ФГАОУ ВО «ПЕРВЫЙ МОСКОВСКИЙ ГОСУДАРСТВЕННЫЙ МЕДИЦИНСКИЙ УНИВЕРСИТЕТ ИМЕНИ И.М. СЕЧЕНОВА» МИНИСТЕРСТВА ЗДРАВООХРАНЕНИЯ РОССИЙСКОЙ ФЕДЕРАЦИИ (СЕЧЕНОВСКИЙ УНИВЕРСИТЕТ)

На правах рукописи

СМЕТАНИН
Сергей Михайлович

БИОМЕХАНИЧЕСКОЕ ОБОСНОВАНИЕ ЭНДОПРОТЕЗИРОВАНИЯ КОЛЕННОГО СУСТАВА ПРИ СТРУКТУРНО-ФУНКЦИОНАЛЬНЫХ НАРУШЕНИЯХ

14.01.15 Травматология и ортопедия

ДИССЕРТАЦИЯ
на соискание ученой степени
доктора медицинских наук

Научный консультант:
доктор медицинских наук,
профессор Кавалерский Г.М.

Москва – 2018

Оглавление

ВВЕДЕНИЕ 7

Глава 1. СОВРЕМЕННОЕ СОСТОЯНИЕ ПРОБЛЕМЫ ТОТАЛЬНОГО ЭНДОПРОТЕЗИРОВАНИЯ ПРИ ОСТЕОАРТРОЗЕ КОЛЕННОГО СУСТАВА (обзор литературы) 19

1.1. Дегенеративно-дистрофические заболевания коленного сустава 19

1.2. Классификация остеоартроза коленного сустава 24

1.3. Диагностика дегенеративно-дистрофических заболеваний коленного сустава 34

1.4. Лечение остеоартроза коленного сустава 44

1.4.1. История развития эндопротезов коленного сустава 51

1.4.2. Биомеханика коленного сустава 53

1.4.3. Тотальное эндопротезирование коленного сустава 59

1.5. Послеоперационное ведение пациентов 71

Резюме 72

Глава 2. МАТЕРИАЛ И МЕТОДЫ ИССЛЕДОВАНИЯ, ПЛАНИРОВАНИЕ И СТРУКТУРА 74

2.1. Планирование и этапы исследования 74

2.2. Материал и методы этапов исследования 80

2.2.1. Клинический материал исследования 80

2.2.2. Биомеханика коленного сустава 85

2.2.3. Математическое моделирование распределения напряжений в коленном суставе 87

2.2.4. Формирование групп клинического этапа исследования 88

2.2.5. Дренирование коленного сустава после артропластики 89

2.2.6. Послеоперационная реабилитация пациентов 91

2.3. Методы обследования пациентов с остеоартрозом коленного сустава 92

2.3.1. Клиническая картина 93

2.3.2. Рентгенологическая диагностика 95

2.3.3. Магнитно-резонансная и компьютерная томография 104

2.4. Инструменты оценки результатов лечения 106

2.5. Статистические методы 110

Глава 3. БИОМЕХАНИКА КОЛЕННОГО СУСТАВА В НОРМЕ И С ЭНДОПРОТЕЗАМИ РАЗЛИЧНЫХ ТИПОВ 113

3.1. Биомеханика здорового коленного сустава 120

3.2. Изменение кинематики коленного сустава при остеоартрозе ... 123

3.3. Биомеханика коленного сустава после артропластики эндопротезом с сохранением задней крестообразной связки 126

3.4. Особенности биомеханики коленного сустава после артропластики эндопротезом с замещением задней крестообразной связки 129

3.5. Результаты сравнения групп биомеханики коленного сустава . 133

Резюме 137

Глава 4. МАТЕМАТИЧЕСКОЕ МОДЕЛИРОВАНИЕ НАПРЯЖЕНИЙ В ЗДОРОВОМ КОЛЕННОМ СУСТАВЕ И ПОСЛЕ АРТРОПЛАСТИКИ ЭНДОПРОТЕЗАМИ РАЗЛИЧНЫХ ТИПОВ 139

4.1. Моделирование распределения напряжений в здоровом коленном суставе и после артропластики эндопротезом с сохранением и замещением задней крестообразной связки 140

4.2. Результаты численного математического моделирования 148

Резюме 158

Глава 5. ПРЕДЛАГАЕМАЯ КЛАССИФИКАЦИЯ ОСТЕОАРТРОЗА И КОСТНЫХ ДЕФЕКТОВ ПРИ ПЕРВИЧНОЙ АРТРОПЛАСТИКЕ КОЛЕННОГО СУСТАВА 160

5.1. Функциональная клинико-рентгенологическая классификация остеоартроза коленного сустава 160

5.2. Рабочая классификация дефектов костной ткани при первичной артропластике коленного сустава 162

5.3. Формулировка диагноза 168

Резюме 169

Глава 6. АЛГОРИТМ КОМПЛЕСНОГО ПОДХОДА К СВЯЗОЧНОМУ АППАРАТУ ПРИ ПЕРВИЧНОМ ЭНДОПРОТЕЗИРОВАНИИ КОЛЕННОГО СУСТАВА 170

6.1. Структуры, принимающие участие в стабилизации коленного сустава 170

6.2. Концепция очередности проведения костных резекций и баланса мягких тканей 174

6.3. Алгоритм комплексного подхода к балансу промежутков 180

Резюме 180

Глава 7. СИСТЕМА ВЫБОРА ЭНДОПРОТЕЗА И ТАКТИКИ АРТРОПЛАСТИКИ ПРИ ЭНДОПРОТЕЗИРОВАНИИ КОЛЕННОГО СУСТАВА 181

7.1. Планирование первичного эндопротезирования коленного сустава 181

7.2. Типы тотальных эндопротезов коленного сустава в зависимости от степени связанности 195

7.3. Варианты коррекции костного дефекта при первичной артропластике 196

7.4. Система выбора эндопротеза и хирургической тактики артропластики 206

Резюме 210

Глава 8. ТОТАЛЬНОЕ ЭНДОПРОТЕЗИРОВАНИЕ КОЛЕННОГО СУСТАВА ЭНДОПРОТЕЗАМИ РАЗЛИЧНЫХ ТИПОВ 212

8.1. Характеристика пациентов в группах 212

8.2. Инвазивный хирургический инструмент для рассечения фасций при проведении ортопедических операций 223

8.3. Сравнение результатов эндопротезирования коленного сустава в группах 224

8.4. Ошибки и частные случаи первичной артропластики коленного сустава 233

8.4.1. Последовательная артропластика коленных суставов эндопротезами CR при идиопатическом и посттравматическом остеоартрозе 233

8.4.2. Случай асептического расшатывания большеберцового компонента 237

8.4.3. Передний вывих голени после артропластики коленного сустава эндопротезом с сохранением задней крестообразной связки 240

8.4.4. Эндопротезирование коленного сустава у пациентов с ревматоидным артритом 245

Резюме 248

Глава 9. ДРЕНИРОВАНИЕ ПОСЛЕ ТОТАЛЬНОГО ЭНДОПРОТЕЗИРОВАНИЯ КОЛЕННОГО СУСТАВА 249

9.1. Дренирование коленного сустава после артропластики двумя толстыми трубками 256

9.2. Применение одной толстой трубки для дренирования после эндопротезирования коленного сустава 260

9.3. Дренирование коленного сустава после артропластики одной тонкой трубкой 265

9.4. Особенности ведения пациентов без дренирования после артропластики коленного сустава 270

9.5. Сравнение результатов дренирования 272

Резюме 278

Глава 10. ПОСЛЕОПЕРАЦИОННАЯ РЕАБИЛИТАЦИЯ ПАЦИЕНТОВ .. 280

10.1. Варианты ранней активной реабилитации пациентов после артропластики коленного сустава 280

10.2. Результаты сравнения групп 284

10.3. Программа ранней активной реабилитации после артропластики коленного сустава 287

Резюме 290

ЗАКЛЮЧЕНИЕ 292

ВЫВОДЫ 300

ПРАКТИЧЕСКИЕ РЕКОМЕНДАЦИИ 302

СПИСОК СОКРАЩЕНИЙ 304

СПИСОК ЛИТЕРАТУРЫ 307

ВВЕДЕНИЕ

Актуальность темы

Гонартроз (деформирующий артроз, остеоартроз (ОА), остеоартрит, дегенеративный артрит) – полиэтиологическое дегенеративно-дистрофическое заболевание коленного сустава, характеризующееся поражением гиалинового хряща, подлежащей кости, синовиальной оболочки, связок, капсулы, мышц, сопровождающееся образованием костно-хрящевых разрастаний, деформацией, нарушением оси и проявляющееся болью и ограничением движений в суставе [7, 38, 46, 505].

По данным разных авторов, на ОА коленного сустава (КС) приходится от 24,7% [80, 215] до 54,5% болезней крупных суставов [34, 57, 78]. Прогрессирование дегенеративно-дистрофических заболеваний КС в течение 12–15 лет приводит к инвалидности зачастую еще в трудоспособном возрасте [7, 64, 71, 80, 132].

Остеоартроз КС в 10–21% случаев обусловливает снижение трудоспособности и инвалидизацию [11, 60, 384]. По данным С.В. Брагиной [2, 11], инвалидом становится 1 из 100 пациентов, страдающих заболеваниями опорно-двигательного аппарата; наиболее тяжелым течением характеризуется ОА КС [4, 11]. Так среди всех заболеваний опорно-двигательного аппарата, приводящих к инвалидности, ОА составляет 16,5% [1, 6, 11, 32, 56, 103101]. Значительное снижение качества жизни инвалидов связано с болями в суставе, ограничением передвижения и потерей возможности самообслуживания [4, 53, 210, 383, 456].

Зачастую единственной причины ОА, за исключением случаев посттравматического артроза, не существует. Попытку определить этиологию дегенеративных изменений в суставе впервые предприняли в 1920 г. Бенеке и Помпер, однако они не смогли определить лидирующую причину формирования артроза и назвали его «генуинным» [59]. Большинство

современных исследователей считают деформирующий ОА многопричинным заболеванием, причем независимо от известных внешних причин на генетические факторы в его возникновении приходится от 39 до 65% [504].

Основной причиной развития ОА является дисбаланс процессов разрушения хряща и его обновления вследствие различных эндогенных и экзогенных факторов, таких как травма сустава, нарушение соотношения сочленяющихся поверхностей в результате врожденных, травматических или ятрогенных причин; обменные и эндокринные нарушения, излишняя масса тела. В результате обычная нагрузка становится чрезмерной и, вызывая дегенерацию суставного хряща, приводит к деформирующему артрозу и асептическому воспалению сустава [40, 59]. Кроме того, в повседневной жизни нагрузка на хрящевую ткань в КС напрямую зависит от массы тела и может достигать 346% последней [48, 335].

Несмотря на уровень развития науки в мире, медицина не в состоянии решить главный вопрос ортопедии – восстановление пораженного суставного хряща. В основном все консервативные мероприятия направлены лишь на временное уменьшение боли.

«Золотым стандартом» лечения ОА КС при неэффективной консервативной терапии является тотальное эндопротезирование, позволяющее в кратчайшие сроки пресечь болевой синдром, воссоздать ось конечности и восстановить утраченную функцию КС [33, 42, 54, 69, 76, 83].

Тотальное эндопротезирование коленного сустава (ТЭКС) считается экономически эффективным средством лечения пациентов с ОА [262, 294, 360]. А высокая первичная выживаемость цементных тотальных эндопротезов позволяет расценивать операцию эндопротезирования КС как средство выбора в лечении дегенеративно-дистрофических заболеваний. По данным зарубежных авторов, выживаемость компонентов цементной фиксации составляет в первые 10 лет от 91 до 99%, а в первые 15 лет от 91 до 96% [171, 309, 371, 460]. Кроме

того, развитие технологий получения новых сплавов металлов и полимеров дает возможность постоянного совершенствования моделей эндопротезов.

Сегодня в различных странах в год выполняется около 1,5 млн операций эндопротезирования КС при различных патологических состояниях [29, 49, 65, 171, 309]. В 2012 г. в США выполнено более 1 млн эндопротезирований КС и тазобедренных суставов [517]. При этом отмечается преимущественный рост частоты эндопротезирования КС по сравнению с тазобедренным; это касается как первичного, так и ревизионного эндопротезирования КС. Так, в 1990 г. в США выполнены 51 первичное и 5 ревизионных эндопротезирований КС на 100 тыс. населения, в 2002 г. – 136 и 13 соответственно, а в 2012 г. – уже 150 и 20 [332]. К 2020 г. ожидается рост частоты ревизионных операций на КС до 60 на 100 тыс. населения в год, что составит более 1/3 всех случаев эндопротезирования. Такая же тенденция предполагается и в нашей стране и с учетом проблем, связанных с ревизиями, важны все аспекты первичной операции ТЭКС, в том числе выбор самого эндопротеза. Ревизионное эндопротезирование КС по сравнению с первичными операциями сопряжено с бóльшим числом осложнений и более высокой смертностью [194, 255, 355].

За 2012 г. в России произведено около 60 тыс. первичных тотальных эндопротезирований КС и тазобедренного сустава, то есть 35 операций на 100 тыс. населения. Для сравнения: в США за год выполняется операций в 8 раз больше [407], в скандинавских странах – в 9 раз больше [514, 515]. В нашей стране реальная нуждаемость в эндопротезировании КС в 8 раз выше, чем их выполняется сейчас – т. е. необходимо более 400 тыс. операций в год [7].

Важным ключом в решении проблемы первичной артропластики КС является выбор тактики эндопротезирования в зависимости от степени связанности компонентов эндопротеза. В данном случае, конечно же, надо ориентироваться на сроки выживаемости различных эндопротезов, так как именно это является мерилом эффективности первичной операции. Из существующих регистров больше информации о выживаемости эндопротезов с

сохранением задней крестообразной связки (CR) и эндопротезов с ее замещением (PS) дает австралийский регистр. В 2013 г. сформированный отчет о проведении 350 тыс. операций ТЭКС [191] показал, что кумулятивный риск ревизий через 12 лет после операции оказался выше у PS, чем у CR (соответственно 7,6% и 6,2%). Австралийский регистр 2008 и 2012 гг. также показывал преимущество CR над PS по выживаемости. Более поздние работы указывают на меньшее количество ревизионных операций при использовании эндопротеза с сохранением задней крестообразной связки (по сравнению с эндопротезом PS), особенно при бесцементной фиксации, когда частота ревизионных операций на протяжении 10 лет достигает 12 % [408].

I. Kutzner и соавт. показали, что нагрузки, приходящиеся на КС в повседневной жизни, намного выше, чем при тестировании имплантатов для эндопротезирования КС [335].

Сроки функционирования эндопротезов зависят от многих факторов - таких как надлежащая техника артропластики, дизайн и качество изготовления эндопротеза, особенности двигательной активности пациента и его здоровья. В настоящее время анализ результатов эндопротезирования КС основывается на данных зарубежных регистров [62, 187]. В нашей стране регистр эндопротезирования КС функционирует только в РНИИТО им. Р.Р. Вредена с 2011 г. Так, в 2012 г. в РНИИТО им. Р.Р. Вредена было выполнено 5000 операций эндопротезирования тазобедренного сустава и КС [67, 70]. Поэтому учтены в отечественном регистре только 12% пациентов, перенесших артропластику суставов. Из-за малого срока наблюдений судить о сроках выживаемости эндопротеза по отечественному регистру невозможно. Отсюда актуален вопрос о биомеханическом обосновании применения различных типов эндопротезов, что в совокупности с данными зарубежных и отечественных регистров позволит оптимизировать лечебную тактику у пациентов с планируемой артропластикой КС.

Более того, в результате анализа литературы была выявлена неудовлетворительная практическая эффективность имеющихся классификаций ОА КС, причем ни одна из них не определяет конкретной стратегии эндопротезирования КС в зависимости от подбора того или иного типа эндопротеза.

Существует несколько концепций ТЭКС в зависимости от степени связанности эндопротеза КС. По одной из них, сохраняются обе крестообразные связки – DCR (Double cruciate retaining). В других случаях при операции эндопротезирования КС передняя крестообразная связка иссекается, а задняя остается интактной и устанавливается эндопротез соответствующей конструкции (Cruciate retaining – CR). Третий вариант подразумевает резекцию обеих крестообразных связок и имплантацию заднестабилизированного эндопротеза (Posterior Stabilized – PS). В последнее время появились ультраконгруэнтные эндопротезы (Deep dish – «глубокая тарелка») [37, 39, 74, 169, 370, 523, 547, 551]. Однако четкие критерии для применения того или иного типа эндопротеза в соответствующей ситуации пока не определены.

В России в большинстве лечебных учреждений тип применяемого эндопротеза определяется предпочтениями самого ортопеда или эндопротезами, имеющимися в Федеральных центрах эндопротезирования при оказании высокотехнологичной медицинской помощи. По данным единственного отечественного регистра в РНИИТО им. Р.Р. Вредена, первичная артропластика КС составляет 91,7% [31], а по данным зарубежных регистров – более 94% [515, 518].

В рамках сформировавшихся хирургических школ разработано несколько стратегий самой операции эндопротезирования КС и послеоперационного дренирования, но они не имеют полноценного научного и методического обоснования, касающегося выбора тактики ТЭКС. В частности, в одной из школ первой выполняется дистальная резекция бедренной кости, в другой – опил плато большеберцовой кости. Кроме того, в одних учреждениях

дренирование после артропластики не осуществляется, в других используется 1 дренаж, в третьих – 2. Причем сторонники разных школ дают биомеханические объяснения применяемой ими тактики без реального клинического подтверждения эффективности той или иной стратегии.

Вместе с тем нередко при ТЭКС, чтобы воссоздать нормальную линию сустава, приходится выполнять пластику имеющегося костного дефекта. Четкие показания к применению различных вариантов пластики дефекта кости мыщелков бедренной и большеберцовой костей при первичном эндопротезировании КС пока не разработаны, а нерациональное их применение без учета размеров таких дефектов приводит к нестабильности таких конструкций [9, 12, 319, 362]. Зарубежными авторами предложены классификации дефектов костной ткани бедренной и большеберцовой костей, однако они не позволяют точно определить объем костной полости для замещения [115, 172, 185, 196, 200, 201, 202, 270, 276, 283, 362, 393, 442, 454].

Несмотря на накопленный большой опыт ТЭКС, постоянное совершенствование эндопротезов, инструментов и методик для их установки, у 3–15% пациентов в разные сроки после операции возникают осложнения [13, 16, 17, 61, 63, 64, 71, 121, 141, 267, 446]. Среди них можно выделить поверхностные и глубокие нагноения (0,2–9%), асептическое расшатывание компонентов эндопротеза (8–22,2%), передние боли при нарушении положения и нормального скольжения надколенника (1–50%) [5, 23, 33, 36, 37, 43, 45, 51, 141, 343]. Среди причин ревизионных операций A.P. Abdel и соавт. выделяли асептическое расшатывание, износ, остеолиз [86].

Таким образом, тотальная артропластика КС является радикальным и эффективным методом лечения ОА КС. Однако на сегодняшний день отсутствуют рабочая классификация дегенеративно-дистрофических заболеваний КС, а также единая система выбора эндопротеза и хирургической тактики артропластики (СВЭиХТА) в зависимости от вида и тяжести структурно-функциональных нарушений КС.

Перечисленные положения и послужили основанием для планирования и реализации настоящего исследования.

Цель исследования. Разработать биомеханически обоснованную систему первичного эндопротезирования КС при структурно-функциональных нарушениях, позволяющую улучшить результаты оперативных вмешательств и повысить качество жизни пациентов.

Задачи исследования

1. Изучить структурно-функциональные нарушения у больных, которым планируется первичное эндопротезирование КС.
2. Изучить структурно-функциональные взаимоотношения при движении в здоровом КС и при развитии ОА с использованием современной динамической функциональной многосрезовой компьютерной томографии (КТ).
3. При помощи динамической спиральной КТ оценить биомеханический характер движений в КС после его эндопротезирования, выполненного с сохранением и замещением задней крестообразной связки.
4. Провести численное конечно-элементное математическое моделирование распределения напряжений в костях и связочном аппарате КС – здорового и после тотальной артропластики эндопротезом с сохранением и замещением задней крестообразной связки.
5. Предложить классификации ОА КС и дефектов костной ткани, позволяющие определить показания и тактику эндопротезирования.
6. Сформулировать алгоритмы хирургической тактики в отношении связочного аппарата КС при его эндопротезировании и апробировать их клиническую эффективность.
7. Разработать систему выбора типа эндопротеза КС по степени связанности и уточнить технику выполнения операции при эндопротезировании.

8. Оценить эффективность разработанной системы выбора эндопротеза при первичной артропластике КС и сравнить с результатами ТЭКС при традиционном подходе.

9. Определить целесообразность дренирования после артропластики КС и сравнить различные варианты дренирования.

10. На основе сравнительного анализа различных методик разработки объема движений создать комплексную программу реабилитации после тотального эндопротезирования КС.

НАУЧНАЯ НОВИЗНА ИССЛЕДОВАНИЯ

1. Впервые изучены структурно-функциональные нарушения, тип деформации КС с планируемой артропластикой, проведено сравнение с данными ведущих учреждений в нашей стране и в мире.

2. Впервые с использованием современной динамической функциональной многосрезовой КТ изучена биомеханика неизмененного КС, выявлены изменения его кинематики при различных стадиях ОА, а также проанализирован биомеханический характер движений в КС после артропластики с применением эндопротезов с сохранением и замещением задней крестообразной связки.

3. Впервые создана математическая модель здорового КС и после артропластики эндопротезом CR и PS, на основе которой проведен сравнительный анализ распределения нагрузок на костные и связочные структуры неизмененного и пораженного ОА КС, а также КС после эндопротезирования, выполненного с сохранением и замещением задней крестообразной связки.

4. Установлено, что эндопротезирование, выполненное с сохранением задней крестообразной связки, точнее воспроизводит кинематику КС и снижает нагрузку на его костные и связочные структуры.

5. Впервые на основе созданной рабочей классификации разработан алгоритм персонифицированного подбора типа эндопротеза, а также хирургической тактики артропластики КС, включающей 9 вариантов хирургических манипуляций на его связочном аппарате и варианты восполнения костных дефектов.

Практическая значимость

1. Создан алгоритм персонифицированного подбора типа эндопротеза КС и разработан дифференцированный подход к выбору техники артропластики, позволяющий облегчить имплантацию, снизить риск осложнений, определить необходимый объем мягкотканного релиза.

2. Определена оптимальная техника дренирования КС после артропластики.

3. Разработана и успешно внедрена программа ранней реабилитации пациентов после эндопротезирования КС с началом разработки движений с 3-х суток послеоперационного периода без применения аппаратных методик.

4. Предложенная система эндопротезирования КС позволяет улучшить функциональные результаты артропластики на 10,8–12,1 баллов по шкале WOMAC.

Методика может быть внедрена в работу стационаров ортопедо-травматологического профиля, а также реабилитационных центров и амбулаторных учреждений, где проводится наблюдение пациентов в послеоперационном периоде.

Внедрение результатов исследования

Результаты настоящего исследования применяются в научной, педагогической и практической деятельности стационаров и поликлинических отделений клинических баз кафедры травматологии, ортопедии и хирургии катастроф лечебного факультета ФГАОУ ВО Первого МГМУ им. И.М. Сеченова: ГКБ им. С.П. Боткина; ГКБ №67 Департамента здравоохранения

Москвы; клинике травматологии, ортопедии и патологии суставов Первого МГМУ им. И.М. Сеченова; а также в ФГБУ ГНЦ ФМБЦ им. А.И. Бурназяна ФМБА России.

Основные положения, выносимые на защиту

1. При планировании эндопротезирования КС необходимо учитывать возможности достижения оптимальных биомеханических параметров, зависящих от выбора типа эндопротеза, техники операции и последующего проведения комплекса реабилитационных мероприятий.

2. Артропластика КС эндопротезом с сохранением задней крестообразной связки позволяет добиться кинематики, сопоставимой со здоровым суставом, и снизить нагрузку на его костно-связочные структуры.

3. Лечение пациентов, нуждающихся в эндопротезировании КС, должно быть комплексным, включающим дифференцированный подбор типа эндопротеза в соответствии с разработанной классификацией гонартрозов, восполнение при необходимости костных дефектов, мягкотканный релиз по одному из 9 предложенных вариантов, эффективное дренирование сустава после операции и раннюю реабилитацию без применения аппаратных методик.

Апробация работы

Основные положения диссертации обсуждены и доложены на:

- XVII Ежегодной международной конференции Международного общества травматологов-ортопедов SICOT (Москва, 2012).
- Всероссийской научно-практической конференции с международным участием «Проблемы диагностики и лечения повреждений и заболеваний тазобедренного сустава» (Казань, 2013).
- Всероссийской научно-практической конференции с международным участием «Актуальные вопросы диагностики и лечения повреждений и заболеваний коленного сустава» (Москва, 2014).

- I Конгрессе «Медицина чрезвычайных ситуаций. Современные технологии в травматологии и ортопедии, обучение и подготовка врачей» (Москва, 2015).
- III научно-практической конференции «Дегенеративные заболевания и травматические повреждения крупных суставов. Актуальные вопросы травматологии, ортопедии и медицинской реабилитации» (Москва, 2016).
- Объединенной всероссийской научно-образовательной конференции, посвященной памяти профессора А.Н. Горячева, и VII научно-образовательной конференции травматологов и ортопедов ФМБА России, посвященной 95-летию Западно-Сибирского медицинского центра ФМБА России (Омск, 2017).
- II Конгрессе «Медицина чрезвычайных ситуаций. Современные технологии в травматологии и ортопедии, обучение и подготовка врачей» (Москва, 2016).
- Первом Евразийском ортопедическом форуме (Москва, 2017).

Диссертационная работа апробирована на заседании кафедры травматологии, ортопедии и хирургии катастроф лечебного факультета ФГАОУ ВО Первого Московского Государственного Медицинского Университета им. И.М. Сеченова Министерства здравоохранения Российской Федерации (протокол № 2 от 07 февраля 2018 года).

Публикации результатов исследования

По теме диссертации опубликовано 52 печатные работы, из них 32 – в изданиях, рекомендованных ВАК для соискателей ученых степеней доктора и кандидата медицинских наук. Получены 2 патента РФ.

Личный вклад автора

Автору принадлежит ведущая роль в выборе направления исследования. Диссертация является результатом самостоятельной работы автора по анализу литературных данных с последующим формулированием актуальности, цели и

задач исследования. Автором лично осуществлен анализ результатов биомеханики КС и математического моделирования нагрузок при различных типах эндопротезов, разработаны классификации, алгоритм комплексного подхода к связочному аппарату при артропластике и система выбора эндопротеза. Самостоятельно изучена эффективность предложенной системы выбора эндопротеза в клинической практике, осуществлены интерпретация и статистическая обработка данных у 90% из 2590 пациентов с артропластикой КС, включенных в исследование.

Объем и структура диссертации

Диссертация изложена на 363 страницах машинописного текста и включает введение, 10 глав собственных наблюдений, заключение, выводы, практические рекомендации и список литературы из 568 источников (84 отечественных и 484 зарубежных авторов). Работа иллюстрирована 174 рисунками и 45 таблицами.

Глава 1. СОВРЕМЕННОЕ СОСТОЯНИЕ ПРОБЛЕМЫ ТОТАЛЬНОГО ЭНДОПРОТЕЗИРОВАНИЯ ПРИ ОСТЕОАРТРОЗЕ КОЛЕННОГО СУСТАВА (ОБЗОР ЛИТЕРАТУРЫ)

1.1. Дегенеративно-дистрофические заболевания коленного сустава

Артроз представляет собой патологию опорно-двигательной системы, при которой происходят дегенеративно-дистрофические изменения в суставе, начинающиеся с дистрофии суставного хряща (хондроз), с последующим присоединением дистрофии подлежащей костной ткани (остеохондроз) [18, 28, 339]. О деформирующем артрозе можно говорить, когда имеется деформация кости [58, 77].

Болезни опорно-двигательной системы – одна из самых частых патологий в мире [52]. Наиболее распространенным дегенеративно-дистрофическим заболеванием опорно-двигательной системы считается ОА КС, а лечение пациентов с данной патологией остается одной из самых актуальных задач современной медицины [27]. ОА КС относится к заболеваниям, частота которых неуклонно увеличивается с возрастом, причиной этому служат гиподинамия, избыточная масса тела, эмоциональные стрессы, а также увеличение продолжительности жизни населения [50]. Лечение дегенеративно-дистрофических заболеваний представляет собой социально значимую проблему, так как ОА КС относится к наиболее частой суставной патологии, зачастую приводящей к инвалидности [211].

Дезинтеграция хряща сустава служит главным патологическим проявлением ОА. Наравне с разрушением суставного хряща в патологические изменения при дегенеративно-дистрофических заболеваниях вовлекаются и другие компоненты сустава: субхондральная кость, синовиальная оболочка, связки и капсула сустава, околосуставные мышцы. Недаром в зарубежной литературе вместо названия «остеоартроз» используют более адекватный термин - «остеоартрит», который более четко определяет важную роль

воспалительного компонента в развитии и прогрессировании заболевания [27, 494].

КС в повседневной жизни испытывает колоссальные нагрузки, зачастую в несколько раз превышающие массу тела. Такая чрезмерная нагрузка на единицу площади суставного хряща является мощным негативным фактором, ведущим к его дегенерации. Так 2010 г. I. Kutzner и соавт. из Института Julius Wolff (Германия) опубликовали исследование [335], в котором изучили нагрузку на КС при повседневной жизни. Они показали, что при спуске по лестнице в КС на верхней ступеньке пиковая нагрузка на суставной хрящ достигает 346% массы тела, а при подъеме по лестнице – 316%, при вставании со стула – 246%, при усаживании на стул – 225%, при стоянии на одной ноге – 259%, при стоянии на 2 ногах воздействие на хрящ сустава на 7% больше массы тела.

Н.С. Косинская выделила 3 формы дегенеративно-дистрофических заболеваний КС, в основе которых лежат невоспалительные дегенеративные изменения хрящевой и костной ткани [40]:

1) деформирующий артроз, при котором происходит дегенерация хряща, компенсаторное образование костной ткани и склеротическая перестройка суставных концов;
2) дегенеративно-дистрофическое поражение с кистозной перестройкой сочленяющихся костей с появлением кистовидных образований, прорывающихся в полость сустава с возникновением обширных дефектов костной и хрящевой ткани;
3) асептический остеонекроз более или менее значительных, субхондрально расположенных участков костной ткани.

Впервые термин «деформирующий артроз» использовали Muller и Assmann в начале XX века. Деформирующий артроз всегда начинается с дегенерации суставных хрящей, которые постепенно размягчаются, трескаются, и суставные концы костей начинают соприкасаться друг с другом. В ответ на это происходит новообразование костной ткани за счет разрастания

находящихся вне нагрузки и хорошо кровоснабжающихся суставных хрящей. Увеличение суставных поверхностей сопровождается их деформацией, приводящей к ограничению движений. Одновременно теряется дифференцированная структура, кость уплотняется, постепенно развивается склероз смежных участков костной ткани [59].

Другая форма дегенеративно-дистрофических заболеваний суставов характеризуется кистовидной перестройкой сочленяющихся костей, при которой небольшие очаги в кости отделены тонкой пластинкой от полости сустава. Далее происходит некроз стенки кистовидного образования с формированием обширных очагов разрушения костной ткани и суставных хрящей. Соответствующий отдел кости деформируется и сдавливается, а дегенеративно-дистрофический процесс продолжается, кистовидной перестройке подвергаются смежные участки костной и хрящевой ткани [40].

Такая патология, как асептический остеонекроз, возникает в наиболее нагружаемых субхондрально расположенных участках кости. Морфологически происходит некроз субхондральной кости с явлениями дегенерации суставного хряща, его фрагментации и компрессии. Асептический остеонекроз может протекать в ограниченной и распространенной формах [59].

Н.С. Косинская проанализировала частоту встречаемости различных форм дегенеративно-дистрофических заболеваний: в области КС деформирующий артроз встретился у 90,6% пациентов, дегенеративно-дистрофическое поражение с кистозной перестройкой – у 4%, асептический остеонекроз – у 5,4% [40]. По другим данным, в структуре ОА КС некроз мыщелков бедренной и большеберцовой костей составляет от 8 до 22% [26, 57, 117, 286]. В финальной стадии асептического некроза мыщелков большеберцовой кости появляются остеонекротические дефекты с уменьшением костной массы мыщелка, что в 15–20% наблюдений грозит выраженной деформацией КС [57, 66].

Частота ОА в мире составляет 6,4%, в том числе в возрасте старше 45 лет она достигает 13,9%, а у людей старше 65 лет повышается до 97% [3]. Согласно данным Центра контроля и профилактики заболеваний (Centers for Disease Control and Prevention), распространенность ОА в возрасте до 44 лет составляет 19%, в возрасте 45–64 лет – 42%, старше 65 лет – 59%. В последнее время отмечена тенденция к «омоложению» ОА [24]. Так, в возрасте старше 50 лет ОА встречается у 27,1% людей, а старше 70 лет – у 90%. В США и Европе около 12% жителей страдают ОА крупных суставов [215, 499].

По данным К. Энгельберт [84], в Германии в 2000 году насчитывалось около 5 млн пациентов, страдающих ОА, т. е. около 16% населения страны, а проведенный опрос 3660 жителей Герна старше 60 лет продемонстрировал, что от острых болей в суставе страдали 57% жителей, у 68% имелась стойкая хроническая боль в суставе, продолжавшаяся более 1 мес., и у 71% – в течение последнего года. Хотя ОА поражает преимущественно людей пожилого возраста, все чаще эта патология обнаруживается у более молодых пациентов. В частности, согласно данным того же исследования, боли в суставах в возрасте 40–49 лет были у 52,3% жителей Герна, а в возрасте 20 лет – у 4%. По данным других авторов, возраст 30% пациентов с ОА немного больше 40 лет [35, 198]. J.M. Hootman и C.G. Helmick считают, что в США к 2030 г. число случаев диагностированного ОА возрастет по сравнению с 2005 г. с 47 млн до 67 млн [273, 345]. В нашей стране заболеваемость дегенеративно-дистрофическими заболеваниями составляет 22,7 на 1000 взрослого населения [81]. Согласно демографическим прогнозам, к 4-му десятилетию XXI века численность населения старшего возраста увеличится примерно на 20%, следовательно, возрастет число страдающих ОА [27].

Поражения КС дегенеративно-дистрофическим процессом занимают 2-е по частоте; на их долю приходится 1/3 от всех случаев деформирующего ОА [55, 96]. По данным Y. Zhang, J.M. Jordan, ОА КС в США встречается у 10% мужчин и 13 % женщин старше 60 лет, причем в постменопаузе женщин с этой

патологией значительно больше, чем мужчин [506, 566]. Около 25 % людей в возрасте старше 55 лет в течение года имеют хотя бы один эпизод боли в КС, а примерно 10% страдают хронической болью [432]. В 1996 г. Ingemar F. Petersson сообщил, что в Европе частота ОА КС достигает 3,8% среди населения в возрасте от 25 до 74 лет и от 14 до 30% – в возрасте старше 45 лет [346, 434, 500], в том числе любая степень выраженности данной патологии по классификации Kellgren & Lawrence выявлена у 40,7% женщин и 29,8% мужчин в возрасте от 55 до 64 лет [313, 434].

Согласно данным C. Spector и соавт. [503], рентгенологические признаки ОА КС без болей встречаются у 2,9% женщин 45–65 лет. С увеличением возраста частота заболевания пропорционально повышается, достигая 40–60% в 75–79 лет [111]. При исследовании пациентов 35–54 лет с хронической болью в КС только у 3,3% обнаруживались рентгенологические признаки ОА [434]. По данным других авторов [434, 475], в европейских странах распространенность ОА КС от II до IV степени по классификации Kellgren & Lawrence составляла от 7,7 до 14,3% (в зависимости от возраста и пола больных), но локализовалась одинаково часто как в правом, так и в левом КС.

Однако Н.А. Хитров показал, что ОА КС встречается у 50–54% больных с дегенеративно-дистрофическими заболеваниями крупных суставов конечностей, в 86% случаев поражает лиц трудоспособного возраста, а в 6,5–14,6% приводит к инвалидизации пациентов [75]. По другим данным [81] частота ОА КС в России достигает 99,6 случаев на 10 000 тыс. взрослого населения. О.К. Чегуров установил [78], что гонартроз составляет 50,6% всех дегенеративно-дистрофических заболеваний суставов нижней конечности и у каждого 6-го пациента имеет двусторонний характер.

1.2. Классификация остеоартроза коленного сустава

При ОА КС наряду с поражением хряща в патологический процесс вовлекаются субхондральная кость, синовиальная оболочка, связки и капсула сустава, околосуставные мышцы [27].

Все существующие классификации дегенеративно-дистрофических заболеваний КС условно можно разделить по этиологическому фактору и степени выраженности патологических изменений.

По этиологии различают первичный и вторичный гонартроз [38]. Первичный (идиопатический) гонартроз возникает без явных внешних причин. При вторичном гонартрозе в анамнезе прослеживается связь с одним или несколькими внешними факторами. Чаще всего это факторы травматического генеза, например, внутрисуставные и неправильно сросшиеся переломы бедренной, большеберцовой костей и надколенника, травма связочного аппарата КС, повреждения менисков и хряща. Реже встречаются воспалительные процессы в КС, такие как синовит, гемартроз и другие патологические состояния, нарушающие нормальный гомеостаз синовиальной среды КС [445].

Выраженность клинических изменений может быть определена посредством артроскопии КС, с учетом данных рентгенологического, гистологического методов исследований, результатов КТ и магнитно-резонансной томографии (МРТ) пораженного КС.

В клинической практике хирурга-ортопеда рутинно могут применяться рентгенография, КТ, МРТ, реже – артроскопия КС [38, 44].

При артроскопии КС по изменению цвета, блеска хряща, наличию участков его разволокнения и размягчения можно определить локализацию и глубину повреждения хряща костей, образующих КС [44]. Наиболее простыми классификациями повреждения суставного хряща являются системы R. Outerbridge [423] и M. Bauer [118]. По классификации R. Outerbridge (1961), выделяют 4 степени повреждения хряща:I – отек и размягчение хряща на

небольшом участке; II – поверхностное повреждение хряща на участке < 1,25 см; III – поверхностное повреждение хряща на участке > 1,25 см; IV – повреждение хряща на всю его толщину с обнажением субхондральной кости [423]. M. Bauer и соавт. (1988) выделили 6 типов повреждения хряща: I – линейная трещина хряща; II – трещина хряща звёздчатой формы; III – лоскутное повреждение хряща; IV – локальное повреждение хряща, проникающее до субхондральной кости; V – разволокнение хряща; VI – дегенеративный тип повреждения хряща с обнажением субхондральной кости [118]. В 2000 г. Международным обществом восстановления хряща (ICRS – International Cartilage Repair Society) предложена классификация с выделением 4 стадий и 4 типов патологии в зависимости от тяжести поражения [287]. В 2003 г. M. Brittberg и C. S. Winalski из ортопедического отделения Университета в Гётеборге опубликовали опыт лечения пациентов с повреждением хряща [148].

Наиболее распространенная классификация повреждения хряща КС, основанная на данных МРТ, предложена B.S. Yulish и соавт. в 1987 году [560]. Они выделили 4 степени повреждения хряща: I – изменения внутри хряща без нарушения его целостности; II – нарушение непрерывности хряща с локальными повреждениями < 50% глубины; III – нарушение непрерывности хряща с локальными изменениями > 50% глубины; IV – обнажение субхондральной кости.

Традиционно при ОА ортопедами применяются рентгенологические классификации; в зарубежной литературе чаще всего фигурируют классификации Kellgren & Lawrence (1963) и Ahlbäck (1968) [78, 91, 311, 312].

По классификации Kellgren & Lawrence (1963), выделяют 4 степени ОА КС: I – сомнительная, с незначительными остеофитами; II – минимальная, с чётко выраженными остеофитами; III – умеренная, с умеренным сужением суставной щели; IV – тяжёлая, с выраженным сужением суставной щели и субхондральным склерозом [38, 311, 312, 435]. Данная классификация лишь

условно делит гонартроз на степени и многими авторами считается устаревшей [435]. В 1968 г. S. Ahlbäck выделил 5 степеней гонартроза с уточнением величины сужения суставной щели и размера костного дефекта:I – сужение суставной щели (менее 3 мм); II – облитерация суставной щели; III – минимальный костный дефект (0–5 мм); IV – умеренный костный дефект (5–10 мм); V – выраженный костный дефект (> 10 мм) [38, 91, 435]. Классификации Kellgren & Lawrence и Ahlbäck основаны лишь на данных рентгенологического метода исследования КС, обе они не учитывают выраженность клинических симптомов у конкретного пациента.

В России общепризнанной является клинико-рентгенологическая классификация Н.С. Косинской (1961), в которой выделены 3 стадии течения патологического процесса, объединяющие как клинические, так и рентгенологические симптомы [41].

В I стадии при рентгенографии определяются незначительное сужение суставной щели по сравнению со здоровым суставом и легкий субхондральный остеосклероз. Клинически заболевание проявляется болью, возникающей при ходьбе или после нее, особенно при спуске и подъеме по лестнице; боль проходит в состоянии покоя, иногда может появляться после долгого пребывания на ногах, движения в суставе, как правило, не ограничены. Эту стадию зачастую называют хондрозом сустава, так как имеется поражение только суставного хряща [18].

При II стадии определяется сужение рентгенологической суставной щели, в 2–3 раза превышает норму, субхондральный склероз становится более выражен, по краям суставной щели и (или) в зоне межмыщелкового возвышения появляются костные разрастания (остеофиты). Пациент жалуется на умеренный болевой синдром, развиваются ограничение движений в суставе, гипотрофия мышц, хромота, определяется легкая фронтальная деформация оси конечности.

При III стадии клиническая картина характеризуется стойкими сгибательно-разгибательными контрактурами, резко выраженными болями и хромотой, умеренной и выраженной вальгусной или варусной деформацией конечности, нестабильностью сустава и атрофией мышц бедра и голени. При рентгенографии выявляются значительная деформация и склерозирование суставных поверхностей эпифизов с зонами субхондрального некроза и локального остеопороза, суставная щель почти полностью отсутствует, определяются обширные костные разрастания и свободные суставные тела [38, 41]. Эта классификация, помимо рентгенологических данных, учитывает и выраженность клинической картины, что позволяет более четко оценить стадию развития патологического процесса и определиться с методом лечения гонартроза.

Однако данная классификация не учитывает стабильность сустава, наличие дефицита связочных структур, дефекта костной ткани, выраженность деформации при стрессовых тестах, не дает в дальнейшем хирургу-ортопеду четкого алгоритма для определения оптимального объема хирургического пособия, выбора того или иного типа эндопротеза.

Первичное эндопротезирование КС в преобладающем большинстве случаев проходит в отсутствие костных дефектов бедренной и большеберцовой костей. По данным разных авторов [30, 236, 315, 349, 485], частота дефектов сочленяющихся костей при первичной тотальной артропластике КС составляет от 8 до 25%. Дефект костной ткани должен быть обязательно компенсирован тем или иным вариантом пластики, чтобы восстановить суставную линию и обеспечить структурную поддержку будущему эндопротезу [276, 442].

Y. Kharbanda и M. Sharma из Indraprastha Apollo Hospital (Индия) в 2010 г. продемонстрировали результаты ТЭКС у 675 пациентов с варусной деформацией КС [315]. По их данным, дефект костной ткани при первичном эндопротезировании КС встречается у 8% пациентов. Чаще всего встречается

дефицит проксимального отдела большеберцовой кости с различными вариантами пластик – в зависимости от размера дефекта [364, 425, 463, 552].

P.A. Lotke и соавт. [364] применяли у 59 пациентов только цементную пластику дефекта большеберцовой кости при ТЭКС. У 43 пациентов на рентгенограммах отмечалось просветление под тибиальным компонентом (ТК) через 7 лет после операции, но без болей и признаков нестабильности. Авторы утверждают, что пластика цементом возможна при глубине дефекта до 20 мм и размерах не более 50% площади большеберцового плато.

M.A. Ritter и соавт. [463] применяли для пластики дефекта губчатые винты и цемент. Они проанализировали результаты комбинированной пластики винтами и цементом дефектов большеберцовой кости у 129 пациентов при ТЭКС и только в 2 наблюдениях отметили импрессию костной ткани на стороне пластики, а также в 1 – на противоположной стороне, однако эти 3 наблюдения не потребовали ревизионных операций.

D. Altchek и соавт. [95] изучили исходы костной пластики у 14 пациентов, перенесших артропластику КС, и не выявили неудовлетворительных результатов. Авторы другого сообщения [543], выполнив 30 эндопротезирований с костной аутопластикой, отметили 1 неудовлетворительный исход в связи с ошибкой ее проведения.

M.W. Pagnano и соавт. [425] использовали для пластики дефекта аугменты. Они изучили результаты лечения у 25 пациентов, которым было выполнено 28 операций эндопротезирования КС с пластикой дефекта аугментами. Клинические и рентгенологические результаты были отличные у 96% оперированных через 6 лет после вмешательства. Только в одном наблюдении результат был неудовлетворительным, когда использовали аугмент под ТК, а 2 ревизионные операции были по поводу износа эндопротеза суставной поверхности надколенника и расшатывания бедренного компонента (БК). Рентгенологическое просветление между ТК и цементом отмечалось у 13

пациентов, причем у 11 из них ширина просветления была 1 мм и у двух – от 1 до 3 мм.

R.E. Windsor и соавт. [552] использовали костную пластику дефектов при первичном и ревизионном ТЭКС.

По наблюдениям других исследователей [236], частота дефектов костной ткани при ТЭКС составила 8,9%. Авторы из Госпиталя экстренной медицины (Бухарест) проанализировали варианты пластики дефекта костной ткани в ходе 38 реконструкций костной ткани у 427 пациентов в 2000–2009 гг. У 2 пациентов пластика дефекта медиальной поверхности большеберцового плато не проводилась, а использовался ТК меньшего размера, установленный в латеральном положении. У 14 пациентов применялась цементная пластика дефекта, у 12 – костная пластика, в 12 случаях потребовалось использование интрамедуллярных ножек и аугментов.

В зарубежной литературе существуют различные классификации дефектов бедренной и большеберцовой костей при эндопротезировании КС [115, 172, 185, 196, 200, 201, 202, 270, 276, 283, 362, 393, 442, 454]. Большинство этих классификаций разрабатывались для ревизионных операций, но их использование для ТЭКС является важным элементом планирования первичной операции, позволяя оценить костный дефект [12]. Каждая классификация имеет свои недостатки, ни одна из них не удовлетворяет всем клиническим требованиям.

Классификация должна быть простой с возможностью точной оценки дефицита костной ткани на этапе предоперационного планирования с учетом данных инструментальных методов исследования, особенно на этапе рутинной подготовки к первичной артропластике КС [8, 9, 10, 201, 202, 393, 458].

Автором первой классификации костных дефектов (1989 г.) является L.D. Dorr. Он разделил костные дефекты только большеберцовой кости [196], на центральные и периферические без учета их размеров. Автор отметил, что при центральных дефектах ТК имеет опору на периферические участки, а при

дефиците костной ткани наружных отделов ТК эндопротеза не имеет должной и надежной опоры на кость. Эта классификация не включает дефекты бедренной кости, а также является очень грубой для комплексной оценки дефицита костной ткани.

В 1991 г. J.A. Rand (Mayo Clinic) [454] выделил 4 типа дефектов бедренной кости: минимальный, умеренный, обширный, массивный – с учетом глубины и площади вовлечения мыщелков в патологический процесс. По этой классификации минимальным считался дефект глубиной до 5 мм и площадью <50% мыщелка; умеренным – от 5 до 10 мм глубиной и площадью от 50 до 70 %; обширным – >10 мм глубиной и 70 – 90 % площадью; массивным – при вовлечении >90% мыщелков бедренной кости. Эта классификация основывается на интраоперационных данных, не учитывает морфологию дефекта и, следовательно, не содержит четкого алгоритма к пластике дефекта.

Классификация костных дефектов E.A. Elia and P.A. Lotke (1991) является слишком упрощенной. Авторы разделили все дефекты на большие и малые [200]. К малым они отнесли дефицит костной ткани глубиной <1 см и <50% поверхности бедренной и большеберцовой костей, к большим – соответственно >1 см и >50%. Данная классификация не удовлетворяет требованиям, предъявляемым при планировании оперативного вмешательства.

Классификация W.L. Bargar (1992) охватывает дефекты бедренной и большеберцовой костей [115]. Авторы выделили сегментарный, полостной, промежуточный и прерывистый дефекты. При сегментарном типе имеется дефицит кортикальной и губчатой костной ткани на уровне суставной поверхности, при полостном – дефект губчатой кости без нарушения целостности периферического кортикального слоя. Промежуточный тип характеризуется дефектом в центре кости при интактной дистальной и проксимальной частях; прерывистый тип встречается при переломе или сегментарном дефиците кости. Согласно этой классификации, глубина дефекта определяется на основе костных рентгенологических ориентиров, что врачами

зачастую трактуется по-разному. Кроме того, результаты оценки по этой классификации очень зависят от качества рентгенограмм, в связи с чем дефект может быть оценен ошибочно. Все сказанное заставляет признать эту классификацию громоздкой и непрактичной.

По классификации J.N. Insall (1993) [283], костные дефекты делятся на центральные, которые не выходят на кортикальную стенку кости, и периферические, при которых повреждена кортикальная кость. Центральные дефекты разделены на малые (<5 мм) и большие (>5 мм); периферические – на малые (<5 мм), промежуточные (5–10 мм) и большие (>10 мм). Кроме того, J.N. Insall оценивает дефекты костной ткани на основе дизайна старых эндопротезов, поэтому частично классификация устарела, корреляцию предполагаемого лечения и дефекта нельзя признать удовлетворительной.

Классификация T.J. Slooff and M.C. de Waal Malefit (1995) [185] основывается на интраоперационных данных и поэтому не подходит для предоперационного планирования. Авторы разделили дефекты на малые (<4 см^3), умеренные (4–10 см^3) и большие (>10 см^3).

Международная классификация костных дефектов AORI (Anderson Orthopaedic Research Institute, 1997) [201, 202] разработана для ревизионной артропластики КС, но при первичном эндопротезировании КС позволяет классифицировать дефект метаэпифизарной кости [12]. В соответствии с этой классификацией G.A. Engh и соавт. разделили дефекты бедренной и большеберцовой костей на 3 типа. К 1-му типу относятся локальные дефекты бедренной и большеберцовой костей с интактной метаэпифизарной костью. При 2-м типе появляется обширный дефект, выходящий в метаэпифизарную зону бедренной или большеберцовой костей с потерей губчатого вещества одного мыщелка (2А тип) или обоих мыщелков (2В тип). При 3-м типе дефект распространяется на оба мыщелка бедренной кости или на проксимальный отдел большеберцовой кости ниже уровня головки малоберцовой кости; зачастую при 3-м типе в процесс вовлекаются места прикрепления

коллатеральных связок и собственной связки надколенника. Ортопедами классификация AORI используется чаще всего, так как позволяет по рентгеновским снимкам на этапе планирования определить конкретный тип костного дефекта, учитывает расположение дефекта и стабильность эндопротеза. Авторы рекомендуют при 1-м типе выполнять пластику дефекта цементом или использовать аугменты, а при 2-м или 3-м типах использовать костную, цементную пластику, аугменты, интрамедуллярные стержни, полу- и полностью связанные эндопротезы. Однако данная классификация является субъективной, в ней не отражены конкретные размеры дефекта и строгий последовательный алгоритм его компенсации, учитывая что дефицит костной ткани может оказаться больше, чем на предоперационных рентгенограммах КС.

D.P. Hoeffel и соавт. из Massachusetts General Hospital (Бостон, США, 2000) разделили на большие и малые только костные дефекты бедренной кости [270]. В качестве ориентира использовали надмыщелковую линию. Данная классификация в настоящее время не применяется.

В Университете в Пенсильвании в 2003 г. разработана классификация костных дефектов, основанная на оценке потери костной ткани с помощью специальной сетки, приложенной к предоперационным рентгенограммам КС. Учитывается количество ячеек, заполненных дефектом. Классификация считается довольно надежной, однако из-за сложности в других центрах эндопротезирования она не применяется [362, 393].

По классификации M. Clatworthey and A. Gross (2003) [172] костные дефекты бедренной и большеберцовой костей разделяются на локальные и обширные. Локальные дефекты (1-й и 2-й тип) располагаются только в пределах губчатой кости, обширные (2-й и 3-й тип) переходят на кортикальную кость. При 1-м и 2-м типах авторы для восстановления нормальной линии сустава рекомендуют использовать костную пластику или аугменты. При 3-м типе целесообразно применение аугментов или увеличение степени

связанности эндопротезов. Данная классификация учитывает только интраоперационные данные, поэтому ее применение крайне ограничено.

T.W. Huff и T.P. Sculco в 2007 г. предложили [276] классификацию дефектов костной ткани для ревизионного эндопротезирования КС, основываясь на классификации AORI. Авторы разделили дефекты на кистозный, эпифизарный, полостной и сегментарный типы. При кистозном типе имеются очаги деструкции хрящевой ткани при ТЭКС или дефицит губчатой кости при ревизионных операциях, при эпифизарном – определяется дефект кортикальной кости метафизарной области, при полостном – дефицит кортикальной и метафизарной кости, при сегментарном – массивный дефект дистального отдела бедренной кости или проксимального отдела большеберцовой кости, зачастую с повреждением мест прикрепления коллатеральных связок.

Анализ зарубежной литературы показал, что изучение вопроса дефектов надколенника при первичной артропластике КС крайне ограничено [442].

Многие классификации достаточно четко определяют размер костного дефекта бедренной и большеберцовой костей в процессе предоперационного планирования, однако на операции эндопротезирования КС зачастую дефект не соответствует этим размерам [131, 393, 405, 467, 487].

Отечественные авторы стремились дополнить имеющиеся классификации. Так, М.А. Гаврилов объединил клиническую картину, степень деформации КС и тип костного дефекта по классификации AORI [12]. В результате у автора получилось 1344 клинических ситуации, больше подходящих для ревизионной артропластики КС, использование такого программного обеспечения затрудняет внедрение алгоритма комплекса лечебно-диагностических мероприятий в повседневную хирургическую практику, тем более для рутинного применения при первичной артропластике КС.

В 2013 г. А.Х. Джигкаев (РНИИТО им. Р.Р. Вредена) предложил [15] усовершенствованную классификацию дефектов медального мыщелка большеберцовой кости при ТЭКС, учитывая их проекционную площадь и глубину. Автор доказал, что размер дефекта при предоперационном планировании является лишь ориентировочным и значительно уменьшится после опиливания плато большеберцовой кости. Кроме того, рекомендовано при дефекте до 1/3 медиального мыщелка большеберцовой кости и глубине до 5 мм выполнить пластику костным цементом. При замещении дефектов, занимающих 1/2 медиального мыщелка и глубиной от 5 до 10 мм, эффективны костная пластика или использование аугмента. При компенсации больших дефектов медиального мыщелка целесообразно применение тибиальных блоков.

При дегенеративно-дистрофических заболеваниях КС страдают хрящевая и костная ткань, связочный аппарат КС. Существующие классификации достаточно четко разделяют патологические процессы на степени, стадии и типы, однако не дают единого простого алгоритма действий для оперирующего хирурга при первичном ТЭКС, особенно в случае компенсации имеющегося костного дефекта.

1.3. Диагностика дегенеративно-дистрофических заболеваний коленного сустава

Раннее выявление пациентов, страдающих ОА КС, и коррекция факторов риска его развития имеют важное значение. Диагноз ОА может быть установлен на основании анамнеза заболевания и клинической картины у конкретного пациента. Однако у ряда больных с нечеткой клинической картиной для определения степени вовлечения в патологический процесс КС может потребоваться выполнение рентгенографии, МРТ или КТ.

Симптомы ОА КС могут у пациентов значительно различаться. Клинические симптомы могут включать боли в покое и при нагрузке,

скованность, отек, ограничение движений, хруст при движениях [507]. Оцениваются не только наличие боли, но и ее интенсивность, качество, предсказуемость, а также влияние боли на подвижность, настроение, сон [263]. Симптомы обычно появляются постепенно, начиная с дискомфорта, в последующем присоединяются обострения [114]. Симптомы часто вариабельны по тяжести и изменяются медленно [562]. Некоторые пациенты отмечают, что боль и функциональный дефицит увеличиваются со временем, появляются не только при нагрузке, но и в покое, особенно в ночное время, лишая полноценного отдыха [114].

Клинический осмотр выявляет, что симптомы ОА включают в себя крепитацию, болезненные и ограниченные движения, костные разрастания, суставной выпот. Возможны также варусная и вальгусная деформация КС, сгибательная или разгибательная контрактура, нестабильность [562]. Другие авторы отмечают, что у пациентов с ОА КС могут отмечаться сенсомоторный дефицит и изменение нейромышечного контроля [532].

Как показывает анализ литературы, причины обострений ОА КС могут быть связаны с острой травмой, отеком, блокадой сустава, эмоциональными стрессами, вставанием со стула, подъемом по лестнице и т.д. [174].

Хотя в патологический процесс вовлекаются все отделы КС, зачастую можно дифференцировать, какой компартмент страдает больше [114]. Дифференциальный диагноз хронической боли в КС и ОА включает: состояния с вовлечением мягких тканей (бурсит), синдром илиотибиального тракта, связочную нестабильность, патологию менисков; вторичный ОА на фоне подагры, псевдоподагры, ревматоидного артрита (РА); септический артрит; проекционные боли на фоне невропатии или радикулопатии; другую патологию (асептический некроз, синдром передней боли, опухоли) [461, 562].

Клиническая диагностика патологии КС возможна с помощью критериев Американского колледжа ревматологии, а также диагностических критериев Европейской антиревматической лиги (European League Against Rheumatism –

EULAR). При использовании последних, наличие 3 симптомов (преходящая боль в КС, утренняя скованность, нарушение функции КС) и 3 клинических проявлений (например, крепитация, ограничение объема движений, костные разрастания) позволяет в 99% случаев заподозрить рентгенологические изменения в КС [562]. Согласно критериям Американского колледжа ревматологии (2010), определяют сумму баллов у каждого пациента по 4 критериям: количество пораженных суставов, аутоиммунная серология, острофазные анализы (скорость оседания эритроцитов - СОЭ, уровень С-реактивного белка) и длительность симптоматики [94]. Многие авторы для рентгенологической оценки ОА КС применяются классификацию Kellgren & Lawrence [435], однако D. Schiphof и соавт. [481] выявили разночтения в большинстве когортных исследований при определении степени ОА в соответствии с данной системой.

Критерии диагностики ОА включают в себя клинические, лабораторные и рентгенологические параметры [97, 461]. К клиническим критериям относятся возраст старше 50 лет, деформация сустава, крепитация, скованность в сроки <30 мин. Лабораторные критерии: СОЭ <40 мм/ч, ревматоидный фактор (РФ) <1:40, синовиальная жидкость прозрачная, вязкая, с количеством лейкоцитов <2000/мкл. К рентгенологическим критериям относится наличие экзостозов.

Факторы риска развития ОА КС. Большинство зарубежных исследований сосредоточены на факторах риска возникновения рентгенологического гонартроза, хотя симптоматический ОА представляет собой обычное явление, зачастую приводит к инвалидности и связан с огромными расходами на медицинское обслуживание [215, 566].

Факторами риска развития ОА КС являются возраст, генетическая предрасположенность, женский пол, ожирение, травма КС, нестабильность сустава, травма мениска. Некоторые авторы, изучая патофизиологию гонартроза, обнаруживают много новых этиологических и патогенетических факторов, способствующих развитию ОА КС [72, 391, 542, 561]

ОА КС имеет многофакторную этиологию, существуют системные и локальные факторы его риска [215].

Системные факторы риска. Возраст является самым серьезным фактором риска развития ОА [215, 219, 345]. Увеличение распространенности и заболеваемости ОА с возрастом, вероятно, является следствием совокупного воздействия различных факторов риска и биологических изменений, происходят при старении.

Многие авторы отмечают увеличение частоты и степени выраженности ОА КС у женщин, особенно во время менопаузы [506], хотя приводимые в ряде исследований по изучению влияния эстрогенов на развитие патологических изменений в КС данные [170, 256, 414, 553] этого не подтверждают. Так, в рандомизированном клиническом исследовании у пожилых женщин в постменопаузе с болезнями сердца [415] никаких существенных различий в распространенности гонартроза и инвалидности между пациентами на заместительной терапии эстрогенами и без нее не обнаружено.

Распространенность ОА различается в разных расовых и этнических группах. Y. Zhang и соавт. [567] продемонстрировали, что распространенность симптоматического и рентгенологического ОА обоих КС у китайских женщин (Пекин) выше, чем у европейских женщин в Фремингемском исследовании.

Многие ученые отмечают генетическую предрасположенность в развитии ОА. Подсчитано [213, 427, 501], что наследственный компонент ОА составляет при ОА тазобедренного сустава 65%, при гонартрозе – 50%.

Проводятся исследования, изучающие взаимосвязь диеты и развития ОА КС. В частности, некоторые авторы [218, 300, 412] сравнили влияние витаминов D, C, K на прогрессирование гонартроза, однако пока получены противоречивые результаты.

Локальные факторы риска. Избыточная масса тела уже давно считается весомым фактором риска развития ОА, особенно КС [215]. В Фремингемском исследовании отмечено снижение риска развития рентгенологического

гонартроза на 50% у женщин, которые похудели на 5 кг [220]. Авторы подчеркивают [168, 381], что уменьшение индекса массы тела (ИМТ=масса тела, кг: рост, м^2) в сочетании с физическими упражнениями сокращает болевой синдром при ОА КС и возвращает пациентам трудоспособность. При ИМТ 18,5–24,99 кг/м^2 масса тела считается нормальной, <18,5 кг/м^2 – недостаточной, 25–29,99 кг/м^2 – избыточной, 30–34,99 кг/м^2 расценивается как ожирение I степени, 35–40 кг/м^2 – II степени, >40 кг/м^2 – III степени [440].

Многочисленными исследованиями доказано, что травма КС является мощнейшим фактором развития гонартроза. Авторы подчеркивают [358, 470], что особенно увеличивают риск развития ОА КС некоторые повреждения внутрисуставных структур (внутрисуставные переломы, повреждения менисков, разрыв передней крестообразной связки), любые хирургические вмешательства на КС. В Фремингемском исследовании частота повреждения мениска при рентгенологическом гонартрозе составила 85%, без него – 25%. Согласно классификации Kellgren & Lawrence [311], распространенность травмы мениска увеличивается с утяжелением ОА КС и при IV степени достигает 95% [203].

В зарубежной литературе во многих публикациях рассматривается связь ОА тазобедренного сустава с тяжелой физической работой, но влияние нагрузки на КС освещено в единичных статьях. D.T. Felson и соавт. [175, 214] отмечают, что риск развития ОА КС в среднем возрасте в 2 раза выше у мужчин, у которых работа связана с подъемом тяжестей, сидением на корточках в положении на коленях, особенно при избыточной массе тела.

При изучении взаимосвязи ОА с различными видами спорта получены противоречивые результаты. Есть доказательства того, что у бегунов на длинные дистанции весьма высок риск развития ОА КС и тазобедренного сустава [330, 441, 502], а у профессиональных футболистов выше вероятность развития гонартроза [330, 471]. Установлено, что общий уровень физической активности также может повысить риск развития ОА. Так, в Фремингемском

исследовании за 8 лет наблюдения у пожилых пациентов, занимающихся садоводством, или любителей пеших прогулок риск развития рентгенологического ОА КС был в 3 раза выше, чем у ведущих сидячий образ жизни [374].

Рядом авторов [112] отмечена связь ОА КС и силы четырехглавой мышцы бедра: атрофия последней чаще имела место у пациентов с бессимптомным рентгенологическим гонартрозом, чем у обследованных без ОА КС. В других работах показано [496], что атрофия мышц бедра и голени является фактором риска развития дегенеративных изменений в КС.

В зарубежной литературе имеются публикации о распределении нагрузки на КС с учетом отклонения оси нижней конечности от нормального положения. L. Sharma и соавт. [490] доказали, что при наличии ОА КС с изменением оси конечности повышается нагрузка на хрящ в самом нагружаемом отделе КС. Так, при варусной деформации КС в 4 раза возрастал риск прогрессирования медиального остеоартроза, а при вальгусной – в 5 раз повышалась вероятность развития латерального гонартроза, особенно при выраженных рентгенологических изменениях КС [161]. Другие авторы уточняют [216], что больше всего страдают хрящ и подлежащая кость. G.M. Brouwer и соавт. установили [150], что при ОА 0–I степени по классификации Kellgren & Lawrence вальгусная деформация нижней конечности на 54%, а варусная – вдвое повышает риск развития рентгенологического ОА КС. Однако другие исследователи [279], определяя угол мыщелков бедренной кости, ось нижней конечности, угол тибиального плато и степень отклонения оси бедренной кости относительно оси конечности, отметили, что ни один из этих параметров не повышает риск развития ОА КС, и предположили, что любое смещение КС относительно нормального положения нижней конечности не может быть основным фактором развития рентгенологического гонартроза, а лишь служит маркером тяжести заболевания и будущего прогрессирования ОА.

Гипермобильность КС также является фактором риска развития гонартроза [489]. С увеличением степени ОА чрезмерная подвижность КС постепенно уменьшается [143, 536]. Другим важным, но легко корректируемым фактором риска развития гонартроза является разная длина нижних конечностей. Y.M. Golightly и соавт. [240] отметили, что у пациентов с разницей в длине ног около 2 см в 2 раза чаще имеется рентгенологический ОА КС; кроме того, у них на 40% больше шансов возникновения болей в КС.

Не все факторы риска развития рентгенологического ОА способствуют появлению болей в КС [211, 215]. У женщин с рентгенологическими изменениями в КС симптомы болезни возникают чаще, чем мужчин [217]. Тяжелая физическая активность, работа на коленях и корточках, длительное стояние, а также внутрисуставные травмы КС повышают распространенность симптоматического ОА КС [183, 367, 374]. При более тяжелых изменениях в КС жалобы на боли возникали чаще, чем при умеренных нарушениях [144, 413].

Рентгенологическое исследование КС. Нет четкой взаимосвязи между рентгенологическими изменениями в КС и клиническими симптомами ОА. Данные рентгенографии КС должны интерпретироваться с учетом клинической картины, так как у 15–76% пациентов с болью в КС имелись рентгенологические изменения в нем, при этом боль была только у 15–81% обследованных с рентгенологическим поражением КС [120, 398].

Отмечается, что клинические проявления и рентгенологические данные, составляющие основу диагноза ОА, характеризуются низкой чувствительностью в диагностике ранних стадий ОА КС и при мониторинге прогрессирования заболевания [73, 382]. Распространенность рентгенологических изменений при ОА КС исследована [101] в Японии у 817 мужчин и 1465 женщин старше 60 лет, проживающих в городских районах. Был отмечен высокий показатель рентгенологических изменений при ОА КС, показано увеличение количества пациентов с ОА КС при ожирении и низкой

двигательной активности. Кроме того, авторы выявили увеличение с возрастом частоты ОА КС у женщин, но не у мужчин [398]. C.W. Hayes и соавт. [264] не наблюдали четкой взаимосвязи между болью и сужением щели КС. По данным других исследователей [232], утяжеление симптомов ОА КС связано с прогрессированием сужения суставной щели.

В прогнозировании рентгенологических изменений при ОА КС чувствительность и специфичность некоторых клинических признаков и факторов риска составляет 94 и 93% соответственно [433].

На начальных стадиях ОА КС невозможно выявление костных изменений на рентгенограммах. Некоторые авторы отмечают, что большей диагностической ценностью обладают рентгенограммы, выполненные в положении пациентов стоя, с нагрузкой на исследуемую конечность [156]. Рентгенологические признаки ОА – это остеофиты, сужение суставной щели, субхондральный склероз, субхондральные кисты [212]. Причем наличие остеофитов в бедренно-надколенниковом сочленении является более чувствительным, но менее специфичным признаком, чем на бедренно-большеберцовом суставе [249].

МРТ в большинстве случаев при ОА КС не является необходимым исследованием. Тем не менее она играет важную диагностическую роль при блокаде КС, нестабильности с подозрением на повреждение менисков или связок [176, 234, 549] Признаками ОА КС являются [212, 402]: поражение хрящевой ткани, остеофиты, отек субхондральной костной ткани, субхондральные кисты, уплотнение костной ткани, повреждение менисков, повреждение связок, гипертрофия синовиальной оболочки, синовит, внутрисуставные хондромные тела, периартикулярные кисты.

M. Inoue и соавт. [280] при обследовании 50 пациентов с патологией в пателлофеморальном суставе показали, что МРТ более точна в определении патологии в бедренно-надколенниковом сочленении.

При КТ КС аппарат посылает тонкий пучок рентгеновских лучей в 160 различных точках, полученные данные компьютер преобразует в картинку. Используя такую же дозу облучения, как и у обычного рентгеновского аппарата, получают срез тканей с информативностью в 100 раз выше.

G. Chérié Lignière и соавт. [165] сравнили результаты обследования традиционными рентгеновскими методами и с помощью КТ у 20 пациентов с ревматоидным гонартрозом. По их данным, КТ позволяет точнее, чем традиционные рентгенографические методы, оценить состояние мышц, любую стадию гипертрофии синовиальной оболочки, а также состояние пателлофеморального сочленения, степень вовлечения в патологический процесс мыщелков бедренной и плато большеберцовой костей.

Кроме того, КТ дает возможность оценить степень позиционирования компонентов эндопротеза КС после операции – угол поворота БК кнаружи, наклон ТК кзади и др., а также помогает уточнить наличие, локализацию и протяженность зон остеолиза вокруг компонентов эндопротеза [125, 126, 128, 129, 285, 292].

Отличительной особенностью мультиспиральной компьютерной томографии (МСКТ) является наличие параллельных рядов матричных детекторов непрерывного спирального сканирования [224]. При этом исследовании доза рентгеновского облучения сокращается на 60%, а точность исследования повышается. Кроме того, МСКТ позволяет построить 3-мерное изображение сустава, изучить характер движения в нем, определить функциональную недостаточность, оценить работу костей и мягкотканного аппарата, осуществить более точное планирование оперативного вмешательства. С помощью дополнительной программы можно также подавить «шумы» от установленных имплантатов и исследовать биомеханику сустава после ТЭКС [239, 336].

Лабораторные методы диагностики. Ввиду низкой эффективности рентгенологической диагностики ОА КС многие авторы разрабатывают и

внедряют в клиническую деятельность биологические маркеры, отражающие ранние количественные и патохимические проявления ОА.

Так, в 1995 г. L.S. Lohmander [357] предложил множество лабораторных тестов для мониторинга патологического процесса и прогноза развития ОА КС: определение гиалуроновой кислоты, цитокинов, специфических ферментов хрящевого матрикса, продуктов обмена протеогликанов и др. X. Chevalier показал, что не может существовать один маркер для диагностики ранних стадий ОА КС; это связано с гетерогенностью патогенеза развития ОА. Комбинация маркеров должна предоставлять информацию о степени деградации хряща, подлежащей кости и других тканей, вовлеченных в патологический процесс [166]. Разработка лабораторных тестов шла в 2 направлениях: 1) производство маркеров, позволяющих оценить степень деградации хряща и субхондральной кости; 2) оценка тестов асептического воспаления в КС [195, 221, 288, 474].

B. Heidari отметил [265], что при ОА КС развивается асептическое воспаление с избыточным образованием жидкости в полости сустава, однако, такие маркеры воспаления, как СОЭ и уровень СРБ, остаются в норме.

При диагностике РА наибольшей чувствительностью обладает совместное выявление РФ и антител к модифицированному цитруллинированному виментину. При использовании этого сочетания у 85–95% пациентов удается поставить правильный диагноз, а отсутствие всех маркеров позволяет исключить диагноз РА на любом этапе этого заболевания [94].

Обычная рентгенография КС наиболее часто используется для мониторинга прогрессирования ОА КС, однако она не может показать изменения в КС до последней стадии и ограничивается только 2 компартментами КС. W.P. Chan и соавт. [162] сравнили диагностическую значимость рентгенографии, МРТ и КТ КС у 20 пациентов. Рентгенография включала прямую проекцию с нагрузкой и обычную боковую. При КТ изучали

сагиттальные и венечные срезы. Деструкция хрящевой ткани была обнаружена у 60% больных при МРТ, у 35% – при рентгенографии, у 25% – при КТ. В медиальном компартменте МРТ и КТ выявили остеофиты в 100% случаев, а рентгенография – в 60%, особенно в задних отделах медиального мыщелка бедренной кости. По мнению авторов, в оценке степени тяжести изменений при ОА МРТ является более чувствительным методом, чем КТ и рентгенография. Причем МРТ зачастую показывает изменения в 3 компартментах (при КТ и рентгенографии изменения видны только в 2).

1.4. Лечение остеоартроза коленного сустава

Лечение ОА КС направлено на уменьшение боли и увеличение объема движений. Одновременно предпринимаются попытки затормозить прогрессирование разрушения хрящевой ткани [84]. Терапия ОА КС должна быть комплексной, дифференцированной и систематической. Достигается это посредством фармакологических и нефармакологических мероприятий. Имеющиеся данные [20, 564] подтверждают отсутствие статистически значимых различий между фармакологическими и нефармакологическими методами лечения ОА КС.

Фармакологические методы. По данным зарубежных авторов, парацетамол и нестероидные противовоспалительные препараты (НПВП) используются для уменьшения легкой и умеренной боли. Последние эффективнее парацетамола, однако с учетом высокой частоты осложнений долгосрочной терапии НПВП, 1-й линией терапии следует считать парацетамол [102, 563, 564]. Актуальные пероральные НПВП обеспечивают достаточную эффективность без осложнений со стороны органов желудочно-кишечного тракта, сердечно-сосудистой системы, почек и других серьезных побочных эффектов [116].

Данные об эффективности глюкозамина и хондроитин сульфата в снижении боли и улучшении функции при ОА КС противоречивы [528].

Крупномасштабное рандомизированное контролируемое исследование более чем 200 пациентов с ОА КС и тазобедренного сустава [539] показало отсутствие влияния глюкозамина и хондроитин сульфата на уменьшение боли и размер суставной щели. В другом исследовании [478] также эффективность при лечении этими препаратами оставалась на уровне плацебо; сужение суставной щели КС за 2 года наблюдения в обеих группах составило 0,166 мм. Тем не менее при начальных стадиях гонартроза [478] отмечена тенденция к улучшению по сравнению с плацебо; авторы указывают, что терапия должна быть прекращена при отсутствии эффекта на протяжении 6 мес. О.А. Шавловская [79] подчеркивает, что применение хондроитин сульфата стимулирует регенерацию хряща, оказывает хондропротективное действие, так как он входит в состав нормального суставного хряща, поддерживая осмотическое давление. По данным EULAR [47, 562], применение НПВП и хондропротекторов наиболее эффективно в лечении ОА КС.

Внутрисуставная терапия ОА КС исследовалась многими учеными. Введение в КС глюкокортикостероидов (ГКС) часто используется в лечении гонартроза, особенно у пациентов, не реагирующих на прием НПВП с синовитом КС. Аспирация синовиальной жидкости и введение ГКС облегчает боль и способствует улучшению функции КС, что помогает пациентам выполнять физические упражнения и участвовать в программах по снижению массы тела.

В ряде исследований [123, 266, 376] показана эффективность внутрисуставной ГКС-терапии в течение 6 нед. по сравнению с плацебо. Кратковременное облегчение боли было единственным доказанным преимуществом внутрисуставного лечения ГКС. По данным зарубежных авторов, точность внутрисуставного введения достигала всего 20% [559]. W. Zhang и соавт. [564] сравнили эффективность аспирации синовиальной жидкости, внутрисуставного введения ГКС и гиалуроновой кислоты; было доказано, что лечение ГКС более эффективно, чем плацебо. Авторы отметили

улучшение общего состояния пациентов в течение 7 дней и уменьшение боли в течение 2–3 нед. после введения препарата. Однако в сроки от 4–24 нед. после внутрисуставной инъекции ГКС эффект последних в отношении купирования боли и улучшения функции отсутствовал.

Отечественными и зарубежными авторами продемонстрировано увеличение эффективности терапии ОА КС на фоне применения в комплексной терапии препарата Цель Т [3, 24, 243, 350]. Многие исследователи [3, 24, 350] отметили уменьшение симптомов гонартроза при комбинации препаратов Цель Т, Траумель С, Адгелон.

В докладе группы исследователей Европейского общества по клиническим и экономическим аспектам остеопороза и остеоартрита (European Society for Clinical and Economic Aspects of Osteoporosis and Osteoarthritis – ESCEO) [155] продемонстрировано 4 ступени консервативного лечения ОА КС. Основные принципы состоят в комбинировании фармакологических и немедикаментозных мер. 1-я ступень включает нефармакологические методы в сочетании с применением глюкозамина, хондроитин сульфата, парацетамола и мази НПВП. 2-я ступень – применение селективных ингибиторов ЦОГ-2, неселективных НПВП (в зависимости от сопутствующих заболеваний) и в случае отсутствия эффекта – внутрисуставное введение ГКС, при 3-й и 4-й ступени, когда операция эндопротезирования КС противопоказана, для облегчения боли используются центральные анальгетики или опиоиды.

Нефармакологические методы. Согласно рекомендациям Американского колледжа ревматологии [564, 565], нефармакологические методы лечения ОА включают: образование пациентов, снижение массы тела, упражнения для увеличения объема движений и укрепления мышц, физиотерапевтические методы, использование брейсов, укрепление суставов и др.

Контроль массы тела при ОА КС имеет огромное значение. По данным метаанализа [168], чтобы уменьшить частоту инвалидности, достаточно

снизить массу тела на 5,4% (примерно на 0,24% в неделю). Снижение массы тела, как ожидается, изменит развитие не только ОА, но и других заболеваний (сахарного диабета, гипертонической болезни, дислипидемии) среди населения в целом [403]. Однако прогрессирование варусной деформации КС при ОА уменьшить путем коррекции массы тела невозможно [417].

Оценка эффективности физических упражнений в лечении ОА КС противоречива. Одни авторы не видят полезности в этом лечебной физкультуры, другие демонстрируют в течение 1 года у ряда пациентов эффективность физических упражнений, выполняемых для уменьшения болевого синдрома [192, 227. 443]. Умеренные аэробные упражнения способствуют уменьшению боли и повышению силы четырехглавой мышцы бедра. Кроме того, боль при ОА КС уменьшает использование костылей. Авторы отмечают [534], что при гонартрозе около 40% пациентов купируют боль при помощи трости в противоположной руке.

Слабая или умеренная вальгусная и варусная нестабильность КС может быть частично улучшена с помощью соответствующего бандажа. Отмечено [152] улучшение по шкале WOMAC при использовании бандажа при вальгусной деформации легкой степени. По другим данным [447], необходимо осторожно рассматривать бандажи для КС и ортопедические стельки для стопы в качестве консервативного лечения для уменьшения боли, повышения стабильности и улучшения двигательной активности у пациентов с ОА КС.

Оперативные методы. По мере прогрессирования патологического процесса эффективность консервативной терапии и длительность ремиссии снижаются, что заставляет прибегнуть к оперативным методикам [32]. В арсенале у хирурга-ортопеда имеются санационная артроскопия КС, вальгизирующая остеотомия большеберцовой кости, одномыщелковое и тотальное эндопротезирование КС.

Артроскопический лаваж. Артроскопическое промывание КС и парциальная резекция мениска является частой операцией в среднем и пожилом

возрасте при постоянной боли в КС [180, 261, 347]. Зачастую на операции обнаруживают дегенеративное повреждение мениска, суставного хряща и другие признаки ОА. Однако исследование с помощью МРТ показывает, что случайные находки таких поражений очень распространены среди людей, не страдающих болями в КС и без рентгенологических признаков ОА [203, 204, 248]. В зарубежной литературе данные об эффективности санационной артроскопии КС при ОА весьма противоречивы. Рандомизированные исследования пациентов с сужением суставной щели при нагрузке показали отсутствие эффективности артроскопического промывания КС. Авторы считают [459], что артроскопическая хирургия не имеет никаких преимуществ перед медикаментозной терапией. Ни одно из 9 рандомизированных клинических испытаний [163, 235, 268, 306, 320, 392, 422, 493, 558] не подтвердило преимуществ артроскопической хирургии перед другими методами лечения ОА у пациентов среднего и пожилого возраста. Поэтому сохраняется неопределенность в оценке пользы резекции поврежденной дегенеративной части мениска у этих пациентов, однако многие специалисты на основании своего опыта убеждены в преимуществах артроскопической санации КС при ОА [199, 329, 365, 472].

Несколько последних публикаций [138, 258, 317, 347, 522] указывают на увеличение частоты артроскопических операций на КС при дегенеративно-дистрофических заболеваниях. В других работах [137, 253, 369] указано на осложнения, сопровождающие артроскопические операции у пациентов в пожилом возрасте (тромбоз глубоких вен, инфекция, декомпенсация сердечно-сосудистой деятельности, тромбоэмболия легочной артерии). Анализ зарубежной литературы позволяет заключить, что эффективность артроскопической санации КС при ОА у пациентов среднего и пожилого возраста отсутствует или незначительна на протяжении 1-2 лет после операции.

Вальгизирующая остеотомия большеберцовой кости. Данная операция в зарубежной литературе называется высокой остеотомией большеберцовой

кости. Она выполняется с целью уменьшения нагрузки на внутренний отдел КС при медиальном гонартрозе; особенно распространены открытая медиальная и закрытая латеральная методики [98]. Частичная разгрузка медиального отдела достигается изменением механической оси конечности. J.A. Shaw и M.J.Moulton [492] в ходе кадаверных испытаний показали, что для полной разгрузки медиального отдела КС угол коррекции оси конечности должен быть не менее 25°.

Выбор идеального пациента для высокой остеотомии большеберцовой кости имеет решающее значение в достижении хороших результатов лечения медиального гонартроза. Зарубежные авторы [90, 223, 247, 289, 410, 473] подчеркивают, что тяжелый ОА, преклонный возраст, пателлофеморальный артроз, контрактура КС, предшествующие артроскопические операции, нестабильность сустава являются прогностически плохими факторами для выполнения данного вмешательства. Относительно избыточной массы тела мнения авторов различны [92, 410]. Таким образом, идеальным для вальгизирующей остеотомии большеберцовой кости можно считать молодой возраст пациента (моложе 60 лет), изолированный гонартроз, хороший диапазон движения, без признаков связочной нестабильности.

В настоящее время опубликовано только одно рандомизированное контролируемое исследование, сравнивающее открытую и закрытую методики [151]. Через 1 год наблюдения авторы отметили улучшение функции КС и уменьшение боли без существенных различий в обеих группах.

Одномыщелковое эндопротезирование КС. Данная операция с момента ее введения на протяжении 30 лет по-разному воспринималась ортопедами [250, 281, 342, 366, 373, 377]. Первоначально в статьях приводились случаи частых и ранних неудач, поэтому к концу 1980-х годов популярность одномыщелкового эндопротезирования КС уменьшилась. С публикацией в конце 1990-х годов нескольких исследований с данными о 10-летней выживаемости в 93% случаев интерес к этой операции снова возрос, темпы выживаемости были сопоставимы

с таковыми при тотальном эндопротезировании. Теоретически преимущества этой операции включают в себя сохранение непораженных тканей и костей, меньшую продолжительность операции. По мнению некоторых авторов [142, 291] при надлежащем отборе пациентов, тщательной хирургической технике, правильной конструкции эндопротеза одномыщелковое эндопротезирование можно рассматривать как надежную долгосрочную процедуру. В проспективном исследовании [127] было обнаружено, что в течение 3 мес. ни одному из пациентов, перенесших одномыщелковое эндопротезирование КС, не потребовалась повторная госпитализация (при тотальной артропластике она понадобилась в 9% случаев).

Функциональный результат одномыщелкового эндопротезирования превосходит тотальное, обеспечивая лучший диапазон движения КС. Так, авторы отметили [344], что данная операция отличается большей стабильностью и скорее приводит к уменьшению боли, чем ТЭКС. Кроме того, стоимость одномыщелкового эндопротезирования составляет 57% от стоимости тотального.

Показаниями для одномыщелкового эндопротезирования являются артроз с поражением одного отдела сустава при интактных остальных, локальный остеонекроз мыщелка бедренной кости. Противопоказания следующие: повреждение передней крестообразной связки, варусная деформация >15°, вальгусная – >20°, сгибательная контрактура >15°. Такие факторы риска, как лишняя масса тела, высокая активность пациента, пателлофеморальный артроз, являются спорными [154, 208, 322, 400, 401, 546].

Многие ученые сравнивали результаты высокой остеотомии большеберцовой кости и одномыщелкового эндопротезирования. N.S. Broughton и соавт. [149] доложили о соответственно 43 и 76% хороших 5-летних результатах. C. Stukenborg-Colsman и соавт. [512] в результате 10-летних наблюдений пришли к выводу, что одномыщелковое эндопротезирование предполагает более долгосрочный успех и меньшее число

осложнений. Того же мнения придерживаются K.T. Kim и соавт. [316].Однако другие исследователи [153] не видят разницы между этими методиками в их влиянии на показатели боли, функцию КС и походку.

В ряде публикаций зарубежных авторов [99, 304, 308, 444] по сравнению ТЭКС с предшествующей остеотомией большеберцовой кости и без нее утверждается, что остеотомия не влияет на результаты эндопротезирования, однако подчеркнуто, что технически операцию выполнить сложнее.

1.4.1. История развития эндопротезов коленного сустава

Первые попытки лечения пациентов, страдающих ОА КС, относятся к середине XIX века [451], когда стали применяться мягкие ткани, вставленные в пределах суставной поверхности, или производилась резекция суставных поверхностей сочленяющихся костей.

Однако о концепции замены сустава в современном понимании можно говорить после того, как в 1880 г. в Берлине T. Gluck предложил первый эндопротез КС [530] Это был связанный модульный эндопротез из слоновой кости, который фиксировали в кости при помощи канифоли, гипса или пемзы.

С начала XX века появилась тенденция к разъединению суставных поверхностей. В 1950 г. D.C. McKeever [377] произвел первую замену плато большеберцовой кости, использовав аутологичный материал или металлическую поверхность. В последующем в концепции эндопротезирования КС выделилось 2 теории: одни ученые пытались усовершенствовать связанный эндопротез, другие занимались разработкой несвязанного мыщелкового протеза.

В 1968 г. F.H. Gunston в Канаде, в клиниках Mayo начал применять первый условно мыщелковый несвязанный эндопротез. По сути, это был «нестабилизированный» эндопротез – родоначальник CR [453, 530]. В том же 1968 г. английские хирурги M. Freeman и S. Swanson [230] предложили оригинальный эндопротез – ICLH (или эндопротез Freeman–Swanson). Этот

эндопротез имел неистинный мыщелковый дизайн, неанатомичную межмыщелковую борозду и подразумевал концепцию DCR.

В связи с высоким риском осложнений J. Insall и W.N. Scott отметили необходимость более тщательного планирования операции. R.P. Robinson [468] предложил анатомический и функциональный подход к эндопротезированию.

В 1970 г. S. Yamamoto из Медицинской школы Университета Окаяма (Япония) первым сообщил об имплантации металлического бедренного и полиэтиленового ТК с сохранением обеих крестообразных связок [557]; в последующем последовали этой концепции и другие авторы [524, 544].

В 1971 г. в Нью-Йорке специалистами госпиталя специализированной хирургии (Chitranjan S. Ranawat, A. Inglis, J. Insall, P. Walker) был разработан эндопротез Duocondylar. В 1974 г. авторы усовершенствовали его, появилась возможность замещения суставной поверхности надколенника (total condylar – TC) [453]. По сути, этот эндопротез стал первым, сохраняющим заднюю крестообразную связку. Затем R.D. Scott [484] усовершенствовал его, улучшив кинематику эндопротеза за счет правых и левых компонентов.

Родоначальником эндопротезов с замещением заднем крестообразной связки стал total condylar III (TC III), разработанный в госпитале специализированной хирургии в Нью-Йорке в 1978 г. В данном эндопротезе появились интрамедуллярные компоненты, он был предназначен для пациентов со значительной деформацией КС. В том же году Dr. John Insall и Al. Burstein [453] разработали первый классический заднестабилизированный эндопротез на основе TC III, в котором убраны интрамедуллярные компоненты, улучшена передняя стабильность и получена большая амплитуда сгибания. В 2010 г. A.R. Abdeen [85] признал, что дизайн TC III является одним из самых успешных в линейке несвязанных эндопротезов.

D.S. Hungerford в 1980 г. впервые установил эндопротез с пористым покрытием [278]; в последующем эта концепция развивалась и получила отражение в современных моделях эндопротезов.

В 1977 г., решая вопрос о ротационной кинематике в КС, F.F. Buechel и M.J. Pappas создали мыщелковый эндопротез с мобильной платформой [157, 158], и это стало еще одним направлением. Эндопротез имел 2 раздельные тибиальные суставные поверхности с возможностью ротационного смещения. С 1978 г. идеи кручения на медиальном мыщелке и переднезадней трансляции стали применяться компанией DePuy в эпохальном эндопротезе Low Contact Stress (LCS), который имел цельную ротационную платформу.

Практически недавно родилась еще одна концепция ультраконгруэнтных эндопротезов (Deep Dish – LCS DePuy, InnexUC/UCOR, Natural Knee Zimmer, Triatlon Stryker, Vanguard Biomed). Увеличенный передний выступ полиэтиленового вкладыша дает стабильность при гиперэкстензии, при начальном сгибании у этих эндопротезов исключено парадоксальное переднее соскальзывание бедра, имевшееся у некоторых CR.

Дизайн ранних протезов КС не предусматривал замещения суставной поверхности надколенника, с чем был связан высокий риск осложнений [173, 229, 282, 388]. В 1974 г. был представлен полиэтиленовый куполообразный дизайн эндопротеза надколенника в составе эндопротеза [89]. Высокий процент осложнений привел к концепции селективного замещения надколенника при ТЭКС [19, 205, 251, 310].

Технологические достижения в области эндопротезирования КС продолжаются. Научно-исследовательские институты сосредоточены на разработке эффективных эндопротезов, позволяющих максимально приблизить движение в КС к физиологическому. Особое значение уделяется морфологическим аспектам эндопротезирования, качеству материалов и улучшенной биосовместимости.

1.4.2. Биомеханика коленного сустава

В последние несколько лет парадигма нормальной кинематики КС претерпела изменения. Первоначальные работы, основанные на

математическом анализе сагиттальных срезов бедренной кости, описали ось вращения КС в центре плато большеберцовой кости. Однако в последующем ученые отметили, что ось вращения КС при сгибании и разгибании смещается по определенной кривой [146, 222, 226, 303, 457, 497, 511]. При 4-звенной кинематической модели передняя и задняя крестообразные связки оценивались как жесткие структуры.

КС представляет собой тенсегрированную структуру, т.е. такое образование, целостность которого обеспечена натяжением связочных структур. Это структуральная система, состоящая из контактирующих друг с другом элементов, соединенных непрерывным натянутым тросом, способная как к самостабилизации благодаря распределению тянущих и давящих сил, так и к динамическому взаимодействию [241, 397, 418, 511, 568].

Эти 2 теории помогли определить, что при сгибании в КС происходит не только вращение, но и скольжение [139, 354]. Позже зарубежные авторы отметили, что КС движется в 3 плоскостях с 6 степенями свободы [135, 556]. A. Hollister и соавт. подчеркнули [272], что 2-мерная модель не способна объяснить сгибание и разгибание в КС при одновременном вращении.

Еще в конце XIX века ось сгибания и разгибания в КС ученые определили путем анализа геометрии мыщелков бедренной кости [146, 568]. Последние описывали в виде спиралей, причем за счет большего изменения кривизны латерального мыщелка центр вращения КС не находится в одном месте [146, 303, 511]. По данным I. Kapandji, центр вращения КС в согнутом положении расположен ближе всего к суставной поверхности, радиус кривизны мыщелков короткий: 12 мм – на латеральном и 15 мм – на медиальном мыщелке. При разгибании радиус кривизны мыщелков удлиняется, ось вращения КС отдаляется от суставной поверхности с одновременным натяжением коллатеральных связок [303]. В результате исследований стало ясно, что эндопротез должен максимально воспроизводить кинематику КС в

норме, чтобы при движениях была минимальная нагрузка на границе имплантата и кости [334, 538].

С прогрессом в области визуализации и вычислительных технологий улучшилось понимание геометрии КС [134, 233, 277, 334, 476, 479, 531]. G. Ateshian и соавт. [107] впервые описали продольное вращение в КС. Медиальный мыщелок бедренной кости шире и короче латерального, поэтому КС при сгибании осуществляет ассиметричное вращение вокруг фронтальной и продольной осей. Этому также способствует различный вид мыщелков большеберцовой кости, разная форма и подвижность менисков. Другие исследователи обнаружили, что латеральный мениск в 2 раза дальше смещается кзади, чем медиальный [439, 521, 529]. Кроме того, они определили, что продольное вращение осуществляется во всех фазах сгибания КС. Так, G. Li и соавт. [352] показали, что величина скольжения в медиальном отделе КС равна 22,9±11,3 мм, а в латеральном – 31,9±12,5 мм. J.Victor и соавт. [533], анализируя долгосрочные результаты артропластики эндопротезом CR и PS, не обнаружили статистически значимых различий, однако определили значительные различия в кинематике этих эндопротезов. Другие авторы указывают [136, 257], что эндопротез PS имеет большее переднезаднее смещение в медиальном отделе КС, что приведет к повышенному износу полиэтилена и потенциально более ранней ревизии.

Нормальная кинематика КС была изучена посредством динамической МРТ [269], с помощью рентгенограмм [106] и флюороскопии [302]. Было показано, что внутренний мыщелок бедра в диапазоне от 20 º до 110 º сгибания преимущественно вращается, а наружный крутится вокруг него [269, 290]. Ученые обнаружили, что медиальный отдел преимущественно вращается до 120º сгибания в КС, среднее осевое вращение бедренной кости по отношению к большеберцовой составило 22º при угле сгибания до 90º и 23,8º – до 120º. Медиальный отдел при этом сместился назад на 6,9 мм, а латеральный – на 27,4 мм при сгибании до 120º [106].

Ряд исследований посвящены сравнению кинематики КС после ТЭКС эндопротезом CR и PS [106, 190, 252, 464, 527]. По данным P. Udomkiat и соавт. [527] при использовании эндопротеза CR средняя величина переднезаднего смещения составляет в медиальном отделе 2,7 мм, в латеральном – 2,2 мм, а при применении эндопротеза PS во внутреннем компартменте – 0 мм, в наружном – 1,3 мм. Определено [190], что при использовании эндопротеза с сохранением задней крестообразной связки скольжение во внутреннем отделе имеется у 50% пациентов, а при применении эндопротеза PS – у 70%. K.C. Bertin и соавт. [133] проанализировали результаты кинематики эндопротеза NexGen фирмы Zimmer и сообщили, что в медиальном отделе скольжение составляет 3,1 мм, а в латеральном – 3,9 мм. D.M. Daniel и соавт. [182], изучив кинематику эндопротеза PS, указали, что в переднем смещении голени в начальных стадиях сгибания важную роль играет сокращение четырехглавой мышцы бедра, которая через надколенник и его собственную связку воздействует на большеберцовую кость. При дальнейшем сгибании продемонстрированная сила направлена вертикально, а икроножная и подколенная мышцы смещают большеберцовую кость назад. Подобного мнения придерживаются и другие ученые, изучающие влияние разгибательного аппарата КС на его биомеханику [323].

Свидетельство важности продольного вращения при движении КС иллюстрируется развитием эндопротезов. Ранние модели эндопротезов были разработаны, чтобы ограничить продольное вращение: это привело к раннему асептическому расшатыванию. Последующие модели эндопротезов характеризовались лучшей выживаемостью, так как не имели ограничения продольного вращения [510, 537].

Роль связочного аппарата в кинематике КС впервые описал Galen в 160 году н.э. [498]. С тех пор связки КС были подвергнуты тщательному анализу, так как сам сустав получает стабильность именно от них, а не от костных структур. Современное понимание кинематики КС в основном базируется на

трудах O. Brantigan и A. Voschell [145], которые отметили различную степень натяжения связок при разных углах сгибания КС. Со временем убеждение в постоянной изотоничности одних связок заменилось концепцией маневренности напряжения между различными пучками связок при движении в КС, что сыграло огромную роль в биомеханике эндопротеза [555].

Несколько математических моделей пытались интегрировать структуру и функцию КС от шарнира как самого простого механизма до сложного механизма вращения и скольжения [303, 397, 418]. В единичных публикациях зарубежной литературы есть описание математического моделирования КС до артропластики и после нее. Большинство авторов подчеркивают, что необходимо максимально воспроизвести биомеханику после эндопротезирования КС, указывая, что на него действуют 5 сил: внешняя дестабилизирующая сила и 4 внутренние стабилизирующие структуры (соответственно наружным и крестообразным связкам) [179, 244].

В 1836 г. братья Weber в Германии впервые предложили теорию 4-звенного перекрестного механизма, чтобы описать биомеханику КС. Кривая Burmester многими авторами использовалась для объяснения места прикрепления коллатеральных связок и капсульных структур (Рисунок 1).

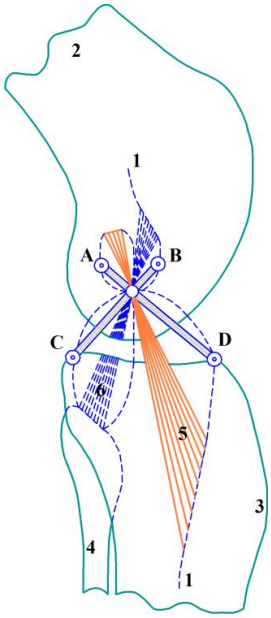

Рисунок 1 – Схематичное изображение КС (вид сбоку): 1 – кривая Burmester; 2 – бедренная кость; 3 – большеберцовая кость; 4 – малоберцовая кость;5 – внутренняя коллатеральная

связка; 6 – наружная коллатеральная связка; AD – передняя крестообразная связка; BC – задняя крестообразная связка; ABDC – 4-звенный тенсегрированный механизм (Four-Bar Linkage)

На рисунке показано, что в КС имеется взаимный перекрест коллатеральных и крестообразных связок, начинающихся в различных местах кривой Burmester.

Многие авторы утверждают [397, 418], что теория 4-звенного механизма (Four-Bar Linkage) определяет 4 жесткие связи: изометрия обеих крестообразных связок, натяжение латеральной и медиальной коллатеральных связок, что определяет при сгибании одновременное скольжение и вращение в КС.

Это внесло изменения в последующие модели эндопротезов с замещением задней крестообразной связки [188, 207, 228, 241]. По этой теории, имеется единый перекрест передней и задней крестообразных, латеральной и медиальной коллатеральных связок в центре вращения КС. Причем ученые обнаружили единое натяжение связочного аппарата при сгибании КС со смещением центра вращения и перекреста связок кзади [498].

А.С. Денисов и соавт. [14] провели математическое моделирование нагрузки на КС при гонартрозе. Они подчеркнули, что нарушение биомеханическое соосности элементов КС ведет к неравномерному их разрушению. Кроме того, на основе анализа математической модели системы кость – имплантат утверждалось, что равномерное распределение нагрузок возможно при условии переменной жесткости эндопротеза.

Таким образом, изометрия связок КС, различная подвижность внутреннего и наружного менисков воспроизводят функциональную геометрию КС, а именно скольжение, вращение вокруг фронтальной и продольной осей.

Все это диктует важность правильного подбора эндопротеза для воссоздания нормальной биомеханики в различных клинических ситуациях.

1.4.3. Тотальное эндопротезирование коленного сустава

Тотальная артропластика КС является одной из самых распространенных ортопедических операций в мире [69, 421]; она считается экономически эффективным способом лечения пациентов с ОА [262, 294, 360].

Сегодня в мире ежегодно выполняется около 1,5 млн операций эндопротезирования КС [25, 29, 49, 65, 171, 309]. За 2012 г. в России произведено около 50 тыс. операций первичного эндопротезирования КС и тазобедренного сустава, т.е. около 35 операций на 100 тыс. населения, хотя реально в эндопротезировании КС нуждаются в 8 раз больше больных (нужно >400 тыс. операций в год) [7]. В США за год операций выполняется в 8 раз больше [407], в скандинавских странах – в 9 раз больше, чем в нашей стране [514, 515].

Остановимся на ряде важных моментов тотальной артропластики КС – от начала самой операции до некоторого периода после нее. Эти особенности включают коррекцию оси конечности, правильное позиционирование компонентов эндопротеза, удовлетворительный баланс связочного аппарата КС, уровень резекции большеберцовой кости и технику цементирования. При оптимизации этих моментов частота расшатывания компонентов уменьшается. Большинство авторов признают, что самым важным моментом эндопротезирования является коррекция оси конечности. Некоторые указывают, что отклонение оси нижней конечности после артропластики КС >3° повышает риск расшатывания компонентов [177, 197, 361, 495].

По мнению ряда авторов, расшатывание компонентов эндопротеза происходит при их фиксации в ослабленной кости. При опиле тибиального плато субхондральная кость полностью или частично резецируется, а подлежащая губчатая кость будет испытывать большие нагрузки после ТЭКС и ее толерантность для перегрузки будет значительно понижена. В норме в КС вектор нагрузки при ходьбе падает кнутри от него, что приводит к варизирующему моменту и увеличению нагрузок на медиальный отдел [284].

Многие хирурги ссылаются на механическую ось нижней конечности, которая проходит через центр головки бедренной кости, центр коленного и голеностопного суставов. Причем показано, что механическая ось имеет 2–3° варусной ангуляции. Считается, что плоскость резекции большеберцовой кости должна быть строго под углом 90° к механической оси нижней конечности, а D. Hungerford допускает 3º варусный наклон плоскости опила плато. Плоскость дистальной резекции бедренной кости должна быть под углом 90° относительно оси нижней конечности, и, по мнению разных авторов, от 3 до 10° относительно анатомической оси, проходящей через центры диафизов бедренной и большеберцовой костей [284, 361]. Большинство ученых склоняются к мнению, что количество резецированной кости должно соответствовать толщине компонентов эндопротеза, а сгибательный и разгибательный промежутки должны быть одинаковыми – только так можно поддержать баланс связочных структур и воссоздать нормальную биомеханику КС.

Есть несколько стратегий самой операции эндопротезирования КС; они существуют в рамках сформировавшихся хирургических школ и не имеют полноценного научного и методического обоснования в выборе тактики ТЭКС. В частности согласно одной из школ, первой выполняется дистальная резекция бедренной кости, по другой – опил плато большеберцовой кости. Причем сторонники обеих школ дают биомеханические объяснения своей тактики, но реального клинического подтверждения эффективности той или иной стратегии не приводят.

R. Becker и соавт. выполняли сравнительное исследование у 116 пациентов, у которых операция ТЭКС проходила под контролем компьютерной навигации, но с различным подходом к очередности резекции костей. Авторы отмечают [119], что величина суставной щели была одинаковой, а отдаленные результаты – схожими вне зависимости от очередности выполнения операции.

Данные регистров по артропластике КС. Цементная фиксация компонентов эндопротеза КС преобладала по данным всех регистров [31, 108, 409, 515]. В соответствии с регистром РНИИТО им. Р.Р. Вредена [31], бесцементная фиксация БК была в 1,9%, большеберцового – в 1,4% наблюдений. По данным регистров Англии и Уэльса, Швеции и Австралии [108, 409, 515] цементная фиксация осуществлена соответсвенно в 95,8; 95,6 и 55,5% случаев, бесцементная – в 3,5; 4,2 и 21%, гибридная – в 0,6; 0,2 и 24%.

По данным регистра РНИИТО им. Р.Р. Вредена [31] эндопротезы CR, PS и Deep Dish применялись в 2011 г. соответственно в 60,4; 30,4 и 2,7% случаев, в 2012 г. – в 58,1; 34,1 и 3,1%, в 2013 г. – в 67,9; 21,3 и 6,3%. В регистре Англии и Уэльса за 2012 г. сообщается, что эндопротез CR использовался в 64,4% случаев, эндопротез PS – в 22,7% [409].

В РНИИТО им. Р.Р. Вредена в 2013 г. в 35,6% наблюдений применялся эндопротез PFC Sigma (DePuy J&J), в 30,0% – NexGen (Zimmer), в 16,6% – AGC (Biomet), в 9,8% – Columbus (Aesculap), в 3,0% – Balansys (Mathys), в 3,3% – LCS (DePuy J&J) [31]. По данным Австралийского регистра, в 47,6% случаев использовался эндопротез NexGen (Zimmer), в 26,5% – PFC Sigma (DePuy J&J), в 11,8% – Vanguard (Biomet), в 9,7% – Triathlon (Stryker), в 1,4% – Genesis II (Smith&Nephew) [108]. В Швеции в 18,7% наблюдений применялся эндопротез Triathlon (Stryker), в 12,6% – NexGen CR Flex (Zimmer), в 9,6% – PFC Sigma (DePuy J&J), в 8,0% – LCS (DePuy J&J), в 7,8% – Vanguard (Biomet), в 7,3% – Genesis II (Smith&Nephew), в 6,2% – NexGen LPS Flex (Zimmer), в 5,9% – Legion (Smith&Nephew), в 5,1% – Genesis II Oxinium (Smith&Nephew) [515].

Зарубежных ученых всегда интересовала выживаемость эндопротезов КС. Так, в 1997 г. D.E. Font-Rodriguez и соавт. [225] опубликовали отчет о сравнении 2629 случаев тотальной артропластики КС. При этом 20-летняя выживаемость эндопротезов различных степеней связанности оказалась одинаковой – 90,77%. V.I. Roberts и соавт. [465] на основе анализа 4606 ТЭКС отметили выживаемость эндопротезов в 81,1–92,7% случаев. А в Шведском

регистре в 2006 г. продемонстрирована долгосрочная выживаемость эндопротезов у 93,5% женщин и у 89,5% мужчин [103, 466].

Многие ученые [271, 431, 469] утверждают, что 10-летняя выживаемость должна составлять >90% независимо от типа эндопротеза; по их данным, при оценке 846 случаев артропластики КС выживаемость эндопротезов CR и PS достигает 92%. D.R. Diduch и соавт. [193] указали, что на протяжении 18 лет частота ревизии БК и ТК составляет 6%, эндопротеза надколенника – 10%, полиэтиленового вкладыша – 13%. По другим сообщения, 10-летняя выживаемость эндопротеза составила 99% [455], а 15-летняя – 94,1% [452], и 10-летняя выживаемость эндопротезов CR – 97% [480]. G.R. Scuderi и соавт. [486] считают, что выживаемость эндопротезов не зависит от возраста, пола и массы тела пациента, ими получены хорошие результаты у 97,3% оперированных. Согласно представленным данным [452], у больных в возрасте до 60 лет выживаемость в течение 2 лет составила 96%, 5 лет – 90%, 10 лет – 76%, а старше 60 лет – соответственно 97; 92 и 82%.

H.M. Kremers и соавт. [328] проанализировали результаты 16584 ТЭКС, выполненных в одном учреждении с 1985 по 2005 г., и указали на достоверно более низкое количество осложнений при использовании полностью полиэтиленового ТК, а также сообщили о лучшей долгосрочной выживаемости эндопротеза CR по сравнению с PS.

По данным регистра Англии и Уэльса за 2015 г., проанализированы результаты 772818 операций первичной артропластики КС, проведенных в 2003–2014 гг. Через 10 лет у 3,5% пациентов были выполнены ревизионные операции. 11-летняя выживаемость при цементной фиксации эндопротезов CR с фиксированным вкладышем составила 96,65%, эндопротезов CR с подвижным вкладышем – 95,76%, эндопротезов PS – 95,02% (при бесцементной – соответственно 95,89%; 95,85% и 90,13%), а также эндопротезов VVC – 93,87%. Причем на протяжении 10 лет частота ревизионных операций эндопротеза CR в возрасте до 55 лет достигает у

мужчин 8,52%, у женщин – 6,47%, постепенно уменьшаясь с возрастом (в группе старше 75 лет она составляет у мужчин – 1,82%, у женщин – 1,53%). 10-летняя выживаемость эндопротеза PS в возрасте до 55 лет у мужчин равняется 89,66% при цементной фиксации и 88,01% – при бесцементной, у женщин – соответственно 92,26 и 87,04%. При одномыщелковом эндопротезировании частота ревизионных операций на протяжении 11 лет достигает 14,29% [408].

Анализа выживаемости эндопротезов в России в настоящее время нет.

Различные подходы к балансу промежутков. В мировой литературе нет единого мнения о лучшем хирургическом методе для достижения баланса мягких тканей, а также для создания равномерного и симметричного сгибательного и разгибательного промежутков.

Существуют разные подходы к балансу промежутков [181]:

1) техника создания равномерного натяжения мягких тканей (gap balancing techniques);
2) техника измеряемой резекции (measured resection techniques).

При технике создания равномерного натяжения мягких тканей формируется 1-й сгибательный или разгибательный промежуток. Некоторые хирурги первым балансируют сгибательный промежуток, если вначале выполняется резекция большеберцовой кости. Правильность исполнения резекции большеберцовой кости имеет решающее значение, поскольку она служит основой и ориентиром для резекции бедренной кости [363]. После выполнения необходимого релиза в сгибании и разгибании осуществляется резекция бедренной кости. В качестве альтернативы иногда первым балансируется разгибательный промежуток. При данной методике сначала выполняют дистальную остеотомию бедренной кости и опил плато большеберцовой кости, затем осуществляют баланс мягких тканей для достижения равномерных и симметричных промежутков, в последующем резецируются задние мыщелки бедренной кости. Так, M.A.Katz и соавт. [307], исследуя 8 трупных замороженных КС, определили вариабельность

надмыщелковой и переднезадней линий при определении ротации БК и пришли к выводу, что техника создания равномерного натяжения мягких тканей имеет преимущество перед любыми другими методиками. F.M. Griffin и соавт. [245], анализируя 84 случая ТЭКС при использовании техники создания равномерного натяжения мягких тканей, определили, что во всех случаях разница в размере сгибательного и разгибательного промежутков не превышала 3 мм. J.G. Boldt и соавт. [140] указали на правильную ротацию БК в 90% случаев при технике создания равномерного натяжения мягких тканей.

При технике измеряемой резекции опилы костей производятся независимо от натяжения мягких тканей [363]. Так, C.W. Olcott и соавт. [419] указывают, что для правильной ротации БК в 90% случаев использовалась надмыщелковая линия, в 83% – переднезадняя линия, в 70% – задняя мыщелковая линия. Многочисленные исследования продемонстрировали сложности в определении надмыщелковой линии [246, 259, 296, 318]. Так, J. Jerosch и соавт. [296] отметили вариабельность при определении хирургами положения внутреннего надмыщелка в пределах 22,3 мм, наружного – 13,8 мм. Другие авторы [318] также считают ненадежным ориентироваться на надмыщелки бедренной кости (надмыщелковая линия была отмечена с точностью до ±3º только в 75% наблюдений).

Положение переднезадней линии напрямую зависит от анатомии бедренной кости [307]. J. Arima и соавт. [104] указывают на преимущество определения ротации БК по переднезадней линии относительно задней мыщелковой линии. Положение последней может быть в пределах 1–7º по отношению к надмыщелковой линии [550]. Так, C. Schnurr и соавт. [482] определили, что лишь в 51% случаев сгибательная щель была симметричной при определении ротации БК только по задней мыщелковой линии. T.K.Fehring и соавт. [209] указали на ошибки в ротации >3º у 45% пациентов при ориентировании на задние отделы мыщелков бедренной кости.

Дренирование после эндопротезирования КС. При ТЭКС остается открытым вопрос о дренировании, так как артропластика может привести к значительной потере крови [301]. Чтобы уменьшить необходимость в переливании донорской крови, используются турникет на бедре, коагуляционный гемостаз, стараются сократить длительность операции, выполняют дренирование КС после ее окончания [420, 424, 526].

Многие зарубежные авторы отмечают, что основное кровотечение происходит в первые часы после артропластики. Раньше дренирование КС после эндопротезирования использовалось для предотвращения гематомы, улучшения заживления раны и профилактики инфекции. Недавно стали применяться трансфузионные дренажи для уменьшения потребности в донорской гемотрансфузии [321].

В ряде публикаций сравниваются варианты дренирования КС после его артропластики. Так, G. Adalberth и соавт. [88], проанализировав 90 наблюдений, не выявили различий в использовании того или иного вида дренирования; при этом данные об исходах и частоте гемотрансфузий они не приводят.

В 4 исследованиях авторы [87, 298, 321, 337] сравнивали активный закрытый и трансфузионный дренажи. J.M. Kirkos и соавт. [321] обнаружили, что трансфузионные дренажи обеспечивают более высокий уровень гемоглобина (Hb) после операции и низкую частоту гемотрансфузий, однако другие исследователи [87, 337] такой зависимости не установили. H.W. Jones и соавт. [298] отмечают, что уровень Hb был одинаковым в группах, однако частота гемотрансфузий при использовании трансфузионных тренажей оказалась ниже.

Нам удалось обнаружить 3 работы, в которых сравнивается ведение пациентов без дренирования и с использованием закрытого активного дренажа [331, 380, 513]. Авторам не удалось определить различий в этих группах по уровню Hb и частоте гемотрансфузий.

A.P. Jones и соавт. [297] не обнаружили существенных различий в группах при отсутствии дренирования после артропластики и при использовании трансфузионного дренажа.

Использование T.W. Tai и соавт. [516] касается пациентов 2 групп, перенесших артропластику КС с дренированием активным закрытым дренажем. В одной группе использовалась стандартная методика, в другой – временное наложение зажима на дренажную трубку. Существенной разницы в группах авторы не нашли, однако считают целесообразным накладывать зажим на дренажную трубку не менее чем на 4 ч, что способствует уменьшению кровопотери в послеоперационном периоде.

В нашей стране в большинстве учреждений, выполняющих артропластику КС, единого подхода к вопросу дренирования нет. Зачастую решение о дренировании ложится на плечи оперирующего хирурга или определяется традициями конкретной хирургической школы. Под любым вариантом реализации дренирования КС после ТЭКС какое-либо научное или методическое обоснование отсутствует.

Сложная первичная артропластика КС. В некоторых случаях первичная артропластика КС является сложной и непредсказуемой операцией. К таким ситуациям относится лечение пациентов после предшествующих оперативных вмешательств на КС, тугоподвижность, внесуставная деформация нижней конечности, выраженное варусное или вальгусное положение КС.

Послеоперационные рубцы могут остаться после открытой репозиции и внутренней фиксации переломов, реконструкции связок, открытой менискэктомии, остеотомии и других вмешательств. K.G. Vince, A. Abdeen [535] отметили важность оценки состояния кожного рубца после предыдущей операции, определения наличия инфекции, эластичности кожи и ее адгезии к кости. В ряде работ указано [21, 299, 404, 406, 430, 535], что курение, ожирение, почечная и печеночная недостаточность, сахарный диабет, лечение гормональными препаратами, а также выраженный рубцовый процесс

усложняют заживление раны. Существует 4 доступа: новый разрез, иссечение части или всего старого рубца, профилактический доступ. Некоторые авторы считают, что новый разрез должен проходить на расстоянии 6 см от рубца, не поясняя, почему. При наличии нескольких параллельных рубцов новый доступ должен быть максимально латеральным [189, 242]. Выбор правильного подхода к операционному доступу при наличии кожных рубцов играет ключевую роль в заживлении мягких тканей. Частота раневых осложнений после ТЭКС колеблется от 4,8 до 13 % [356, 483, 548].

Зарубежные авторы называют фронтальную деформацию тяжелой при варусном или вальгусном отклонении в пределах 20° от механической оси нижней конечности [184, 341, 396, 450, 462]. Такая деформация может быть внутрисуставной (из-за дефекта костной ткани, перелома, несращения) и внесуставной (при переломах бедренной и большеберцовой костей) [68, 395]. A. Baldini [113] отмечает, что при выраженной варусной деформации для балансировки мягких тканей требуются большая костная резекция и использование большого вкладыша. Однако A. Koninckx и соавт. указали [325], что и при минимальной костной резекции возможно восстановление оси нижней конечности за счет баланса промежутков. Коррекция оси нижней конечности важна для будущей выживаемости эндопротеза [237, 488]. T. Karachalios и соавт. [305] сравнили результаты ТЭКС у 51 пациента с фронтальной деформацией в 20° и в контрольной группе и отметили, что частота 5-х исходов в обеих группах одинакова. В другой работе [462] изучены исходы у 75 пациентов с дооперационной варусной деформацией в 20° (1-я группа) и без фронтальной деформации (2-я группа); всем пациентам была выполнена артропластика эндопротезом CR. Полученные результаты в группах не различались, а 12-летняя выживаемость эндопротеза в 1-й группе составила 98,8%. При применении эндопротезов PS у 50 пациентов с фронтальной деформацией >15° 10-я выживаемость составила 95% [341].

Гиперэкстензия в КС (*genu recurvatum*) >5° может быть при дисплазии мыщелков бедренной кости, ревматоидном полиартрите, обратном наклоне тибиального плато после высокой остеотомии большеберцовой кости [394]. Планирование ТЭКС у пациентов с *genu recurvatum* должно включать анализ походки, клиническое и рентгенологическое исследования [540]. J.B. Meding и соавт. [378] сообщили о результатах 57 ТЭКС эндопротезом CR при среднем сроке наблюдения 4 года у пациентов с переразгибанием в КС 11°. Общие результаты были отличными: у 2 возник рецидив деформации. В другом сообщении [394] представлены результаты эндопротезирования КС с гиперэкстензией 11° эндопротезом PS при сроке наблюдения 2 года; развития рецидивов не было.

Контрактура КС может быть сгибательная, разгибательная или комбинированная. Она может возникнуть при посттравматическом, септическом генезе ОА [124]. Главной причиной контрактуры считаются [124, 390, 449] костные экзостозы, рубцовое перерождение капсулы сустава, боковых связок и разгибательного механизма. При септическом артрите происходит прогрессирование артрофиброза КС, особенно супрапателлярных отделов, и усугубление больше сгибания, чем разгибания. Кроме того, у таких пациентов часто имеется множество рубцов от предшествующих травм или оперативных вмешательств [535]. Большинство зарубежных авторов называют послеоперационную тугоподвижность главной проблемой эндопротезирования при контрактуре. K.R. Berend и соавт. [124] сообщили о результатах ТЭКС у 52 пациентов с фиксированной сгибательной контрактурой >20°. Во время операции была достигнута полная коррекция, однако после нее в среднесрочной перспективе у 94% пациентов выявлена остаточная контрактура до 10°. W.H. Montgomery и соавт. [390] проанализировали 82 ТЭКС при контрактуре с объемом движения в КС до операции <50°. Во время операции был достигнут полный объем движений, а через 5 лет после нее составил 93°. В наблюдении с участием 84 больных после ТЭКС со средним объемом движений

14° до операции через 9 лет средний объем движений в КС составил 75° [449]. J.P. McAuley и соавт. [375] сообщили о 41% осложнений и 18% ревизий в течение 6 лет у 21 пациента, которым была выполнена операция ТЭКС по поводу контрактуры. Значимость этих исследований состоит в том, что у пациентов с контрактурой до операции после эндопротезирования возможно улучшение качества жизни, что отражается в увеличении толерантности к ходьбе, повышении функции и уменьшении боли, но сочетается с высоким риском развития осложнений.

Коррекция механической оси нижней конечности при внесуставных деформациях имеет ключевое значение при артропластике КС [554]. Внесуставная деформация может быть в 1, 2 или 3 плоскостях [541]. Основной прорыв в определении типа деформации сделал D. Paley [426], определив место деформации, центр ротации и угол отклонения. Другие авторы указали, что чем ближе деформация находится к КС, тем больше ее значение в патологии сустава [554]. Большинство авторов отмечают [113, 160, 519] важность рентгенограмм с захватом соседних суставов, а также необходимость экстрамедуллярных систем навигации при определении плоскости резекции.

Тотальная артропластика КС после остеотомии бедренной и большеберцовой костей может быть осуществлена посредством срединного доступа и баланса связочного аппарата с восстановлением механической оси нижней конечности; в редких случаях может потребоваться дополнительная остеотомия на вершине деформации [326]. При планировании эндопротезирования после предшествующей остеотомии особое внимание следует уделить вариации нормальной анатомии и технике самой операции [100]. C.L. Nelson и соавт. [411] предлагают обязательную экстрамедуллярную проверку плоскости резекции костей, оценку положения надколенника, так как при высокой остеотомии большеберцовой кости зачастую коленная чашечка смещена дистально. Данные о клиническом исходе и выживаемости эндопротезов при операции ТЭКС после остеотомии противоречивы [206, 326,

379, 411, 428]. Одни авторы отмечают, что результаты хуже в группе (1-я), в которой ТЭКС выполняли после предшествующей остеотомии, другие описывают сопоставимые исходы как при остеотомии, так и без нее (2-я), однако все утверждают, что травматичность и продолжительность операции больше у пациентов 1-й группы.

Редко встречаются ситуации, когда у пациента, которому планируется артропластика КС, имеется вывих надколенника. При вальгусной деформации КС эта проблема возникает чаще [159]. Об операции эндопротезирования у пациентов с хроническим вывихом надколенника в литературе сообщалось нечасто. R.C. Hau и соавт. [260] описали 15 случаев тотальной артропластики КС у пациентов с хроническим вывихом надколенника. При среднем сроке наблюдения 29 мес. осложнения отмечены в 4 случаях: в 2 – рецидивирующие вывихи надколенника, в 1 – боль, и в 1 – тугоподвижность после ТЭКС. Ряд авторов рекомендуют в процессе операции выполнять латеральный релиз надколенника [130, 159, 275, 372].

Таким образом, тотальная артропластика КС является золотым стандартом хирургического лечения ОА КС, однако сложная его биомеханика и разнообразие клинической картины диктуют необходимость правильного подхода к самой операции и к выбору эндопротеза.

Осложнения тотальной артропластики КС.

В литературе представлена ограниченная информация о потенциальной безопасности и эффективности ТЭКС.

По некоторым данным, у пожилых пациентов в раннем послеоперационном периоде и в течение нескольких лет после тотальной артропластики КС отмечается повышение смертности; она составляет около 0,5% [429, 491]. По другим данным, этот показатель возвращается к исходному уровню через 1 мес. после ТЭКС [353]. N.N. Mahomed и соавт. [368] у пожилых пациентов в течение 90 дней после ТЭКС отмечали смертность на уровне 0,6%

(немного меньше, чем у пациентов, которым не проводилась операция эндопротезирования).

Многие авторы указывают на увеличение частоты осложнений после артропластики КС у гериатрических пациентов, в частности частоты острого инфаркта миокарда в течение 6 нед. после ТЭКС – у пациентов от 60 до 89 лет, в течение 3 мес. – у пациентов старше 90 лет [338, 368]; а также случаев застойной сердечной недостаточности и инсульта. Повышения частоты тромбоза глубоких вен и тромбоэмболических осложнений не отмечалось вследствие адекватной медикаментозной профилактики [178, 314, 438].

После ТЭКС у пациентов пожилого возраста в большинстве случаев общее состояние улучшается по сравнению с теми, кому операция эндопротезирования не была выполнена (45% пациентов операция артропластики КС не была предложена, а 55% – отказались от нее) [254].

У пожилых пациентов с хорошим функциональным статусом и минимальными сопутствующими заболеваниями возраст сам по себе не должен служить противопоказанием к тотальной артропластике КС [333].

1.5. Послеоперационное ведение пациентов

Анализ данных зарубежной литературы позволяет заключить, что оптимальная программа послеоперационной реабилитации после ТЭКС должна включать физические упражнения для укрепления мышц, физиотерапевтическое лечение, стимуляцию мышц. В связи со значительными индивидуальными особенностями этих упражнений программа реабилитации должна контролироваться опытным врачом-реабилитологом для достижения лучших долгосрочных результатов. Подчеркивается важность дистанционного наблюдения за реабилитацией пациентов, которые не имеют возможности находиться на лечении в реабилитационном центре. Отмечена необходимость послеоперационной нейромышечной стимуляции, начиная со 2-го дня после операции [109, 110, 436, 508, 509, 520].

Некоторые зарубежные авторы считают, что после операции эндопротезирования КС пациент не нуждается в послеоперационной реабилитации и физиотерапии [327, 351, 389, 448], однако ни одно из таких исследований не имеет четкой доказательной базы. Другие исследователи с учетом того, что после артропластики КС отмечаются дефицит активации четырехглавой мышцы и ее атрофия, ключевое место в реабилитационной программе отдают физическим упражнениям [386, 436]. Снижение функции указанной мышцы авторы связывают с невозможностью ее полноценной работы в раннем послеоперационном периоде и с биомеханической асимметрией, по сравнению с контралатеральной стороной [387, 437, 520].

Физические упражнения, нейромышечная стимуляция, физиотерапевтические процедуры должны применяться у пациентов после тотальной артропластики для более быстрого восстановления функции КС, однако в зарубежной литературе четкое время их начала, последовательность и частота выполнения тех или иных процедур не определены.

Резюме

Первичное эндопротезирование КС – широко распространенная операция при дегенеративно-дистрофических заболеваниях КС у пациентов всех возрастных категорий, однако многие аспекты этой проблемы остаются нерешенными. Всесторонний анализ современных данных позволяет заключить, что актуальные научные направления включают изучение проблем диагностики гонартроза, биомеханики КС в норме, при ОА и после артропластики различными типами эндопротезов; разработку алгоритма комплексного подхода к связочному аппарату при эндопротезировании КС, системы выбора эндопротеза с различным типом связанности компонентов в зависимости от конкретной клинической ситуации, оптимальной программы послеоперационной реабилитации и т.д. Все эти положения и проблемы в

системе научных знаний и послужили основанием для проведения нашего исследования.

Глава 2. МАТЕРИАЛ И МЕТОДЫ ИССЛЕДОВАНИЯ, ПЛАНИРОВАНИЕ И СТРУКТУРА

2.1. Планирование и этапы исследования

Основу настоящего диссертационного исследования, посвященного решению проблемы первичного эндопротезирования при ОА КС, составили материалы, касающиеся 2180 пациентов с указанной патологией, находившихся на лечении в период с февраля 2011 г. по ноябрь 2015 г.; им было выполнено 2590 операций первичной артропластики КС с послеоперационным наблюдением не менее 1 года.

Исследование состояло из 8 этапов, на каждом из которых стояли свои задачи. В процессе выполнения исследования многие вопросы изучались параллельно, не все этапы выполнялись хронологически последовательно, поэтому мы не вводили их нумерацию.

Результаты, полученные нами по завершении одного этапа, формировали новые направления исследования, в результате чего мы приступали к планированию и реализации нового этапа диссертационной работы.

Для решения некоторых задач были сформированы группы сравнения, которые могли быть как проспективными, так и ретроспективными. Ретроспективными в нашей работе были группы пациентов, ранее учавствовавших (полностью или частично) в выполнении предыдущего этапа исследования, но новая задача потребовала сформировать группу заново.

Помимо классических клинических контролируемых сравнений и когортных исследований, мы выполняли эпидемиологические, морфологические и биомеханические исследования, требующиеся обоснования предполагаемой тактики или метода лечения.

Отдельный этап диссертационной работы посвящен эпидемиологии и этиологии ОА КС, в рамках которого мы изучали корреляцию с возрастом, полом и массой тела пациентов, исследовали причину, сторону поражения, а

также вовлеченность разных отделов КС в патологический процесс. Кроме того, мы анализировали клиническую и рентгенологическую картину гонартроза, степень деформации КС в различных плоскостях (глава 2.2.1., глава 8.1.).

Для решения поставленных задач на 2-м этапе исследования мы решили с использованием многосрезовой КТ исследовать биомеханику КС в норме, при ОА и после артропластики различными типами эндопротезов, поскольку считаем, что операция эндопротезирования должна максимально точно воспроизвести биомеханику нормального КС, что, в свою очередь, напрямую определяет сроки выживаемости эндопротезов (см. главу 3).

Третий этап нашей работы посвящен созданию математической модели и численному математическому моделированию (методом конечных элементов) распределения напряжений, возникающих в здоровом КС, а также после артропластики различными типами эндопротезов при приложении 3-х типов нагрузок (глава 4). Второй и третий этапы работы послужили основой предложенной системы выбора эндопротеза.

Анализ практической работы выявил неудовлетворительную практическую эффективность существующих классификаций ОА КС, а также отсутствие рабочей классификации костных дефектов при первичной артропластике КС. В результате всестороннего изучения структурно-функциональных нарушений при гонартрозе была создана классификация ОА КС и типов костного дефекта (глава 5).

Обобщая стратегии тотальной артропластики КС в различных медицинских учреждениях, мы пришли к выводу, что единого алгоритма в эндопротезировании нет. В одних стационарах планирование операции и сама артропластика определяются рамками сформировавшейся хирургической школы, в других – предпочтением конкретного ортопеда, в третьих – имеющимися эндопротезами в Федеральных центрах эндопротезирования при оказании высокотехнологичной медицинской помощи. Эта проблема

определила необходимость создания единого алгоритма эндопротезирования и системы выбора эндопротеза. Результаты, полученные нами в процессе исследования, позволили сформировать оригинальный алгоритм подхода к артропластике КС, определить порядок работы со связочным аппаратом при операции эндопротезирования (LM), систему выбора того или иного типа эндопротеза в зависимости от степени связанности, тактику артропластики, а также вариант замещения имеющегося костного дефекта (главы 6, 7).

Шестой этап диссертационной работы посвящен первичному ТЭКС различными типами эндопротезов. На данном этапе мы сравнивали результаты артропластики КС различными типами эндопротезов при традиционном подходе и с применением системы выбора эндопротеза и тактики артропластики (глава 8).

Глава 9 посвящена вопросу дренирования КС после его артропластики, поскольку на этот вопрос нет единого ответа в зарубежной литературе, а также в различных стационарах нашей страны.

Эффективность различных подходов к реабилитации и особенности послеоперационного лечения изучены на заключительном, 8-м этапе исследования (глава 10).

Всего в нашем исследовании были сформированы 24 группы пациентов. Поскольку сравнение групп между собой проводилось только в рамках одного этапа исследования, мы для упрощения восприятия материала применяли обновляющуюся нумерацию групп для каждого из этапов исследования (Таблица 1).

В ряде случаев мы включали одного и того же пациента в несколько групп, принадлежащих разным этапам диссертационной работы. В связи с этим возникали частичные перекресты групп по включенным пациентам, а иногда мы полностью включали сформированную ранее группу в новый этап исследования, присваивая ей новый номер.

Таблица 1 – Этапы исследования и формируемые группы

Этап исследования	**n**	**Группа (число больных)**	**Характеристика группы**
Эпидемиология и этиология	2180 (2590)	-	Пациенты с ОА КС Эндопротезирование КС
Биомеханика КС	53	I (n=7)	Здоровый КС
		II (n=16)	ОА КС
		III (n=17)	Эндопротез CR
		IV (n=13)	Эндопротез PS
Численное конечно-элементное математическое моделирование	-	-	Здоровый КС, эндопротез CR, эндопротез PS (приложение 3-х типов заданных нагрузок)
Классификация ОА и костного дефекта	2180	-	Пациенты с ОА КС
СВЭиХТА и LM	2180	-	Пациенты диссертационного исследования
ТЭКС	2180 (2590)	I (n=1057)	Эндопротез CR, без СВЭиХТА (ретроспективное исследование)
		II (n=422)	Эндопротез PS, без СВЭиХТА (ретроспективное исследование)
		III (n=31)	Эндопротез VVC, без СВЭиХТА (ретроспективное исследование)
		IV (n=104)	Эндопротез CR, частичное применение СВЭиХТА
		V (n=24)	Эндопротез PS, частичное применение СВЭиХТА
		VI (n=2)	Эндопротез VVC, частичное применение СВЭиХТА
		VII (n=128)	Эндопротез CR, применение СВЭиХТА, без LM
		VIII (n=727)	Эндопротез CR, применение СВЭиХТА, применение LM
		IX (n=12)	Эндопротез PS, применение СВЭиХТА, без LM
		X (n=73)	Эндопротез PS, применение СВЭиХТА, применение LM
		XI (n=2)	Эндопротез VVC, применение СВЭиХТА, без LM
		XII (n=8)	Эндопротез VVC, применение СВЭиХТА, применение LM
Дренирование КС после артропластики	65	I (n=16)	Дренирование 2 толстыми трубками
		II (n=20)	Дренирование 1 толстой трубкой
		III (n=15)	Дренирование 1 тонкой

			трубкой
		IV (n=14)	Без дренирования
Реабилитация	130	I (n=25)	Стандартная реабилитационная программа, разработка движений в КС с 3-го дня
		II (n=25)	Стандартная реабилитационная программа с применением пассивной аппаратной двигательной терапии с 3-х суток после операции
		III (n=40)	Стандартная реабилитационная программа, разработка движений в КС сразу после операции
		IV (n=40)	Стандартная реабилитационная программа с применением пассивной аппаратной двигательной терапии сразу после операции

Хронологически этапы не были строго последовательными, но в целом сроки выполнения данного исследования отображают динамику научных суждений и эволюцию наших взглядов (Рисунок 2).

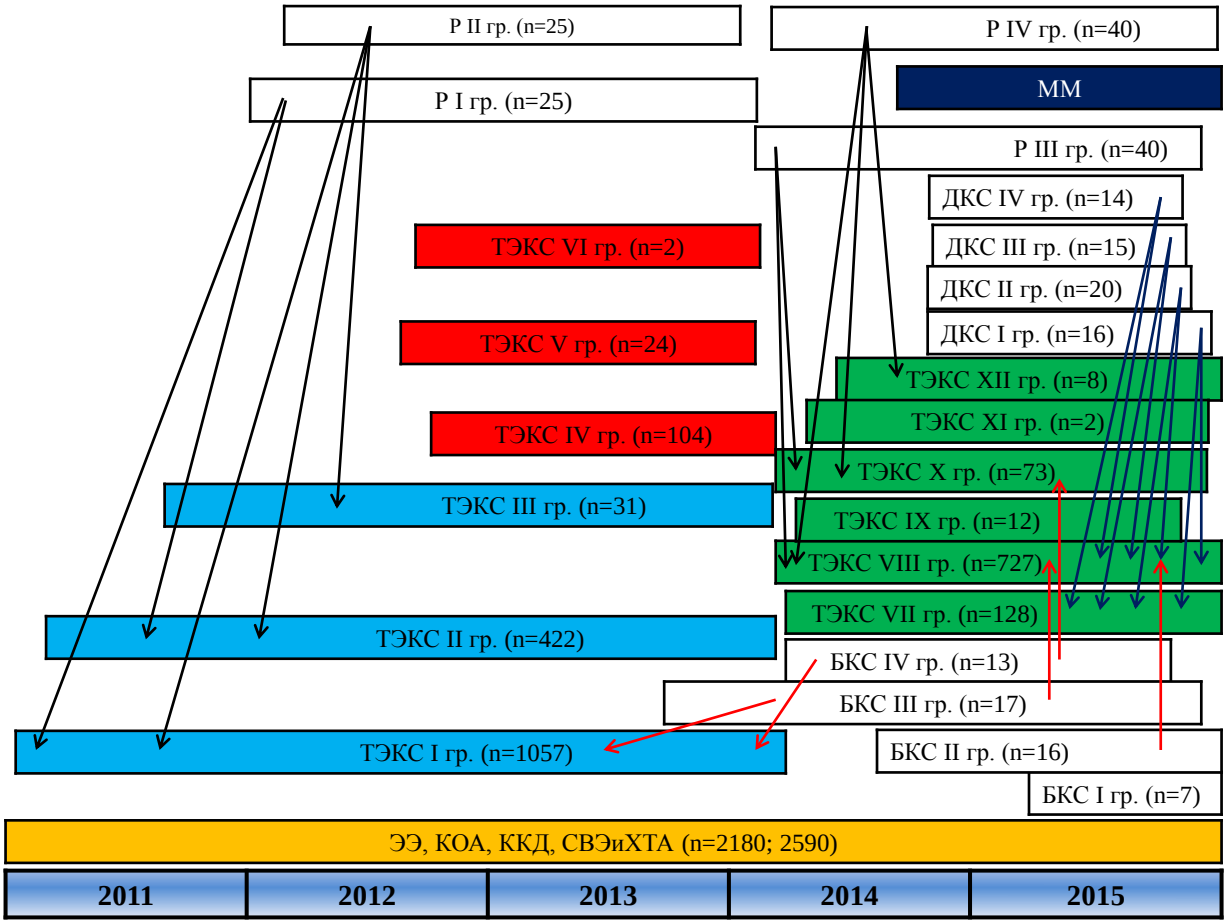

Рисунок 2 – Хронологическое формирование клинических групп по годам исследования. Сокращенные названия частей диссертационной работы: БКС – биомеханика КС; ДКС – дренирование КС; ККД – классификация костного дефекта; КОА – классификация ОА; ММ – математическое моделирование (обозначено синим цветом); ТЭКС – тотальное эндопротезирование КС (голубым цветом обозначены группы до применения СВЭиХТА; красным цветом – с частичным использованием СВЭиХТА; зеленым цветом – основные группы с полным использованием СВЭиХТА); Р – реабилитация; СВЭиХТА – система выбора эндопротеза и хирургической тактики артропластики; ЭЭ – эпидемиология и этиология; стрелками указан перекрест групп, одинаковые цвета относятся к одной части исследования; желтым отмечена группа, которая имеет перекрест со всеми остальными группами

2.2. Материал и методы этапов исследования

Всем пациентам было выполнено 2590 операций первичного эндопротезирования КС, поскольку у 410 госпитализированных пациентов операция была выполнена и на контрлатеральном КС; женщин было 381 (92,9%), мужчин – 29 (7,1%).

Критериями включения пациентов в группы сравнения являлись случаи первичной артропластики КС различными типами эндопротезов. Критериями исключения являлись возникшие в анализируемый период случаи глубокой перипротезной инфекции, перипротезных переломов и другие ситуации, потребовавшие проведения ревизионных вмешательств.

Представим общую характеристику клинического материала и методов исследования на каждом этапе.

2.2.1. Клинический материал исследования

Из 2590 наблюдений эндопротезирования КС при ОА 1913 (73,8%) больных были женщины и 677 (26,2%) – мужчины (Рисунок 3).

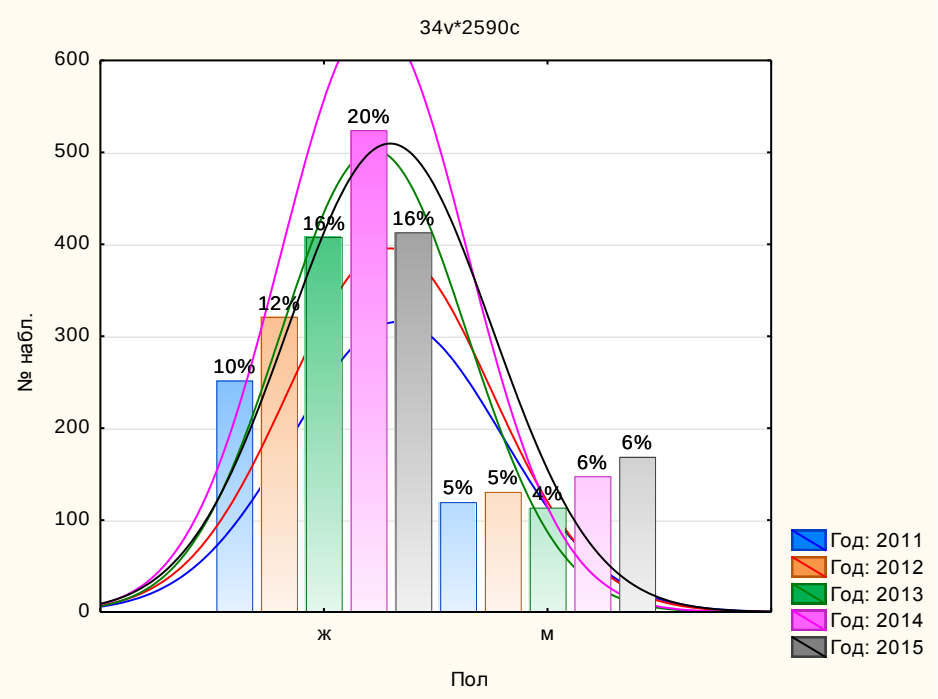

Рисунок 3 – Гендерное распределение пациентов при первичной артропластике КС (W=0,54; p<0,01)

Таким образом, соотношение мужчин и женщин в нашем исследовании составило 1:2,8 (Рисунок 4), что отличается от данных зарубежных регистров: в Австралии – 1:2,27 [108], в Новой Зеландии – 1:2,07 [518], в Швеции – 1:2,38 [515].

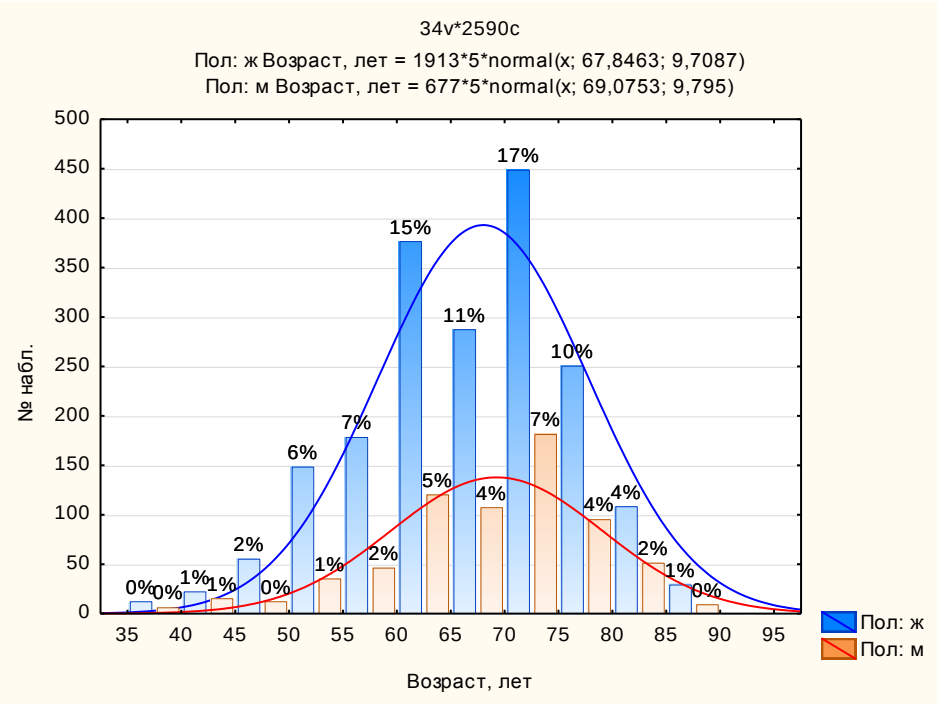

Рисунок 4 – Распределение пациентов с ОА КС по полу и возрасту

Анализируя распределение пациентов по полу и возрасту, можно отметить следующее. Средний возраст оперированных составил 68,2 года (max – 87; min – 40; СО – 9,74; ДИ – 95%); средний возраст женщин – 67,8 г. (max – 87; min – 40; СО – 9,71; ДИ – 95%), средний возраст мужчин – 69,1 лет (max – 87; min – 40; СО – 9,79; ДИ – 95%). Возраст пациентов соизмерим с данными других ведущих учреждений [108, 409, 515, 518].

Следует отметить, что 2435 (94%) операций артропластики КС выполнены как высокотехнологичная медицинская помощь (ВТМП) и только 155 (6%) – осуществлены по каналу платных медицинских услуг (ПМУ) (Рисунок 5).

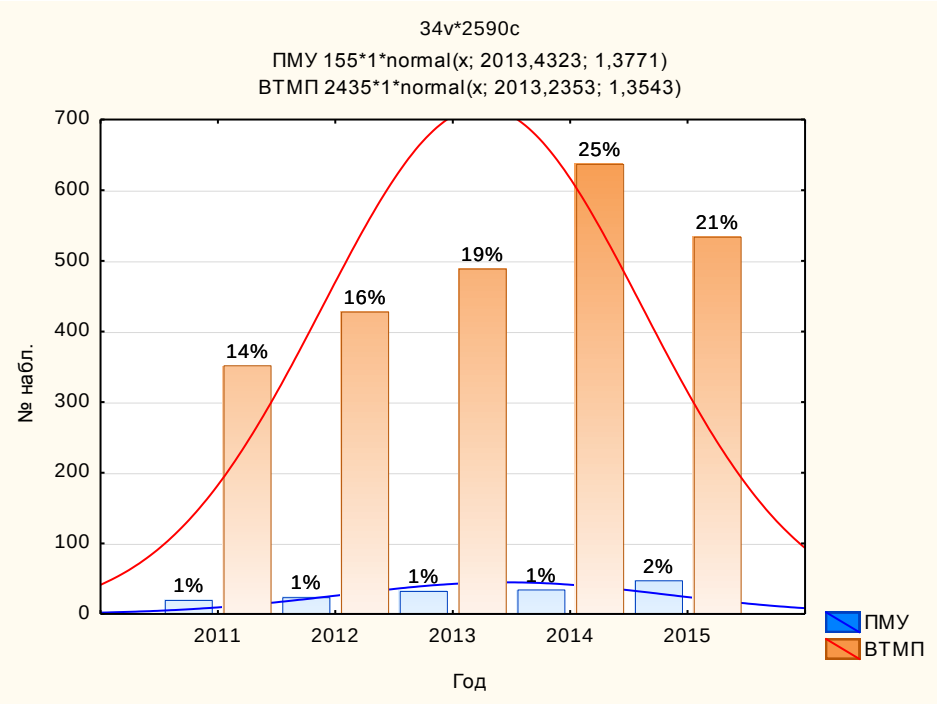

Рисунок 5 – Распределение эндопротезирования КС за исследуемый период по каналу госпитализации

По этиологии ОА КС у 1654 (63,9%) пациентов был идиопатическим, у 588 (22,7%) – посттравматическим, у 348 (13,4%) – при системных заболеваниях (РА – ревматоидный артрит) (Рисунок 6).

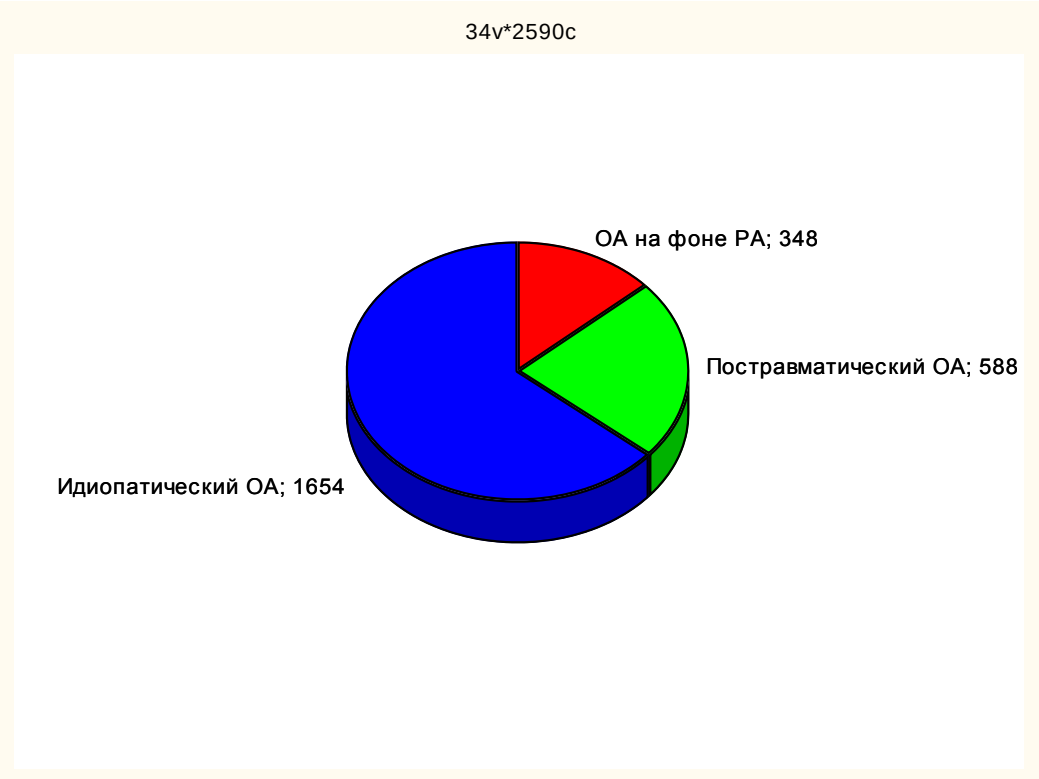

Рисунок 6 – Этиология ОА КС

Оперативные вмешательства на КС перед его артропластикой были у 220 (8,5%) пациентов.

У 5 (2,3%) пациентов осуществлен остеосинтез надколенника, у 12 (5,4%) – остеосинтез внутрисуставных переломов бедренной и большеберцовой костей, у 86 (39,1%) – вальгизирующая остеотомия большеберцовой кости. У 117 (53,2%) больных была выполнена санационная артроскопия с коррекцией внутрисуставных повреждений, из них у 101 (45,9%) пациента была осуществлена резекция поврежденной части мениска, у 15 (6,8%) произведена аутопластика передней и у 1 (0,5%) – задней крестообразной связки (Таблица 2).

Таблица 2 – Распределение операций на КС до артропластики

Операция	**Количество операций**		
	абс. (n)	**% от всех перенесенных**	**% от количества артропластик**
Резекция поврежденной части мениска	101	45,9	3,9
Вальгизирующая остеотомия большеберцовой кости	86	39,1	3,3
Аутопластика передней крестообразной связки	15	6,8	0,6
Остеосинтез внутрисуставных переломов бедренной и большеберцовой костей	12	5,4	0,5
Остеосинтез надколенника	5	2,3	0,2
Аутопластика задней крестообразной связки	1	0,5	0,04
Итого	220	100	8,5

Одномыщелковое эндопротезирование в нашем исследовании никому из пациентов выполнено не было.

Основной жалобой при госпитализации на эндопротезирование КС являлась боль (у 97,9% пациентов). Многие (86,0%) предъявляли жалобы на болезненный хруст и щелчки при движениях в КС. У 77,4% пациентов было ограничение амплитуды движений, у 76,4% – утренняя скованность, у 74,2% – ночные боли, у 34,8% – периодическая отечность КС. Кратковременная

самоустраняемая блокада встречалась у 31,1% пациентов, неустойчивость при ходьбе – у 28%. При ходьбе 39,5% пациентов использовали трость, 2,8% – один костыль, 1,1% – два костыля, 0,5% – ходунки (Таблица 3).

Таблица 3 – Жалобы пациентов перед артропластикой КС

Жалоба	**Количество пациентов**	
	абс (n)	**%**
Постоянные боли в КС	2535	97,9
Болезненный хруст и щелчки при движениях	2227	86,0
Ограничение амплитуды движений	2005	77,4
Утренняя скованность	1979	76,4
Ночные боли	1922	74,2
Использование трости при ходьбе	1022	39,5
Периодическая отечность КС	902	34,8
Кратковременная самоустраняемая блокада	806	31,1
Неустойчивость при ходьбе	725	28,0
Безболезненный хруст при движении	587	22,7
Постоянная отечность КС	401	15,5
Использование 1 костыля при ходьбе	72	2,8
Использование 2 костылей при ходьбе	29	1,1
Использование ходунков при ходьбе	12	0,5

Из таблицы видно, что у ¾ пациентов, госпитализированных для операции артропластики КС, присутствовала боль в КС в покое и при нагрузке, отмечались ограничение амплитуды движений, утренняя скованность, болезненный хруст и щелчки при ходьбе. Причем для облегчения боли при осевой нагрузке почти половина больных передвигались, используя внешнее приспособление.

Из всех пациентов, госпитализированных для артропластики КС, примерно у половины ОА был двусторонний (52%), у 1/3 (35%) – дегенеративно-дистрофическое заболевание только правого КС, у меньшей части (13%) – пациентов был только левосторонний гонартроз (Рисунок 7).

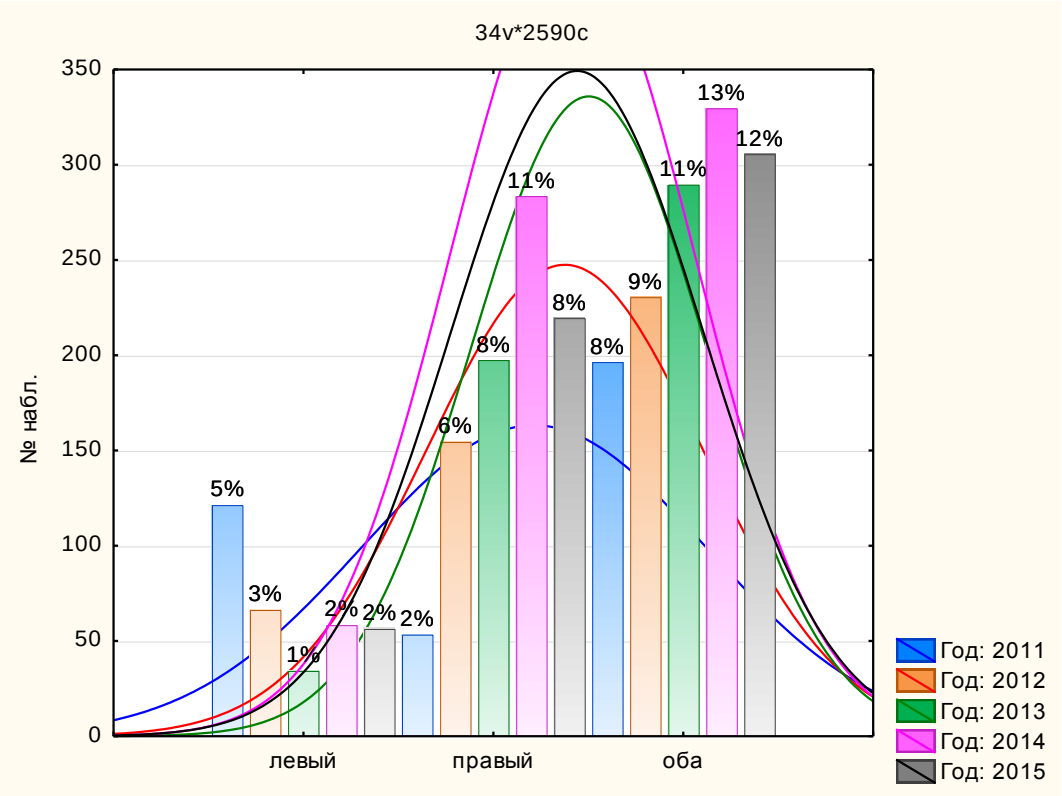

Рисунок 7 – Распределение пациентов, поступающих на артропластику КС с учетом стороны поражения ОА

Часть пациентов входили в разные этапы нашей работы; эти данные проанализированы в соответствующих главах.

2.2.2. Биомеханика коленного сустава

Для реализации этого этапа работы было выполнено клиническое исследование КС в рамках реализации программы Российско-японского научно-образовательного центра визуализации сердца на базе Университетской клинической больницы №1 ФГАОУ ВО Первый МГМУ им. И.М. Сеченова.

На данном этапе были исследованы 51 пациент; производилась МСКТ 53 КС на аппарате Toshiba Aquilion ONE 640 (Рисунок 8).

а б

Рисунок 8 – Toshiba Aquilion ONE 640 (а) и исследование на нем КС в движении (б) у пациентки Д. (V группа)

В ходе клинического исследования мы изучали биомеханику КС в движении. На этом этапе все пациенты были разделены на 4 группы в зависимости от функционального состояния КС.

Два пациента вошли в разные группы: у 1 был исследован КС при ОА и с эндопротезом CR с применением системы выбора эндопротеза, а также комплексного подхода к связочному аппарату; у другого была выполнена последовательная артропластика обоих КС (эндопротез CR из ретроспективной группы и эндопротез PS с СВЭиХТА и LM).

В I группу вошли 7 (13,2%) обследованных со здоровым КС. Во II группе исследованы 16 (30,2%) пациентов с ОА КС. В III группе было 17 (32,1%) больных, у которых выполнена артропластика КС с применением эндопротеза CR. В IV группу вошли 13 (24,5%) пациентов, которым было выполнено эндопротезирование КС с использованием эндопротеза PS.

Во всех группах исследовали биомеханику наружного и внутреннего отдела КС при движении. Большинство пациентов этого этапа входили в те или иные группы других этапов исследования.

По результатам анализа пациентов этого этапа диссертационной работы можно заключить, что группы не различались между собой по основным

показателям, и, соответственно, результаты в них можно было сравнивать, а само сравнение будет корректным.

Более подробное описание групп и результаты исследования представлены в 3-й главе.

2.2.3. Математическое моделирование распределения напряжений в коленном суставе

Для обоснования применения того или иного типа эндопротеза в зависимости от степени связанности необходимо исследовать напряженно-деформированное состояние КС при различных ситуациях. Экспериментально получить требуемые данные с учетом большого числа факторов крайне сложно, поэтому была построена гипотеза на основе теоретических данных – анализа распределения напряжений в костях и связочном аппарате путем моделирования процессов нагружения.

Численное конечно-элементное математическое моделирование выполнено в 2015-2016 годах фирмой «Hexa» (www.hexa.ru), обладающей самым большим опытом математического моделирования в медицине в России, с использованием програмного комплекса LS-DYNA LLC.

Были поставлены следующие задачи:

1. Создать 3 математические модели – здоровый коленный сустав, после артропластики эндопротезом с сохранением и замещением задней крестообразной связки.
2. Определить особенности распределения напряжений в костях и связочном аппарате непораженного КС при 3 типах заданных нагрузок.
3. Оценить изменение напряжений в КС после артропластики эндопротезом CR и PS при 3 типах заданных нагрузок.
4. Сравнить результаты математического моделирования между собой с точки зрения прочности и жесткости (перемещения, напряжения).

Более подробное описание 3 математических моделей и результатов моделирования распределения напряжений при 3 типах заданных нагрузок изложено в главе 4 настоящей работы.

2.2.4. Формирование групп клинического этапа исследования

Для решения поставленных задач проанализированы результаты лечения 2180 пациентов, которым в клинике травматологии, ортопедии и патологии суставов ФГАОУ ВО Первый МГМУ им. И.М. Сеченова в 2011–2015 гг. было выполнено первичное эндопротезирование КС. Всего изучено 2590 наблюдений первичной артропластики КС, поскольку в 410 случаях было выполнено также эндопротезирование КС на контрлатеральной стороне.

На этом этапе мы разделили пациентов на 12 групп. Данные, касающиеся части больных, анализировали ретроспективно (I–III группы). Остальные пациенты относились к проспективным группам. С учетом постепенного внедрения в клинике системы выбора эндопротеза и хирургической тактики артропластики в IV–VI группы вошли пациенты, которым была применена указанная система частично. Пациенты других 6 групп пролечились с полным использованием СВЭиХТА, однако в 3 группах был применен комплексный подход к связочному аппарату КС, а в других 3 – нет.

I группа включала 1057 (40,8%) пациентов, у которых был применен эндопротез CR. Во II группу вошли 422 (16,3%) пациента, у которых мы использовали эндопротез PS, в III – 31 (1,2%) пациент с эндопротезом VVC.

В IV группу вошли 104 (4,0%) пациента, у которых использовано частичное применение СВЭиХТА с эндопротезом CR, в V – 24 (0,9%) пациента с частичным использованием СВЭиХТА с эндопротезом PS, в VI – 2 (0,08%) пациента с частичным применением СВЭиХТА с эндопротезом VVC.

VII и VIII группы включали соответственно 128 (4,9%) и 727 (28,1%) пациентов, у которых СВЭиХТА была применена полностью с использованием

эндопротеза CR (в 1-м случае – без применения комплексного подхода к связочному аппарату КС, во 2-м – с LM).

В IX и X группу вошли соответственно 12 (0,5%) и 73 (2,8%) пациентов, у которых СВЭиХТА была применена полностью с использованием эндопротеза PS (в 1-м случае – без использования комплексного подхода к связочному аппарату КС, во 2-м – с его применением).

XI и XII группы были представлены соответственно 2 (0,08%) и 8 (0,3%) пациентами, у которых был использован эндопротез VVC с СВЭиХТА (в 1-м случае – без LM, во 2-м – с LM).

Все пациенты I–III групп, а также VII–XII групп входили в те или иные группы (полностью или частичным перекрестом) на других этапах исследования, а пациенты IV–VI групп не входили ни в одну из других клинических групп.

Основные характеристики пациентов, способные повлиять на результат лечения, не различались в сформированных группах, что позволило сравнивать их между собой.

Особенности распределения пациентов, а также сравнение результатов лечения в этих группах подробно описаны в 8 главе.

Вопросы классификации ОА с разделением на стадии и систематизации костных дефектов, применяемых нами в работе, будут освещены в соответствующих главах.

2.2.5. Дренирование коленного сустава после артропластики

На этом этапе исследования изучены клинические материалы, касающиеся 65 пациентов, перенесших артропластику КС в 2015 г.

Все пациенты были прооперированы под пневматическим турникетом 2 хирургами, обладающими одинаковыми навыками и умениями в эндопротезировании КС. Все пациенты были из VII и VIII проспективных групп, относящихся к этапу изучения особенностей ТЭКС. У всех пациентов

был установлен эндопротез CR, у всех применялись система выбора эндопротеза и стандартная реабилитационная программа без использования аппаратов длительной пассивной двигательной терапии.

У пациентов, которым осуществляли систему дренирования, использовалось активное закрытое дренирование трубкой через контрапертуру с постоянной аспирацией «гармошкой» 250 или 500 мл, причем эвакуация ее содержимого происходила по всем правилам асептики и антисептики по мере ее наполнения, удаление дренажной системы производили на 1-й перевязке на следующий день после операции (Рисунок 9).

а б

Рисунок 9 – Дренирование КС после артропластики у пациента С. (II группа): а – в процессе операции; б – сразу после ее окончания

В соответствии с различными вариантами дренирования было сформировано 4 группы: в I было 16 (24,6%) пациентов, у которых применялись 2 толстые трубки. Во II группу вошли 20 (30,8%) пациентов, у которых мы использовали для дренирования 1 толстую трубку. В III группе было 15 (23,1%) пациентов, у которых мы применяли 1 тонкую трубку (Рисунок 10). В IV группу вошли 14 (21,5%) пациентов, у которых не использовалось дренирование.

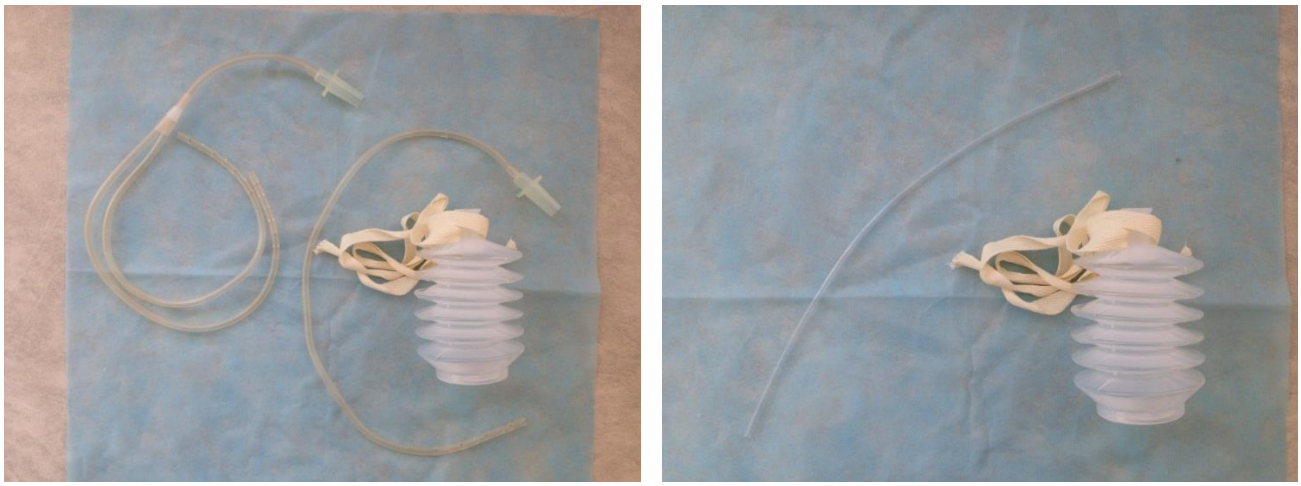

а б

Рисунок 10 – Трубки для дренирования: а – 2 толстые трубки и 1 толстая трубка; б – 1 тонкая трубка; «гармошка» для активной аспирации 250 мл.

Сформированные группы не различались по полу, возрасту, массе тела пациентов, причине и стадии ОА, давности заболевания и по другим параметрам, способным повлиять на результат лечения.

Более подробно группы и результаты исследования описаны в главе 9.

2.2.6. Послеоперационная реабилитация пациентов

Ключевым вопросом послеоперационного ведения пациентов являлась целесообразность применения длительной пассивной двигательной терапии КС. С этой целью проанализированы данные 130 пациентов, перенесших операцию эндопротезирования по поводу ОА КС в 2012–2015 гг. Среди них было 49 (37,7%) мужчин и 81 (62,3%) женщина. Средний возраст пациентов составил 66,3±6,7 года (max – 87 лет; min – 56 лет; p=0,0001).

Пациенты были разделены на 4 группы, в зависимости от агрессивности ранней реабилитационной программы.

В I группу вошли 25 (19,2%) пациентов, которым мы применяли стандартную реабилитационную программу. Во II группе было 25 (19,2%) пациентов, у которых для разработки движений в КС использовали пассивную двигательную терапию с применением аппарата Artromot Active-K.

В III и IV группах (в каждой – по 40 (30,8%) пациентов) применяли более агрессивную реабилитационную программу, заключавшуюся в разработке движений в КС сразу после операции. В III группе аппаратные методики не использовались, а в IV применяли аппаратную пассивную двигательную терапию.

Для оценки результатов использовали шкалы ВАШ, KSS и WOMAC, а также определяли количество отделяемого по дренажу (Рисунок 11).

Рисунок 11 – Проведение сеанса длительной пассивной двигательной терапии сразу после операции с использованием данного аппарата у пациентки Л.(IV группа)

Данные о распределении пациентов в этих группах и различия программ реабилитации у них представлены главе 10. Все пациенты этого этапа входили в те или иные группы на других этапах исследования. Основные характеристики пациентов, способные повлиять на результат лечения, в сформированных группах не различались между собой, что позволило сравнивать их.

2.3. Методы обследования пациентов с остеоартрозом коленного сустава

Обследование пациента с болью в КС включает сбор анамнеза, осмотр КС и всей нижней конечности, а также оценку данных рентгенографии, МРТ и КТ.

Диагностика ОА КС, казалось бы, очевидна, и сам процесс диагностики не представляет сложностей. Но, как уже отмечалось в обзоре литературы, сложности с трактовкой диагноза возникают с завидным постоянством и неоднократно отмечались разными авторами.

2.3.1. Клиническая картина

Изучая анамнез заболевания, следует акцентировать внимание на наличии травм, предшествующих операций, сопутствующей патологии. При выяснении жалоб необходимо обратить внимание на их локализацию, характер и выраженность. Осмотр необходимо производить в положении пациента стоя и лежа; визуально определяют механическую ось нижней конечности, которая в норме проходит через центр головки бедренной кости, середину надколенника и центр таранной кости. Зачастую деформация во фронтальной плоскости появляется или усугубляется только при нагрузке, для этого пациента просят выполнить максимально возможную нагрузку на ногу (Рисунок 12, Рисунок 13).

а

б

Рисунок 12 – Вальгусная деформация у пациентки И. (Х группа ТЭКС): а – без нагрузки; б – увеличение деформации при нагрузке на ногу

а б

Рисунок 13 – Варусная деформация у пациентки Ф. (VII группа ТЭКС): а – лежа до нагрузки; б – усиление отклонения КС кнаружи при полной опоре на ногу

Также определяется наличие контрактуры КС, мышечной гипотрофии, оценивается состояние кожных покровов. При осмотре пациента лежа изучают форму КС, бедра, голени, расположение надколенника, наличие послеоперационных рубцов. При пальпации определяют зоны максимальной болезненности, состояние надколенника, оценивают усиление болей при компрессии его к мыщелкам бедренной кости. Обязательно изучают скольжение надколенника по межмыщелковой борозде при сгибательно-разгибательных движениях, оценивая возникновение его подвывиха или вывиха.

Основным фактором, влияющим на выбор эндопротеза, является определение состояния боковых и крестообразных связок. Анализ коллатеральных связочных комплексов проводится при полностью разогнутой ноге для определения повреждения передней их части и при сгибании около 150° для оценки задней их порции.

Для определения состояния внутреннего связочного аппарата проводят тест отведения голени. Пациент лежит на спине, врач поднимает его расслабленную ногу в области лодыжек, одной рукой удерживает КС снаружи,

а другой провоцирует смещение голени кнаружи. Смещение голени более 15° по сравнению с нормальной осью нижней конечности свидетельствует о повреждении внутреннего связочного аппарата.

Тест приведения голени выполняют для определения несостоятельности наружного связочного аппарата. Положение пациента такое же, как при предыдущем тесте, но одной рукой врач удерживает КС изнутри, а другой смещает голень кнутри, провоцируя растяжение латерального связочного комплекса. Оба теста необходимо соотносить со здоровой нижней конечностью для выявления индивидуальных особенностей релаксации связочного аппарата.

Для оценки состояния передней крестообразной связки используется тест «переднего выдвижного ящика». Пациент лежит на кровати, КС согнут под углом 90°. Врач садится поперек кровати и своим бедром удерживает стопу пациента; одной рукой осуществляется тракция голени вперед, другой – на передней поверхности оценивается степень смещения голени. Тест выполняется в нейтральной позиции стопы. Затем стопу поворачивают кнутри на 20°; при выполнении теста оценивают латеральный коллатеральный комплекс, подвздошно-большеберцовый тракт, задне латеральные отделы капсулы КС. При ротации стопы кнаружи на 20° определяют состояние задне медиальных структур.

Тест «заднего выдвижного ящика» применяется для выявления повреждения задней крестообразной связки. Он проводится, подобно предыдущему, но врач смещает голень кзади.

Для определения объема активных и пассивных движений используют угломер, отмечая его показания в крайних точках сгибания и разгибания.

2.3.2. Рентгенологическая диагностика

На данном этапе обследования осуществляется оценка рентгенограмм КС. Стандартное обследование перед артропластикой включает рентгенограммы КС в 2 проекциях с захватом нижней трети бедренной кости и

верхней части большеберцовой кости в положении пациента лежа. По мере необходимости их дополняют нагрузочными и аксиальными рентгенограммами. Большинство пациентов, направленных в наше учреждение из других регионов нашей страны, госпитализировались с рентгенограммами КС, выполненными в положении лежа на маленьких кассетах, где можно разобраться со степенью вовлечения КС в патологический процесс, однако невозможно определить индивидуальные особенности всей нижней конечности.

КС относится к наиболее трудным для правильного рентгенологического исследования сочленениям; эффективность рентгенодиагностики его патологии во многом зависит от качества рентгенограмм. Стандартная переднезадняя проекция выполняется при полностью разогнутой ноге, боковая – при сгибании под углом 150°. В прямой проекции контуры мыщелков не могут быть получены в виде идеальной линии на одном и том же снимке, так как они имеют разную кривизну и ориентацию. Внутренний отдел КС лучше просматривается на снимках, если центральный рентгеновский луч перпендикулярен поверхности стола, а наружный – при каудокраниальном смещении луча на 5–7°. При боковой рентгенографии лучше всего визуализируются костные структуры при уклоне рентгеновского луча на 10° в каудокраниальном направлении. При выраженной патологии в бедренно-надколенниковом суставе целесообразно выполнение аксиальных рентгенограмм для определения тактики обработки надколенника.

При планировании артропластики КС предпочтительно выполнять рентгенографию всей нижней конечности с захватом тазобедренного и голеностопного суставов, причем лучше – стоя с нагрузкой, это позволит точнее оценить степень вовлечения КС в патологический процесс, степень деформации, соотношение механической оси нижней конечности и анатомической оси бедренной и большеберцовой кости (Рисунок 12, Рисунок 13, Рисунок 77). В норме ось нижней конечности проходит через центр головки

бедренной кости, несколько медиальнее середины КС, и центр таранной кости. Дистальная резекция бедренной кости, а также опил плато большеберцовой кости должны выполняться строго под прямым углом к оси нижней конечности.

При правильно выполненном эндопротезировании КС во фронтальной плоскости угол вальгусного отклонения анатомической оси бедренной кости относительно механической оси конечности в большинстве случаев составляет 5–10º. БК находится под углом 90º к оси нижней конечности и под углом 83±2º к анатомической оси бедренной кости. ТК располагается под углом 90±2º к оси большеберцовой кости. В сагиттальной плоскости БК находится под углом 0–10º сгибания, а большеберцовый – от 0º до 10º наклона кзади относительно оси большеберцовой кости (в зависимости от модели эндопротеза).

В клинической практике обычна такая ситуация, как выполнение пациентам рентгенограмм КС в 2 проекциях только лежа. В большинстве учреждений рентгенограммы стоя с нагрузкой не выполняются (врачи-рентгенологи объясняют это отсутствием специального оборудования). Однако мы используем для этого обычный рентгеновский аппарат: нагрузочные рентгенограммы выполняем с помощью трубки для обследования органов грудной клетки, опуская ее вниз до уровня КС. Пациент сам держит кассету на уровне КС, плотно прижимая ее к ноге и удерживая под углом 90° к плоскости рентгеновского луча (Рисунок 14).

а

б

в

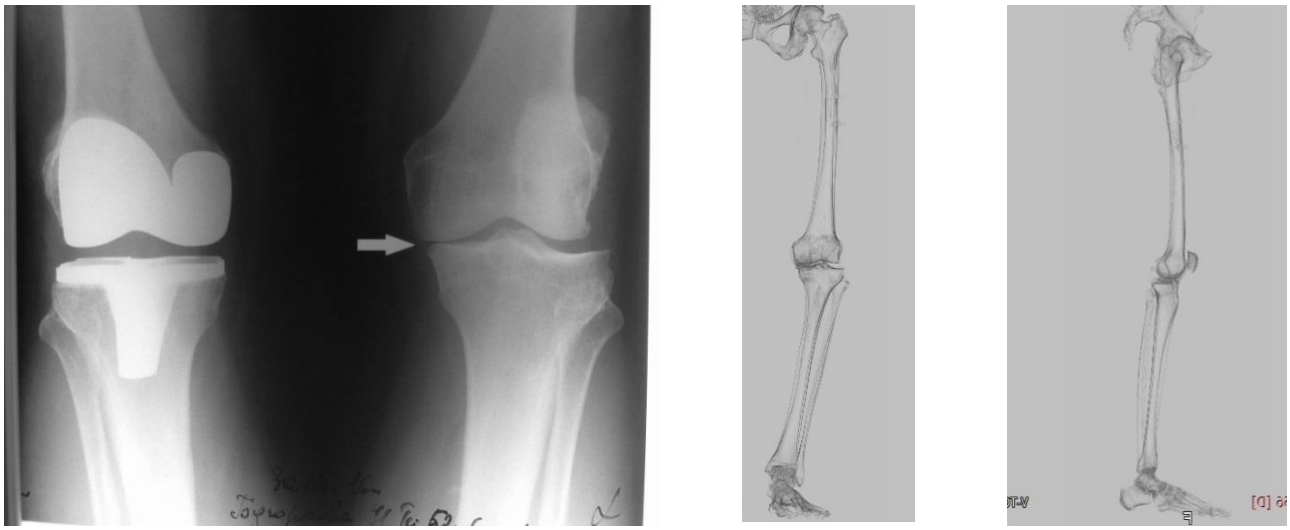

г д е

Рисунок 14 – Данные исследования пациентки Б., VIII группа ТЭКС (госпитализация для тотальной артропластики левого КС). В анамнезе – эндопротезирование правого КС в 2014 г.: а, б – выполнение рентгенограмм левого КС в 2 проекциях с нагрузкой; в – результаты обследования левого КС лежа; г – рентгенограмма обоих КС стоя; д, е – топограммы левой нижней конечности, выполненные на аппарате МСКТ 640 (Toshiba Aquilion ONE 640)

На рентгенограммах левого КС пациентки Б. при нагрузке ширина суставной щели меньше, чем лежа, что свидетельствует о развитии патологического процесса в его медиальном отделе и обусловливает выраженный болевой синдром с внутренней стороны КС с нарушением опороспособности левой нижней конечности. На данном рисунке рентгенограммы выполнены с нагрузкой, причем целью исследования был левый КС и степень его вовлечения в патологический процесс, однако наглядно видно, что рентгенограммы правого КС выполнены при наружной ротации всей нижней конечности относительно рентгеновского луча (Рисунок 14, Рисунок 15).

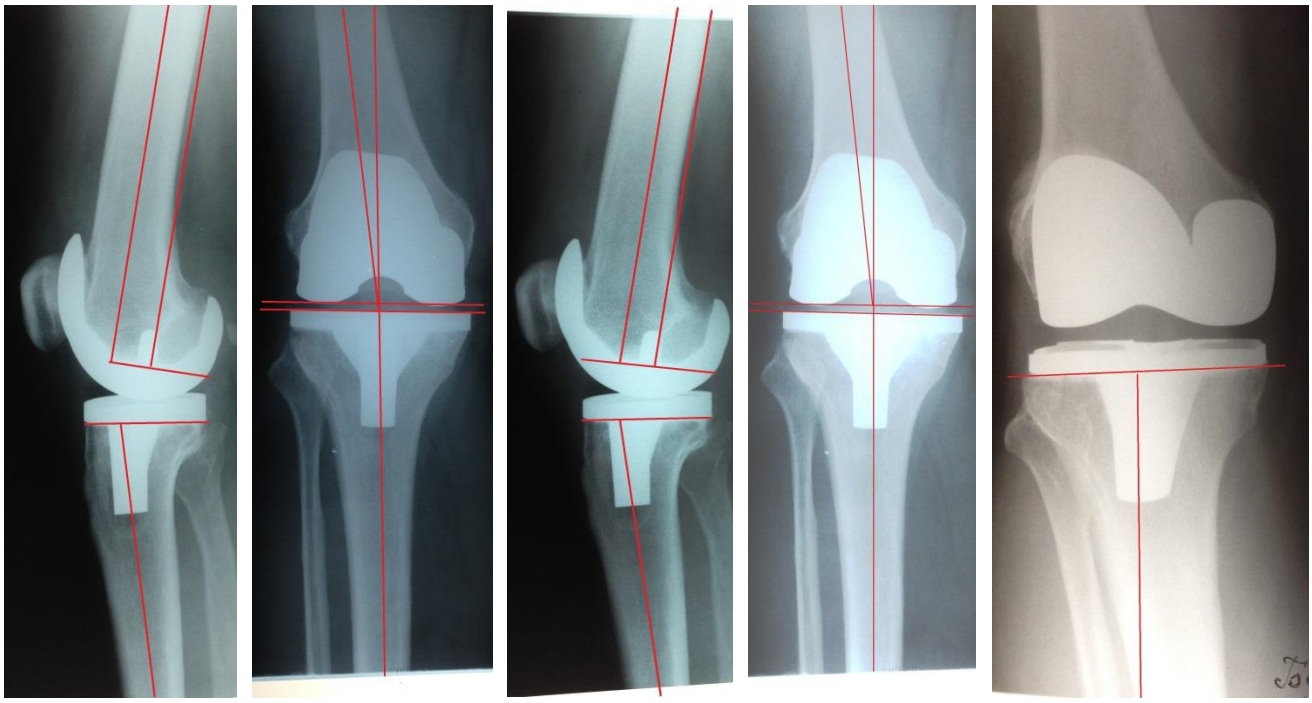

а б в г д

Рисунок 15 – То же наблюдение (эндопротезирование правого коленного сустава в 2014 году эндопротезом Zimmer NexGen CR): а, б – рентгенограммы в 1-е сутки после операции; в, г – через 6 мес; д – через 1 год после артропластики (ввиду наружной ротации нижней конечности можно ошибочно трактовать неправильную установку ТК)

На представленном рисунке отчетливо видна важность правильной укладки нижней конечности при рентгенографии КС.

Если в 1-е сутки после операции нижнюю конечность невозможно расположить правильно из-за болевого синдрома, то оценивать положение компонентов эндопротеза нужно по снимкам, сделанным на 3–5-е сутки после артропластики (Рисунок 16).

а б в

г д е

Рисунок 16 – Рентгенограммы пациентки Э., 56 лет, VII группа ТЭКС (диагноз – ОА левого КС II стадии с варусной деформацией 1 степени): а, б – до операции; в, г – в 1-е сутки после артропластики эндопротезом CR (Biomet AGC); можно ошибочно трактовать неправильное положение компонентов эндопротеза; д, е – контроль на 5-е сутки после операции (положение БК и ТК правильное)

При наличии в анамнезе у пациента перелома бедренной, большеберцовой кости или рубцов в области бедра и голени считаем обязательным выполнение рентгенограмм бедренной и большеберцовой кости

для определения характера их сращения и планирования тактики артропластики (Рисунок 17).

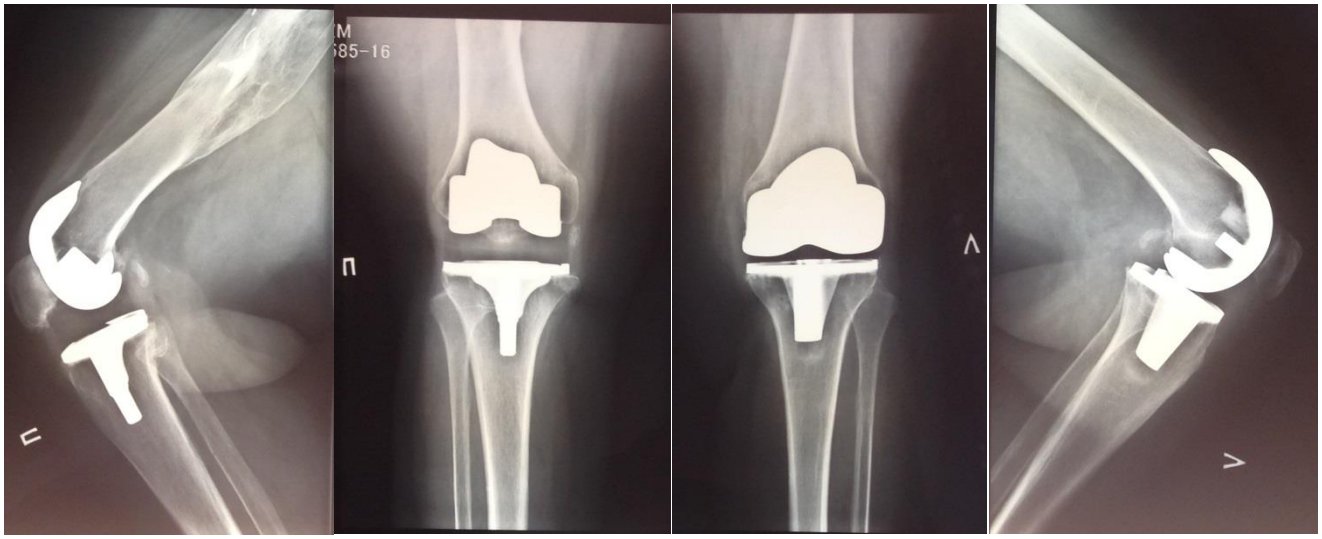

а б в г

Рисунок 17 – Рентгенограммы пациентки Д., V и VIII группы ТЭКС: а, б – эндопротезирование правого КС эндопротезом PS под компьютерной навигацией при сросшемся переломе бедренной кости; в, г – артропластика левого КС эндопротезом CR

Эндопротезирование правого КС у этой пациентки выполняли под контролем компьютерной навигации с целью правильного позиционирования БК, использовали эндопротез с замещением задней крестообразной связки ввиду дефицита ее функции.

Приводимое ниже клиническое наблюдение демонстрирует сложность сбора анамнеза у глухонемого пациента и важность выполнения рентгенограмм смежных сегментов нижней конечности.

Пациент М., 56 лет, инвалид 3 группы, VII группа ТЭКС, госпитализирован в клинику 22.07.2014 г. с диагнозом: ОА правого КС IIIA стадии, варусная деформация 1 степени, костный дефект TMIA типа, болевой синдром. Сопутствующий диагноз: сурдомутизм, глухонемота, синдром Пендреда (Рисунок 18).

а б

Рисунок 18 – Рентгенограммы пациента М., VII группа ТЭКС при госпитализации (декабрь 2013 г.): а – боковая; б – прямая проекция

Сбор анамнеза затруднен ввиду сложности общения с пациентом. Клинически имела место варусная деформация коленного сустава 10°. Рубцов в области КС и правого бедра не было. При планировании артропластики правого КС были выполнены свежие рентгенограммы (Рисунок 19 а, б). Оказалось, что в возрасте 35 лет у пациента был перелом бедренной кости, леченный скелетным вытяжением и гипсовой повязкой. В большинстве случаев артропластика в данном случае планировалась бы по имеющимся при госпитализации рентгенограммам.

24.07.2014 г. было выполнено эндопротезирование правого КС эндопротезом с сохранением задней крестообразной связки, цементная пластика костного дефекта (Zimmer NexGen CR). Ввиду изменения соотношения анатомической оси бедренной кости и оси нижней конечности дистальная резекция бедренной кости была выполнена перпендикулярно оси нижней конечности под контролем компьютерной навигации, при этом угол вальгусного отклонения оси бедренной кости составил 9°. Остальные этапы

операции выполнены со стандартным подходом к артропластике (Рисунок 19 в, г).

а б в г

Рисунок 19 – То же наблюдение: а, б – свежие рентгенограммы правого КС до артропластики; в, г – после операции

Послеоперационный период протекал без особенностей. Пациент осмотрен через 1 год после операции. Ходит без хромоты. Болей нет. Результаты по шкале KSS составили 88 баллов, по шкале WOMAC – 13 баллов.

В данном наблюдении при стандартном подходе дистальная резекция бедренной кости была бы выполнена под углом 6° относительно оси бедренной кости, но данная плоскость не находилась бы под прямым углом к оси нижней конечности, что послужило бы причиной раннего расшатывания компонентов эндопротеза.

Подробнее о планировании первичной артропластики КС по рентгенограммам описано в главе 7.1.

После эндопротезирования КС динамическое рентгенологическое исследование проводится через 3, 6 и 12 мес., далее – ежегодно.

2.3.3. Магнитно-резонансная и компьютерная томография

МРТ и КТ относятся к дополнительным методам диагностики при планировании эндопротезирования КС. Данные исследования выполняют при наличии сомнений в оценке состояния связочных структур, хряща КС, изменений костной ткани метафизов бедренной и большеберцовой кости. КТ позволяет точнее определить взаимоотношение костей при выраженных нарушениях анатомии, особенно посттравматической этиологии. По нашему мнению, эти дорогостоящие методы диагностики должны выполняться строго по показаниям и после осуществления обычных рентгенограмм в 2 проекциях. Приводимое наблюдение иллюстрирует ценность МРТ.

Пациентка О., 76 лет, пенсионерка, VIII группа ТЭКС, профессор МГУ им. М.В. Ломоносова, поступила в клинику 24.10.2014 г. с диагнозом: ОА левого КС II стадии, асептический некроз медиального мыщелка левой бедренной кости с формированием костного дефекта (FMIIB тип), болевой синдром. Жалобы на выраженные боли с внутренней стороны коленного сустава при нагрузке. Консервативная терапия не приносит облегчения. На рентгенограммах КС лежа изменений не обнаружено, рекомендовано выполнить исследование с нагрузкой (Рисунок 20) (*–классификация дефектов представлена в таблице 18).*

Рисунок 20 – Рентгенограммы пациентки О., VIII группа ТЭКС. Левый КС при нагрузке

Однако на рентгенограммах левого КС при нагрузке суставная щель симметричная, рентгенологическая картина не соответствует клинической. Для оценки состояния связочного аппарата и хрящевой ткани была выполнена МРТ левого КС (Рисунок 21).

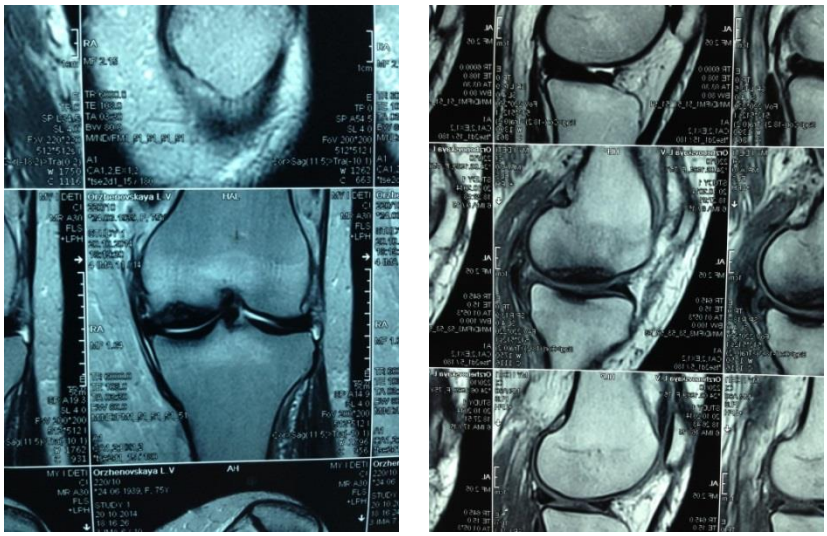

Рисунок 21 – То же наблюдение. МРТ левого КС

При МРТ были обнаружены субтотальный очаг асептического некроза, дефект внутреннего мыщелка левой бедренной кости. 27.10.2014 г. была выполнена артропластика левого КС эндопротезом CR, цементная пластика костного дефекта (после опила плато большеберцовой кости дефект составил 1/3 площади внутреннего мыщелка, глубиной 7 мм) (Рисунок 22а, б).

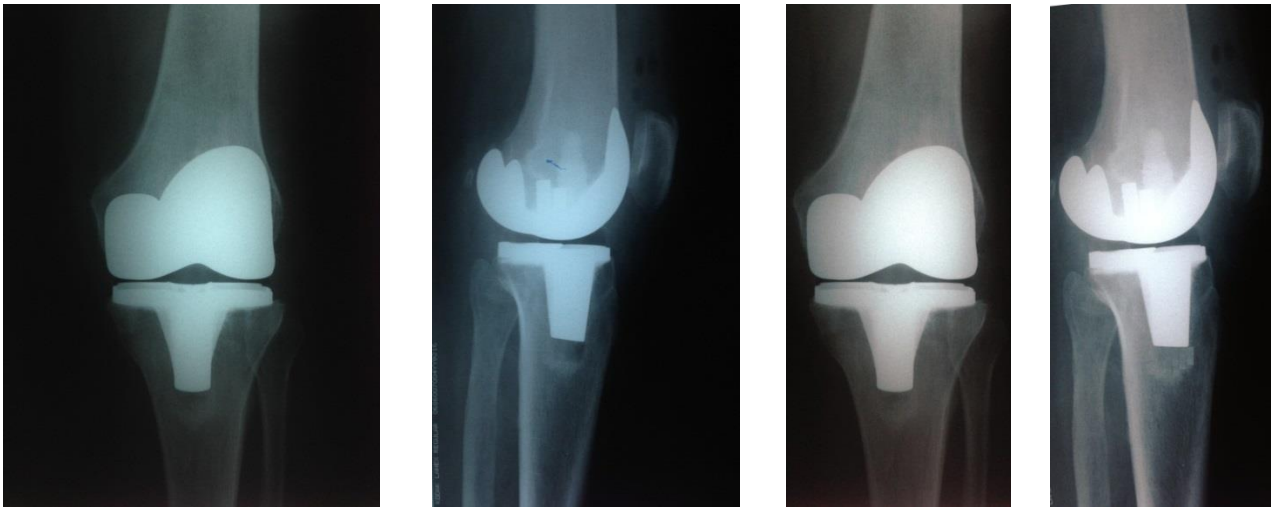

а б в г

Рисунок 22 – То же наблюдение: а, б – рентгенограммы сразу после операции; в, г – через 1 год после артропластики

Послеоперационный период протекал без особенностей, рана зажила первичным натяжением. Применялась стандартная реабилитационная программа. Выписана на 14-е сутки. Осмотрена через 6 мес. и 1 год после операции. Ходит без хромоты. Болей нет. Результаты по шкале KSS через 6 мес. и 1 год после артропластики – соответственно 87 и 91 балл, по шкале WOMAC – 16 и 12 баллов (Рисунок 22 в, г).

Данное клиническое наблюдение демонстрирует рациональную последовательность диагностических приемов для определения точного диагноза. Артропластика позволила купировать болевой синдром и повысить функциональное состояние КС.

КТ и 3-мерная реконструкция позволяют оценить ротационное положение БК и ТК, а также уточнить локализацию и величину возможных зон остеолиза при подозрении на нестабильность компонентов эндопротеза.

В нашей практике при выполнении артропластики КС по «квоте» часто случалось, что пациента направляли на эндопротезирование КС с результатами МРТ- или КТ-исследований, а обычную рентгенографию не выполняли. Всем пациентам приходилось осуществлять рентгенографию КС, а диагностическая ценность дорогостоящих исследований, к сожалению, утрачивалась. В большинстве случаев для планирования артропластики достаточно обычных рентгеновских снимков в 2 проекциях, выполненных на больших кассетах.

2.4. Инструменты оценки результатов лечения

Мы применяли различные варианты оценки результатов исследования. В главе, посвященной биомеханике КС, оценена степень скольжения и вращения в КС при движении в разных клинических ситуациях. При изучении особенностей различных вариантов дренирования мы анализировали клиническую картину, болевой синдром по шкале ВАШ, уровень Hb, определяли окружность КС до операции и после нее, а также количество отделяемого по дренажу и сроки заживления раны.

Визуальная аналоговая шкала. Боль представляет собой субъективное ощущение, которое зависит от многих факторов. Объективизация боли – одна из трудноразрешимых задач в клинической практике. Визуальная аналоговая шкала (ВАШ) предназначена для определения субъективного ощущения пациентом боли в момент исследования. Данная шкала может использоваться для определения динамики интенсивности боли в течение 24 ч или 1 нед., однако следует учитывать, что воспоминания о боли могут быть неточными и часто искажены под влиянием прочих обстоятельств. ВАШ представляет собой горизонтальную линию длиной 10 см с надписью под левым краем «Нет боли», что значит 0 баллов, а под правым – «Худшая боль, которую можно себе представить», что значит 100 баллов. Отрезок в пределах первых 4 см соответствует отсутствию боли, 5–44 мм – слабой боли, 45–74 мм – средней боли, 75–100 мм – сильной боли [340]. Пациент должен поставить вертикальную линию поперек указанной линии в месте, наиболее соответствующем интенсивности боли в момент исследования. Многие зарубежные авторы рекомендуют ВАШ для рутинного применения в клинической практике, отмечая возможность ее применения дистанционно при общении с пациентом по телефону [295]. Преимуществом ВАШ является ее доступность для статистической обработки. Систематическое измерение боли с помощью ВАШ дает картину динамики боли и эффективности лечения. При динамической оценке интенсивности боли объективным и существенным изменением признают отличие от предыдущего более чем на 13 баллов [147].

Основными инструментами оценки функции КС до артропластики и после нее в нашем исследовании были балльные системы – шкалы KSS и WOMAC, которые характеризуются высокой достоверностью, надежностью, специфичностью и чувствительностью к изменениям.

Шкала KSS (Knee Society Clinical Raiting System) разработана в 1989 г. Американским обществом хирургии КС [285]. Она состоит из 3 частей: 1-я часть характеризует местный статус КС, 2-я часть – его функциональное

состояние, 3-я позволяет оценить, не ограничивают ли двигательную активность поражение других суставов или иная сопутствующая патология (Таблица 4).

Таблица 4 – Шкала KSS, баллы

I. Knee Score (максимум – 100 баллов)	
1) Боль – максимум 50 баллов	
нет	50
легкая/периодическая	45
легкая/только на лестнице	40
легкая/ходьба и лестница	30
умеренная/периодическая	20
умеренная/постоянная	10
тяжелая	0
2) Объем движений в КС; максимум – 25 баллов (5°=1 балл)	
3) Стабильность во фронтальной плоскости; максимум – 15 баллов	
<5°	15
6–9°	10
10–14°	5
>15°	0
4) Стабильность в переднезадней плоскости; максимум – 10 баллов	
<5 мм	10
5–10 мм	5
>10 мм	0
5) Дефицит активного разгибания; максимум – 15 баллов	
<10°	-5
10–20°	-10
>20°	-15
6) Сгибательная контрактура; максимум – 15 баллов	
5–10°	-2
11–15°	-5
16–20°	-10
>20°	-15
7) Ось конечности (варус/вальгус); максимум – 20 баллов	
0°	-15
1°	-12
2°	-9
3°	-6
4°	-3
5–10°	0
11°	-3
12°	-6
13°	-9
14°	-12
15°	-15
>15°	-20
II. Function Score (максимум – 100 баллов)	

1) Ходьба по ровной поверхности; максимум – 50 баллов	
без ограничений	50
>10 кварталов	40
5–10 кварталов	30
<5 кварталов	20
передвижение только по дому	10
не способен ходить	0
2) Ходьба по лестнице; максимум – 50 баллов	
нормально вверх и вниз	50
нормально вверх, вниз – с опорой на перила	40
вверх и вниз с опорой на перила	30
вверх с опорой на перила, вниз невозможно	15
вверх и вниз невозможно	0
3) Использование дополнительной опоры; максимум – 20 баллов	
ничего	0
использование трости	-5
применение 2-й трости	-10
использование костылей или ходунков	-20
III. Категория пациента	
A	одностороннее или двустороннее эндопротезирование с интактным другим КС
B	одностороннее эндопротезирование с поражением другого КС
C	полисуставное поражение или сопутствующая патология, ограничивающая функцию КС

По мере ухудшения функции КС общее количество баллов уменьшается. При суммарном количестве баллов по шкале KSS от 80 до 100 результат считается отличным, от 70 до 79 – хорошим, от 60 до 69 – удовлетворительным, <60 – неудовлетворительным.

Шкала WOMAC (Western Ontario and McMaster Universities osteoarthritis Index) изначально была предложена для анализа эффективности противовоспалительных препаратов, однако позже была признана адекватной для оценки результатов реконструктивных операций на КС [122]. Шкала WOMAC включает 24 вопроса в 3 разделах. Пациент, отвечая на вопросы, выбирает ответы, наилучшим образом описывающие его состояние в баллах: 0

– нет; 1 балл – легко; 2 – умеренно; 3 – выраженно; 4 балла – очень сильно (Таблица 5).

Таблица 5 – Шкала WOMAC, баллы

Раздел	Баллы
А – боль в КС	
1) при ходьбе по квартире	
2) при подъеме и спуске по лестнице	
3) ночная боль	
4) боль в покое	
5) боль при стоянии	
В – скованность КС	
1) скованность с утра	
2) скованность в течение дня	
С – функция КС. Степень затруднения	
1) подъем по лестнице	
2) спуск по лестнице	
3) подъем со стула	
4) стоя	
5) при наклоне вниз	
6) при ходьбе по квартире	
7) садясь в автомобиль или выходя из него	
8) при ходьбе по улице	
9) при надевании носков	
10) при подъеме с кровати	
11) при снимании носков	
12) лежа в кровати	
13) заходя в ванну или выходя из нее	
14) при приседании	
15) садясь на унитаз или вставая с него	
16) при тяжелой домашней работе	
17) при легкой домашней работе	

Увеличение суммарного количества баллов свидетельствует об ухудшении функционального состояния КС. При сумме баллов по шкале WOMAC от 0 до 14 результат считается отличным, от 15 до 28 – хорошим, от 29 до 38 – удовлетворительным, >38 – неудовлетворительным.

2.5. Статистические методы

Для проведения статистического анализа и моделирования использовался персональный компьютер с процессором Intel Core2Quad с объемом оперативной памяти 4 Гб в стандартной конфигурации.

В исследовании применялись пакеты следующих прикладных программ. Для статистического анализа и моделирования, а также построения графиков использовалась программа Statistica for Windows 10.0. Для организации и формирования матрицы данных, таблиц и графиков применялся MS Office 2010.

Мы выявляли связи между переменными, определяли величину связи и ее значимость. При непрерывном типе связи между переменными проводили корреляционный анализ, а при категориальном – осуществляли анализ таблиц сопряженности. Обязательным образом проводили проверку статистической гипотезы с выбором критерия и вычислением p-уровня.

Применялись следующие процедуры и методы статистического анализа:

- определение числовых характеристик переменных;
- выявление нормального распределения данных с помощью критерия Шапиро–Уилка, критерия нормальности Колмогорова–Смирнова и Лиллиефорса с определением p-уровня;
- оценка линейной корреляции с использованием параметрических методов, в частности критерия Пирсона при нормальном распределении переменных;
- определение непараметрических данных с помощью критерия Спирмена, Кендалла или коэффициента Гамма при ненормальном распределении переменных;
- при категориальных переменных – оценка соответствия эмпирического закона распределения переменных теоретическому закону нормального распределения по критерию χ^2 Пирсона или точному критерию Фишера. При малом числе наблюдений при сравнении 2 независимых групп по альтернативному признаку, принимающему 2 значения, а также если данные не соответствовали закону нормального распределения, использовали непараметрический метод оценки значимости различий по χ^2

критерию Фишера-Пирсона. При частоте изучаемого события <5 наблюдений использование данного критерия является некорректным и требуется применение точного критерия Фишера.

Оценку значимости различий относительных величин при нормальном распределении проводили по t-критерию Стьюдента для независимых выборок; для зависимых выборок применяли парный t-критерий. При ненормальном распределении данных оценку значимости различий проводили с помощью непараметрических критериев. Для зависимых выборок использовали критерий знаков и критерий Вилкоксона, а для независимых – критерий Вальда–Вольфовица, критерий Колмогорова–Смирнова, критерий Манна–Уитни или U-критерий.

Применявшиеся методы статистической обработки соответствовали дизайну исследования и позволили решить поставленные задачи с достаточной достоверностью.

Глава 3. БИОМЕХАНИКА КОЛЕННОГО СУСТАВА В НОРМЕ И С ЭНДОПРОТЕЗАМИ РАЗЛИЧНЫХ ТИПОВ

Нормальная кинематика КС состоит во взаимном сочетании различных типов движений. На разных этапах сгибания происходят одновременное вращение во фронтальной и скольжение – в сагиттальной плоскости [226, 241, 397, 418, 511, 568].

Целью этого этапа нашей работы были определение степени вращения и скольжения при сгибании в здоровом КС и после выполнения артропластики, а также оценка соответствия биомеханического движения при различных типах эндопротезов.

С этой целью было проведено клиническое исследование КС на аппарате Toshiba Aquilion ONE 640 в рамках реализации программы Российско-японского научно-образовательного центра визуализации сердца на базе Университетской клинической больницы №1 ФГАОУ ВО Первый МГМУ им. И.М. Сеченова (Рисунок 23).

а

б

Рисунок 23 – Проведение исследования (пациентка Д., IV группа) на аппарате Toshiba Aquilion ONE 640 (а); запись и анализ данных исследования (б)

Используемый многосрезовый спиральный компьютерный томограф позволяет за 0,2 секунды получить срез длиной 18 см, причем облучение при исследовании меньше в 14 раз, чем при применении 64-х спирального компьютерного томографа и сопоставимо по лучевой нагрузке со стандартной рентгенографией анализируемой области. При диагностике КС с эндопротезом применялась технология подавления артефактов от металла.

При движении в КС происходит смещение центра вращения и перекреста связочных структур, причем во всех этапах сгибания сохраняется тенсегрированность его структуры, обеспеченная изометрией перекрещивающихся пучков связок. При полном разгибании в КС точка перекреста связочных структур смещается максимально вперед, натягиваются задние пучки медиальной коллатеральной связки, обе крестообразные и латеральная коллатеральная связки. В таком положении КС имеет максимальную стабильность, при которой отсутствует продольное вращение. При сгибании в КС происходит смещение перекреста связок кзади, изменяется натяжение отдельных пучков связочного аппарата при сохранении общей изометрии. При сгибании КС под углом 90° перекрест связок смещен максимально кзади [226] (Рисунок 24).

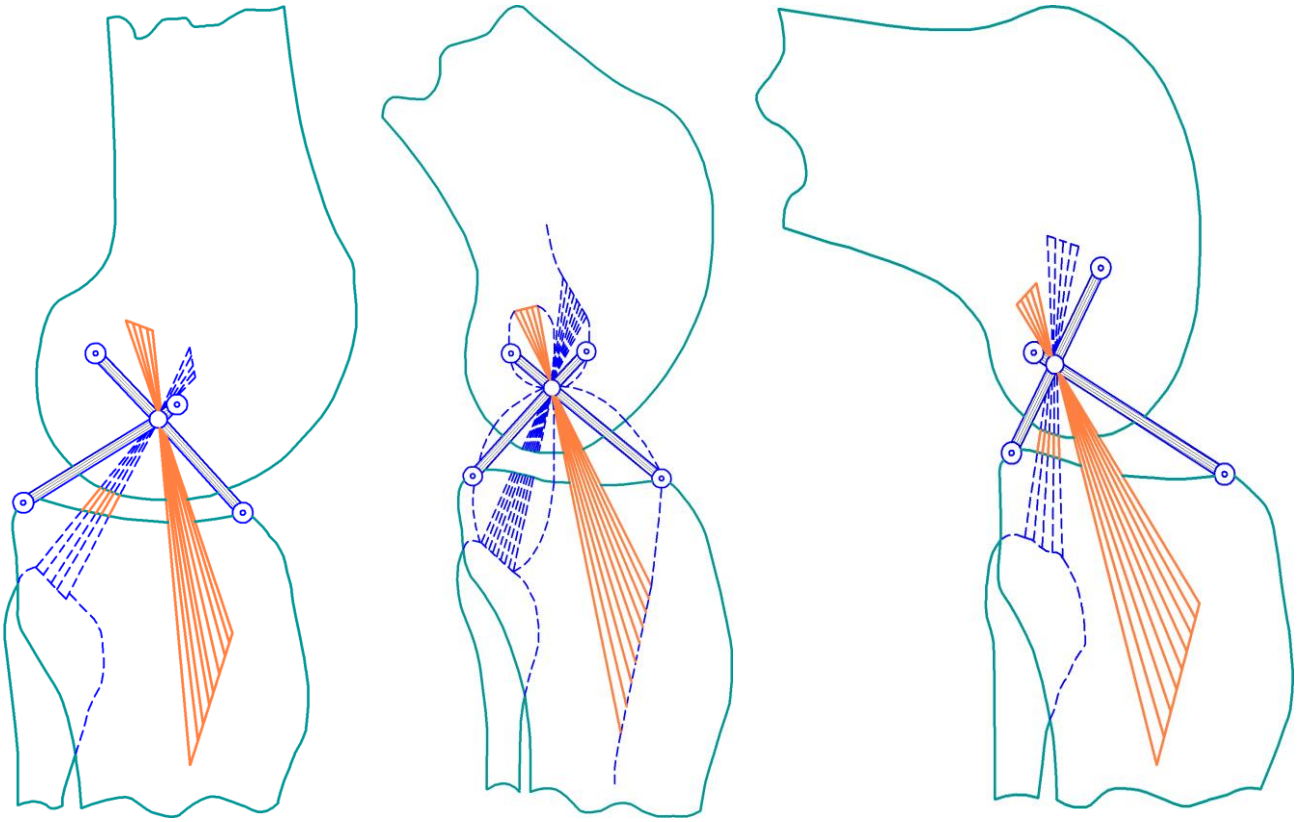

а б в

Рисунок 24 – Сохранение тенсегрированности КС и изменение положения связок [226]: а – полное разгибание; б – сгибание под углом 45° (связки прикрепляются к кривой Burmester, указано пунктиром); в – сгибание под углом 90°

За счет изометрии связочного аппарата при сгибании и разгибании в КС происходит одновременное вращение и скольжение, причем при смещении перекреста связочного аппарата максимально кпереди или кзади дальнейшее вращение во фронтальной плоскости невозможно. Затем движение осуществляется посредством переднезаднего смещения и соскальзывания бедренной кости относительно большеберцовой.

Нами определено расстояние скольжения бедренной кости относительно большеберцовой при осуществлении пациентом сгибания в КС (Рисунок 25).

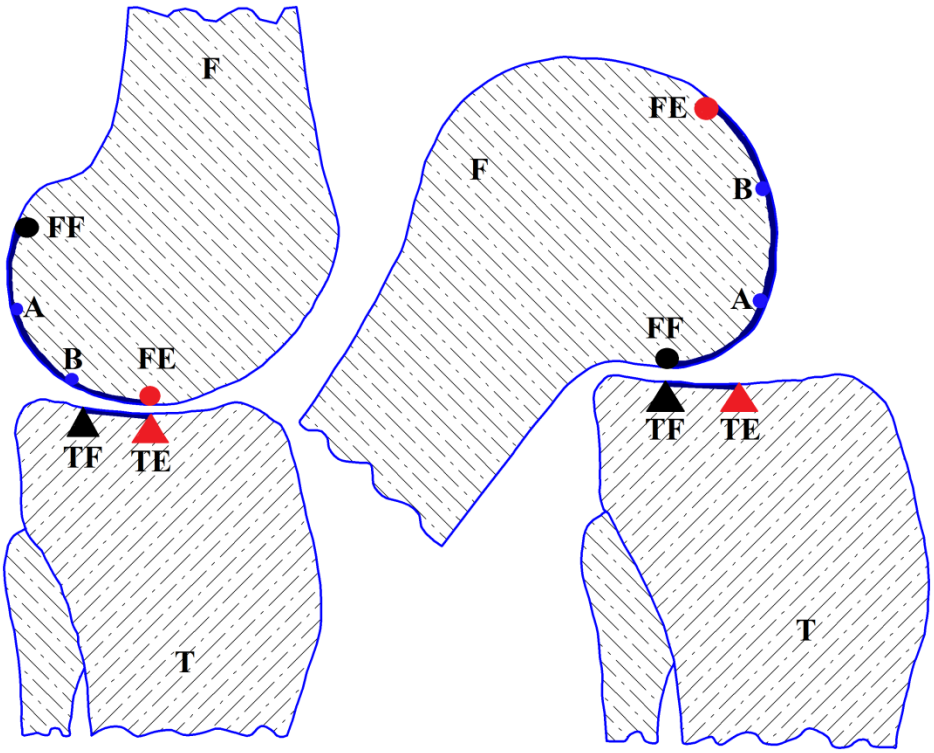

Рисунок 25 – Схематичное изображение КС. Слева - полное разгибание; справа – сгибание; F – бедренная кость; T – большеберцовая кость (объяснения в тексте)

Суставная поверхность бедренной кости при осуществлении сгибания проходит путь от точки FF до точки FE (дистанция бедренной кости; отмечено темно-синим цветом). Суставная поверхность большеберцовой кости нагружается от точки TF до точки TE (дистанция большеберцовой кости; отмечено темно-синим цветом). Дистанция TF-TE меньше, чем FF-FE, соответственно, бедренная кость вращается и скользит относительно большеберцовой.

Дистанция FF-FE поделена нами на 3 части (FF-A, A-B, B-FE) для определения степени скольжения различных ее участков. На рисунке красным кружком на бедренной кости и красным треугольником на большеберцовой отмечены точки, совпадающие при полном разгибании, а черным (кружок и треугольник) – отмечены точки, совпадающие только при полном сгибании в КС.

Как уже отмечалось выше, помимо вращения во фронтальной и скольжения в сагиттальной плоскости, в КС присутствует продольное вращение, которое осуществляется посредством смещения менисков в

переднезаднем направлении. Таким образом, дистанция TF-TE во внутреннем и наружном отделах КС будет разной.

Для более подробного описания характера выполняемых измерений рассмотрим плато большеберцовой кости (Рисунок 26).

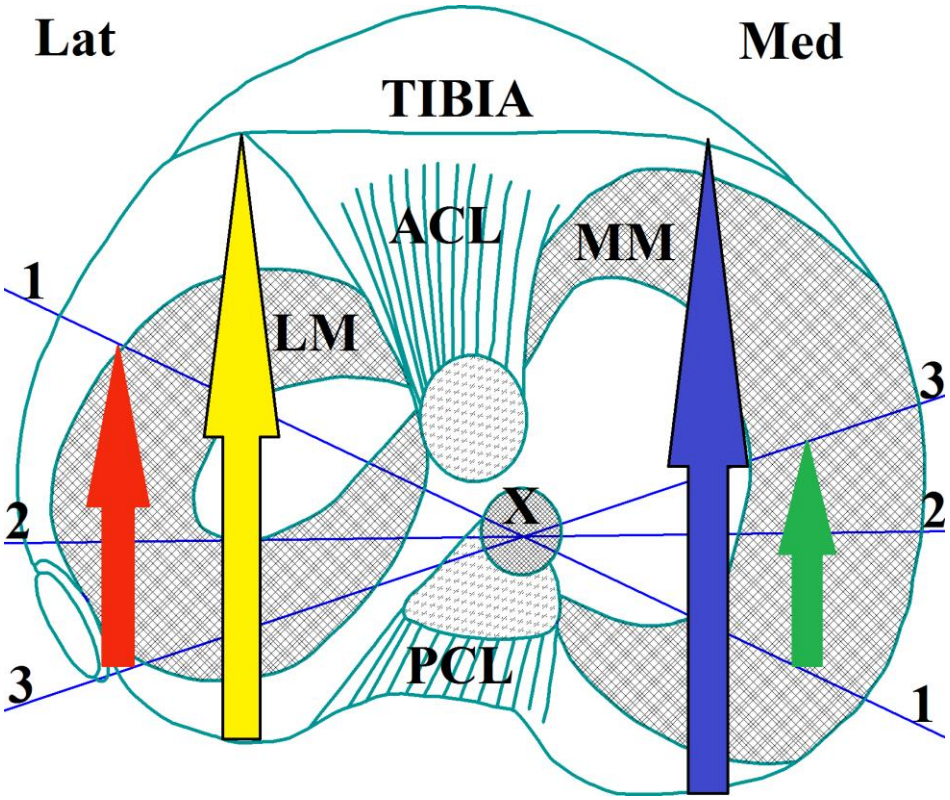

Рисунок 26 – Схематичное изображение плато большеберцовой кости слева (вид сверху). TIBIA – большеберцовая кость; Lat – наружный отдел; Med – внутренний отдел; ACL – передняя крестообразная связка; PCL – задняя крестообразная связка; LM – наружный мениск; MM – внутренний мениск; X – перекрест крестообразных связок (объяснения в тексте)

На представленном рисунке (вид сверху на большеберцовую кость) внутренний мениск больше фиксирован к капсуле сустава, менее подвижен, поэтому ограничивает скольжение бедренной кости. Напротив, наружный мениск более подвижен за счет меньшего соединения с капсулой КС, из-за этого он значительно смещается в переднезаднем направлении, способствуя большему скольжению бедренной кости. Поскольку величина фронтального вращения КС при сгибании в обоих компартментах одинакова, отличаться будет величина скольжения в наружном и внутреннем отделах КС.

Схематично показаны 3 линии, перекрещивающиеся в точке X. Красная и зеленая стрелки, проходящие между 1-й и 3-й линиями, демонстрируют степень латерального и медиального переднезаднего смещения бедренной кости по суставной поверхности большеберцовой. Т.е. красная и зеленые стрелки показывают дистанцию TF-TE в наружном и внутреннем отделах КС.

Во время прохождения дистанции TF-TE бедренная кость вращается в ложе менисков и одновременно скользит.

Желтой стрелкой показана переднезадняя длина латерального мыщелка, а синей – переднезадняя длина медиального мыщелка большеберцовой кости. В группах пациентов, перенесших артропластику, желтая и синяя стрелки определяют размер ТК в наружном и внутреннем компартментах соответственно.

При помощи МСКТ мы определяли переднезаднюю длину мыщелков, дистанцию большеберцовой кости и их соотношение во внутреннем и наружном отделах КС (т.е. определяли длину желтой и красной стрелок и соотношение между ними, а также длину синей и зеленой стрелок и соотношение между ними).

На данном этапе работы осуществлен анализ 53 КС у 51 пациента. У 2 больных исследование КС проводили 2 раза (1 пациент проходил обследование по поводу ОА КС, а затем – для изучения биомеханики того же КС после артропластики эндопротезом с сохранением задней крестообразной связки с применением системы выбора эндопротеза и комплексного подхода к связочному аппарату. Другой пациент проходил обследование обоих КС. В 2014 г. ему было выполнено эндопротезирование левого КС эндопротезом CR без применения системы выбора, а в 2015 г. – артропластика правого КС эндопротезом PS с применением системы выбора и комплексного подхода к связочному аппарату).

Мужчин среди обследованных было 16 (30,2%), женщин – 37 (69,8%), большинство пациентов (81,1%) были в возрасте от 40 до 65 лет, у 83% рост

определялся в пределах от 155 до 175 см (критерий нормальности Колмогорова–Смирнова d=0,087; 0,078; p>0,2) (Рисунок 27).

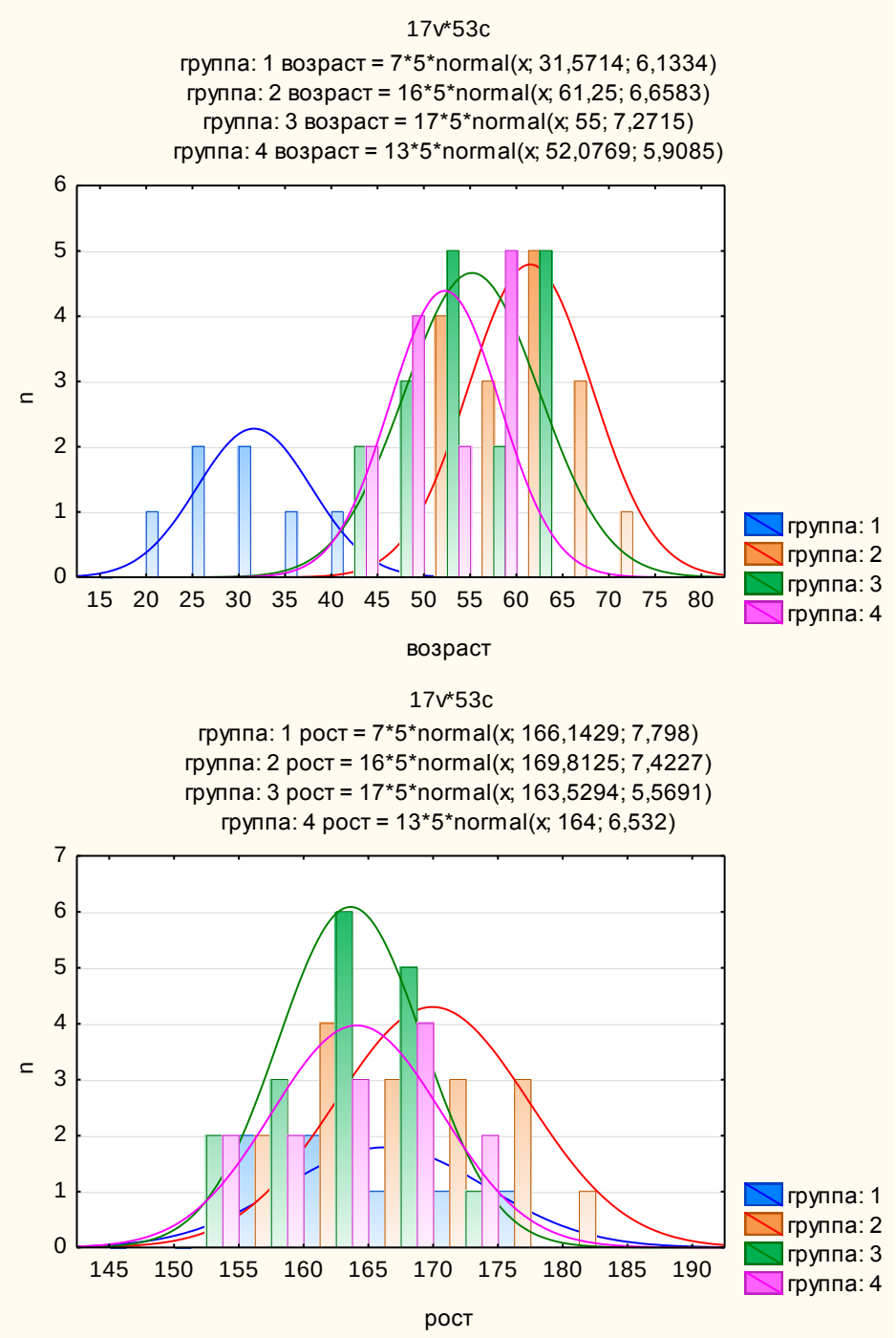

Рисунок 27 – Нормальное распределение всех пациентов этого этапа по возрасту и росту

В 40 (75,5%) наблюдениях изучен правый (у 14 мужчин и 26 женщин) и в 13 (24,5%) – левый КС (у 2 мужчин и 11 женщин). При анализе не обнаружено зависимости между полом пациента и стороной исследуемого КС (проведен анализ сопряженных таблиц, χ^2 Пирсона=1,79, p=0,18). Распределение

пациентов в группах по росту и возрасту было нормальным со слабой корреляцией между ними (по критерию Шапиро–Уилка и Колмогорова–Смирнова p>0,2; коэффициент корреляции Пирсона r=0,06, ДИ 0,95) (Рисунок 28).

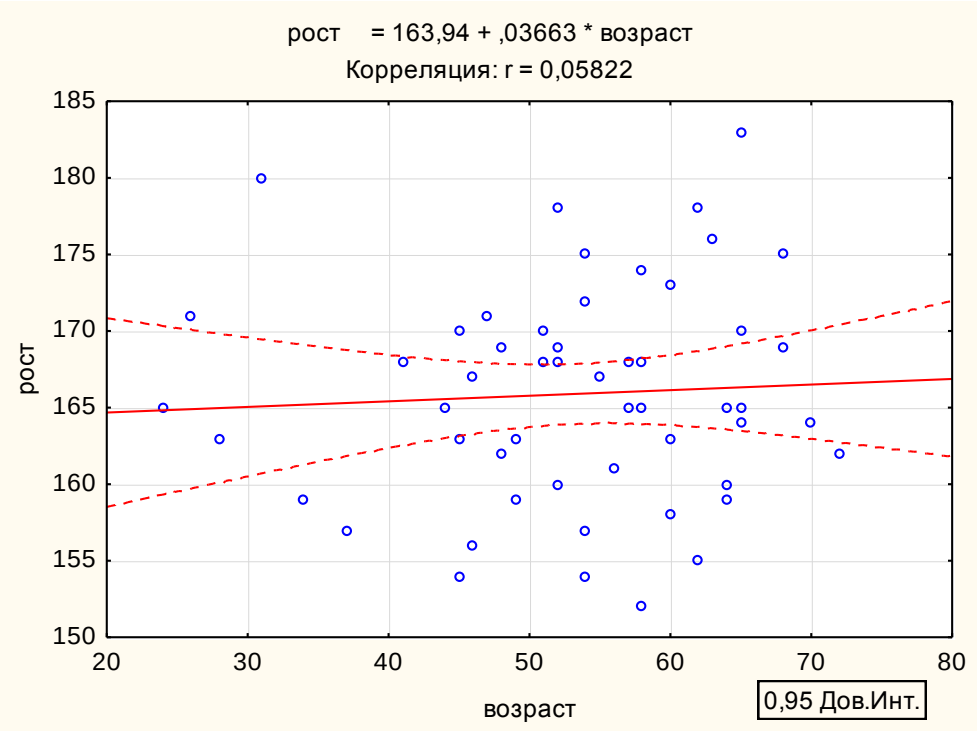

Рисунок 28 – Зависимость роста и возраста у всех пациентов

На этом этапе были сформированы следующие группы (Таблица 6).

Таблица 6 – Группы исследования

Группа	**Описание**	**Количество наблюдений**	
		абс. (n)	**%**
I	Пациенты со здоровым КС	7	13,2
II	Пациенты со остеоартрозом КС	16	30,2
III	Пациенты, перенесшие артропластику КС эндопротезом CR	17	32,1
IV	Пациенты, перенесшие артропластику КС эндопротезом PS	13	24,5
Итого		53	100

3.1. Биомеханика здорового коленного сустава

В I группу вошли 7 (13,2%) пациентов без признаков ОА КС: 3 (42,9%) мужчин и 4 (57,1%) женщины (p<0,01). Жалобы на боли в КС у пациентов

отсутствовали, только 1 отмечал дискомфорт после физической нагрузки. Возраст пациентов I группы составил 31,5±6,1 года (max – 41; min – 24; p=0,87), рост – 166,1±7,8 см (max – 180; min – 157; p=0,78). У 6 (85,7%) пациентов обследовали правый КС, у 1 (14,3%)– левый (p<0,01).

Все пациенты прошли обследование КС в движении. Пациент располагался на транспондере аппарата ногами к сканирующей системе, под КС подкладывался специально изготовленный упор, с помощью которого КС оказывался согнутым под углом 90°. Сначала за 8 сек. проводили пробное полное разгибание голени в КС; иногда на это требовалось несколько попыток, чтобы пациент уловил скорость разгибания и при выполнении полного цикла движения уложился в отведенное время.

Затем стол аппарата смещали таким образом, чтобы КС оказался в центре сканирующей системы. Происходило сканирование КС пучком рентгеновского излучения, которое осуществляется при движении устройства «излучатель-детектор» вокруг движущегося КС. Затем излучение оценивалось, происходило преобразование результатов в цифровой вид, осуществлялись компьютерный синтез томограммы и построение изображения.

Постобработку изображений, полученных на КТ, выполняли на рабочей станции совместно с врачом-диагностом со специальным программным обеспечением, которое помогало ориентироваться в результатах исследования и проводить необходимые измерения (Рисунок 29).

а б в г

Рисунок 29 – Этапы обработки информации (пациентка С, 28 лет, I группа) и проведение необходимых измерений: а – полное разгибание, вид сбоку; б – полное разгибание, вид сзади; в – начальные стадии сгибания, вид сбоку; г – сгибание КС, вид сзади

При оценке результатов исследования у 7 пациентов определяли переднезаднюю длину мыщелка и дистанцию большеберцовой кости с наружной и внутренней стороны, а также соотношение этих величин и среднее значение (здесь и в дальнейшем среднее значение ± стандартное отклонение обозначено как – μ±СО) (Рисунок 30)

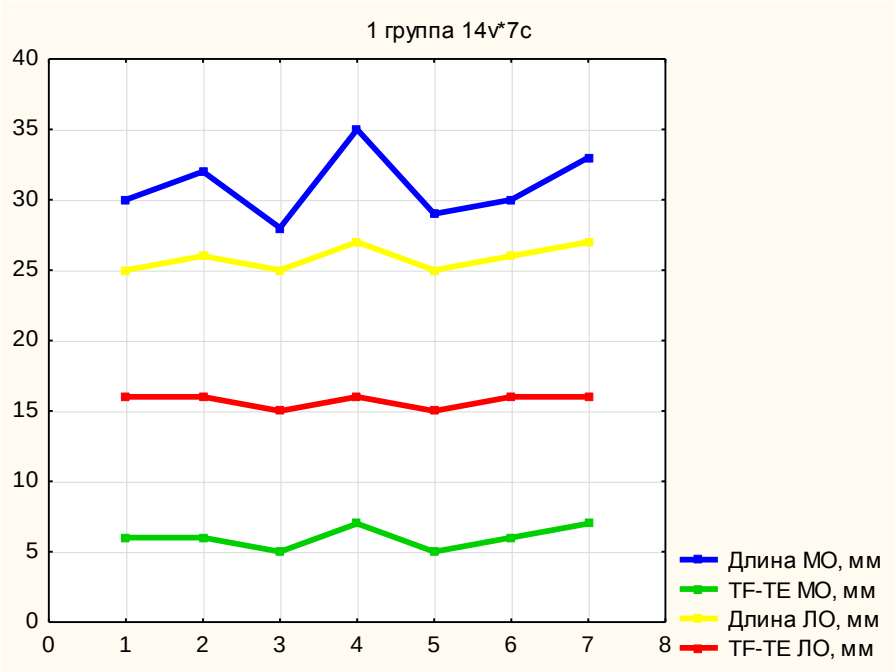

Рисунок 30 – Результаты в I группе: МО – медиальный отдел; ЛО – латеральный отдел; TF-TE – дистанция большеберцовой кости

Как видно из рисунка, выявленная закономерность заключается в том, что во внутреннем отделе дистанция большеберцовой кости меньше, чем в наружном, а переднезадняя длина мыщелка в медиальном отделе (МО) больше, чем латеральном (ЛО). Естественно, соотношение длины мыщелка к величине TF-TE в наружном компартменте больше, чем во внутреннем (Таблица 7).

За цикл сгибания КС суставная поверхность бедренной кости проходит путь в несколько раз больше, чем суставная поверхность большеберцовой кости, причем в сегменте B-FE соотношение суставной поверхности бедренной кости и суставной поверхности большеберцовой кости равно 2:1, а в сегменте FF-B – 4:1.

Таблица 7 – Результаты, полученные в I группе

№	Длина мыщелка МО, мм	Дистанция TF-TE МО, мм	Соотношение в МО, %	Длина мыщелка ЛО, мм	Дистанция TF-TE ЛО, мм	Соотношение в ЛО, %
1	30	6	20,0	25	16	64,0
2	32	6	18,8	26	16	61,5
3	28	5	17,9	25	15	60,0
4	35	7	20,0	27	16	59,3
5	29	5	17,2	25	15	60,0
6	30	6	20,0	26	16	61,5
7	33	7	21,2	27	16	59,3
	p>0,2	p>0,2	p=0,52	p>0,2	p<0,01	p=0,14
μ±СО			**19,3±1,4**			**60,8±1,7**
			Соотношение 1:3,15			

Отсюда можно сделать вывод, что ЛО КС скользит в 3,15 раза больше, чем МО, т.е. во внутреннем компартменте КС преимущественно происходит вращение, а в наружном – скольжение.

3.2. Изменение кинематики коленного сустава при остеоартрозе

Во II группу включены 16 (30,2%) пациентов, проходившие обследование по поводу дегенеративно-дистрофической патологии КС. Мужчин было 4 (25%), женщин – 12 (75%) (p=0,00001). Средний возраст пациентов составил 61,2±6,7 года (max – 72; min – 51; p=0,47), рост – 169,8±7,4 см (max – 183; min – 157; p=0,77). У всех обследованных имелась боль в КС при нагрузке и в покое;

у 25% отмечено поражение ОА левого КС, у 75% – правого (p=0,001). ОА I стадии был у 10 (62,5%) пациентов, II стадии – у 6 (37,5%). В 11 (68,8%) наблюдениях преимущественно был поражен внутренний, в 5 (31,2%) – наружный отдел КС. У всех пациентов объем движений в КС был полный. Предшествующих операций ни в одном наблюдении не было.

Пациенты этой группы проходили дообследование по поводу ОА с целью решения вопроса о дальнейшей тактике лечения. Только в одном наблюдении выполнена артропластика эндопротезом CR с применением системы выбора эндопротеза и комплексного подхода к связочному аппарату КС.

На данном этапе мы оценивали в сгибании те же параметры, что и у пациентов I группы; определяли переднезаднюю длину мыщелка большеберцовой кости, дистанцию TF-TE обоих компартментов КС и соотношение между ними (Рисунок 31, Рисунок 32).

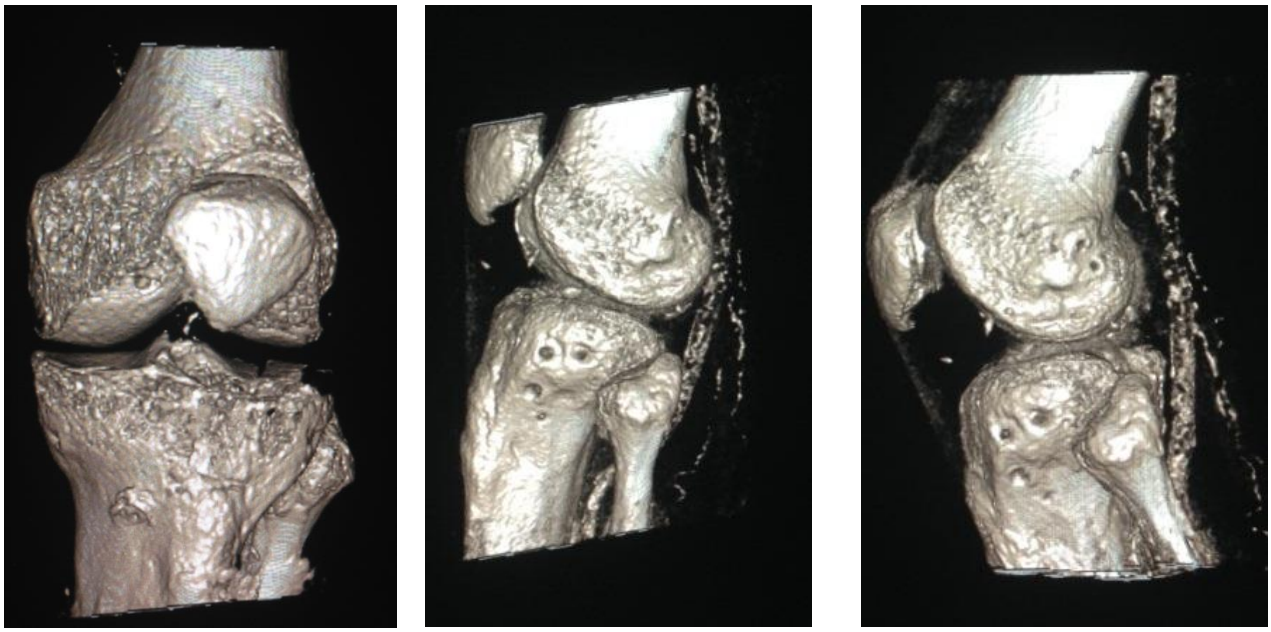

а б в

Рисунок 31 – Данные обследования пациента Р., 58 лет, с ОА левого КС (II группа): а – вид КС спереди; б, в – этапы сгибания КС

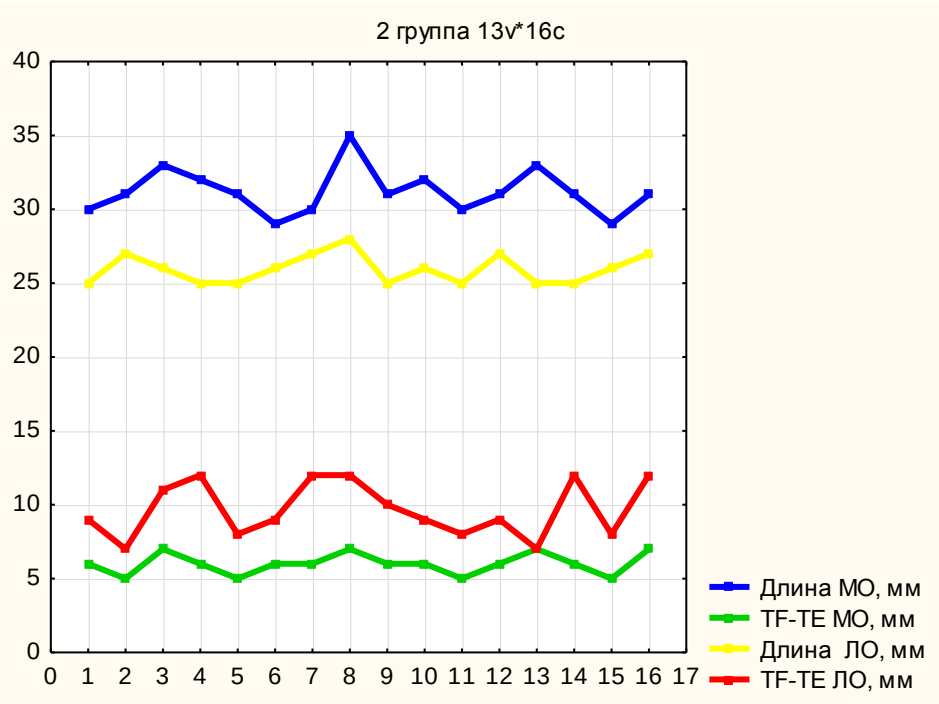

Рисунок 32 – Результаты, полученные во II группе: МО – медиальный отдел; ЛО – латеральный отдел; TF-TE – дистанция большеберцовой кости

Во всех наблюдениях переднезадний размер мыщелка большеберцовой кости был больше в МО, а дистанция большеберцовой кости - в ЛО (Таблица 8).

Таблица 8 – Результаты, полученные во II группе

№	Длина мыщелка МО, мм	Дистанция TF-TE МО, мм	Соотношение в МО, %	Длина мыщелка ЛО, мм	Дистанция TF-TE ЛО, мм	Соотношение в ЛО, %
1	30	6	20,0	25	9	36,0
2	31	5	16,1	27	7	25,9
3	33	7	21,2	26	11	42,3
4	32	6	18,8	25	12	48,0
5	31	5	16,1	25	8	32,0
6	29	6	20,7	26	9	34,6
7	30	6	20,0	27	12	44,4
8	35	7	20,0	28	12	42,9
9	31	6	19,4	25	10	40,0
10	32	6	18,8	26	9	34,6
11	30	5	16,7	25	8	32,0
12	31	6	19,4	27	9	33,3
13	33	7	21,2	25	7	28,0
14	31	6	19,4	25	12	48,0
15	29	5	17,2	26	8	30,8
16	31	7	22,6	27	12	44,4

	p=0,15	p=0,005	p=0,41	p=0,006	p=0,02	p=0,38
μ±СО			**19,2±1,9**			**37,3±7,0**
			Соотношение 1:1,9			

Таким образом, можно сделать вывод, что при гонартрозе уменьшается степень скольжения в наружном компартменте КС. Дистанция большеберцовой кости в ЛО составляет 37,3% длины мыщелка, во внутреннем – 19,2%. При ОА КС скольжение бедренной кости по суставной поверхности большеберцовой кости почти в 2 раза больше в наружном отделе, чем во внутреннем.

3.3. Биомеханика коленного сустава после артропластики эндопротезом с сохранением задней крестообразной связки

Третью группу составили 17 (32,1%) пациентов, перенесших артропластику КС эндопротезом с сохранением задней крестообразной связки. Из них 8 (47,1%) пациентов были оперированы в 2013 г. без применения системы выбора эндопротеза, а 9 (52,9%) – с применением системы выбора эндопротеза и комплексного подхода к связочному аппарату (Рисунок 33).

В III группе мужчин было 5 (29,4%), женщин – 12 (70,6%) ($p<0,05$). Средний возраст больных составил 55±7,2 года (max – 65; min – 45; p=0,1). Средний рост равнялся 163±5,6 см (max – 172; min – 154; p=0,48). Эндопротезирование правого КС выполнено в 12 (70,6%) случаях, левого – в 5 (29,4%) (p=0,0001). Один пациент III группы до артропластики проходил обследование по поводу ОА КС и был включен во II группу.

Мы исследовали кинематику КС после артропластики эндопротезами с многорадиусным дизайном БК (DePuy PFC Sigma, Zimmer NexGen, Smith&Nephew Genesis II). При этом при средних углах сгибания происходит расслабление коллатеральных связок, а при полном сгибании – наоборот их натяжение, чего не наблюдается при однорадиусном дизайне БК (Stryker Triathlon, Scorpio), когда во всем диапазоне сгибания наблюдается изометрия коллатеральных связок.

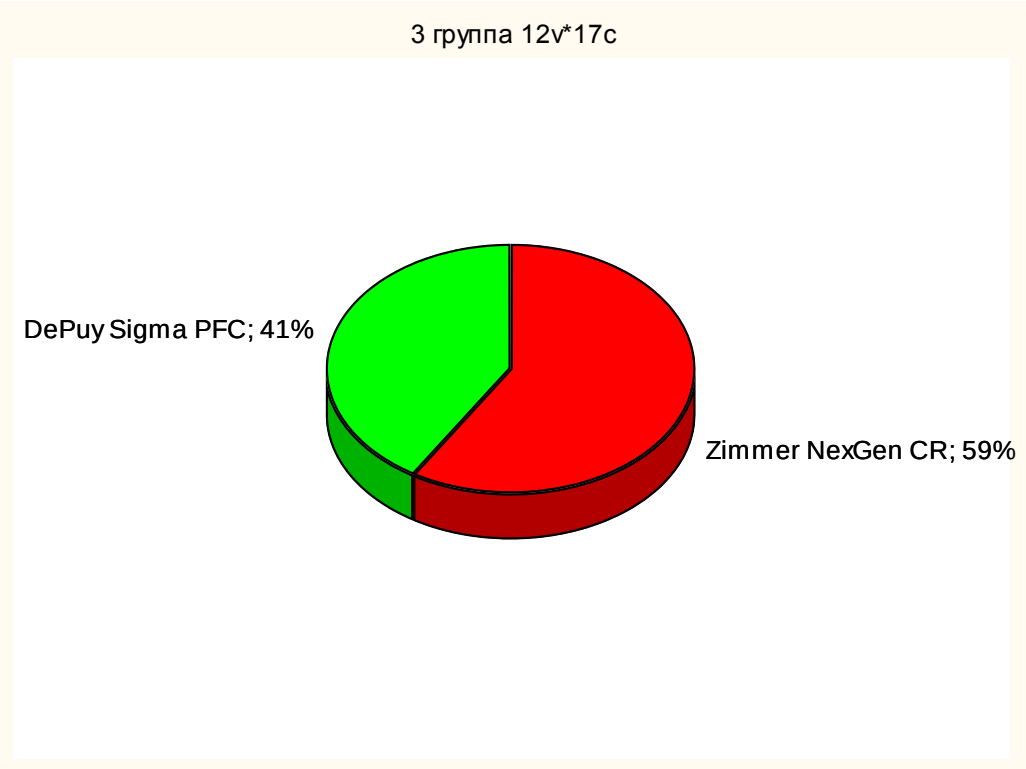

Рисунок 33 – Типы эндопротезов CR у пациентов III группы (p=0,001)

Жалоб у наблюдавшихся не было. Пациенты передвигались без внешней опоры, без хромоты; у всех отмечалось полное разгибание и сгибание до 90° в КС. Деформаций во фронтальной плоскости, переднезадней нестабильности в этой группе не было.

В III группе мы определяли переднезадний размер ТК, а также дистанцию ТК в наружном и внутреннем отделах и их соотношение (Рисунок 34).

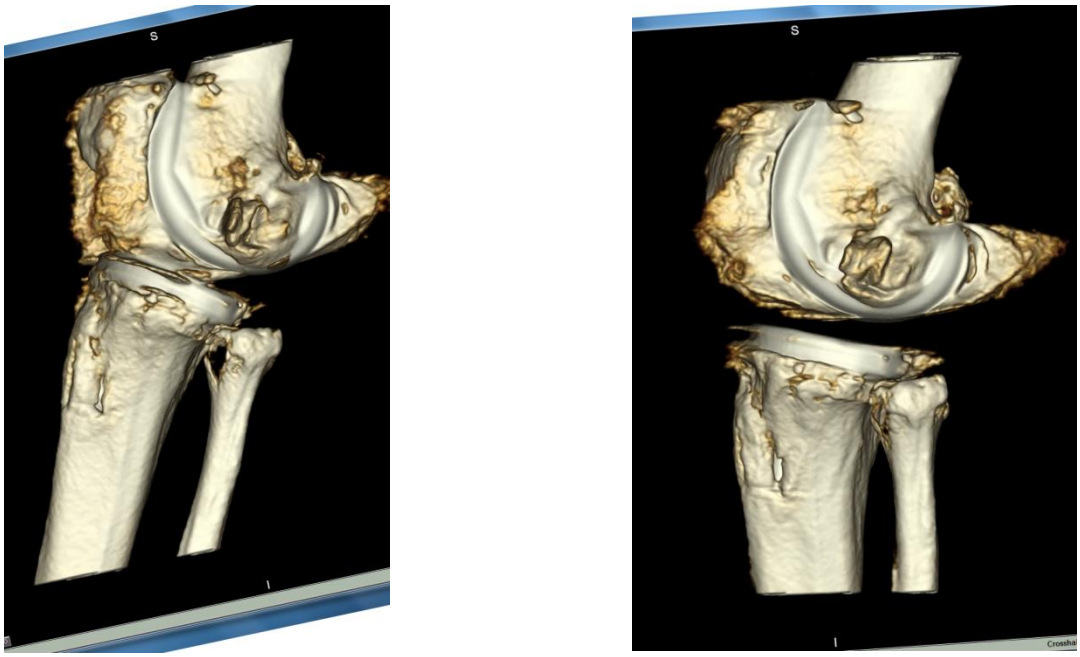

Рисунок 34 – Этапы исследования пациентки С., 62 лет, перенесшей артропластику КС эндопротезом DePuy Sigma PFC CR, III группа

Во всех случаях применялась технология SEMAR, позволяющая для лучшей визуализации и анализа подавлять артефакты от металла.

Под дистанцией ТК мы понимали величину, в рамках которой происходит движение БК за весь цикл сгибания в КС. Эта дистанция соизмерима с величиной TF-TE у пациентов I и II групп (Рисунок 35).

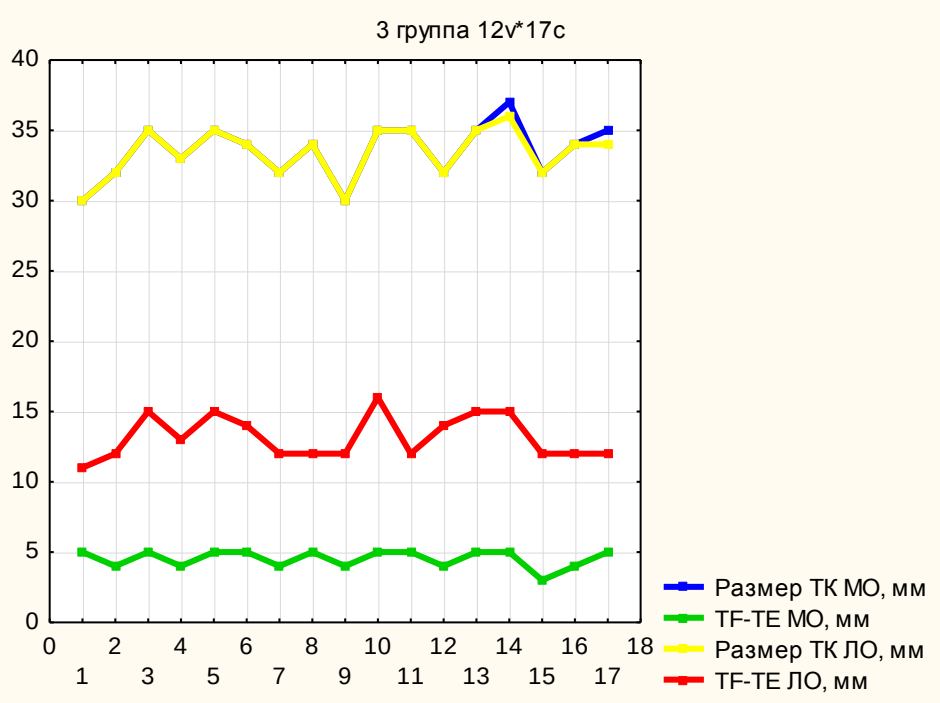

Рисунок 35 – Результаты, полученные в III группе

Можно отметить, что переднезадний размер ТК в ЛО и МО был одинаковым и только у 2 пациентов был на 1 мм больше в МО, что мы связываем с погрешностью измерений. Однако величина TF-TE была в 2 раза больше в наружном отделе КС (Таблица 9).

Таблица 9 – Результаты, полученные в III группе

№	Размер ТК МО, мм	TF-TE МО, мм	Соотношение величин в МО, %	Размер ТК ЛО, мм	TF-TE ЛО, мм	Соотношение величин в ЛО, %
1	30	5	16,7	30	11	36,7
2	32	4	12,5	32	12	37,5
3	35	5	14,3	35	15	42,9
4	33	4	12,1	33	13	39,4
5	35	5	14,3	35	15	42,9
6	34	5	14,7	34	14	41,2
7	32	4	12,5	32	12	37,5
8	34	5	14,7	34	12	35,3
9	30	4	13,3	30	12	40,0
10	35	5	14,3	35	16	45,7
11	35	5	14,3	35	12	34,3
12	32	4	12,5	32	14	43,8
13	35	5	14,3	35	15	42,9
14	37	5	13,5	36	15	41,7
15	32	3	9,4	32	12	37,5
16	34	4	11,8	34	12	35,3
17	35	5	14,3	34	12	35,3
	p=0,1	p=0,0002	p=0,11	p=0,06	p=0,008	p=0,26
μ±СО			**13,5±1,6**			**39,4±3,5**
			Соотношение 1:2,9			

Из таблицы видно, что дистанция ТК в МО составляет 13,5% от переднезадней длины компонента в том же компартменте, а в ЛО это соотношение равно 39,4%.

У пациентов, перенесших артропластику КС эндопротезом CR, скольжение БК по ТК в 2,9 раза больше в наружном отделе, чем во внутреннем.

3.4. Особенности биомеханики коленного сустава после артропластики эндопротезом с замещением задней крестообразной связки

В IV группу вошли 13 (24,5%) пациентов, которым было выполнено эндопротезирование КС эндопротезом с замещением задней крестообразной

связки. Мужчин было 4 (30,8%), женщин – 9 (69,2%) (p<0,05). Средний возраст пациентов IV группы был 52±5,9 года (max – 60; min – 44; p=0,16). Средний рост составил 164±6,5 см (max – 173; min – 152; p=0,63).

Эндопротезирование правого КС выполнено в 10 (76,9%) случаях, левого – в 3 (23,1%) (p<0,05) (Рисунок 36). У 6 (46,2%) пациентов IV группы артропластика выполнена без применения системы выбора эндопротеза, у 7 (53,8%) – с применением системы выбора и комплексного подхода к связочному аппарату КС.

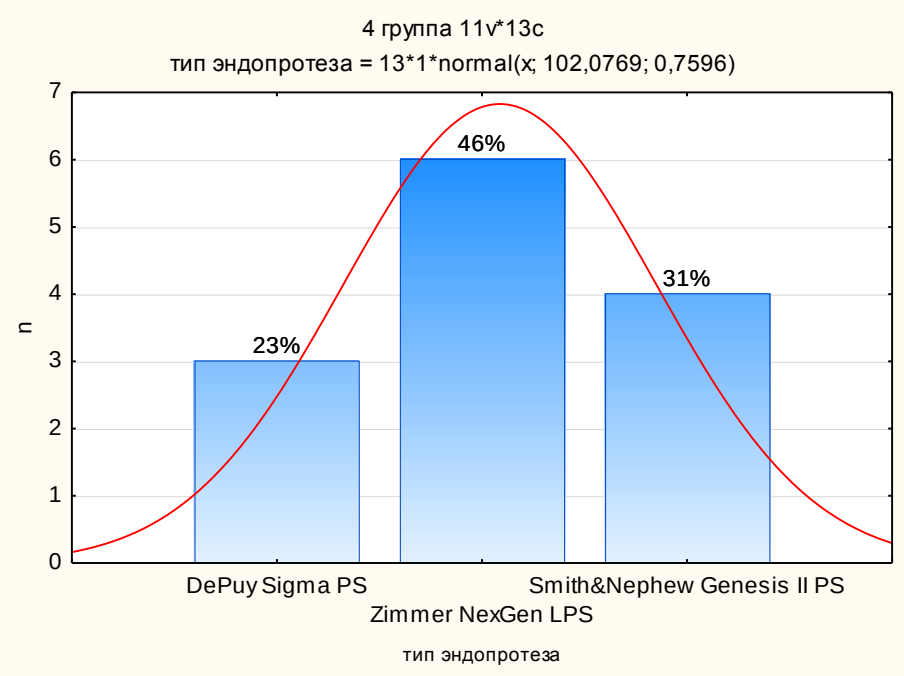

Рисунок 36 – Распределение пациентов IV группы по типу применяемого эндопротеза (p=0,01)

В IV группе мы определяли переднезадний размер ТК, а также дистанцию ТК в наружном и внутреннем отделах и соотношение величин (Рисунок 37).

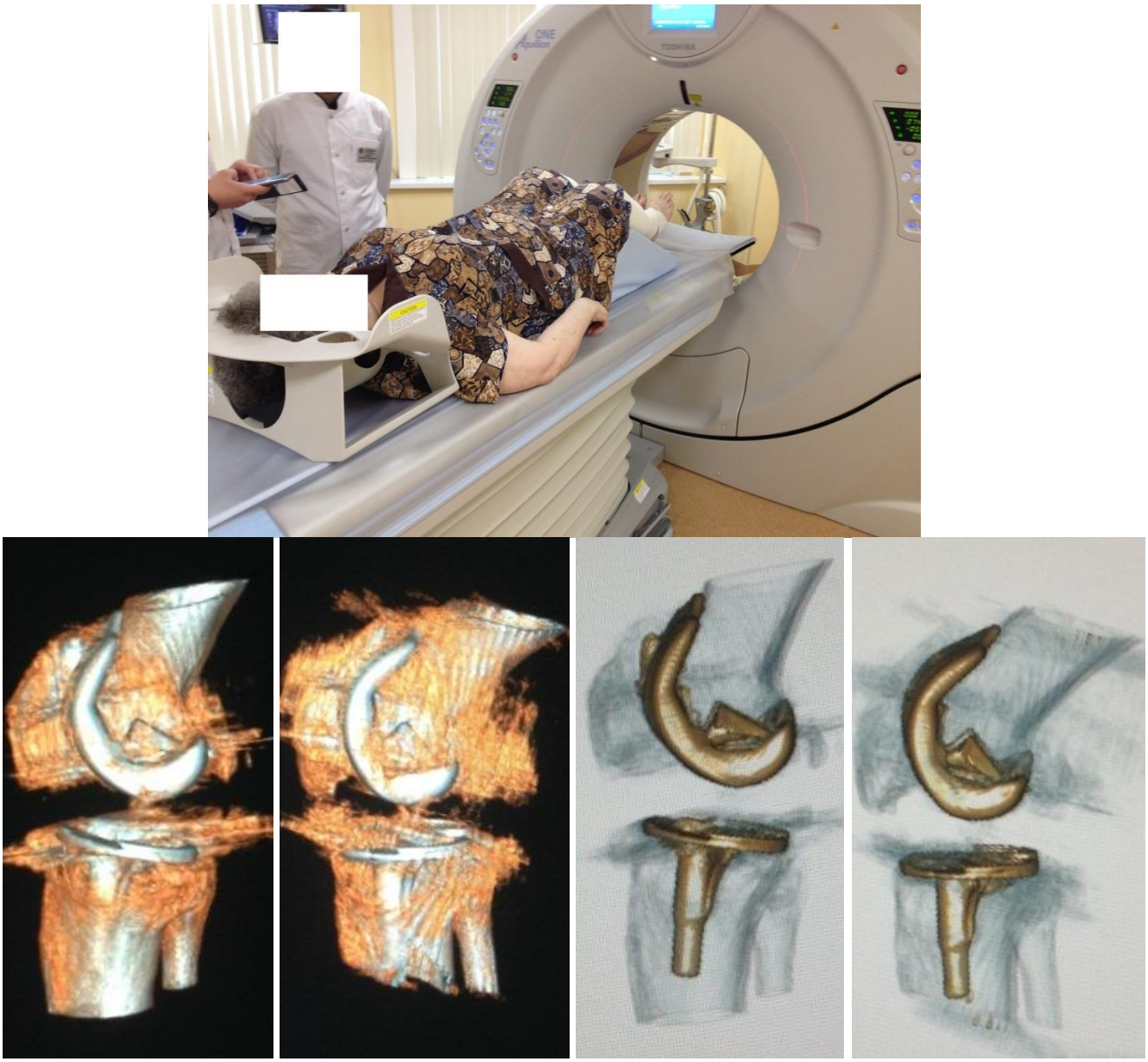

Рисунок 37 – Этапы проведения исследования КС у пациентки Д, 67 лет, перенесшей артропластику правого КС эндопротезом Smith&Nephew Genesis II PS, IV группа: сверху – проведение исследования; снизу – этапы анализа данных

При исследовании у всех пациентов применялась технология SEMAR для подавления артефактов от металла.

Один пациент IV группы проходил обследование обоих КС. Эндопротезирование левого КС было выполнено у него в 2014 г. эндопротезом CR без применения системы выбора эндопротеза, данное наблюдение вошло в III группу. Результаты артропластики правого КС эндопротезом PS с применением системы выбора эндопротеза и комплексного подхода к связочному аппарату проанализированы в IV группе (Рисунок 38).

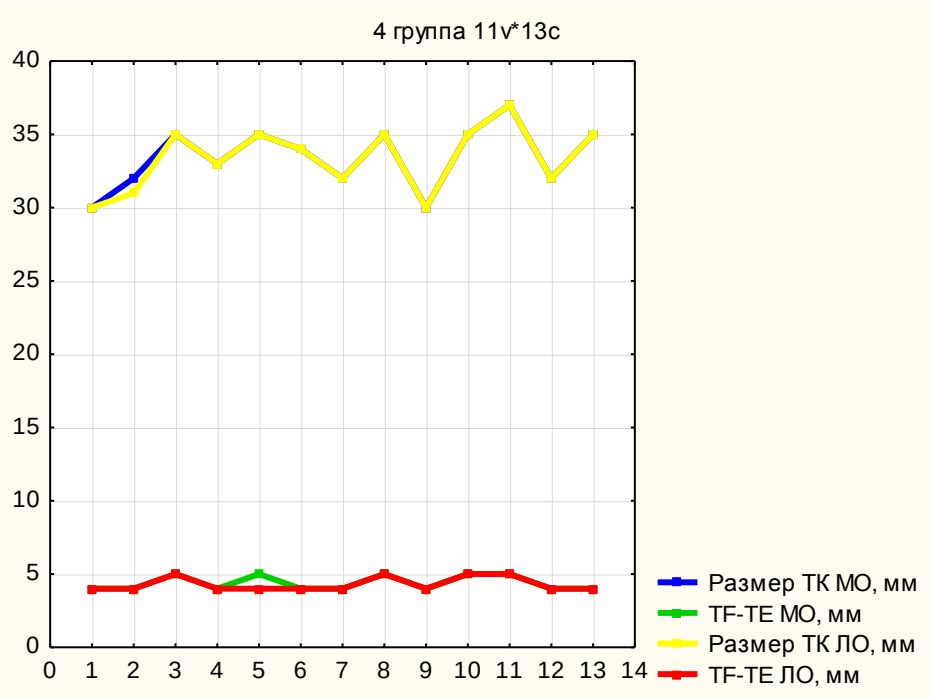

Рисунок 38 – Результаты, полученные в IV группе

По результатам анализа можно сделать вывод, что переднезадний размер ТК не различался у пациентов, а дистанция ТК также была одинаковой в наружном и внутреннем отделах КС (Таблица 10).

Таблица 10 – Результаты, полученные в IV группе

№	Размер ТК МО, мм	TF-TE МО, мм	Соотношение величин в МО, %	Размер ТК ЛО, мм	TF-TE ЛО, мм	Соотношение величин в ЛО, %
1	30	4	13,3	30	4	13,3
2	32	4	12,5	31	4	12,9
3	35	5	14,3	35	5	14,3
4	33	4	12,1	33	4	12,1
5	35	5	14,3	35	4	11,4
6	34	4	11,8	34	4	11,8
7	32	4	12,5	32	4	12,5
8	35	5	14,3	35	5	14,3
9	30	4	13,3	30	4	13,3
10	35	5	14,3	35	5	14,3
11	37	5	13,5	37	5	13,5
12	32	4	12,5	32	4	12,5
13	35	4	11,4	35	4	11,4
	p=0,18	p=0,0001	p=0,12	p=0,18	p<0,05	p=0,23
μ±СО			**13,1±1,0**			**12,9±1,0**
			Соотношение 1:0,986			

Во всех наблюдениях при артропластике КС эндопротезом с замещением задней крестообразной связки дистанция ТК была одинаковой во внутреннем и наружном компартментах КС (соотношение величин – 1:0,986).

3.5. Результаты сравнения групп биомеханики коленного сустава

Поскольку длина мыщелка и переднезадний размер ТК у всех пациентов был различным, мы вычисляли процентное соотношение переднезаднего размера мыщелка в I и II группах или переднезаднего размера ТК в III и IV группах к дистанции большеберцовой кости (TF-TE) в наружном и внутреннем отделах КС. Сравнив полученные результаты в группах, мы выяснили величину скольжения в наружном и внутреннем отделах КС, поскольку величина фронтального вращения в течение цикла сгибания в обоих отделах была одинаковой.

При изучении биомеханики наружного и внутреннего отделов КС в каждой группе в случае нормального распределения достоверность оценивали по t-критерию.

В I группе во внутреннем отделе преимущественно происходит фронтальное вращение, скольжение составляет 19,3% переднезаднего размера, в наружном отделе оно составляет 60,8% переднезаднего размера, т.е. в I группе скольжение в наружном отделе в 3,2 раза превышает переднезаднее смещение во внутреннем (t-критерий=49,86; p дисп.=0,65; $p<0,0001$).

Во II группе нами отмечены снижение скольжения в наружном отделе КС в 1,63 раза и сохранение величины переднезаднего смещения во внутреннем компартменте по сравнению с показателями в I группе, хотя во II группе у 68,8% пациентов диагностирован ОА преимущественно медиальных отделов. Кроме того, мы определили большую вариабельность биомеханики у пациентов II группы по сравнению с I ($p<0,05$).

В III группе мы обнаружили снижение скольжения в МО в 1,4 раза и в ЛО – в 1,5 раза по сравнению с таковым в I группе. Соотношение переднезаднего смещения в наружном и внутреннем отделах КС составило 1:2,9 (p<0,05).

Важно отметить, что в IV группе степень скольжения в обоих компартментах КС оказалась достоверно одинаковой (t-критерий=-0,46; p дисп.=0,94; p=0,65) (Таблица 11).

Таблица 11 – Сравнение биомеханики наружного и внутреннего отделов КС в группах

Группа	**μ ЛО/μ МО, %**	**Критерий Фишера**	**t-критерий**	**p дисп.**	**p**
I	60,80/19,29	1,48	49,86	0,65	<0,0001
II	37,33/19,21	13,91	9,96	0,000007	<0,05
III	39,39/13,49	4,77	27,57	0,0033	<0,05
IV	12,89/13,09	1,04	-0,46	0,94	0,65

Анализируя таблицу, можно сказать, что соблюдено правило дисперсии только в I и IV группах (p дисп.>0,05). Во II и III группах p вычисляли по критерию Вилкоксона и критерию знаков (Рисунок 39).

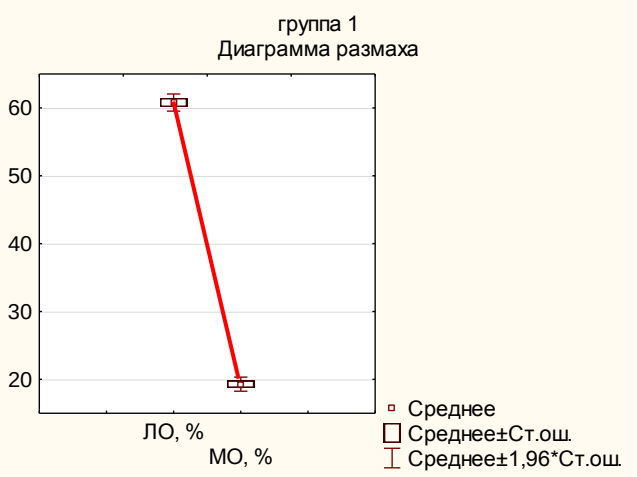

а

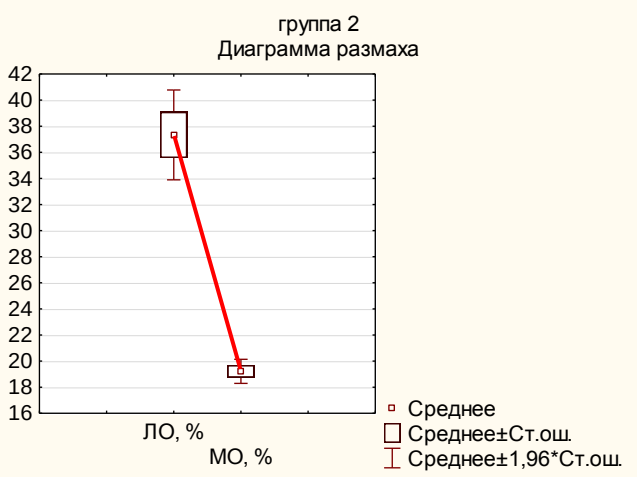

б

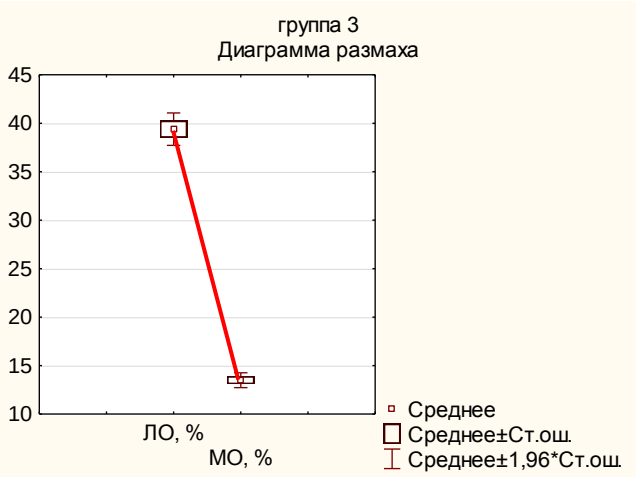

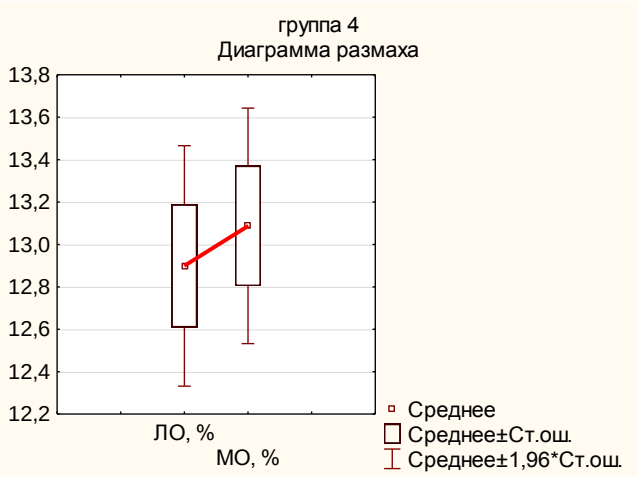

в г

Рисунок 39 – Сравнение биомеханики наружного и внутреннего отделов КС: а – I группа; б – II группа; в – III группа; г – IV группа

Сравнивая результаты биомеханики между группами, мы установили, что соотношение величин в МО и ЛО имеет нормальное распределение, поэтому сравнение результатов в группах проводили с использование t-критерия Стьюдента (Таблица 12).

Таблица 12 – Сравнение результатов в группах

Сравниваемые группы	**μ ЛО/МО vs μ ЛО/МО**	**Критерий Фишера**	**t-критерий**	**p дисп.**	**p**
I гр. vs II гр.	3,15/1,94	1,75	9,15	0,50	<0,0001
I гр. vs III гр.	3,15/2,96	3,33	1,18	0,14	0,25
I гр. vs IVгр.	3,15/0,99	17,42	32,08	<0,0001	<0,0001
II гр. vs III гр.	1,94/2,96	1,90	-7,66	0,22	<0,0001
II гр. vs IV гр.	1,94/0,99	30,56	10,78	<0,0001	<0,0001
III гр. vs IV гр.	2,96/0,99	58,09	16,22	<0,0001	<0,0001

Как видно из таблицы, схожими показатели биомеханики оказались в I и III группах, так как только между этими группами p>0,05 (Рисунок 40).

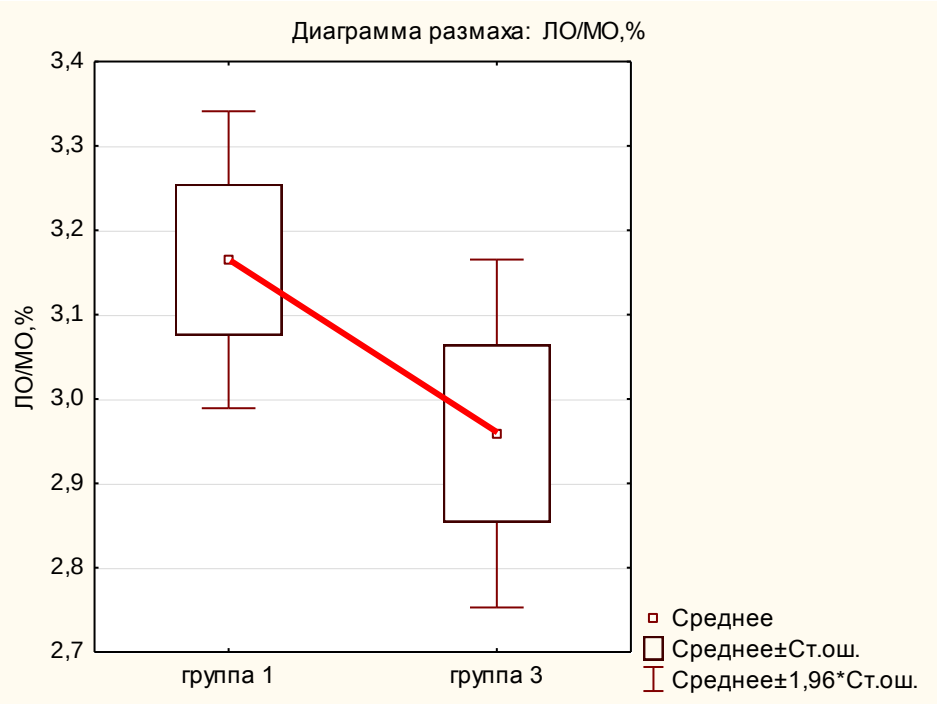

Рисунок 40 – Сравнение биомеханики I и III групп

Показатель биомеханики между I и IV, II и IV, III и IV группами различался по p, вычисленному по критерию Манна–Уитни, так как не соблюдено условие равенства дисперсий (p дисп.<0,05) (Рисунок 41).

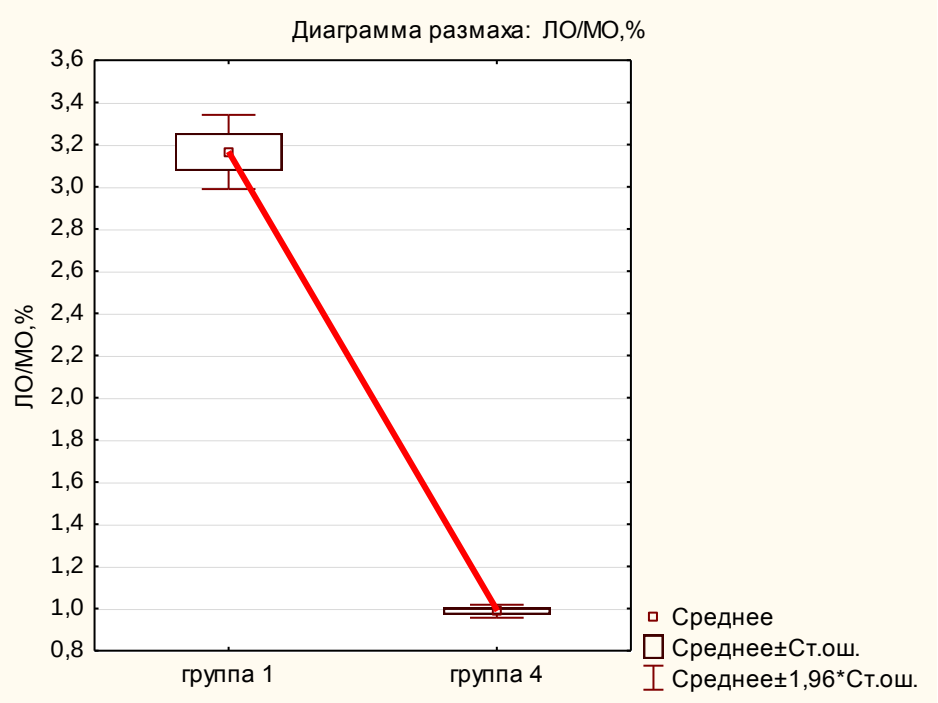

Рисунок 41 – Сравнение биомеханики в I и IV группах

Однако достоверными различия кинематики КС были между I и II, а также II и III группами (p дисп.>0,05, p<0,05) (Рисунок 42).

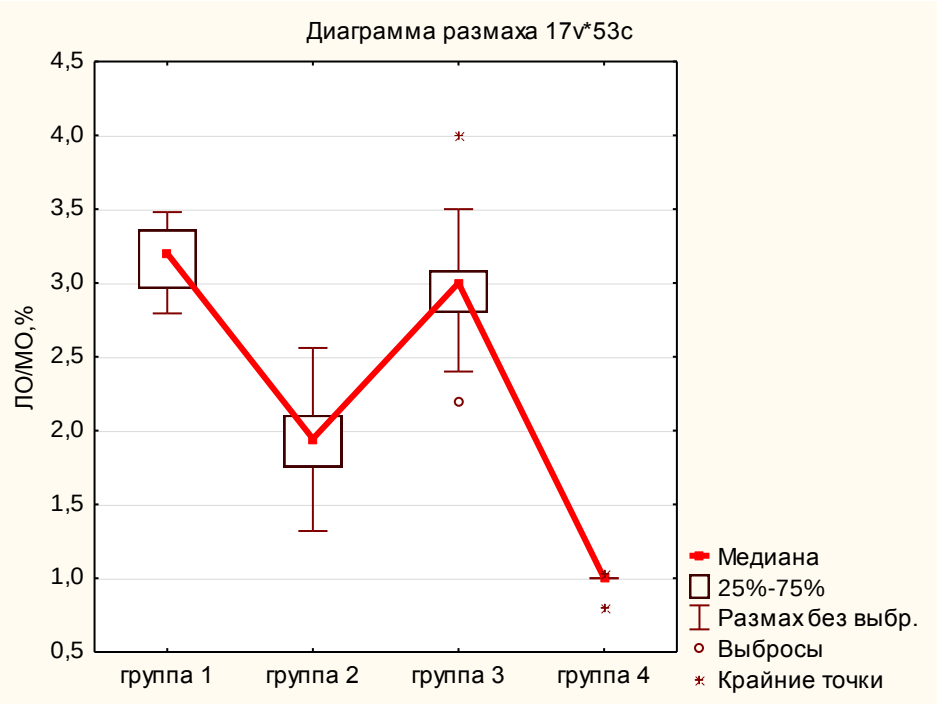

Рисунок 42 – Сравнение всех групп

Резюме

Биомеханика сгибания здорового КС заключается в одновременном вращении во фронтальной плоскости и скольжении бедренной кости по суставной поверхности большеберцовой кости.

Мы определили взаимоотношения контактирующих поверхностей в здоровом КС и установили статистически значимую разницу в биомеханике различных типов эндопротезов. С достоверностью установлено, что в здоровом КС внутренний отдел преимущественно вращается, а наружный – скользит в 3,2 раза больше внутреннего компартмента. Важно отметить, что при ОА уменьшается степень взаимного скольжения костей, причем больше – в наружном отделе КС вне зависимости от характера его поражения.

Достоверно доказано, что эндопротез с сохранением задней крестообразной связки максимально точно воспроизводит биомеханику здорового КС, а эндопротез с замещением задней крестообразной связки конструктивно уравнивает соотношение скольжения и вращения в обоих компартментах.

Научно доказанная биомеханика здорового КС и кинематика движения при различных типах эндопротезов послужили основой для дальнейшей научной работы в этом направлении. Функциональная многосрезовая КТ относится к системе выбора эндопротеза и достоверно доказывает биомеханическую целесообразность использования эндопротеза CR.

Остановимся на математическом моделировании нагрузок в КС при эндопротезах различной степени связанности.

Глава 4. МАТЕМАТИЧЕСКОЕ МОДЕЛИРОВАНИЕ НАПРЯЖЕНИЙ В ЗДОРОВОМ КОЛЕННОМ СУСТАВЕ И ПОСЛЕ АРТРОПЛАСТИКИ ЭНДОПРОТЕЗАМИ РАЗЛИЧНЫХ ТИПОВ

С целью математического обоснования применения того или иного типа эндопротеза необходимо исследование напряженно-деформированного состояния КС при различных ситуациях. Требуется исследовать и сравнить распределение нагрузок в здоровом КС, а также после артропластики эндопротезами с сохранением и замещением задней крестообразной связки. Получить такие данные в эксперименте крайне сложно из-за большого количества факторов и сочетаний структурно-функциональных нарушений КС. Поэтому эмпирический уровень научного познания в данном случае трудно применим. Для проведения эксперимента необходимо построить гипотезу на основе теоретических данных – анализа распределения напряжений в костной ткани и связочном аппарате путем моделирования процессов нагружения.

Сегодня используются математические, биологические и физико-химические модели. Математические модели описывают гипотезу, теорию и требуют опытной проверки. Связь математической модели с реальностью осуществляется с помощью цепочки гипотез, идеализаций и упрощений. С помощью математических методов описывается, как правило, идеальный объект, построенный на этапе содержательного моделирования.

Большое распространение для изучения различных ортопедических деформаций получил метод конечных элементов, эффективно реализуемый с помощью компьютерных технологий. Полученные результаты при корректно заданных параметрах и задачах являются достоверными, что проверяется на задачах с известным решением [22]. При моделировании используют пакеты LS-DYNA.

Целью биомеханических исследований в нашей работе было определение распределения напряжений биологической конструкции (бедренная, большеберцовая, малоберцовая кости, надколенник, эндопротез) при

нескольких заданных условиях нагружения (сгибание 0º, 45º, 90º), а конечной задачей – расчет в каждой точке твердого тела напряжений, деформаций и перемещений, возникающих в нем в результате механических воздействий.

4.1. Моделирование распределения напряжений в здоровом коленном суставе и после артропластики эндопротезом с сохранением и замещением задней крестообразной связки

Одним из этапов теоретического научного познания (после изложения гипотезы на основе анализа готовых результатов) являются моделирование и проведение мысленного эксперимента.

Численное конечно-элементное математическое моделирование было выполнено фирмой «Неха». Перед нами были поставлены следующие задачи: создать 3 математические модели – здоровый КС, после артропластики эндопротезом с сохранением и с замещением задней крестообразной связки; определить особенности распределения напряжений в костях и связочном аппарате непораженного КС при 3 типах заданных нагрузок; оценить изменение напряжений в КС после артропластики эндопротезами CR и PS при 3 типах заданных нагрузок; сравнить результаты математического моделирования между собой с точки зрения прочности и жесткости (перемещения, напряжения).

Для уменьшения количества моделей учитывали крайние точки в изменении амплитуды нагружения. Были созданы 3 конечно-элементные модели. Первая, созданная на основе здорового КС, включала в себя бедренную, большеберцовую и малоберцовую кости, надколенник, мениски, связочный аппарат.

Для формирования 2-й и 3-й моделей сначала понадобилось осуществить моделирование эндопротезов CR и PS. За основу был взят эндопротез фирмы DePuy (P.F.C. Sigma CR и PS): БК – размер №3, ТК – размер №3, вкладыш – 10 мм. Технические особенности эндопротеза КС: БК металлический, цементной

фиксации, изготовленный из сплава Co-Cr-Mo. ТК металлический, цементной фиксации, изготовленный из сплава Ti-6Al-4V. Полиэтиленовый вкладыш изготовлен из высокомолекулярного полиэтилена UHMWPE жесткой фиксации методом защелкивания в ТК. На БК эндопротеза PS присутствует перемычка, а на вкладыше имеется выступ, которые при сгибании КС до 90º входят в контакт и ограничивают переднее смещение бедренной кости относительно большеберцовой, т.е. восполняют дефицит задней крестообразной связки (Рисунок 43, Рисунок 44).

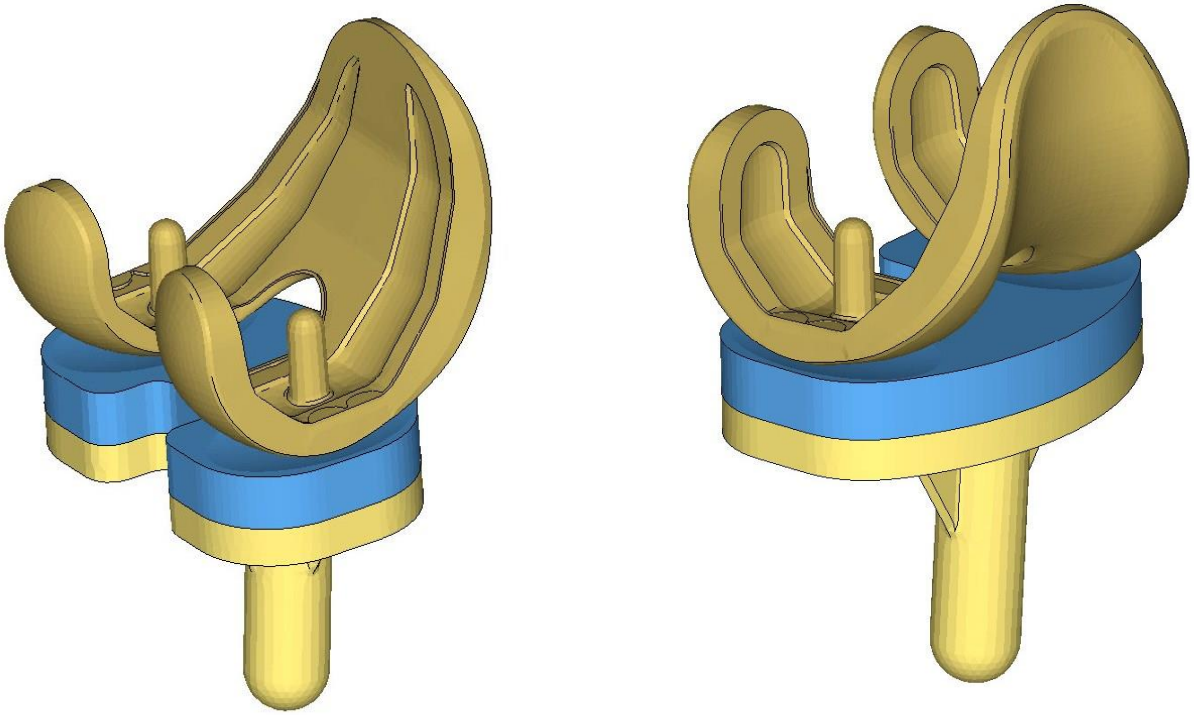

Рисунок 43 – Математическая модель эндопротеза с сохранением задней крестообразной связки

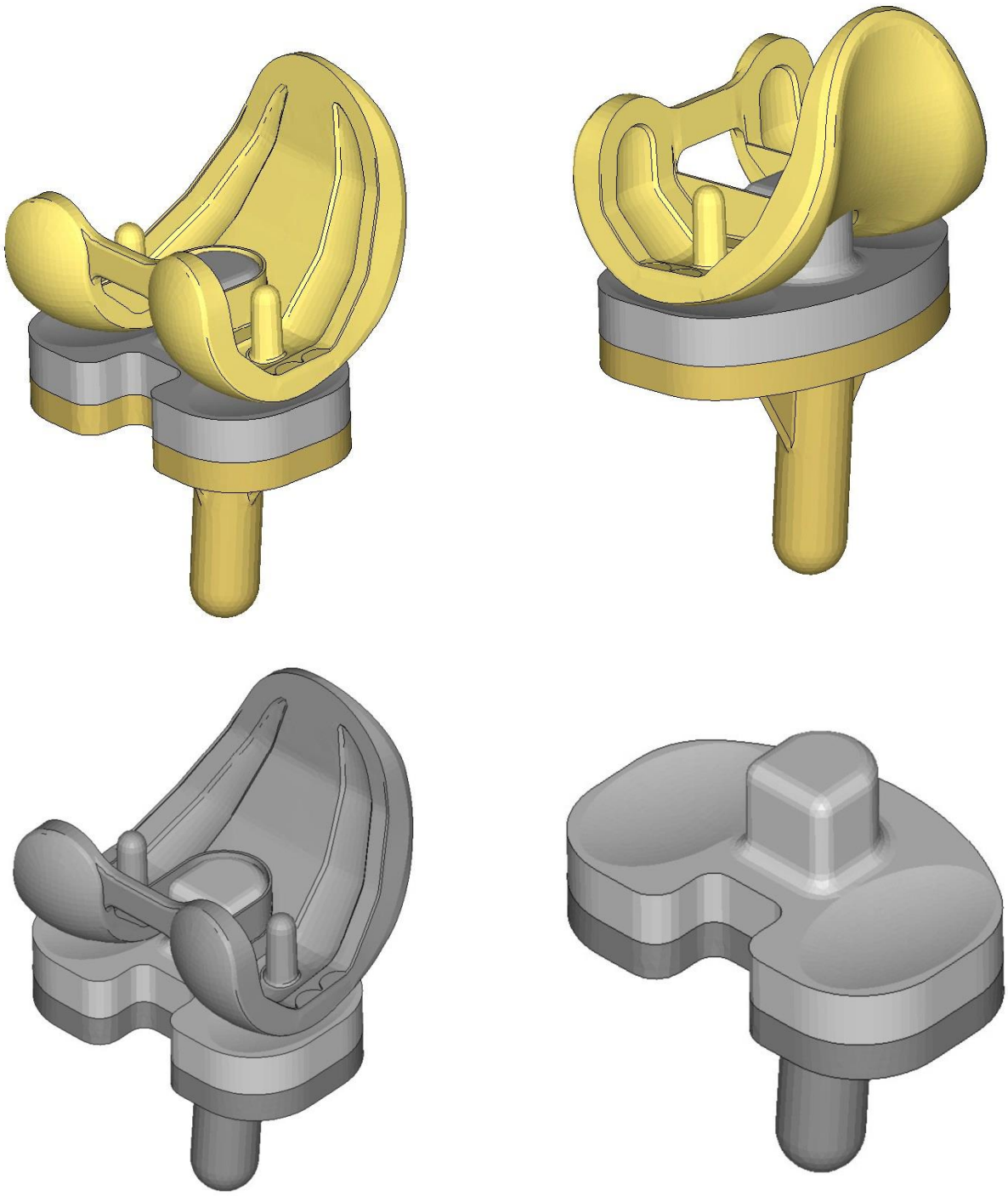

Рисунок 44 – Математическая модель эндопротеза с замещением задней крестообразной связки

Вторая математическая модель включала в себя бедренную, большеберцовую и малоберцовую кости, надколенник, связочный аппарат, а также БК и ТК, вкладыш эндопротеза CR, цемент; 3-я – бедренную, большеберцовую и малоберцовую кости, надколенник, связочный аппарат, а также БК и ТК, вкладыш эндопротеза PS, цемент.

Все 3 математические модели были созданы с учетом вальгусного отклонения оси бедренной кости, компоненты в костях были смоделированы с учетом необходимых плоскостей резекции, заданной фирмой-изготовителем. При этом механическая ось нижней конечности проходила от центра головки бедренной кости до центра голеностопного сустава в 10 мм медиальнее центра КС. Конечно-элементные модели имели следующие физико-механические характеристики материалов (Рисунок 45, Таблица 13, Таблица 14).

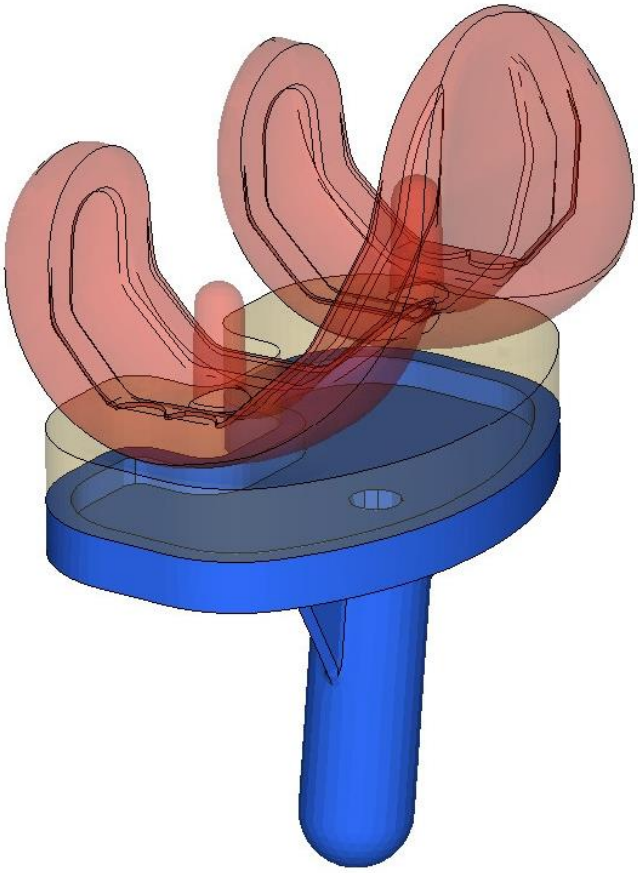

Рисунок 45 – Эндопротез с сохранением задней крестообразной связки математической модели №2: сверху – БК (Co-Cr-Mo); снизу – ТК (Ti-6Al-4V); между ними – полиэтиленовый вкладыш (UHMWPE)

Таблица 13 – Характеристики упругости материалов, используемых в математическом моделировании

Материал	**Модуль упругости Es, МПа**	**Коэффициент Пуассона**
Кортикальный слой	12 000	0,3
Губчатая кость	100	0,2
ТК эндопротеза из сплава Ti-6Al-4V	120 000	0,3
БК эндопротеза из сплава Co-Cr-Mo	200 000	0,3

Цемент	2000	0,4
Высокомолекулярный полиэтилен высокой плотности UHMWPE	1500	0,25

Таблица 14 – Характеристики прочности материалов, используемых в математическом моделировании

Материал	**Условный предел текучести, 0,2 МПа**	**δ, %**
Кортикальный слой	120	1,4
Губчатая кость	5	-
ТК эндопротеза из сплава Ti-6Al-4V	800	5
БК эндопротеза из сплава Co-Cr-Mo	700	10
Цемент	55	100
Высокомолекулярный полиэтилен высокой плотности UHMWPE	40–60	20–1000

Для каждой математической модели выполнены 3 расчетных случая нагружения (N1–N3). Нагрузку на таз рассматривали в нейтральном его сагиттальном положении, которое характеризуется тем, что верхние передние подвздошные кости находятся на одном уровне с лонным симфизом во фронтальной плоскости. Нагрузка от веса верхней части туловища распределена по поверхности верхней грани тела позвонка S1. Закрепление производится по суставной поверхности вертлужной впадины, головке бедренной кости и центру голеностопного сустава (Рисунок 46).

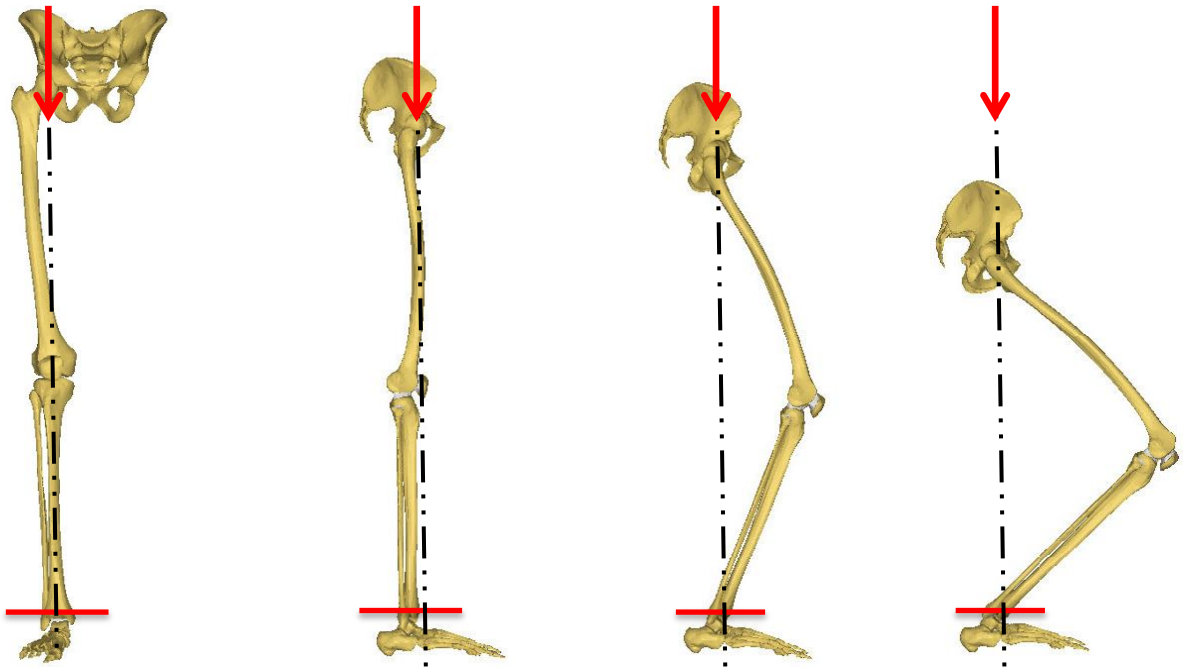

а б в г

Рисунок 46 – Описание приложения нагрузки (80 кг = 800 Н): а, б – расчетный случай №1; в – расчетный случай №2; г – расчетный случай №3

Первый расчетный случай заключался в осевой нагрузке 80 кг при выпрямленной нижней конечности. Было выполнено нагружение 3 математических моделей (Рисунок 47).

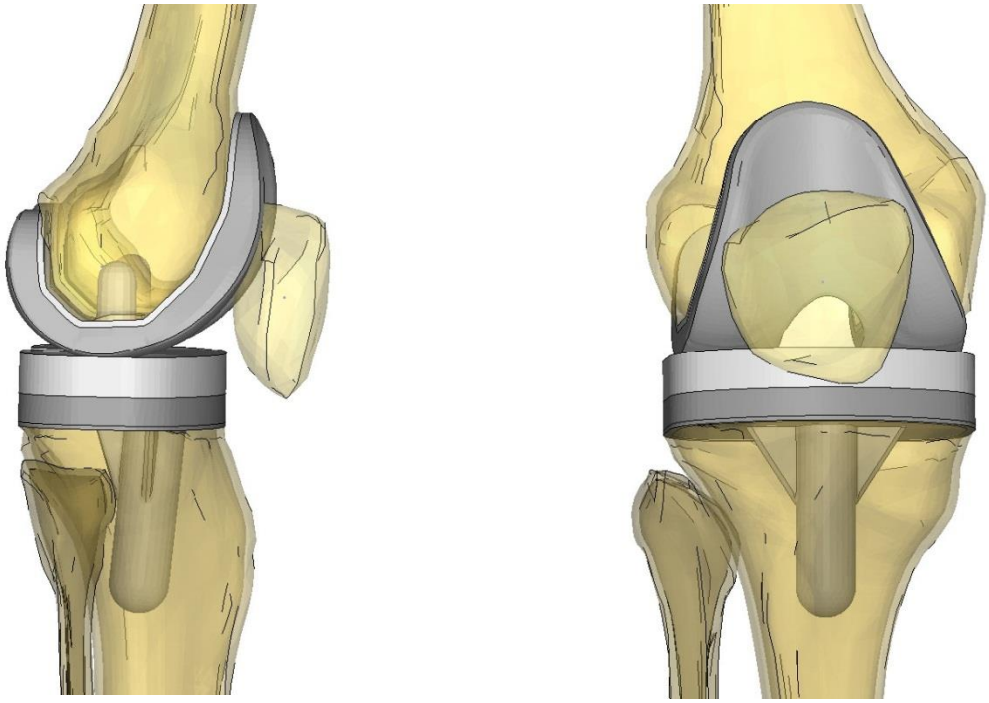

Рисунок 47 – Математическая модель №2, расчетный случай №1

Второй расчетный случай предполагал осевую нагрузку 80 кг при сгибании КС под углом 45º (Рисунок 48, Рисунок 49).

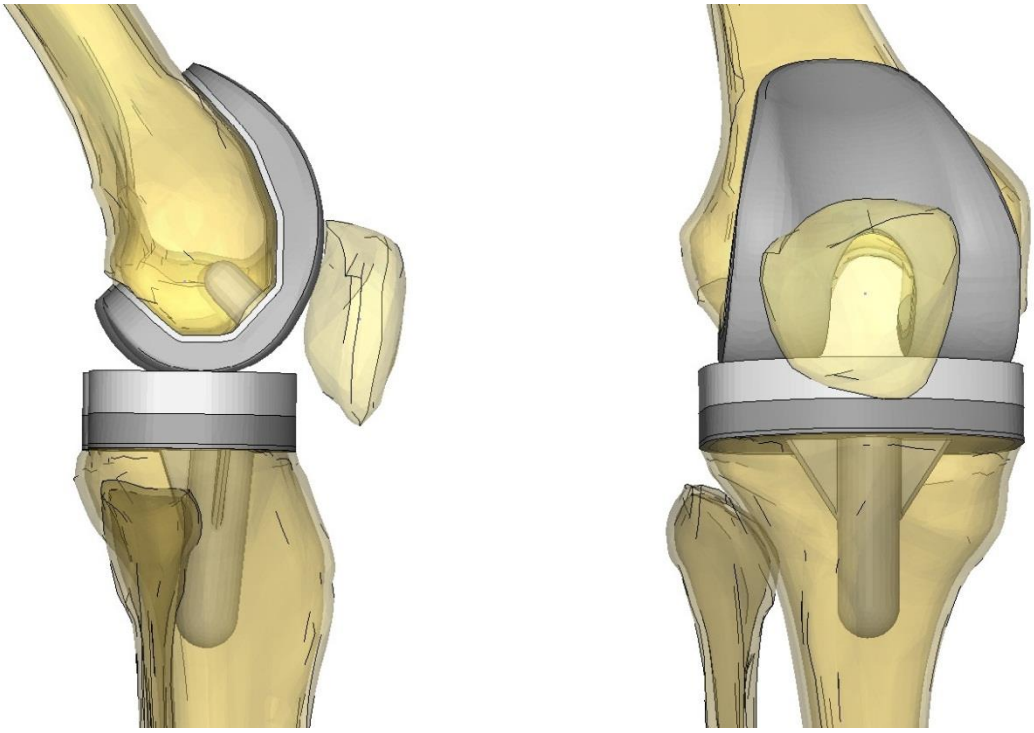

Рисунок 48 – Математическая модель №2, расчетный случай №2

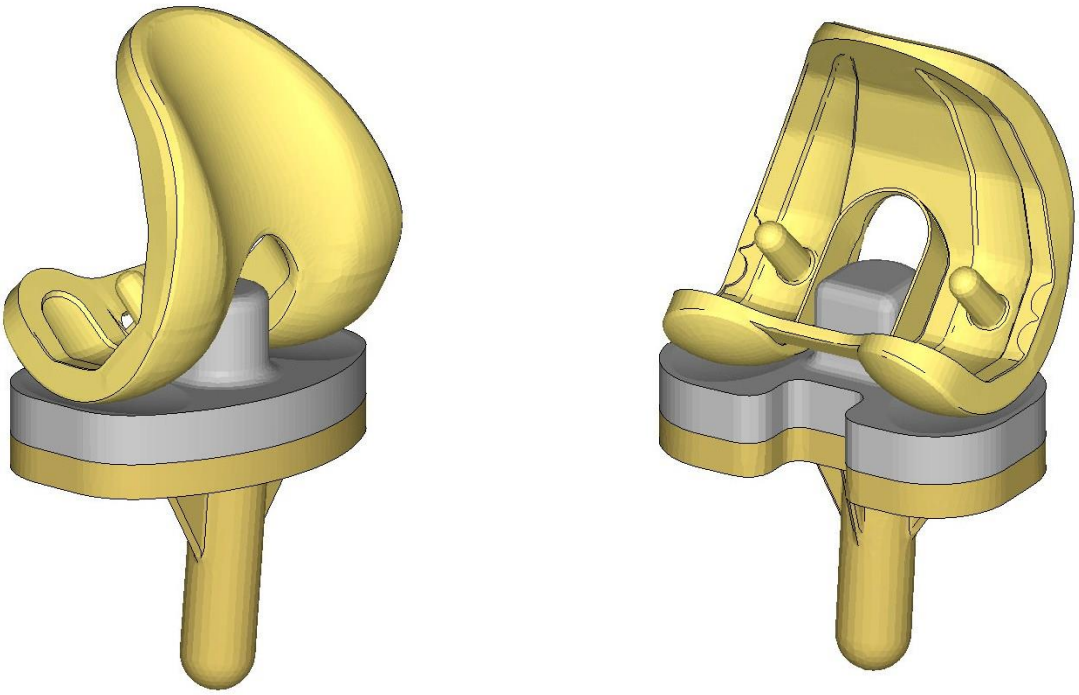

Рисунок 49 – Математическая модель №3, расчетный случай №2

При 3-м расчетном случае мы осуществляли осевую нагрузку 80 кг при сгибании КС под углом 90º (Рисунок 50, Рисунок 51).

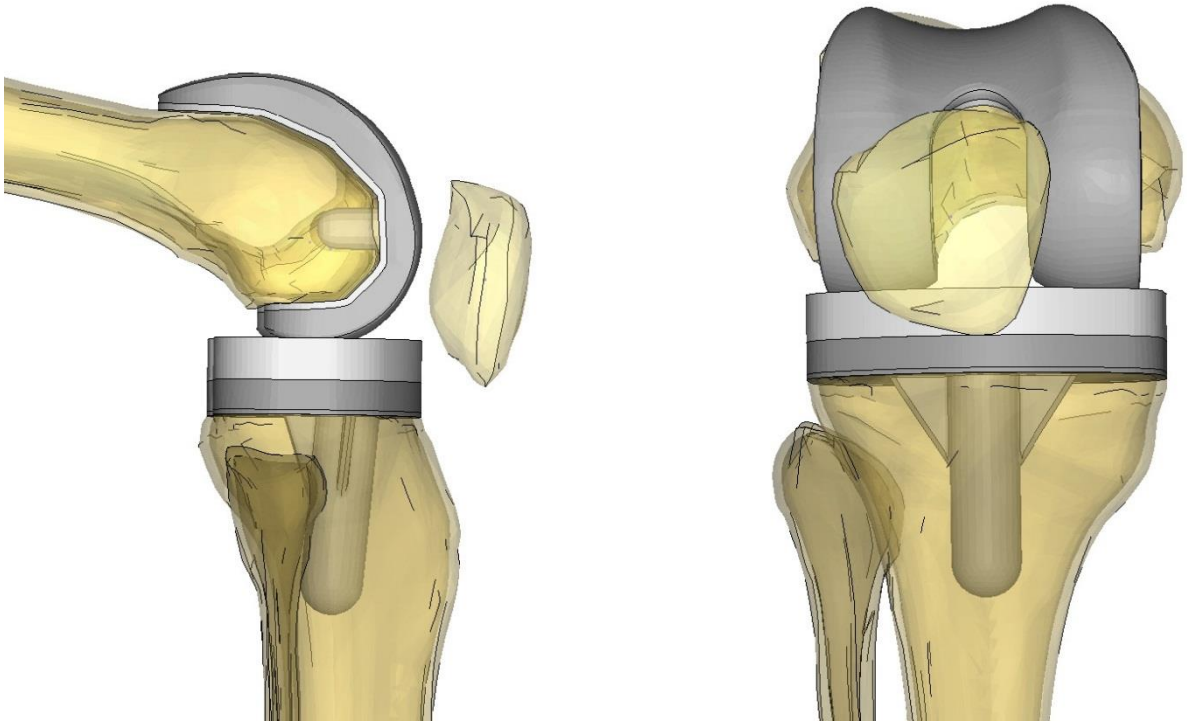

Рисунок 50 – Математическая модель №2, расчетный случай №3

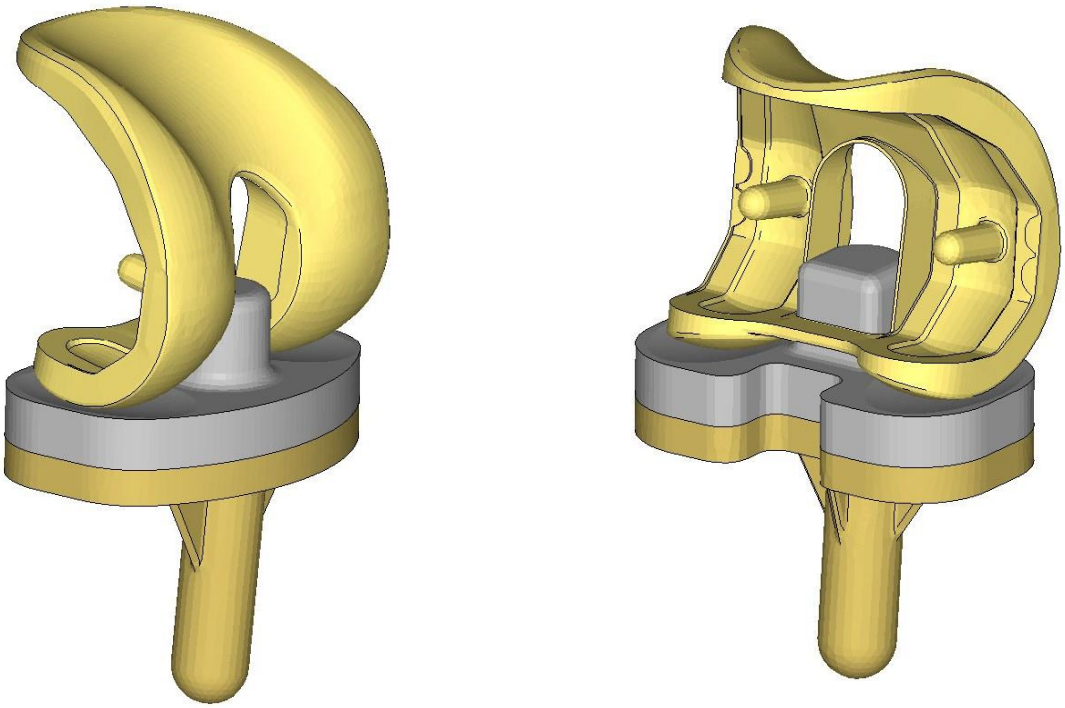

Рисунок 51 – Математическая модель №3, расчетный случай №3

Во всех случаях оценивали распределение напряжения в бедренной и большеберцовой кости, в цементе, фиксирующем компоненты эндопротеза, в самих компонентах (БК, ТК, полиэтиленовый вкладыш) и связочном аппарате.

4.2. Результаты численного математического моделирования

Из-за сложности расчетов вектора напряженного состояния методом перемещений для всех точек модели пространственная конструкция может быть разбита воображаемыми поверхностными линиями на конечные элементы, для которых можно определить их прочностные характеристики на основе элементарной геометрии и известных свойств материалов. Значения перемещений рассматриваются как неизвестные только в узлах соединения элементов.

По закону аппроксимации вычисляют перемещения в нужных точках внутри элементов. Из перемещений на основе геометрических уравнений определяют деформации в каждом элементе, и из них на основе физических уравнений в каждом элементе определяют напряжения [82]. Физико-механические свойства костной ткани при построении уравнений пластического состояния описаны теорией жесткопластического тела Сен-Венана–Мизеса [385].

Распределение напряжений может значительно отличаться у пациентов с различными структурно-функциональными нарушениями, поэтому определение абсолютных показателей не было приоритетной задачей. Созданные математические модели применялись для сравнительного анализа распределения напряжений в здоровом КС и после артропластики эндопротезами CR и PS. На основе сопоставления результатов моделирования можно составить представление о перегрузках костных и мягкотканных структур у конкретного пациента.

Результаты распределения напряжений в здоровом КС, а также после артропластики эндопротезом с сохранением и замещением задней крестообразной связки при выпрямленной ноге и при сгибании под углом 45° и 90° представлены ниже (Рисунок 52, Рисунок 53, Рисунок 54, Рисунок 55, Рисунок 56, Рисунок 57, Рисунок 58, Рисунок 59, Рисунок 60, Рисунок 61, Рисунок 62, Рисунок 63, Рисунок 64, Рисунок 65, Рисунок 66).

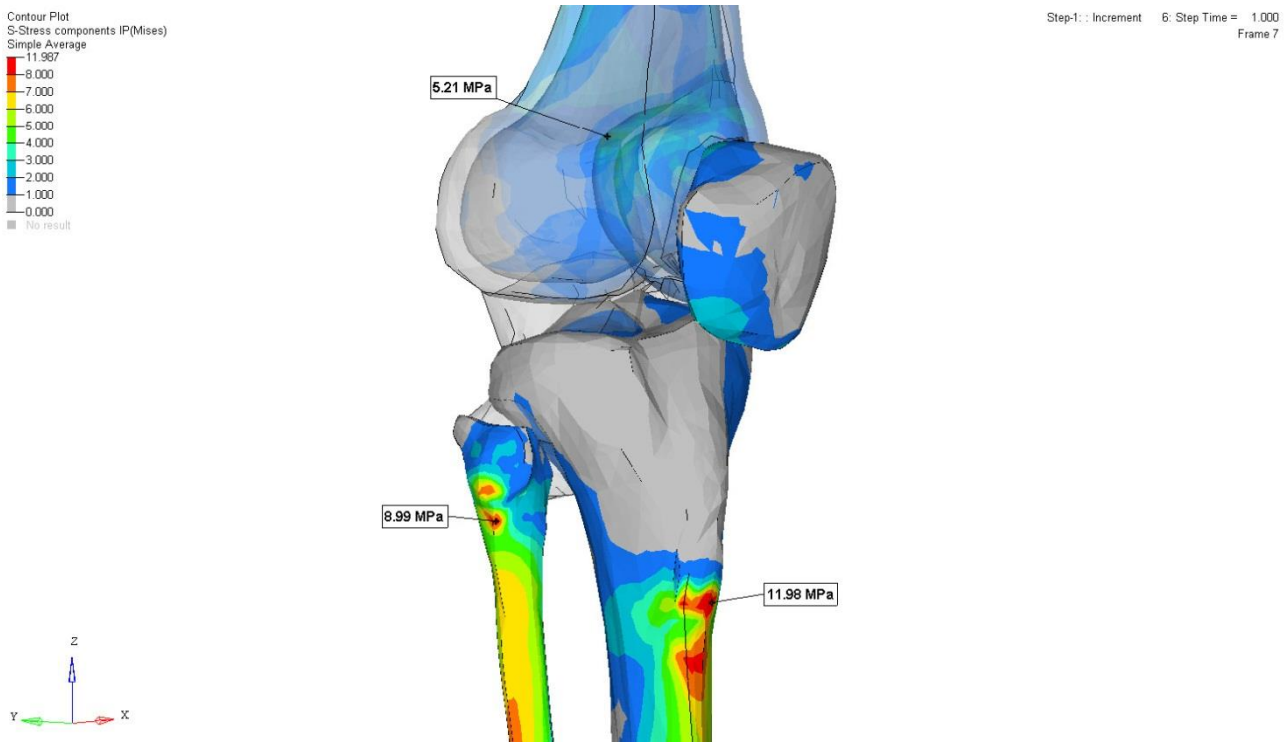

Рисунок 52 – Эквивалентные напряжения в костной ткани здорового КС при расчетном случае №1

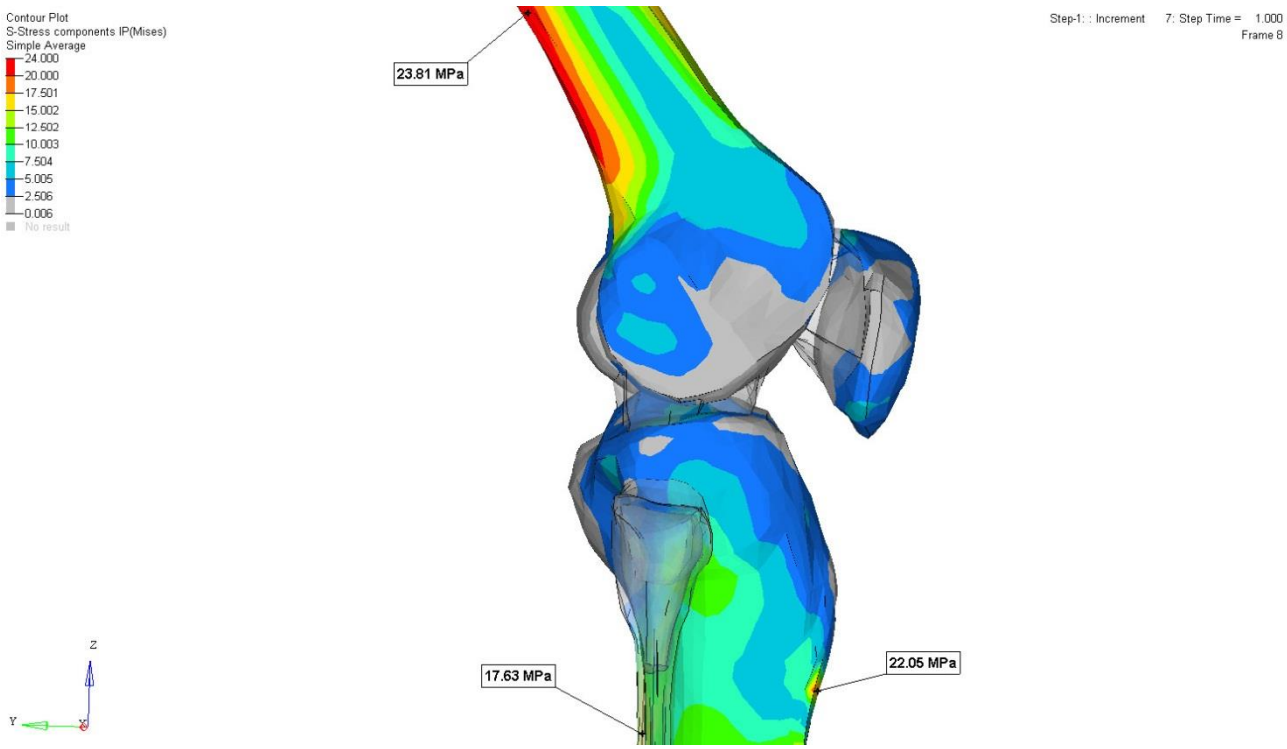

Рисунок 53 – Эквивалентные напряжения в костной ткани здорового КС при расчетном случае №2

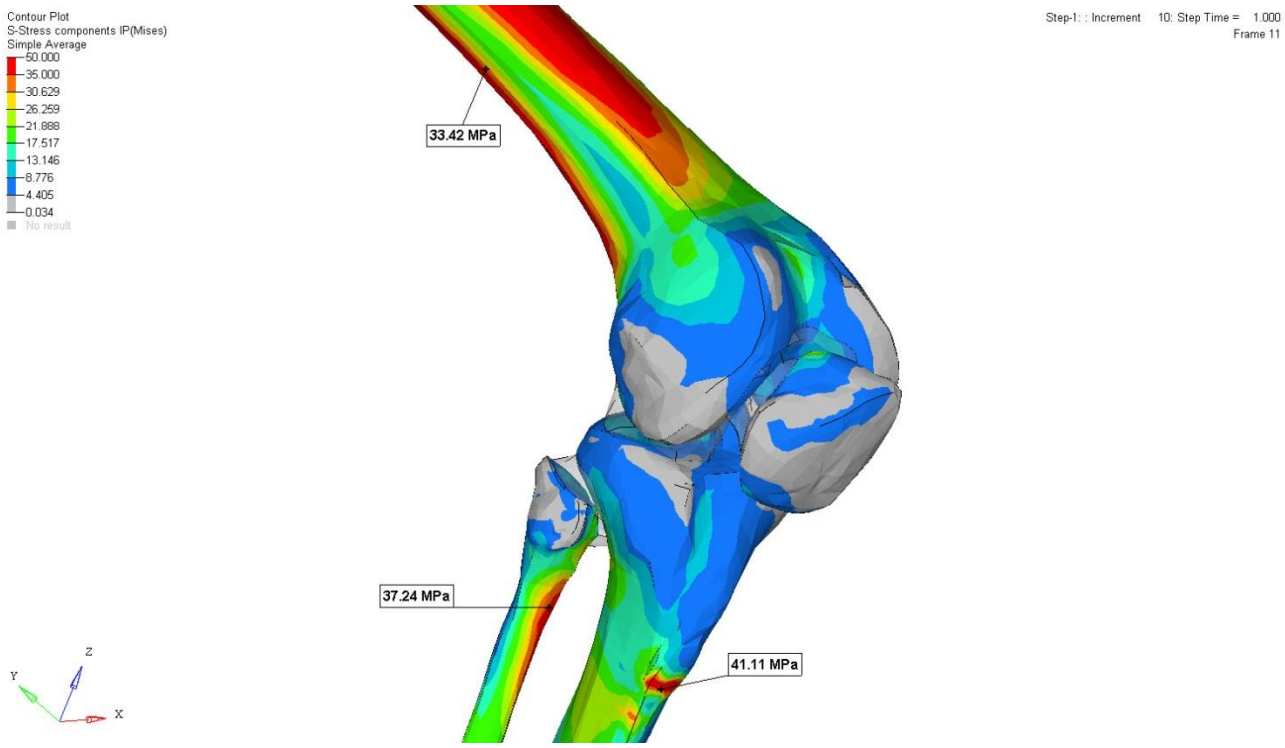

Рисунок 54 – Эквивалентные напряжения в костной ткани здорового КС при расчетном случае №3

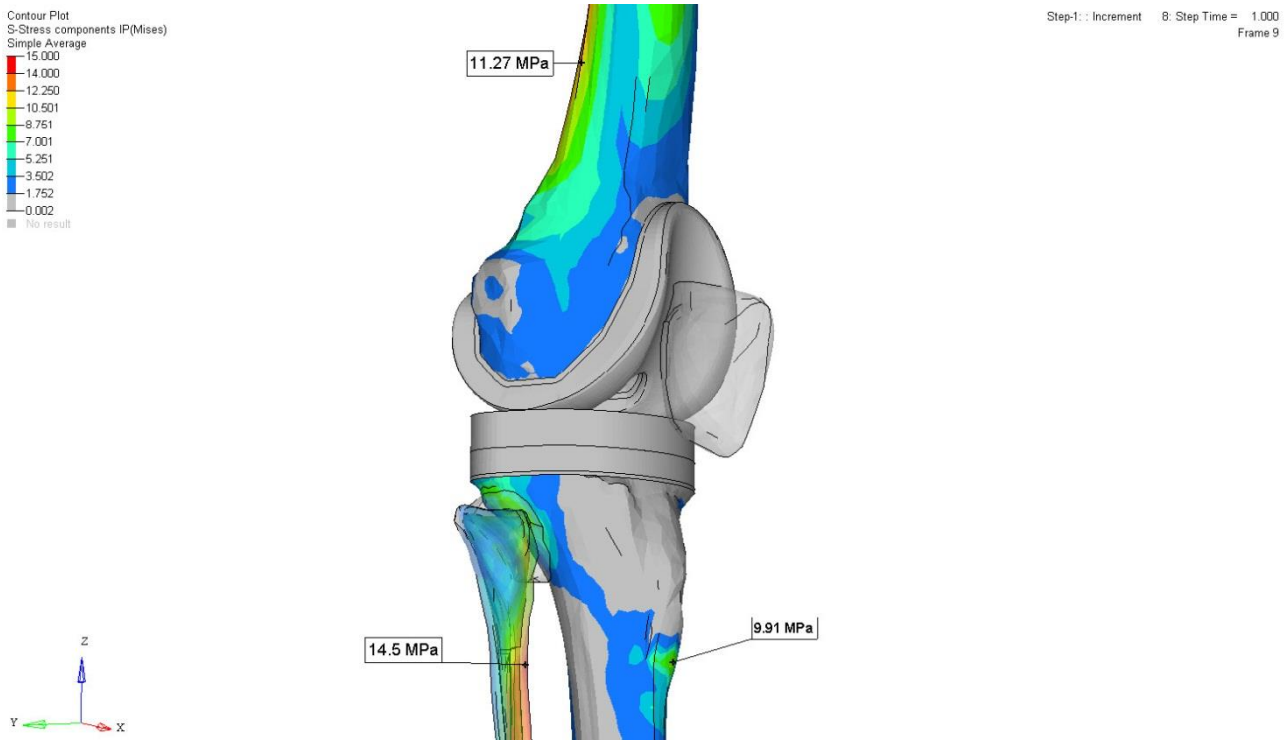

Рисунок 55 – Эквивалентные напряжения в костной ткани после артропластики КС эндопротезом с сохранением задней крестообразной связки при расчетном случае №1

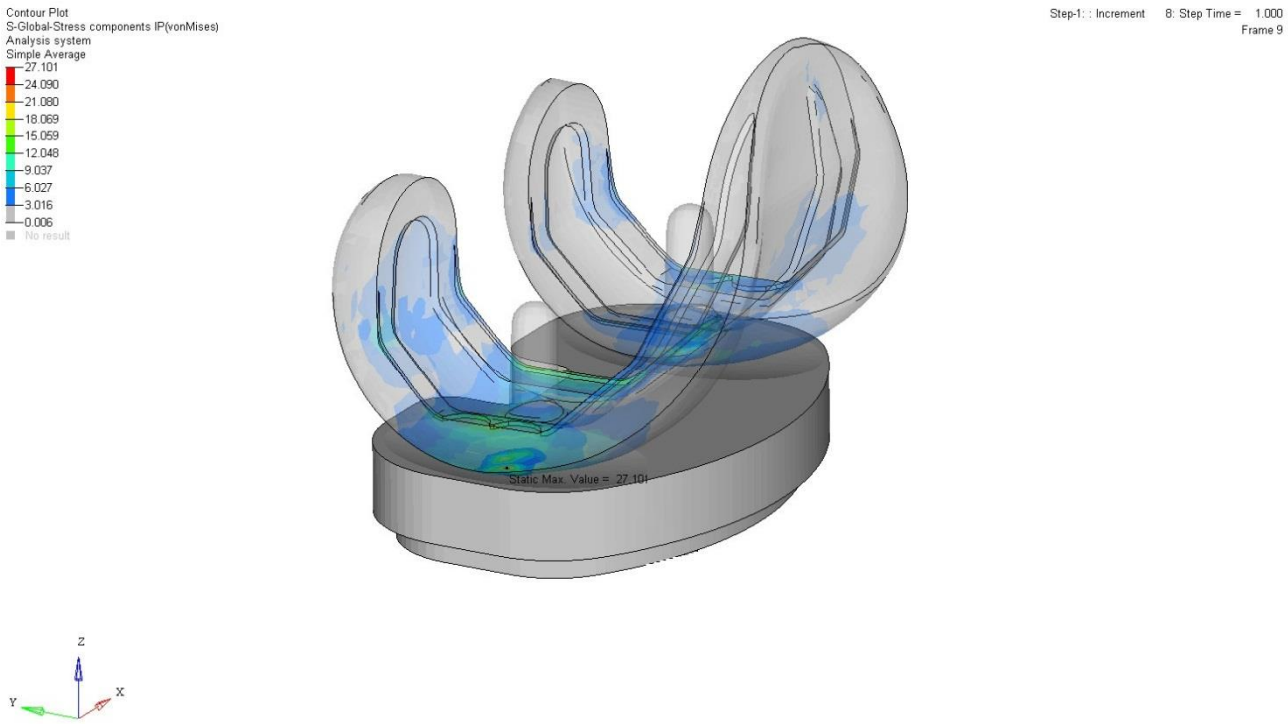

Рисунок 56 – Эквивалентные напряжения в эндопротезе с сохранением задней крестообразной связки при расчетном случае №1

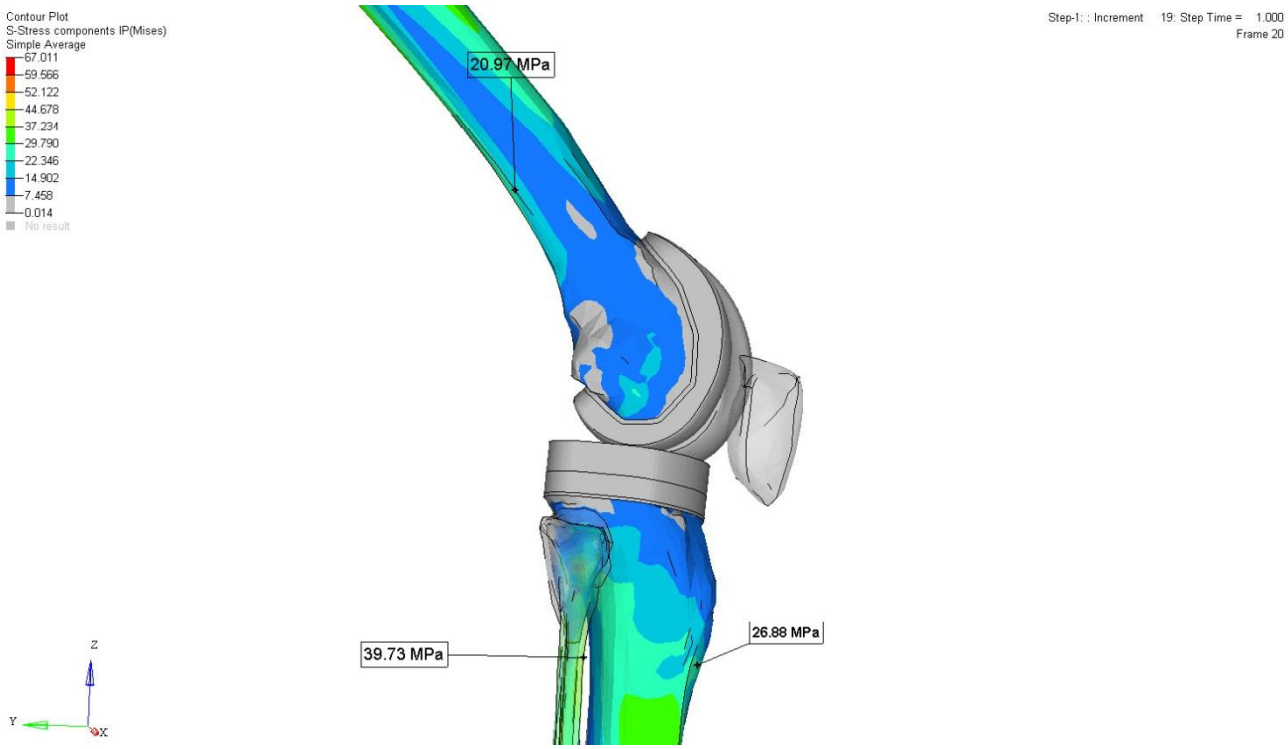

Рисунок 57 – Эквивалентные напряжения в костной ткани после артропластики КС эндопротезом с сохранением задней крестообразной связки при расчетном случае №2

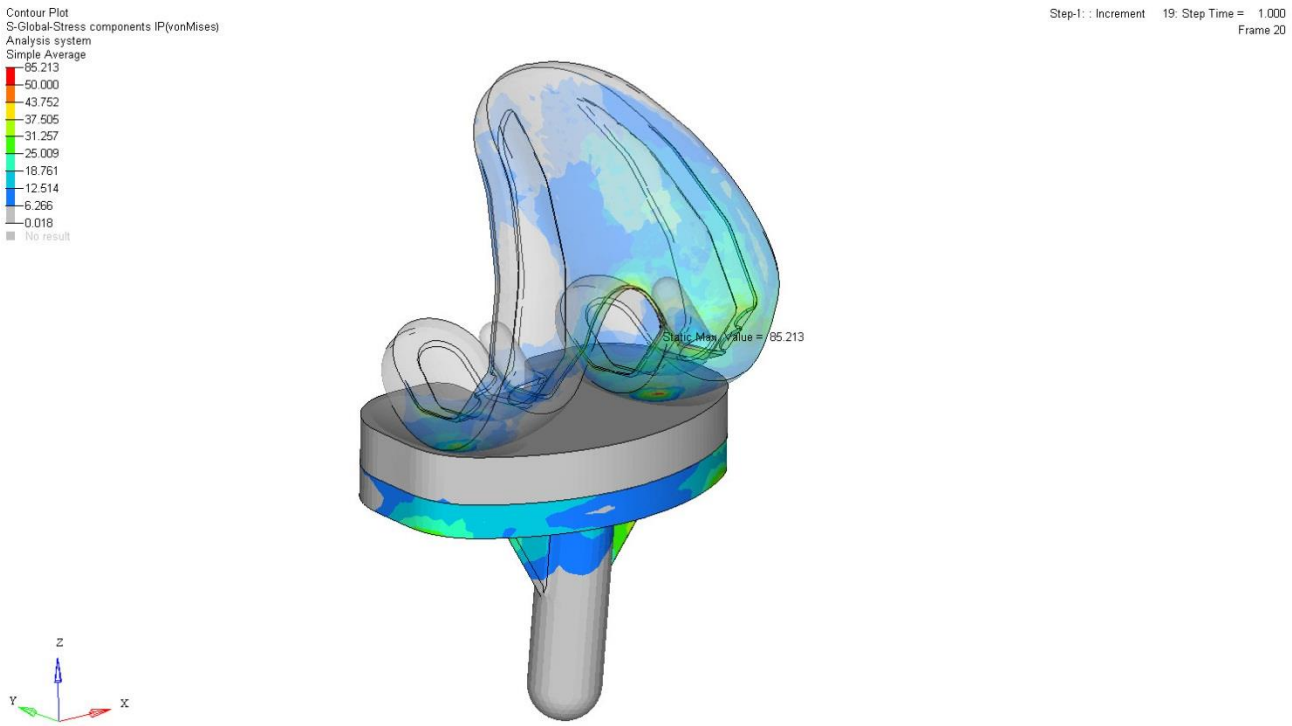

Рисунок 58 – Эквивалентные напряжения в эндопротезе с сохранением задней крестообразной связки при расчетном случае №2

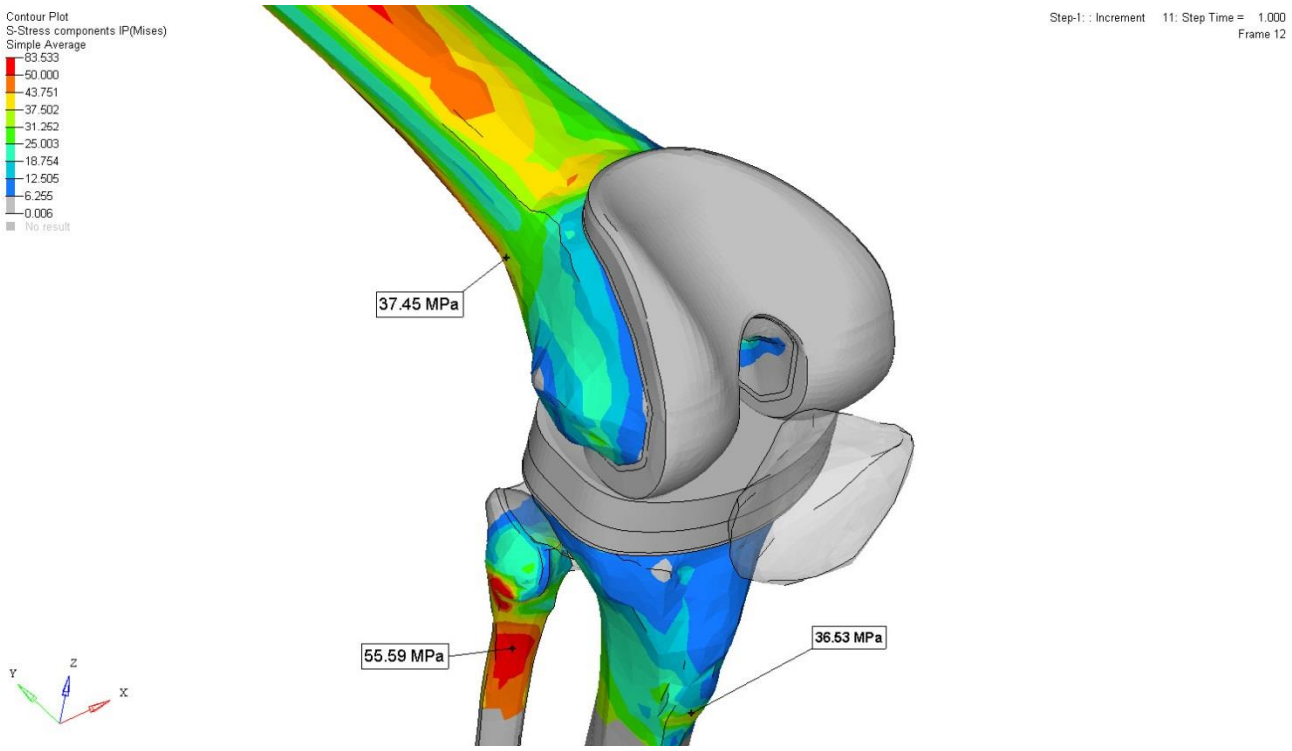

Рисунок 59 – Эквивалентные напряжения в костной ткани после артропластики КС эндопротезом с сохранением задней крестообразной связки при расчетном случае №3

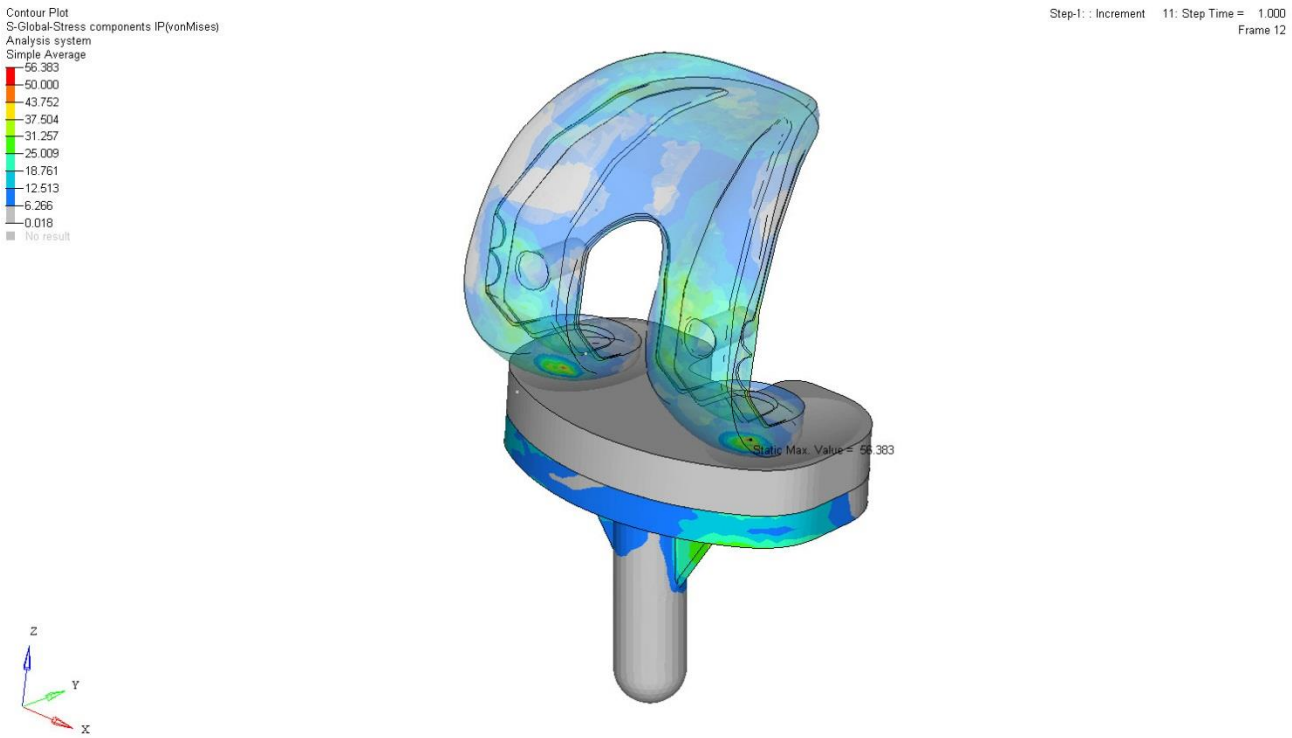

Рисунок 60 – Эквивалентные напряжения в эндопротезе с сохранением задней крестообразной связки при расчетном случае №3

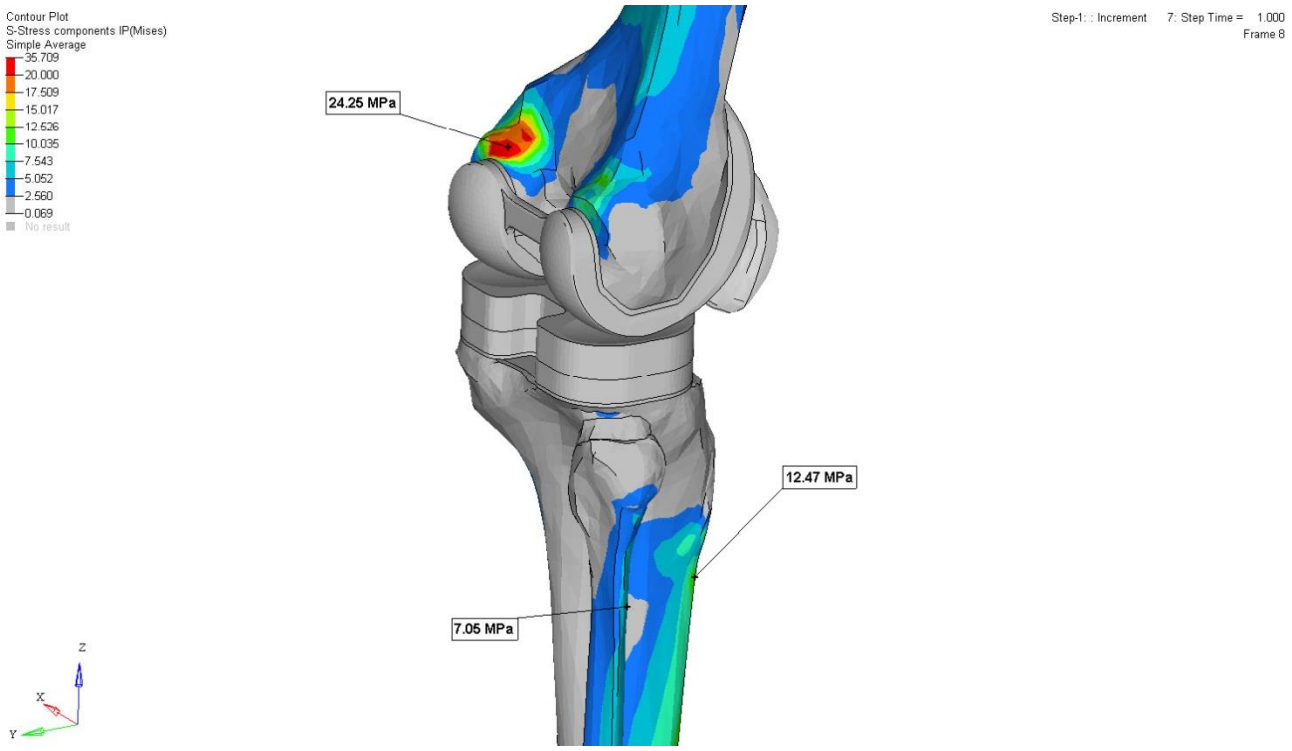

Рисунок 61 – Эквивалентные напряжения в костной ткани после артропластики КС эндопротезом с замещением задней крестообразной связки при расчетном случае №1

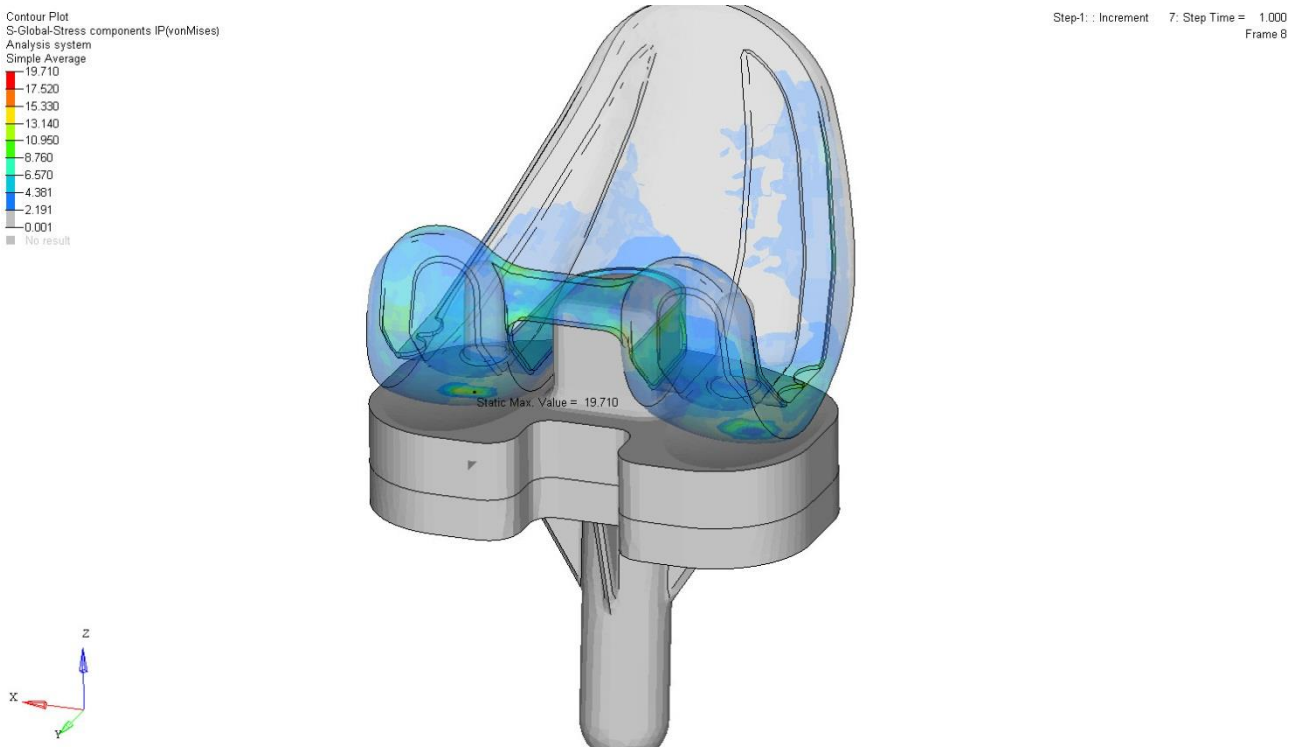

Рисунок 62 – Эквивалентные напряжения в эндопротезе с замещением задней крестообразной связки при расчетном случае №1

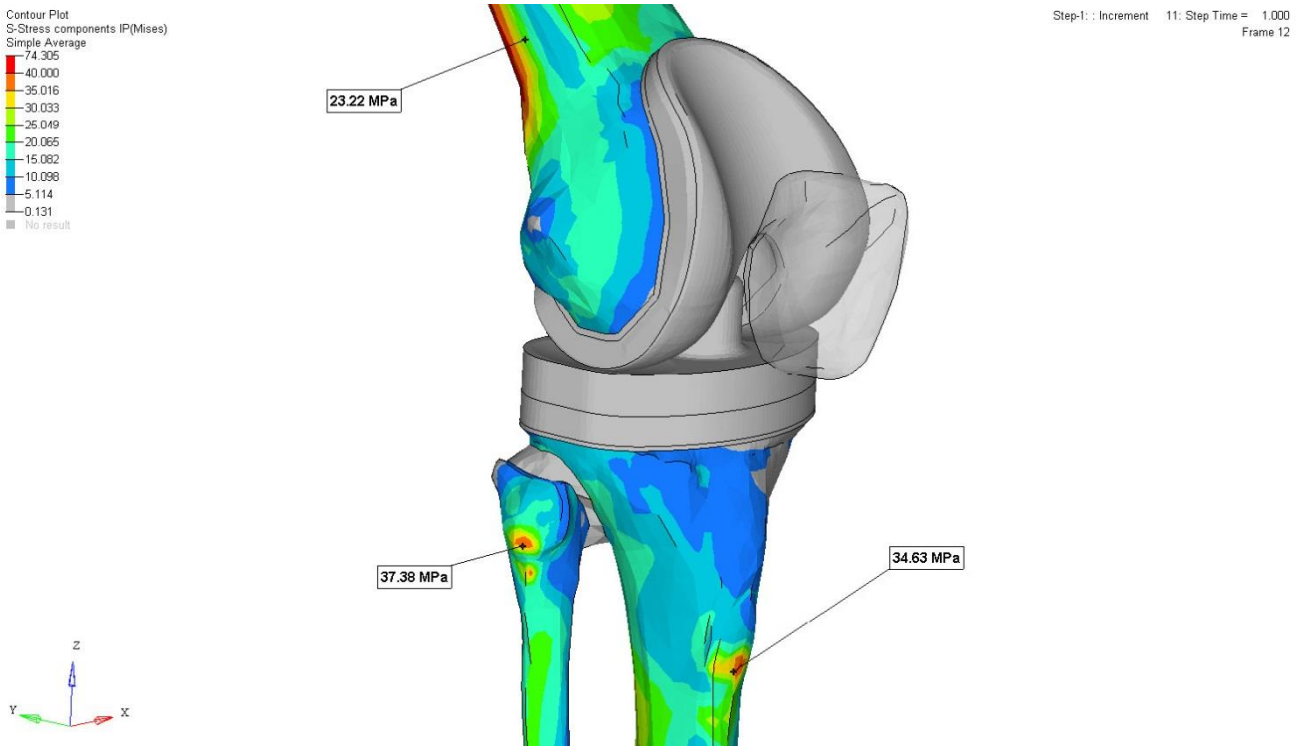

Рисунок 63 – Эквивалентные напряжения в костной ткани после артропластики КС эндопротезом с замещением задней крестообразной связки при расчетном случае №2

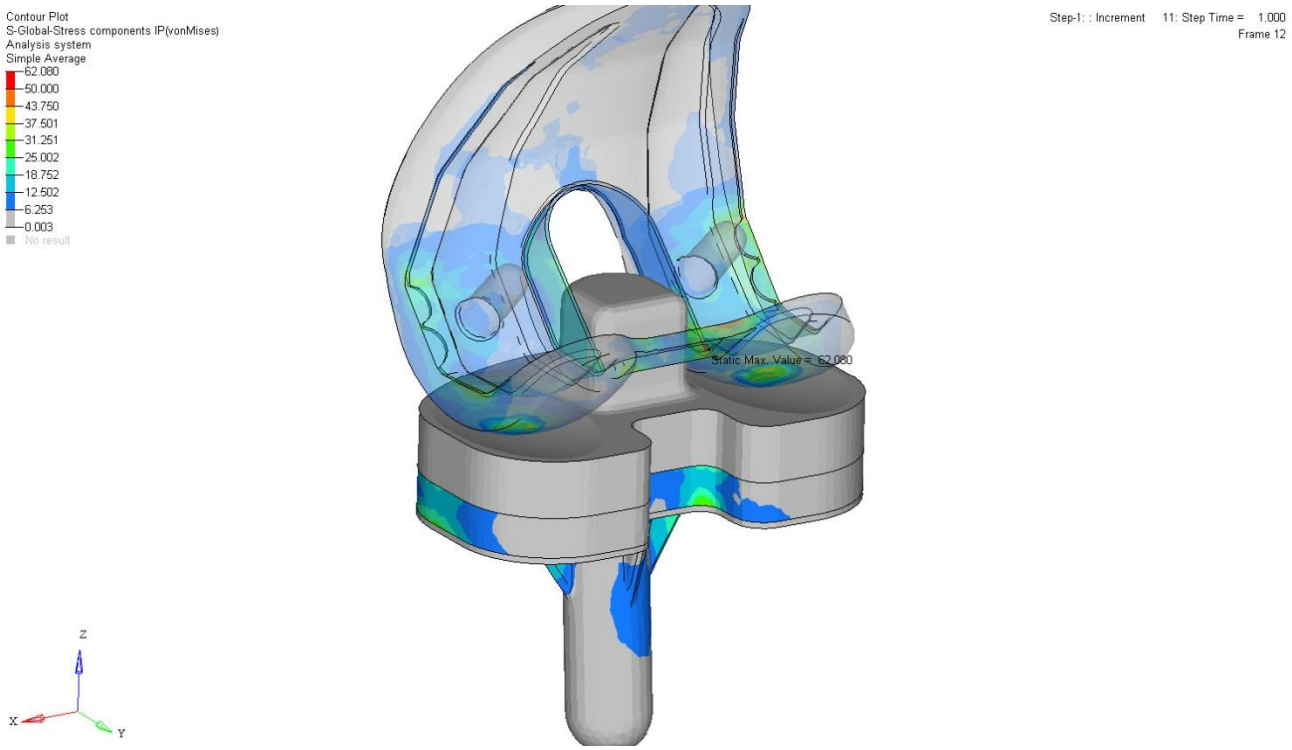

Рисунок 64 – Эквивалентные напряжения в эндопротезе с замещением задней крестообразной связки при расчетном случае №2

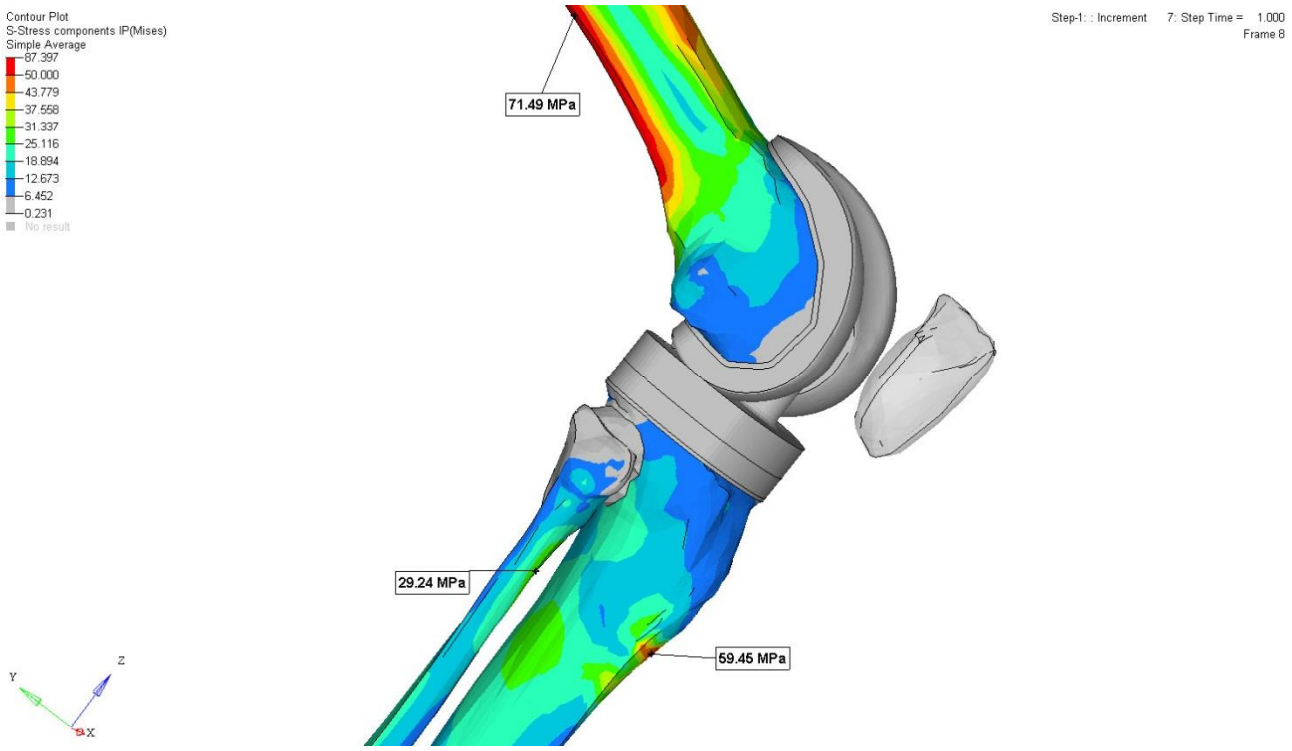

Рисунок 65 – Эквивалентные напряжения в костной ткани после артропластики КС эндопротезом с замещением задней крестообразной связки при расчетном случае №3

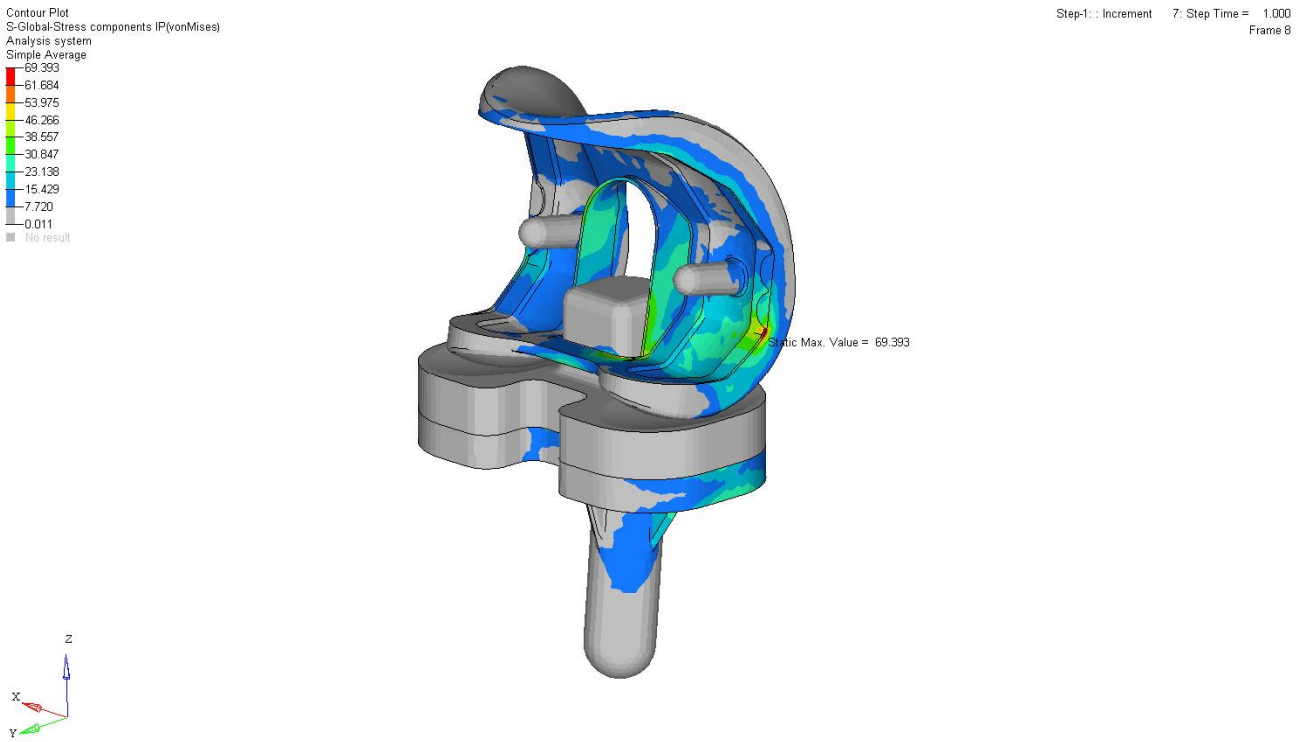

Рисунок 66 – Эквивалентные напряжения в эндопротезе с замещением задней крестообразной связки при расчетном случае №3

Анализируя результаты, можно отметить, что при сгибании 0º в здоровом КС в большеберцовой кости возникает напряжение в 2,29 раза больше, чем в бедренной кости. При сгибании здорового КС до 45º напряжение в бедренной кости увеличивается в 4,57 раза, в большеберцовой – в 1,64 раза, в малоберцовой – в 1,96 раза. При сгибании непораженного КС до 90º напряжение увеличивается в 6,41 раза в бедренной кости, в 3,43 раза – в большеберцовой, в 4,14 – в малоберцовой кости.

Напряжение в костной ткани после артропластики эндопротезом с сохранением задней крестообразной связки по сравнению со здоровым КС распределяется следующим образом: повышается в бедренной кости в 2,16 раза при угле сгибания 0º, в 1,12 раза – при угле сгибания 90º, в большеберцовой кости – в 1,37 раза при угле сгибания 45º; снижается в бедренной кости в 1,14 раза при угле сгибания 45º, в большеберцовой кости – в 1,21 раза при угле сгибания 0º и в 1,13 раза – при угле сгибания 90º.

Интересно отметить, что после артропластики КС эндопротезом PS эквивалентное напряжение в бедренной кости выше в 2,24 раза при угле

сгибания 0º, в 1,11 раза – при 45º, в 1,91 раза – при угле сгибания 90º по сравнению с напряжениями в костной ткани после артропластики эндопротезом CR. В большеберцовой кости также выявлено повышение напряжения при эндопротезе PS по сравнению с таковым при эндопротезе CR: соответственно в 1,26, 1,28 и 1,63 раза при угле сгибания 0º, 45º и 90º (Таблица 15).

Таблица 15 – Максимальные эквивалентные напряжения, возникающие в костной ткани при приложении осевой нагрузки, в 3 математических моделях при 3 расчетных случаях

Математическая модель	**Угол сгибания**	**Эквивалентные напряжения в кости, МПа**		
		бедренной	**большеберцовой**	**малоберцовой**
Здоровый КС	0º	5,21	11,98	8,99
	45º	23,81	19,63	17,63
	90º	33,42	41,11	37,24
Эндопротез CR	0º	11,27	9,91	14,5
	45º	20,97	26,88	39,73
	90º	37,45	36,53	55,59
Эндопротез PS	0º	25,24	12,47	7,05
	45º	23,22	34,36	37,38
	90º	71,49	59,45	29,24

При оценке эквивалентных напряжений в компонентах эндопротеза отмечено, что у эндопротеза PS напряжение в ТК выше в 1,11 раза, а в БК – в 1,37 раза по сравнению с показателями при эндопротезе CR.

Выяснилось, что из-за увеличения поверхности контакта БК с полиэтиленовым вкладышем эндопротеза PS при угле сгибания 0º эквивалентные напряжения в полиэтиленовом вкладыше уменьшились на 2,9 МПа (10,7%), при угле сгибания 45º – на 6 МПа (11,3%), при 90º – на 9,2 МПа (16,3%) (Таблица 16).

Абсолютную нагрузку на связочный аппарат КС в исследуемых случаях методом математического моделирования оценить достаточно сложно из-за выраженной вариабельности связочного аппарата и особенностей приложения нагрузки. Однако можно с высокой точностью определить, что на боковые связки КС при угле сгибания 90º у эндопротеза PS приходится напряжение, на 12% больше, чем у эндопротеза CR.

Таблица 16 – Максимальные эквивалентные напряжения, возникающие в компонентах эндопротезов CR и PS при приложении осевой нагрузки при 3 расчетных случаях

Математическая модель	**Угол сгибания**	**Эквивалентные напряжения, МПа**		
		ТК	**БК**	**полиэтиленовый вкладыш**
Эндопротез CR	0º	14,1	27,1	27,1
	45º	44,4	85,2	53,1
	90º	37,9	50,6	56,4
Эндопротез PS	0º	9,0	19,7	24,2
	45º	45,3	62,1	47,1
	90º	42,0	69,4	47,2

При использовании эндопротеза с замещением задней крестообразной связки при сгибании КС 90º вследствие контакта перемычки с выступом полиэтиленового вкладыша на компоненты эндопротеза возникают поперечные нагрузки, направленные перпендикулярно оси бедренной и большеберцовой костей. Данные нагрузки стремятся сместить БК и ТК эндопротеза поперечно костям, к которым они фиксированы с помощью цемента.

Резюме

В здоровом КС при сгибании 0º в большеберцовой кости возникает напряжение, в 2,29 раза больше, чем в бедренной кости. При сгибании КС напряжение в костной ткани увеличивается, причем больше – в бедренной кости.

После артропластики КС эндопротезом с замещением задней крестообразной связки напряжение в бедренной и большеберцовой костях выше при всех углах сгибания по сравнению с КС после артропластики эндопротезом с сохранением задней крестообразной связки.

По нашему мнению, столь различные напряжения в костной ткани и связочном аппарате КС после артропластики эндопротезами CR и PS связаны с возникновением дополнительных контактных напряжений в зоне соприкосновения БК с выступом вкладыша при использовании эндопротеза PS.

Достоверно показано, что эквивалентные напряжения в БК и ТК выше у эндопротеза PS. Распределение напряжения в полиэтиленовом вкладыше при использовании эндопротеза PS ниже, чем при эндопротезе CR, что мы связываем с увеличением поверхности контакта компонентов при эндопротезе с замещением задней крестообразной связки.

Данные, полученные в результате математического моделирования, послужили еще одним обоснованием предложенной системы выбора эндопротеза и хирургической тактики артропластики.

Глава 5. ПРЕДЛАГАЕМАЯ КЛАССИФИКАЦИЯ ОСТЕОАРТРОЗА И КОСТНЫХ ДЕФЕКТОВ ПРИ ПЕРВИЧНОЙ АРТРОПЛАСТИКЕ КОЛЕННОГО СУСТАВА

5.1. Функциональная клинико-рентгенологическая классификация остеоартроза коленного сустава

В практической деятельности, к сожалению, врачи разных специальностей применяют различные классификации дегенеративно-дистрофических заболеваний, в том числе КС. По нашим наблюдениям, у большинства пациентов, госпитализированных с целью эндопротезирования КС, был диагноз ОА разных стадий и степеней, что не всегда соответствовало действительности, и сложно было определить, по какой именно классификации врачи ставили тот или иной диагноз. Т.е. имеющийся диагноз никоим образом не структурировал дегенеративно-дистрофическое поражение КС и тем более не нес полезной информации о дальнейшей тактике лечения.

Из множества классификаций, представленных в литературном обзоре, наиболее признанной в нашей стране считается классификация, предложенная Н.С. Косинской, которая и легла в основу применяемой нами классификации [41].

Классификация Н.С. Косинской учитывает клинические и рентгенологические данные. Однако мы считаем, что III стадию необходимо разделить на 2, чтобы более точно характеризовать поражение КС патологическим процессом. Нами предложена следующая спецификация дегенеративно-дистрофических заболеваний КС (Таблица 17).

Таблица 17 – Предлагаемая клинико-рентгенологическая классификация ОА КС

Классифицируемый признак		I стадия	II стадия	IIIA стадия	IIIB стадия
Клинические признаки	Жалобы	Незначительные боли при ходьбе, болей в покое нет	Умеренные боли при ходьбе, болей в покое нет	Стойкий болевой синдром, ночные и стартовые боли, боли в покое	
	Хромота	Нет хромоты	+	++	+++
	Деформация во фронтальной плоскости	Нет деформации	≤ 1 степень	≤ 2 степень	≤ 3 степень
	Объем движений в сагиттальной плоскости	Нет ограничения объема движений	≤ 1 степень	≤ 2 степень	≤ 3 степень
	Степень гипотрофии мышц бедра	Нет гипотрофии	+	++	+++
Рентгенологические признаки	Щель КС	Незначительное сужение по сравнению со здоровой стороной	Сужение в 2–3 раза по сравнению со здоровой стороной	Щель КС отсутствует	
	Субхондральный склероз	Легкий субхондральный склероз	Умеренный субхондральный склероз	Выраженный субхондральный склероз	
	Костные разрастания	Остеофитов нет	+	++	+++
	Костный дефект	Нет дефекта	≤ I тип	≤ II тип	≤ III тип

+ слабо выраженный; ++ умеренно выраженный; +++ сильно выраженный

В нашем исследовании пациенты проспективных групп, у которых была применена система выбора эндопротеза и хирургической тактики артропластики, по стадии ОА были распределены следующим образом (Рисунок 67).

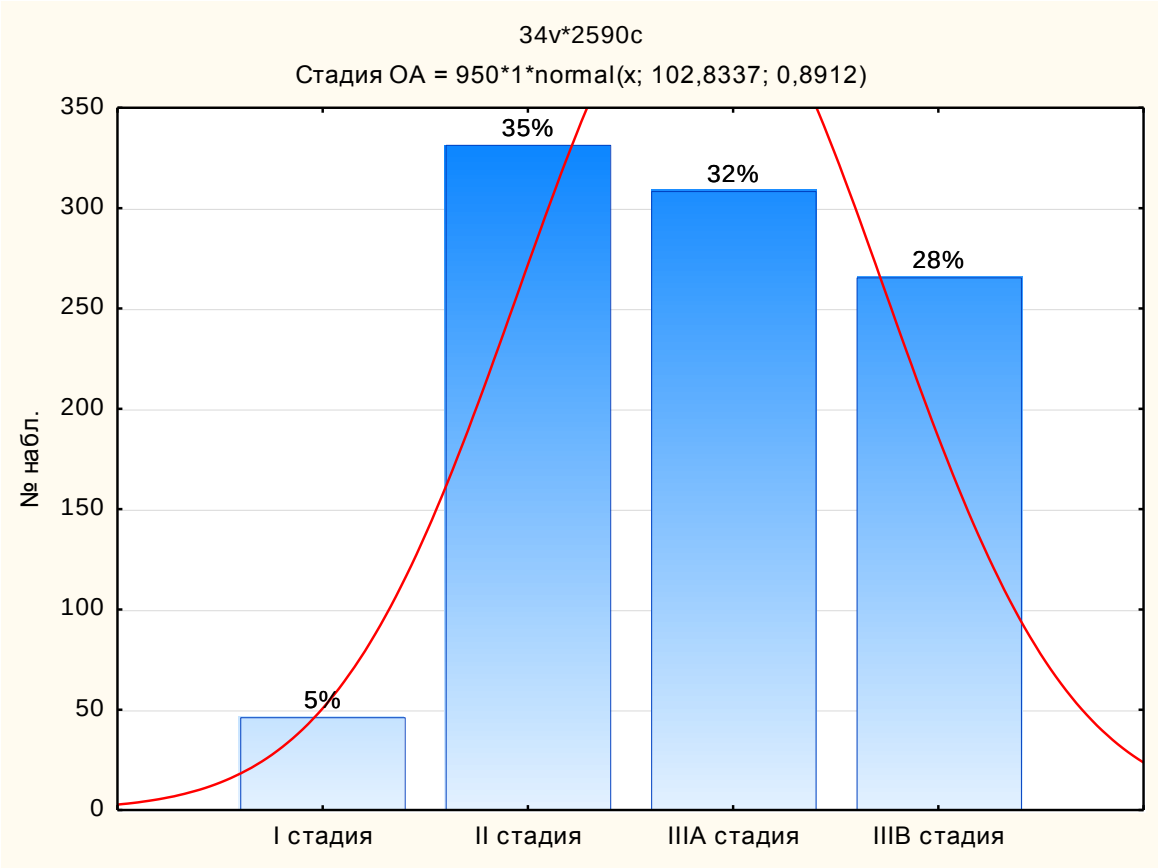

Рисунок 67 – Распределение пациентов проспективных групп по стадиям ОА в соответствии с модифицированной нами классификацией

При систематизации ОА по единой классификации в диагнозе будет содержаться достаточно информации о глубине вовлеченности КС в патологический процесс с возможностью использования одного подхода к тактике его лечения.

5.2. Рабочая классификация дефектов костной ткани при первичной артропластике коленного сустава

В настоящее время в отечественной и зарубежной литературе отсутствует классификация костных дефектов при первичной артропластике КС. Многие авторы для описания дефекта костной ткани применяют классификацию AORI [201, 202]. Она была разработана для ревизионного эндопротезирования КС и не может быть полноценно использована для описания дефекта при первичной артропластике.

По нашим данным, костные дефекты встречались в 181 случае (6,9% от всех наблюдений и 16,8% – от числа пациентов проспективных групп).

Дефект бедренной кости I типа по классификации AORI был у 10 (5,6%) больных, причем латеральный мыщелок был поражен в 9 случаях, а медиальный – в 1. Дефект большеберцовой кости встречался у 171 (94,4%) пациента, медиальный мыщелок был поражен в 160 случаях, латеральный – в 11. По классификации AORI, дефект большеберцовой кости I типа отмечен в 168 (98,2%) случаях, II типа – в 2 (1,2%), III типа – у 1 (0,6%) (Рисунок 68).

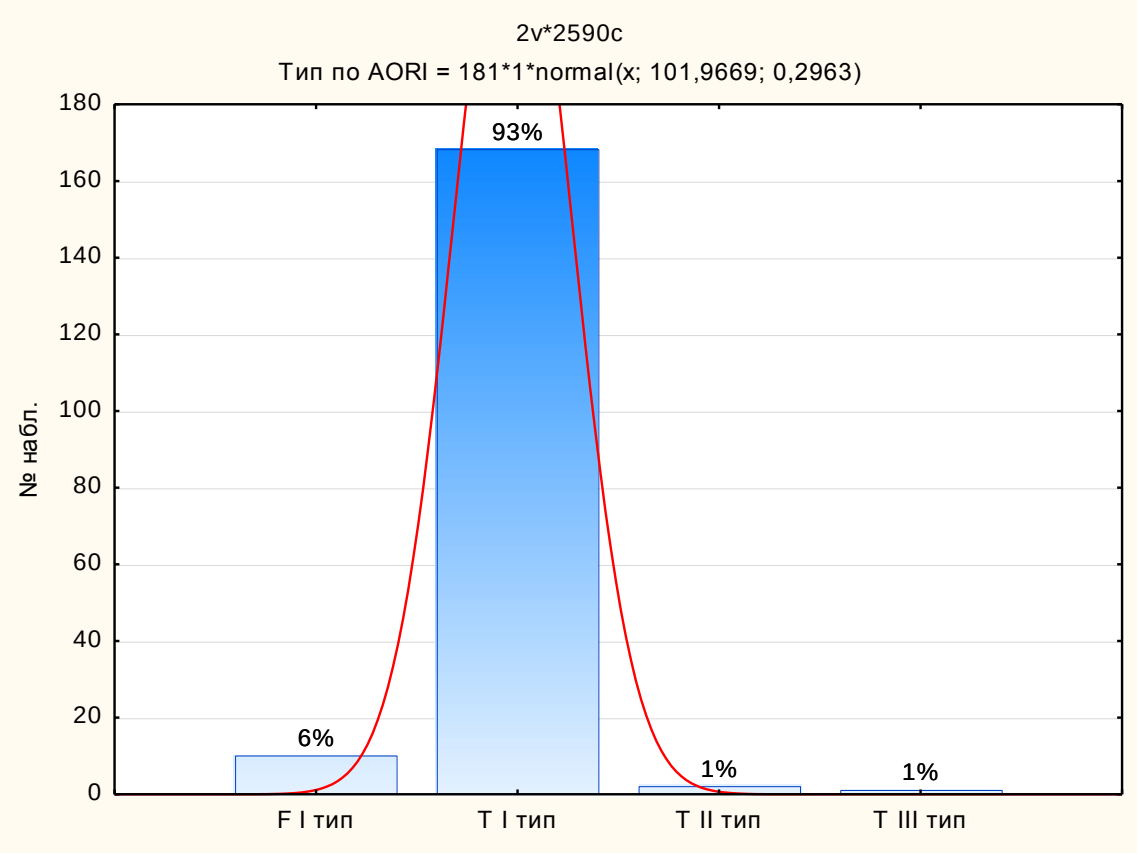

Рисунок 68 – Распределение пациентов по типу дефекта по классификации AORI

Нетрудно заметить, что костные дефекты при первичной артропластике в преобладающем большинстве случаев были I типа и только в 3 (1,66%) наблюдениях – II и III типов. По нашему мнению, данная классификация не подходит для разделения дефектов костной ткани при первичном эндопротезировании КС. Мы предлагаем классифицировать дефект костной ткани с учетом стороны поражения, площади и глубины вовлечения в патологический процесс (Таблица 18).

Таблица 18 – Предлагаемая классификация дефектов костной ткани при первичном эндопротезировании КС

Дефект кости		**Сторона поражения**		**Степень поражения**			
				Площадь		**Глубина, мм**	
F	Бедренная кость	**L**	Наружный отдел	**I**	1/3 мыщелка	**A**	5
				II	½ мыщелка	**B**	6–10
T	Большеберцовая кость	**M**	Внутренний отдел	**III**	Весь мыщелок	**C**	>10

Данная классификация основывается на рентгенологических данных, результатах МРТ- и КТ-исследований, а также визуальной оценке костного дефекта после проведения костных резекций. В ходе операции возможно изменение типа костного дефекта в ту или другую сторону. При отсутствии замкнутости дефекта цементную пластику выполнять нецелесообразно ввиду невозможности адекватной прессуризации костного цемента, следует осуществить костную пластику или использовать аугмент.

Из 181 пациента дефект IA типа был у 106 (58,5%), IB типа – у 39 (21,5%), IC – у 7 (3,8%), IIA – у 16 (8,9%), IIB – у 8 (4,4%), IIC – у 1 (0,6%), IIIA – у 2 (1,1%), IIIB – у 1 (0,6%), IIIC – у 1 (0,6%) (Таблица 19, Рисунок 69).

Таблица 19 – Распределение пациентов с дефектом костной ткани в соответствии с предложенной классификацией

Тип дефекта	**Бедренная кость**		**Большеберцовая кость**	
	абс. (n)	**%**	**абс. (n)**	**%**
IA	8	4,4	98	54,1
IB	1	0,6	38	20,9
IC	0	0	7	3,8
IIA	1	0,6	15	8,3
IIB	0	0	8	4,4
IIC	0	0	1	0,6
IIIA	0	0	2	1,1
IIIB	0	0	1	0,6
IIIC	0	0	1	0,6
Итого	10	5,6	171	94,4

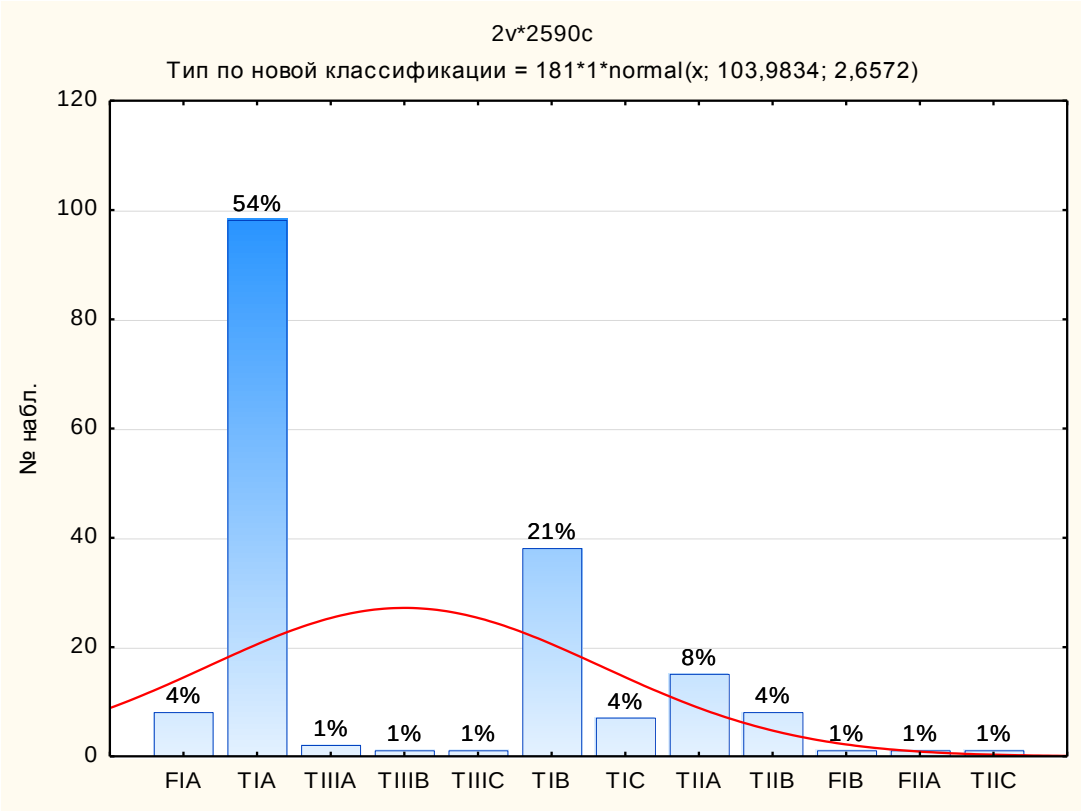

Рисунок 69 – Распределение пациентов с дефектом костной ткани в соответствии с предложенной классификацией

Продемонстрируем на клиническом примере взаимосвязь между правильно поставленным диагнозом и примененной классификацией.

Пациентка Б., 59 лет, бухгалтер, VIII группа ТЭКС, госпитализирована в Клинику травматологии, ортопедии и патологии суставов Первого МГМУ им. И.М. Сеченова 26.01.2015 г. с диагнозом: ОА правого КС IIIA стадии, варусная деформация 2 степени, сгибательная контрактура 2 степени, костный дефект FMIB типа, болевой синдром. Клинически отмечается отклонение правого КС кнаружи на 12°, а также дефицит разгибания 25°. На рентгенограммах видны признаки гонартроза IIIA стадии, костный дефект на рентгенограммах не определяется (Рисунок 70).

а б

Рисунок 70 – Рентгенограммы пациентки Б. при поступлении (VIII группа ТЭКС): а – боковая; б – прямая проекция

27.01.2015 г. выполнено эндопротезирование правого КС эндопротезом с сохранением задней крестообразной связки (Zimmer NexGen CR) (Рисунок 71).

а б в

Рисунок 71 – То же наблюдение: а – вид послеоперационной раны в 1-е сутки после операции; б, в – рентгенограммы после эндопротезирования

На операции был обнаружен дефект костной ткани на медиальном мыщелке правой бедренной кости, по классификации FMIB типа, потребовавший цементной пластики. Дефект по площади составлял <1/3 мыщелка, его глубина – 8 мм (Рисунок 72).

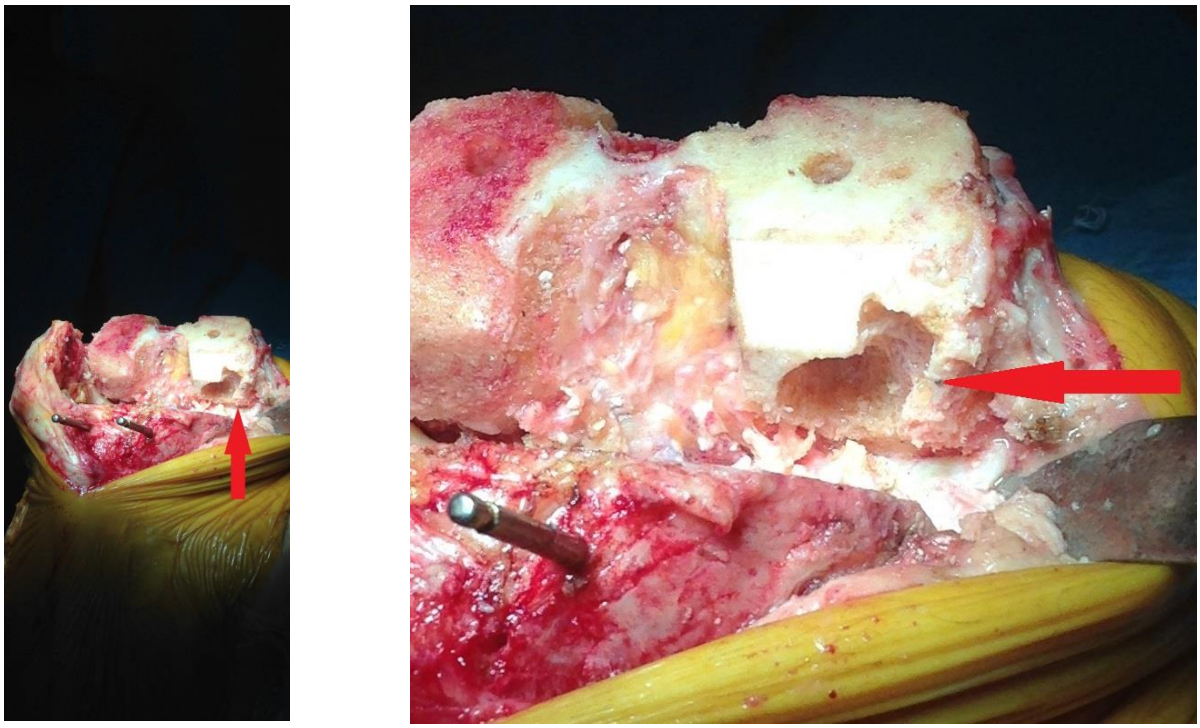

Рисунок 72 – То же наблюдение. Выявленный на операции дефект костной ткани медиального мыщелка правой бедренной кости (стрелка)

Послеоперационный период протекал без осложнений. Пациентка выписана на 19-е сутки, рана зажила спокойно. Швы сняты на 18-й день после артропластики.

Пациентка передвигалась с опорой на костыли 7 нед. с момента операции, затем – еще 2 нед. с опорой на трость.

Осмотрена в клинике через 6 мес. и 1 год после операции. На рентгенограммах положение компонентов эндопротеза правильное, признаков нестабильности не отмечается, рецидива дефекта нет (Рисунок 73 в, г). Хромоты и болей в оперированном суставе нет. Результаты по шкале KSS через 6 мес. и 1 год после артропластики составили соответственно 85 и 90 баллов, по шкале WOMAC – 17 и 11 баллов (Рисунок 73 а, б).

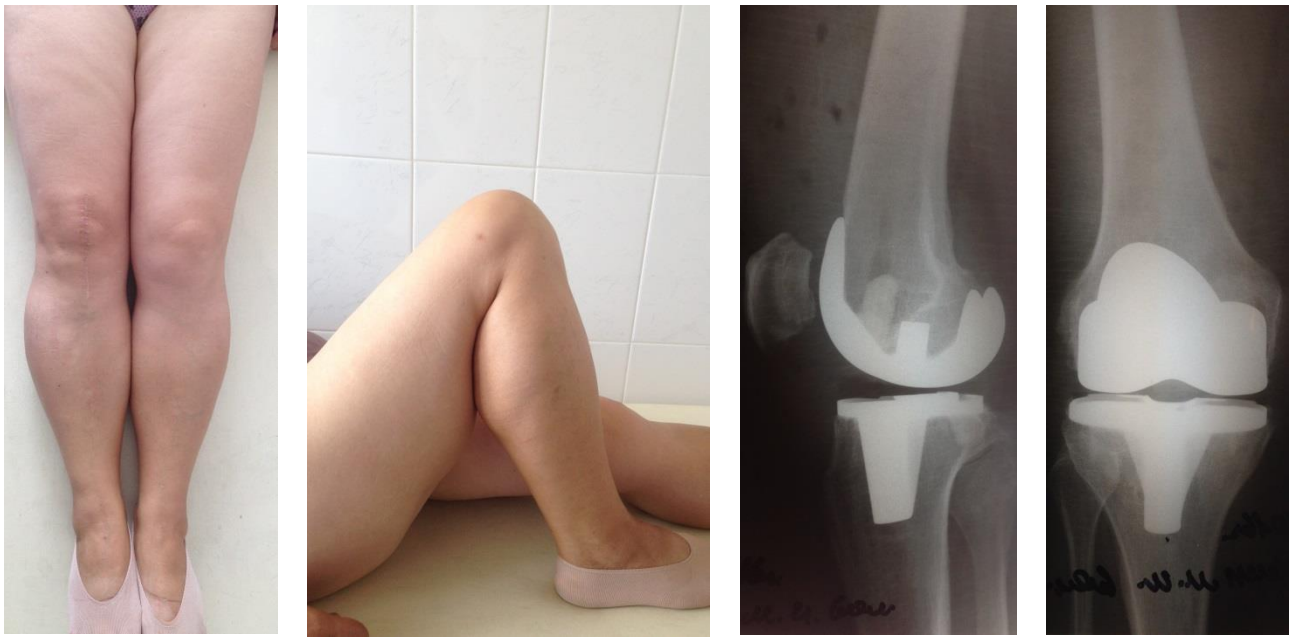

а б в г

Рисунок 73 – То же наблюдение: а – вид КС через 1 год после артропластики; б – функция правого КС; в, г – рентгенограммы правого КС через 1 год после эндопротезирования

Результат лечения расценен как отличный.

5.3. Формулировка диагноза

По нашему мнению, формулировка диагноза у пациентов с предстоящей артропластикой КС должна отражать следующие этапы:

1. Определение стадии ОА (I, II, IIIA, IIIB).
2. Установление степени варусной или вальгусной деформации, сгибательной или разгибательной контрактуры (1, 2, 3).
3. Описание имеющегося дефекта костной ткани (F/T; L/M; I/II/III; A/B/C тип).
4. Указание на болевой синдром и нарушение статико-динамической функции.

Пример формулировки диагноза: «ОА правого КС IIIA стадии, варусная деформация 2 степени, сгибательная контрактура 1 степени, костный дефект TMIA типа, болевой синдром, нарушение статики и ходьбы»

Резюме

В мировой литературе нет единого подхода к систематизации ОА КС и костных дефектов при первичной артропластике.

По нашему мнению, единая классификация ОА КС и костных дефектов при артропластике, а также единый подход к формулированию диагноза дают возможность более быстрого и дистанционного определения лечебной тактики.

Разработанные классификации ОА и костных дефектов легли в основу сформированной нами системы выбора эндопротеза и хирургической тактики артропластики, учитывающей предоперационные, клинические и интраоперационные данные.

Глава 6. АЛГОРИТМ КОМПЛЕСНОГО ПОДХОДА К СВЯЗОЧНОМУ АППАРАТУ ПРИ ПЕРВИЧНОМ ЭНДОПРОТЕЗИРОВАНИИ КОЛЕННОГО СУСТАВА

В клинической практике при первичной артропластике мы не раз встречались с разным трактованием связочного аппарата КС и подходами к его балансу. Одной из целей тотальной артропластики КС является получение симметричных и сбалансированных сгибательного и разгибательного промежутков.

По нашему мнению, при технике создания сбалансированных промежутков до проведения опилов костей сложно определить, достаточен ли релиз мягких тканей, а некорректная резекция большеберцовой кости ведет к череде последующих ошибок при опиле бедренной кости. Кроме того, при этой методике довольно сложно удалить экзостозы и измененную капсулу из задних отделов сустава, что ограничивает разгибание и может послужить поводом для ошибочной дополнительной резекции бедренной кости с подъемом суставной линии. А при технике измеряемой резекции ротационное выравнивание БК осуществляется на основе классических костных ориентиров, однако их положение значительно варьируется. Ошибка в выборе ротации БК ведет к несимметричности сгибательного промежутка. Мы убеждены, что для максимально правильного ротационного положения БК необходимо опираться на все возможные костные ориентиры и линии.

Остановимся на структурах, участвующих при движении в стабилизации КС [140, 181, 209, 307, 318, 363], а также на рациональной последовательности костных резекций и работе на связочном аппарате при эндопротезировании КС.

6.1. Структуры, принимающие участие в стабилизации коленного сустава

Медиальный отдел

В стабилизации медиального отдела КС принимают участие глубокая медиальная коллатеральная связка, сухожилие полуперепончатой мышцы, поверхностная медиальная коллатеральная связка, сухожилия и мышцы, образующие «гусиную лапку», задняя крестообразная связка и задняя капсула (РС) КС.

Глубокая медиальная коллатеральная связка (DMCL) берет начало от борозды медиального надмыщелка, прикрепляется на большеберцовой кости на 1 см ниже суставной линии. Стабилизирует КС на всем протяжении его движения.

Сухожилие полуперепончатой мышцы (TSM) стабилизирует заднемедиальный угол КС. Сухожилие имеет несколько прикреплений – глубже и кзади от DMCL, сливается с волокнами SMCL, входит в капсулу КС в области заднего рога внутреннего мениска.

Поверхностная медиальная коллатеральная связка (SMCL) начинается от гребня медиального надмыщелка бедренной кости, покрывает DMCL и крепится 2 типами волокон к большеберцовой кости. Передние ее волокна (SMCLAF) имеют преимущественно вертикальное расположение, они расслабляются при полном разгибании КС и начинают натягиваться при угле сгибания 20º. Задние волокна поверхностной медиальной коллатеральной связки (SMCLPF) более косые и обхватывают TSM. Они стабилизируют КС в положении полного разгибания, а при сгибании >20º постепенно расслабляются, т.е. передние и задние волокна ведут себя противоположно.

Сухожилия и мышцы, образующие «гусиную лапку» (Pes anserinus leg – PAL). «Гусиная лапка» относится к динамическому стабилизатору КС. Она представляет собой образование, состоящее из слияния сухожилий тонкой (*m. gracilis*), портняжной (*m. sartorius*) и полусухожильных (*m. semitendinosus*) мышц. Все эти мышцы проходят по задневнутренней поверхности бедра, охватывают с внутренней стороны КС и, образуя PAL, покрывают связки (DMCL, SMCL) и прикрепляются к переднему краю большеберцовой кости.

Задняя крестообразная связка (PCL) начинается на внутренней поверхности медиального мыщелка бедренной кости и прикрепляется к заднему краю суставной поверхности большеберцовой кости по средней линии, переходя на заднюю поверхность кости на протяжении 2–3 см. Имеет переднелатеральные и заднемедиальные пучки. Связка принимает участие в стабилизации медиального и латерального отделов КС, обеспечивает эффект отката бедра во время сгибания КС.

Глубокая медиальная коллатеральная связка стабилизирует КС во всем диапазоне его движения. Волокна задней крестообразной связки находятся в изометрическом натяжении от 50º до полного разгибания. Полуперепончатая мышца и заднемедиальный угол принимают участие в фиксации внутреннего отдела КС только от 0 до 60° сгибания. В начальных этапах сгибания КС стабилизируют задние волокна поверхностной медиальной коллатеральной связки, сухожилия и мышцы, образующие «гусиную лапку», а также задние отделы капсулы КС. Передние волокна поверхностной коллатеральной связки участвуют в удержании КС в диапазоне сгибания от 20 до 120° (Таблица 20).

Таблица 20 – Диапазон натяжения структур медиального отдела КС

Связочная структура	**Диапазон, в градусах**
DMCL	0–120º
TSM	0–60º
SMCLPF	0–30º
SMCLAF	20–120º
PAL	0–20º
PCL	50–120º
PC	0–10º

Латеральный отдел

В стабилизации латерального отдела КС принимают участие илиотибиальный тракт, сухожилие подколенной мышцы, латеральная коллатеральная связка, сухожилие латеральной головки икроножной мышцы (TLGM), задняя крестообразная связка (PCL) и задняя капсула (PC) коленного сустава.

Илиотибиальный тракт (ITB) – это утолщенная часть широкой фасции бедра, которая прикрепляется кнаружи от бугорка Жерди. Дополнительными волокнами вплетается кзади с сухожилием двуглавой мышцы бедра, а вентрально – с надколенником.

Сухожилие подколенной мышцы (TPM) начинается от малой передней борозды латерального надмыщелка бедренной кости, кзади веерообразно расходится мышечными волокнами вдоль заднего отдела капсулы КС.

Латеральная коллатеральная связка (LCL) проходит вне КС от латерального надмыщелка к головке малоберцовой кости, вплетаясь в волокна двуглавой мышцы бедра.

В наружном отделе КС во всем диапазоне его движения стабилизирующую функцию выполняют латеральная коллатеральная связка и сухожилие латеральной головки икроножной мышцы. Илиотибиальный тракт удерживает латеральный отдел КС от 0 до 80° сгибания. Сухожилие подколенной мышцы принимает участие в стабилизации в диапазоне от 40 до 110°. Волокна задней крестообразной связки находятся в изометрическом натяжении от 50º до полного разгибания, а задняя капсула принимает участие в стабилизации наружного отдела КС лишь в начальные 10° сгибания (Таблица 21).

Таблица 21 – Диапазон натяжения структур латерального отдела КС

Связочная структура	**Диапазон градусов**
LCL	0–120º
TLGM	0–110º
ITB	0–80º
TPM	40–110º
PCL	50–120º
PC	0–10º

Стабилизирующие структуры латерального и медиального отделов КС обладают изометричностью, вследствие чего при любом угле сгибания определенная их часть сохраняет свой тонус, удерживая КС.

6.2. Концепция очередности проведения костных резекций и баланса мягких тканей

У преобладающей части пациентов с планируемой артропластикой есть тот или иной тип деформации КС или ограничение активных и пассивных движений в нем. Обычно все эти деформации не фиксированные и не требуют специальных методик для коррекции. Зачастую стандартные приемы мобилизации во время хирургического доступа полностью устраняют их. Иногда для восстановления оси нижней конечности и адекватного баланса мягких тканей приходится прибегать к релизу связочного аппарата. Различные варианты деформаций требуют своих техник мобилизации мягких тканей и подхода к устранению дисбаланса сустава при его сгибании и разгибании. Рассмотрим варианты работы со связочным аппаратом при тех или иных деформациях. В данной работе мы придерживались следующих принципов:

1. После артротомии выполняли удаление костно-хрящевых разрастаний для восстановления анатомической формы мыщелков и надколенника. В большинстве случаев применяли срединный кожный разрез, артротомию осуществляли посредством медиального парапателлярного доступа.
2. Выполняли дистальную резекцию бедренной кости (величина резекции соответствует толщине БК – 8–9 мм), перпендикулярно механической оси нижней конечности под индивидуальным углом вальгусного отклонения (3–7º), измеренного по рентгенограммам всей нижней конечности. Особое внимание уделяли сохранению положения суставной линии, что является залогом нормальной биомеханики КС с изометричностью стабилизирующих структур наружного и внутреннего его отделов.
3. Осуществляли резекцию плато большеберцовой кости, перпендикулярно механической оси нижней конечности с необходимым индивидуальным углом наклона кзади (0–10º).

Величина резекции от интактного хряща в большинстве случаев должна соответствовать толщине вкладыша устанавливаемого эндопротеза (обычно около 6–8 мм), а при дефекте одного из мыщелков плоскость резекции не должна снимать более 12 мм здорового мыщелка большеберцовой кости.

4. Оценивали размер и равномерность разгибательного промежутка, при необходимости производили релиз с целью получения симметричного разгибательного промежутка.
5. Определяли размер и ротационное положение БК, учитывая костные ориентиры на бедренной кости, таким образом, чтобы сгибательный промежуток был прямоугольным и соответствовал величине разгибательного промежутка. Если задние отделы мыщелков бедренной кости интактны, чаще применяли наружную ротацию БК в 3º.
6. Оценивали симметричность промежутков и баланс мягких тканей с помощью вставок, при необходимости производили релиз мягких тканей для достижения симметричности и равномерности промежутков.
7. Осуществляли переднюю и заднюю косые резекции бедренной кости.
8. Определяли размер ТК и выполняли окончательную обработку большеберцовой кости. ТК должен опираться на кортикальную кость, следует избегать нависания его в области внутреннего отдела медиального мыщелка и задненаружного отдела латерального мыщелка большеберцовой кости.
9. Осуществляли сборку эндопротеза с помощью примерочных компонентов, оценивали объем движений, правильность позиционирования компонентов. Оценивали скольжение надколенника по БК, при необходимости производили релиз

удерживателя надколенника для достижения скольжения по центру бедренной борозды без перекоса и подвывиха.

10. Производили цементирование компонентов: сначала ТК, затем – БК.

Варусная деформация коленного сустава

Варусная деформация КС – наиболее частый тип нарушения оси нижней конечности: происходит смещение КС кнаружи, при этом механическая ось проходит кнутри от него.

При варусной деформации патологический процесс происходит больше во внутреннем отделе КС. В медиальном компартменте действуют силы сжатия, а в латеральном – силы растяжения. Костная ткань внутренних мыщелков бедренной и большеберцовой костей уплотняется, склерозируется, что сопровождается формированием костных разрастаний, которые вызывают натяжение глубокой медиальной коллатеральной связки, приводя к ее относительному укорочению. Таким образом, связочный аппарат КС с внутренней стороны теряет свою эластичность, рубцуется и деформируется. Костно-хрящевые разрастания медиального мыщелка большеберцовой кости в задних отделах натягивают капсулу сустава, способствуя развитию сгибательной контрактуры. Постепенно в патологический процесс вовлекаются поверхностная медиальная коллатеральная и задняя крестообразная связки (Рисунок 74).

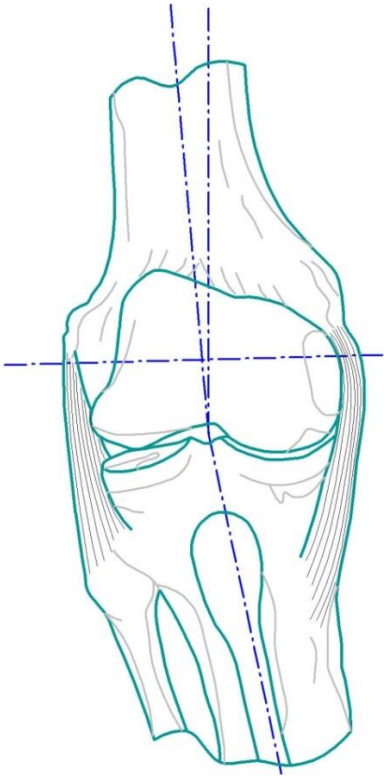

Рисунок 74 – Схематичное изображение варусной деформации с патологическими изменениями костной ткани и связочных структур в медиальном отделе

В медиальном компартменте КС мы придерживались следующей последовательности релиза (Таблица 22).

Таблица 22 – Степени релиза медального отдела КС

Степень релиза	Что выполняли
1	Капсула, остеофиты, DMCL
2a	Дисбаланс менее 3º в разгибании – DMCL, TSM, заднемедиальный отдел капсулы
	Дисбаланс менее 3º в сгибании – PCL
2b	Дисбаланс более 6º в сгибании – SMCLAF
	Дисбаланс более 6º в разгибании – SMCLPF
3	DMCL, SMCLAF, SMCLPF, TSM, заднемедиальный отдел капсулы
4	+PAL

Релиз в медиальном отделе производили от большеберцовой кости. При варусной деформации в медиальном отделе всегда осуществляли 1-ю степень релиза еще на этапе мобилизации.

Вальгусная деформация коленного сустава

Вальгусная деформация КС встречается у 8–10 % пациентов с планируемой артропластикой КС.

При вальгусной деформации КС механическая ось конечности проходит кнаружи от центра КС. Патологический очаг локализуется в наружном отделе КС. Появляются костно-хрящевые разрастания на латеральном мыщелке бедренной кости, контрагируются наружные отделы связочного и сухожильного аппарата, а потеря костной ткани приводит к гипоплазии наружного мыщелка бедренной кости (Рисунок 75).

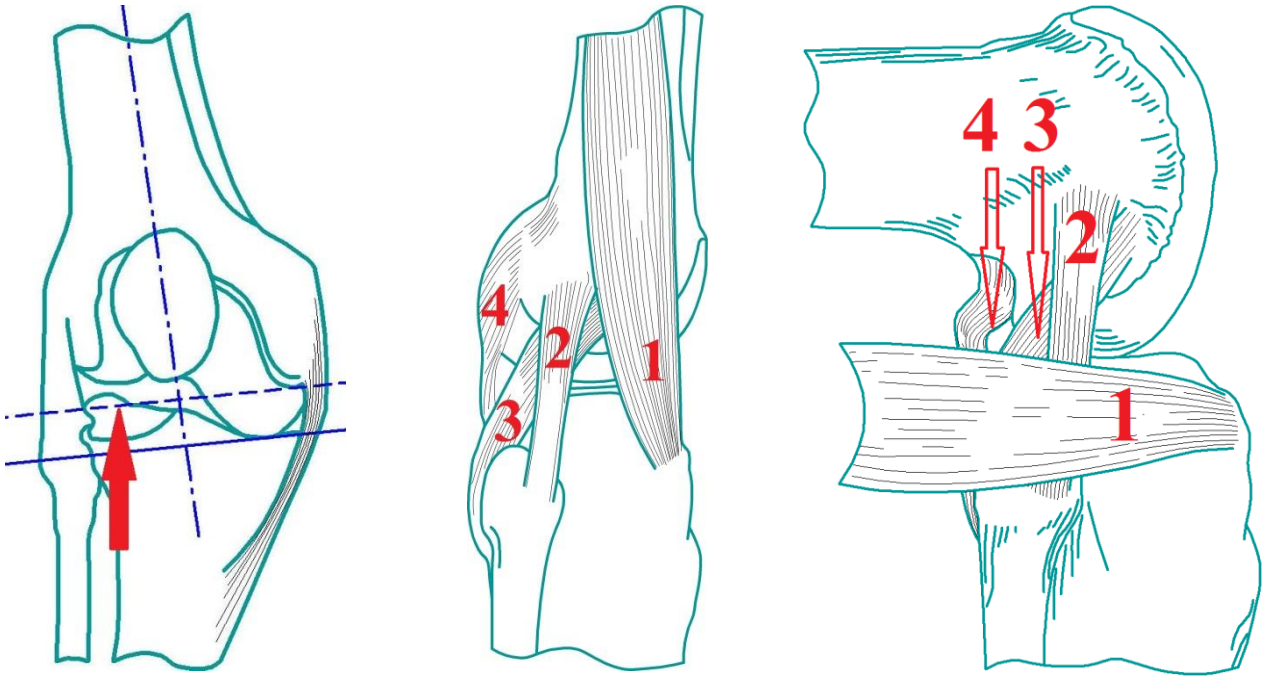

а б в

Рисунок 75 – Вальгусная деформация КС: а – схематичное изображение вальгусной деформации с гипоплазией наружного мыщелка бедренной кости, при которой плоскость дистальной резекции бедренной кости проходит дистальнее наружного мыщелка (красная стрелка); б – стабилизирующие структуры наружного отдела КС в разгибании; в – в сгибании; 1 – ITB, 2 – LCL, 3 – TPM, 4 – PC)

В латеральном отделе КС в определенной последовательности выполняли релиз мягких тканей (Таблица 23). Релиз производили от бедренной кости.

Таблица 23 – Степени релиза летерального отдела КС

Степень релиза	Что выполняли
1	ITB
2	LCL, заднелатеральный отдел капсулы
3	+TPM

При вальгусной деформации нельзя ослаблять медиальные структуры, в некоторых случаях предпочтителен наружный доступ к КС. Поскольку при вальгусной деформации медиальные капсульно-связочные структуры растянуты, дополнительную медиальную стабилизацию обеспечивает задняя крестообразная связка, а ее сохранение облегчает баланс разгибательного промежутка. Ввиду того, что вальгусная деформация зачастую сочетается с рекурвацией и слабостью медиальных стабилизаторов, целесообразно производить минимальную резекцию бедренной и большеберцовой костей (бедренная кость <9 мм, большеберцовая кость = 6 мм).

Сгибательная контрактура

При сгибательной контрактуре в КС ограничено разгибание, патологический очаг находится в заднем его отделе. Поэтому для устранения сгибательной контрактуры необходимо тщательно резецировать костно-хрящевые разрастания в задних отделах КС. Далее при необходимости выполняют мобилизацию капсулы в задних отделах КС. При сохранении контрактуры мы производили релиз PCL или резецировали заднюю крестообразную связку полностью с имплантацией эндопротеза PS. Дополнительная дистальная резекция бедренной кости (+3 мм) увеличивает только разгибательный промежуток.

Разгибательная контрактура

При разгибательной контрактуре в КС ограничено сгибание. Происходят рубцовые изменения в капсульно-связочном аппарате, формирование спаек между суставными поверхностями и контрагирование разгибательного аппарата КС. Длительное ограничение сгибания делает сгибательную щель меньше, поэтому оправдано удаление PCL на этапе мобилизации. При сгибательной контрактуре оправдан релиз задней капсулы сустава от бедра, медиальный и латеральный релиз, увеличивающий преимущественно сгибательную щель. При неэффективности мягкотканных техник показана дополнительная задняя резекция бедренной кости.

6.3. Алгоритм комплексного подхода к балансу промежутков

Обобщая сказанное, мы применяли следующий алгоритм работы со связочным аппаратом КС, который подразумевал достижение симметричности и равномерности обоих промежутков с контролем положения суставной линии (Таблица 24).

Таблица 24 – Алгоритм работы на связочном аппарате КС (цифрой указан номер алгоритма)

	Туго в медиальном отделе		**Туго в латеральном отделе**		**Туго в обоих отделах**	
Сгибание	**1**	SMCLAF; DMCL	**2**	LCL; TPM	**7**	+задний опил бедренной кости; ↓ БК с ↑ вкладыша; ↑ максимально возможный наклон плато релиз PCL; резекция PCL (эндопротез PS)
Разгибание	**3**	DMCL; SMCLPF; TSM; PC в медиальном отделе; PAL	**4**	ITB; PC в латеральном отделе	**8**	+дистальный опил бедренной кости; выполнить **3** и **4** **пункты**
Сгибание и разгибание	**5**	DMCL; SMCLAF; SMCLPF; TSM; PC в медиальном отделе; PAL	**6**	LCL; TPM; ITB; PC в латеральном отделе	**9**	+опил плато большеберцовой кости;+все опилы на бедре

Резюме

В данной главе мы представили рациональную последовательность работы с костными структурами и связочным аппаратом КС при первичной артропластике. Считаем, что это является ключом решения проблемы долгосрочной выживаемости компонентов эндопротеза.

Описанные алгоритмы работы на связочном аппарате легли в основу разработанной системы выбора эндопротеза и хирургической тактики операции, подробно изложенной в следующей главе.

Глава 7. СИСТЕМА ВЫБОРА ЭНДОПРОТЕЗА И ТАКТИКИ АРТРОПЛАСТИКИ ПРИ ЭНДОПРОТЕЗИРОВАНИИ КОЛЕННОГО СУСТАВА

Как известно, в КС представлены 4 главных стабилизатора, которые, перекрещиваясь в пространстве, уравновешивают друг друга, систематизируют тенсегрированость КС и определяют строго определенную биомеханику его движения. Остановимся на системе выбора имплантата для эндопротезирования КС.

7.1. Планирование первичного эндопротезирования коленного сустава

Полноценное предоперационное планирование очень важный момент подготовки к эндопротезированию КС. Необходимо оценить состояние кожных покровов в целом (а не только оперируемой нижней конечности), так как наличие очага воспаления является абсолютным противопоказанием к операции. Кроме того, имеющиеся рубцы от предыдущих вмешательств могут внести коррективы в планируемый операционный доступ.

Затем мы определяем стабильность сустава во фронтальной и сагиттальной плоскостях, а также – объем движений в нем в рамках разработанной нами системы выбора эндопротеза.

Заключительным этапом предоперационного планирования является изучение рентгенограмм оперируемой нижней конечности. Тщательное предоперационное планирование необходимо не только для определения размеров эндопротеза, но и для разметки ориентиров с целью правильной установки компонентов во время операции.

До применения СВЭиХТА предполагаемый размер эндопротеза мы определяли по рентгеновским снимкам КС с использованием рентген-шаблонов, на каждом из которых указана степень увеличения, на которую он рассчитан.

При планировании размера БК главная проекция – боковая, оптимальный размер на ней тот, при котором наружная поверхность шаблона совмещается с контуром мыщелков бедренной кости. Причем передний его фланец находится на переднем кортикале или на 1–4 мм выше, а ножка эндопротеза проецируется параллельно оси диафиза бедренной кости. Затем выбранный размер шаблона соотносят с прямой проекцией (Рисунок 76).

При планировании ТК прямая проекция является определяющей. Первым этапом мы намечали предполагаемый уровень резекции большеберцовой кости, далее соотносили размер шаблона с рентгеновским снимком в переднезадней проекции, чтобы предполагаемый компонент опирался на кортикальный слой кости с внутренней и наружной стороны, не выступая за его край более чем на 1–2 мм, а ножка эндопротеза была параллельна оси большеберцовой кости. Затем определенный размер шаблона соотносили с анатомией большеберцовой кости в боковой проекции (Рисунок 76).

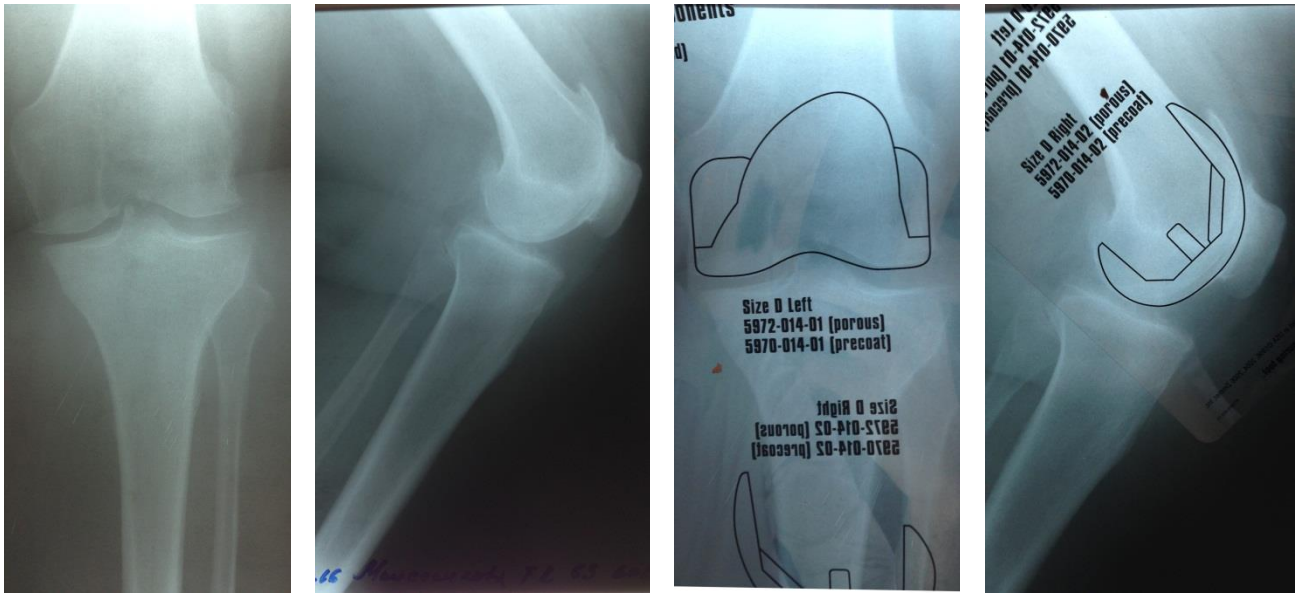

а б в г

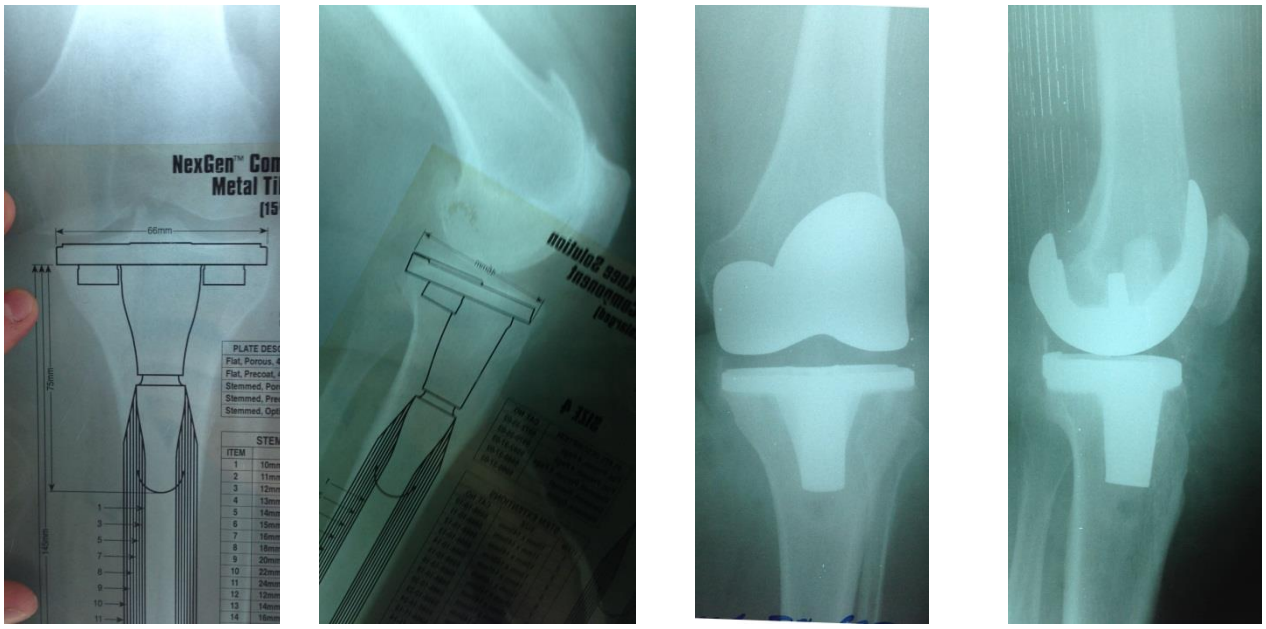

д е ж з

Рисунок 76 – Использование шаблонов для определения предполагаемых размеров эндопротеза (пациентка М., I группа ТЭКС, планирование операции до применения СВЭиХТА): а, б – ОА левого КС; в – планирование БК по прямой проекции; г – планирование БК по боковой проекции (размер D); д – планирование ТК по прямой проекции (размер 4); е – планирование ТК по боковой проекции; ж, з – рентгенограммы после артропластики эндопротезом CR (Zimmer NexGen CR, размер имплантированных компонентов: БК – D; ТК - 4)

В нашей работе из 2590 наблюдений планирование артропластики до применения системы выбора эндопротеза проводили только с использованием рентген-шаблонов по 2 рентгеновским снимкам КС у 1579 (60,9%) пациентов: у 1109 (70,2%) эндопротезирование КС было выполнено с использованием эндопротеза CR, у 438 (27,7%) – эндопротеза PS, у 32 (2,1%) – эндопротеза VVC. По нашим данным, отличие на 1 размер от планируемого по шаблону у БК было в 126 (7,9%) случаях, у ТК – в 119 (7,5%), у обоих компонентов – в 96 (6,1%) наблюдениях.

Поскольку окончательный размер эндопротеза подбирают на операции, считаем, что перед ее началом у хирурга должна быть вся линейка размеров БК и ТК, а также вкладышей различной высоты. Однако в большинстве случаев для проведения артропластики достаточно 3-х размеров: подобранного при планировании по шаблонам и еще 2 – большего и меньшего размеров.

Система выбора эндопротеза, помимо определения размера компонентов по рентген-шаблонам, предполагает обязательное наличие рентгенограмм всей нижней конечности с захватом тазобедренного и голеностопного суставов. Считаем, что только в этом случае с большой точностью можно говорить об углах резекции и оценить все индивидуальные особенности конкретного пациента.

При планировании артропластики КС с применением СВЭиХТА мы используем принципы, описанные американским ортопедом канадского происхождения Dror Paley, который впервые в 1986 г. в США с помощью аппарата Илизарова скорректировал ось нижней конечности [426].

Нормальная механическая ось нижней конечности проходит от центра головки бедренной кости до середины голеностопного сустава. В области КС механическая ось находится в среднем на 10 мм медиальнее его центра (от 3 до 17 мм). Эта величина отклонения – MAD (mechanical axis deviation). При отклонении КС кнаружи от этой оси имеется варусная деформация, кнутри – вальгусная.

В КС можно выделить следующие углы:

1. Латеральный дистальный бедренный угол (lateral distal femoral angle – LDFA) между линией, соединяющей центр головки бедренной кости и середину КС, с плоскостью мыщелков бедренной кости.
2. Медиальный проксимальный большеберцовый угол (medial proximal tibial angle – MPTA) между плоскостью большеберцового плато и линией, идущей от центра голеностопного сустава к середине КС. В норме LDFA и MPTA составляют 85–90° (в среднем 87,5°).
3. Угол между плоскостью мыщелков бедренной кости и плоскостью плато большеберцовой кости – JLCA (joint line convergence angle). В норме JLCA=0–3° (в среднем 1,75°) с внутренней стороны.

4. Угол наклона плато большеберцовой кости (PPTA – posterior proximal tibial angle) соответствует углу между плоскостью плато тибиальной кости и линией, соединяющей центр коленного и середину голеностопного суставов. В норме PPTA=77–84° (в среднем 80°).
5. Угол вальгусного отклонения – VCA (valgus cut angle) – между анатомической осью бедренной кости и механической ось нижней конечности. В норме VCA=5–7° (Рисунок 77).

Определение латерального дистального бедренного (LDFA) и медиального проксимального большеберцового (MPTA) углов показывает предположительный уровень резекции бедренной или большеберцовой кости. В среднем считается, что отклонение этих углов от нормальных величин на 1 градус свидетельствует о том, что для достижения перпендикулярности резекций бедренной и большеберцовой костей относительно механической оси конечности, необходимо уменьшить величину опила кости в соответствующем отделе на 1 мм.

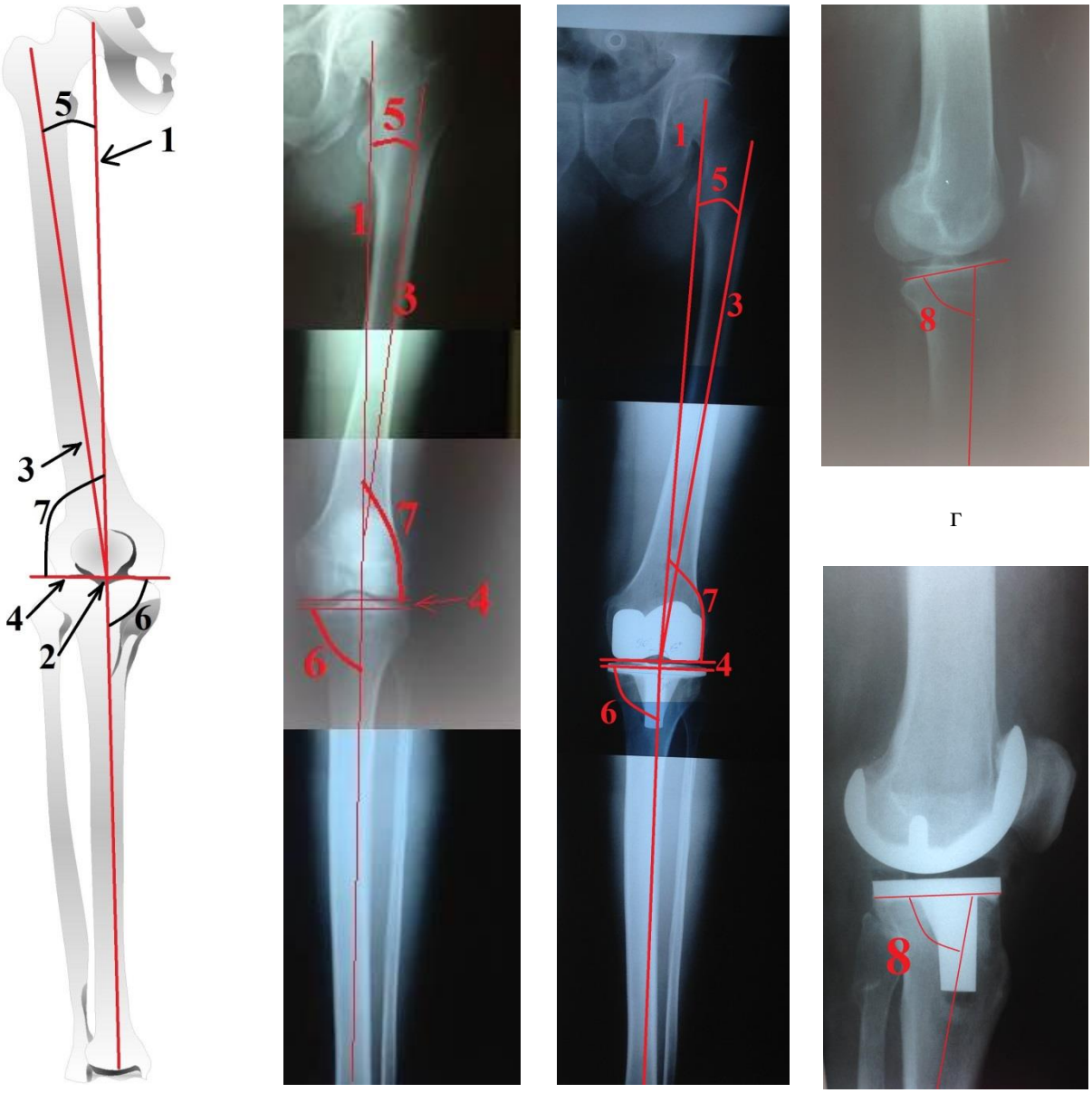

Рисунок 77 – Планирование артропластики КС: а – схематичное изображение правой нижней конечности; б – рентгенограммы левого КС пациента Ж. (VIII группа ТЭКС), прямая проекция до операции; в – прямая проекция после артропластики; г – боковая проекция до операции; д – боковая проекция после эндопротезирования: 1 – механическая ось нижней конечности; 2 – центр КС; 3 – анатомическая ось бедренной кости; 4 – дистальная часть мыщелков бедренной кости или плоскость плато большеберцовой кости; 5 – VCA; 6 – MPTA; 7 – LDFA; 8 – PPTA

Считаем, что костные резекции должны быть выполнены строго перпендикулярно механической оси конечности, что играет ключевую роль в долгосрочной выживаемости эндопротеза. При отклонении оси нижней конечности после артропластики на 3° частота асептического расшатывания компонентов в течение 8 лет достигает 24% [293].

Обязательным условием использования системы выбора эндопротеза и хирургической тактики артропластики является исследование бедренной и большеберцовой костей с захватом смежных суставов. В начале применения СВЭиХТА мы выполняли несколько рентгенограмм, сопоставляли их и получали рентгеновский снимок всей нижней конечности (Рисунок 77).

При появлении в больнице мультиспирального компьютерного томографа Toshiba Aquilion ONE 640 мы стали выполнять топограмму нижних конечностей с осевой нагрузкой, которая позволяет быстрее и с меньшим лучевым облучением получить информацию необходимую для планирования артропластики КС (подана заявка на изобретение № 2016123712 «Способ функциональной мультиспиральной компьютерно-томографической диагностики нестабильности коленного сустава») (Рисунок 78, Рисунок 79, Рисунок 80, Рисунок 81, Рисунок 82, Рисунок 83, Рисунок 84, Рисунок 85, Рисунок 86).

а б в г

Рисунок 78 – Данные обследования пациентки Б., 75 лет (VIII группа ТЭКС): а, б – внешний вид до операции; в, г – рентгенограммы левого КС до операции

а б в г

Рисунок 79 – То же наблюдение: а – «Устройство для функциональной лучевой диагностики стоп» (патент на полезную модель №167394 от 10 января 2017 года; авторы – Кавалерский Г.М., Бобров Д.С., Слиняков Л.Ю., Терновой К.С.), позволяющее осуществить осевую нагрузку в горизонтальном положении; б – величина осевой нагрузки (в данном наблюдении – 41,5 кг); в, г – этапы проведения топографии при осевой нагрузке

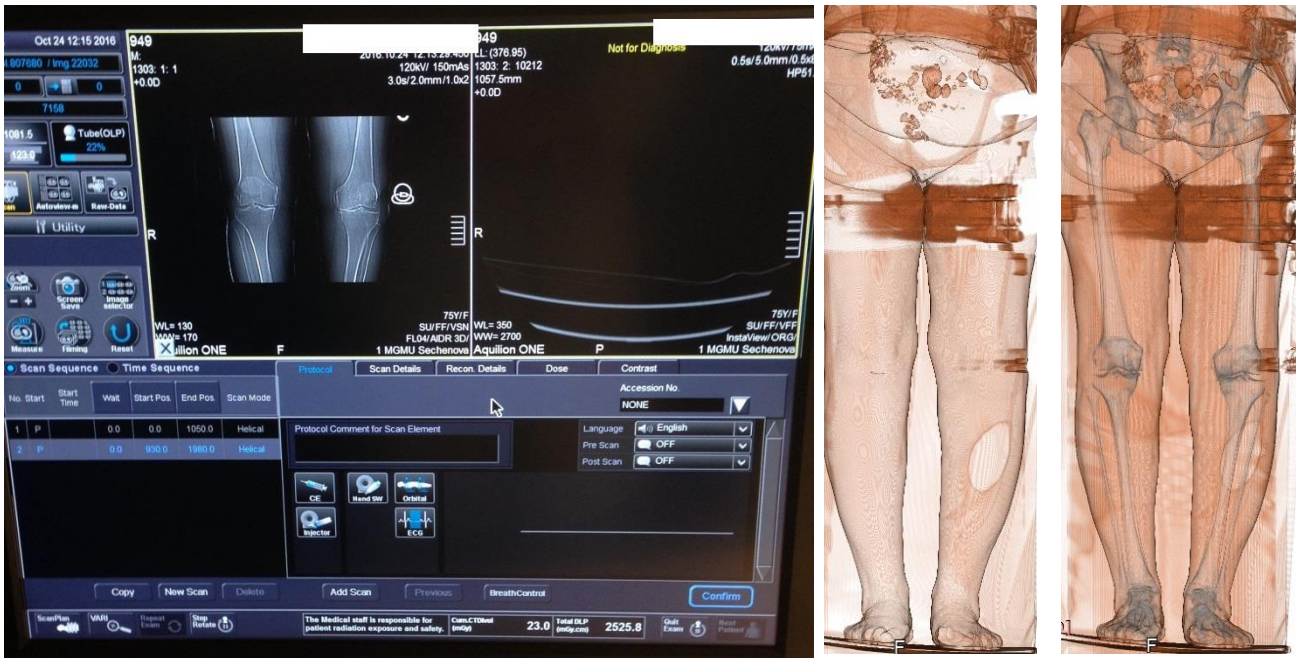

а б в

Рисунок 80 – То же наблюдение: а – компьютерная обработка данных исследования; б, в – варианты обработки данных топографии

Рисунок 81 – То же наблюдение. Различные режимы обработки данных топографии у пациентки Б.

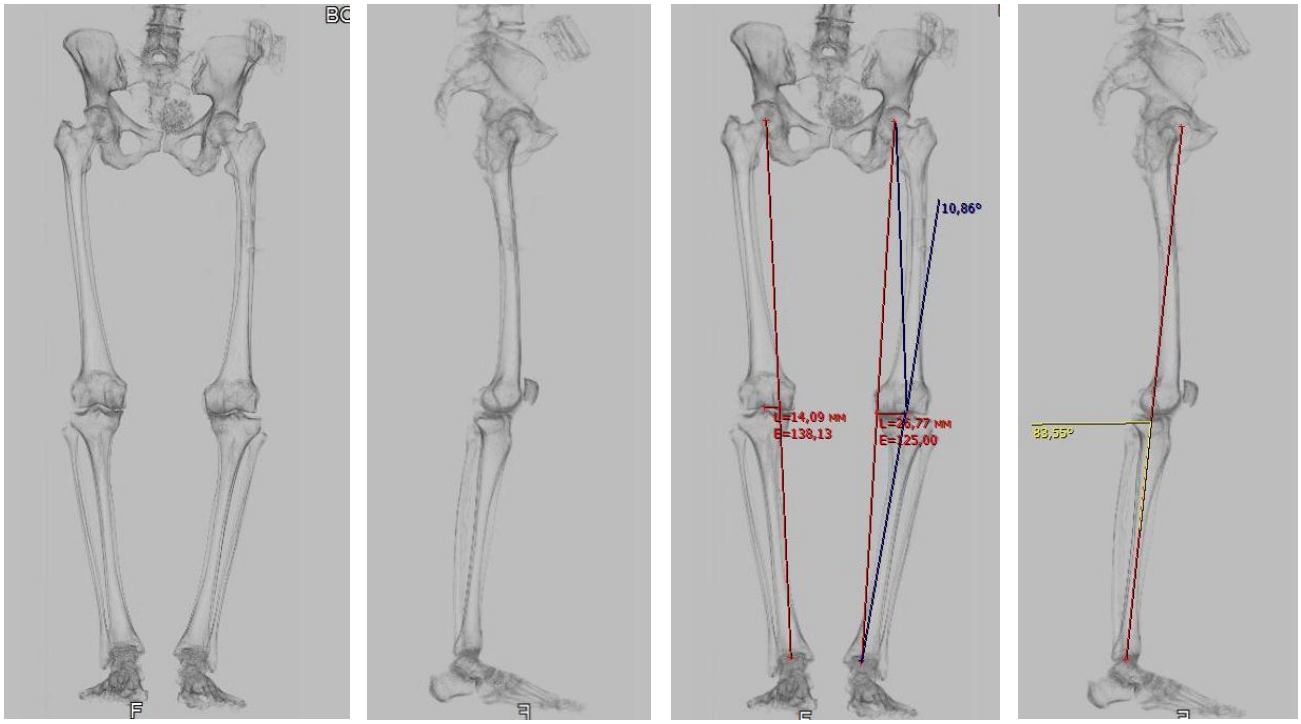

а б в г

Рисунок 82 – То же наблюдение. Планирование артропластики левого КС, определение степени варусной деформации, механической оси конечности: а, б – топограмма нижних конечностей до измерения в прямой и боковой проекциях; в – топограмма в прямой проекции после измерения (механическая ось правой нижней конечности проходит через середину внутреннего мыщелка большеберцовой кости (MAD=14,09 мм); механическая ось левой нижней конечности проходит через внутренний край медиального мыщелка большеберцовой кости (MAD=26,77 мм); варусная деформация 1 степени (угол варусной деформации – 10,86º); г – топограмма в боковой проекции после измерения (угол наклона плато большеберцовой кости кзади – 6,45º; PPTA=83,55º)

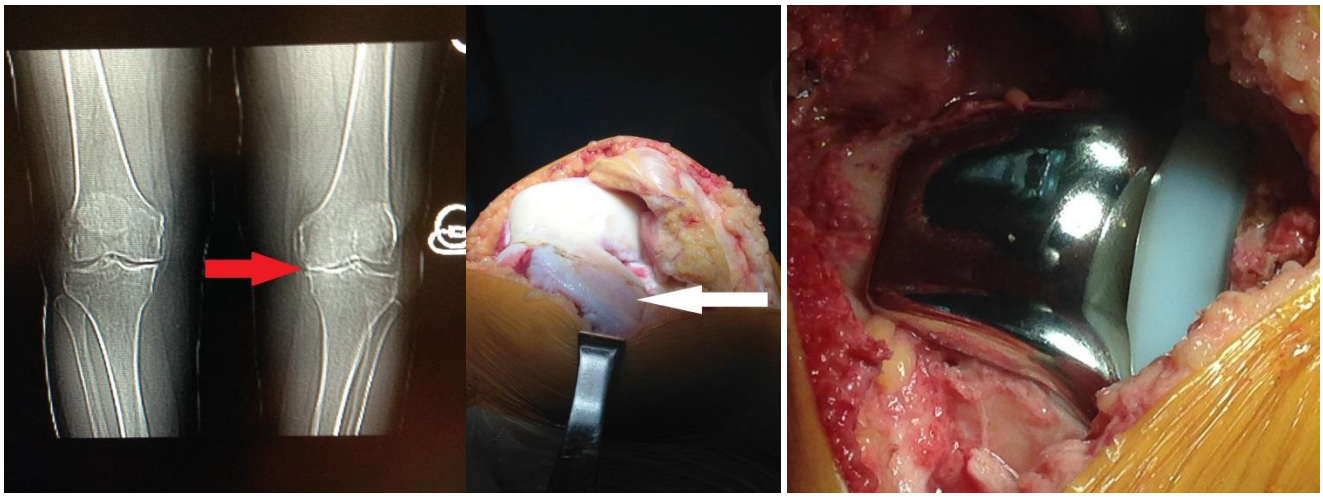

а б в

Рисунок 83 – То же наблюдение: а – топограммы (красной стрелкой указаны признаки ОА в медиальном отделе КС); б – вид внутреннего мыщелка бедренной кости на операции (белая стрелка); в – вид в ране после установки компонентов эндопротеза CR (Biomet AGC)

а б в г

Рисунок 84 – То же наблюдение: а, б – внешний вид левого КС в 1-е сутки после артропластики; в, г – рентгенограммы левого КС после операции

а б в г

Рисунок 85 – То же наблюдение: а – 7-е сутки после операции; б – снятие швов на 16-е сутки после артропластики; в, г – проведение топографии на 20-е сутки после эндопротезирования левого КС

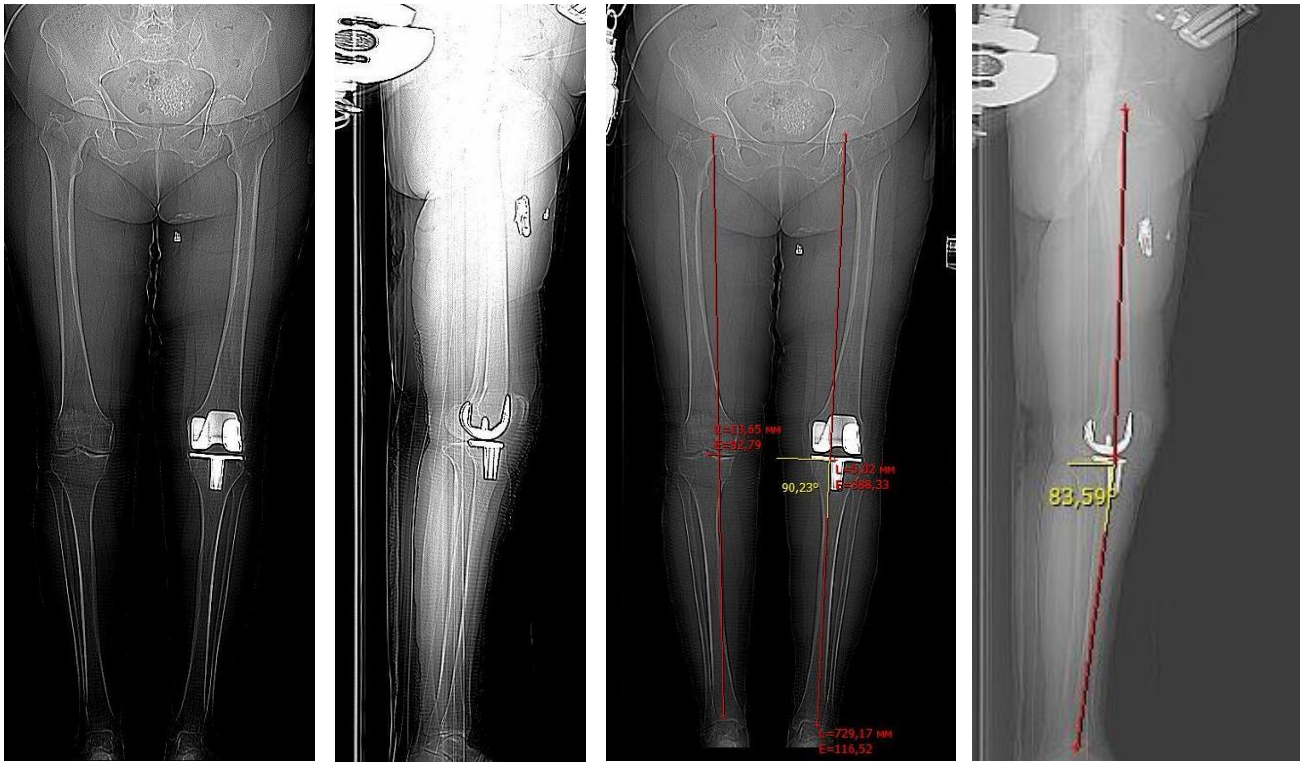

а б в г

Рисунок 86 – То же наблюдение: а, б – топограммы нижних конечностей после артропластики до измерения; в – топограмма в прямой проекции после измерения (красными линиями отмечены механические оси обеих нижних конечностей; справа MAD=13,65 мм; слева MAD=5,62 мм; MPTA=90,23º); г – топограмма в боковой проекции после измерения (PPTA=83,59º)

Мы различали деформации КС во фронтальной и функциональные возможности – в сагиттальной плоскости, что и легло в основу системы выбора эндопротеза.

Во фронтальной плоскости отклонение КС кнаружи с увеличением MAD>17 мм называется варусной деформацией. В наших наблюдениях она встретилась в 1560 (60,2%) случаев из 2590. Мы различали варусную деформацию 3 степеней:

- 1 степень – при отклонении оси нижней конечности от нормальной в пределах 5–10º.
- 2 степень – отклонение 11–15º.
- 3 степень – >15º.

При изменении оси нижней конечности в противоположном направлении с MAD<3 мм принято говорить о вальгусной деформации, которая отмечалась в 663 (25,6%) наблюдениях. При вальгусной деформации также выделяли 3 степени:

- 1 степень – при изменении оси нижней конечности кнутри на 10–15º.
- 2 степень – в пределах 16–20º.
- 3 степень – >20º.

В сагиттальной плоскости при ограничении разгибания в КС у 626 (24,2%) пациентов была выявлена сгибательная контрактура. Сгибательная контрактура может быть 3 степеней:

- 1 степень – ограничение разгибания до 10º.
- 2 степень – 10–30º.
- 3 степень – >30º.

При ограничении сгибания принято говорить о разгибательной контрактуре, которая, по нашим данным, встречалась в 1163 (44,9%) случаях. Разгибательную контрактуру также разделяли на 3 степени:

- 1 степень – угол сгибания в КС составляет 90–120º.

- 2 степень – 70–89º.
- 3 степень – <70º.

При рекурвации происходило переразгибание в КС. Рекурвация была у 68 (6,3%) пациентов проспективных групп.

Обязательным условием клинической оценки КС является определение возможной переднезадней или боковой нестабильности. Выявляется функциональный потенциал передней и задней крестообразных связок при проведении теста «переднего и заднего выдвижного ящика», для боковых связок – тест приведения и отведения голени (глава 2.3.1).

При ОА КС выявление несостоятельности передней и особенно задней крестообразных связок сопряжено с возможными трудностями ввиду ограничения костными разрастаниями взаимного смещения костей относительно друг друга. Поэтому при несостоятельности задней крестообразной связки, выявленной на операции артропластики, хирург должен иметь возможность компенсировать ее функцию конструктивными особенностями эндопротеза.

Обязательным условием является определение боковой нестабильности коленного сустава – осуществление возможной пассивной коррекции существующей деформации во фронтальной плоскости. Сначала это исследование проводят при полностью разогнутой ноге, а затем (для расслабления задних отделов капсулы сустава) – при сгибании под углом 150° (Рисунок 87).

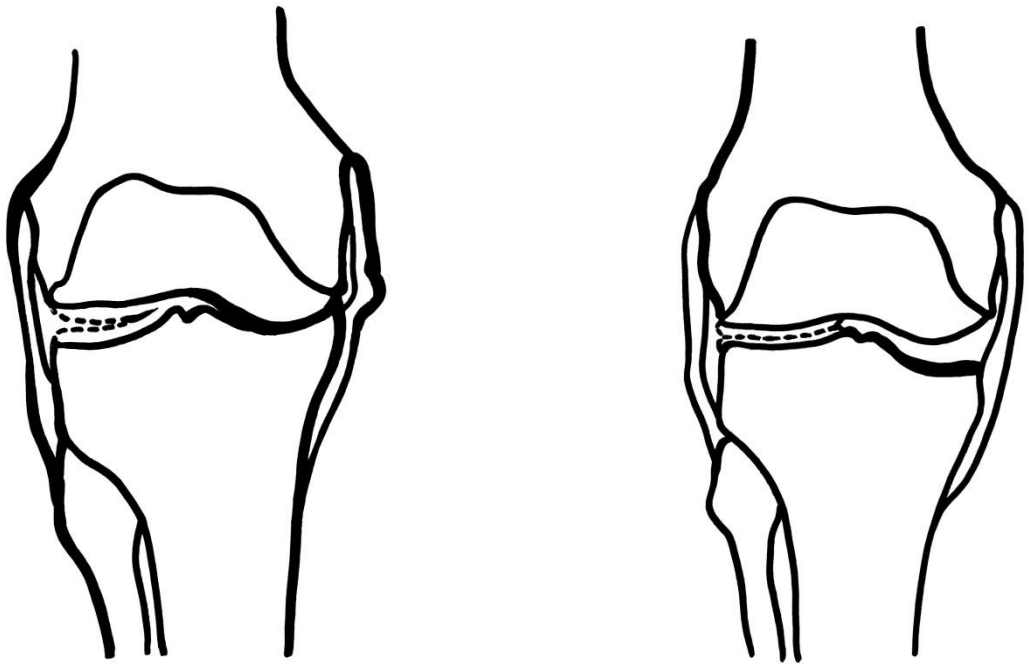

Рисунок 87 – Пассивная коррекция варусной деформации: слева – поражение внутреннего отдела правого КС, варусная деформация КС; справа – пассивная коррекция при приложении вальгизирующей нагрузки на голень

Если фронтальная деформация корректируется до нормальной оси нижней конечности, то капсульно-связочный аппарат КС не поражен патологическим процессом, и при артропластике ось конечности может быть восстановлена лишь за счет удаления всех экзостозов, правильных опилов костей и восстановления имеющихся костных дефектов без осуществления мягкотканных релизов. Такая нестабильность называется функциональной.

При истинной нестабильности, когда фронтальная деформация не корректируется до нормальной оси, отмечаются снижение эластичности, рубцевание, сморщивание той или иной связочной структуры, что всегда потребует применения релиза. При истинной нестабильности, когда имеется гиперкоррекция оси конечности, можно предполагать дефицит удерживающей функции той или иной связки, что предопределяет комплексный подход к балансу сгибательного и разгибательного промежутков (алгоритм комплексного подхода к связочному аппарату изложен в главе 6; оценка

переднезадней и боковой нестабильности коленного сустава описана на II этапе системы выбора эндопротеза – глава 7.4).

По нашим данным, функциональная нестабильность в КС была в 578 (22,3%) наблюдениях.

7.2. Типы тотальных эндопротезов коленного сустава в зависимости от степени связанности

При эндопротезировании КС не должна быть нарушена тенсегрированность его структуры, т.е. стабильность, обеспеченная натяжением. Существуют различные типы тотальных эндопротезов в зависимости от степени связанности компонентов между собой (Таблица 25).

Таблица 25 – Связанность компонентов эндопротеза КС (стрелкой указано повышение степени связанности)

Несвязанный эндопротез (Unconstrained)	С сохранением PCL (эндопротез CR)	↓
Полусвязанный эндопротез (Semiconstrained)	С глубокой кривизной вклыдаша (Deep dish)	
	С замещением PCL (эндопротез PS)	
Связанный эндопротез (Constrained)	Эндопротез VVC	
Полностью связанный эндопротез (Hinge, fully constrained, linkede)	Ревизионный эндопротез (например, Constraned Rotation Knee)	

Принципиальный аспект различных вариантов связанности эндопротезов КС – это конформность.

Эндопротезы с сохранением задней крестообразной связки имеют меньшую конформность по сравнению с эндопротезами большей связанности. Низкая конформность обеспечивает бóльшую подвижность между компонентами эндопротеза и обусловливает повышенный износ полиэтилена ввиду увеличения давления на единицу его площади. Кроме того, при низкой конформности имеются меньший биомеханический стресс на границе имплант-кость и меньшее расшатывание эндопротеза, особенно ТК.

При высокой конформности компоненты эндопротеза больше соответствуют друг другу. Степень конформности повышается соответственно увеличению связанности компонентов между собой. При высокой

конформности отмечается меньший износ полиэтилена ввиду более равномерного распределения нагрузки, однако из-за биомеханического несоответствия повышаются стрессовые нагрузки на границе имплантата и кости, что увеличивает риск расшатывания компонентов (Рисунок 88).

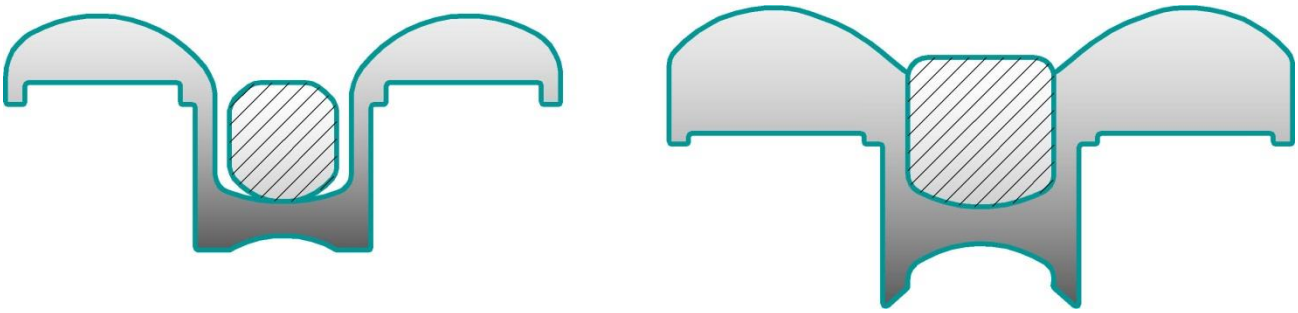

Рисунок 88 – Слева – кулачковый механизм полусвязанного эндопротеза (эндопротез PS); справа – связанного эндопротеза (эндопротез VVC)

Видно, что выступ на вкладыше эндопротеза PS конструктивно заменяет нефункционирующую заднюю крестообразную связку и ограничивает смещение большеберцовой кости вперед, однако боковой стабильности почти не добавляет. А выступ на вкладыше эндопротеза VVC, помимо удержания в переднезаднем направлении, обеспечивает бóльшую боковую стабильность.

При использовании эндопротеза PS возможно переднезаднее и боковое соударение выступа вкладыша о БК, что в большей степени происходит при применении эндопротеза VVC. Однако в обоих случаях конформность компонентов выше, чем у эндопротеза CR, поэтому повышаются стрессовые нагрузки на связочный аппарат, увеличивается напряжение в костной ткани, на границе имплантата и кости, что продемонстрировано математическим моделированием нагрузок при различных типах эндопротезов (глава 4).

7.3. Варианты коррекции костного дефекта при первичной артропластике

При выраженных деформациях и контрактурах, остеонекрозе, кистовидной перестройке, неправильно сросшихся переломах зачастую встречаются дефекты большеберцовой и бедренной костей, которые могут вызвать сложности первичного эндопротезирования. Дефекты костной ткани

могут быть не видны на рентгенограммах, поэтому зачастую вариант восполнения костного дефекта определяется на самой операции. Дефект может быть расположен по периферии, не ограничен кортикальной костью или находиться в центральных отделах с периферийной жизнеспособной костью. Существует ряд простых методов восполнения костного дефекта, правильное выполнение которых позволяет создать прочную опору компоненту эндопротеза.

Резекция по дну дефекта. При данном методе пластика дефекта как такового не выполняется, а имеющийся дефицит костной ткани удаляют посредством максимально глубокой резекции по дну дефекта (Рисунок 89).

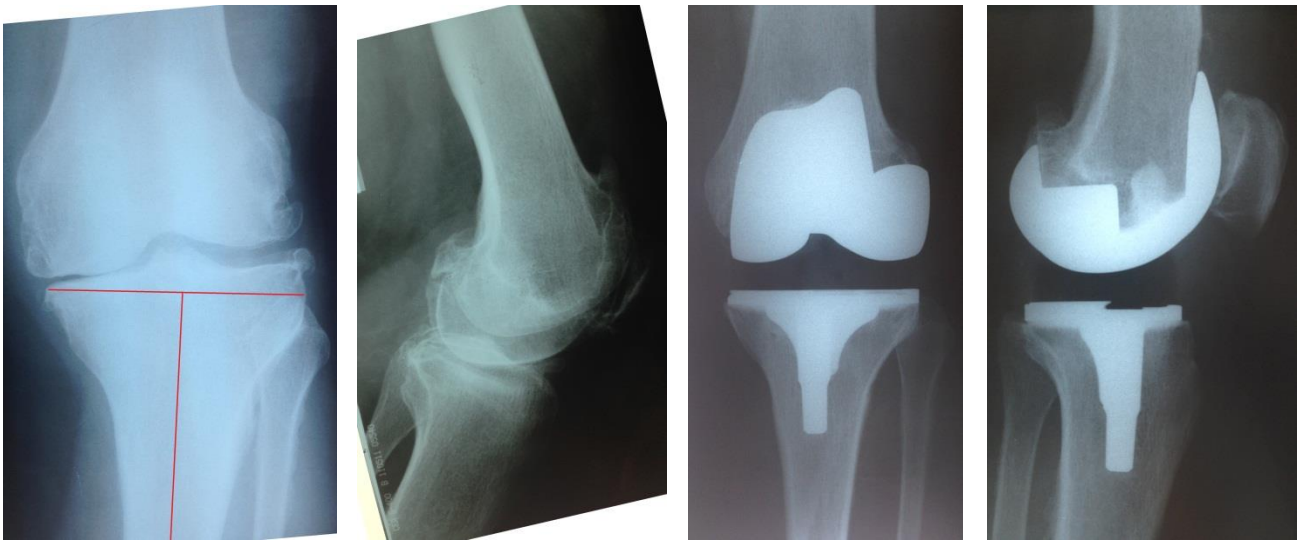

а б в г

Рисунок 89 – Рентгенограммы пациента В. (V группа ТЭКС): а, б – до операции (красным цветом указана предполагаемая плоскость резекции по дну дефекта); в, г – после эндопротезирования эндопротезом PS (Genesis II, Smith&Nephew)

Данный метод возможен только при незначительных дефектах. Он прост в исполнении, однако при большой резекции кости возможна нестабильность сустава даже после установки максимального вкладыша. Кроме того, прочность большеберцовой кости прогрессирующе уменьшается в дистальном направлении (Рисунок 90).

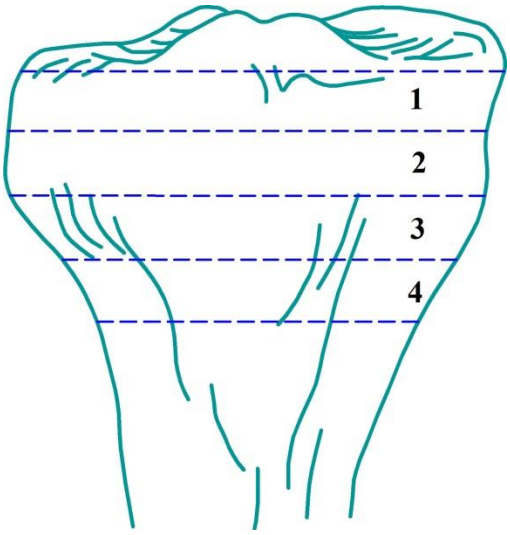

Рисунок 90 – Прочность проксимального отдела большеберцовой кости: 1–4 – зоны высотой 1 см (объяснение в тексте)

C.D. Chaput и соавт. [164] доказали, что самая высокая прочность большеберцовой кости в 1-й зоне; во 2-й зоне она снижается в 1,5 раза, в 3-й – в 3, а в 4-й – несколько увеличивается.

При большой резекции ТК будет опираться на менее прочную кость, что может послужить причиной раннего расшатывания эндопротеза. При наличии на одном из мыщелков костного дефекта резекция может быть выполнена на 2 мм ниже дна дефекта только, если на соседнем мыщелке удаляется <12 мм кости. В противном случае целесообразнее выполнить резекцию большеберцовой кости выше дна дефекта, а образовавшийся дефект восполнить одним из вариантов пластики.

Цементная пластика. Имеющийся дефицит костной ткани замещается костным цементом. Цементная пластика применялась нами при дефектах F (IA, IB, IIA, IIB), и T (IA, IB, IIA) типов. Это простой и дешевый способ, однако при нарушении периферийной кости зачастую трудно добиться адекватной прессуризации цемента. Кроме того, во время полимеризации цемента происходит его усадка примерно на 2%, что при большой площади может привести к нарушению прочности.

Клиническое наблюдение (пациентка И., 79 лет) служит иллюстрацией цементной пластики при дефекте наружного мыщелка бедренной кости (FLIIB тип) (Рисунок 91, Рисунок 92, Рисунок 93, Рисунок 94).

Рисунок 91 – Данные исследования пациентки И. (X группа ТЭКС): слева - внешний вид пациентки; справа – рентгенограммы левого КС

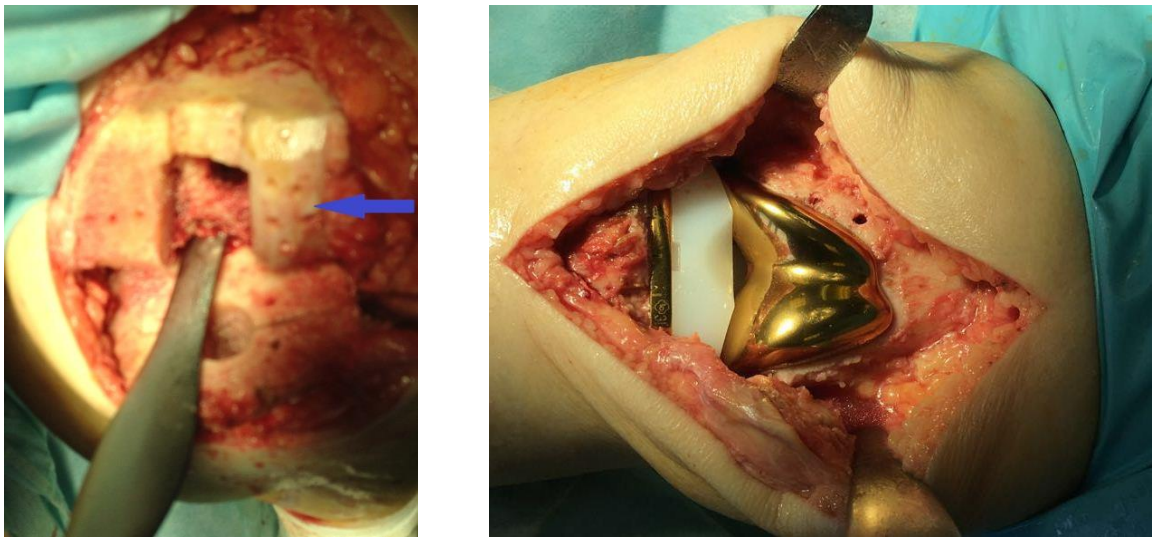

а б

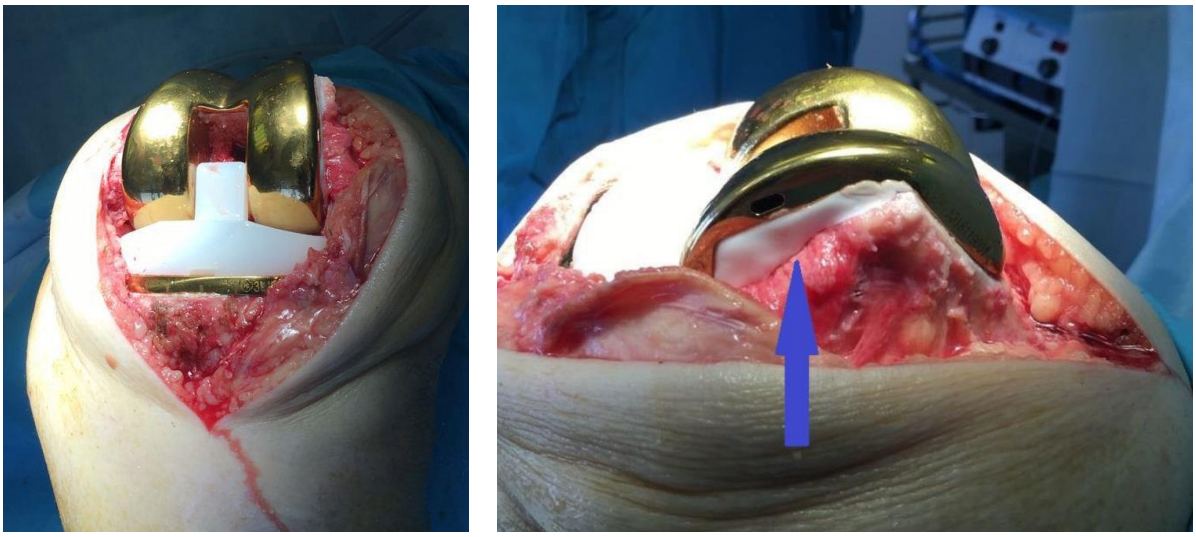

в г

Рисунок 92 – То же наблюдение: а – дефект FLIIB типа, выполнено 5 анкерных отверстий диаметром 2 мм и глубиной 10 мм; б – г – выполнено эндопротезирование левого КС эндопротезом ACS PS (Implantcast) (синей стрелкой указана цементная пластика дефекта наружного мыщелка бедренной кости)

а б в г

Рисунок 93 – То же наблюдение: а – вид послеоперационной раны сразу после ушивания; б – вид нижней конечности после операции; в, г – рентгенограммы после артропластики эндопротезом PS

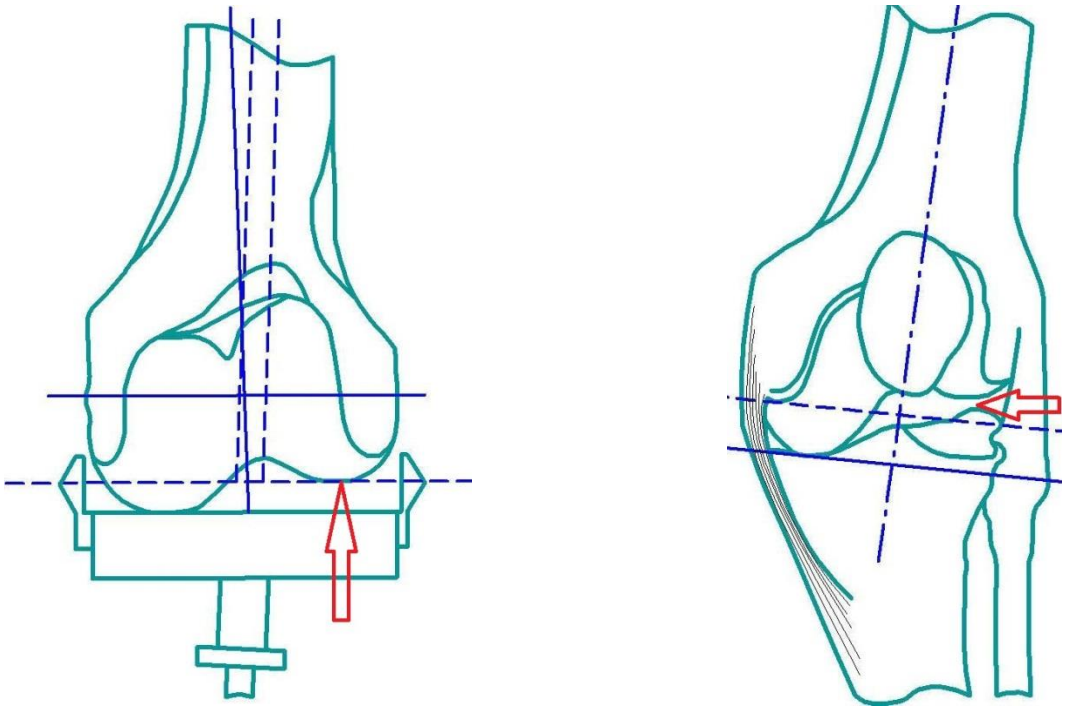

а б

Рисунок 94 – Схематичное изображение изменений наружного мыщелка бедренной кости при вальгусной деформации (а), при которых плоскость дистальной резекции лишь коснулась наружного мыщелка; б – вальгусная деформация, плоскость резекции не касается наружного мыщелка, что требует применения костной аутопластики или использование аугментов

В приведенном наблюдении при дистальной резекции бедренной кости плоскость опила на наружном мыщелке едва коснулась его поверхности, что потребовало цементной пластики.

Ниже представлен клинический пример с применением цементной пластики при дефекте внутреннего мыщелка большеберцовой кости (TMIIA тип) у пациентки с ОА левого КС IIIA стадии с варусной деформацией 2 степени (Рисунок 95).

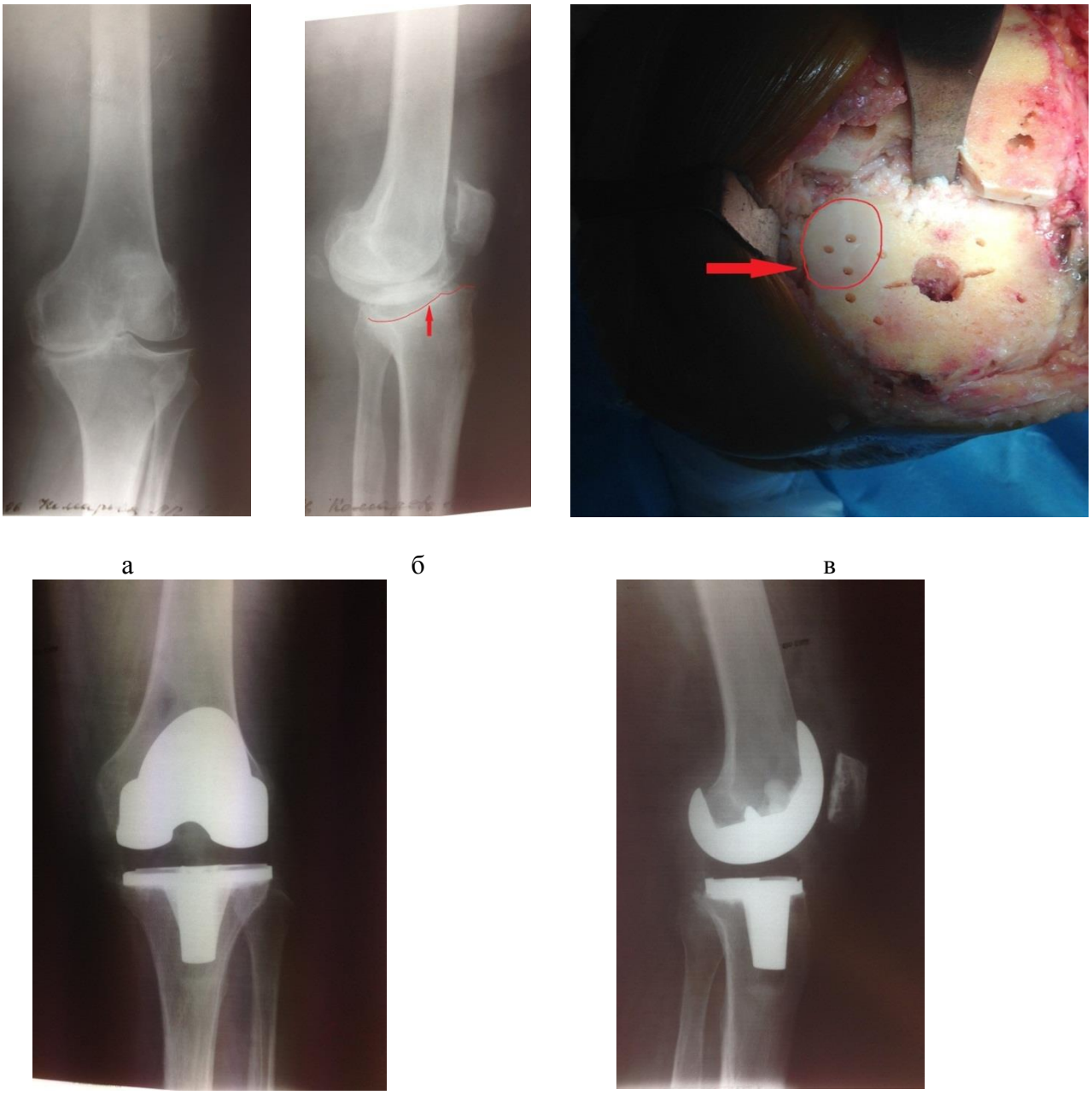

а б в

г д

Рисунок 95 – Пациентка К., 68 лет (IX группа ТЭКС): а, б – рентгенограммы до операции (стрелкой указан дефект внутреннего мыщелка); в – опил большеберцовой кости выше дна дефекта, армирование анкерами (красной стрелкой указаны края оставшегося дефекта); г, д – после эндопротезирования левого КС эндопротезом PS с замещением суставной поверхности надколенника и цементной пластикой дефекта TMIIA типа (Zimmer, NexGen LPS)

При наличии на дне дефекта плотной кости целесообразно выполнить анкеры путем просверливания отверстий диаметром 2 мм на каждом сантиметре поверхности глубиной 10 мм.

Для усиления прочности фиксации при плохом качестве кости целесообразно армирование цемента 1–3 винтами.

Костная пластика является методом выбора у молодых пациентов при первичном эндопротезировании КС. Как указывалось в обзоре литературы, большинство авторов отмечают хорошие результаты применения костной пластики. Мы считаем необходимым соблюдать при ее проведении определенные требования:

- для более равномерного распределения нагрузок плоскость будущей костной пластики должна располагаться строго перпендикулярно механической оси нижней конечности;
- необходима точная подгонка размера трансплантата;
- компонент эндопротеза должен полностью покрывать трансплантат для одинаковой нагрузки на него;
- выполняется тщательная подготовка контактирующих поверхностей для создания условий их сращения;
- до полной консолидации нужно ограничивать осевую нагрузку на ногу (в течение 12 нед.) (Рисунок 96, Рисунок 97).

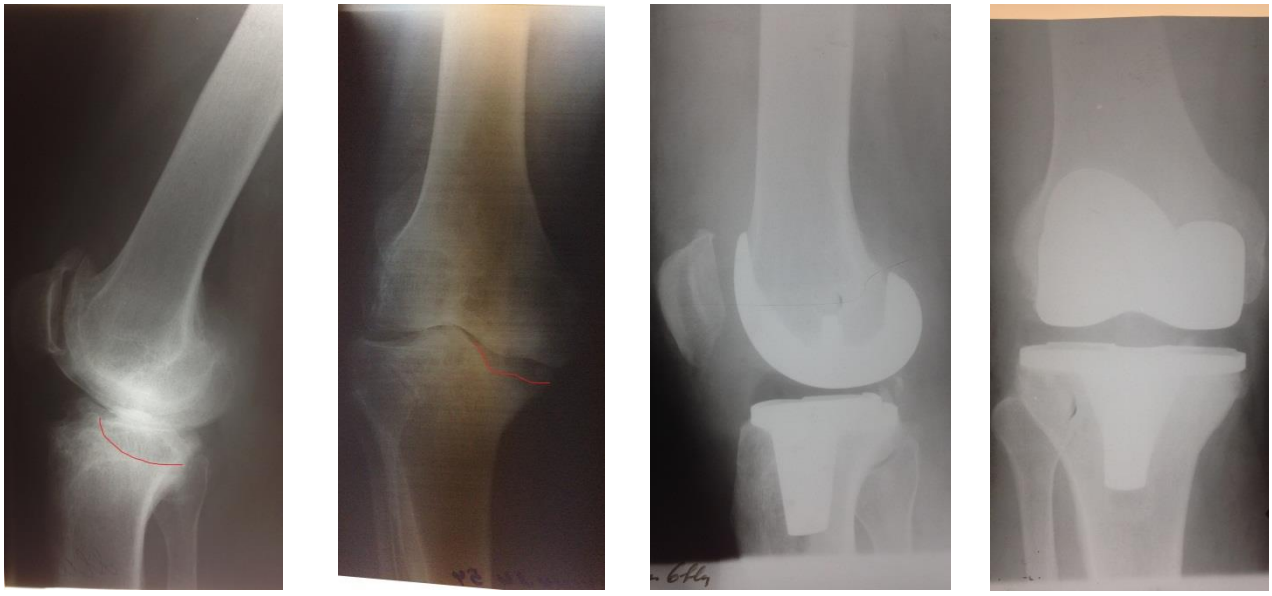

а б в г

Рисунок 96 – Рентгенограммы пациента Ф. (VIII группа ТЭКС): а, б – до операции, дефект TMIIB типа (линией отмечена величина дефекта); в, г – после костной пластики дефекта медиального мыщелка большеберцовой кости и артропластики эндопротезом CR

а

б

в

г

Рисунок 97 – Данные исследования того же пациента Ф. (VIII группа ТЭКС) на 5-е сутки после артропластики (а – г)

Костная пластика использовалась нами при дефектах костной ткани F (IC, IIC, IIIA, IIIB) и T (IIB, IIIA) типов.

Применение аугментов, втулок, конусов или модульных ножек

При наличии дефекта FIIIC и T (IC, IIC, IIIB, IIIC) типов целесообразно применение аугментов и интрамедуллярных ножек для достижения долгосрочной стабильности компонентов эндопротеза (Рисунок 98, Рисунок 99, Рисунок 100).

а б в г

Рисунок 98 – Результаты исследования пациентки П. (XII группа ТЭКС): а – внешний вид до операции без нагрузки; б – с нагрузкой на правую ногу; в, г – рентгенограммы правого КС (красным цветом отмечены контуры костей)

а б

Рисунок 99 – То же наблюдение: а – вид нижней конечности на операционном столе; б – сразу после операции (на операции выявлен дефект наружного мыщелка бедренной и большеберцовой костей – FLIIB, TLIIC типов)

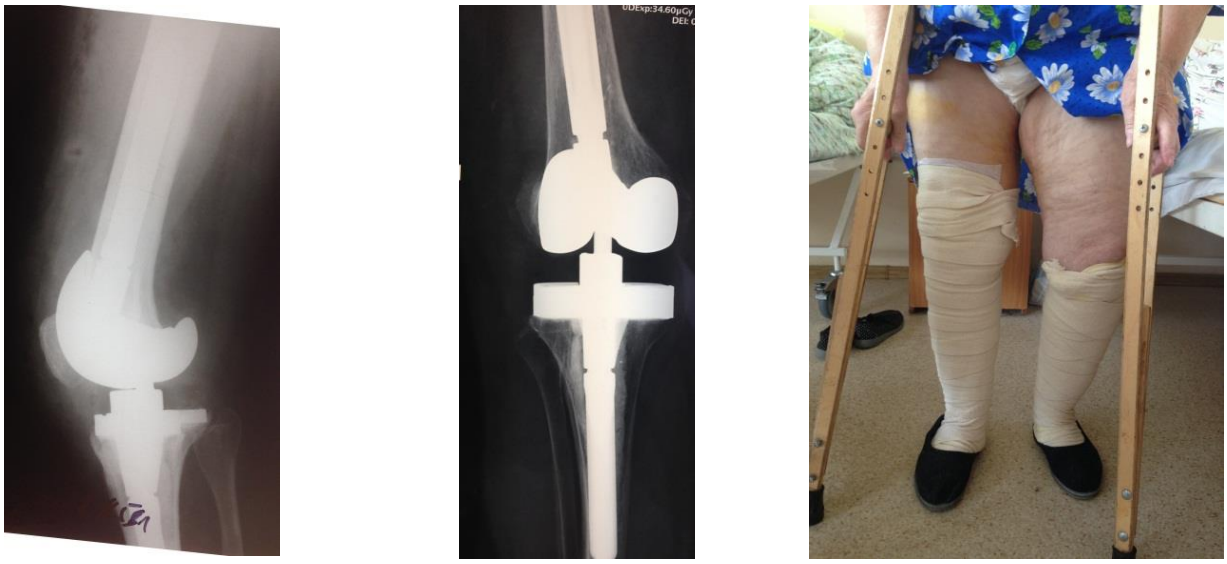

а б в

Рисунок 100 – То же наблюдение: а, б – рентгенограммы после артропластики эндопротезом VVC (Zimmer, NexGen LCCK); в – внешний вид пациентки на 2-е сутки после операции

7.4. Система выбора эндопротеза и хирургической тактики артропластики

Система выбора эндопротеза и хирургической тактики артропластики основывается на изучении биомеханики КС (глава 3), математическом моделировании распределения напряжений при нагрузках (глава 4), предложенных классификациях ОА и костных дефектов (глава 5), на алгоритме работы со связочным аппаратом КС (глава 6), на рациональном планировании операции по рентгенограммам и оценке локального статуса КС (главы 2.3 и 7.1).

СВЭиХТА включает 4 этапа (Рисунок 101):

- I – определение стадии ОА по предложенной классификации.
- II – выбор по клинической картине и функциональному статусу КС предполагаемого типа эндопротеза в зависимости от степени связанности. Планирование артропластики проводится по рентгенограммам с захватом тазобедренного и голеностопного суставов в 2 проекциях, по телерентгенограммам или по топограммам, выполненным на современном многосрезовом компьютерном томографе. При оценке переднезадней нестабильности коленного сустава выявляем повреждение

только PCL, если ОА позволяет это осуществить. В ряде случаев состоятельность задней крестообразной связки оценивается на операции: при ее дефиците выполняется удаление PCL и устанавливается эндопротез PS, при ее состоятельности – связка сохраняется и имплантируется эндопротез CR.

- III – определение хирургической тактики артропластики. По клинической картине, по рентгенограммам или топограммам нижних конечностей устанавливаем индивидуальные особенности нижней конечности, находим механическую ось конечности, степень варусной и вальгусной деформации, угол вальгусного отклонения бедренной кости и др. Все это диктует выбор подхода к доступу и к связочному аппарату во время эндопротезирования. При каждой степени деформации и контрактуры описана предполагаемая хирургическая тактика (номер алгоритма работы со связочным аппаратом). К стандартной технике относятся срединный кожный и медиальный парапателлярный капсульный доступ; дистальная резекция бедренной кости (соответствует толщине БК – 8 или 9 мм); опил плато большеберцовой кости – 6–8 мм; 1 степень релиза в медиальном отделе. На 3-м этапе при необходимости для достижения одинаковых и симметричных сгибательного и разгибательного промежутков может быть использован дополнительный релиз мягких тканей в соответствии с алгоритмом (Таблица 24). При выраженной деформации во фронтальной плоскости (варусная деформация 2, 3 степени), сгибательной контрактуре 3 степени, рекурвации сустава необходимо косвенно заподозрить несостоятельность PCL (а в некоторых случаях и боковых коллатеральных связок) и на операции артропластики иметь возможность имплантировать более связанный эндопротез.
- IV – определение варианта восполнения имеющегося костного дефекта при эндопротезировании КС.

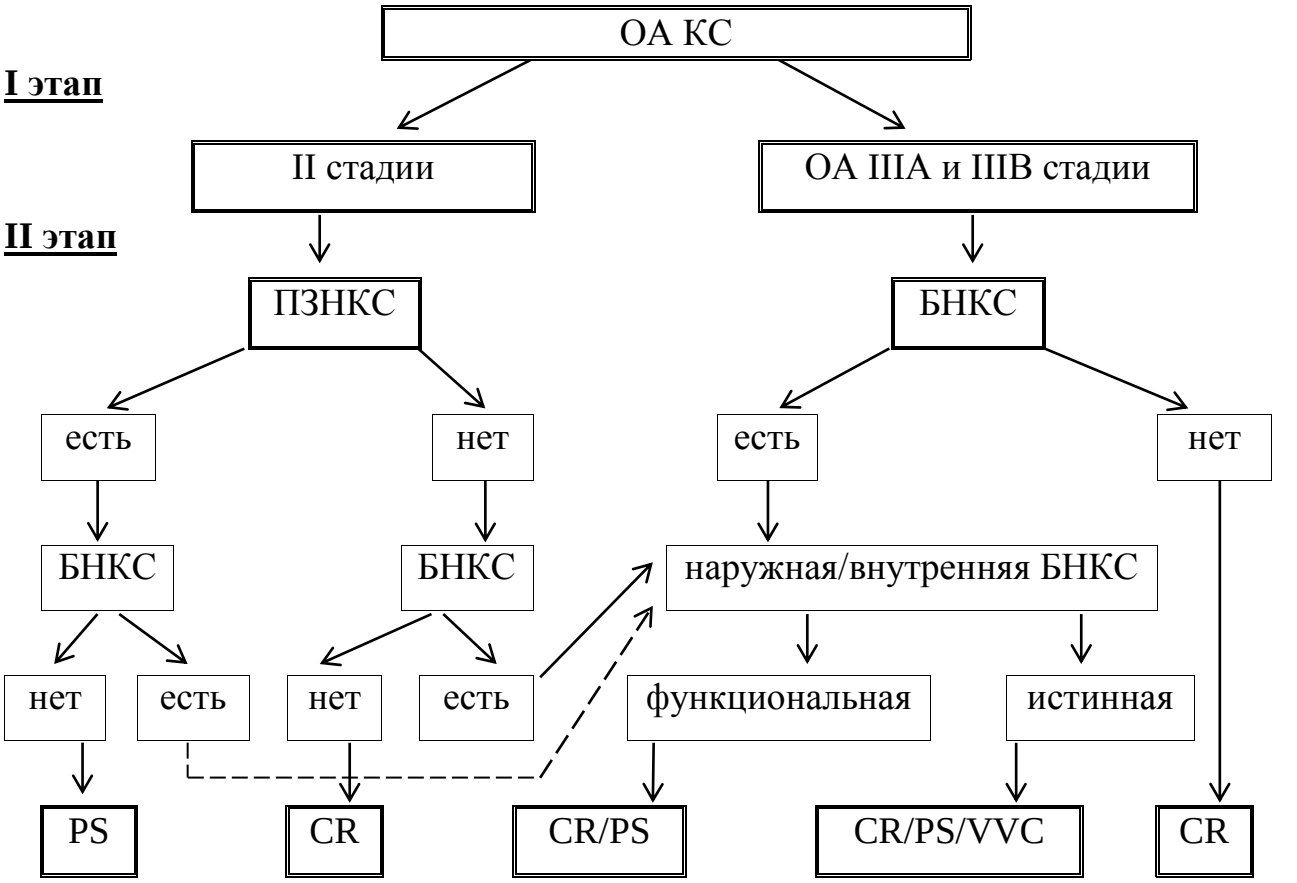

III этап – степень деформации и контрактуры

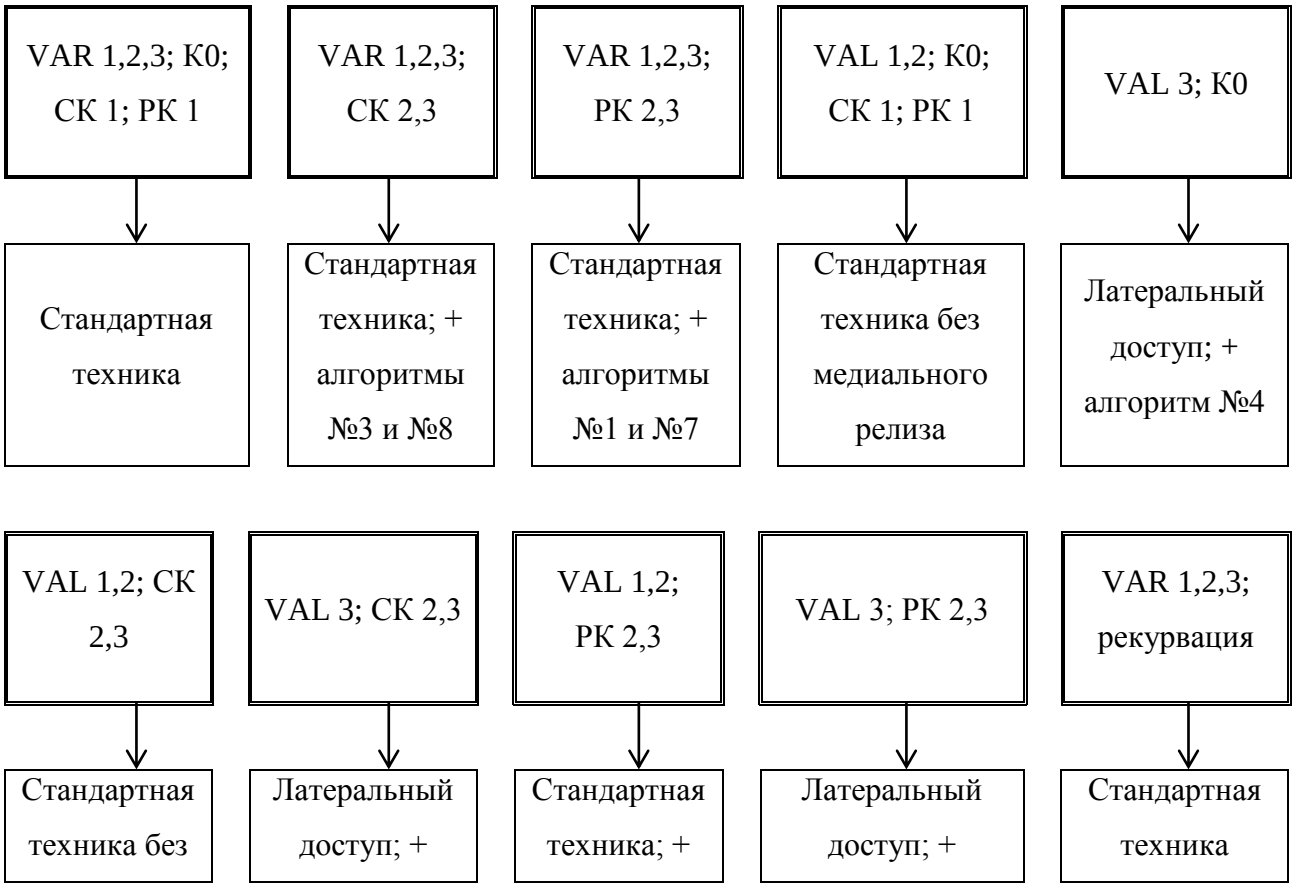

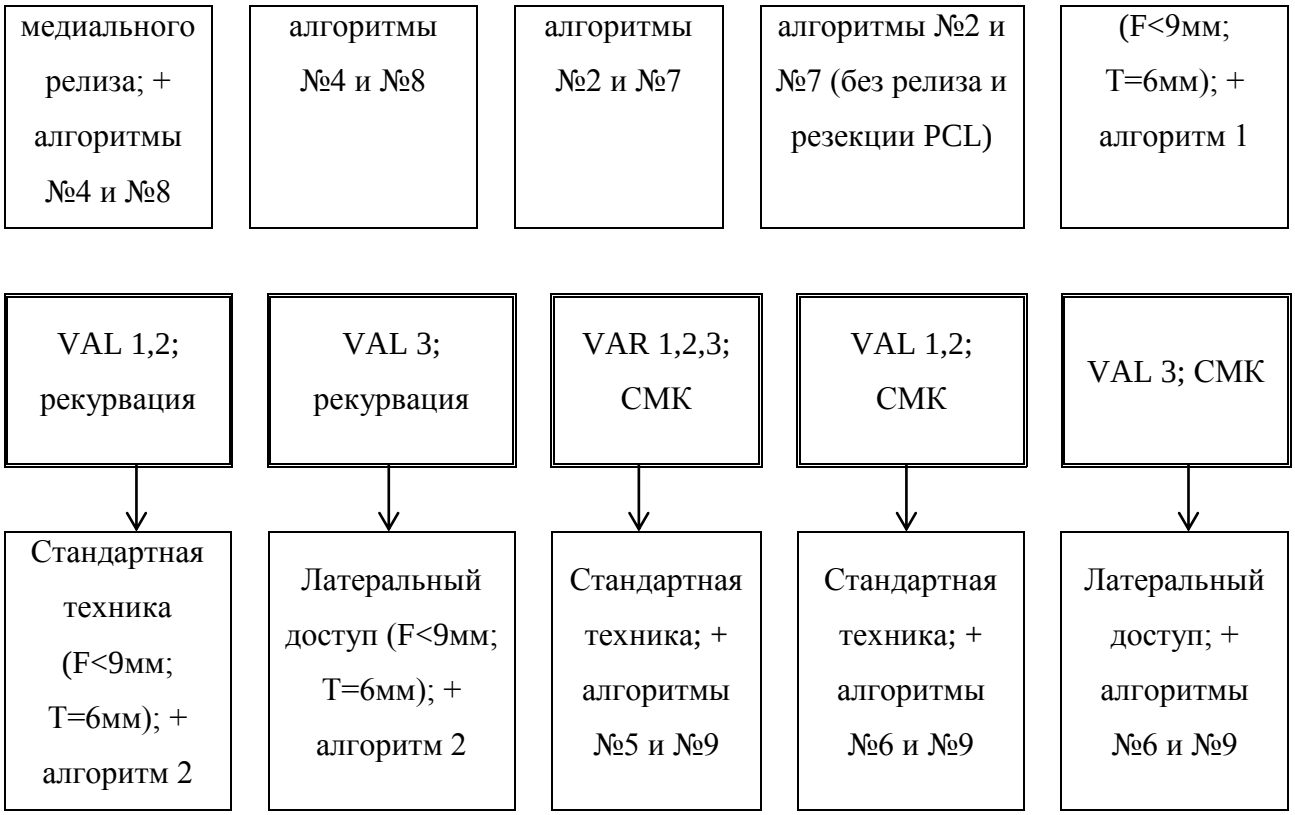

IV этап – тип костного дефекта

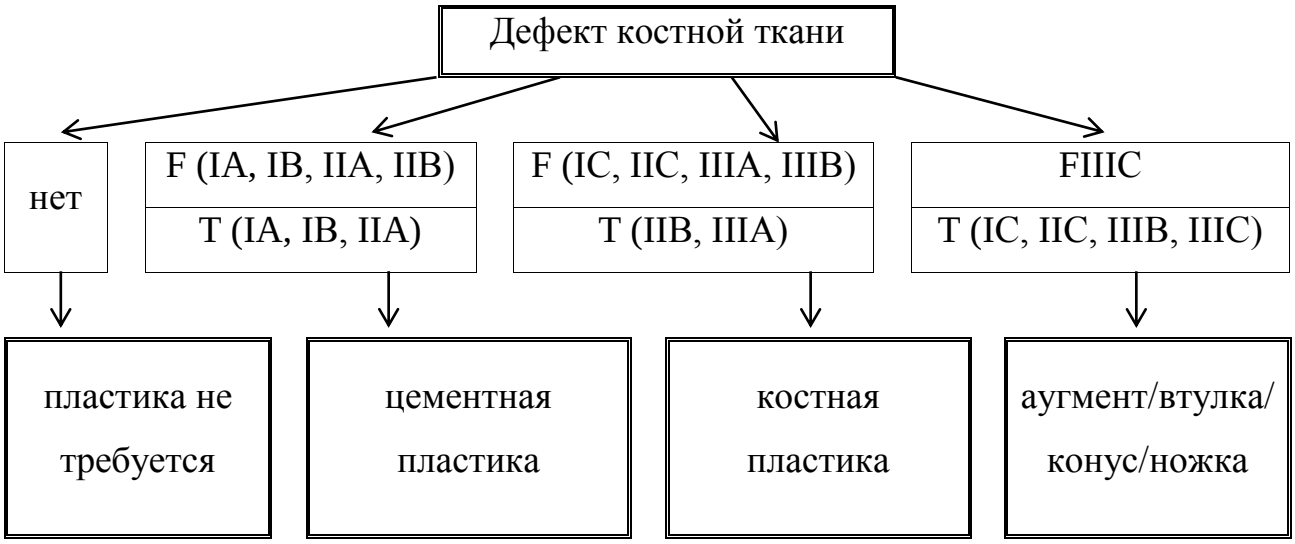

Рисунок 101 – Система выбора эндопротеза и хирургической тактики артропластики: К0 – без контрактуры; БНКС – боковая нестабильность КС (во фронтальной плоскости); ПЗНКС – переднезадняя нестабильность КС (в сагиттальной плоскости); РК – разгибательная контрактура; СМК – смешанная контрактура; СК – сгибательная контрактура; CR/PS, CR/PS/VVC – возможная интраоперационная конверсия типа связанности эндопротеза; F – бедренная кость; T – большеберцовой кость; VAL – вальгусная деформация; VAR – варусная деформация (арабскими цифрами отмечена степень контрактуры или деформации; номер алгоритма – см. главу 6.3)

Данную систему мы постепенно начали применять с конца 2013 г. Каждого пациента, кому планировалось эндопротезирование КС, мы обследовали по описанной системе. На I этапе определяли стадию развития дегенеративно-дистрофического заболевания по предложенной нами классификации. На II этапе с учетом клинической оценки состояния КС предполагали тип связанности эндопротеза. По нашим данным, из 950 пациентов, которым применяли СВЭиХТА, только у 32 (3,37%) потребовалась интраоперационная конверсия в сторону более связанного эндопротеза. Данная ситуация возникала, когда на операции мы обнаруживали функциональный дефицит связки или с предполагаемым эндопротезом не получали должной стабильности сустава. На III этапе определяли хирургическую технику оперативного пособия, вариант предполагаемого мягкотканного релиза, учитывая функциональное состояние КС. На IV этапе устанавливали необходимый объем компенсации имеющегося костного дефекта.

У хирурга в процессе операции должны быть все размеры компонентов эндопротеза, а также при необходимости возможность перехода на эндопротез большей связанности.

Резюме

В настоящей главе рассмотрено планирование эндопротезирования КС, а также предложен научно-обоснованный подход к выбору того или иного типа эндопротеза в зависимости от степени связанности и к хирургической тактике при операции.

Считаем, что тактика первичной артропластики, основанная на биомеханическом соответствии кинематики различных типов эндопротезов с движением здорового КС, а также результаты распределения нагрузок различных эндопротезов по данным математического моделирования лежат в основе грамотного подхода к первичной артропластике. Формальный подход к

выбору эндопротеза неуклонно приведет к увеличению риска возможных осложнений.

В следующей главе подробно проанализированы данные о пациентах, которым было выполнено эндопротезирование КС без использования системы выбора эндопротеза и тактики артропластики и с ее применением.

Глава 8. ТОТАЛЬНОЕ ЭНДОПРОТЕЗИРОВАНИЕ КОЛЕННОГО СУСТАВА ЭНДОПРОТЕЗАМИ РАЗЛИЧНЫХ ТИПОВ

Для решения поставленных задач мы проанализировали 2590 клинических наблюдений первичной артропластики КС, выполненных в феврале 2011 г. – ноябре 2015 г. в клинике травматологии, ортопедии и патологии суставов ФГАОУ ВО Первого МГМУ им. И.М. Сеченова Минздрава России.

8.1. Характеристика пациентов в группах

Критерием включения в анализируемые группы было выполнение первичной артропластики КС эндопротезами различных типов. При возникновении инфекционных и неинфекционных осложнений после первичной артропластики, потребовавших ревизионного эндопротезирования КС, пациента в указанные группы не включали (Рисунок 102).

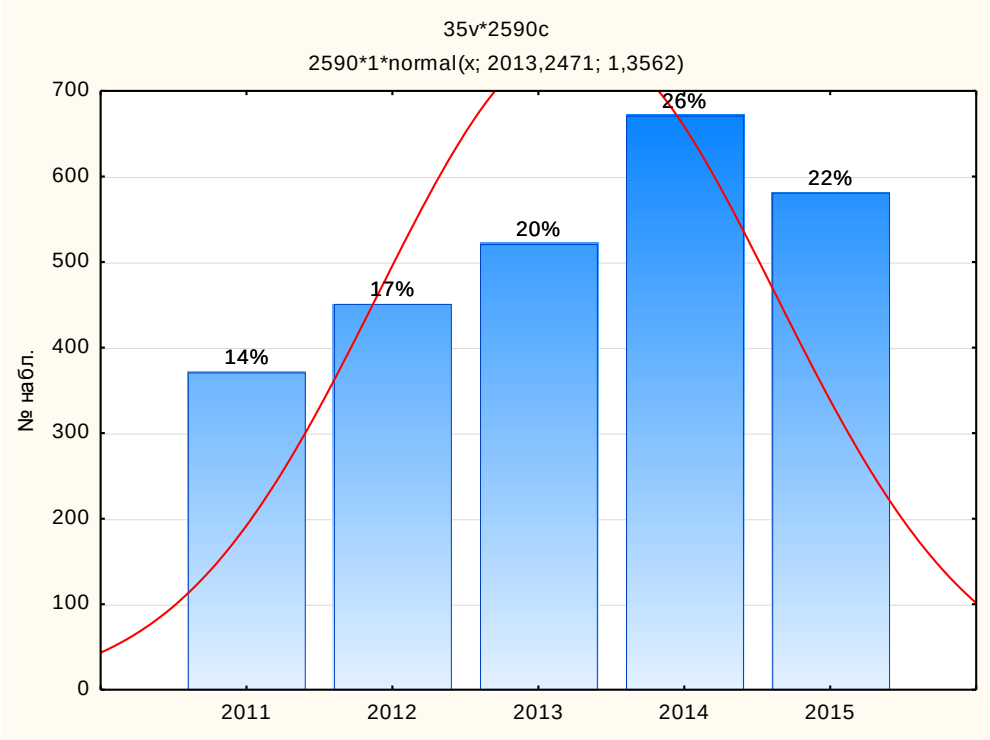

Рисунок 102 – Распределение пациентов проведенного исследования по годам

Все обследованные были разделены на 12 групп в зависимости от типа применяемого эндопротеза, особенностей планирования и тактики артропластики (Таблица 26).

Таблица 26 – Распределение пациентов по группам

<table>
<tr><th colspan="12">Группы пациентов с ТЭКС</th></tr>
<tr><td colspan="3" rowspan="2">Ретроспективные</td><td colspan="9">Проспективные</td></tr>
<tr><td colspan="3">Частичное применение СВЭиХТА</td><td colspan="6">Полное применение СВЭиХТА</td></tr>
<tr><td colspan="3">контроль</td><td colspan="3">контроль</td><td colspan="6">основные группы</td></tr>
<tr><td rowspan="2">CR</td><td rowspan="2">PS</td><td rowspan="2">VVC</td><td rowspan="2">CR</td><td rowspan="2">PS</td><td rowspan="2">VVC</td><td colspan="2">CR</td><td colspan="2">PS</td><td colspan="2">VVC</td></tr>
<tr><td><LM</td><td>>LM</td><td><LM</td><td>>LM</td><td><LM</td><td>>LM</td></tr>
<tr><td>I</td><td>II</td><td>III</td><td>IV</td><td>V</td><td>VI</td><td>VII</td><td>VIII</td><td>IX</td><td>X</td><td>XI</td><td>XII</td></tr>
<tr><td colspan="12">число больных</td></tr>
<tr><td>1057</td><td>422</td><td>31</td><td>104</td><td>24</td><td>2</td><td>128</td><td>727</td><td>12</td><td>73</td><td>2</td><td>8</td></tr>
<tr><td colspan="3" rowspan="3">1510</td><td colspan="3" rowspan="2">130</td><td colspan="4">855</td><td colspan="2">85</td><td colspan="2">10</td></tr>
<tr><td colspan="6">950</td></tr>
<tr><td colspan="9">1080</td></tr>
<tr><td colspan="12">Итого: 2590 наблюдений ТЭКС</td></tr>
</table>

Анализ в ретроспективных группах проводили по данным медицинской документации. У всех пациентов проспективных групп была применена система выбора эндопротеза и хирургической тактики артропластики: у одних – частично, у других – полностью. Кроме того, пациенты основных групп были разделены на тех, у кого не применяли комплексный подход к связочному аппарату КС (<LM), и тех, у кого подход к балансу связочного аппарата был комплексным (>LM).

Некоторые пациенты этого этапа исследования участвовали в работе на других ее этапах (так, 8 пациентов I группы ТЭКС и 9 пациентов VIII группы ТЭКС вошли в III группу по изучению биомеханики КС; 6 пациентов II группы ТЭКС и 7 пациентов X группы ТЭКС вошли в IV группу по анализу биомеханики КС).

Отметим, что во всех группах преобладали женщины ($p<0,05$) (Рисунок 103).

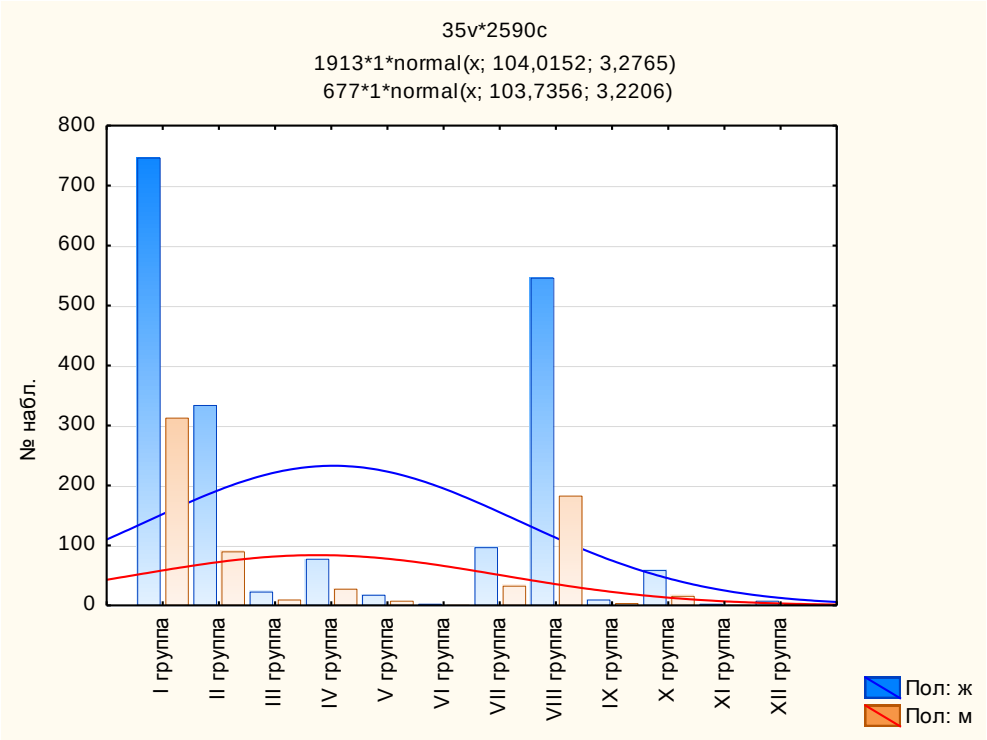

Рисунок 103 – Распределение пациентов по полу

Средний возраст пациентов I группы составил 66,7 года (пределы колебаний: max – 87; min – 40; СО=10,74; W=0,98; p<0,05; во всех группах ДИ=95%); II группы – 66,8 года (max – 87; min – 40; СО=10,21; W=0,98; p<0,05); III группы – 73,8 года (max – 87; min – 65; СО=6,86; W=0,91; p=0,017); IV группы – 65,6 года (max – 87; min – 40; СО=10,18; W=0,99; p=0,58); V группы – 67,1 года (max – =87; min – 52; СО=9,21;W=0,87; p<0,05); VI группы – 81,5 года (max – 85; min – 78; СО=4,95); VII группы – 67,8 года (max – 87; min – 44; СО=9,1; W=0,99; p=0,22); VIII группы – 70,7 года (max – 87; min – 56; СО=7,4; W=0,98; p<0,05); IX группы – 74,1 года (max – 85; min – 59; СО=10,21; W=0,92; p=0,295); X группы – 73,1 года (max – 85; min – 61; СО=5,33; W=0,98; p=0,31); XI группы – 78 года (max – 84; min – 72; СО=8,49); XII группы – 68,3 года (max – 75; min – 56; СО=5,75; W=0,88; p=0,198).

В 1654 (63,9%) наблюдениях был идиопатический ОА, в 588 (22,7%) – посттравматический, в 348 (13,4%) – ОА на фоне системных заболеваний (Рисунок 104).

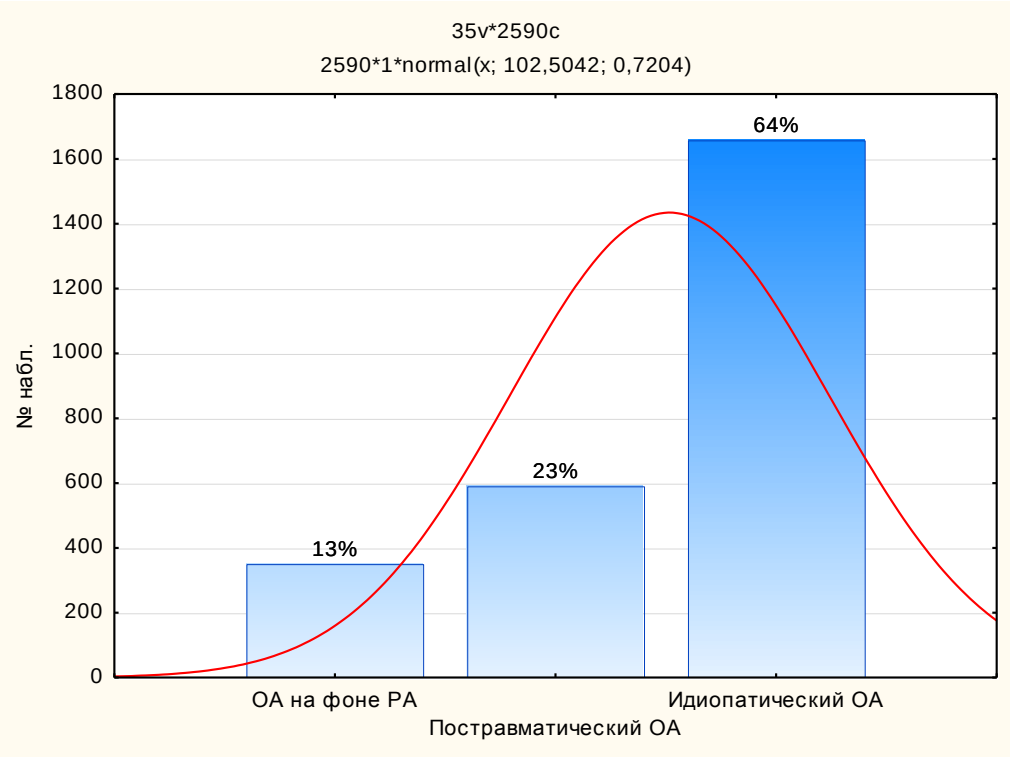

Рисунок 104 – Распределение пациентов по нозологическим группам

Однако доля артритов на фоне РА и системных заболеваний в 2013 г. по данным регистра артропластики РНИИТО им Р.Р. Вредена достигла 6,2% [31], в 2012 г. по данным регистра артропластики Англии и Уэльса она составила <1% [409], по данным Австралийского регистра артропластики – 1,6% [108], а за 1999–2012 гг. по данным Новозеландского регистра артропластики – 2,6% [518].

Более чем у половины пациентов (52,2%) был ОА обоих КС, у 1/3 (34,9%) – правого, у 12,9% – левого КС. В преобладающем большинстве случаев был поражен медиальный отдел КС (W=0,64; p<0,05) (Рисунок 105).

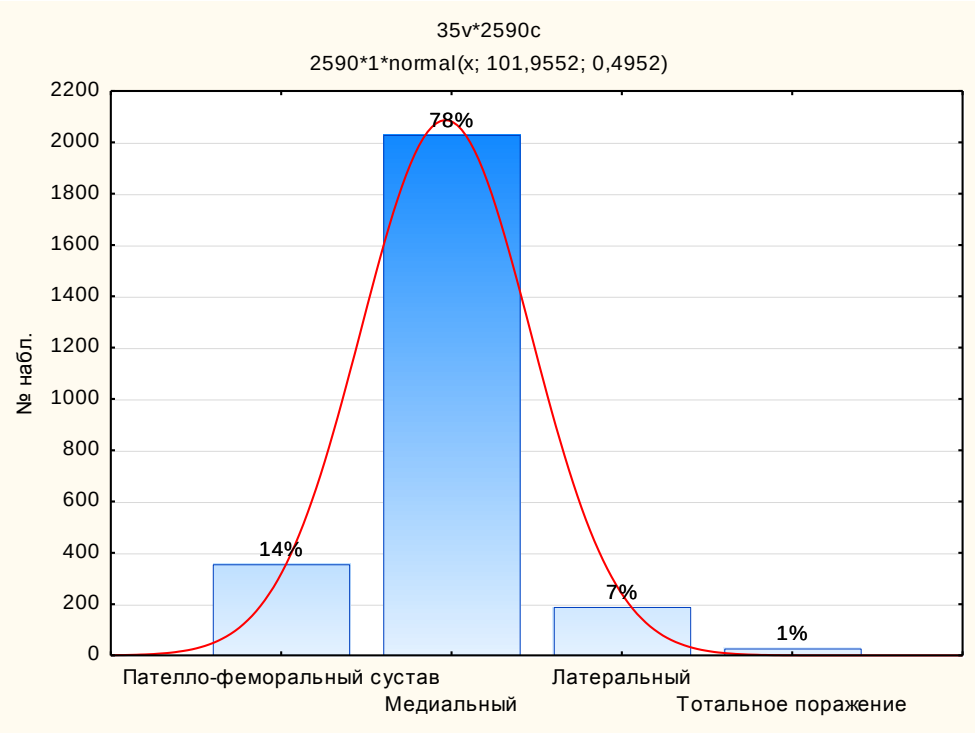

Рисунок 105 – Локализация преимущественного поражения ОА

При первичном эндопротезировании КС видна отчетливая тенденция к увеличению пациентов с ИМТ >30,0кг/м^2 (Таблица 27).

Таблица 27 – Распределение пациентов по ИМТ при первичной артропластике КС

ИМТ, кг/м^2	**2011 г.**		**2012 г.**		**2013 г.**		**2014 г.**		**2015 г.**	
	n	**%**	**n**	**%**	**n**	**%**	**n**	**%**	**n**	**%**
≤24,9	68	18,4	94	20,9	73	14	80	11,9	59	10,2
25–29,9	129	34,9	144	32	176	33,8	212	31,6	182	31,4
30–34,9	67	18,1	82	18,2	95	18,3	139	20,7	122	21
35–39,9	88	23,8	107	23,8	144	27,7	184	27,5	164	28,3
≥40	18	4,8	23	5,1	32	6,2	55	8,3	53	9,1
W	0,84	0,84	0,85	0,85	0,84	0,84	0,86	0,86	0,86	0,86
p	<0,05	<0,05	<0,05	<0,05	<0,05	<0,05	<0,05	<0,05	<0,05	<0,05
Итого	370	100	450	100	520	100	670	100	580	100

Эти показатели были сравнимы с таковыми в других ведущих учреждениях России, однако существенно отличались от данных шведского регистра. Оказалось, что в Швеции пациентов с ожирением при планируемой артропластике КС значительно меньше [515].

У пациентов ретроспективных групп преобладал ОА III стадии (69,1%), в проспективных группах II стадия была у 432 (40,0%) пациентов, IIIA стадия – у 360 (33,3%), IIIB стадия – у 288 (26,7%) (Рисунок 106).

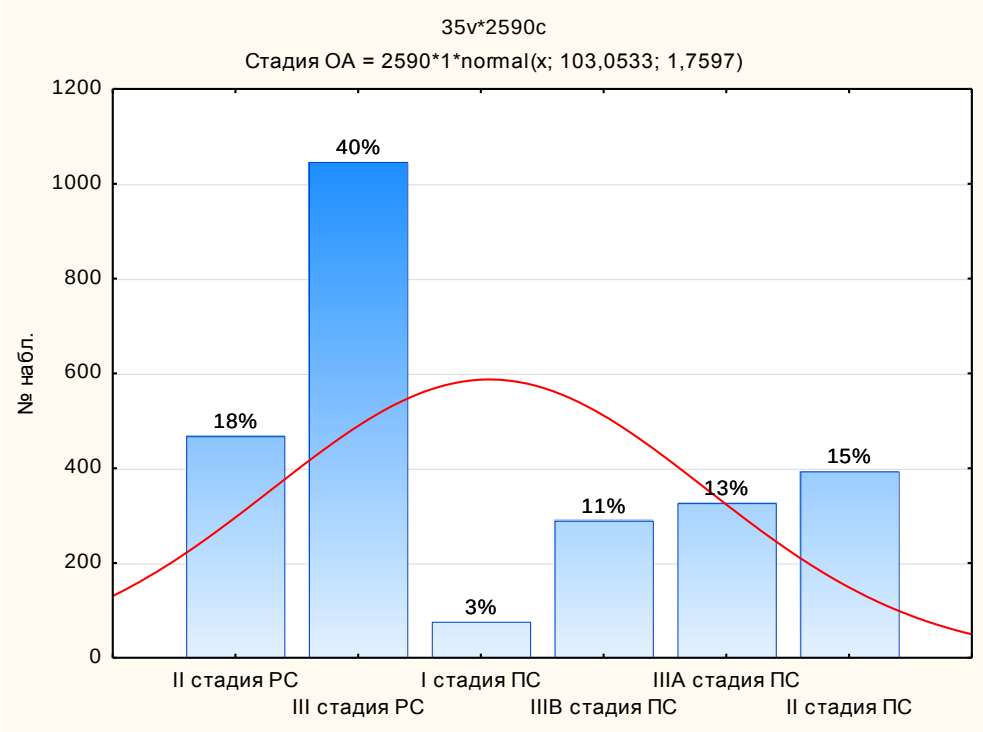

Рисунок 106 – Стадии ОА у обследованных пациентов: РС – ретроспективная группа; ПС – проспективная

В 1560 (60,2%) случаях встречалась варусная деформация КС: 1 степени – у 1152 (73,8%), 2 степени – у 250 (16,1%), 3 степени – у 158 (10,1%); в 663 (25,6%) наблюдениях была вальгусная деформация: 1 степени – у 537 (80,9%), 2 степени – у 69 (10,5%), 3 степени – у 57 (8,6%).

Из 2590 наблюдений сгибательная контрактура была у 626 (24,2%) пациентов; в 1163 (44,9%) наблюдениях отмечена разгибательная контрактура; в 532 (20,5%) случаях – смешанная контрактура. У пациентов ретроспективных групп степень контрактуры выяснить не удалось.

В проспективных группах сгибательная контрактура встретилась у 164 (15,2%) пациентов: 1 степени – у 112 (68,3%), 2 степени – у 34 (20,8%), 3 степени – у 18 (10,9%); разгибательная контрактура – у 495 (45,8%) больных: 1 степени – у 367 (74,1%), 2 степени – у 88 (17,8%), 3 степени – у 40 (8,1%);

смешанная контрактура отмечена у 307 (28,4%) больных; рекурвация – у 68 (6,3%).

В 2016 (77,8%) наблюдениях был применен эндопротез CR (I, IV, VII, VIII группы), в 531 (20,5%) – эндопротез PS (II, V, IX, X группы), в 43 (1,7%) – эндопротез VVC (III, VI, XI, XII группы) (p<0,05) (Рисунок 107).

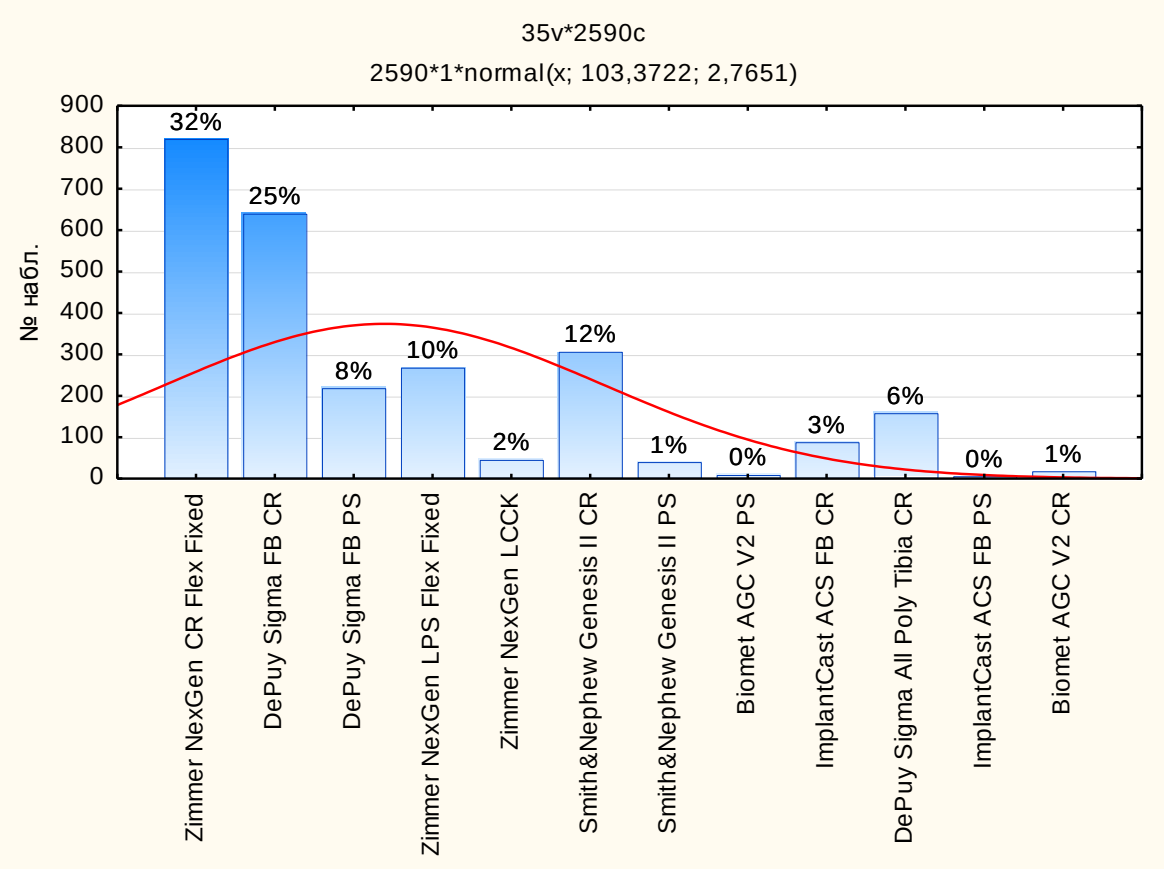

Рисунок 107 – Распределение пациентов с учетом марки примененного эндопротеза

Обращает на себя внимание, что эндопротез фирмы Zimmer был применен в 1126 (43,5%) случаях (NexGen CR – в 817 наблюдениях, NexGen LPS – в 266, NexGen LCCK – в 43); эндопротез фирмы DePuy использован у 1009 (38,9%) пациентов (Sigma CR – у 637, Sigma PS – у 216, Sigma All Poly Tibia CR – у 156); эндопротез Genesis II фирмы Smith&Nephew нами применен в 342 (13,2%) случаях (CR – в 304, PS – в 38); эндопротез AGC V2 фирмы

Biomet использован у 23 (0,9%) пациентов (CR – у 16, PS – у 7); эндопротез ACS фирмы ImplantCast – у 90 (3,5%) больных (CR – у 86, PS – у 4).

В преобладающем большинстве случаев операция артропластики проходила без использования навигации и пневматического турникета (Рисунок 108). Навигация использовалась в 34 (1,3%) наблюдениях (пациенты I, II, IV, VIII групп), а пневматический турникет – в 522 (20,2%) случаях (пациенты VII, VIII, IX, X групп).

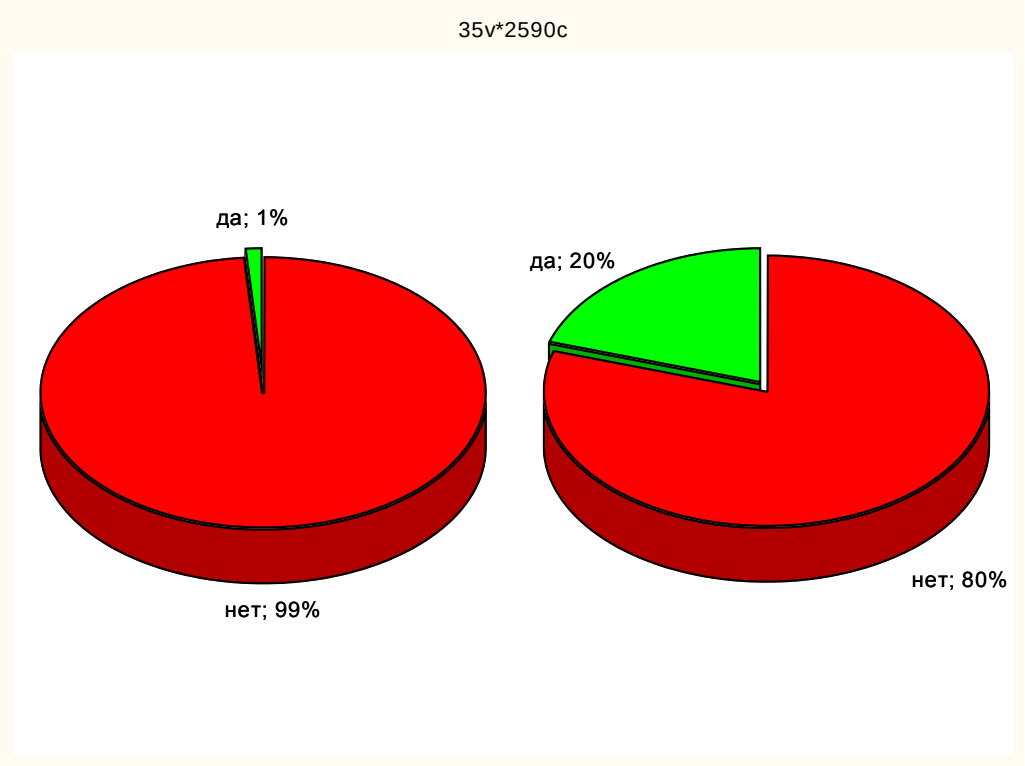

Рисунок 108 – Частота применения у пациентов навигации (слева) и пневматического турникета (справа) при артропластике КС

Одномоментное замещение суставной поверхности надколенника при первичном эндопротезировании КС осуществлено в 79 (3,1%) случаях, остальным пациентам была выполнена контурная пластика надколенника с краевой адаптирующей резекцией экзостозов и периферическая денервация.

По тяжести сопутствующих заболеваний группы не различались, состояние пациентов во всех группах было компенсированным, они получали

адекватную консервативную терапию (p>0,05). Не было различий также в характере возникших инфекционных и неинфекционных осложнений (p>0,05).

Систему выбора эндопротеза и хирургической тактики артропластики вводили постепенно; у ряда пациентов основных групп применялся комплексный подход к связочному аппарату КС.

Клиническое применение СВЭиХТА при эндопротезировании КС иллюстрирует наблюдение, представленное ниже (Рисунок 109, Рисунок 110, Рисунок 111, Рисунок 112, Рисунок 113, Рисунок 114).

а б в г

Рисунок 109 – Данные исследования пациентки П., 67 лет (VIII группа ТЭКС); госпитализирована с диагнозом: ОА левого КС IIIA стадии, вальгусная деформация 3 степени, рекурвация 10º, дефект FLIIB типа, болевой синдром: а, б – рентгенограммы при поступлении; в, г – проведение топографии нижних конечностей с нагрузкой

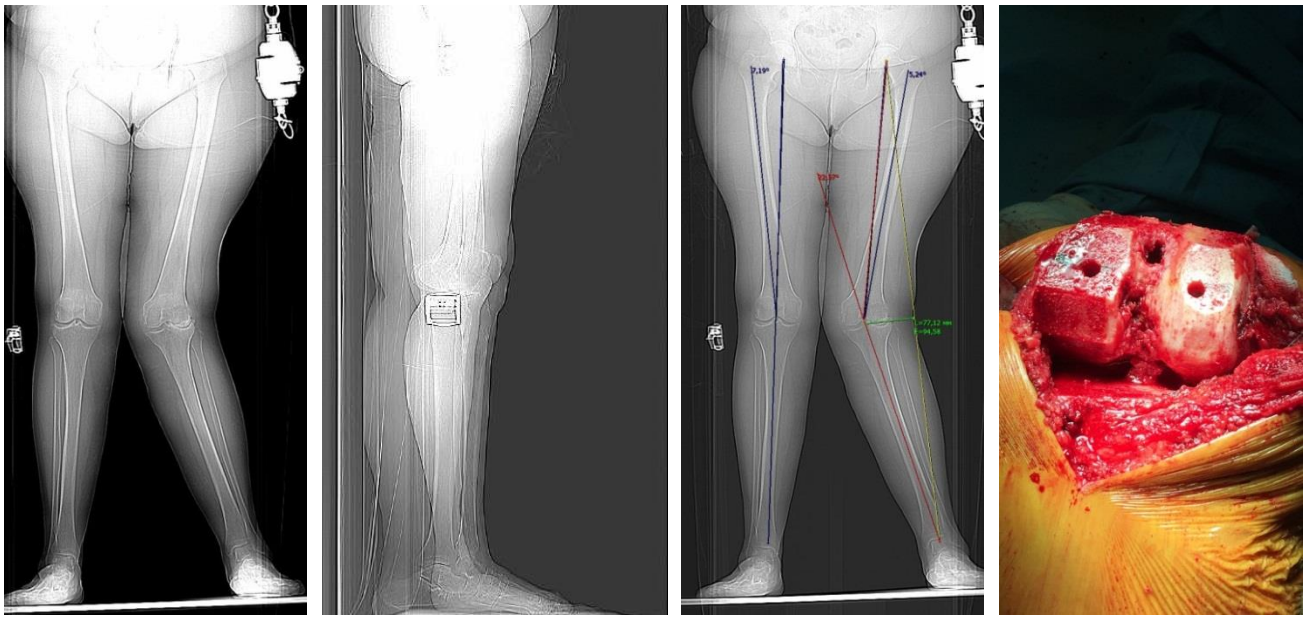

а б в г

Рисунок 110 – То же наблюдение: а, б – результаты топографии нижних конечностей с нагрузкой; в – определение углов по топографии; механическая ось правой нижней конечности отмечена синим цветом (MAD=1 мм, VCA=7,19º); левой – желтым цветом (MAD= – 77,12 мм, VCA=5,24º, угол вальгусной деформации составляет 22,57º); г – интраоперационный дефект наружного мыщелка бедренной кости после проведения опилов в необходимой плоскости

а б в г

Рисунок 111 – То же наблюдение: а, б – рентгенограммы после артропластики эндопротезом CR (Biomet AGC); в – вид послеоперационной раны в 1-е сутки после операции; г – на 5-е сутки

а б в г

Рисунок 112 – То же наблюдение: а – снятие швов на 14-е сутки после операции; б – г – проведение топографии с нагрузкой после операции

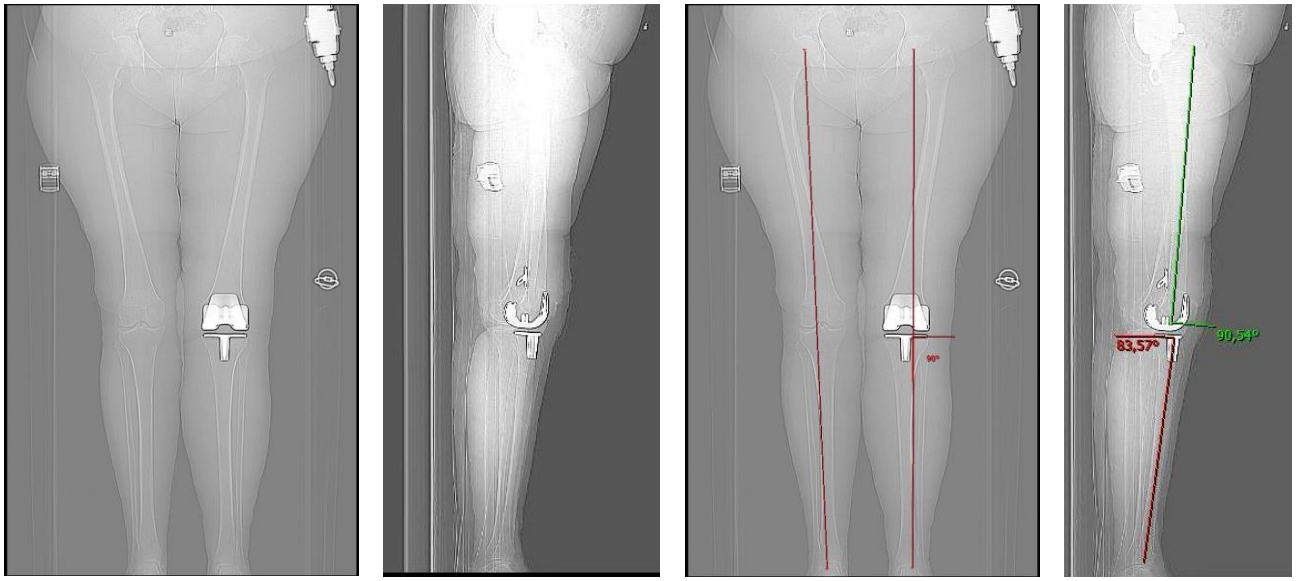

а б в г

Рисунок 113 – Пациентка П., 67 лет, VIII группа ТЭКС: а, б – топография с нагрузкой после артропластики; в, г – проведение измерений по результатам топографии (красным цветом отмечены механические оси конечностей, MAD слева и справа = 1 мм, MPTA=90º, PPTA=83,57º, справа VCA=7,08º, слева VCA=6,89º, опил бедренной кости под углом 90,54º к механической оси конечности)

а б в г д

Рисунок 114 – То же наблюдение. Осмотр через 1 год после операции: а – в – внешний вид пациентки; г, д – рентгенограммы левого КС. Жалоб со стороны оперированного сустава нет. По шкале KSS – 92 балла, по шкале WOMAC – 5 баллов

Варианты ранней активной реабилитации пациентов после артропластики КС рассматриваются главе 10.

8.2. Инвазивный хирургический инструмент для рассечения фасций при проведении ортопедических операций

Во время проведения артропластики КС зачастую требуется проведение мягкотканного релиза с целью получения симметричных и одинаковых промежутков.

Нами предложен инструмент, который отличается от обычного скальпеля рабочей частью: имеет двустороннюю заточку с 3 режущими кромками (Рисунок 115).

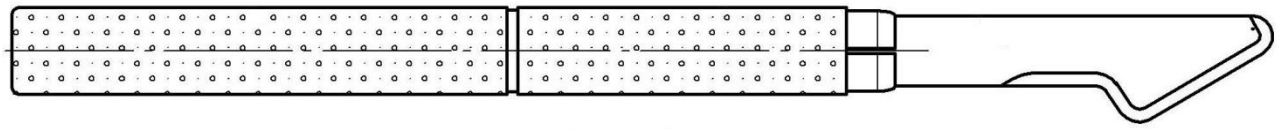

а

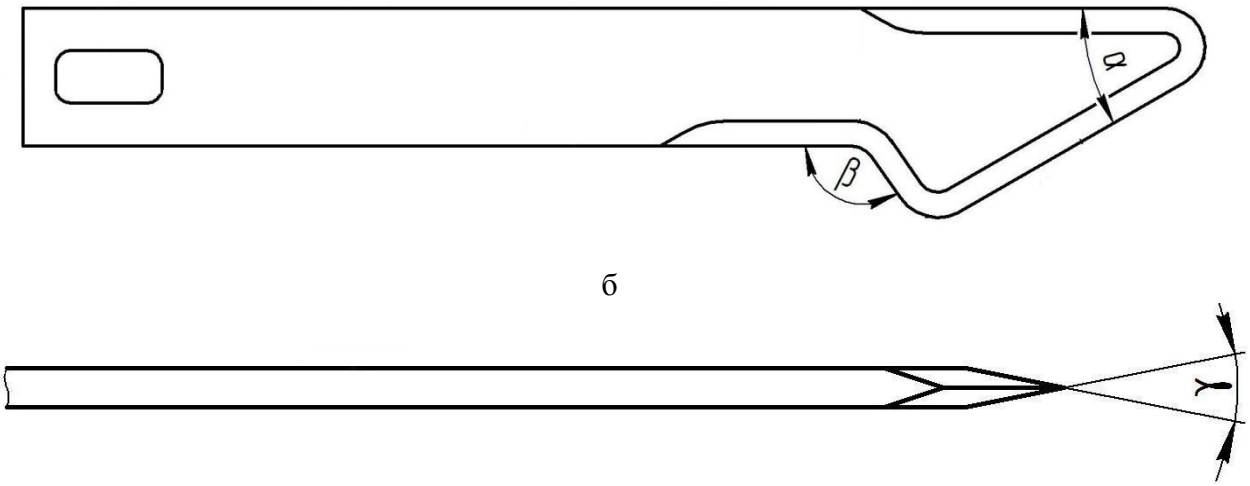

б

в

Рисунок 115 – Инвазивный хирургический инструмент для рассечения фасций при проведении ортопедических операций: а – внешний вид; б – рабочая часть (угол α=35–45º, β=125–130º); в – режущая кромка в виде двустороннего лезвия с углом 60º между сторонами

На предложенный инструмент получен патент (патент на полезную модель №165826 от 14.10.2016 г. «Инвазивный хирургический инструмент для рассечения фасций при проведении ортопедических операций»).

Он характеризуется легкостью в использовании и более точной дозированностью релиза, особенно при работе «к себе».

При эндопротезировании КС инструмент применялся в различных клинических ситуациях у пациентов разных групп, поэтому выделить отдельные группы для сравнительного анализа было затруднительно, и статистический анализ проводили в указанных выше группах.

8.3. Сравнение результатов эндопротезирования коленного сустава в группах

Сравнение результатов артропластики КС проводили по ВАШ для пациентов проспективных групп, по шкалам KSS и WOMAC – через 6 и 12 мес. – для всех пациентов. Кроме того, мы сравнивали сроки снятия швов и длительность стационарного лечения.

В оценке объективных результатов не принимал участие 121 (4,7%) пациент вследствие выбывания из исследования. В I группе таких пациентов

было 61 (5,8%), во II – 36 (8,5%), в III – 1 (3,2%), в IV – 6 (5,8%), в V – 1 (4,2%), в VII – 3 (2,3%), в VIII – 12 (1,7%) и в X – 1 (1,4%). Однако при опросе по почте и по телефону они сообщали о наличии или отсутствии у них на отдаленных этапах случаев незаживления раны или лигатурных свищей, в связи с чем мы сочли корректным учесть результаты этих пациентов. Из VI, IX, XI, XII групп случаев выбывания не было.

Краевой некроз мягких тканей возник в 16 наблюдениях (1,5% от всех пациентов проспективных групп, участвовавших в сравнении), лигатурные свищи – у 31 (2,9%) пациента. Во всех случаях была выполнена операция иссечения свища, не повлиявшая на результаты сравнения групп между собой.

Боли в переднем отделе КС после эндопротезирования возникли в сроки от 3 до 8 мес. у 12 (0,5%) пациентов, которым замещение суставной поверхности надколенника во время первичной артропластики не проводилось. Во всех случаях было выполнено эндопротезирование суставной поверхности надколенника. У этих пациентов результат оценивали через 6 и 12 мес. после повторной операции.

У 1 (0,04%) пациентки возникло разобщение между компонентами. Через 2 года после артропластики в результате травмы произошел вывих голени, потребовавший ревизионного эндопротезирования. Пациентка после артропластики до травмы не наблюдалась и выбыла из исследования (клиническое наблюдение представлено в главе 8, в разделе 4.3).

У 3 (0,12%) пациентов после артропластики КС в сроки от 2 до 3 дней была выполнена артроскопическая санация оперированного сустава с целью удаления остатка дренажной трубки (Рисунок 116, Рисунок 117).

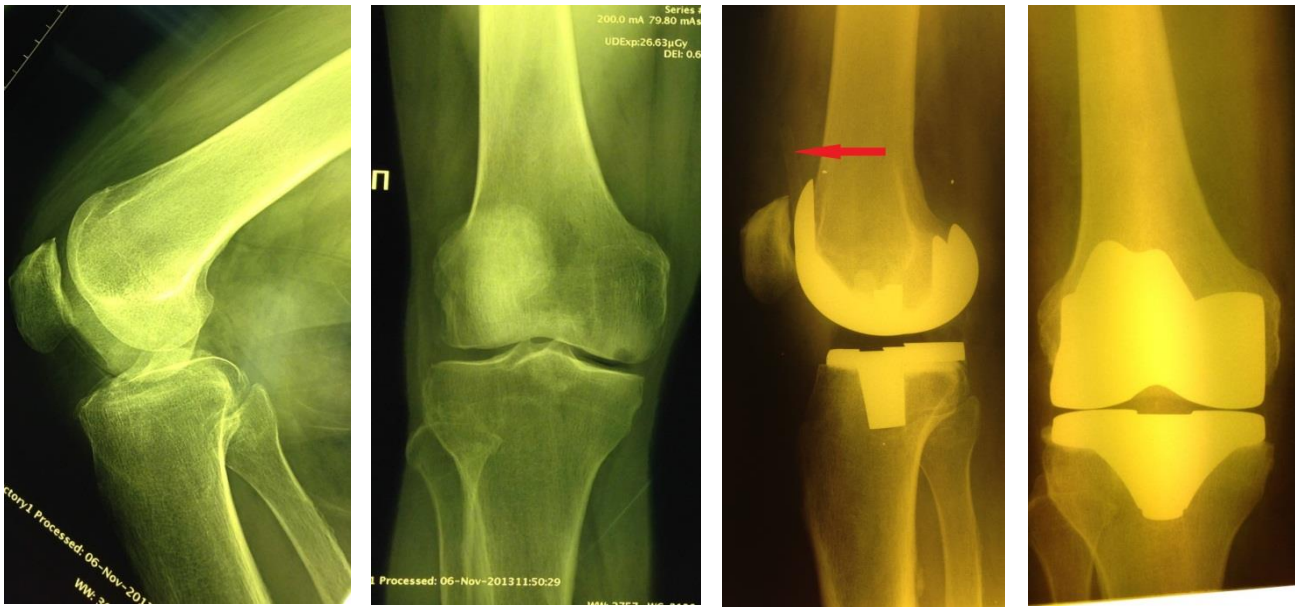

а б в г

Рисунок 116 – Рентгенограммы пациента Р., 75 лет (VIII группа ТЭКС): а, б – правый КС до операции; в, г – после эндопротезирования правого КС эндопротезом CR (ImplantCast ACS FB CR) (красной стрелкой отмечен остаток дренажной трубки в полости правого КС между надколенником и фланцем БК)

Рисунок 117 – То же наблюдение. Остаток дренажной трубки, удаленный из полости правого КС с помощью артроскопии

При сравнении групп во всех случаях было обнаружено, что дренажная трубка во время операции укорачивалась по отверстию, которое, по нашему мнению, является слабым местом, поэтому укорочение трубки по отверстию недопустимо, и медсестра при перевязке всегда может убедиться, что дренажная трубка извлечена полностью.

Сроки стационарного лечения во всех группах характеризовались нормальным распределением ($p<0,05$). Так, в I группе среднее время стационарного лечения составило 13,1±3,95 дня, во II – 12,9±4,05 дня, в III – 12,2±3,96 дня, в IV – 13,1±3,89 дня, в V – 15,3±3,89 дня, в VI – 12,1±2,82 дня, в VII – 12,4±3,96 дня, в VIII – 12,9±4,03 дня, в IX – 11,83±4,59 дня, в X – 13,3±4,17 дня, в XI – 14,1±1,41 дня, в XII – 13,5±5,55 дня.

Распределение данных по срокам снятия швов было нормальным только в III, V, IX и XII группах ($p>0,05$), а в целом среднее время снятия швов в I группе составило 14,88±1,73 дня, во II – 14,95±1,82 дня, в III – 14,77±1,65 дня, в IV – 14,68±1,68 дня, в V – 14,95±1,61 дня, в VI – 18,5±0,71 дня, в VII – 14,92±1,74 дня, в VIII – 14,86±1,71 дня, в IX – 14,5±1,38 дня, в X – 14,76±1,63 дня, в XI – 16±2,83 дня, в XII – 16,13±1,81 дня.

Достоверность различий в длительности стационарного лечения была отмечена между I и V группами ($p=0,007$), I и VII ($p=0,029$), II и V ($p=0,0049$), III и V ($p=0,0056$), IV и V ($p=0,015$), V и VII ($p=0,00098$), V и VIII ($p=0,0044$), V и IX ($p=0,01$) и V и X ($p=0,03$) группами.

Сроки снятия швов достоверно различались между I и VI группами ($p=0,028$), II и VI ($p=0,03$), III и VI ($p=0,032$), IV и VI ($p=0,027$), IV и XII ($p=0,033$), V и VI ($p=0,04$), VI и VII ($p=0,03$), VI и VIII ($p=0,028$), VI и IX ($p=0,035$), VI и X ($p=0,029$), VIII и XII ($p=0,048$), X и XII ($p=0,043$) группами, что показывает более длительное заживление раны у пациентов с применением для артропластики связанного эндопротеза.

Уровень болевого синдрома по ВАШ на 5-е сутки после артропластики оценивали только в проспективных группах, при этом достоверной разницы между группами не получено (Рисунок 118).

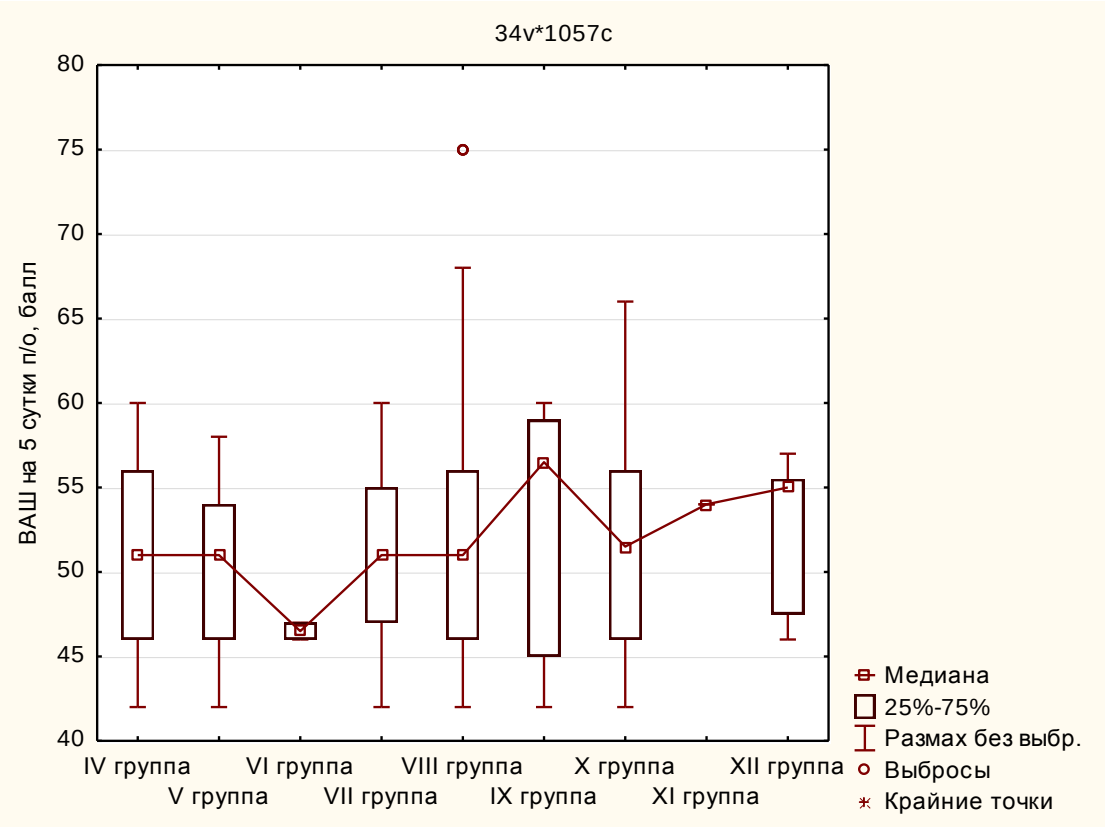

Рисунок 118 – Сравнение пациентов по уровню болевого синдрома по ВАШ

Результаты эндопротезирования КС по шкалам KSS и WOMAC имели ненормальный характер распределения (p<0,05) (Таблица 28). Для анализа достоверности между группами применена непараметрическая статистика (Таблица 29).

Таблица 28 – Результаты артропластики КС по шкалам KSS и WOMAC через 6 и 12 мес. (баллы)

Группа	KSS, 6 мес.		KSS, 12 мес.		WOMAC, 6 мес.		WOMAC, 12 мес.	
	μ	СО	μ	СО	μ	СО	μ	СО
I	69,58	4,39	74,9	4,12	24,92	4,14	19,91	4,14
II	65,83	5,53	70,53	5,29	30,8	2,13	25,83	2,1
III	59,53	2,98	69,6	2,94	35,37	3,85	26,43	3,81
IV	71,31	7,55	77,16	6,82	26,18	3,47	21,21	3,49
V	65,65	5,14	70,43	5,66	29,09	2,57	23,91	2,73
VI	60,5	0,71	70,5	0,71	30	0	21	0
VII	78,89	5,63	86,89	5,63	14,59	2,89	7,57	2,88
VIII	81,12	5,53	89,08	5,51	15,72	4,17	8,72	4,16
IX	77,83	3,76	88,17	4,86	20,5	3,15	13,75	2,99
X	78,46	4,74	87,72	3,82	21,4	4,53	14,32	3,3
XI	59,5	0,71	69,5	0,71	34,5	6,36	25,5	6,36
XII	61,38	2,33	71,63	2,33	35,13	3,36	26,25	3,01

Таблица 29 – Сравнение результатов эндопротезирования КС в группах по шкалам KSS и WOMAC

Сравниваемые группы	KSS, 6 мес.	KSS, 12 мес.	WOMAC, 6 мес.	WOMAC, 12 мес.
	достоверность различий – p			
I гр. vs II гр.	<0,0001	<0,0001	<0,0001	<0,0001
I гр. vs III гр.	<0,0001	<0,0001	<0,0001	<0,0001
I гр. vs IV гр.	=0,088629	=0,004018	=0,000869	=0,000528
I гр. vs V гр.	=0,000005	=0,000002	<0,0001	<0,0001
I гр. vs VI гр.	=0,016880	=0,087657	=0,020510	=0,639929
I гр. vs VII гр.	<0,0001	<0,0001	<0,0001	<0,0001
I гр. vs VIII гр.	<0,0001	<0,0001	<0,0001	<0,0001
I гр. vs IX гр.	<0,0001	<0,0001	=0,001314	<0,0001
I гр. vs X гр.	<0,0001	<0,0001	<0,0001	<0,0001
I гр. vs XI гр.	=0,015260	=0,041779	=0,017279	=0,323563
I гр. vs XII гр.	=0,000008	=0,016955	=0,000001	=0,000028
II гр. vs III гр.	<0,0001	=0,731105	<0,0001	=0,003002
II гр. vs IV гр.	<0,0001	<0,0001	<0,0001	<0,0001
II гр. vs V гр.	=0,672918	=0,955837	=0,002861	=0,000390
II гр. vs VI гр.	=0,147735	=0,766389	=0,660422	=0,016443
II гр. vs VII гр.	<0,0001	<0,0001	<0,0001	<0,0001
II гр. vs VIII гр.	<0,0001	<0,0001	<0,0001	<0,0001
II гр. vs IX гр.	<0,0001	<0,0001	<0,0001	<0,0001
II гр. vs X гр.	<0,0001	<0,0001	<0,0001	<0,0001
II гр. vs XI гр.	=0,031366	=0,979827	=0,319442	=0,847116
II гр. vs XII гр.	=0,022685	=0,279901	=0,000101	=0,657171
III гр. vs IV гр.	<0,0001	<0,0001	<0,0001	<0,0001
III гр. vs V гр.	=0,000001	=0,992841	=0,000002	=0,000002
III гр. vs VI гр.	=0,350202	=0,391805	=0,094176	=0,094176
III гр. vs VII гр.	<0,0001	<0,0001	<0,0001	<0,0001
III гр. vs VIII гр.	<0,0001	<0,0001	<0,0001	<0,0001
III гр. vs IX гр.	=0,000001	=0,000001	=0,000001	=0,000001
III гр. vs X гр.	<0,0001	<0,0001	<0,0001	<0,0001
III гр. vs XI гр.	=0,937948	=0,907039	=0,876270	=0,907039
III гр. vs XII гр.	=0,103280	=0,070578	=0,971437	=0,829897
IV гр. vs V гр.	=0,000269	=0,000004	=0,000002	=0,000053
IV гр. vs VI гр.	=0,042234	=0,099027	=0,019984	=0,106819
IV гр. vs VII гр.	<0,0001	<0,0001	<0,0001	<0,0001
IV гр. vs VIII гр.	<0,0001	<0,0001	<0,0001	<0,0001
IV гр. vs IX гр.	=0,000792	=0,000008	=0,000028	=0,000002
IV гр. vs X гр.	<0,0001	<0,0001	<0,0001	<0,0001
IV гр. vs XI гр.	=0,022762	=0,059635	=0,018099	=0,702742
IV гр. vs XII гр.	=0,000169	=0,006393	=0,000003	=0,000085
V гр. vs VI гр.	=0,031273	=0,547839	=0,581690	=0,063870
V гр. vs VII гр.	<0,0001	<0,0001	<0,0001	<0,0001
V гр. vs VIII гр.	<0,0001	<0,0001	<0,0001	<0,0001
V гр. vs IX гр.	=0,000028	=0,000007	=0,000004	=0,000002
V гр. vs X гр.	<0,0001	<0,0001	<0,0001	<0,0001
V гр. vs XI гр.	=0,024212	=1,000000	=0,160815	=0,920212

V гр. vs XII гр.	=0,008267	=0,155010	=0,000113	=0,142322
VI гр. vs VII гр.	=0,017225	=0,017683	=0,015912	=0,016777
VI гр. vs VIII гр.	=0,018246	=0,020272	=0,014580	=0,016171
VI гр. vs IX гр.	=0,035765	=0,035765	=0,035765	=0,035765
VI гр. vs X гр.	=0,017157	=0,017157	=0,031556	=0,024450
VI гр. vs XI гр.	=0,438579	=0,438579	=0,698536	=0,698536
VI гр. vs XII гр.	=0,794003	=0,601508	=0,050187	=0,050187
VII гр. vs VIII гр.	=0,000002	=0,000004	=0,029976	=0,023666
VII гр. vs IX гр.	=0,281319	=0,534909	=0,000001	=0,000003
VII гр. vs X гр.	=0,301694	=0,580446	<0,0001	<0,0001
VII гр. vs XI гр.	=0,016340	=0,017683	=0,015912	=0,016340
VII гр. vs XII гр.	=0,000003	=0,000004	=0,000002	=0,000002
VIII гр. vs IX гр.	=0,001525	=0,444623	=0,000048	=0,000099
VIII гр. vs X гр.	<0,0001	=0,000068	<0,0001	<0,0001
VIII гр. vs XI гр.	=0,015722	=0,019815	=0,014580	=0,015357
VIII гр. vs XII гр.	=0,000003	=0,000005	=0,000001	=0,000001
IX гр. vs X гр.	=0,691910	=0,710861	=0,367491	=0,402441
IX гр. vs XI гр.	=0,035765	=0,035765	=0,035765	=0,035765
IX гр. vs XII гр.	=0,000248	=0,000248	=0,000248	=0,000248
X гр. vs XI гр.	=0,017157	=0,017157	=0,023411	=0,020523
X гр. vs XII гр.	=0,000004	=0,000004	=0,000004	=0,000005
XI гр. vs XII гр.	=0,296271	=0,239986	=1,000000	=1,000000

Таким образом, достоверная разница в функциональном результате после артропластики КС по шкалам KSS и WOMAC отмечена во все периоды наблюдения между всеми группами, кроме I и IV, I и VI, I и XI, II и III, II и V, II и VI, II и XI, II и XII, III и V, III и VI, IV и VI, IV и XI, V и VI, V и XI, V и XII, VII и IX, VII и X, VIII и IX группами.

Обращает на себя внимание одинаковый функциональный результат при использовании связанных эндопротезов на разных этапах (III и VI, III и XI, III и XII, VI и XI, VI и XII, XI и XII).

Анализируя полученные данные, мы обнаружили достоверно лучший функциональный результат при применении эндопротеза CR по сравнению с эндопротезом PS до СВЭиХТА и с частичным применением по использованным шкалам во все периоды наблюдения, а при внедрении СВЭиХТА – при использовании комплексного подхода к связочному аппарату КС по шкалам KSS и WOMAC через 6 и 12 мес., но до применения

комплексного подхода к связочному аппарату – только по шкале WOMAC через 6 и 12 мес.

Достоверная разница в функциональном результате между эндопротезами CR и VVC до СВЭиХТА и с ее применением обнаружена по шкалам KSS и WOMAC в ходе всего наблюдения, а при частичном использовании СВЭиХТА – только через 6 мес.

Различия в функциональном результате между эндопротезами PS и VVC нами доказаны при применении СВЭиХТА по шкалам в течение всего наблюдения, при частичном ее использовании – только по шкале KSS через 6 мес., а до СВЭиХТА – по шкале WOMAC через 6 и 12 мес., по шкале KSS – через 6 мес.

Нами определено достоверное преимущество применения СВЭиХТА при использовании эндопротезов CR и PS, однако эта система не влияет на функциональный результат при применении эндопротеза VVC ($p<0,05$) (Рисунок 119, Рисунок 120).

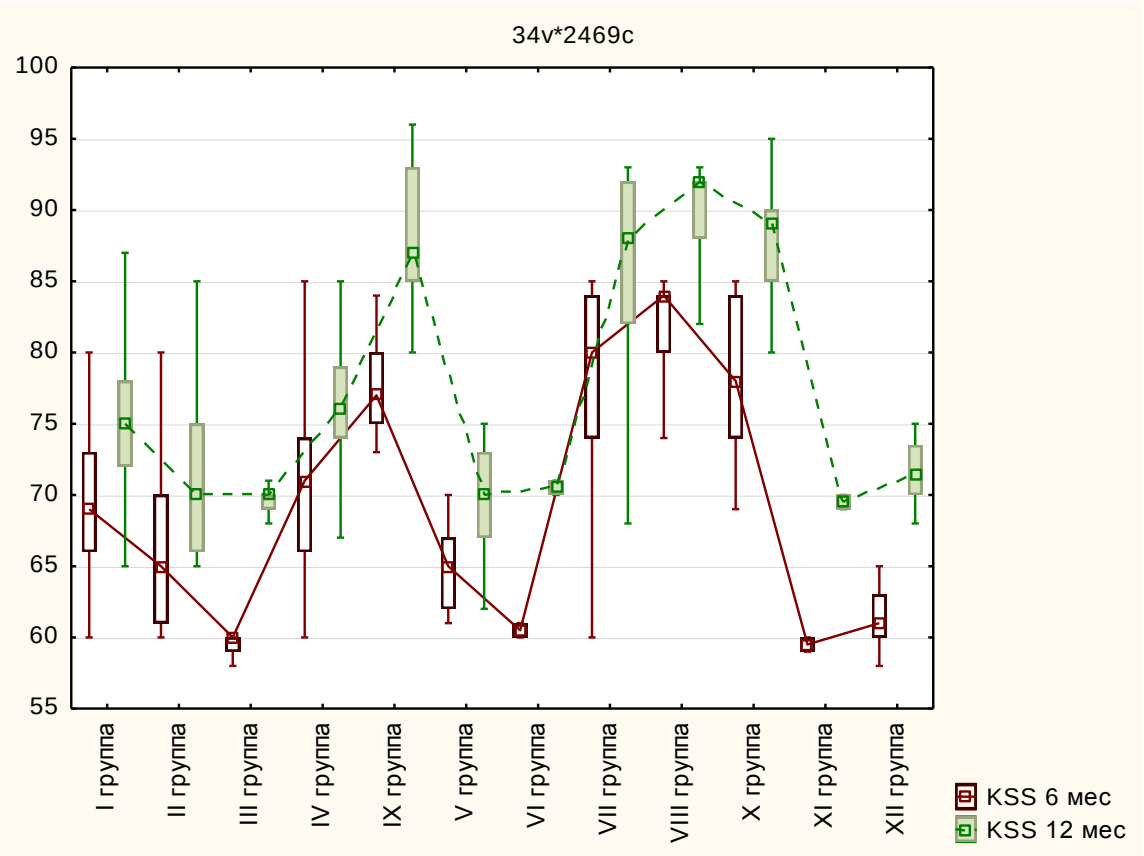

Рисунок 119 – Оценка по шкале KSS в группах (баллы)

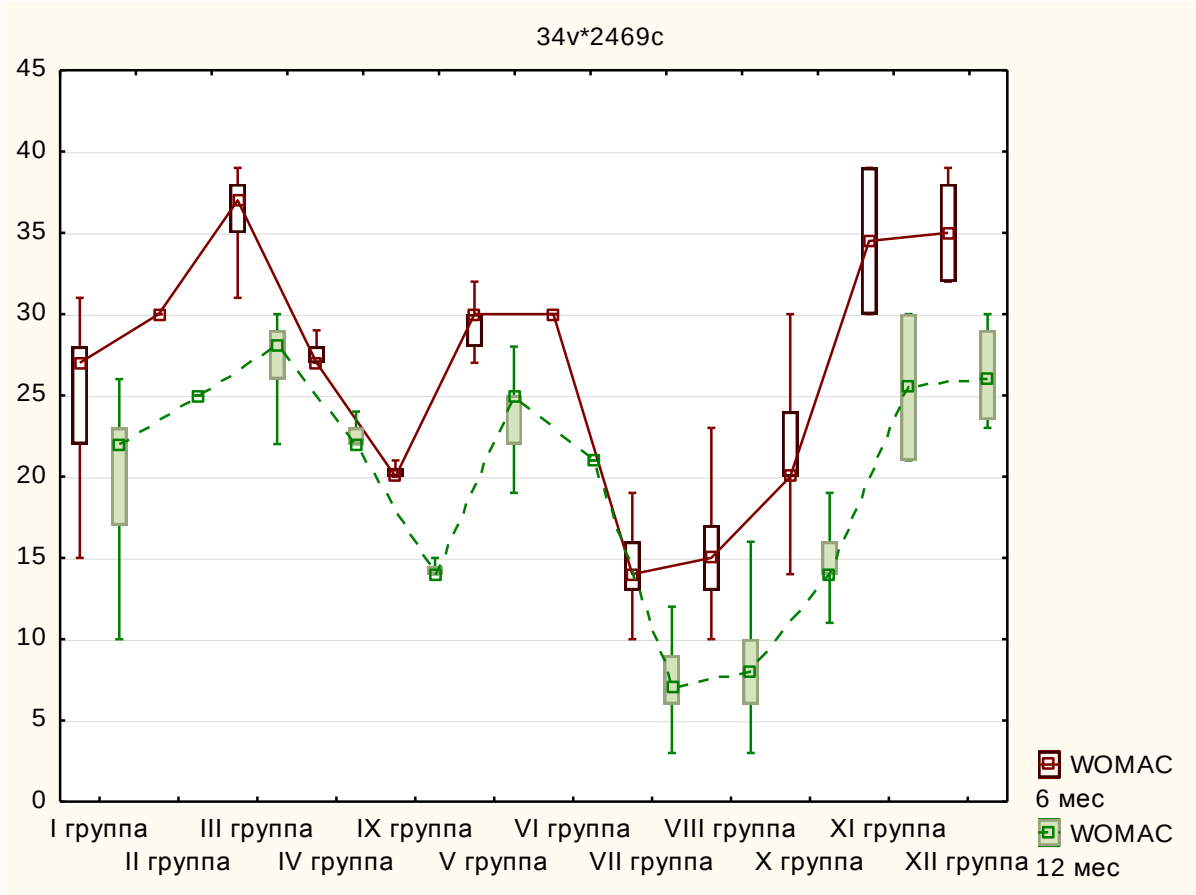

Рисунок 120 – Оценка по шкале WOMAC в группах (баллы)

Следует отметить, что комплексный подход к связочному аппарату КС достоверно улучшает функциональный результат только при применении эндопротеза CR, а при использовании эндопротезов PS и VVC результаты были одинаковыми во все сроки наблюдения независимо от LM.

Анализируя данные о пациентах, которым была применена навигация при артропластике КС, мы не обнаружили достоверных различий в группах. Это подтверждает наше мнение, что рутинное использование навигации нецелесообразно, однако она должна всегда применяться при внесуставных деформациях для точного определения правильной плоскости резекции при восстановлении механической оси конечности.

8.4. Ошибки и частные случаи первичной артропластики коленного сустава

В ходе работы мы неоднократно встречались с нестандартными ситуациями первичной артропластики, ошибками ее проведения, а также осложнениями.

Количество таких наблюдений не всегда позволяло сформировать группы для сравнительного исследования, но для понимания проблемы лечения пациентов с ОА КС они заслуживают аналитического описания.

8.4.1. Последовательная артропластика коленных суставов эндопротезами CR при идиопатическом и посттравматическом остеоартрозе

Пациент Е., 57 лет, водитель, IV и VIII группы ТЭКС, госпитализирован в клинику травматологии, ортопедии и патологии суставов Первого МГМУ им. И.М. Сеченова 18.03.2013 г. Диагноз: посттравматический ОА левого КС IIIB стадии, неправильно сросшийся перелом внутреннего мыщелка левой большеберцовой кости, разгибательная контрактура левого КС 2 степени. Остеоартроз правого КС IIIA стадии, разгибательная контрактура правого КС 1 степени (Рисунок 121).

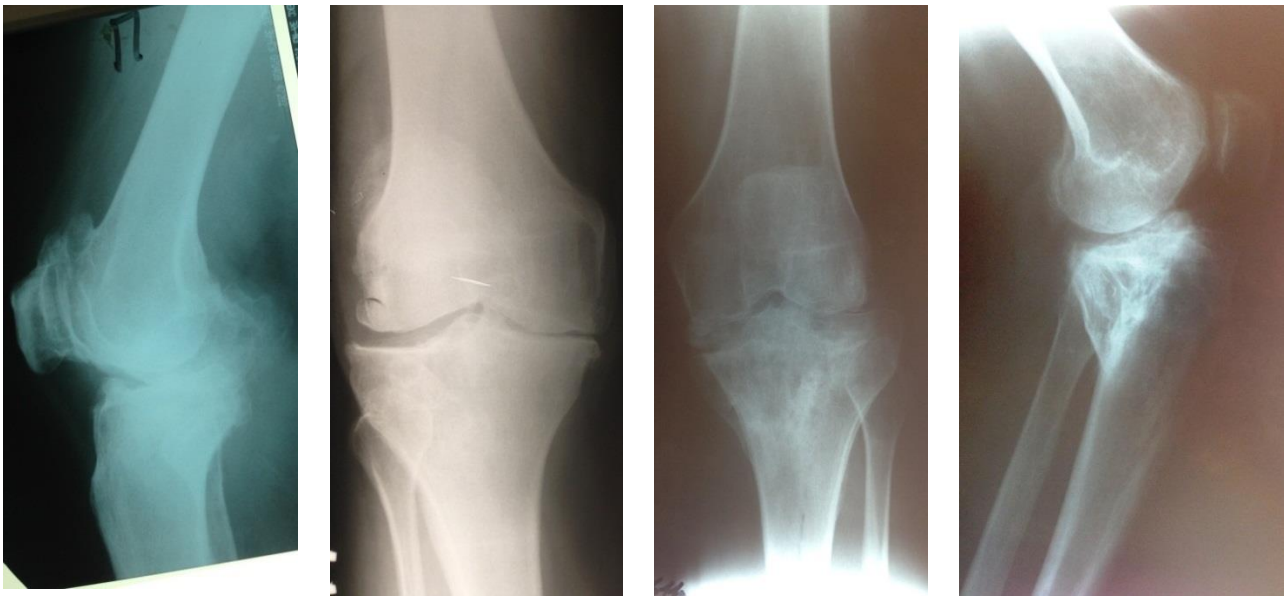

а б в г

Рисунок 121 – Рентгенограммы пациента Е. (IV и VIII группы ТЭКС): а, б – правый КС; в, г – левый КС

В мае 2011 г. после падения получил перелом внутреннего мыщелка левой большеберцовой кости, лечение проводилось гипсовой повязкой. Перелом сросся в неправильном положении. С апреля 2012 г. болевой синдром носит постоянный характер.

19.03.2013 г. выполнено эндопротезирование левого КС эндопротезом CR (Zimmer, NexGen CR) (Рисунок 122).

Рисунок 122 – То же наблюдение. Рентгенограммы после эндопротезирования левого КС

Послеоперационная рана зажила первичным натяжением, швы сняты на 16-е сутки. На костылях передвигался 7 нед. после артропластики, затем 2 нед. – с тростью.

14.07.2014 г. пациент госпитализирован для эндопротезирования правого КС. Результат артропластики КС слева (18 мес. с момента операции) по шкале KSS составил 75 баллов, по шкале WOMAC – 21 балл (Рисунок 123).

Рисунок 123 – То же наблюдение. Вид послеоперационного рубца (слева); объем сгибания в левом КС (справа)

16.07.2014 г. выполнена артропластика правого КС эндопротезом CR (Рисунок 124).

а б в г

Рисунок 124 – То же наблюдение: а, б – рентгенограммы после эндопротезирования правого КС (Zimmer, NexGen CR); в, г – вид послеоперационной раны в 1-е сутки после операции

Послеоперационная рана зажила спокойно, швы сняты на 14-е сутки. На костылях передвигался 6 нед. после операции, затем – 2 нед. с тростью.

Пациент осмотрен 21.10.2015 г. (2,5 года после ТЭКС слева, 15 мес. после ТЭКС справа). Ходит без хромоты, болей нет. Полностью вернулся к трудовой деятельности. Результат лечения левого КС по шкале KSS составил 79 баллов, по шкале WOMAC – 15 баллов. Результат лечения правого КС – соответственно 81 и 11 баллов (Рисунок 125, Рисунок 126).

Рисунок 125 – То же наблюдение. Внешний вид пациента: 2,5 года после артропластики левого КС и 15 мес. после эндопротезирования правого КС

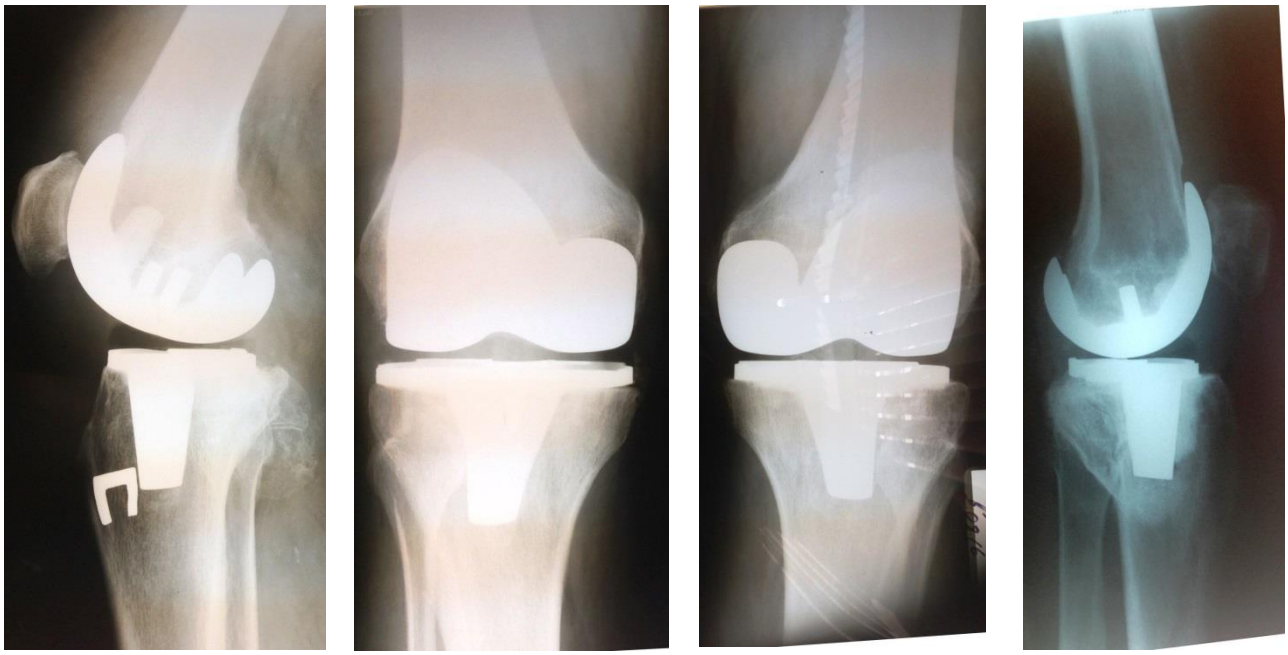

а б в г

Рисунок 126 – То же наблюдение. Рентгенограммы пациента: а, б – через 2,5 года после артропластики левого КС; в, г – через 15 мес. после эндопротезирования правого КС

Результат лечения расценен как хороший.

8.4.2. Случай асептического расшатывания большеберцового компонента

По данным отечественного регистра эндопротезирования КС, который с 2011 г. ведется в РНИИТО им. Р.Р. Вредена, доля ревизионных вмешательств по поводу асептической нестабильности в 2011 г. составила 15%, в 2012 г. – 19,9%, в 2013 г. – 16,1% [31]. Асептическое расшатывание и лизис явилось причиной ревизионных операций по данным регистра Англии и Уэльса в 40% случаев [409], по данным Австралийского регистра – в 29,7% [108].

Анализ осложнений не был нашей задачей, однако одно клиническое наблюдение мы позволим себе осветить.

Рисунки ниже иллюстрируют клиническое наблюдение (пациентка Н., 67 лет), когда была выполнена последовательная артропластика левого и правого КС эндопротезами CR; отмечалось развитие асептической нестабильности справа, что потребовало проведения ревизионного вмешательства (Рисунок 127, Рисунок 128, Рисунок 129, Рисунок 130, Рисунок 131).

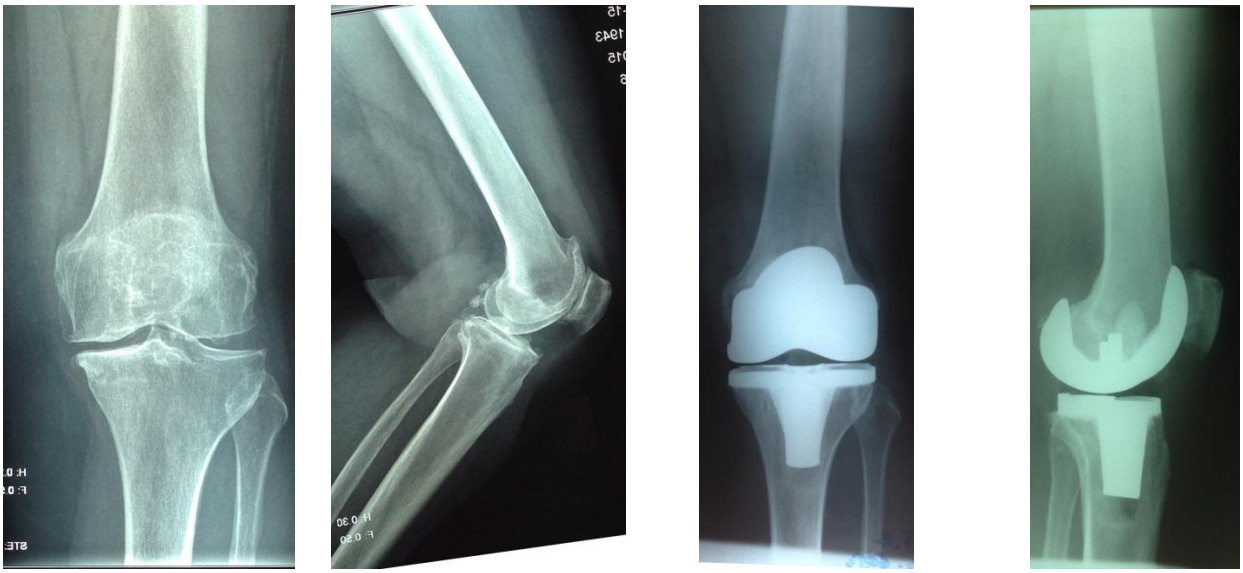

а б в г

Рисунок 127 – Рентгенограммы пациентки Н., 67 лет (IV группа ТЭКС, артропластика КС слева эндопротезом NexGen CR фирмы Zimmer в марте 2013 г.): а, б – до операции; в, г – через 1 год после операции (результат по шкале KSS – 82 балла, по шкале WOMAC – 10 баллов)

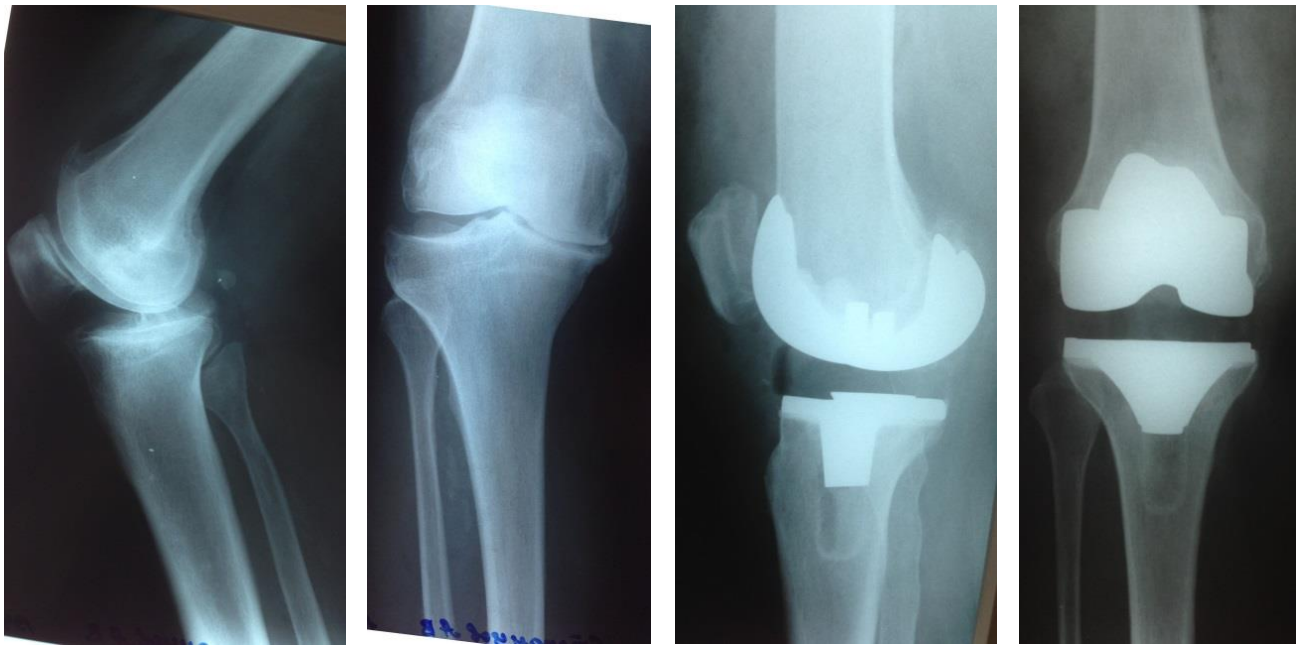

а б в г

Рисунок 128 – То же наблюдение. Артропластика КС справа эндопротезом ACS CR фирмы ImplantCast в апреле 2014 г.: а, б – рентгенограммы до операции; в, г – через 4 нед. после нее

а б в г

Рисунок 129 – То же наблюдение (диагноз: нестабильность ТК эндопротеза правого КС, варусная деформация 2 степени, болевой синдром): а, б – рентгенограммы через 6 мес. после артропластики правого КС; в, г – внешний вид пациентки при госпитализации

а б в

Рисунок 130 – То же наблюдение. Результаты предоперационного обследования и планирование ревизионной артропластики на аппарате МСКТ 640: а, б – результаты измерений (механическая ось конечности отмечена красным цветом, положение БК во фронтальной плоскости под углом 97,99º, положение ТК – 96,46º), в – зона просветления под ТК (отмечено желтой стрелкой) сустава (подана заявка на изобретение №2016123712 «Способ функциональной мультиспиральной компьютерно-томографической диагностики нестабильности коленного сустава»)

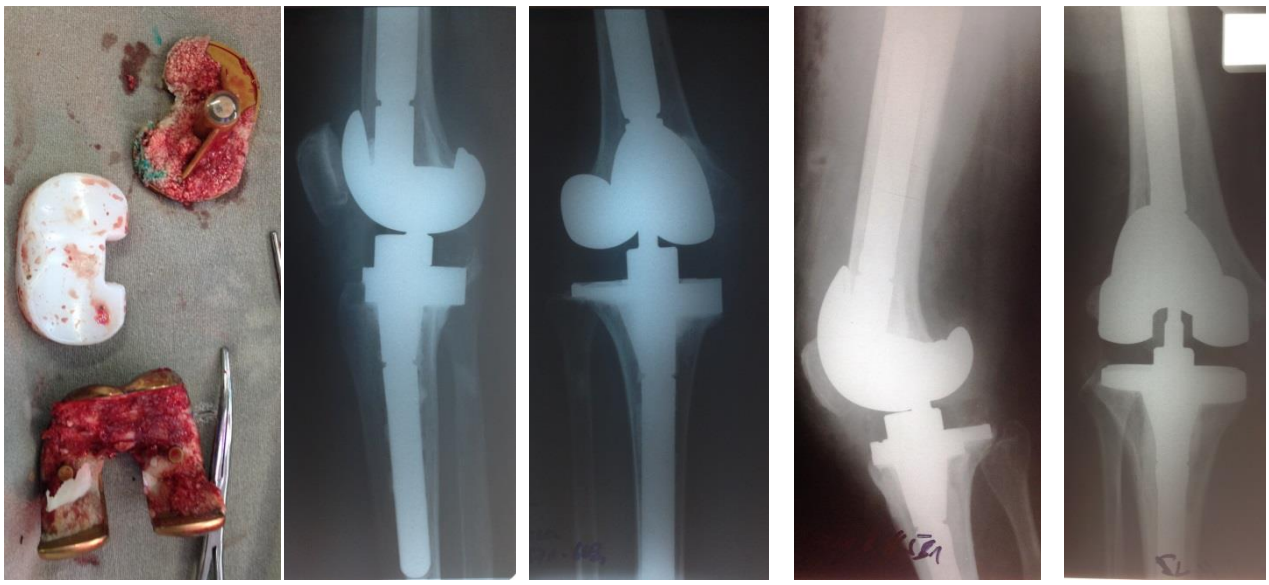

а б в г д

Рисунок 131 – То же наблюдение: а – удаленные компоненты эндопротеза; б, в – рентгенограммы после ревизионного ТЭКС (Zimmer NexGen LCCK); г, д – рентгенограммы правого КС через 1 год

Клинических и лабораторных признаков инфекционного процесса, по результатам предоперационного обследования и на ревизионной операции, не установлено. Предполагаем, что раннее расшатывание ТК связано с особенностью его строения (а именно – наличием маленького киля).

8.4.3. Передний вывих голени после артропластики коленного сустава эндопротезом с сохранением задней крестообразной связки

Вывих компонентов эндопротеза после артропластики – очень редкое, но грозное осложнение. В мировой литературе аналогичные публикации единичны. По данным зарубежных авторов, дислокация компонентов эндопротеза КС встречается в 0,15–0,5% случаев, причем чаще – при использовании эндопротеза PS [274, 359]. Основными причинами данного осложнения являются нарушение правильного позиционирования компонентов эндопротеза, несоответствие сгибательного и разгибательного суставных промежутков, избыточный релиз мягких тканей, нарушение разгибательного механизма и неприемлемый выбор типа эндопротеза [416]. Одни ученые описывают успешные результаты закрытого вправления, другие настаивают на ревизионном эндопротезировании КС [545].

В нашей практике в одном случае (0,04% от числа всех пациентов и 0,1% – от числа пациентов I группы) после первичной артропластики произошел полный вывих между компонентами, потребовавший ревизионного вмешательства (Рисунок 132, Рисунок 133, Рисунок 134, Рисунок 135).

Пациентка Г., 70 лет, пенсионерка, I группа ТЭКС. Госпитализирована в клинику травматологии, ортопедии и патологии суставов Первого МГМУ им. И.М. Сеченова 28.09.2015 г. с диагнозом: передний полный вывих ТК эндопротеза правого КС, состояние после ТЭКС (от 12.05.2011 г.), болевой синдром.

12.05.2011 г. по поводу ОА правого КС III стадии, варусной деформации 1 степени была выполнена первичная артропластика КС эндопротезом CR (Zimmer, NexGen CR) (Рисунок 132).

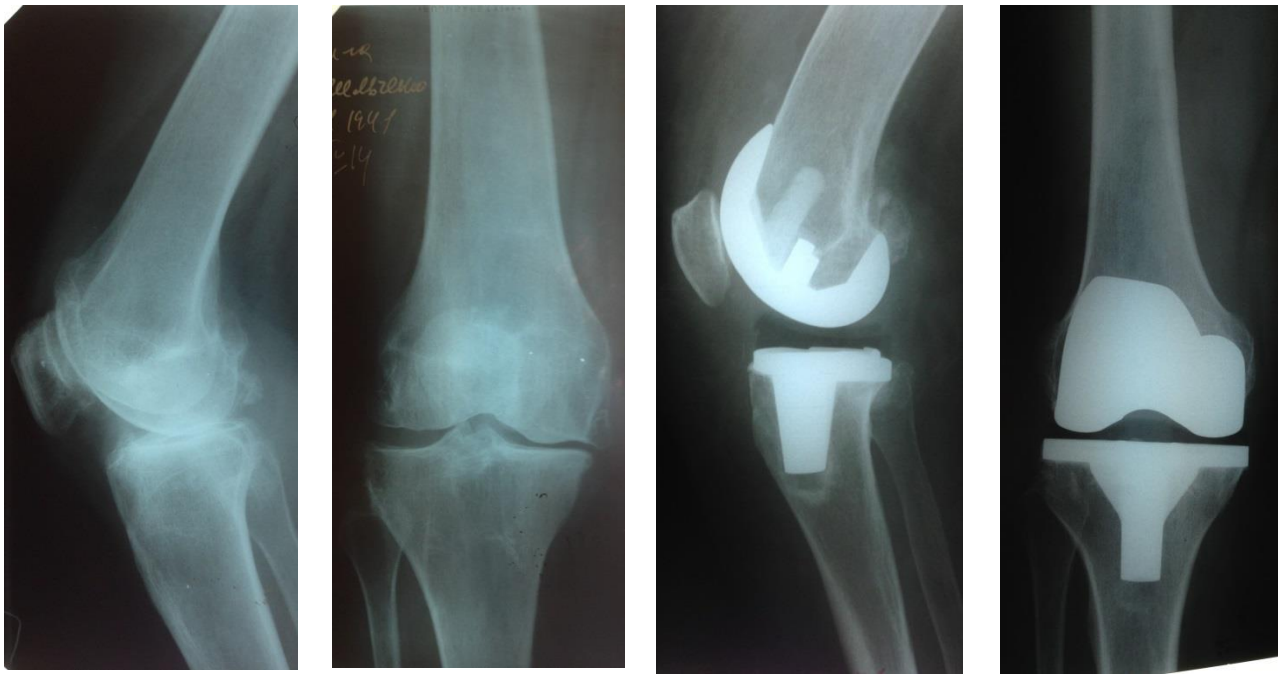

а б в г

Рисунок 132 – Рентгенограммы пациентки Г., 70 лет (I группа): а, б – до операции; в, г – после артропластики

Послеоперационный период протекал без особенностей, рана зажила первичным натяжением. Выписана из стационара в день снятия швов, на 16-е сутки. В дальнейшем не наблюдалась, на контрольные осмотры не являлась.

В ноябре 2013 г. пациентка получила бытовую травму (оступилась на лестнице), за медицинской помощью не обращалась. С момента травмы ходила на ходунках с минимальной нагрузкой на ногу. По настоятельной просьбе родственников 28.09.2015 г. была госпитализирована для обследования и решения вопроса о дальнейшей тактике лечения. При поступлении обращала на себя внимание невозможность опоры на правую ногу; при попытке наступить возникала выраженная боль в КС. Сосудисто-неврологических расстройств в правой нижней конечности не было. При УЗДГ сосудов нижних конечностей – признаков тромбоза и повреждения сосудов не выявлено. На

рентгенограммах отмечается передний вывих ТК эндопротеза правого КС (Рисунок 133).

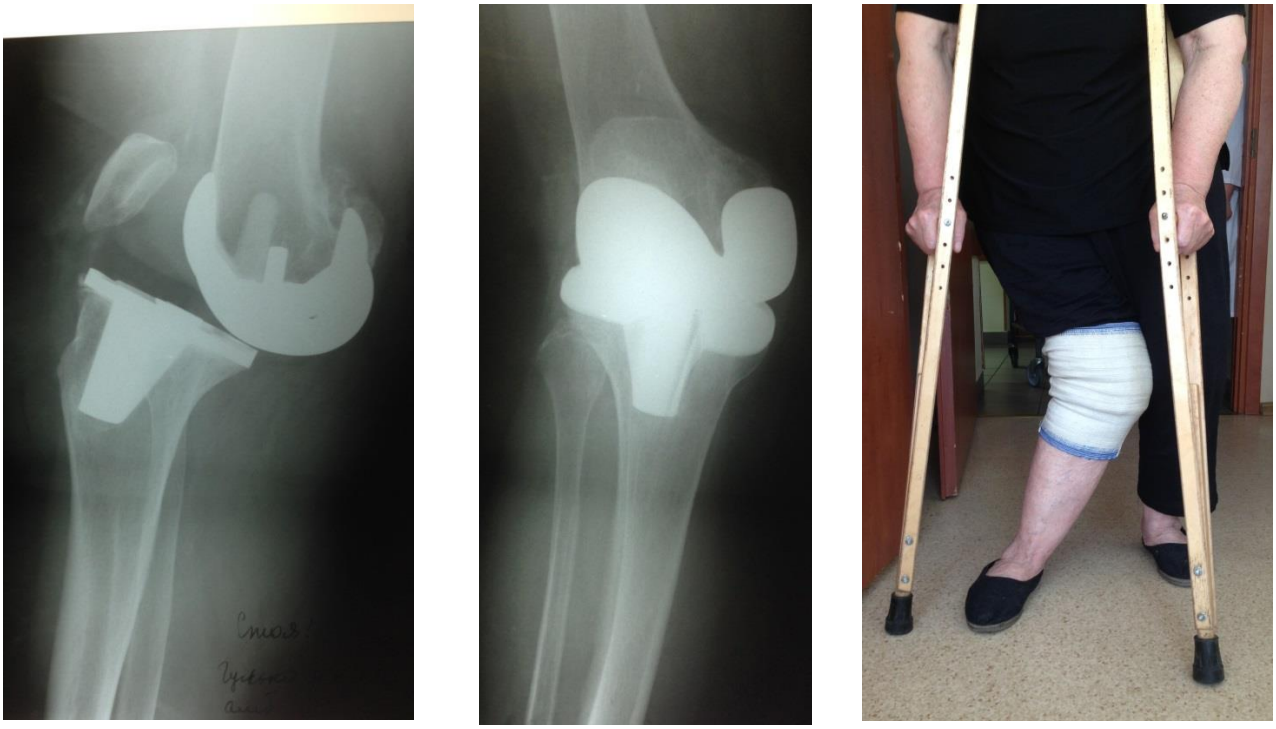

а б в

Рисунок 133 – То же наблюдение: а, б – рентгенограммы при госпитализации; в – внешний вид пациентки до операции

14.10.2015 г. была выполнена ревизионная операция – удаление всех компонентов эндопротеза, ТЭКС правой нижней конечности эндопротезом VVC (Zimmer, NexGen LCCK) (Рисунок 134). Интраоперационно нестабильности компонентов эндопротеза, износа вкладыша не выявлено.

Выписана из стационара через 2 нед. после операции; швы сняты на 14-е сутки. На костылях передвигалась в течение 2 мес. после операции, затем – 2 нед. с тростью.

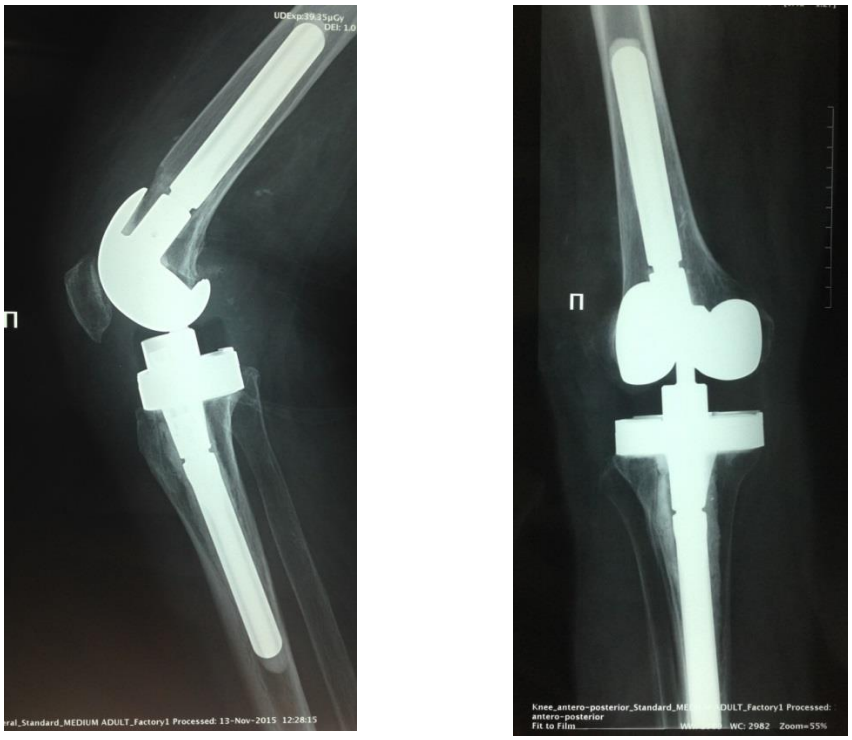

а б

Рисунок 134 – То же наблюдение. Рентгенограммы после ревизионного эндопротезирования: а – боковая проекция; б – прямая проекция

Пациентка осмотрена в отделении через 6 мес. и 1 год после ревизионной артропластики. Передвигается без костылей с полной нагрузкой на оперированную конечность. Боли в КС нет. При клиническом осмотре боковые связки стабильные, сгибание в КС достигает 100° (Рисунок 135 а – г). Активное приседание ограничивается ОА левого КС.

На рентгенограммах правого КС положение компонентов эндопротеза правильное, признаков нестабильности нет (Рисунок 135 д, е).

Результат через 6 и 12 мес. после операции по шкале KSS соответственно составил 75 и 78 баллов, по шкале WOMAC – 19 и 17 баллов. Результат лечения расценен как хороший.

а б в

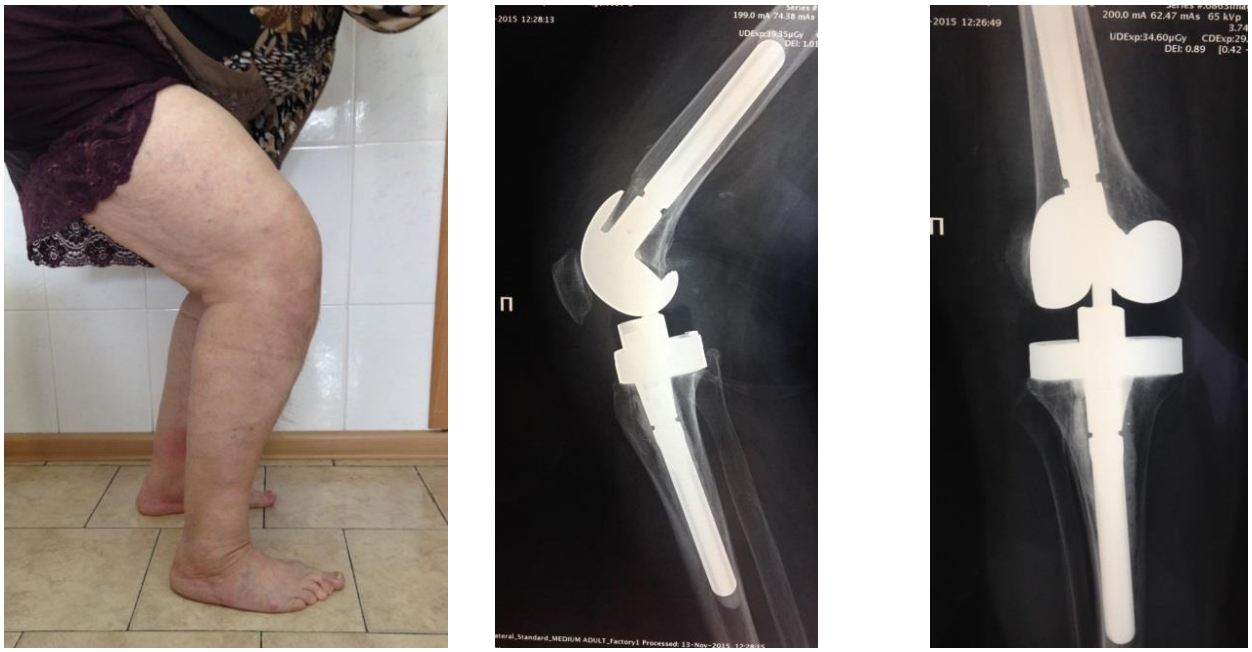

г д е

Рисунок 135 – То же наблюдение через 1 год после операции: а – послеоперационный рубец; б – вид пациентки спереди; в – вид сбоку; г – активное сгибание в правом КС; д, е – рентгенограммы через 1 год после артропластики

Ввиду возникшего осложнения пациентка выбыла из исследования. Данное клиническое наблюдение демонстрирует операционную ошибку первичного эндопротезирования правого КС – некорректное позиционирование ТК. Повышенный наклон кзади ТК относительно заданного фирмой-производителем эндопротеза может привести к повышенному износу вкладыша и уменьшает выживаемость компонента. При повторной травме возможно

соскальзывание БК кзади. Ревизионная операция в данном случае сопровождается большим объемом резекции большеберцовой кости для выравнивания плоскости наклона кзади. Использование связанного эндопротеза с возможностью применения аугментов под ТК позволяет добиться хорошего функционального результата лечения.

8.4.4. Эндопротезирование коленного сустава у пациентов с ревматоидным артритом

РА – хроническое системное заболевание соединительной ткани с преимущественным деструктивным поражением суставов; в его возникновении играют роль как факторы внешней среды, так и генетическая предрасположенность. КС наиболее часто поражается при РА, а его артропластика позволяет ликвидировать болевой синдром и повысить качество жизни пациента [167]. Хронический воспалительный процесс и системный характер заболевания определяют необходимость особой тактики ведения больных в периоперационном периоде [525].

Приводим наблюдение. Тотальная артропластика правого КС была осуществлена у пациентки Г., 52 лет, с диагнозом: вторичный ОА правого КС IIIA стадии на фоне хронического РА, разгибательная контрактура КС 2 степени (Рисунок 136, Рисунок 137, Рисунок 138). Базисная терапия у пациентки включала прием метотрексата – по 1 таблетке (2,5 мг) 3 раза в неделю и преднизолона – по 1 таблетке (5 мг) 2 раза в день.

в

а б г

Рисунок 136 – Данные исследования пациентки Г (IV группа ТЭКС): а, б – внешний вид пациентки до операции; в – кисти рук; г – стопы ног

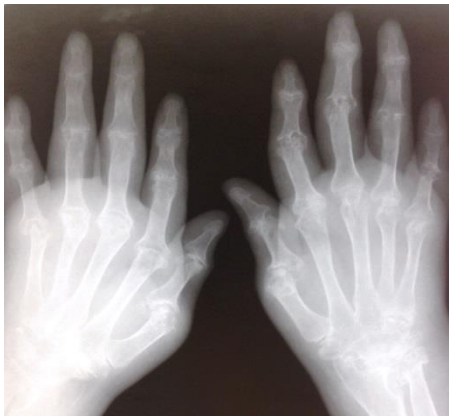

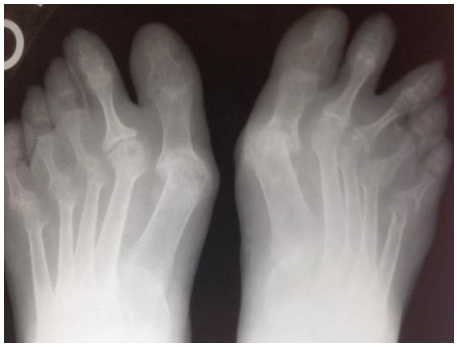

Рисунок 137 – То же наблюдение: рентгенограммы правого КС, кистей и стоп

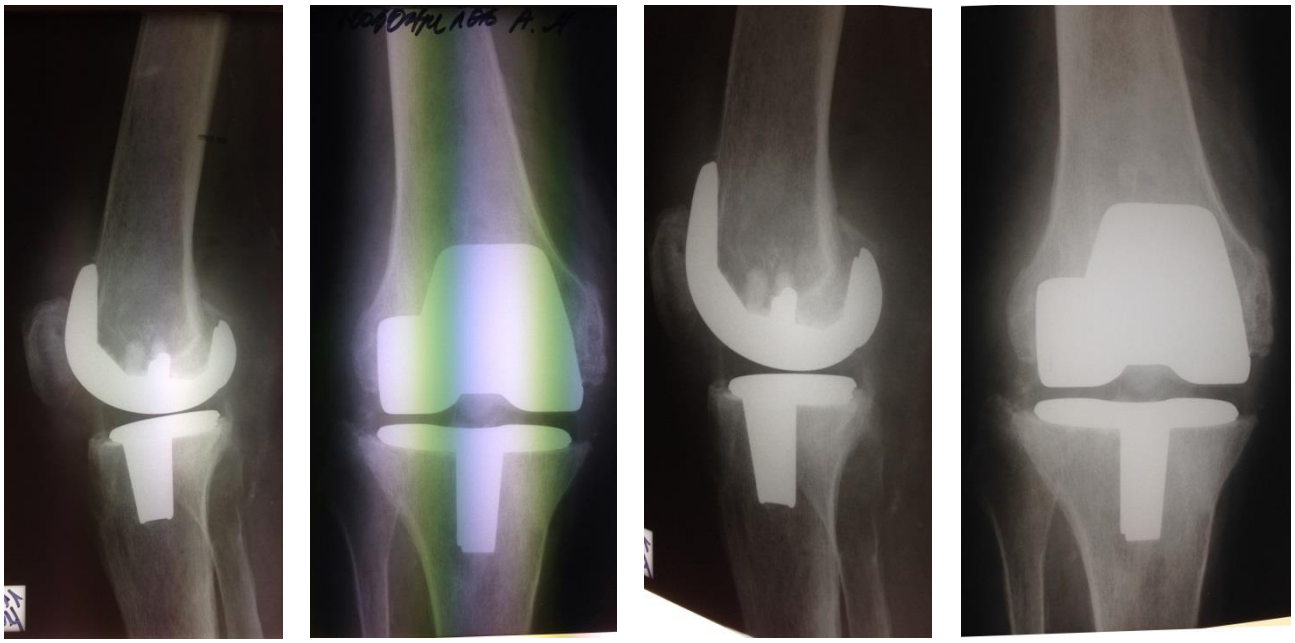

а б в г

Рисунок 138 – То же наблюдение: а, б – рентгенограммы на следующий день после артропластики эндопротезом CR (Biomet AGC); в, г – через 1 год после операции

Цитостатик был отменен за 2 нед. до артропластики, а за 2 дня до операции доза гормонального препарата была увеличена до 15 мг/сут на 3 дня. Прием метотрексата продолжен после снятия швов. Послеоперационная рана зажила спокойно. По шкале KSS через 6 мес. после операции результат был 70 баллов, через 1 год – 84 балла, по шкале WOMAC – соответственно 30 и 17 баллов.

Согласно публикациям последних лет, отменять препарат метотрексат перед эндопротезированием КС не требуется [238, 399, 477], а прием цитостатика Лефлуномид (Арава) необходимо прекратить за 2 периода полувыведения, т.е. за 4 нед. до операции [231]. При использовании генно-инженерных биологических препаратов исключают последнее введение препарата и возобновляют прием сразу после артропластики [93, 324, 348].

Артропластика КС значительно повышает качество жизни пациентов с РА. Неотъемлемым компонентом патогенеза является нарушение микроциркуляции, которое наряду с иммунодепрессией требует особого

внимания к послеоперационной профилактике тромбоэмболических и инфекционных осложнений.

Резюме

Таким образом, предложенная система выбора эндопротеза и хирургической тактики артропластики достоверно показала свою эффективность в улучшении функциональных результатов эндопротезирования КС. Доказано, что комплексный подход к связочному аппарату КС положительно влияет на результаты артропластики только при использовании эндопротеза CR и определении по шкалам KSS и WOMAC в течение всего периода наблюдения.

Достоверной разницы между группами во времени снятия швов мы не отметили, однако доказано более длительное заживление раны у пациентов при применении связанных эндопротезов.

Рутинное использование навигации при артропластике нецелесообразно, однако она должна всегда применяться при внесуставных деформациях для точного определения правильной плоскости резекции при восстановлении механической оси конечности. Применение пневматического турникета никак не отражается на результатах лечения.

Глава 9. ДРЕНИРОВАНИЕ ПОСЛЕ ТОТАЛЬНОГО ЭНДОПРОТЕЗИРОВАНИЯ КОЛЕННОГО СУСТАВА

Клиническим материалом для этого этапа работы послужили данные, касающиеся 65 пациентов, перенесших в 2015 г. артропластику КС в клинике травматологии, ортопедии и патологии суставов ФГАОУ ВО Первый МГМУ им. И.М. Сеченова. Критерием включения в исследование были случаи первичной односторонней артропластики КС, выполненные 2 хирургами, обладающими одинаковыми навыками и умениями в эндопротезировании.

Эти пациенты входили в VII и VIII проспективные группы, относящиеся к этапу изучения особенностей тотальной артропластики КС. У всех операцию выполняли под пневматическим турникетом, наложенным на среднюю треть бедра (Рисунок 139).

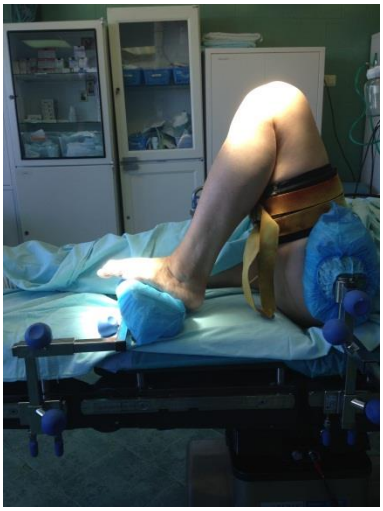

Рисунок 139 – Наложение турникета на среднюю треть бедра у пациентки Р. (II группа)

Накачивание пневматического турникета выполняли непосредственно перед разрезом кожи после перемещения жидкости («отжима») в конечности от дистального к проксимальному отделу с помощью стерильного резинового жгута. Тактика эндопротезирования и профилактика тромбоза глубоких вен были стандартными и подробно описаны в предыдущих главах. После наложения стерильной повязки и эластичной компрессии оперированной нижней конечности турникет снимали (Рисунок 140).

а б

Рисунок 140 – То же наблюдение: а – наложение стерильной повязки; б – послеоперационная компрессия эластичными бинтами после снятия турникета

В ходе исследования были использованы эндопротезы CR (p=0,95) (Рисунок 141). У всех пациентов применялись система выбора эндопротеза, комплексный подход к связочному аппарату и стандартная реабилитационная программа без длительной пассивной двигательной терапии, подробно представленной в главе 10.

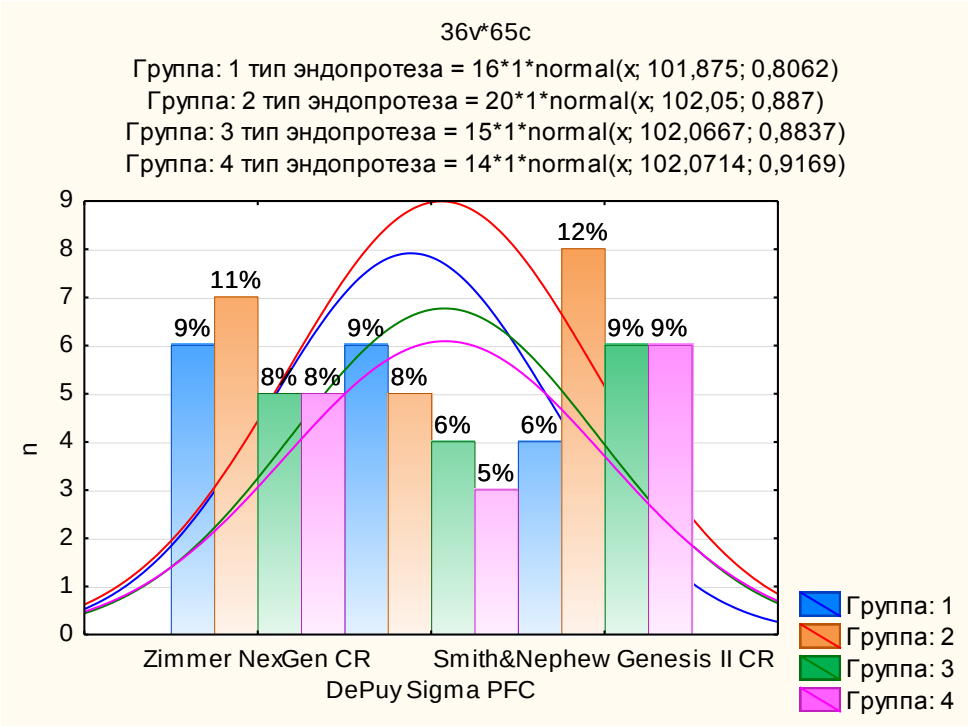

Рисунок 141 – Распределение типов эндопротезов в группах

Во всех группах преобладали женщины. Соотношение женщин и мужчин составило 1,7 в I группе, 1,9 – во II группе, 2,8 – в III группе, 1,8 – в IV группе (p=0,92) (Рисунок 142).

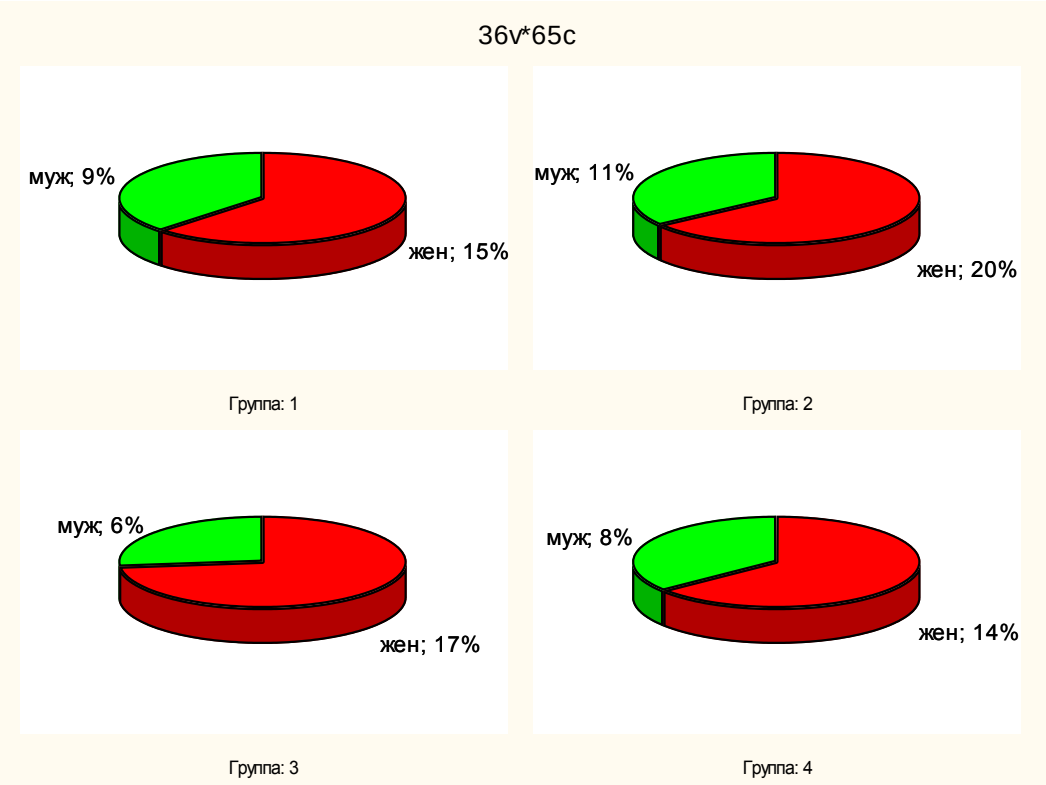

Рисунок 142 – Распределение пациентов в группах по полу

Пациенты были объединены в группы с учетом типа применяемой дренажной системы (это зависело от наличия того или иного дренажа в клинике); всех пациентов оперировали по каналу ВТМП, дренажная система того или иного типа была закуплена из средств федерального бюджета (Таблица 30).

Таблица 30 – Группы изучения влияния различных вариантов дренирования после артропластики КС

Группа	**Описание**	**Число наблюдений**	
		абс. (n)	**%**
I	Дренирование КС 2 толстыми трубками	16	24,6
II	Дренирование КС 1 толстой трубкой	20	30,8
III	Дренирование КС 1 тонкой трубкой	15	23,1
IV	Ведение пациентов после артропластики без дренирования	14	21,5
Итого		65	100

Трансфузионные дренажные системы мы не анализировали, так как не применяли их в клинической практике, хотя в мире такие системы широко распространены, и многие авторы рассматривают их наравне с другими вариантами дренирования [87, 297, 298, 321, 337].

В I, II и III группах осуществлялось активное закрытое дренирование через контрапертуру с постоянной аспирацией «гармошкой» 250 или 500 мл ($p<0,05$; $r=-0,55$). Эвакуация содержимого происходила по всем правилам асептики и антисептики по мере ее наполнения с обязательным наложением зажима на трубку перед ее снятием (Рисунок 143).

а б

Рисунок 143 – Этапы операции у пациента М. (II группа): а – наложение зажима на дренажную трубку перед ее опорожнением (отмечено красной стрелкой); б – обработка йодопироном трубки и «гармошки» (указано желтыми стрелками)

В дренажной системе постоянно создавали отрицательное давление, что способствует линейному току отделяемого в «гармошку», предотвращая ретроградный возврат в полость КС.

Дренажную систему удаляли на 1-й перевязке на следующий день после операции. В I и II группах для дренирования применялась толстая трубка, а в III – тонкая (Рисунок 144).

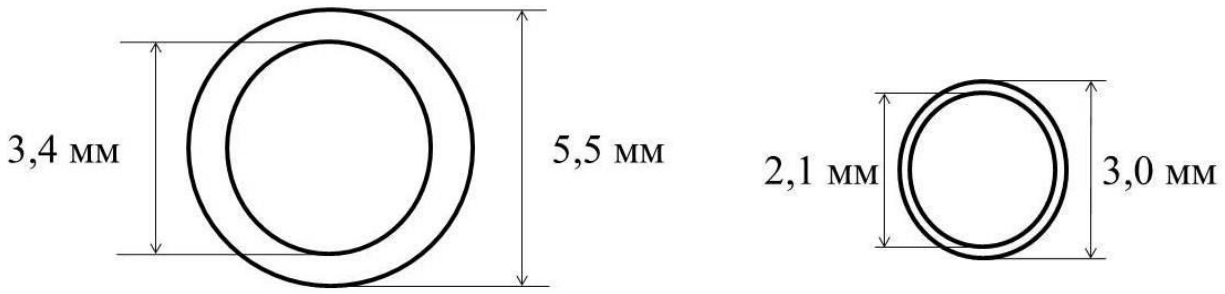

а б

Рисунок 144 – Внутренний и наружный диаметр толстой (а) и тонкой (б) трубок

Градация пациентов по массе тела и возрасту во всех группах имела ненормальное распределение (W=0,91, p=0,0003 и W=0,96, p=0,037 соответственно) со слабой зависимостью меду ними (оценка корреляции произведена с помощью непараметрических методов, ранговая корреляция Спирмена=0,127) (Рисунок 145).

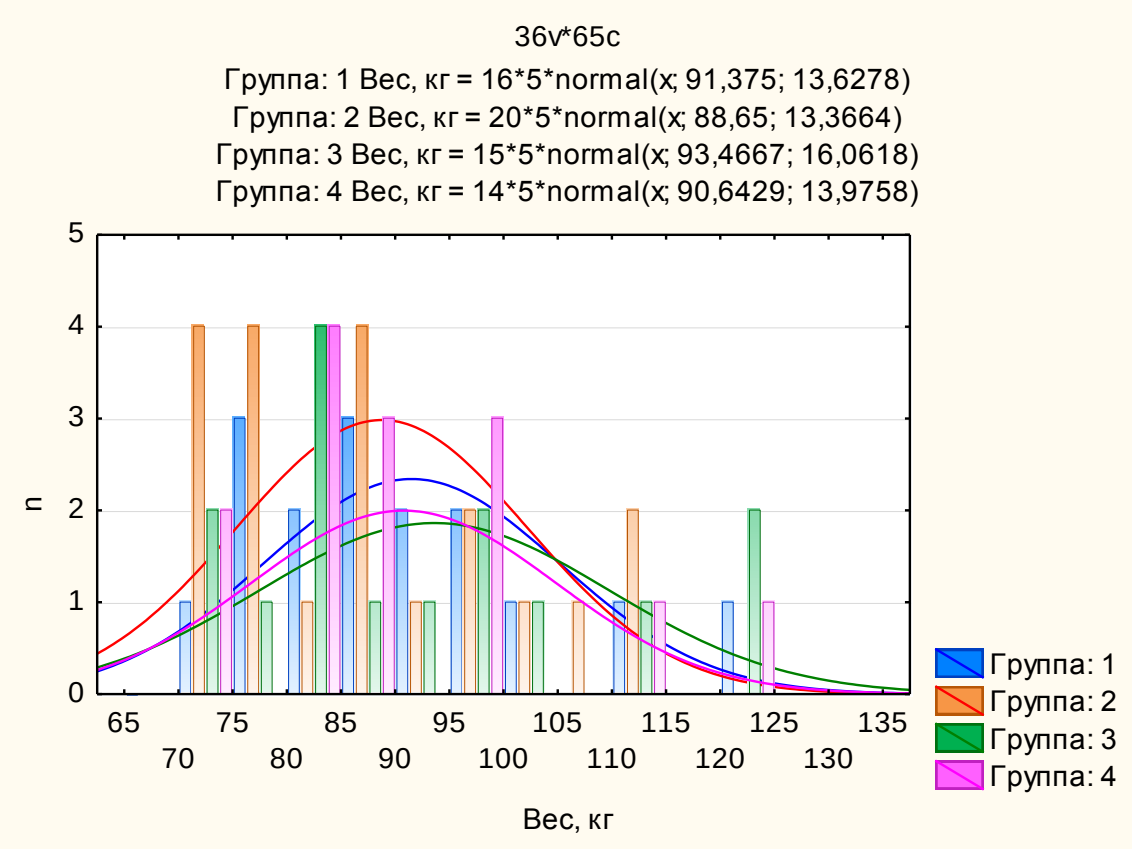

а

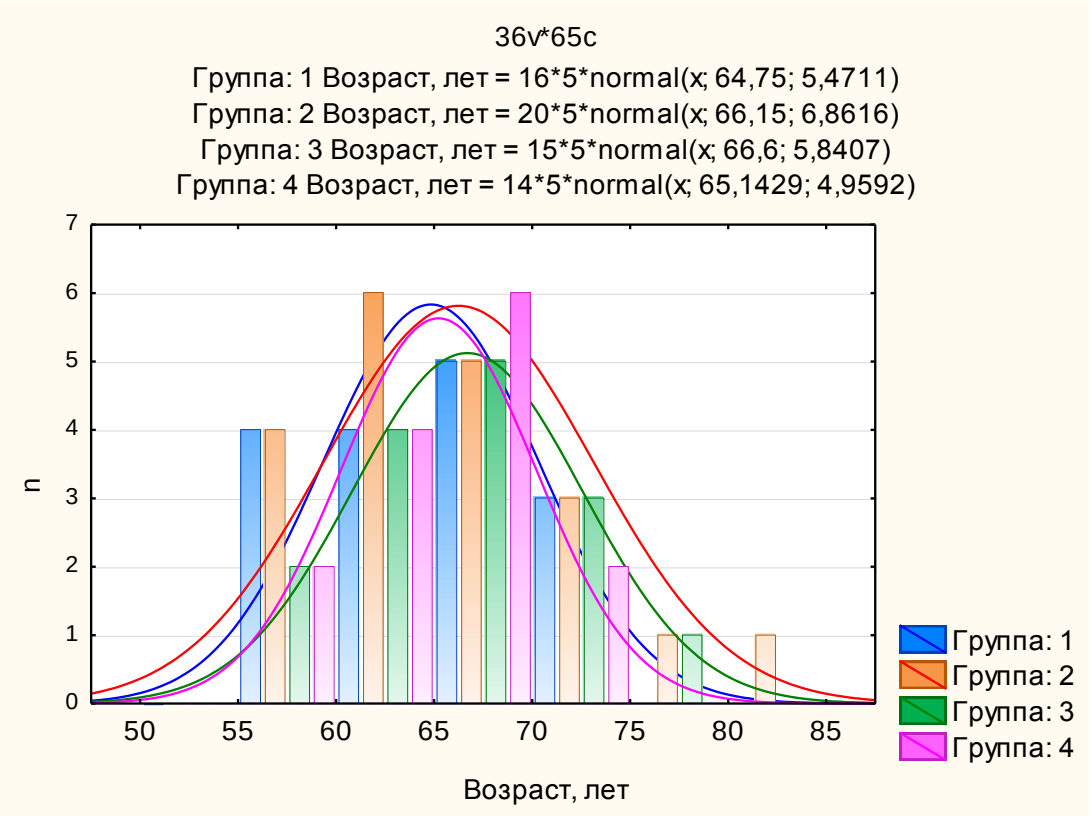

б

Рисунок 145 – Распределение пациентов по массе тела (а) и возрасту (б)

Во всех группах мы оценивали уровень Hb до операции и после артропластики на 1, 3 и 5-е сутки, окружность КС на уровне верхнего полюса надколенника до операции и на 1, 3, 5 и 10-е сутки после эндопротезирования. Кроме того, в I, II и III группах определяли количество отделяемого по дренажу и число дней экссудации через контрапертуру после удаления дренажной трубки. Помимо этого, мы оценивали степень боли по ВАШ на 1, 2, 3, 5, 10 и 30-е сутки после операции, а также сравнивали сроки склеивания раны, время снятия швов и частоту гемотрансфузий.

Распределение пациентов в группах по уровню Hb до операции имело нормальный характер (W=0,97, p=0,09, r=0,13, ДИ=0,95), а по величине окружности КС – ненормальный характер (W=0,95, p=0,006) со отрицательной корреляцией (коэффициент Спирмена=- 0,22) (Рисунок 146).

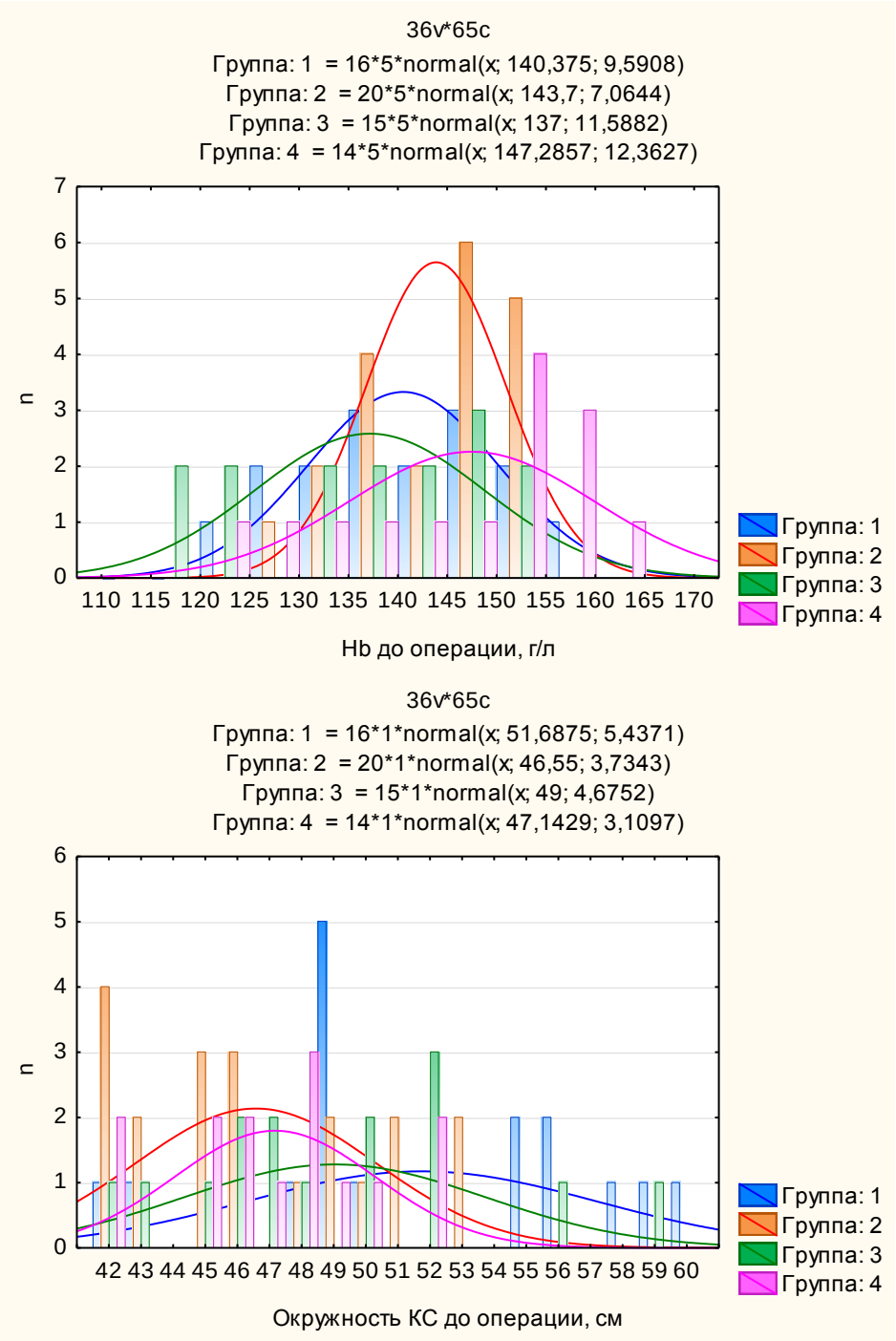

Рисунок 146 – Распределение пациентов по уровню Hb (сверху) и окружности КС (снизу) до операции

Таким образом, исходя из перечисленного, зависимости между полом, ростом, массой тела, типом эндопротеза, уровнем Hb и окружностью КС до операции во всех группах не отмечалось. Краевого некроза, тромбоза глубоких вен, инфекционных осложнений у пациентов I–IV групп не было.

Фармакологическая терапия в группах не различалась, дополнительно гемостатические препараты не применялись.

9.1. Дренирование коленного сустава после артропластики двумя толстыми трубками

I группу составили 16 (24,6%) пациентов, у которых после артропластики для дренирования были применены 2 толстые трубки с внутренним диаметром 3,4 мм, внешним – 5,5 мм (Рисунок 147).

а б

Рисунок 147 – Используемые при эндопротезировании КС толстые дренажные трубки и «гармошка» 250 мл (а) у пациентки Л. (I группа) в 1-е сутки после операции (б)

У 6 (37,5%) пациентов был ОА II стадии, у 9 (56,2%) – IIIA, у 1 (6,3%) – IIIB стадии ($p<0,05$).

Дренирование выполнено через 2 контрапертуры на уровне верхнего полюса надколенника с наружной и внутренней поверхности КС. У половины пациентов применена «гармошка» 250 мл, у остальных – 500 мл ($p<0,05$). Мы оценивали количество отделяемого по дренажу ($W=0,91$; $p=0,13$) (Рисунок 148).

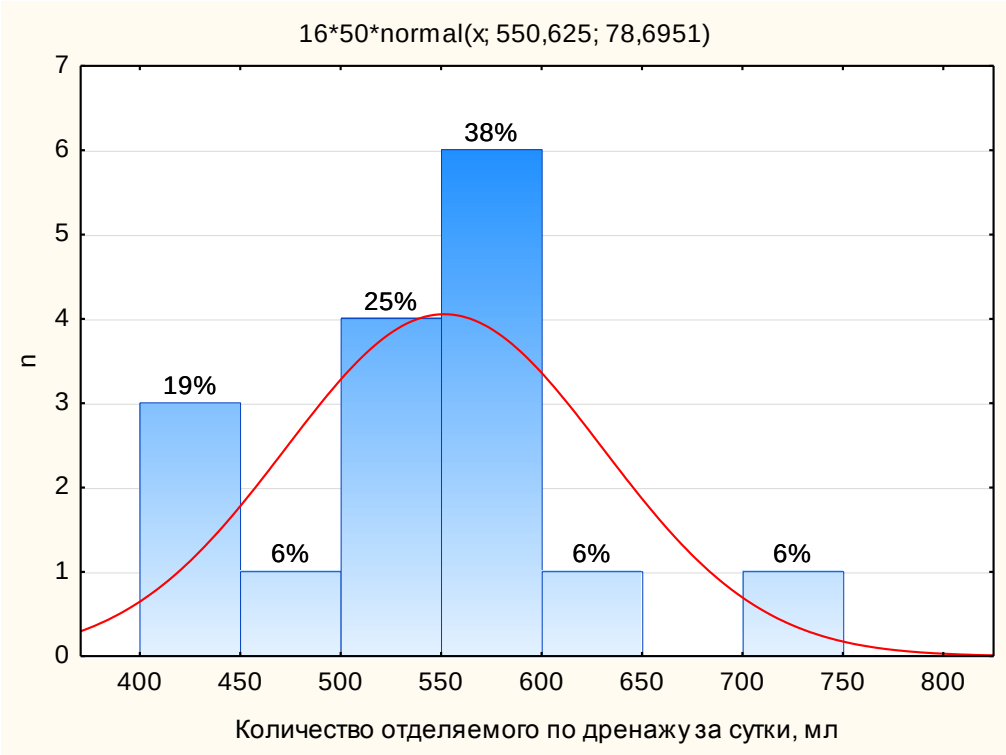

Рисунок 148 – Количество отделяемого по дренажу у пациентов I группы

У всех пациентов отмечено отделяемое из 2 контрапертур после извлечения дренажа, у 8 (50%) из них – в течение 1 сут, у остальных (50%) – в течение 2 сут ($p<0,05$).

Снижение боли по шкале ВАШ составило с 84,4 балла в 1-е сутки до 10,6 балла – через 1 мес. после артропластики (Таблица 31).

Таблица 31 – Динамика боли по ВАШ (баллы) у пациентов I группы

Пациент, №	**Сутки**					
	1-е	**2-е**	**3-е**	**5-е**	**10-е**	**30-е**
1	75	60	40	30	20	10
2	75	65	45	35	25	15
3	85	65	35	35	20	15
4	90	60	45	30	20	10
5	85	65	40	25	15	5
6	90	60	35	35	20	10
7	85	65	45	35	25	5
8	80	60	40	30	15	10
9	90	60	35	35	20	10
10	85	60	35	30	15	10
11	70	60	45	35	20	15
12	90	65	40	30	25	10
13	85	60	45	35	25	15
14	90	55	40	35	20	10
15	85	55	35	30	25	5

16	90	65	45	30	25	15
μ	84,4±6,3	61,3±3,4	40,3±4,3	32,2±3,1	20,9±3,8	10,6±3,6
p	0,0043	0,0024	0,0024	0,0006	0,0036	0,0042

Средний уровень Hb в 1-е сутки составил 108,2±6,0 г/л, на 3-е – 103,6±5,9 г/л, на 5-е – 128,6±10,7 г/л, снижение Hb по сравнению с уровнем до операции в 1-е сутки составило 32,2±7,5 г/л, на 3-и – 36,8±6,4 г/л, на 5-е – 11,8±5,7 г/л (p>0,05).

У 5 (31,3%) пациентов окружность КС увеличилась на 1 см в 1-е сутки после операции, у 9 (56,3%) – на 3-и сутки, у 4 (25,0%) – на 5-е сутки. На 10-е сутки у 1 (6,3%) пациента отечность усилилась на 1 см и у 1 (6,3%) больного отмечено снижение окружности КС на 1 см (Рисунок 149).

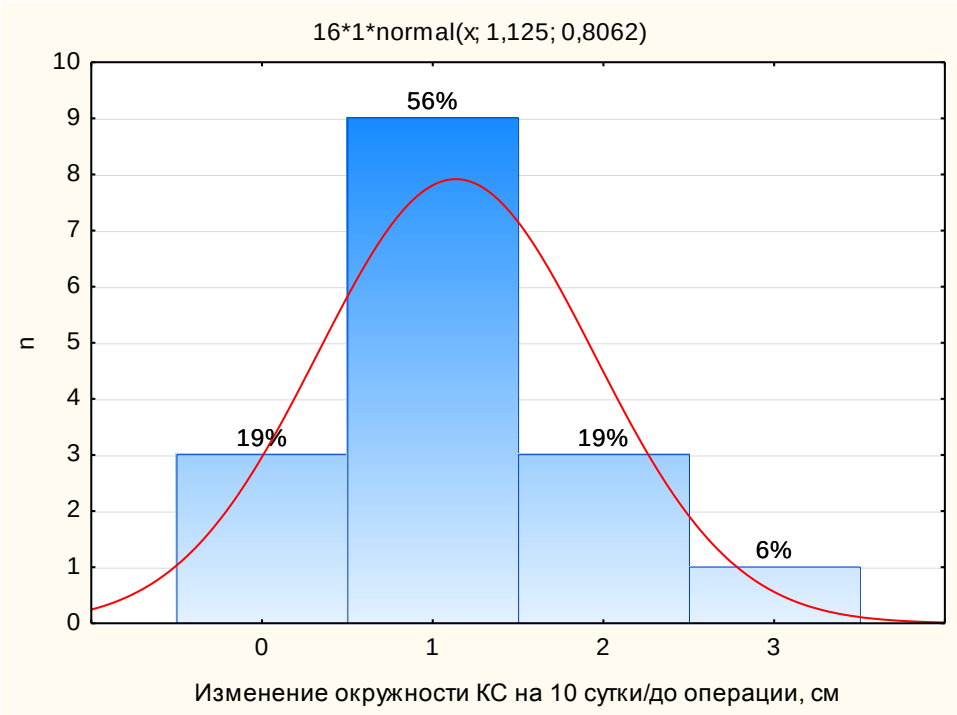

Рисунок 149 – Динамика отека КС (см) на 10-е сутки после операции

У 10 (62,5%) пациентов склеивание раны зафиксировано в 1-е сутки после операции, у 6 (37,5%) – на 2-й день (Рисунок 150).

Рисунок 150 – Динамика раны у пациента Ж. (I группа): а – 1-е сутки после артропластики; б – 2-е сутки; в – 5-е сутки; г – 9-е сутки; д – снятие швов на14-е сутки; е – через 3 мес. после операции

На 14-е сутки после артропластики швы были сняты у 12 (75,0%) пациентов, на 15-е сутки – у 2 (12,5%), на 16-е сутки – у 2 (12,5%).

Гемотрансфузий, гемартроза КС в I группе не отмечено. Ни в одном случае после артропластики мы не выполняли пункции КС. Во всех наблюдениях дренажная система функционировала до момента ее удаления.

9.2. Применение одной толстой трубки для дренирования после эндопротезирования коленного сустава

Дренирование КС одной толстой трубкой изучено нами во II группе, в которую вошли 20 (30,8%) пациентов с ОА КС: во II стадии – 8 (40,0%), в IIIA стадии – 11 (55,0%), в IIIB стадии – у 1 (5,0%); p<0,05; (Рисунок 151).

а

б

Рисунок 151 – Применение для дренирования 1 толстой трубки и «гармошки» 250 мл (а) у пациентки Р. (II группа) (б)

Одна толстая трубка была выведена через контрапертуру на уровне верхнего полюса надколенника с наружной стороны, применена система закрытого активного дренирования с использованием «гармошки» 500 мл в 11 (55,0%) наблюдениях и 250 мл – в 9 (45,0%) случаях.

Среднее количество отделяемого по дренажу у пациентов II группы составило 543±57,1 мл (max – 650 мл; min – 450 мл; W=0,96; p=0,63) (Рисунок 152).

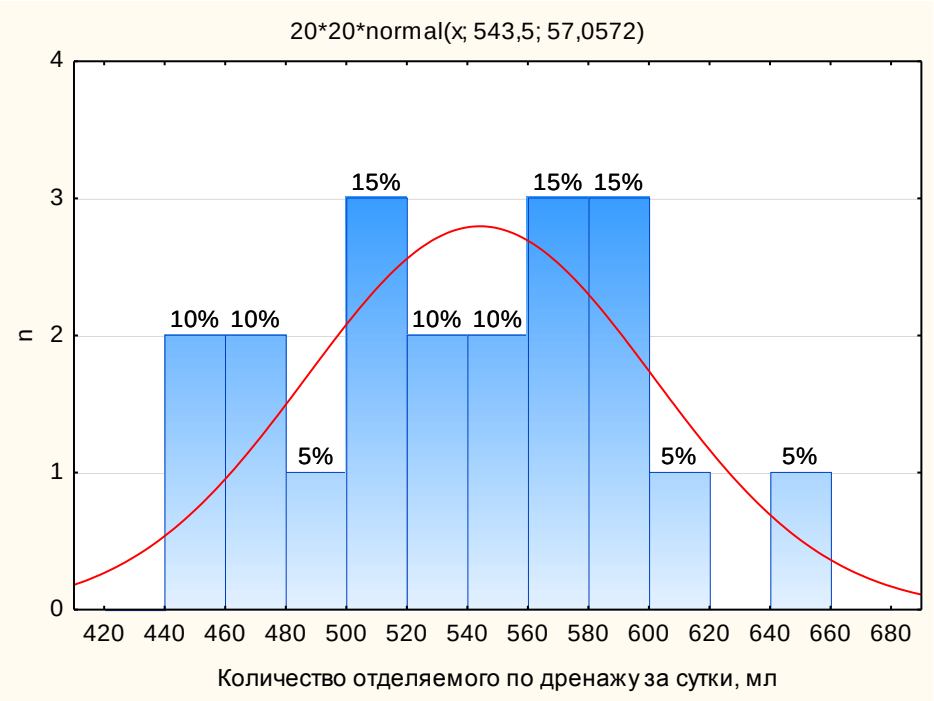

Рисунок 152 – Количество отделяемого по дренажу (мл) во II группе

Отделяемое из контрапертуры отмечалось в течение 1 дня у 13 (65,0%) пациентов, 2 дней – у 7 (35,0%).

В 1-е сутки болевой синдром по ВАШ составил в среднем 80,5±5,3 балла, на 2-е сутки боль уменьшилась на 20,8 балла, на 3-и – на 18,5 балла, на 5-е – на 9,3 балла, на 10-е – на 12,5 балла. К 30-му дню после операции болевой синдром составил 10 баллов (Таблица 32).

Таблица 32 – Болевой синдром по ВАШ (баллы), II группа

Пациент, №	**Сутки**					
	1-е	**2-е**	**3-е**	**5-е**	**10-е**	**30-е**
1	85	65	40	30	20	10
2	80	60	45	35	20	15
3	70	55	40	30	20	10
4	80	55	35	25	15	5
5	85	60	45	35	20	10
6	80	65	40	35	25	15
7	85	60	35	30	15	10
8	80	55	35	35	20	5
9	70	60	45	30	15	10
10	80	65	40	35	20	5
11	85	55	45	30	20	10
12	90	60	40	25	15	10
13	70	55	45	35	20	10
14	80	65	45	35	25	15

15	80	60	45	30	15	10
16	80	60	40	35	20	15
17	80	65	40	30	15	10
18	85	60	40	35	20	5
19	80	60	40	30	25	10
20	85	55	45	35	25	10
μ	80,5±5,4	59,8±3,8	41,3±3,6	32±3,4	19,5±3,6	10±3,2
p	0,002	0,0015	0,0007	0,0002	0,0013	0,0007

Уровень Hb в 1-е сутки понизился на 32,2±6,05 г/л, на 3-и – на 40,3±5,78 г/л, на 5-е – на 20±5,96 г/л (p>0,05) (Рисунок 153).

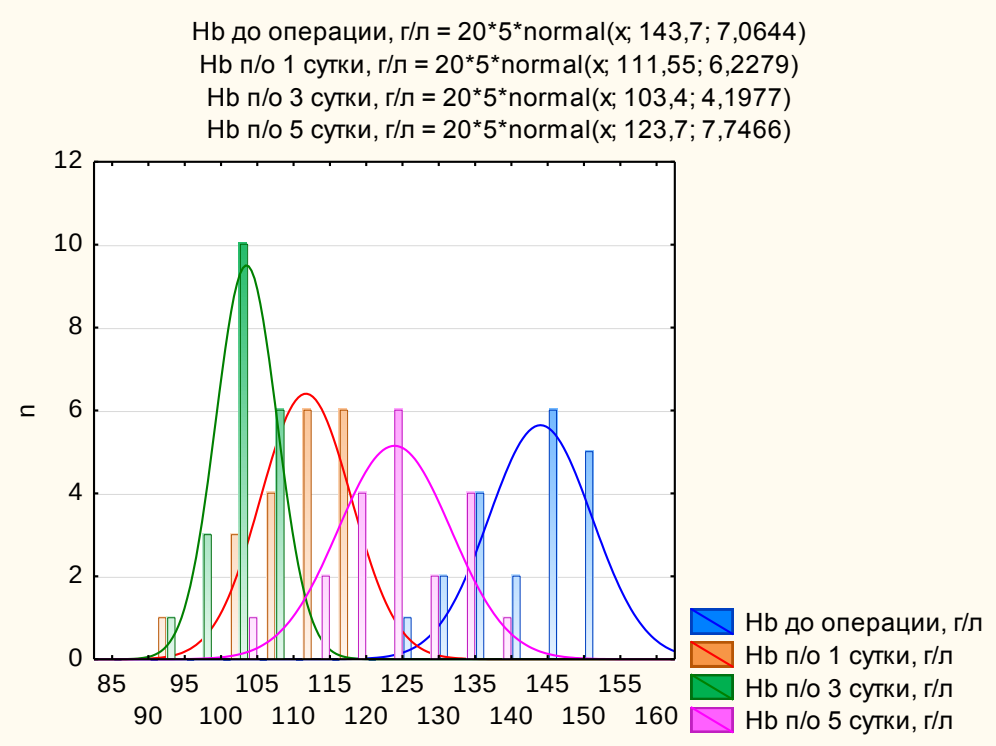

Рисунок 153 – Снижение уровня Hb у пациентов II группы в 1–5-е сутки

Среднее увеличение окружности КС в 1-е сутки после операции составило 0,45±0,51 см, на 3-и сутки – 0,25±0,44 см по сравнению с 1-м днем, на 5-е – еще 0,2±0,41 см. На 10-й день после операции у 2 (10%) пациентов окружность КС увеличилась на 1 см, а у 2 (10%) – уменьшилась на 1 см (Таблица 33).

Таблица 33 – Распределение пациентов II группы с учетом окружности КС (см)

Пациент, №	**До операции**	**Сутки после операции**			
		1-е	**3-е**	**5-е**	**10-е**
1	42	42	43	44	44
2	48	49	49	49	50

3	51	51	51	51	51
4	45	46	46	46	46
5	45	46	46	46	46
6	49	50	50	50	50
7	42	42	42	42	42
8	46	46	47	47	47
9	49	49	49	49	48
10	45	45	45	45	45
11	42	43	43	43	43
12	42	43	43	43	43
13	46	46	47	47	47
14	46	46	46	47	46
15	43	43	43	43	43
16	50	51	52	53	53
17	43	44	44	44	44
18	51	52	52	52	53
19	53	53	54	55	55
20	53	53	53	53	53
μ	46,6±3,7	47±3,7	47,3±3,8	47,5±3,9	47,5±4,0
p	0,077	0,079	0,157	0,27	0,13

У 13 (65,0%) пациентов рана склеилась за 2 дня, а у 7 (35,0%) – за 1 день. Среднее время снятия швов у пациентов II группы составило 14,3±0,66 дня (max – 16 сут; min – 14 сут; W=0,5146; p<0,05) (Рисунок 154).

а б

Рисунок 154 – Динамика заживления раны у пациентки Ф. (II группа): а, б – на 1-й перевязке; в, г – 3-и сутки после операции (отмечается имбибиция мягких тканей в месте наложения жгута); д – 5-е сутки; е – 10-е сутки; ж, з – 16-е сутки, снятие швов

В 3 (15,0%) наблюдениях мы видели имбибицию мягких тканей кровью в месте наложения пневматического турникета, у всех больных она разрешилась к моменту снятия швов.

Пункции КС, гемотрансфузий во II группе мы не выполняли. Дренажная трубка была проходима, система дренирования работала во всех наблюдениях.

9.3. Дренирование коленного сустава после артропластики одной тонкой трубкой

Поскольку в 94% случаях артропластика КС была выполнена по каналу ВТМП, некоторым пациентам мы вынуждены были для дренирования применять тонкие трубки, которые были закуплены из средств федерального бюджета именно для этих операций.

В III группу нашего исследования вошли 15 (23,1%) пациентов, которым после эндопротезирования с целью послеоперационного активного дренирования КС мы применяли тонкие трубки размером 2,1 х 3,0 мм (Рисунок 155).

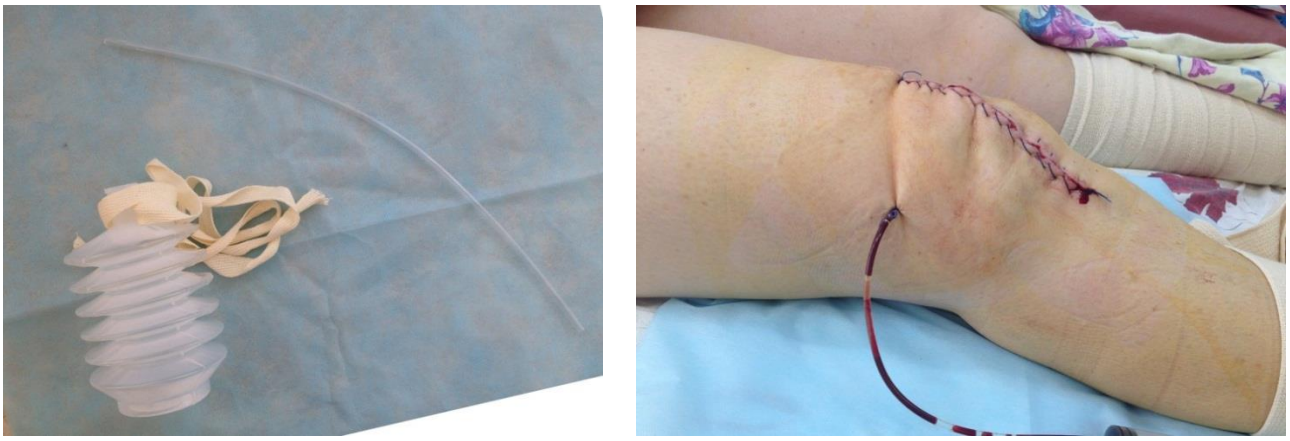

а б

Рисунок 155 – Применение тонкой трубки и «гармошки» 250 мл (а) для дренирования КС после артропластики (б) у пациентки В. (III группа)

У 6 (40,0%) пациентов ОА был II стадии, у 8 (53,3%) – IIIA, у 1 (6,7%) – IIIB ($p<0,05$).

«Гармошка» 250 мл была применена нами в 7 (46,7%) наблюдениях, 500 мл – в 8 (53,3%) ($p<0,05$).

В III группе дренажная система работала эффективно только 2 ч после окончания операции, в последующем отделяемого по дренажу не было, что мы связываем с закупоркой трубки сгустком крови или с ее перегибом в мягких тканях (Рисунок 156).

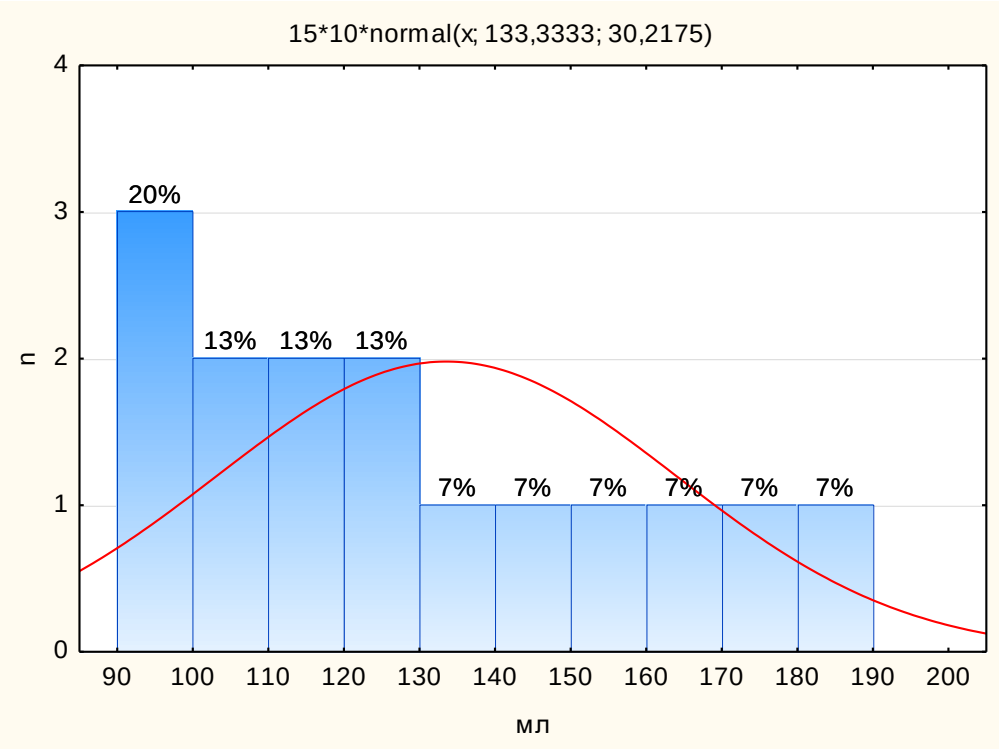

Рисунок 156 – Отделяемое по дренажу, III группа

У 13 (86,7%) пациентов мы видели гемартроз, у 5 из них он имел напряженный характер и потребовал выполнения пункции КС для эвакуации крови. Кроме того, в III группе период поступления отделяемого из контрапертуры был увеличен (2,27±0,96 дня; max – 4; min – 1; W=0,87; p=0,04).

Болевой синдром по ВАШ в 1-е сутки составил 88±4,9 балла, на 2-е сутки – 70±4,2 балла, на 3-и сутки – 59±3,9 балла, на 5-е сутки – 50,3±3,5 балла, на 10-е сутки – 32,3±3,2 балла, на 30-е сутки – 22,3±2,6 балла (Таблица 34).

Таблица 34 – Болевой синдром по ВАШ, в баллах, III группа

Пациент, №	**Сутки**					
	1-е	**2-е**	**3-е**	**5-е**	**10-е**	**30-е**
1	90	70	60	50	35	20
2	90	75	65	55	35	20
3	90	75	65	50	30	20
4	85	70	60	50	30	20
5	85	70	60	55	25	25
6	90	75	60	50	35	20
7	85	65	65	50	30	25
8	90	65	55	55	35	20
9	85	70	60	50	35	25
10	95	75	55	50	30	20
11	80	70	60	50	30	25

12	95	75	55	55	35	20
13	80	65	55	45	30	25
14	95	65	55	45	35	25
15	85	65	55	45	35	25
μ	88±4,9	70±4,2	59±3,9	50,3±3,5	32,3±3,2	22,3±2,6
p	0,0324	0,0042	0,0043	0,0058	0,0008	0,00007

Средний уровень Hb у пациентов III группы до операции составил 137±11,6 г/л, в 1-е сутки после нее – 109,1±11,8 г/л, на 3-и сутки – 111,9±9,6 г/л, на 5-е сутки – 116,7±9,1 г/л (p>0,05) (Рисунок 157).

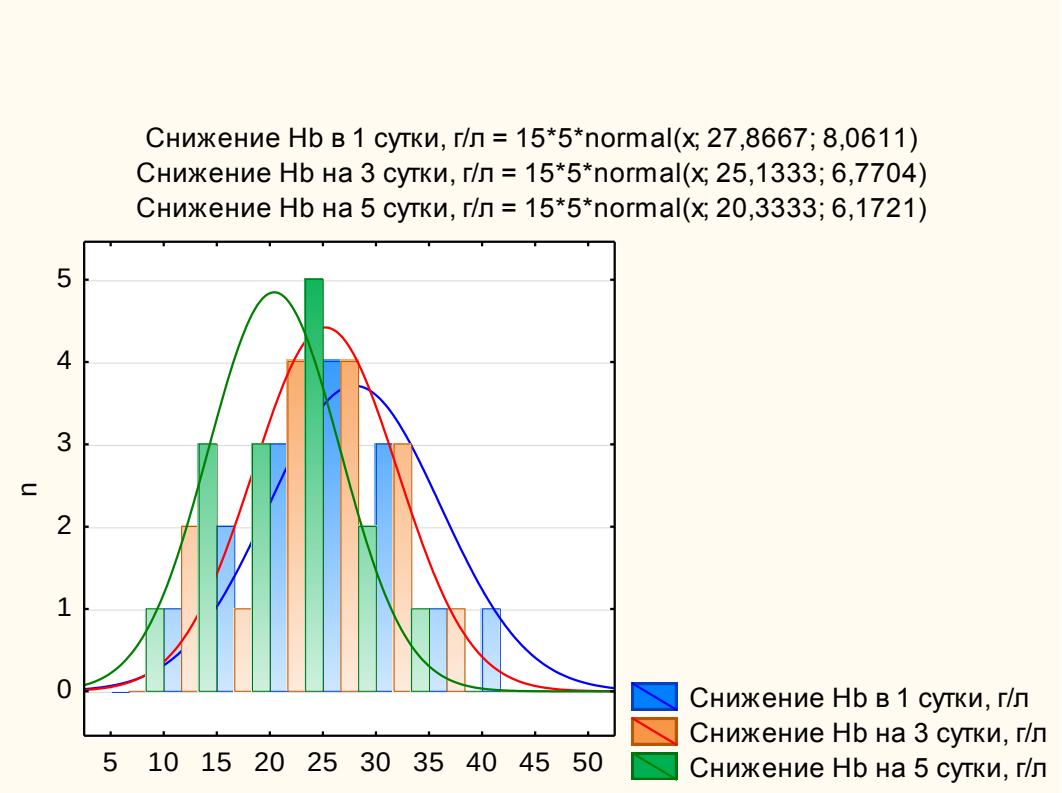

Рисунок 157 – Снижение уровня Hb после артропластики по сравнению с показателем до операции, III группа (p>0,05)

У пациентов III группы мы отметили отечность КС. Нарастание отека в 1-е сутки зафиксировано на 1,1±0,5 см, на 3-и сутки – на 0,6±0,6 см, на 5-е – на 0,3±0,5 см, на 10-е сутки – на 0,3±0,5 см (p<0,05). Т.е. к 10-м суткам общее нарастание отека составило 2,3±0,9 см (p=0,05).

У пациентов III группы наблюдалась геморрагическая имбибиция мягких тканей КС (Рисунок 158).

а

б

в

г

д

е

ж

з

и

к

л

м

Рисунок 158 – Динамика раны у пациентки Ц. (III группа): а – 1-е сутки; б – 2-е сутки; в – 3-и сутки; г – промокание повязки на 4-е сутки; д – вид раны на 4-е сутки; е – 5-е сутки; ж – 6-е сутки; з – 10-е сутки; и – 12-е сутки; к – 14-е сутки; л – 17-е сутки; м – снятие швов на 21-й день

Сроки склеивания раны составили 2,9±0,9 дня (max – 4 дня; min – 2 дня; W=0,75; p=0,0009), время снятия швов – 18,4±2,2 дня (max – 23 дня; min – 15 дней; W=0,89; p=0,06). Гемотрансфузий в III группе мы не проводили.

9.4. Особенности ведения пациентов без дренирования после артропластики коленного сустава

Нами также проанализировано ведение пациентов после эндопротезирования без дренирования КС, поскольку большинство зарубежных авторов отмечают нецелесообразность дренирования после артропластики КС [297, 331, 380, 513].

В IV группу вошли 14 (21,5%) пациентов: с ОА II стадии – 5 (35,7%), IIIA стадии – 9 (64,3%) больных. После зашивания раны, наложения стерильной повязки выполняли эластичное бинтование оперированной нижней конечности и снятие турникета.

В IV группе болевой синдром к 30-му дню после операции снизился на 62,1 балла (Таблица 35).

Таблица 35 – Распределение пациентов с учетом уровня боли по ВАШ (баллы)

Пациент, №	**Сутки**					
	1-е	**2-е**	**3-е**	**5-е**	**10-е**	**30-е**
1	90	70	60	50	35	30
2	80	75	55	55	30	25
3	90	65	60	50	25	30
4	95	75	65	55	35	25
5	85	65	60	55	30	30
6	95	70	65	50	35	25
7	80	75	60	45	35	30
8	95	70	65	50	30	25
9	80	75	60	55	30	30
10	95	70	55	45	35	25
11	85	75	60	50	30	30
12	95	75	65	55	30	25
13	95	75	65	55	35	30
14	95	65	65	45	30	25
μ	89,6±6,3	71,4±4,1	61,4±3,6	51,1±4,0	31,8±3,2	27,5±2,6
p	0,0022	0,002	0,0045	0,0047	0,0022	0,0001

Отметим, что у пациентов IV группы максимальное снижение уровня Hb зафиксировано в 1-е сутки после артропластики (14,1±6,0 г/л), а к 5-му дню уровень Hb вернулся к дооперационному ($p>0,05$) (Рисунок 159).

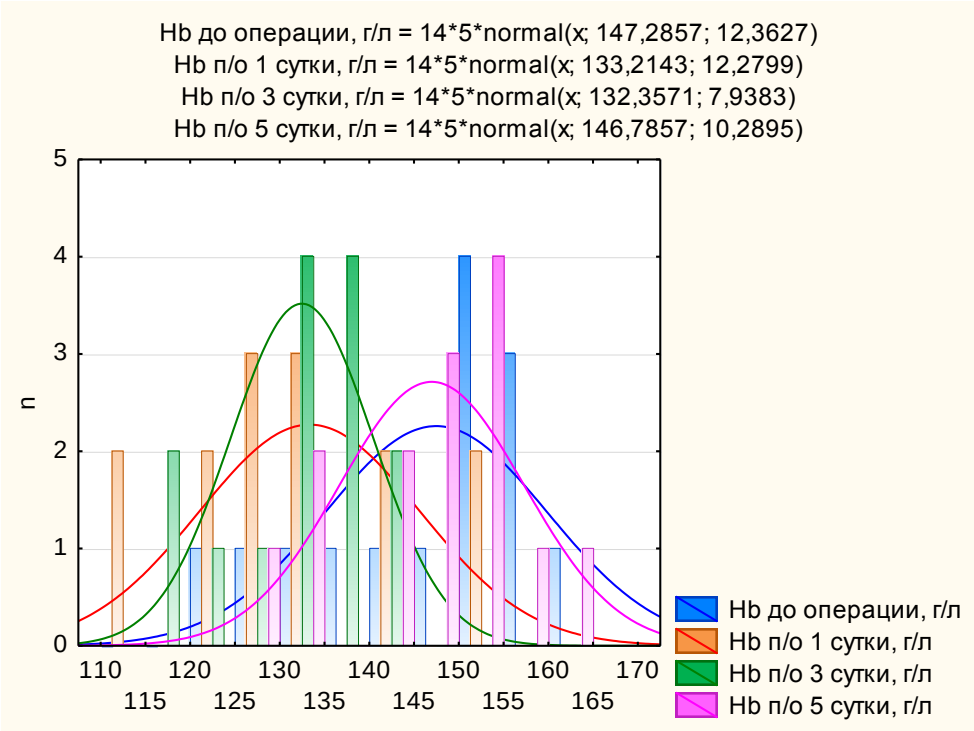

Рисунок 159 – Уровень Hb, IV группа

Окружность КС до операции у пациентов IV группы составила 47,1±3,1 см (max – 52 см; min – 42 см; W=0,95; p=0,58), в 1-е сутки – 49±3,3 см (max – 55 см; min =43 см; W=0,96; p=0,79), на 3-и сутки – 49,5±3,3 см (max – 55 см; min – 44 см; W=0,97; p=0,89), на 5-е сутки – 49,6±3,3 см (max – 56 см; min – 45 см; W=0,96; p=0,72), на 10-е сутки – 49,9±3,0 см (max – 56 см; min – 45 см; W=0,97; p=0,85).

В большинстве случаев мы отметили отечность и геморрагическое пропитывание мягких тканей КС. Гемартроз наблюдался у 7 (50,0%) пациентов, напряженным он был у 2 (14,3%) и потребовал пункции и эвакуации содержимого КС.

Среднее время склеивания раны составило 2,6±0,7 дня (max – 4 дня; min – 2 дня; W=0,76; p=0,002). Снятие швов у пациентов IV группы произвели на 17,4±1,6 сутки (max – 21 день; min – 16 дней; W=0,82; p=0,008). Гемотрансфузий не было.

9.5. Сравнение результатов дренирования

В послеоперационном периоде у обследованных всех 4 групп не было осложнений со стороны послеоперационной раны, не отмечалось тромбоза глубоких вен и других ситуаций, которые могли бы повлиять на результаты исследования.

Величиной скрытой кровопотери в нашем исследовании мы пренебрегли, посчитав условно ее одинаковой у всех пациентов, так как в группах не выявлено достоверных различий в степени разрушения КС, длительности операции и изменениях других параметров, которые могли бы повлиять на величину скрытой кровопотери.

Сравнение количества отделяемого по дренажу в I–III группах проводили при нормальном распределении ($p>0,05$). При этом I и II группы достоверно не различались между собой ($p=0,75$) (Таблица 36), I и III группы различались в 4,14 раза, а II и III – в 4,08 раза ($p<0,05$) (Рисунок 160).

Таблица 36 – Сравнение групп с учетом количества отделяемого по дренажу

Сравниваемые группы	**μ_1 vs μ_2**	**Критерий Фишера**	**t-критерий**	**p дисп.**	**p**
I гр. vs II гр.	550/543	1,9	0,31	0,19	0,75
I гр. vs III гр.	550/133	6,78	19,2	<0,05	0,000002
II гр. vs III гр.	543/133	3,57	25,3	<0,05	0,000001

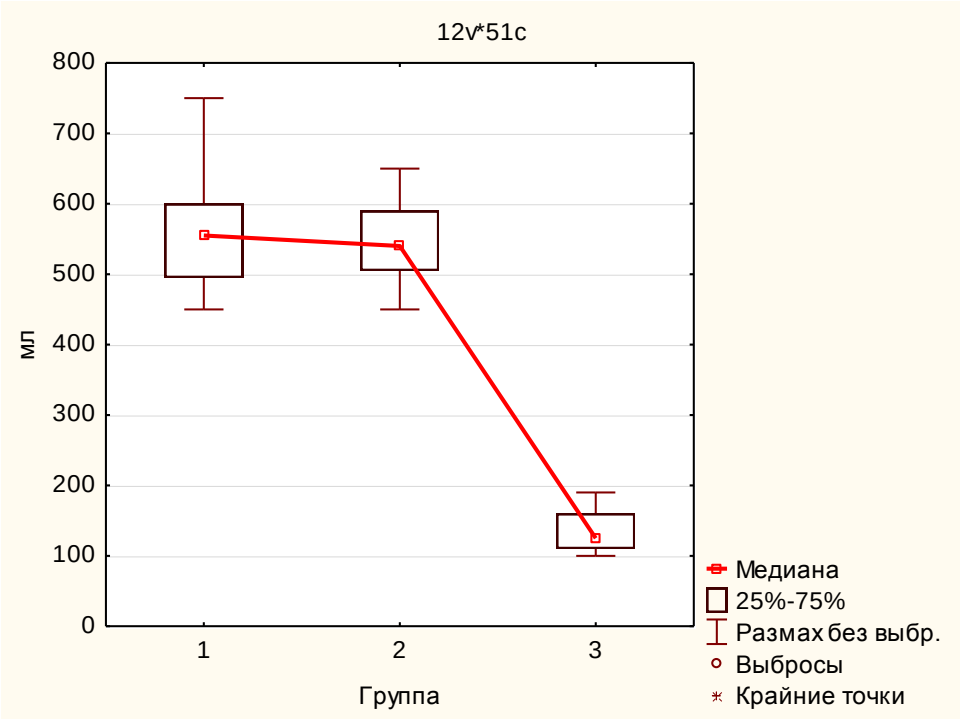

Рисунок 160 – Количество отделяемого по дренажу в I–III группах

Анализируя результаты определения отделяемого из контрапертуры, мы установили статистически значимые различия между I и III, а также II и III группами (p=0,028; p=0,004), при этом между I и II группами достоверных различий не было (p=0,45) (Рисунок 161).

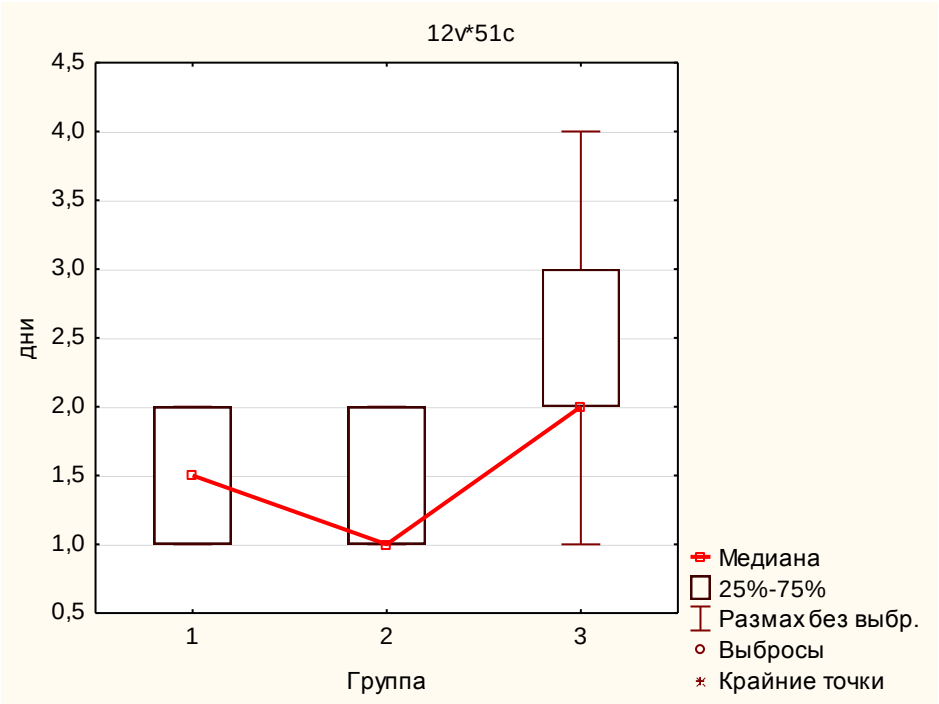

Рисунок 161 – Распределение в группах по срокам поступления отделяемого из контрапертуры (ненормальное распределение, p<0,05)

В I и II группах гемартроза не отмечалось; дренажная система функционировала нормально, а в III и IV группах скопление крови в КС наблюдалось соответственно у 86,7 и 50,0%.

В III группе дренажная система работала 2 ч после окончания операции, что мы связываем с закупоркой трубки сгустком или ее перегибом в мягких тканях (Рисунок 162).

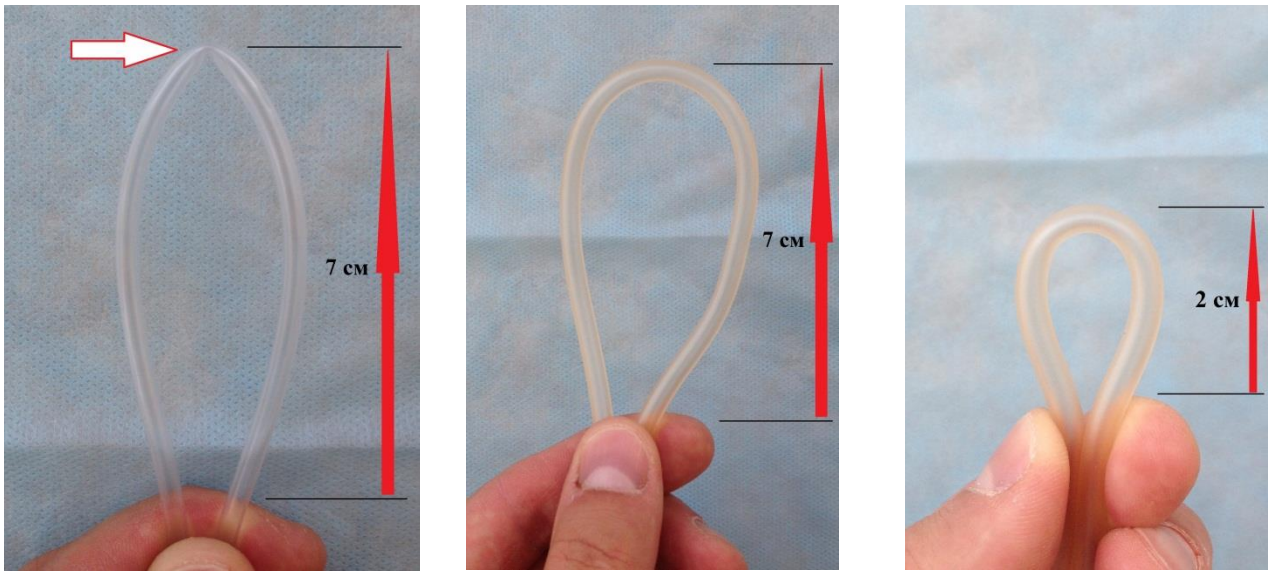

а б в

Рисунок 162 – Трубки для дренирования: а – тонкая трубка перегибается (отмечено белой стрелкой); б, в – толстая трубка остается проходимой

Меньше всего болевой синдром был выражен у пациентов I и II групп, особенно во II группе в 1-й и 30-й дни. Напротив, выраженный болевой синдром отмечался в III и IV группах, особенно в IV группе в 1-е и 30-е сутки. Во II группе болевой синдром с 1-х суток до 30-го дня максимально быстро регрессировал – в 8,05 раза. В I группе боль снизилась в 7,96 раза, а в III группе – в 3,94 раза, в IV группе – в 3,25 раза (Таблица 37).

Таблица 37 – Выраженность болевого синдрома по ВАШ, баллы

Группа	**Сутки**					
	1-е	**2-е**	**3-е**	**5-е**	**10-е**	**30-е**
I	84,4±6,3 p=0,0043	61,3±3,4 p=0,0024	40,3±4,3 p=0,0024	32,2±3,1 p=0,0006	20,9±3,8 p=0,0036	10,6±3,6 p=0,042
II	80,5±5,4 p=0,002	59,8±3,8 p=0,0015	41,3±3,6 p=0,0007	32±3,4 p=0,0002	19,5±3,6 p=0,0013	10±3,2 p=0,0007
III	88±4,9	70±4,2	59±3,9	50,3±3,5	32,3±3,2	22,3±2,6

	p=0,0324	p=0,0042	p=0,0043	p=0,0058	p=0,0008	p=0,00007
IV	89,6±6,3 p=0,0022	71,4±4,1 p=0,002	61,4±3,6 p=0,0045	51,1±4,0 p=0,0047	31,8±3,2 p=0,0022	27,5±2,6 p=0,0001

Статистически значимые различия в выраженности болевого синдрома с 1-го до 30-го дня отмечены между I и IV, II и III, а также II и IV группами (p<0,05). Между I и III группами достоверная разница в характере боли отмечена со 2-х по 30-е сутки при статистически незначимых различиях в 1-е сутки (ненормальное распределение, p>0,05, использован U-критерий) (Таблица 38).

Таблица 38 – Сравнение групп по выраженности болевого синдрома (p)

Сравниваемые группы	**Сутки**					
	1-е	**2-е**	**3-е**	**5-е**	**10-е**	**30-е**
I гр. vs II гр.	0,030401	0,272060	0,555888	0,936564	0,286200	0,621692
I гр. vs III гр.	0,172653	0,000036	0,000002	0,000002	0,000004	0,000002
I гр. vs IV гр.	0,037662	0,000020	0,000004	0,000004	0,000006	0,000004
II гр. vs III гр.	0,000596	0,000005	0,000001	0,000001	0,000001	0,000001
II гр. vs IV гр.	0,000944	0,000004	0,000001	0,000001	0,000001	0,000001
III гр. vs IV гр.	0,382734	0,394742	0,121299	0,600472	0,662521	0,000480

Заметим, что болевой синдром был одинаковым в I и II, а также III и IV группами практически в течение всего периода наблюдения (p>0,05). Однако достоверная разница по характеру боли определена в 1-е сутки между I и II группами, а на 30-й день – между III и IV группами (p<0,05).

Анализируя уровень Hb в послеоперационном периоде, мы не обнаружили достоверных различий между I и II группами (p>0,05), за исключением снижения уровня Hb на 5-е сутки; в IV группе содержание гемоглобина было достоверно выше, чем в III группе, в течение всего периода наблюдения (p<0,05) (Таблица 39).

Таблица 39 – Изменение содержания Hb в группах (г/л) по сравнению с дооперационным уровнем

Сравниваемые группы	**До операции**	**Сутки после операции (верхний показатель – абс. изменение, нижний – изменение по сравнению с дооперационным уровнем)**		
		1-е	**3-и**	**5-е**
		Снижение в 1-е	**Снижение на 3-и**	**Снижение на 5-е**
I гр. / II гр.	140,4/143,7 p=0,239190	108,2/111,6 p=0,110081	103,6/103,4 p=0,923856	128,6/123,7 p=0,118754
		32,18/32,15 p=0,986830	36,81/40,30 p=0,096068	11,75/20,00 p=0,000179
I гр. / III гр.	140,4/137 p=0,383045	108,2/109,1 p=0,812524	103,6/111,9 p=0,006626	128,6/116,7 p=0,002346
		32,18/27,87 p=0,132783	36,81/25,13 p=0,000031	11,75/20,33 p=0,000372
I гр. / IV гр.	140,4/147,3 p=0,096075	108,2/133,2 p=0,000008	103,6/132,4 p=0,000000	128,6/146,8 p=0,000060
		32,18/14,07 p=0,000000	36,81/14,93 p=0,000000	11,75/0,50 p=0,000004
II гр. / III гр.	143,7/137 p=0,089132	111,6/109,1 p=0,593803	103,4/111,9 p=0,003538	123,7/116,7 p=0,019141
		32,15/27,87 p=0,081241	40,30/25,13 p=0,000000	20,00/20,33 p=0,872912
II гр. / IV гр.	143,7/147,3 p=0,290661	111,6/133,2 p=0,000011	103,4/132,4 p=0,000001	123,7/146,8 p=0,000000
		32,15/14,07 p=0,000000	40,30/14,93 p=0,000000	20,00/0,50 p=0,000000
III гр. / IV гр.	137/147,3 p=0,018436	109,1/133,2 p=0,000011	111,9/132,4 p=0,000001	116,7/146,8 p=0,000000
		27,87/14,07 p=0,000017	25,13/14,93 p=0,000241	20,33/0,50 p=0,000000

Между I и III, а также II и III группами статистически значимая разница по уровню Hb и его динамике обнаружена только на 3-и и 5-е сутки, а между I и IV, а также II и IV группами – в 1, 3 и 5-е сутки после операции ($p<0,05$) (Рисунок 163)

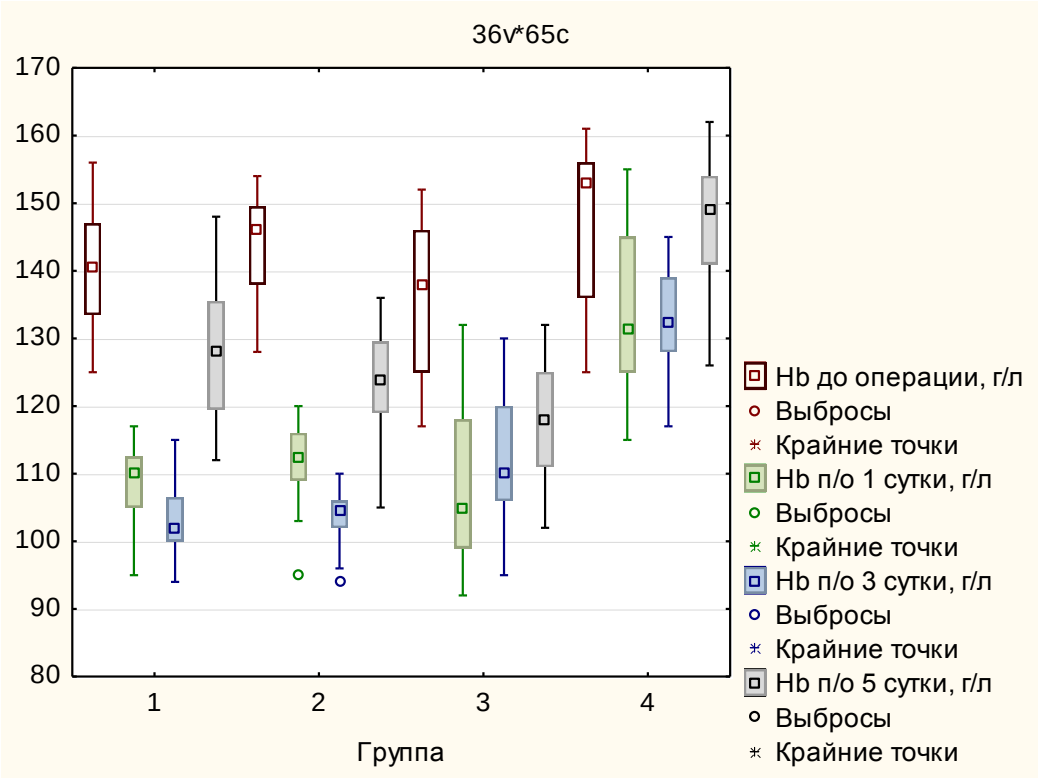

Рисунок 163 – Изменение уровня Hb в период исследования

Динамика отека КС между I и II группами достоверно не различалась (p>0,05). Мы доказали, что в 1-е сутки отечность КС максимальная у пациентов III и IV групп, кроме того, окружность КС увеличивается вплоть до 10-х суток после операции, составляя в эти сроки 2,33 см в III группе и 2,79 см – в IV (p<0,05) (Таблица 40).

Таблица 40 – Динамика окружности КС, см

Сравниваемые группы	**Сутки после операции**				
	1-е	**3-е**	**5-е**	**10-е**	
	Изменение в 1-е сутки	**По сравнению с 1-ми**	**По сравнению с 3-ми**	**По сравнению с 5-ми**	**По сравнению с 1-ми**
I гр. / II гр.	52/47 p=0,001893	52,6/47,3 p=0,001158	52,8/47,5 p=0,001412	52,8/47,5 p=0,001375	1,13/0,90 p=0,503783
	0,31/0,45 p=0,493680	0,56/0,25 p=0,115057	0,25/0,20 p=0,811286	0/0 p=0,987300	
I гр. / III гр.	52/50,1 p=0,301771	52,6/50,7 p=0,318406	52,8/51,1 p=0,340093	52,8/51,3 p=0,409632	1,13/2,33 p=0,001167
	0,31/1,13 p=0,000328	0,56/0,60 p=0,982044	0,25/0,33 p=0,633083	0/0,27 p=0,089562	
I гр. / IV гр.	52/49 p=0,074451	52,6/49,5 p=0,067842	52,8/49,6 p=0,065515	52,8/49,9 p=0,081749	1,13/2,79 p=0,000144
	0,31/1,86	0,56/0,50	0,25/0,14	0/0,29	

	p=0,000015	p=0,526433	p=0,490422	p=0,149283	
II гр. / III гр.	47/50,1 p=0,033732	47,3/50,7 p=0,022076	47,5/51,1 p=0,016691	47,5/51,3 p=0,011047	0,90/2,33 p=0,000495
	0,45/1,13 p=0,004372	0,25/0,60 p=0,137987	0,20/0,33 p=0,515693	0/0,27 p=0,236678	
II гр. / IV гр.	47/49 p=0,116931	47,3/49,5 p=0,022076	47,5/49,6 p=0,094286	47,5/49,9 p=0,058315	0,90/2,79 p=0,000071
	0,45/1,86 p=0,000010	0,25/0,50 p=0,495013	0,20/0,14 p=0,792978	0/0,29 p=0,335900	
III гр. / IV гр.	50,1/49 p=0,460375	50,7/49,5 p=0,428594	51,1/49,6 p=0,347808	51,3/49,9 p=0,338448	2,33/2,79 p=0,265747
	1,13/1,86 p=0,005219	0,60/0,50 p=0,585379	0,33/0,14 p=0,394742	0,27/0,29 p=0,895830	

Нами определены статистически значимые различия между I и III, I и IV, II и III, II и IV группами по срокам склеивания раны и времени снятия швов ($p<0,05$). По этим параметрам достоверно I и II, III и IV группы не различались между собой ($p>0,05$) (Таблица 41).

Таблица 41 – Сравнение групп по срокам склеивания раны и времени снятия швов

Сравниваемые группы	**Сроки склеивания раны (p)**	**Время снятия швов (p)**
I гр. / II гр.	0,911279	0,811286
I гр. / III гр.	0,000099	0,000004
I гр. / IV гр.	0,000168	0,000010
II гр. / III гр.	0,000031	0,000001
II гр. / IV гр.	0,000057	0,000003
III гр. / IV гр.	0,471452	0,162537

Гемотрансфузий во всех группах не отмечалось.

Резюме

Как показало проведенное исследование, наилучшая система активного дренирования подразумевает использование одной толстой трубки (наружный диаметр 5,5 мм, внутренний – 3,4 мм) и постоянной аспирации.

Применение одной тонкой трубки (наружный диаметр 3,0 мм, внутренний – 2,1 мм) или ведение пациента без дренирования не оправданно в связи с более длительным болевым синдромом, нарастанием отечности КС вплоть до 10-х суток после операции, а также более длительными периодами

склеивания раны, сохранения интенсивного отделяемого из контрапертуры у пациентов III группы и более поздним снятием швов. Все это неумолимо повышает риск инфекционных осложнений. Считаем, что ведение после артропластики без дренирования КС должно рассматриваться как метод выбора у пациентов с анемией при должном интраоперационном гемостазе, так как происходит меньшее снижение уровня Hb на 3-е и 5-е сутки после операции.

Применение 2 толстых трубок считаем нецелесообразным, поскольку не получено статистически достоверных доказательств этой методики по сравнению с использованием 1 толстой трубки, а лишняя контрапертура повышает риск возможных инфекционных осложнений.

Глава 10. ПОСЛЕОПЕРАЦИОННАЯ РЕАБИЛИТАЦИЯ ПАЦИЕНТОВ

С накоплением опыта лечения пациентов с ОА КС мы утверждались во мнении о необходимости послеоперационной реабилитации. Ведение пациента после операции должно быть направлено на профилактику тромбоэмболических, инфекционных осложнений, обеспечивать адекватное обезболивание и оптимальное восстановление функции оперированного КС. Остановимся на ранней реабилитации пациентов, перенесших эндопротезирование КС.

10.1. Варианты ранней активной реабилитации пациентов после артропластики коленного сустава

В начале работы мы придерживались следующей схемы ранней реабилитации. На 2-е сутки после операции пациента усаживали в кровати; с 2–3-х суток он начинал передвигаться с опорой на костыли с дозированной нагрузкой на оперированную ногу по принципу толерантности к боли. С 7-го дня разрешали ходьбу по лестнице: при подъеме по ступенькам вначале нужно ставить контралатеральную ногу, затем – оперированную и только потом – костыли; при спуске – вначале костыли, затем оперированную, и, наконец, другую ногу. Через 6 нед. разрешали ходить с дополнительной опорой на трость в течение 1 мес. С 1-го дня начинали основной комплекс реабилитационной программы, с 3-х суток проводили активные и пассивные упражнения на сгибание в КС. Такой способ ранней реабилитации применен нами у 25 (19,2%) пациентов, которые составили I группу данной части исследования.

При появлении в клинике аппарата Artromot Active-K для пассивной двигательной терапии была сформирована II группа пациентов, в которую вошли 25 (19,2%) больных. У пациентов II группы мы применяли такую же схему ранней реабилитации, но упражнения на сгибание КС проводили с 3-го

дня и с применением пассивной двигательной терапии при помощи аппарата Artromot Active-K (Рисунок 164).

а

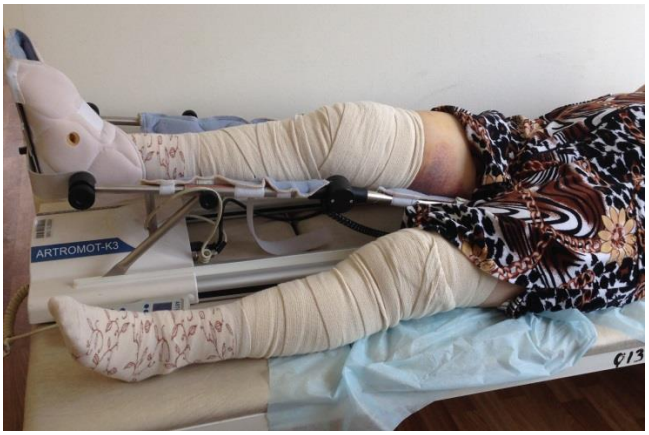

б

в

г

Рисунок 164 – Проведение сеанса пассивной двигательной терапии у пациентки Т. на 4-е сутки после артропластики правого КС (II группа): а – внешний вид аппарата; б – разгибание в КС; в – сгибание под углом 45°; г – сгибание под углом 90°

В клинической практике мы использовали более агрессивную программу реабилитации, которая заключалась в раннем начале активного и пассивного сгибания КС. С учетом этого были сформированы еще 2 группы.

В III группу вошли 40 (30,8%) пациентов, которым применяли стандартную реабилитационную программу, но упражнения по разработке сгибания в КС мы начинали сразу после операции, без применения пассивной двигательной терапии.

IV группу составили 40 (30,8%) пациентов, которым упражнения по разработке движений в КС проводили сразу после операции с помощью пассивной аппаратной двигательной терапии (Рисунок 165).

а б

Рисунок 165 – Проведение сеанса пассивной двигательной терапии через 1 ч после окончания операции пациентке П. (IV группа): а – сгибание до угла 90°; б – полное разгибание

Протокол ранней реабилитации с основными упражнениями, применявшимися у пациентов всех групп, описан в разделе 3 данной главы. Различия в группах заключались в сроках начала активных и пассивных движений в КС.

Средний возраст пациентов I группы составил 64,8±6,8 года (max – 84; min – 56; p=0,043), II группы – 67,7±7,2 года (max – 85; min – 57; p=0,3301), III группы – 66,6±6,8 года (max – 83; min – 56; p=0,1225), IV группы – 66,2±6,1 года (max – 87; min – 56; p=0,0195).

В I и II группах соотношение мужчин и женщин было примерно одинаковым, а в III и IV – женщин оказалось больше ($p<0,05$) (Рисунок 166).

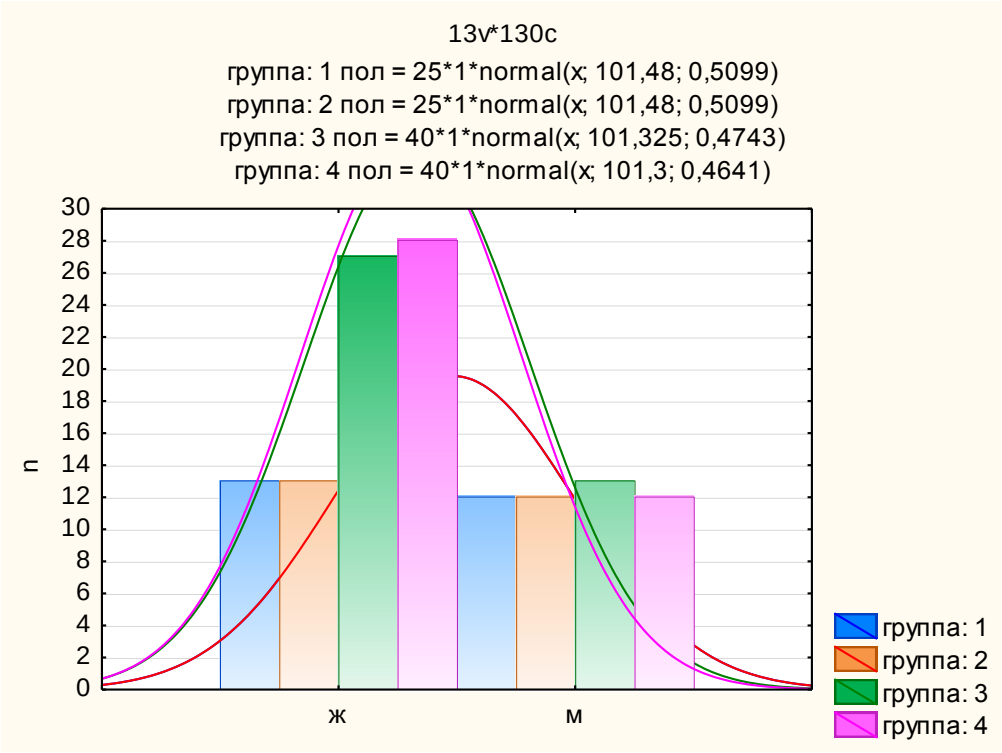

Рисунок 166 – Распределение пациентов в группах по полу

Во всех группах преобладали пациенты в II и IIIA стадии ОА (p<0,05). В I группе ОА II стадии был в 18 (72%) наблюдениях, IIIA стадии – в 4 (16%), IIIB стадии – в 3 (12%). Во II группе ОА II стадии – в 20 (80%) наблюдениях, IIIA стадии – в 4 (16%), IIIB стадии – в 1 (4%). В III группе ОА II стадии был у 22 (55%) пациентов, IIIA стадии – у 17 (42,5%), IIIB стадии – у 1 (2,5%). В IV группе ОА II стадии был у 20 (50%), IIIA стадии – у 19 (47,5%), IIIB стадии – у 1 (2,5%).

Во всех группах мы применяли эндопротезы цементной фиксации различной степени связанности (p<0,05) (Рисунок 167).

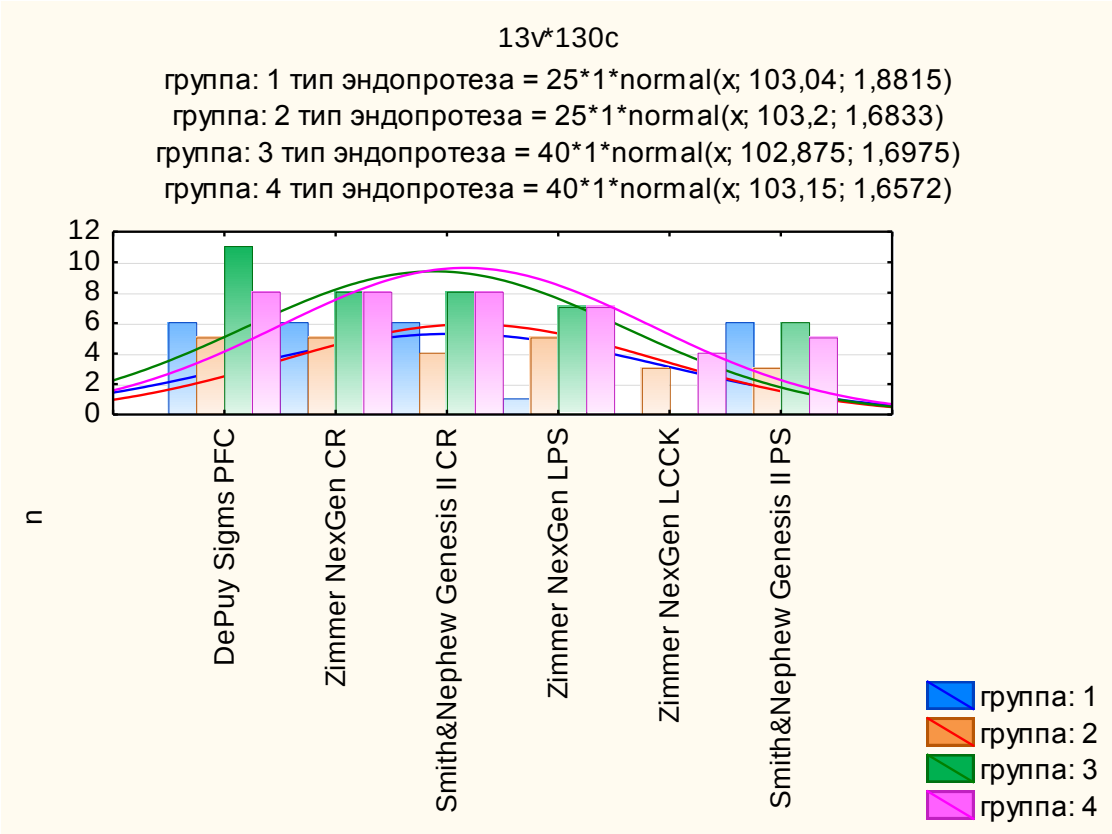

Рисунок 167 – Распределение в группах по типу эндопротеза

Всем пациентам применяли стандартную хирургическую технику артропластики, устанавливали активную дренажную систему с 1 толстой трубкой. Обследованные относились к тем или иным группам, в которых изучали вопросы артропластики КС (глава 8).

10.2. Результаты сравнения групп

Анализ результатов мы проводили с учетом количества отделяемого по дренажу, выраженности болевого синдрома после операции, а также по шкалам KSS и WOMAC.

Количество отделяемого по дренажу было больше у пациентов IV группы – 623,3±159,5 мл (max – 975; min – 450; p=0,00004). В I группе отделяемое по дренажу составило 562±63,8 мл (max – 750; min – 450; p=0,1070), во II – 569,2±101,9 мл (max – 920; min – 450; p=0,0007), в III – 575,1±108,1 мл (max – 920; min – 450; p=0,00007), в IV – 623,3±159,5 мл (max – 975; min – 450; p=0,00004) (Рисунок 168).

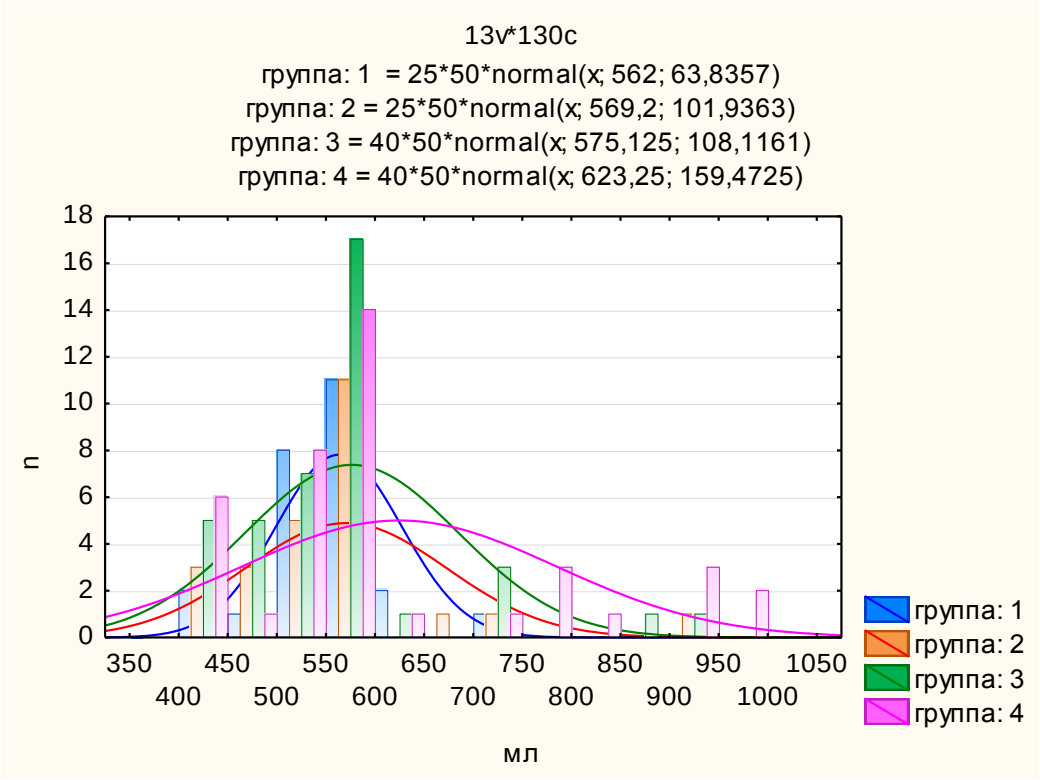

Рисунок 168 – Количество отделяемого по дренажу в группах

В то же время статистически значимых различий в группах не обнаружено (Таблица 42).

Таблица 42 – Результаты, полученные при изучении количества отделяемого по дренажу

Сравниваемые группы	**$\mu_1 \pm CO_1$ / $\mu_2 \pm CO_2$**	**p**
I / II	562±63,8 / 569,2±101,9	0,876646
I / III	562±63,8 / 575,1±108,1	1,000000
I / IV	562±63,8 / 623,3±159,5	0,384455
II / III	569,2±101,9 / 575,1±108,1	0,887410
II / IV	569,2±101,9 / 623,3±159,5	0,302295
III / IV	575,1±108,1 / 623,3±159,5	0,312322

Болевой синдром по шкале ВАШ в 1-е и на 5-е сутки был наиболее выражен у пациентов IV группы, что подтверждается статистически значимой разницей по сравнению с остальными группами ($p<0,05$). Только между III и IV группами на 5-е сутки разница в болевом синдроме достоверно не доказана ($p=0,296467$). Также не обнаружено различий между I и II, I и III, II и III группами ($p>0,05$) (Таблица 43, Рисунок 169).

Таблица 43 – Результаты по ВАШ в группах

Сравниваемые группы	1-е сутки		5-е сутки	
	$\mu_1 \pm CO_1$ / $\mu_2 \pm CO_2$	p	$\mu_1 \pm CO_1$ / $\mu_2 \pm CO_2$	p
I / II	83,4±6,6 / 84,6±5,8	0,586938	32,4±3,3 / 32±3,2	0,662428
I / III	83,4±6,6 / 84,6±5,8	0,517482	32,4±3,3 / 34,3±4,6	0,162838
I / IV	83,4±6,6 / 88±5,0	0,011245	32,4±3,3 / 36,1±6,0	0,039109
II / III	84,6±5,8 / 84,6±5,8	0,967733	32±3,2 / 34,3±4,6	0,071844
II / IV	84,6±5,8 / 88±5,0	0,040407	32±3,2 / 36,1±6,0	0,014663
III / IV	84,6±5,8 / 88±5,0	0,022013	34,3±4,6 / 36,1±6,0	0,296467

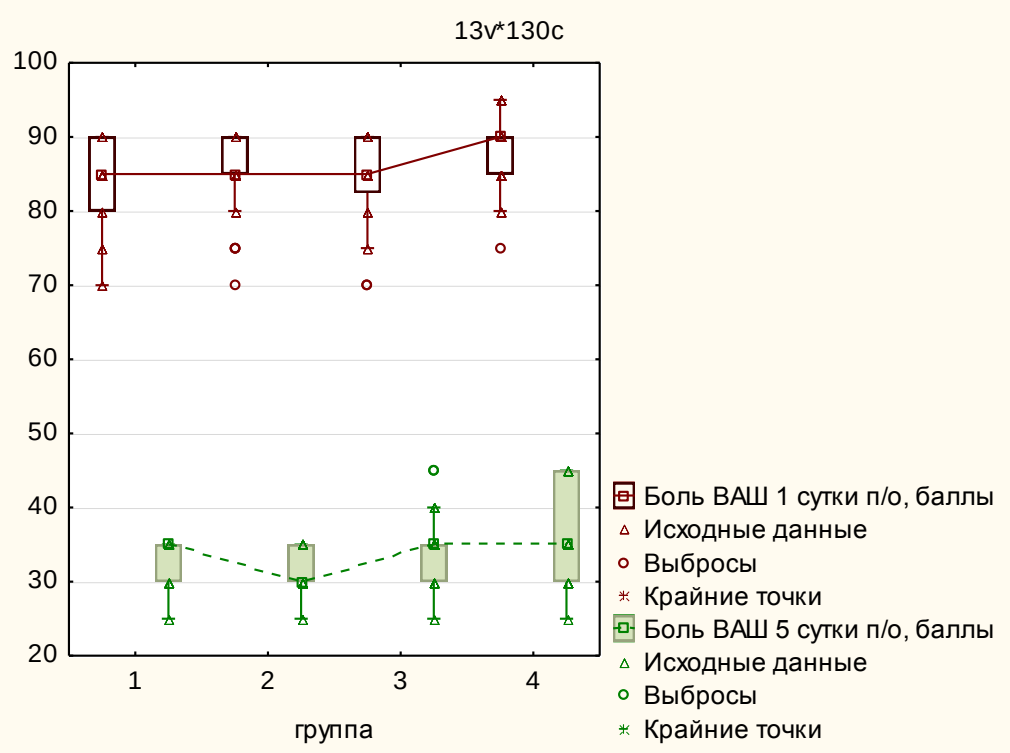

Рисунок 169 – Результаты по ВАШ в группах

На этапе изучения результатов по шкалам KSS и WOMAC через 6 и 12 мес. после артропластики из I группы выбыли 2 (8%) пациента, из II – 3 (12%), из III – 2 (5%), из IV – 2 (5%) (Таблица 44).

Таблица 44 – Сравнение результатов в группах по шкалам KSS и WOMAC

	Шкала KSS ($\mu_1 \pm CO_1$ / $\mu_2 \pm CO_2$)				Шкала WOMAC ($\mu_1 \pm CO_1$ / $\mu_2 \pm CO_2$)			
	6 мес.	p	12 мес.	p	6 мес.	p	12 мес.	p
I/II	72,8±3,4 / 75,6±4,0	0,00996	83,7±3,6 / 83,8±4,0	0,92763	32,1±2,4 / 31,1±3,2	0,43342	21,9±2,4 / 19,2±3,3	0,00580
I/III	72,8±3,4 / 73,3±3,2	0,65528	83,7±3,6 / 83,1±3,7	0,42163	32,1±2,4 / 32,1±2,4	0,95846	21,9±2,4 / 20,6±2,6	0,07059
I/IV	72,8±3,4 /	0,39631	83,7±3,6 /	0,43903	32,1±2,4 /	0,28732	21,9±2,4 /	0,05877

	73,5±3,6		83,1±3,7		32,8±2,4		20,6±2,6	
II/III	75,6±4,0 / 73,3±3,2	0,01267	83,8±4,0 / 83,1±3,7	0,57554	31,1±3,2 / 32,1±2,4	0,41182	19,2±3,3 / 20,6±2,6	0,09301
II/IV	75,6±4,0 / 73,5±3,6	0,03627	83,8±4,0 / 83,1±3,7	0,57554	31,1±3,2 / 32,8±2,4	0,06565	19,2±3,3 / 20,6±2,6	0,10893
III/IV	73,3±3,2 / 73,5±3,6	0,63643	83,1±3,7 / 83,1±3,7	0,97099	32,1±2,4 / 32,8±2,4	0,18531	20,6±2,6 / 20,6±2,6	0,92138

По шкале KSS через 6 мес. после операции статистически значимая разница была между I и II, II и III, II и IV группами, а по шкале WOMAC через 12 мес. после артропластики – между I и II группами (p<0,05). Через 12 мес. после артропластики статистически значимой разницы в группах по шкале KSS мы не обнаружили (Рисунок 170).

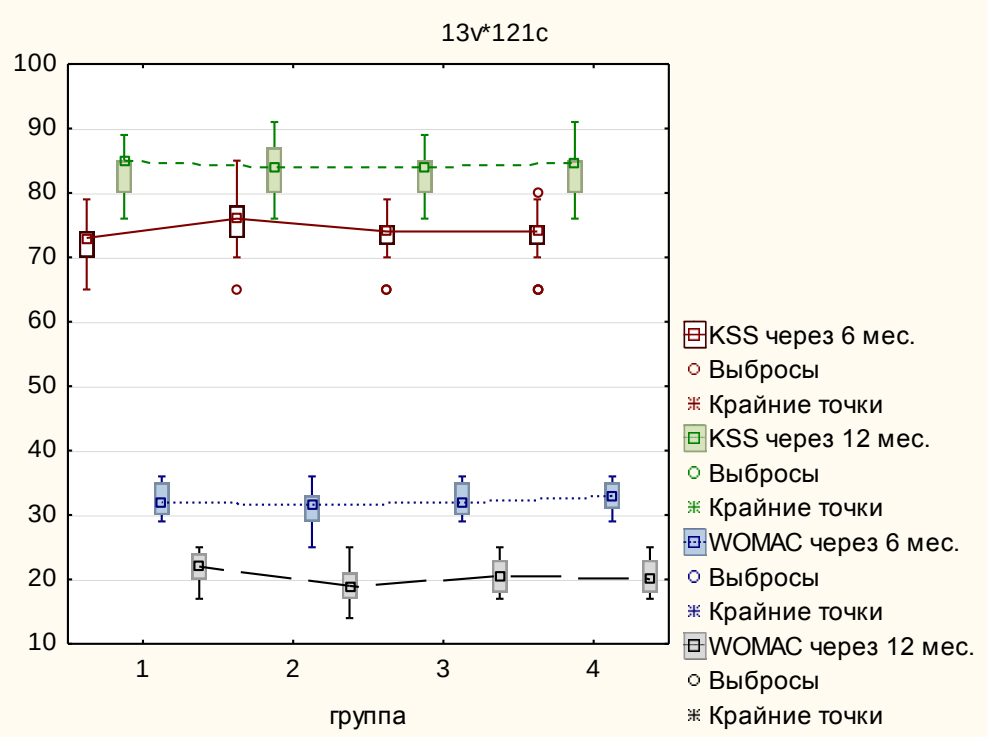

Рисунок 170 – Результаты в группах по шкале KSS и WOMAC через 6 и 12 мес. после артропластики

10.3. Программа ранней активной реабилитации после артропластики коленного сустава

Комплекс лечебной гимнастики после артропластики КС включает динамические упражнения, занятия на расслабление, активно-пассивные

дозированные изометрические мышечные сокращения. Все упражнения выполняются плавно, медленно, до появления мышечной усталости, вначале под контролем врача, затем – самостоятельно, по принципу толерантности к боли.

Все упражнения применялись в 4-х группах данного этапа исследования, в I и II группах сгибание КС начинали с 3-го дня после артропластики, в III и IV группах – сразу после операции (Таблица 45).

Таблица 45 – Ранняя реабилитационная программа после артропластики КС

I этап (0–3 дня) 1. Изометрическое напряжение мышц бедра (пациент пытается разогнуть ногу в КС, изометрически напрягая мышцы бедра, в течение 10 с, после чего следует отдых – 10 с). Применяли 10 повторов с отдыхом 1 мин. (до появления усталости в мышцах бедра). Не рекомендуется подкладывать подушку под КС, так как это увеличивает время восстановления полного разгибания КС. 2. Сгибание и разгибание в голеностопном суставе (пациент лежа на спине выполняет ритмичные сгибания и разгибания стопы в максимально возможном диапазоне движений – 25 раз, 3 подхода, 5 раз в день (25/3/3) (Рисунок 171). 3. Разгибание в КС (лежа на спине с подложенным под пятку валиком, пациент разгибает КС до касания ногой поверхности кровати и удерживает в течение 10 с – 20/3/3)(Рисунок 172 а).
II этап (с 4-го дня до 4-х нед.) 1. В положении лежа подъем прямой ноги (выпрямленную ногу пациент поднимает на 15 см над кроватью, удерживает 10 с, затем опускает – 10/3/3) (Рисунок 173). 2. Сгибание в КС с опорой на кровать (лежа на спине, пациент сгибает КС, при этом стопа скользит по поверхности постели, не отрываясь от нее – 10/3/3) (Рисунок 172 б). 3. Сгибание КС сидя с поддержкой (положение пациента – сидя на краю кровати, бедро опирается на кровать, оперированную конечность поддерживает под пятку, КС сгибает по принципу толерантности к боли – 10/3/3) (Рисунок 174 а). 4. Сгибание КС, сидя без поддержки (положение – сидя на краю кровати, бедро опирается на кровать, оперированная конечность сгибается в КС по принципу толерантности к боли – 10/3/3) (Рисунок 174 б, в).
III этап (после 4 нед.) Укрепление ослабленных мышц бедра и голени, постепенное достижение полного объема движений в КС, восстановление двигательного стереотипа и тренировка выносливости (плавание в бассейне, массаж и др.)

Рисунок 171 – Сгибание и разгибание в голеностопном суставе в 1-е сутки после операции у пациентки С. (артропластика правого КС эндопротезом CR, I группа)

а б

Рисунок 172 – Реабилитационная программа на 3-й день после артропластики правого КС эндопротезом PS у пациентки Ч. (III группа): а – разгибание в КС при выпрямленной нижней конечности; б – сгибание с опорой стопы на кровать

Рисунок 173 – Подъем прямой ноги на 5-е сутки после первичного эндопротезирования левого КС у пациентки В., II группа (Zimmer, NexGen LCCK)

а б в

Рисунок 174 – Разработка движений в КС на 7-е сутки после артропластики правого КС эндопротезом CR у пациентки У. (I группа): а – сгибание КС сидя с поддержкой; б, в – активное сгибание и разгибание КС сидя без поддержки

Резюме

Используемая нами программа ранней реабилитации продемонстрировала свою эффективность в достижении хороших и отличных результатов после артропластики.

Применение длительной пассивной двигательной терапии с помощью аппарата Artromot Active-K обеспечивает статистически незначимое повышение отделяемого по дренажу, однако достоверно сопровождается увеличением болевого синдрома в послеоперационном периоде. Тем не менее его использование позволяет улучшить функциональные результаты КС по шкале KSS через 6 мес. после артропластики при его применении с 3-х суток после операции; более агрессивная реабилитационная программа не показала научно-обоснованных преимуществ.

При правильно выполненной операции эндопротезирования КС и соблюдении адекватного баланса связочного аппарата целесообразно проведение стандартной ранней реабилитационной программы без аппаратных методик.

ЗАКЛЮЧЕНИЕ

Первичное ТЭКС представляет собой актуальную задачу современной травматологии и ортопедии, что обусловлено высокой частотой структурно-функциональных нарушений КС, колоссальной нагрузкой на него в повседневной деятельности и частыми неудовлетворительными результатами артропластики.

Нерешенные и дискутабельные вопросы остаются практически во всех аспектах диагностики, лечения, профилактики и реабилитации пациентов после эндопротезирования КС. Отсутствие системного подхода к решению проблемы первичной артропластики КС послужило основанием для выполнения настоящей работы. Для решения поставленных задач были запланированы и выполнены 8 этапов исследования. Результаты, полученные нами по завершении одного этапа, формировали новые направления исследования, после чего мы приступали к планированию и реализации нового этапа диссертационной работы. Всего в нашем исследовании были сформированы 24 группы пациентов. В ряде случаев одного и того же пациента включали в несколько групп, рассматриваемых на разных этапах, в связи с чем были неизбежны частичные перекресты.

На 1-м этапе работы были изучены структурно-функциональные нарушения у больных, которым планируется первичное эндопротезирование КС. Было определено, что среди больных преобладали женщины, причем отмечена тенденция к увеличению пациентов с ИМТ> 30 кг/м^2. У большинства пациентов был идиопатический ОА (63,9%), посттравматический ОА отмечен у 22,7% обследованных, ОА при системных заболеваниях соединительной ткани – у 13,4%. Преимущественное поражение медиального отдела КС обнаружено у 78,2% пациентов, причем у 52,2% больных структурно-функциональные нарушения определены в обоих КС, у 34,9% – только в правом, у 12,9% – в левом КС. Варусная деформация КС была 60,2% больных (1 степень – у 73,8%, 2 степень – у 16,1%, 3 степень – у 10,1%), вальгусная – у 25,6% пациентов (1

степень – у 80,9%, 2 степень – у 10,5%, 3 степень – у 8,6%). Разгибательная контрактура имела место почти у половины больных (44,9%), сгибательная – у 24,2%, смешанная – у 20,5%.

Приступая к работе над решением проблемы выбора типа эндопротеза и хирургической тактики при первичной артропластике КС, мы учитывали следующие моменты. В зарубежной литературе представлены противоречивые данные о выживаемости различных типов эндопротезов в зависимости от модели и степени связанности. В нашей стране единый регистр артропластики КС отсутствует, только в РНИИТО им. Р.Р. Вредена с 2011 г. ведется учет эндопротезирования КС, однако в нем учтены лишь 12% случаев артропластики КС, выполненных в России. Кроме того, в нашей стране алгоритм выбора того или иного типа эндопротеза, а также хирургической тактики эндопротезирования определяются, как правило, предпочтениями конкретного хирурга, сложившимися традициями различных хирургических школ или имеющимися эндопротезами при операциях, осуществляемых за счет средств федерального бюджета. Сторонники разных школ при биомеханическом объяснении своей тактики не демонстрируют реального клинического подтверждения эффективности той или иной стратегии. Поэтому особенно актуален вопрос биомеханического обоснования первичного эндопротезирования КС.

Нами биомеханика КС изучена при помощи многосрезовой КТ. Исследование состояло из 4-х частей: в 1-й части анализировалась кинематика здорового КС, во 2-й оценивалось изменение кинематики КС при ОА, а в 3-й и 4-й частях изучалась биомеханика КС при артропластике эндопротезами с сохранением и замещением задней крестообразной связки.

В результате мы выяснили, что кинематика здорового КС заключается в одновременном вращении во фронтальной плоскости и скольжении бедренной кости по суставной поверхности большеберцовой кости. Мы обнаружили, что в здоровом КС скольжение бедренной кости по плато большеберцовой кости во

внутреннем отделе в 3,2 раза меньше, чем в наружном. При ОА взаимное скольжение костей уменьшается в обоих компартментах, причем больше – в наружном отделе КС вне зависимости от характера его разрушения. Нами также достоверно установлено, что биомеханика КС после артропластики эндопротезом с сохранением задней крестообразной связки максимально точно воспроизводит кинематику здорового КС, а эндопротез с замещением задней крестообразной связки конструктивно уравнивает соотношение скольжения и вращения в наружном и внутреннем отделах КС.

Кроме изучения биомеханики КС, актуален вопрос распределения напряжений в костной ткани при различных типах эндопротезов. На следующем этапе нашей работы мы создали 3 математические модели нижней конечности: при здоровом КС и в случаях применения эндопротеза с сохранением и замещением задней крестообразной связки (применяли эндопротез фирмы DePuy P.F.C. Sigma – CR и PS). На данном этапе работы мы впервые с помощью математического моделирования определили распределение напряжений, возникающих в КС, подлежащей к эндопротезу кости, а также связочном аппарате, и сравнили их между собой. Нагрузку производили на головку бедренной кости (80 кг) и оценивали 3 положения нижней конечности: полное разгибание, сгибание до угла 45º и 90º.

Мы выяснили, что в здоровом КС при сгибании 0º напряжение в большеберцовой кости в 2,29 раза выше, чем в бедренной кости, а при сгибании КС напряжение в костной ткани увеличивается, причем больше – в бедренной кости.

В результате численного конечно-элементного математического моделирования нами достоверно определено, что при использовании эндопротеза PS по сравнению с эндопротезом CR напряжение в костной ткани выше при всех углах сгибания, а именно: в бедренной кости выше в 2,24 раза при угле сгибания 0º, в 1,11 раза – при угле сгибания 45º, в 1,91 раза – при угле

сгибания 90º, а в большеберцовой кости выше в 1,26 раза при угле сгибания 0º, в 1,28 раза – при угле сгибания 45º, в 1,63 раза – при угле сгибания 90º.

Эквивалентные напряжения в БК и ТК выше у эндопротеза PS при всех углах сгибания. Распределение напряжения в полиэтиленовом вкладыше при использовании эндопротеза PS оказались ниже, чем эндопротеза CR, что мы связываем с увеличением поверхности контакта компонентов в случае эндопротеза с замещением задней крестообразной связки.

В процессе хирургической практики мы выяснили, что диагноз ОА КС врачи разных специальностей трактуют по различным классификациям, используя и степени, и стадии патологического процесса. При этом классификация костного дефекта при первичной артропластике в отечественной и зарубежной литературе отсутствует. Имеющийся диагноз никоим образом не структурирует дегенеративно-дистрофическое заболевание КС и тем более не несет полезной информации о дальнейшей тактике лечения.

На 4-м этапе нашей работы мы усовершенствовали клинико-рентгенологическую классификацию Н.С. Косинской, разделив III стадию на 2 (IIIA и IIIB), предложили классификацию костного дефекта при артропластике КС. К этому нас побудило то, что большинство врачей для структурирования костного дефекта применяют классификацию AORI, однако при таком подходе, по нашим данным, из 181 дефекта только 3 (1,66%) были II и III типов. Посчитав эту классификацию неподходящей для разделения дефектов костной ткани при первичном эндопротезировании КС, мы предложили разделять костный дефект по стороне поражения (F – бедренная кость, T – большеберцовая кость, L – наружный отдел, M – внутренний отдел), площади (I, II, III) и глубине (A, B, C) вовлечения в патологический процесс. В соответствии с предложенной нами классификацией, из 181 пациента дефект IA типа был у 106 (58,5%), IB типа – у 39 (21,5%), IC – у 7 (3,8%), IIA – у 16 (8,9%), IIB – у 8 (4,4%), IIC – у 1 (0,6%), IIIA – у 2 (1,1%), IIIB – у 1 (0,6%), IIIC – у 1 (0,6%).

Данные, полученные на 2-м и 3-м этапах нашей работы, а также предложенные классификации ОА и костного дефекта легли в основу сформированной системы выбора эндопротеза и хирургической тактики артропластики.

На V этапе мы создали алгоритм работы на связочном аппарате КС и систему выбора эндопротеза, которую сначала применяли у части пациентов, а затем – у всех оперированных.

Мы определили 9 алгоритмов работы на связочном аппарате КС при артропластике, позволяющих добиться симметричных и равномерных сгибательного и разгибательного промежутков. Созданный алгоритм основан на тенсегрированности КС при разных фазах его сгибания. Каждый алгоритм описывает последовательность работы на костных и связочных структурах для достижения адекватного баланса при эндопротезировании КС.

Итогом предыдущей ступени нашей работы стала предложенная система выбора эндопротеза, включающая 4 этапа. Основой системы является правильное планирование артропластики с учетом рентгенограмм, телерентгенограмм или топограмм всей нижней конечности, на которых мы можем определить индивидуальные особенности пациента, механическую ось конечности, анатомическую ось бедренной и большеберцовой кости, угол вальгусного отклонения оси бедренной кости, экстраартикулярные деформации бедренной и большеберцовой костей и другие параметры.

При появлении в больнице мультиспирального компьютерного томографа Toshiba Aquilion ONE 640 мы стали выполнять топограмму нижних конечностей с осевой нагрузкой, которая позволяет быстрее и с меньшим лучевым облучением получить информацию, необходимую для планирования артропластики КС (подана заявка №2016123712 «Способ функциональной мультиспиральной компьютерно-томографической диагностики нестабильности коленного сустава»).

Считаем необходимым подчеркнуть, что планирование эндопротезирования по рентгенограммам только КС недопустимо, поскольку в ряде случаев это приводит к роковым ошибкам, влияющим на долгосрочную выживаемость эндопротеза.

На 1-м этапе системы выбора эндопротеза по предложенной классификации уточняем стадию ОА КС (I, II, IIIA, IIIB). На 2-м этапе, основываясь на клинической картине и функциональном статусе КС, мы определяем предполагаемый тип эндопротеза (CR, PS, VVC). В некоторых случаях признана возможной интраоперационная конверсия типа связанности эндопротеза. На 3-м этапе определена четкая последовательность действий при артропластике в зависимости от степени деформации и контрактуры КС. Если в ходе операции для создания равномерных и симметричных промежутков возникает необходимость дополнительного опила костей или добавочного релиза мягких тканей, необходимо воспользоваться предложенным нами ранее алгоритмом работы на связочных структурах. На 4-м этапе по предложенной классификации устанавливаем величину костного дефекта. Каждый тип костного дефекта определяет возможность его восполнения тем или иным образом.

Всего нами проанализировано 2590 наблюдений первичной артропластики КС, осуществленной с февраля 2011 г. по ноябрь 2015 г. в клинике травматологии, ортопедии и патологии суставов ФГАОУ ВО Первого МГМУ им. И.М. Сеченова.

Пациенты были разделены на 12 групп в зависимости от типа применяемого эндопротеза, особенностей планирования и тактики артропластики. Первые 6 групп являлись контрольными, а остальные 6 – основными. Ретроспективными были I, II и III группы, другие – проспективными. У пациентов IV, V и VI групп система выбора эндопротеза и хирургической тактики артропластики применялась частично, а у пациентов VII, VIII, IX, X, XI, XII групп – полностью. Эндопротез с сохранением задней

крестообразной связки использовался у пациентов I, IV, VII и VIII групп; эндопротез с замещением задней крестообразной связки – в II, V, IX и X группах; а связанный эндопротез – в III, VI, XI и XII группах.

Результаты эндопротезирования КС оценивали по срокам стационарного лечения, времени снятия швов, по ВАШ на 5-е сутки после артропластики, шкалам KSS и WOMAC через 6 и 12 мес. после операции.

Сравнение результатов по шкалам KSS и WOMAC показало несомненные преимущества предложенной системы выбора эндопротеза и хирургической тактики артропластики при использовании эндопротеза с сохранением и замещением задней крестообразной связки. Нами отмечено достоверное улучшение результатов по шкале KSS через 6 мес. после операции соответственно на 10,43 и 12,32 балла при использовании эндопротезов CR и PS и через 12 мес. – на 13,08 и 17,42 балла; по шкале WOMAC через 6 мес. – соответственно на 9,77 и 9,85 балла, а через 12 мес. – на 11,77 и 11,81 балла ($p<0,0001$).

В процессе создания алгоритма работы со связочным аппаратом при артропластике КС нами был разработан специальный инструмент (патент на полезную модель №165826 от 14.10.2016 г. «Инвазивный хирургический инструмент для рассечения фасций при проведении ортопедических операций»). Мы применяли его для релиза связочного аппарата с целью достижения одинаковых и симметричных промежутков. Инструмент легко использовать, в некоторых случаях это дает более точную дозированность релиза.

На примере 4-х пациентов мы описали ошибки первичной артропластики и частные случаи эндопротезирования КС.

На этапе исследования по дренированию КС были сформированы 4-е группы. В I группе (n=16) для активного дренирования применяли постоянную аспирацию и 2 толстые трубки, во II (n=20) – 1 толстую трубку, в III (n=15) – 1 тонкую трубку, в IV группе (n=14) дренирование КС не применялось вовсе.

Сравнение групп между собой проводили по уровню болевого синдрома, содержанию Hb, окружности КС, количеству отделяемого по дренажу и из контрапертуры после удаления дренажной системы, а также срокам склеивания раны и времени снятия швов. В результате достоверно установлено, что наилучшей является система дренирования с использованием 1 толстой трубки (наружный диаметр 5,5 мм, внутренний – 3,4 мм) и постоянной аспирации. Ведение пациента без дренирования, а также применение 2 толстых или 1 тонкой трубки не давали видимых преимуществ.

Заключительным этапом нашей работы стало описание программы ранней активной реабилитации после артропластики КС. Эффективность различных вариантов послеоперационного ведения изучена в 4-х клинических группах. В I группу (n=25) вошли пациенты с традиционной программой активизации и реабилитации (сгибание в КС начинали с 3-х суток после операции), во II группе (n=25) использовалась пассивная двигательная терапия КС с помощью аппарата Artromot Active-K с 3-х суток после операции, в III группе (n=40) мы применяли традиционную программу активизации и реабилитации, однако сгибание в КС начинали сразу после операции, а в IV группе (n=40) использовали сразу после операции аппаратную пассивную двигательную терапию с помощью аппарата Artromot Active-K.

При правильно выполненной операции эндопротезирования КС и соблюдении адекватного баланса связочного аппарата показано проведение стандартной ранней реабилитационной программы без применения аппаратных методик. Использование пассивной аппаратной двигательной терапии целесообразно только с 3-х суток после операции; более агрессивная реабилитационная программа не продемонстрировала научно-обоснованных преимуществ.

ВЫВОДЫ

1. Наиболее часто при гонартрозе отмечены поражения обоих КС (52,2%), идиопатический ОА имел место у 63,9% пациентов, преимущественное поражение медиального отдела КС обнаружено у 78,2%, варусная деформация отмечена у 60,2%, а разгибательная контрактура – у 44,9%.

2. Степень скольжения при сгибании в латеральном отделе КС больше, чем в медиальном, в 3,2 раза, а при ОА любой степени тяжести – в 1,9 раза. Степень скольжения в латеральном отделе уменьшается при ОА в 1,6 раза, тогда как в медиальном отделе практически не изменяется.

3. Эндопротез с сохранением задней крестообразной связки сохраняет разницу степени скольжения в латеральном отделе в 2,9 раза, тогда как при замещении задней крестообразной связки степень скольжения уравнивается.

4. В здоровом КС напряжение в большеберцовой кости в 2,29 раза выше, чем в бедренной кости, а после артропластики при использовании эндопротеза PS напряжение в костной ткани и связочном аппарате КС выше, чем при эндопротезе CR: в бедренной кости – соответственно в 2,24, в 1,11 и в 1,91 раза, а в большеберцовой кости - в 1,26, в 1,28 и в 1,63 раза при угле сгибания соответственно 0º, 45º и 90º.

5. Использование разработанной классификации ОА КС позволяет учесть локализацию, площадь и глубину костных дефектов, что облегчает выбор оптимальной лечебной тактики.

6. Дифференцированный подход с разработкой 9 алгоритмов хирургического вмешательства на связочном аппарате КС в ходе эндопротезирования позволил уравнять сгибательный и разгибательный промежутки, добившись улучшения функциональных результатов по шкале KSS на 2,19 баллов, а по WOMAC – на 1,15 баллов.

7. Создана четырехэтапная система выбора эндопротеза и хирургической тактики артропластики: на 1-м этапе определяем стадию ОА, на

2-м и 3-м этапах – тип предполагаемого эндопротеза и хирургическую тактику, на 4-м этапе – вариант замещения костного дефекта.

8. Разработанная система выбора эндопротеза и хирургической тактики артропластики позволила улучшить результаты лечения к году наблюдения для эндопротезов CR на 12,1 балла по шкале KSS и 12,4 балла по шкале WOMAC, а для эндопротезов PS – на 17,5 балла по шкале KSS и 10,8 балла по шкале WOMAC.

9. Наилучшая система дренирования КС после артропластики подразумевает использование 1 толстой (внешний диаметр 5,5 мм, внутренний – 3,4 мм) трубки с постоянной аспирацией.

10. После эндопротезирования КС целесообразно проведение стандартной реабилитационной программы с началом разработки КС с 3-х суток после операции без применения аппаратных методик ($p<0,0001$); более агрессивные программы не показали преимуществ.

ПРАКТИЧЕСКИЕ РЕКОМЕНДАЦИИ

1. При планировании эндопротезирования КС необходимо выполнять рентгенограммы, телерентгенограммы или топограммы всей нижней конечности, выполненные с нагрузкой и захватом тазобедренного и голеностопного суставов. При необходимости исследование может быть дополнено МРТ или аксиальной рентгенологической проекцией по A.C. Merchant для уточнения изменений в пателлофеморальном суставе.

2. Если из-за болевого синдрома сразу после операции нет возможности выполнить адекватную укладку для осуществления рентгенологического контроля за стоянием компонентов эндопротеза, то это не является препятствием к началу активизации пациента и разрешению дозированной нагрузки.

3. В большинстве случаев при первичной артропластике КС целесообразно использовать эндопротез с сохранением задней крестообразной связки, так как он точнее воспроизводит биомеханику здорового сустава.

4. Для первичной артропластики КС предпочтительнее применение срединного кожного разреза, медиального парапателлярного капсульного доступа. Формируя костные опилы, прежде всего следует определиться с разгибательным промежутком. Получению симметричных и равномерных промежутков способствует баланс связочных структур, для чего целесообразно проводить их хирургическую коррекцию в соответствии с разработанными нами алгоритмами.

5. Полагаем, что по своей философии артропластика КС в первую очередь является операцией на мягких тканях и связочных структурах, что подразумевает бережное отношение к ним.

6. Разработанный нами хирургический инструмент для рассечения фасций (патент №165826 от 14.10.2016 г.) позволяет повысить точность выполняемых релизов и снизить риск возможных осложнений.

7. В процессе проведения операции тип костного дефекта может измениться в бóльшую или меньшую сторону; необходимо быть готовым при худшем варианте к его замещению.

8. Перед цементированием компонентов при отсутствии пульс-лаважа целесообразно очищать костные трабекулы струей антисептика, направленного под давлением из шприца большого объема.

9. После проведения костных резекций при наличии склероза показано (для более прочной фиксации цемента к кости) выполнение якорных углублений диаметром 2 мм и глубиной 10 мм на расстоянии 1 см между ними.

10. Предпочтительным вариантом дренирования КС является активная система, состоящая из 1 толстой трубки с постоянной аспирацией, а укорочение дренажной трубки в ходе операции необходимо производить между отверстиями с целью контроля ее удаления.

СПИСОК СОКРАЩЕНИЙ

БК	Бедренный компонент
ВАШ	Визуальная аналоговая шкала (Visual Analog Scale – VAS)
ВТМП	Высокотехнологичная медицинская помощь
ГКС	Глюкокортикостероиды
ДИ	Доверительный интервал
ИМТ	Индекс массы тела (Body Mass Index – BMI)
КС	Коленный сустав
КТ	Компьютерная томография
ЛО	Латеральный отдел
МО	Медиальный отдел
МРТ	Магнитно-резонансная томография
МСКТ	Мультиспиральная компьютерная томография
НПВП	Нестероидные противовоспалительные препараты
ОА	Остеоартроз
ПМУ	Платные медицинские услуги
ПС	Проспективная группа
РА	Ревматоидный артрит
РС	Ретроспективная группа
РФ	Ревматоидный фактор
СВЭиХТА	Система выбора эндопротеза и хирургической тактики артропластики
СО	Стандартное отклонение
СОЭ	Скорость оседания эритроцитов
СРБ	С-реактивный белок
ТК	Тибиальный компонент
ТЭКС	Тотальное эндопротезирование коленного сустава
УЗДГ	Ультразвуковая доплерография
CR	Эндопротез с сохранением задней крестообразной связки (Cruciate

	Retaining)
DCR	Эндопротез с сохранением обеих крестообразных связок (Double cruciate retaining)
DMCL	Глубокая медиальная коллатеральная связка (Deep medial collateral ligament)
EULAR	Европейская антиревматическая лига (European League Against Rheumatism)
Hb	Гемоглобин (hemoglobin)
ITB	Илиотибиальный тракт (Iliotibial band)
JLCA	Угол между плоскостью мыщелков бедренной кости и плато большеберцовой кости (Joint line convergence angle)
KSS	Клиническая Система Оценки Общества Коленного Сустава (Knee Society Clinical Raiting System)
LCL	Латеральная коллатеральная связка (Lateral collateral ligament)
LDFA	Латеральный дистальный бедренный угол (Lateral distal femoral angle)
LM	Комплексный подход к связочному аппарату коленного сустава (Ligament Management)
MAD	Отклонение механической оси (Mechanical axis deviation)
MPTA	Медиальный проксимальный большеберцовый угол (Medial proximal tibial angle)
PAL	Сухожилия и мышцы, образующие гусиную лапку (Pes anserinus leg)
PC	Задняя капсула (Posterior capsule)
PCL	Задняя крестообразная связка (Posterior cruciate ligament)
PPTA	Угол наклона плато большеберцовой кости (Posterior proximal tibial angle)
PS	Эндопротез с замещением задней крестообразной связки (Posterior Stabilized)

SMCLAF Поверхностная медиальная коллатеральная связка, передние волокна (Superficial medial collateral ligament, anterior fibers)

SMCLPF Поверхностная медиальная коллатеральная связка, задние волокна (Superficial medial collateral ligament, posterior fibers)

TLGM Сухожилие латеральной головки икроножной мышцы (Tendon of lateral gastrocnemius muscle)

TPM Сухожилие подколенной мышцы (Tendon of popliteal muscle)

TSM Сухожилие полуперепончатой мышцы (Tendon of semimembranosus muscle)

VCA Угол вальгусного отклонения (Valgus cut angle)

VVC Связанный эндопротез (Varus Valgus Constrained)

WOMAC Индекс остеоартроза Университета Западного Онтарио и Университета Макмастера (Western Ontario and McMaster Universities osteoarthritis Index)

СПИСОК ЛИТЕРАТУРЫ

1. Алексеева Л. И. Эпидемиологические основы остеоартроза (ОА): методология, распространенность, факторы риска в этнически неоднородных группах населения России и фармакотерапия. Дисс. д-ра мед. наук. М., 2000; 198с.

2. Андреева Т. М., Троценко В. В. Ортопедическая заболеваемость и организация специализированной помощи при патологии костно-мышечной системы // Вестн. травматологии и ортопедии им. Н. Н. Приорова. – 2006; 1: 3–6.

3. Багирова Г.Г. Остеоартроз: эпидемиология, клиника, диагностика, лечение / В кн.: Г.Г. Багирова, О.Ю. Мейко. – М.: Арнебия, 2005; 224с.

4. Берглезов М. А., Андреева Т. М. Остеоартроз (этиология, патогенез) // Вестн. травматологии и ортопедии им. Н. Н. Приорова. – 2006; 4: 79–86.

5. Битхем У.П., Паллей Г.Ф., Слакамб Ч.Х. и др. Клиническое исследование суставов / М.: Медицина, 1970; 187с.

6. Болезни суставов: рук. для врачей. Под ред. В. И. Мазурова / СПб.: СпецЛит, 2008; 397с.

7. Борисов Д. Б., Киров М.Ю. Эндопротезирование тазобедренного и коленного суставов: эпидемиологические аспекты и влияние на качество жизни // Экология человека. – 2013; 8: 52–7.

8. Бояринцев В.В., Грицюк А.А., Середа А.П., Давыдов Д.В., Самойлов А.С., Марченко М.Г. Стимуляция остеогенеза при операциях на фоне постинфекционных дефектов кости в травматологии и ортопедии. // Инфекции в хирургии. – 2009; 7 (4): 52–4.

9. Бояринцев В.В., Самойлов А.С., Давыдов Д.В., Середа А.П., Марченко М.Г. Перспективы применения клеточных технологий в травматологии и ортопедии: влияние стволовых клеток на течение репаративных процессов в костной ткани. // Военно-медицинский журнал. – 2009; 330 (4): 68–9.

10. Бояринцев В.В., Самойлов А.С., Давыдов Д.В., Середа А.П., Марченко М.Г. Ревизионные операции в травматологии и ортопедии: усиление остеоинтеграции после глубоких инфекционных осложнений. // Инфекции в хирургии. – 2010; 8 (2): 50–6.

11. Брагина С.В., Матвеев Р.П. Структура стойкой утраты трудоспособности у пациентов с гонартрозом. // Гений ортопедии. – 2011; 4: 96–100.

12. Гаврилов М.А. Тотальная артропластика коленного сустава при декомпенсированных анатомо-функциональных нарушениях на фоне метаэпифизарных костных дефектов. Дисс. канд. мед. наук. Саратов, 2012: 10.

13. Даниляк В.В., Молодов М.А., Ключевский В.В., Вергай А.А., Жиженкова Т.В. Осложнения одномыщелкового эндопротезирования коленного сустава // Кремлевская медицина. Клинический вестник. – 2015; 4: 21–6.

14. Денисов А.С., Няшин Ю.И., Тверье В.М., Белокрылов Н.М., Скрябин В.Л. Математическое моделирование нагруженности коленного сустава при гонартрозе // Российский журнал биомеханики. – 1999; 2: 28–9.

15. Джигкаев А.Х. Замещение дефектов медиального мыщелка большеберцовой кости при первичном эндопротезировании коленного сустава. Дисс. канд. мед. наук (14.00.22). Спб., 2013: 6–14.

16. Ефименко Н.А., Середа А.П., Зеленский А.А. Антибиотикопрофилактика в хирургии. // Инфекции в хирургии. – 2007; 5 (4): 14.

17. Ефименко Н.А., Гицюк А.А., Середа А.П. Антибиотикопрофилактика в травматологии и ортопедии. // Инфекции в хирургии. – 2008; 6 (2): 9.

18. Жарков П.Л., Удельнова И.А., Пуртова Г.С. Рентгенологическая диагностика артроза. Вестник ФГУ «Российский научный центр рентгенорадиологии Росмедтехнологий». М.: 2010: 2–10.

19. Жиженкова Т.В., Даниляк В.В., Ключевский В.В., Ключевский В.В. Оценка нестабильности надколенника после тотального эндопротезирования коленного сустава // Травматология и ортопедия России. – 2015; 2 (76): 24–31.

20. Загородний Н.В., Зар В.В. Эффективность и безопасность лечения остеоартроза коленного сустава Нолтрексом – полимером с перекрестными связями // Эффективная фармакотерапия. – 2011; 1: 58–65.

21. Загородний Н.В., Каграманов С.В., Кудинов О.А., и др. Сложные случаи эндопротезирования коленного сустава // Вестник травматологии и ортопедии им. Н.Н. Приорова. – 2014; 1: 52–6.

22. Иванов К.М., Шевченко В.С., Юргенсон Э.Е. Метод конечных элементов в технологических задачах ОМД. / Учебное пособие. Санкт-Петербург: Институт Машиностроения, 2000; 217с.

23. Кавалерский Г.М., Середа А.П., Лычагин А.В., Сметанин С.М. Эндопротезирование суставной поверхности надколенника при тотальной артропластике коленного сустава: аналитический обзор литературы // Травматология и ортопедия России. – 2014; 3 (73): 128–41.

24. Кавалерский Г.М., Силин Л.Л. Применение Цель Т в ортопедии для лечения дегенеративных заболеваний (аналитический обзор) // Биологическая медицина. – 2011; 17 (2): 38–47.

25. Кавалерский Г.М., Сорокин А.А., Рязанцев Д.И., Прохорова М.Ю. Сравнительный анализ ближайших и среднесрочных результатов малоинвазивного эндопротезирования коленного сустава // Анналы пластической, реконструктивной и эстетической хирургии. – 2015; 3: 82–6.

26. Каземирский А.В. Компенсация остеонекротических дефектов мыщелков при эндопротезировании коленного сустава // Эндопротезирование в России: Всеросс. монотематич. сб. науч. статей. Казань; СПб. – 2006: 197–206.

27. Кезля О.П. Комбинированное лечение остеоартроза коленного сустава. // Медицинские новости. – 2007; 7: 85–7.

28. Коваленко В.Н., Борткевич О.П. Остеоартроз: Практическое руководство. Изд. 2 / М.: 2005; 592с.

29. Корж А.А., В.А. Танькут, В.А. Филиппенко. Значение эндопротезирования в развитии ортопедической артрологии. VI съезд травматологов и ортопедов России. / Н. Новгород. – 1997: 567–72.

30. Корнилов Н.Н. и соавт. Замещение костных дефектов при первичном эндопротезировании коленного сустава. // Травматология и ортопедия России. – 2008; 47 (1): 76–81.

31. Корнилов Н.Н., Куляба Т.А., Филь А.С., Муравьёва Ю.В. Данные регистра эндопротезирования коленного сустава РНИИТО им.Р.Р.Вредена за 2011–2013 годы. //Травматология и ортопедия России. – 2015; 1 (75): 136–51.

32. Корнилов Н. Н., Новоселов К. А., Корнилов Н. В. Современные взгляды на этиопатогенез, принципы диагностики и консервативную терапию дегенеративно-дистрофических заболеваний коленного сустава // Травматология и ортопедия России. – 2002; 2: 47–59.

33. Корнилов Н.В. Показания к эндопротезированию при заболеваниях и последствиях травм суставов конечностей / В кн.: Н.В. Корнилов, В.П. Москалев, А.В. Войтович и др. / Пособие для врачей. СПб; 1996: 10.

34. Корнилов Н.В. Травматология и ортопедия. / СПб.: Гиппократ, 2001; 488с.

35. Корнилов Н.В. Хирургическое дегенеративно-дистрофических поражений тазобедренного сустава./ В кн.: Н.В. Корнилов, А.В. Войтович, В.М. Машков и др. / СПб; «ЛИТО Синтез», 1997.

36. Корнилов Н.В., Карпцов В.И., Новосёлов К.А., Засульский Ф.Ю. Тотальное эндопротезирование коленного сустава. / Тез. докл. Всерос. науч.-практич. конференции ортопедов и травматологов. Рязань. – 1995: 50–1.

37. Корнилов Н.В., Новоселов К.А., Москалев Э.В., Каземирский А.В. Эндопротезирование коленного сустава в соответствии с принципами

ортопедической биомеханики. / Тез. докл. VI съезда травматологов и ортопедов России. / Н. Новгород. – 1997: 570.

38. Корнилов Н.Н. Гонартроз и сходные с ним клинические состояния (клинические рекомендации). ФГБУ «РНИИТО им.Р.Р.Вредена» Минздрава России. / СПб.; 2013.

39. Корнилов Н.Н. Применение препарата «Циюуферои» при дегенеративно-дистрофических заболеваниях коленного сустава. Дисс. канд. мед. наук. СПб; 1999: 155.

40. Косинская Н.С. Дегенеративно-дистрофические поражения костно-суставного аппарата (клиническая рентгенодиагностика и экспертиза трудоспособности). / Л.: Медицина, 1961: 14–7.

41. Косинская Н.С., Д.Г. Рохлин. Рабочая классификация и общая характеристика поражений костно-суставного аппарата. Л.: Медицина, 1961: 169.

42. Кроитору И.И. Эндопротезирование коленного сустава тотальным несвязанными эндопротезами. (клинические исследования). Дисс. канд. мед. наук. (14.00.22) – СПб , 2000; 208с.

43. Кузьменко В.В, Фокин В.А. Эндопротезирование тазобедренного сустава, современное состояние и перспективы развития метода // Ортопедия, травматология. – 1991; 10: 74–8.

44. Куляба Т.А., Корнилов Н.Н. Хондромаляция и другие повреждения хряща коленного сустава. Клинические рекомендации. ФГБУ «РНИИТО им.Р.Р.Вредена» Минздрава России. / СПб, 2013.

45. Кустов В.М. Хирургическое лечение дегенеративно-дистрофических заболеваний и повреждений тазобедренного сустава с использованием регионарной анестезии: Автореф. дисс. д-ра мед. наук. СПб, 1997; 42с.

46. Лучихина Л.В. Артроз, ранняя диагностика и патогенетическая терапия. / М.: НПО «Медицинская энциклопедия» РАМН, ЗАО «ШИКО», 2001.

47. Лыгина Е.В. Хондропротекторы в лечении остеоартроза // Современная ревматология. – 2012; 2: 59–64.

48. Мангейм А.Е. Материалы к изучению вопроса об этиологии и патогенезе обезображивающего артрита (экспериментальное исследование). / Минск, 1929: 121.

49. Морозов Б.П. Опыт полного замещения коленного сустава по методу К. М. Сиваша // Актуальные вопросы травматологии и ортопедии. – М., 1978; 18: 11–6.

50. Москалев В.П., Н.В. Корнилов, К.И. Шапиро. Медицинские и социальные проблемы эндопротезирования суставов конечностей. / СПб.: Морсар АВ, 2001: 21–7.

51. Москалев В.П., Шапиро К.И., Григорьев А.М. Медико-социальные проблемы эндопротезирования крупных суставов // Материалы II Пленума Ассоциации травматологов-ортопедов России. / Ростов-на-Дону, 1996; 1: 168–9.

52. Насонов В.А., Алексеева Л.И., Архангельская Г.С. и др. Итоги многоцентрового клинического исследования препарата Структум в России. // Тер. Арх. – 2001; 11: 84–7.

53. Насонова В. А., Фоломеева О. М. Медико-социальные проблемы хронических заболеваний суставов и позвоночника // Тер. Арх. – 2000; 72 (5): 5–8.

54. Новоселов К.А. Оперативное лечение дегенеративно-дистрофических заболеваний коленного сустава. // Автореф. дисс. д-ра мед. наук (14.00.22). – СПб., 1994; 36с.

55. Оганесян О. В. Ортопедическое лечение дегенеративно-дистрофических поражений крупных суставов у взрослых. / М., 1997: 205.

56. Плоткин Г. Л., Домашенко А. А., Сабаев С. С. Деформирующий остеоартроз // Амбулатор. хирургия. – 2004; 1–2: 44–6.

57. Рева М.А., Чегуров О.К. Результаты лечения больных гонартрозом методом тотального эндопротезирования коленного сустава с применением

костной аутопластики // Современные проблемы науки и образования. – 2013; 2: 21.

58. Рейнберг С. А. Рентгенодиагностика заболеваний костей и суставов. Т.1, 2. / М.: Медицина, 1964: 530–572.

59. Рохлин Д.Г. Болезни древних людей (кости людей различных эпох, нормальные и патологически измененные). М., – Л., Наука. – 1965: 24–56.

60. Сазонова Н. В. Организация специализированной ортопедической помощи больным остеоартрозами тазобедренного и коленного суставов: Автореф. дисс. доктора мед. наук. Курган, 2009; 21с.

61. Середа А.П., Грицюк А.А., Зеленяк К.Б., Серебряков А.Б. Факторы риска инфекционных осложнений после эндопротезирования коленного сустава. // Инфекции в хирургии. – 2010; 8 (4): 67–76.

62. Середа А.П., Грицюк А.А., Кострица А.Н., Червяков А.В., Толстухин А.Н., Лукьянов С.В., Столяров А.А. // Система регистрации операций эндопротезирования тазобедренного сустава в фгу «32 цвмкг». Травматология и ортопедия России. – 2009; 3 (53): 164–6.

63. Середа А.П., Кавалерский Г.М., Мурылев В.Ю., Рукин Я.А. Диагностика перипротезной инфекции. Часть 1: серология. // Травматология и ортопедия России. – 2014; 4 (74): 115–26.

64. Сиваш К.М., Морозов Б.П. Эндопротезирование коленного сустава// Ортопед, травматол. – 1978; 6: 6–9.

65. Тейтельбаум М.З., Жаденов И.И., Юшина Б.С. и др. Структура инвалидности при артрозах крупных суставов у жителей сельских районов. // Ортопед., травматол. – 1992; 2: 49.

66. Тихилов Р.М. Отдаленные результаты применения костной аутопластики при эндопротезировании коленного сустава // Травматология и ортопедия России. – 2012; 2: 22.

67. Тихилов Р.М. 3 составляющие концепции НИИТО им. Р.Р. Вредена. // CeraNews. – 2013; 2: 2–5.

68. Тихилов Р.М. Отдаленные результаты применения костной аутопластики при эндопротезировании коленного сустава // Травматология и ортопедия России. – 2015; 3: 46.

69. Тихилов Р.М., Корнилов Н.Н., Куляба Т.А., Сараев А.В., Игнатенко В.Л. Современные тенденции в ортопедии: артропластика коленного сустава // Травматология и ортопедия России. – 2012; 2: 5–15.

70. Тихилов Р.М., Шубняков И.И., Коваленко А.Н., Чёрный А.Ж., Муравьёва Ю.В., Гончаров М.Ю. Данные регистра эндопротезирования тазобедренного сустава РНИИТО им. Р.Р. Вредена за 2007–2012 годы. // Травматология и ортопедия России. – 2013; 3: 167–90.

71. Тощев В.Д., Павлова М.Н., Епифанов А.В. и др. Перспектива создания деталей эндопротезов суставов с пористым покрытием. // Актуальные вопросы травматологии и ортопедии. – М, 1991: 145–7.

72. Тюрин А.В., Хусаинова Р.И., Давлетшин Р.А., Хуснутдинова Э.К. Современные представления о патогенезе и генетике остеоартрита. // Мед. генетика. – 2013; 12 (3): 3–10.

73. Филиппенко В.А., Леонтьева Ф.С., Морозенко Д.В., Корж В.И. Лабораторные диагностические маркеры при оценке состояния больных остеоартрозом, требующих эндопротезирования крупных суставов (обзор литературы). // Ортопедия, травматология и протезирование. – 2013; 2: 122–6.

74. Хеглин Ю. Хирургическое обследование: пер. с нем. 2-е изд. / М.: Медицина, 1991; 464с.

75. Хитров Н.А., В.В. Цурко. Современные аспекты лечения остеоартроза коленных суставов. // Клин. геронтол. – 1999; 3: 78.

76. Хомаков З.Х. Эндопротезирование коленного сустава оригинальным эндопротезом. Автореф. дисс. канд. мед. наук (14.00.22). М., 2005; 16с.

77. Чаклин В. Д. Деформирующий артроз // Ортопед. и травматол. – 1964; 8: 3–10.

78. Чегуров О.К. Декомпрессионно - дренирующие операции в системе реабилитации больных с гетерогенным гонартрозом. Автореф. дисс. канд. мед. наук (14.00.22). – Курган, 2008: 2–3.

79. Шавловская О.А. Обзор зарубежной литературы по применению хондроитин сульфата // РМЖ. – 2012; 20 (34): 1678–82.

80. Шапиро К.И. Частота поражений крупных суставов у взрослых. / В кн.: К.И. Шапиро. Диагностика и лечение повреждений крупных суставов. / Л., 1991: 3–8.

81. Шапиро К.И., Дъячкова Г. В. и др. Распространенность болезней костно-мышечной системы у взрослого городского населения. // Актуальные вопросы ортопедии. – Л., 1987: 4–8.

82. Шатров Б.В. Теоретические основы анализа конструкций с применением метода конечных элементов. / Перевод с английского под. ред. Шапиро Г.С., 1998: 76.

83. Шпаковский Д.Е. Тотальное эндопротезирование коленного сустава при деформирующем артрозе III-IV стадии (клинико-морфологическое исследование). Дисс. канд. мед. наук (14.00.22). – М., 2006; 165с.

84. Энгельберт К. Безопасная альтернатива НПВС // Биологическая медицина. – 2006; 2: 62.

85. Abdeen A.R., Collen S.B., Vince K.G. Fifteen-year to 19-year follow-up of the Insall-Burstein-1 total knee arthroplasty. // J. Arthroplasty.– 2010; 25(2): 173–8.

86. Abdel M.P., Morrey M.E. Jensen M.R., Morrey B.F. Increased long - term survival of posterior cruciate-retaining versus posterior cruciate-stabilizing total knee replacements. // J. Bone Joint Surg. Am. – 2011; 93(22): 2072–8. doi: 10.2106 / JBJS . J. 01143.

87. Abuzakuk T., Senthil Kumar V., Shenava Y. et al. Autotransfusion drains in total knee replacement. Are they alternatives to homologous transfusion? // Int. Orthop. –2007; 31: 235–9.

88. Adalberth G., Byström S., Kolstad K. et al. Postoperative drainage of knee arthroplasty is not necessary: a randomized study of 90 patients.// Acta Orthop. Scand. – 1998; 69: 475–8.

89. Aglietti P., Insall J.N., Walker P.S., Trent P. A new patella prosthesis. Design and application. // Clin. Orthop. – 1975; 107: 175–87.

90. Aglietti P., Rinonapoli E., Stringa G., Taviani A. Tibial osteotomy for the varus osteoarthritic knee. // Clin. Orthop. Relat. Res. – 1983; 176: 239–51.

91. Ahlbäck S. Osteoarthrosis of the knee: a radiographic investigation. Acta Radiol. Stockholm. – 1968; (suppl 277): 7–72.

92. Akizuki S., Shibakawa A., Takizawa T., Yamazaki I., Horiuchi H. The long-term outcome of high tibial osteotomy: a ten- to 20-year follow-up. // J. Bone Joint Surg. Br. – 2008; 90(5): 592–6.

93. Akkara B.M., Bongartz T. Perioperative care for patients with rheumatic diseases. // Nat. Rev. Rheumatol. – 2012; 8(1): 32–41.

94. Aletaha D. et. al. Rheumatoid Arthritis Classification Criteria An American College of Rheumatology / European League Against Rheumatism Collaborative Initiative ARTHRITIS & RHEUMATISM. – 2010; 62(9): 2569–81.

95. Altchek D., Sculco T.P., Rawlins B. Autogenous bone grafting for severe angular deformity in total knee arthroplasty // J. Arthroplasty. – 1989; 4(2): 151–5.

96. Altman R. D. New directions in therapy of osteoarthritis / R.D. Altman, D.S. Howell, N.L. Gottlieb // Semin. Arthritis Rheum. – 1987; 17(2): 1–2.

97. Altman R., Asch E., Bloch D., Bole G., Borenstein D., Brandt K., et al. Development of criteria for the classification and reporting of osteoarthritis. Classification of osteoarthritis of the knee. Diagnostic and Therapeutic Criteria Committee of the American Rheumatism Association. // Arthritis Rheum. – 1986; 29: 1039–49.

98. Amendola A. Unicompartmental osteoarthritis in the active patient: the role of high tibial osteotomy. // Arthroscopy. – 2003; 19(10): 109–16.

99. Amendola A., Rorabeck C.H., Bourne R.B., Apyan P.M. Total knee arthroplasty following high tibial osteotomy for osteoarthritis. // J. Arthroplasty. – 1989; 4(Suppl): 11–7.

100. Amendola L., Fosco M., Cenni E., Tigani D. Knee joint arthroplasty after tibial osteotomy. // Int. Orthop. – 2010; 34: 289–95.

101. Andrianakos A.A., Kontelis L.K., Karamitsos D.G., et al. Prevalence of symptomatic knee, hand, and hip osteoarthritis in Greece. The ESORDIG study. // J. Rheumatol. – 2006; 33: 2507–13.

102. Angst F., Aeschilmann A., Michel B.A., Stucki G. Minimal clinical important rehabilitation effects in patients with osteoarthritis of the lower extremities. // J. Rheumatol. – 2002; 29: 131–8.

103. Annual Report 2005. The Swedish Knee Register. – 2006. www.knee.NKO.se/english/online/uploadedfiles/104_SKAR%202005_engl.pdf (date last accessed 29 August 2007).

104. Arima J., Whiteside L.A., McCarthy D.S., White S.E. Femoral rotational alignment, based on the anteroposterior axis, in total knee arthroplasty in a valgus knee: a technical note. // J. Bone Joint Surg. Am. – 1995; 77(9): 1331–4.

105. Arroll B., Goodyear-Smith F. Corticosteroid injections for osteoarthritis of the knee: meta-analysis // BMJ. – 2004; 328(7444): 858–69.

106. Asano T., Akagi M., Tanaka K., Tamura J., Nakamura T. In vivo three-dimensional knee kinematics using a biplanar image-matching technique. // Clin. Orthop. Relat. Res. – 2001; 388: 157–66.

107. Ateshian G., Colman W., Mow V. Quantitative anatomy of the knee joint. In: Fu F.H., Harner C.D., Vince K.G., editors. Knee surgery. Vol 1. Baltimore: William & Wilkins. – 1994: 55–76.

108. Australian Orthopaedic Association, National Joint Replacement Registry, annual report 2012. AOA 2012. Available: https://aoanjrr.dmac.adelaide.edu.au/ru/presentations-2012.

109. Avramidis K., Karachalios T., Popotonasios K., Sacorafas D., Papathanasiades A.A., Malizos K.N. Does electric stimulation of the vastus medialis muscle influence rehabilitation after total knee replacement? // Orthopedics. – 2011; 34(3): 175.

110. Avramidis K., Strike P.W., Taylor P.N., Swain I.D. Effectiveness of electric stimulation of the vastus medialis muscle in the rehabilitation of patients after total knee arthroplasty. // Arch. Phys. Med. Rehabil. – 2003; 84(12): 1850–3.

111. Bagge E., Bjelle A. Radiographic osteoarthritis in the elderly. A cohort comparison and a longitudinal study of the "70-year old people in Geteborg". // Clin. Rheumatol. – 1992; 11: 486–91.

112. Baker K.R., Xu L., Zhang Y., et al. Quadriceps weakness and its relationship to tibiofemoral and patellofemoral knee osteoarthritis in Chinese: the Beijing osteoarthritis study. // Arthritis Rheum. – 2004; 50(6): 1815–21.

113. Baldini A. Correction of fixed deformities with total knee arthroplasty. In: Scott W.N., ed. Surgery of the knee. Fifth ed. Philadelphia: Churchill Livingstone, 2011: 1100–7.

114. Banks K., Hengeveld E. Maitland's clinical companion: an essential guide for students. Edinburgh: Churchill Livingstone; 2010.

115. Bargar W.L. A classification of bone defects in revision total knee arthroplasty. Presented at the Knee Society Interim Meeting, Philadelphia, 1992.

116. Barthel H.R., Axford-Gatley R.A. Topical nonsteroidal anti-inflammatory drugs for osteoarthritis. // Postgrad. Med. – 2010; 122: 98–106.

117. Bauer C.C.H. Osteonecrosis of the knee // Clin. Orthop. – 1978(130): 210.

118. Bauer M. Chondral lesions of the femoral condyles: a system of arthroscopic classification / M. Bauer, R. Jackson // Arthroscopy. – 1988; 4: 97–102.

119. Becker R., Malzdorf M., Stärke C., Randolf P., Lohmann C. No difference between tibia-first and femur-first techniques in TKA using computer-assisted surgery. // Knee Surg. Sports Traumatol. Arthrosc. – 2012; 20(10): 2011–6.

120. Bedson J., Croft P.R. The discordance between clinical and radiographic knee osteoarthritis: a systematic search and summary of the literature. // BMC Musculoskelet. Disord. – 2008; 9: 116.

121. Behr J.T., Chmell S.J., Schwartz Ch.M. Knee arthrodesis for falld total knee arthroplasty // Arch. Surg. – 1985; 120(3): 350–4.

122. Bellamy N., Buchanan W.W., Goldsmith C.H., Campbell J., Stitt L.W. Validation study of WOMAC: a health status instrument for measuring clinically important patient relevant outcomes to antirheumatic drug therapy in patients with osteoarthritis of the hip or knee. // J. Rheumatol. – 1988; 15(12): 1833–40.

123. Bellamy N., Campbell J., Robinson V., et al. Intraarticular corticosteroid for treatment of osteoarthritis of the knee. // Cochrane Database Syst. Rev. – 2006; 19: CD005328.

124. Berend K.R., Lombardi A.V. Jr., Adams J.B. Total knee arthroplasty in patients with greater than 20 degrees flexion contracture. // Clin. Orthop. Relat. Res. – 2006; 452: 83–7.

125. Berger R.A., Crossett L.S. Determining the rotation of the femoral and tibial components in total knee arthroplasty: A computer tomography technique. // Oper. Tech. Orthop. – 1998; 8: 128–33.

126. Berger R.A., Crossett L.S., Jacobs J.J., Rubash H.E. Malrotation causing patellofemoral complications after total knee arthroplasty. // Clin. Orthop. Relat. Res. – 1998; 356: 144–53.

127. Berger R.A., Kusuma S.K., Sanders S.A., Thill E.S., Sporer S.M. The feasibility and perioperative complications of outpatient knee arthroplasty. // Clin. Orthop. Relat. Res. – 2009; 467(6): 1443–9.

128. Berger R.A., Rubash H.E., Seel M.J., Thompson W.H., Crossett L.S. Determining the rotational alignment of the femoral component in total knee arthroplasty using the epicondylar axis. // Clin. Orthop. Relat. Res. – 1993; 286: 40–7.

129. Berger R.A., Seel M.J., Schleiden M., Britton C.A., Crossett L.S., Rubash H.E. Determination of femoral component rotation in total knee arthroplasty using computed tomography. // Orthop. Trans. – 1993; 17: 1174.

130. Bergquist P.E., Baumann P.A., Finn H.A. Total knee arthroplasty in an adult with congenital dislocation of the patella. // J. Arthroplasty.– 2001; 16: 384–8.

131. Berry D.J., Recognizing and identifying osteolysis around total knee arthroplasty. // Instr. Course Lect. – 2004; 53: 261–4.

132. Bertin K.C. et al. Stemmed revision arthroplasty for aseptic loosening of total knee replacement // JBJS. – 1985; 67-B(2): 242–8.

133. Bertin K.C., Komistek R.D., Dennis D.A., Hoff W.A., Anderson D.T., Langer T. In vivo determination of posterior femoral rollback for subjects having a NexGen posterior cruciate-retaining total knee arthroplasty. // J. Arthroplasty. – 2002; 17(8): 1040–8.

134. Blankevoort L., Huiskes R. Validation of a three-dimensional model of the knee. // J. Biomech. – 1996; 29: 955–61.

135. Blankevoort L., Huiskes R., de Lange A. The envelope of passive knee joint motion. // J. Biomech. – 1988; 21:705–20.

136. Blunn G.W., Walker P.S., Joshi A., Hardinge K. The dominance of cyclic sliding in producing wear in total knee replacements. // Clin. Orthop. Relat. Res. – 1991; 273: 253–60.

137. Bohensky M.A., Ademi Z., deSteiger R., Liew D., Sundararajan V., Bucknill A., et al. Quantifying the excess cost and resource utilisation for patients with complications associated with elective knee arthroscopy: a retrospective cohort study. // Knee. – 2014; 21: 491–6.

138. Bohensky M.A., Sundararajan V., Andrianopoulos N., de Steiger R.N., Bucknill A., Kondogiannis C.M., et al. Trends in elective knee arthroscopies in a population-based cohort, 2000-2009. // Med. J. Aust. – 2012; 197: 399–403.

139. Boisgard S., Levai J., Geiger B., Saidane K., Landjerit B. Study of the variations in length of the anterior cruciate ligament during flexion of the knee: use of

a 3D model reconstructed from MRI sections. // Surg. Radiol. Anat. – 1999; 21: 313–7.

140. Boldt J.G., Stiehl J.B., Munzinger U., Beverland D., Keblish P.A. Femoral component rotation in mobile-bearing total knee arthroplasty. Knee. – 2006; 13(4): 284–9.

141. Booth R.E. Joint arthroplasty: one step forward, two step back // Orthopedics. – 1995; 18(9-P): 783–6.

142. Borus T., Thornhill T. Unicompartmental knee arthroplasty. // J. Am. Acad. Orthop. Surg. – 2008; 16(1): 9–18.

143. Brage M.E., Draganich L.F., Pottenger L.A., Curran J.J. Knee laxity in symptomatic osteoarthritis. // Clin. Orthop. – 1994; 304: 184–9.

144. Brandt K.D., Mazzuca S.A., Conrozier T., et al. Which is the best radiographic protocol for a clinical trial of a structure modifying drug in patients with knee osteoarthritis? // J. Rheumatol. – 2002; 29(6): 1308–20.

145. Brantigan O., Voschell A. The mechanics of the ligaments and menisci in the knee joint. // J. Bone Joint Surg. Am. – 1941; 23: 44–6.

146. Braune W., Fischer O. Die bewegungen des Kneigelenkes nach einer neuen Methode am lebendon menschen Gemessen. Des XVII, Bandes der Abhand lungen der Mathematisch. Sachsischen Gesellschaft der Wissenschaften. Vol 11: Physicchen Classe der Konigl. Leipzig: S Hirtzel. – 1891: 75.

147. Breivik H., Borchgrevink C., Allen S.M. et al. Assessment of pain / Br. J. Anaesth. – 2008; 101(1): 17–24.

148. Brittberg M, Winalski C S. Evaluation of cartilage injuries and repair. // J. Bone Joint Surg. Am. – 2003; 85-A Suppl. 2: 58–69.

149. Broughton N.S., Newman J.H., Baily R.A. Unicompartmental replacement and high tibial osteotomy for osteoarthritis of the knee. A comparative study after 5–10 years' follow-up. // J. Bone Joint Surg. Br. – 1986; 68(3): 447–52.

150. Brouwer G.M., van Tol A.W., Bergink A.P., et al. Association between valgus and varus alignment and the development and progression of radiographic osteoarthritis of the knee. // Arthritis Rheum. – 2007; 56(4): 1204–11.

151. Brouwer R.W., Bierma-Zeinstra S.M.A., Raaij T.M., Verhaar J.A.N. Osteotomy for medial compartment arthritis of the knee using a closing wedge or an opening wedge controlled by a Puddu Plate. // J. Bone Joint Surg. Br. – 2006; 88(11): 1454–9.

152. Brouwer R.W., Jakma T.S., Verhagen A.P., Verhaar J.A., Bierma-Zeinstra S.M. Braces and orhoses for treating osteoarthritis of the knee. // Chocrane Database Syst. Rev. – 2005; 1: CD004020.

153. Brouwer R.W., Raaij T.M., Bierma-Zeinstra S.M., Verhagen A.P., Jakma T.S., Verhaar J.A. Osteotomy for treating knee osteoarthritis. // Cochrane Database Syst Rev. – 2007; 18(3):CD004019.

154. Brumby S.A., Thornhill T.S. Unicompartmental Osteoarthritis of the Knee. In: Laskin RS, ed. Controversies in Total Knee Replacement. Oxford, UK: Oxford University Press; 2001: 285–312.

155. Bruyère O., Cooper C., Pelletier J.P., Branco J., Luisa Brandi M., Guillemin F., Hochberg M.C., Kanis J.A., Kvien T.K., Martel-Pelletier J., Rizzoli R., Silverman S., Reginster J.Y. An algorithm recommendation for the management of knee osteoarthritis in Europe and internationally: a report from a task force of the European Society for Clinical and Economic Aspects of Osteoporosis and Osteoarthritis (ESCEO). // Semin Arthritis Rheum. – 2014; 44(3): 253–63.

156. Buckland-Wright C. Which radiographic techniques should we use for research and clinical practice. // Best Pract. Res. Clin. Rheumatol. – 2006; 20: 39–55.

157. Buechel F.F., Pappas M.J. New Jersey low contact stress knee replacement system. Ten-year evaluation of meniscal bearings. // Orthop. Clin. North Am. – 1989; 20(2): 147–77.

158. Buechel F.F., Pappas M.J. The New Jersey Low-Contact-Stress Knee Replacement System: biomechanical rationale and review of the first 123 cemented cases. // Arch. Orthop Trauma Surg. – 1986; 105(4): 197–204.

159. Bullek D.D., Scuderi G.R., Insall J.N. Management of the chronic irreducible patellar dislocation in total knee arthroplasty. // J. Arthroplasty. – 1996; 11: 339–45.

160. Catani F., Digennaro V., Ensini A., Leardini A., Giannini S. Navigation-assisted total knee arthroplasty in knees with osteoarthritis due to extra-articular deformity. // Knee Surg. Sports Traumatol. Arthrosc. – 2012; 20: 546–51.

161. Cerejo R., Dunlop D.D., Cahue S., Channin D., Song J., Sharma L. The influence of alignment on risk of knee osteoarthritis progression according to baseline stage of disease. // Arthritis Rheum. – 2002; 46(10): 2632–6.

162. Chan W.P., Lang P., Stevens M.P., Sack K., Majumdar S., Stoller D.W., Basch C., Genant H.K. Osteoarthritis of the knee: comparison of radiography, CT, and MR imaging to assess extent and severity. // Am. J. Roentgenol. – 1991; 157(4): 799–806.

163. Chang R.W., Falconer J., Stulberg S.D., Arnold W.J., Manheim L.M., Dyer A.R. A randomized, controlled trial of arthroscopic surgery versus closed-needle joint lavage for patients with osteoarthritis of the knee. // Arthritis Rheum. – 1993; 36: 289–96.

164. Chaput C.D., Weeden S.H., Hyman W.A., Hitt K.D. Mechanical bone strength of the tibial resection surface at increasing distance from the joint line in total knee arthroplasty. // J. Surg. Orthop. Adv. – 2004; 13(4): 195–8.

165. Chérié Lignière G., Luna E., Garbagna P., Colombo B. Computerized axial tomography in investigations of the rheumatoid knee. // Clin. Exp. Rheumatol. – 1985; 3(3): 189–93.

166. Chevalier X. Is a biological marker for osteoarthritis within reach? // Rev. Rhum. Engl. Ed. – 1997; 64(10): 562–77.

167. Chmell M.J., Scott R.D. Total knee arthroplasty in patients with rheumatoid arthritis. An overview. // Clin. Orthop. Relat. Res. – 1999; (366): 54–60.

168. Christensen R., Bartels E.M., Astrup A., Bliddal H. Effect of weight reduction in obese patients diagnosed with knee osteoarthritis: a systematic review and meta-analysis. // Ann. Rheum. Dis. – 2007; 66 (4): 433–9.

169. Cicuttini F.M., Specfor T.D. Osteoarthritis in the aged. Epidemiological issues an optimal managcment / ZDrugs Aging. – 1995; 6(5): 409–20.

170. Cirillo D.J., Wallace R.B., Wu L., Yood R.A. Effect of hormone therapy on risk of hip and knee joint replacement in the Women's Health Initiative. // Arthritis Rheum. – 2006; 54(10): 3194–204.

171. Clairoux M. Identification of high risk groups to receive allogenic blood in primary hip and knee arthroplasty is key to change transfusion practice / M. Clairoux, S. Coutu //J. Bone Joint Surg. Br. №28: 554–61.

172. Clatworthy M., Gross A. Management of bony defects in revision total knee replacement. The adult knee. Philadelphia, PA: Lippincott, Williams and Wilkins; 2003: 1455–63.

173. Clayton M.L., Thirupathi R. Patellar complicationsafter total condylar arthroplasty. // Clin. Orthop. – 1982; 170: 152–5.

174. Cleland J.A., Koppenhaver S. Netter’s orthopaedic clinical examination. 2nd ed. Philadelphia: Saunders; 2011.

175. Coggon D., Croft P., Kellingray S., Barrett D., McLaren M., Cooper C. Occupational physical activities and osteoarthritis of the knee. // Arthritis Rheum. – 2000; 43(7): 1443–9.

176. Conaghan P.G., Felson D.T. Structural associations of osteoarthritis pain: lessons from magnetic resonance imaging. Novartis Found Symp. – 2004; 260: 191–279.

177. Coventry M. Two part total knee arthroplasty. Evolution and present status. // Clin. Orthop. – 1979; 145: 29.

178. Cram P., Lu X., Kates S.L., Singh J.A., Li Y., Wolf B.R. Total knee arthroplasty volume, utilization, and outcomes among Medicare beneficiaries, 1991–2010. // JAMA. – 2012; 308(12): 1227–36.

179. Crottet D., Kowal J., Sarfert S.A., Maeder T., Bleuler H., Nolte L.P. et al. Ligament balancing in TKA: evaluation of a force-sensing device and the influence of the patellar evertion and ligament release. // J. Biomech. – 2007; 40: 1709–15.

180. Cullen K., Hall M., Golosinskiya A. Ambulatory surgery in the United States, 2006. National Center for Health Statistics, 2009.

181. Daines B.K., Dennis D.A. Gap Balancing vs. Measured Resection Technique in Total Knee Arthroplasty. // Clinics in Orthopedic Surgery. – 2014; 6(1): 1–8.

182. Daniel D.M., Stone M.L., Barnett P., Sachs R. Use of the quadriceps active test to diagnose posterior cruciate-ligament disruption and measure posterior laxity of the knee. // J. Bone Joint Surg. Am. – 1988; 70(3): 386–91.

183. Davis M.A., Ettinger W.H., Neuhaus J.M., Cho S.A., Hauck W.W. The association of knee injury and obesity with unilateral and bilateral osteoarthritis of the knee. // Am. J. Epidemiol. – 1989; 130(2): 278–88.

184. De Muylder J., Victor J., Cornu O., Kaminski L., Thienpont E. Total knee arthroplasty in patients with substantial deformities using primary knee components. // Knee Surg. Sports Traumatol. Arthrosc. – 2014. (Epub ahead of print) PMID: 25246172.

185. De Waal Malefit M.C., van Kampen A., Slooff T.J. Bone grafting in cemented knee replacement. 45 primary and secondary cases followed for 2-5 years. // Acta Orthop. Scand. – 1995; 66: 325–8.

186. Deburge A., Morin C., Neukirch F. Complications des arthroplasties totales du genou // Rev. Chlr. Orthop. – 1984; 3: 168–70.

187. Delaunay C. Registries in ortopaedics. // Orthop. Travmatol. Surg. Res.– 2014; 29: 1877-0568(14)00326-0. doi: 10.1016/j.otsr.2014.06.029. [Epub ahead of print].

188. Dennis D, Komistek R, Hoff W, Gabriel S. In vivo knee kinematics derived using an inverse perspective technique. // Clin. Orthop. – 1996; 331: 107–17.

189. Dennis D.A., Berry D.J., Engh G., et al. Revision total knee arthroplasty. // J. Am. Acad. Orthop. Surg. – 2008; 16: 442–54.

190. Dennis D.A., Komistek R.D., Mahfouz M.R. In vivo fluoroscopic analysis of fixed-bearing total knee replacements. // Clin. Orthop. Relat. Res. – 2003; (410): 114–30.

191. Devane P., Adams R., Stanley J. Does cruciate sacrifice increase revision rates total knee arthroplasty? // J. Bone Joint Surg. Br. – 2011; 93-8110. SUPP III: 374.

192. Deyle G.D., Henderson N.E., Matekel R.L., et al. Effectiveness of manual physical therapy and exercise in osteoarthritis of the knee. A randomized controlled trial. // Ann. Intern. Med. – 2000; 132: 173–81.

193. Diduch D.R., Insall J.N., Scott N., Scuderi G.R., Font-Rodriquez D. The total knee replacement in young, active patients. Long term follow-up and functional outcome. // J. Bone Joint Surg. – 1997; 79A: 575–82.

194. Dieterich J.D., Fields A.C., Moucha C.S. Short term outcomes of revision total knee arthroplasty. // J. Arthroplast. – 2014; 29: 2163–6.

195. Dmitrieva L.A. Immunologicheskie aspekty etiopatogeneza koksartroza (obzor literatury) [Immunological aspects of coxarthrosis etipathogenesis (a review of the literature)] // Biulleten' VSNTs SO RAMN. – 2005; 6: 179–82.

196. Dorr L.D. Bone grafts for bone loss with total knee replacement. // Orthop. Clin. North Am. – 1989; 20: 179–87.

197. Ducheyne P., Kagan A., Lacey J.A. Failure of lotal knee arthroplasty through loosening and deformation of the tibial component. // J. Bone Joint Surg. – 1978; 60A: 384.

198. Ekelund A., Rydell N., Nilsson O.S. Total hip arthroplasty in patient 80 years of age and older. // Clin. Orthop. – 1992; 281: 101–6.

199. Elattrache N., Lattermann C., Hannon M., Cole B. New England Journal of Medicine article evaluating the usefulness of meniscectomy is flawed. // Arthroscopy. – 2014; 30: 542–3.

200. Elia E.A., Lotke P.A. Results of revision total knee arthroplasty associated with signifiant bone loss. // Clin. Orthop. Relat. Res. – 1991; 271: 114–21.

201. Engh G.A., Parks N.L. The management of bone defects in revision total knee arthroplasty. // Instr. Course Lect. – 1997; 46: 227–36.

202. Engh G.A.,Ammeen D.J. Bone loss with revision total knee arthroplasty: defect classification and alternatives for reconstruction. // Instr. Course Lect. – 1999; 48: 167–75.

203. Englund M., Guermazi A., Gale D., et al. Incidental meniscal findings on knee MRI in middle-aged and elderly persons. // N. Engl. J. Med. – 2008; 359(11): 1108–15.

204. Englund M., Niu J., Guermazi A., Roemer F.W., Hunter D.J., Lynch J.A., et al. Effect of meniscal damage on the development of frequent knee pain, aching, or stiffness. // Arthritis Rheum. – 2007; 56: 4048–54.

205. Enis J.E., Gardner R., Robledo M.A., Latta L., Smith R. Comparison of patellar resurfacing versus nonresurfacing in bilateral total knee arthroplasty. // Clin. Orthop. – 1990; 260: 38–42.

206. Erak S., Naudie D., MacDonald S.J., et al. Total knee arthroplasty following medial opening wedge tibial osteotomy: technical issues early clinical radiological results. Knee 2011; 18: 499–504.

207. Essinger J, Leyvraz P, Heegard J, Robertson D. A mathematical model for evaluation of behaviour during flexion and extension of condylar type knee prostheses. // J. Biomech. – 1989; 22: 1229–41.

208. Faour Martín O., Valverde García J.A., Martín Ferrero M.V., Vega Castrillo A., Zuil Acosta P., Suárez De Puga C.C. The young patient and the medial unicompartmental knee replacement. // Acta Orthop. Belg. – 2015; 81(2): 283–8.

209. Fehring T.K. Rotational malalignment of the femoral component in total knee arthroplasty. // Clin. Orthop. Relat. Res. – 2000; (380): 72–9.

210. Felson D. T. An update on the pathogenesis and epidemiology of osteoarthritis // Radiol. Clin. North Am. – 2004; 42(1): 1–9.

211. Felson D.T. An update on the epidemiology of knee and hip osteoarthritis with a view to prevention / D.T. Felson, Y. Zhang // Arthritis Rheum. – 1998; 41: 1343–55.

212. Felson D.T., Anderson J.J., Naimark A., Kannel W., Meenan R.F. The prevalence of chondrocalcinosis in the elderly and its association with knee osteoarthritis: the Framingham Study. // J. Rheumatol. – 1989; 16: 1241–5.

213. Felson D.T., Couropmitree N.N., Chaisson C.E., et al. Evidence for a Mendelian gene in a segregation analysis of generalized radiographic osteoarthritis: the Framingham Study. // Arthritis Rheum. – 1998; 41(6): 1064–71.

214. Felson D.T., Hannan M.T., Naimark A., et al. Occupational physical demands, knee bending, and knee osteoarthritis: results from the Framingham Study. // J. Rheumatol. – 1991; 18(10): 1587–92.

215. Felson D.T., Lawrence R.C., Dieppe P.A., et al. Osteoarthritis: new insights. Part 1: the disease and its risk factors. // Ann. Intern. Med. – 2000; 133(8): 635–46.

216. Felson D.T., McLaughlin S., Goggins J., et al. Bone marrow edema and its relation to progression of knee osteoarthritis. // Ann. Intern. Med. – 2003; 139 (5 Pt 1): 330–6.

217. Felson D.T., Naimark A., Anderson J., Kazis L., Castelli W., Meenan R.F. The prevalence of knee osteoarthritis in the elderly. The Framingham Osteoarthritis Study. // Arthritis Rheum. – 1987; 30(8): 914–8.

218. Felson D.T., Niu J., Clancy M., et al. Low levels of vitamin D and worsening of knee osteoarthritis: results of two longitudinal studies. // Arthritis Rheum. – 2007; 56(1): 129–36.

219. Felson D.T., Zhang Y. An update on the epidemiology of knee and hip osteoarthritis with a view to prevention. // Arthritis Rheum. – 1998; 41(8): 1343–55.

220. Felson D.T., Zhang Y., Anthony J.M., Naimark A., Anderson J.J. Weight loss reduces the risk for symptomatic knee osteoarthritis in women. The Framingham Study. // Ann. Intern. Med. – 1992; 116(7): 535–9.

221. Fernandes J.C., Martel-Pelletier J., Pelletier J.P. The role of cytokines in osteoarthritis pathophysiology // Biorheology. – 2002; 39 (1-2): 237–46.

222. Fick R. Handbuch der Anatomie und Mechanik der Gelenke. Vol 2. Jena: Verlag Gustav Von Fischer. – 1911: 109–17.

223. Flecher X., Parratte S., Aubaniac J.M., Argenson J.N. A 12–28-year followup study of closing wedge high tibial osteotomy. // Clin. Orthop. Relat. Res. – 2006; 452: 91–6.

224. Flohr T.G., Schaller S., Stierstorfer K., Bruder H., Ohnesorge B.M., Schoepf U.J. Multi-detector row CT systems and image-reconstruction techniques. // Radiology. – 2005; 235: 756–73.

225. Font-Rodriguez D.E., Scuderi G.R., Insall J.N. Survivorship of cemented total knee arthroplasty. // Clin. Orthop. Relat. Res. – 1997; 345: 79–86.

226. Frankel V., Nordin M. Biomechanics of the knee. In: Helfet AJ, editor. Disorders of the knee. 2nd ed. Philadelphia: JB Lippincott. – 1982: 19–33.

227. Fransen M., Crosbie J., Edmonds J. Physical therapycis effective for patients with osteoarthritis of the knee: a randomized controlled clinical trial. // J. Rheumatol. – 2001; 28: 156–64.

228. Freeman M, Railton G. Should the posterior cruciate ligament be retained or resected in condylar non-meniscal arthroplasty. The case for resection. // Clin. Orthop. – 1988; 3(Suppl): 3–12.

229. Freeman M.A., Samuelson K.M., Elias S.G., Mariorenzi L.J., Gokcay E.I., Tuke M. The patellofemoraljoint in total knee prostheses. Design considerations. // J. Arthroplasty. – 1989; 4 Suppl: 69–74.

230. Freeman M.A., Todd R.C., Bamert P., Day W.H. ICLH arthroplasty of the knee: 1968–1977. // J. Bone Joint Surg., Br. – 1978; 60-B(3): 339–44.

231. Fuerst M., Mohl H., Baumgartel K., Ruther W. Leflunomid increases the risk of early healing complicationes in patients with rheumatoid arthritis undergroing elective orthopaedic. // Rheumatol. Int. – 2006; 26(12): 1138–42.

232. Fukui N., Yamane S., Ishida S., et al. Relationship between radiographic changes and symptoms or physical examination findings in subjects with symptomatic medial knee osteoarthritis: a three-year prospective study. // BMC Musculoskelet. Disord. – 2010; 11: 269.

233. Garg A., Walker P. Prediction of total knee motion using a threedimensional computer graphics model. // J. Biomech. – 1990; 23: 45–58.

234. Garnero P., Peterfy C., Zaim S., Schoenharting M. Bone marrow abnormalities on magnetic resonance imaging are associated with type II collagen degradation in knee osteoarthritis: a three-month longitudinal study. // Arthritis Rheum. – 2005; 52: 2822–9.

235. Gauffin H, Tagesson S, Meunier A, Magnusson H, Kvist J. Knee arthroscopic surgery is beneficial to middle-aged patients with meniscal symptoms: a prospective, randomised, single-blinded study. // Osteoarthritis Cartilage. – 2014; 22: 1808–16.

236. Georgeanu V., Predescu V., Atasiei T.; Cristea S. Approach of Tibial Bone Defects in Primary Total Knee Arthroplasty. Advanced Technologies for Enhancing Quality of Life (AT-EQUAL), 2010. 69–74.

237. Gioe T.J., Killeen K.K., Grimm K., Mehle S., Scheltema K. Why are total knee replacements revised?: analysis of early revision in a community knee implant registry. // Clin. Orthop. Relat. Res. – 2004; 428: 100–6.

238. Glennan D.M., Gray J., Loudon J., Fear S. Methotrexate and early postoperative complications in patients with rheumatoid arthritis undergoing elective orthopaedic surgery. // Ann. Rheum. Dis. – 2001; 60 (3): 214–7.

239. Goldman L.W. Principles of CT and CT technology. // J. Nucl. Med. Technol. – 2007; 35: 115–128.

240. Golightly Y.M., Allen K.D., Renner J.B., Helmick C.G., Salazar A., Jordan J.M. Relationship of limb length inequality with radiographic knee and hip osteoarthritis. // Osteoarthritis Cartilage. – 2007; 15 (7): 824–9.

241. Goodfellow J., O'Connor J. The mechanics of the knee and prosthetic design. // J. Bone Joint Surg. Br. – 1978; 60: 358–69.

242. Gooding C.R., Garbuz D.S., Masri B.A. Extensile surgical exposures for revision total knee replacement. In: Scott WN, ed. Insall & Scott Surgery of the knee. Philadelphia: Elsevier Inc., 2012: 1320–6.

243. Gottwald R., Weiser M. Treatment of osteoarthritis of the knee with Zeel T // Medicina Biologica. – 2000; 13 (4): 109–13.

244. Gramada M., Baroudi M., Forthomme J.P. Investigating intraoperative joint capsule using a pressure sensor tensor in posterior stabilized TKA. E-Health and Bioengineering Conference (EHB). – 2011: 1–4.

245. Griffin F.M., Insall J.N., Scuderi G.R. Accuracy of soft tissue balancing in total knee arthroplasty. // J. Arthroplasty. – 2000; 15 (8): 970–3.

246. Griffin F.M., Math K., Scuderi G.R., Insall J.N., Poilvache P.L. Anatomy of the epicondyles of the distal femur: MRI analysis of normal knees. // J. Arthroplasty. – 2000; 15 (3): 354–9.

247. Gstöttner M., Pedross F., Liebensteiner M., Bach C. Long-term outcome after high tibial osteotomy. // Arch. Orthop. Trauma Surg. – 2008; 128 (1): 111–115.

248. Guermazi A., Niu J., Hayashi D., Roemer F.W., Englund M., Neogi T., et al. Prevalence of abnormalities in knees detected by MRI in adults without knee osteoarthritis: population based observational study (Framingham Osteoarthritis Study). // BMJ. – 2012; 345: 5339.

249. Guermazi A., Zaim S., Taouli B., et al. MR findings in knee osteoarthritis. // Eur. Radiol. – 2003; 13: 1370–86.

250. Gunston F.H. Polycentric knee arthroplasty. Prosthetic simulation of normal knee movement. // J. Bone Joint Surg. Br. – 1971; 53 (2): 272–7.

251. Gunston F.H., MacKenzie R.I. Complications of polycentric knee arthroplasty. // Clin. Orthop. – 1976; 120: 11–7.

252. Haas B.D., Komistek R.D., Stiehl J.B., Anderson D.T., Northcut E.J. Kinematic comparison of posterior cruciate sacrifice versus substitution in a mobile bearing total knee arthroplasty. // J. Arthroplasty. – 2002; 17 (6): 685–92.

253. Hame S.L., Nguyen V., Ellerman J., Ngo S.S., Wang J.C., Gamradt S.C. Complications of arthroscopic meniscectomy in the older population. // Am. J. Sports Med. – 2012; 40: 1402–5.

254. Hamel M.B., Toth M., Legedza A., Rosen M.P. Joint replacement surgery in elderly patients with severe osteoarthritis of the hip or knee: decision making, postoperative recovery, and clinical outcomes. // Arch. Intern. Med. – 2008; 168 (13): 1430–40.

255. Hamilton D.F., Howie C.R., Burnett R., Simpson A.H., Patton J.T. Dealing with the predicted increase in demand for revision total knee arthroplasty: challenges, risks and opportunities. // Bone Joint J. – 2015; 97-B: 723–8.

256. Hannan M.T., Felson D.T., Anderson J.J., Naimark A., Kannel W.B. Estrogen use and radiographic osteoarthritis of the knee in women. The Framingham Osteoarthritis Study. // Arthritis Rheum. – 1990; 33 (4): 525–32.

257. Harman M.K., Banks S.A., Hodge W.A. Polyethylene damage and knee kinematics after total knee arthroplasty. // Clin. Orthop. Relat. Res. – 2001; 392: 383–93.

258. Harris I.A., Madan N.S., Naylor J.M., Chong S., Mittal R., Jalaludin B.B. Trends in knee arthroscopy and subsequent arthroplasty in an Australian population: a retrospective cohort study. // BMC Musculoskelet. Disord. – 2013; 14: 143.

259. Hatayama K., Terauchi M., Higuchi H., Yanagisawa S., Saito K., Takagishi K. Relationship between femoral component rotation and total knee flexion gap balance on modified axial radiographs. // J. Arthroplasty. – 2011; 26 (4): 649–53.

260. Hau R.C., Newman J.H. Knee replacement for osteoarthritis secondary to chronic patellar dislocation and trochlear dysplasia. // Knee – 2008; 15: 447–50.

261. Hawker G., Guan J., Judge A., Dieppe P. Knee arthroscopy in England and Ontario: patterns of use, changes over time, and relationship to total knee replacement. // J. Bone Joint Surg. Am. – 2008; 90: 2337–45.

262. Hawker G., Wright J., Coyte P., Paul J., Dittus R., Croxford R., et al. Health-related quality of life after knee replacement. // J. Bone Joint Surg. Am. – 1998; 80: 163–73.

263. Hawker G.A., Stewart L., French M.R., Cibere J., Jordan J.M., March L., et al. Understanding the pain experience in hip and knee osteoarthritis – an OARSI / OMERACT initiative. // Osteoarthr. Cartil. – 2008; 16: 415–22.

264. Hayes C.W., Jamadar D.A., Welch G.W., et al. Osteoarthritis of the knee: comparison of MR imaging findings with radiographic severity measurements and pain in middle-aged women. // Radiology. – 2005; 237: 998–1007.

265. Heidari B., Abedi H., Firouzjahi A., Heidari P. Diagnostic value of synovial fluid anti-cyclic citrullinated peptide antibody for rheumatoid arthritis. // Rheumatol. Int. – 2010; 30: 1465–70.

266. Heidari B., Hajian K. The role of Corticosteroids in knee osteoarthritis with accompanying inflammatory pain. // J. Med. Council. I.R. Iran. – 2005; 23: 118–23.

267. Hernandes-Vaquero D. et al. Patellar complications after total knee arthroplasty / D. Herhandez, U.S. Alvarez-Gonzalez, C. Fernander-Corona et al. // Intern. Orthop. – 1996; 20 (2): 103–6.

268. Herrlin S., Hallander M., Wange P., Weidenhielm L., Werner S. Arthroscopic or conservative treatment of degenerative medial meniscal tears: a

prospective randomised trial. // Knee Surg. Sports Traumatol. Arthrosc. – 2007; 15: 393–401.

269. Hill P.F., Vedi V., Williams A., Iwaki H., Pinskerova V., Freeman M.A. Tibiofemoral movement 2: the loaded and unloaded living knee studied by MRI. // J. Bone Joint Surg. Br. – 2000; 82 (8): 1196–8.

270. Hoeffel D.P., Rubash H.E. Revision total knee arthroplasty: current rationale and techniques for femoral component revision. // Clin. Orthop. Relat. Res. – 2000; 380: 116–32.

271. Hofmann A.A., Evanich J.D., Ferguson R.P., Camargo M.P. Ten- to 14-year clinical follow-up of the cementless natural knee system. // Clin. Orthop. Relat. Res. – 2001; 388: 85–94.

272. Hollister A., Jatana S., Singh A., Sullivan W., Lupichuk A. The axes of rotation of the knee. // Clin. Orthop. – 1993; 290: 259–68.

273. Hootman J.M., Helmick C.G. Projections of US prevalence of arthritis and associated activity limitations. // Arthritis Rheum. – 2006; 54: 226–9.

274. Hossain S., Ayeko C., Anwar M., Elsworth C.F., McGee H. Dislocation of Insall-Burstein II modified total knee arthroplasty. // J. Arthroplasty. – 2001; 16: 233–5.

275. Hudson J., Reddy V.R., Krikler S.J. Total knee arthroplasty for neglected permanent post-traumatic patellar dislocation – case report. // Knee. – 2003; 10: 207–212.

276. Huff T.W., Sculco T.P. Management of bone loss in revision total knee arthroplasty. // J. Arthroplasty. – 2007; 22 (7 Suppl 3): 32–6.

277. Huiskes R., Blankevoort L., De Lange A. Helical axes of passive knee joint motions. // J. Biomech. – 1990; 23: 1219–29.

278. Hungerford D.S., Kenna R.V., Krackow K.A. The porous-coated anatomic total knee. // Orthop. Clin. North Am. – 1982; 13 (1): 103–22.

279. Hunter D.J., Niu J., Felson D.T., et al. Knee alignment does not predict incident osteoarthritis: the Framingham osteoarthritis study. // Arthritis Rheum. – 2007; 56 (4): 1212–8.

280. Inoue M., Shino K., Hirose H., Horibe S., Ono K. Subluxation of the patella. Computed tomography analysis of patellofemoral congruence. // J. Bone Joint Surg. Am. – 1988; 70 (9): 1331–7.

281. Insall J., Aglietti P. A five to seven-year follow-up of unicondylar arthroplasty. // J. Bone Joint Surg. Am. – 1980; 62 (8): 1329–37.

282. Insall J., Tria A.J., Scott W.N. The total condylar knee prosthesis: the first 5 years. // Clin. Orthop. – 1979; 145: 68–77.

283. Insall J.N. Revision of aseptic failed total knee arthroplasty. Surgery of the knee. 2nd ed. New York: Churchill. livingstone; 1993: 935–57.

284. Insall J.N. Technique of total knee replacement. In Dorr L. D. (ed): The Knee. Papers of the First Scientific Meeting of The Knee Society. Baltimore, University Park Press, 1985: 23–6.

285. Insall J.N., Dorr L.D., Scott R.D., Scott W.N. Rationale of the Knee Society clinical rating system. // Clin. Orthop. Relat. Res. – 1989; 248: 13–4.

286. Instal J.N. Surdgery of the knee. – N.Y.: C.V. Mosby, 1984: 807.

287. International Cartilage Repair Society. The cartilage standard evaluation form/knee. // ICRS Newsletter. – 1998.

288. Ishijima M., Kaneko H., Kaneko K. The evolving role of biomarkers for osteoarthritis // Ther. Adv. Musculoskelet. Dis. – 2014; 6 (4): 144–53.

289. Ivarsson I., Myrnerts R., Gillquist J. High tibial osteotomy for medial osteoarthritis of the knee. A 5 to 7 and 11 year follow-up. // J. Bone Joint Surg. Br. – 1990; 72: 238–44.

290. Iwaki H., Pinskerova V., Freeman M.A. Tibiofemoral movement 1: the shapes and relative movements of the femur and tibia in the unloaded cadaver knee. // J. Bone Joint Surg. Br. – 2000; 82 (8): 1189–95.

291. Jamali A.A., Scott R.D., Rubash H.E., Freiberg A.A. Unicompartmental knee arthroplasty: past, present, and future. // Am. J. Orthop. – 2009; 38 (1): 17–23.

292. Jazrawi L.M., Birdzell L., Kummer F.J., Di Cesare P.E. The use of computed tomography for determining femoral and tibial total knee arthroplasty component rotation. Proceedings of the sixth annual meeting of American academy of orthopedic surgeons, Rosemont, IL. – 1999.

293. Jeffery R.S., Morris R.W., Denham R.A. Coronal alignment after total knee replacement. // J. Bone Joint Surg. Br. – 1991; 73 (5): 709–14.

294. Jenkins P.J., Clement N.D., Hamilton D.F., Gaston P., Patton J.T., Howie C.R. Predicting the cost-effectiveness of total hip and knee replacement: a health economic analysis. // Bone Joint J. – 2013; 95-B: 115–21.

295. Jensen M.P., Chen C., Brugger A.M. Interpretation of visual analog scale ratings and change scores: a reanalisys of two clinical trials of postoperative pain. // J. Pain. – 2003; 4: 407–14.

296. Jerosch J., Peuker E., Philipps B., Filler T. Interindividual reproducibility in perioperative rotational alignment of femoral components in knee prosthetic surgery using the transepicondylar axis. // Knee Surg. Sports Traumatol. Arthrosc. – 2002; 10 (3): 194–7.

297. Jones A.P., Harrison M., Hui A. Comparison of autologous transfusion drains versus no drain in total knee arthroplasty. // Acta Orthop. Belg. – 2007; 73: 377–85.

298. Jones H.W., Savage L., White C. et al. Postoperative autologous blood salvage drains – are they useful in primary uncemented hip and knee arthroplasty? A prospective study of 186 cases. // Acta Orthop. Belg. – 2004; 70: 466–73.

299. Jones R.E., Russell R.D., Huo M.H. Wound healing in total joint replacement. // Bone Joint J. – 2013; 95-B (suppl A): 144–7.

300. Jordan J.M., De Roos A.J., Renner J.B., et al. A case-control study of serum tocopherol levels and the alpha- to gamma-tocopherol ratio in radiographic

knee osteoarthritis: the Johnston County Osteoarthritis Project. // Am. J. Epidemiol. – 2004; 159 (10): 968–77.

301. Kalairajah Y., Simpson D., Cossey A.J.et al. Blood loss after total knee replacement: effects of computer-assisted surgery. // J. Bone Joint Surg. Br. – 2005; 87: 1480–2.

302. Kanisawa I., Banks A.Z., Banks S.A., Moriya H., Tsuchiya A. Weight-bearing knee kinematics in subjects with two types of anterior cruciate ligament reconstructions. // Knee Surg. Sports Traumatol. Arthrosc. – 2003; 11 (1): 16–22.

303. Kapandji I. The knee. In: Kapandji I, editor. The physiology of the joints. Vol 2. Edinburgh: Churchill Livingstone. – 1970: 72–135.

304. Karabatsos B., Mahomed N.N., Maistrelli G.L. Functional outcome of total knee arthroplasty after high tibial osteotomy. // Can. J. Surg. – 2002; 45 (2): 116–9.

305. Karachalios T., Sarangi P.P., Newman J.H. Severe varus and valgus deformities treated by total knee arthroplasty. // J. Bone Joint Surg. Br. – 1994; 76-B: 938–42.

306. Katz J.N., Brophy R.H., Chaisson C.E., de Chaves L., Cole B.J., Dahm D.L., et al. Surgery versus physical therapy for a meniscal tear and osteoarthritis. // N. Engl. J. Med. – 2013; 368: 1675–84.

307. Katz M.A., Beck T.D., Silber J.S., Seldes R.M., Lotke P.A. Determining femoral rotational alignment in total knee arthroplasty: reliability of techniques. // J. Arthroplasty. – 2001; 16 (3): 301–5.

308. Kazakos K.J., Chatzipapas C., Verettas D., Galanis V., Xarchas K.C., Psillakis I. Mid-term results of total knee arthroplasty after high tibial osteotomy. // Arch. Orthop. Trauma Surg. – 2008; 128: 167–73.

309. Kearon C. Natural History of Venous Thromboembolism II Natural History of VTE. – 2003: 1–30.

310. Keblish P.A., Varma A.K., Greenwald A.S. Patellar resurfacing or retention in total knee arthroplasty. A prospective study of patients with bilateral replacements. // J. Bone Joint Surg. Br. – 1994; 76: 930–7.

311. Kellgreen J.H., Lawrence J.S. Radiological assessment of osteoarthrosis. // Ann. Rheum. Dis. – 1957; 16 (4): 494–502.

312. Kellgren J.H., JeVrey M., Ball J. Atlas of standard radiographs. Vol 2. Oxford: Blackwell Scientific. – 1963.

313. Kellgren J.H., Lawrence J.S. Osteo-arthrosis and disk degeneration in an urban population. // Ann. Rheum. Dis. – 1958; 17: 388–97.

314. Kennedy J.W., Johnston L., Cochrane L., Boscainos P.J. Total knee arthroplasty in the elderly: does age affect pain, function or complications? // Clin. Orthop. Relat. Res. – 2013; 471 (6): 1964–9.

315. Kharbanda Y., Sharma M. Autograft reconstructions for bone defects in primary total knee replacement in severe varus knees. // Indian J. Orthop. – 2014; 48 (3): 313–8.

316. Kim K.T., Lee S., Kim J.H., Hong S.W., Jung W.S., Shin W.S. The Survivorship and Clinical Results of Minimally Invasive Unicompartmental Knee Arthroplasty at 10-Year Follow-up. // Clin. Orthop. Surg. – 2015; 7 (2): 199–206.

317. Kim S., Bosque J., Meehan J.P., Jamali A., Marder R. Increase in outpatient knee arthroscopy in the United States: a comparison of national surveys of ambulatory surgery, 1996 and 2006. // J. Bone Joint Surg. Am. – 2011; 93: 994–1000.

318. Kinzel V., Ledger M., Shakespeare D. Can the epicondylar axis be defined accurately in total knee arthroplasty? // Knee. – 2005; 12 (4): 293–6.

319. Kirk P.G. Selecting an implant: a comparison of revision implant systems. In: Revision total knee arthroplasty / P.G. Kirk, G.A. Engh, C.H. Rorabeck // Williams and Wilkins edit., Baltimore. – 1997; Ch. 7: 137–66.

320. Kirkley A., Birmingham T.B., Litchfield R.B., Giffin J.R., Willits K.R., Wong C.J., et al. A randomized trial of arthroscopic surgery for osteoarthritis of the knee. // N. Engl. J. Med. – 2008; 359: 1097–107.

321. Kirkos J.M., Krystallis C.T., Konstantinidis P.A. et al. Postoperative re-perfusion of drained blood in patients undergoing total knee arthroplasty: is it effective and cost-efficient? // Acta Orthop. Belg. – 2006; 72: 18–23.

322. Knutson K., Lewold S., Robertsson O., et al. The Swedish knee arthroplasty register. A nation-wide study of 30,003 knees 1976–1992. // Acta Orthop. Scand. – 1994; 65 (4): 375–86.

323. Kobayashi K., Hosseini A., Sakamoto M., Qi W., Rubash H.E., Li G. In vivo kinematics of the extensor mechanism of the knee during deep flexion. // J. Biomech. Eng. – 2013; 135 (8): 81002.

324. Koike R., Takeuchi T., Eguchi K., et al. Update on the Japanese guidelines for the use of infliximab and etanercept in rheumatoid arthritis. // Mod. Rheumatol. – 2007; 17 (6): 451–8.

325. Koninckx A., Schwab P.E., Deltour A., Thienpont E. The minimally invasive far medial subvastus approach for total knee arthroplasty in valgus knees. // Knee Surg. Sports Traumatol. Arthrosc. – 2014; 22: 1765–70.

326. Kosashvili Y., Gross A.E., Zywiel M.G., et al. Total knee arthroplasty after failed distal femoral varus osteotomy using selectively stemmed posterior stabilized components. // J. Arthroplasty. – 2011; 26: 738–43.

327. Kramer J.F., Speechley M., Bourne R., Rorabeck C., Vaz M. Comparison of clinic- and home-based rehabilitation programs after total knee arthroplasty. // Clin. Orthop. Relat. Res. – 2003; 410: 225–34.

328. Kremers H.M., Sierra R.J., Schleck C.D., Berry D.J., Cabanela M.E., Hanssen A.D., Pagnano M.W., Trousdale R.T., Lewallen D.G. Comparative Survivorship of Different Tibial Designs in Primary Total Knee Arthroplasty. // J. Bone Joint Surg. Am. – 2014; 96 (14): 121.

329. Krych A.J., Stuart M.J., Levy B.A. Arthroscopic partial meniscectomy for degenerative meniscal tear. // N. Engl. J. Med. – 2014; 370: 1259.

330. Kujala U.M., Kettunen J., Paananen H., et al. Knee osteoarthritis in former runners, soccer players, weight lifters, and shooters. // Arthritis Rheum. – 1995; 38 (4): 539–46.

331. Kumar S., Penematsa S., Parekh S. Are drains required following a routine primary total joint arthroplasty? // Int. Orthop. – 2007; 31: 593–6.

332. Kunz S. Prevalence of primary and revision total hip and knee arthroplasty in the United States from 1990 through 2002. // JBJS Am. – 2005; 87 (7): 1487–97.

333. Kuperman E.F., Schweizer M., Joy P., Gu X., Fang M.M. The effects of advanced age on primary total knee arthroplasty: a meta-analysis and systematic review. // BMC Geriatr. – 2016; 16: 41.

334. Kurosawa H., Walker P., Abe S., Garg A., Hunter T. Geometry and motion of the knee for implant and orthotic design. // J. Biomech. – 1985; 18: 487–99.

335. Kutzner I., Heinlein B., Graichen F., Bender A., Rohlmann A., Halder A., Beier A., Bergmann G. Loading of the knee joint during activities of daily living measured in vivo in five subjects. // J. Biomech. – 2010; 43 (11): 2164–73.

336. La Riviere P., Pan X. Pitch dependence of longitudinal sampling and aliasing effects in multi-slice helical computed tomography (CT). // Phys. Med. Biol. – 2002; 47: 2797–810.

337. Lakshmanan P., Purushothaman B., Sharma A. How beneficial are re-infusion drains in total knee arthroplasty. // Transfus. Med. – 2008; 18: 74–5.

338. Lalmohamed A., Vestergaard P., Klop C., Grove E.L., de Boer A., Leufkens H.G., et al. Timing of acute myocardial infarction in patients undergoing total hip or knee replacement: a nationwide cohort study. // Arch. Intern. Med. – 2012; 172 (16): 1229–35.

339. Lang F. Arthritis deformans und Spondylitis deformans // Lubarsch, Henke, Rössle. Jn: Handbuch der pathologischen Anatomie und Histologie. – Berlin, 1934 — Bd9. – 2.

340. Langley G.B., Sheppeard H. The visual analogue scale: its use in pain measurement. // Rheumatol. Int. – 1985; 5 (4): 145–8.

341. Laskin R.S. The Insall Award. Total knee replacement with posterior cruciate ligament retention in patients with a fixed varus deformity. // Clin. Orthop. Relat. Res. – 1996; 331: 29–34.

342. Laskin R.S. Unicompartmental tibiofemoral resurfacing arthroplasty. // J. Bone Joint Surg. Am. – 1978; 60 (2): 182–5.

343. Lau E.M., Symmons D.P., Croft P. The epidemiology of hip osteoarthritis and rheumatoid arthritis in the Orient // Clin. Orthop. – 1996; 323: 81–90.

344. Laurencin C.T., Zelicof S.B., Scott R.D., Ewald F.C. Unicompartmental versus total knee arthroplasty in the same patient. A comparative study. // Clin. Orthop. Relat. Res. – 1991; 273: 151–6.

345. Lawrence R.C., Felson D.T., Helmick C.G., et al. Estimates of the prevalence of arthritis and other rheumatic conditions in the United States. Part II. // Arthritis Rheum. – 2008; 58 (1): 26–35.

346. Lawrence R.C., Hochberg M.C., Kelsey J.L., McDuffie F.C., Medsger T.A., Felts W.R., et al. Estimates of the prevalence of selected arthritic and muskuloskeletal diseases in the United States. //J. Rheumatol. – 1989; 16: 427–41.

347. Lazic S., Boughton O., Hing C., Bernard J. Arthroscopic washout of the knee: a procedure in decline. Knee 2014; 21: 631–4.

348. Ledingham J., Deighton C. Update on the British Society for Rheumatology guidelines for prescribing TNF alfa blockers in adults with rheumatoid arthritis (update of previous guidelines of April 2001. Rheumatology (Oxford). 2005; 44 (2):157–63.

349. Lee J.K. Management of tibial bone defects with metal augmentation in primary total knee replacement: a minimum five-year review / J.K. Lee, C.H. Choi // J. Bone Joint Surg. Br. – 2011; 93 (11): 1493–6.

350. Lesiak A., Gottwald R., Weiser M. Skutecznosc kuracji preparatem Zeel T w iniekcjach dostawowych okolostawowych i domiesniowych w chorobie zwyrodnieniowej stawow // Medycyna Biologiczna; kwiecień czerwiec zeszyt. – 2001; 2: 30–6.

351. Levine M., McElroy K., Stakich V., Cicco J. Comparing conventional physical therapy rehabilitation with neuromuscular electrical stimulation after TKA. // Orthopedics. – 2013; 36 (3): 319–24.

352. Li G., Most E., Sultan P.G., Schule S., Zayontz S., Park S.E., Rubash H.E. Knee kinematics with a high-flexion posterior stabilized total knee prosthesis: an in vitro robotic experimental investigation. // J. Bone Joint Surg. Am. – 2004; 86-A (8): 1721–9.

353. Lie S.A., Pratt N., Ryan P., Engesæter L.B., Havelin L.I., Furnes O., et al. Duration of the increase in early postoperative mortality after elective hip and knee replacement. // J. Bone Joint Surg. Am. – 2010; 92 (1): 58–63.

354. Ling Z., Guo H., Boersma S. Analytical study on the kinematic and dynamic behaviors of a knee joint. // Med. Eng. Phys. – 1997; 19: 29–36.

355. Liodakis E., Bergeron S.G., Zukor D.J., Huk O.L., Epure L.M., Antoniou J. Perioperative complications and length of stay after revision total hip and knee arthroplasties: An analysis of the nsqip database. // J. Arthroplast. – 2015; 30: 1868–71.

356. Lizaur-Utrilla A., Collados-Maestre I., Miralles-Muñoz F.A., Lopez-Prats F.A. Total Knee Arthroplasty for Osteoarthritis Secondary to Fracture of the Tibial Plateau. A Prospective Matched Cohort Study. // J. Arthroplasty. – 2015; 30: 1328–32.

357. Lohmander L.S. Molecular markers to monitor outcome and intervention in osteoarthritis (promises, promises…) // Br. J. Rheumatol. – 1995; 34 (7): 599–601.

358. Lohmander L.S., Ostenberg A., Englund M., Roos H. High prevalence of knee osteoarthritis, pain, and functional limitations in female soccer players twelve years after anterior cruciate ligament injury. // Arthritis Rheum. – 2004; 50 (10): 3145–52.

359. Lombardi A.V. Jr., Mallory T.H., Vaughn B.K., Krugel R., Honkala T.K., Sorscher M., et al. Dislocation following primary posterior-stabilized total knee arthroplasty. // J. Arthroplasty. – 1993; 8: 633–9.

360. Losina E., Walensky R.P., Kessler C.L., Emrani P.S., Reichmann W.M., Wright E.A., et al. Cost-effectiveness of total knee arthroplasty in the United States: patient risk and hospital volume. // Arch. Intern. Med. – 2009; 169: 1113–21.

361. Lotke P., Eckег, M. Influence of Position of Prosthesis in Total Knee Replacement. // J. Bone Joint Surg. – 1977; 59A: 77.

362. Lotke P.A. Impaction grafting for bone defects in revision total knee arthroplasty / P.A. Lotke, G.F. Carolan, N. Puri // Clin. Orthop. Relat. Res. – 2006; 446: 99–103.

363. Lotke P.A., Lonner J.H. Knee arthroplasty. 3rd ed. Philadelphia, PA: Wolters Kluwer Health / Lippincott Williams &Wilkins; 2009.

364. Lotke P.A., Wong R.Y., Ecker M.L. The use of methylmethacrylate in primary total knee replacements with large tibial defects. // Clin. Orthop. Relat. Res. – 1991; 270: 288–94.

365. Lubowitz J.H., Provencher M.T., Rossi M.J. Could the New England Journal of Medicine be biased against arthroscopic knee surgery? Part 2. // Arthroscopy. – 2014; 30 (6): 654–5.

366. MacIntosh D.L. Hemiarthroplasty of the knee using a space occupying prosthesis for painful varus and valgus deformities. // J. Bone Joint Surg. Am. – 1958; 40A: 1431.

367. Maetzel A., Makela M., Hawker G., Bombardier C. Osteoarthritis of the hip and knee and mechanical occupational exposure – a systematic overview of the evidence. // J. Rheumatol. – 1997; 24 (8): 1599–607.

368. Mahomed N.N., Barrett J., Katz J.N., Baron J.A., Wright J., Losina E. Epidemiology of total knee replacement in the United States Medicare population. // J. Bone Joint Surg. Am. – 2005; 87 (6): 1222–8.

369. Maletis G.B., Inacio M.C., Reynolds S., Funahashi T.T. Incidence of symptomatic venous thromboembolism after elective knee arthroscopy. // J. Bone Joint Surg. Am. – 2012; 94: 714–20.

370. Malfeld K., Fridriks F., Kaiser R., Neumann H.W. Unicompartmental knee arthroplasty// Доклад на международном симпозиуме «Эндопротезирование крупных суставов» (Москва, 2000) – Тез. Докл. – М. – 2000: 55–9.

371. Mansson B. Cartilage and bone macromolecules in knee joint synovial fluid in rheumatoid arthritis: relation to development of knee or hip joint destruction / B. Mansson, P. Geborek, T. Saxne // Annals of the Rheumatic Diseases. – 1997; 56: 91–6.

372. Marmor L. Total knee arthroplasty in a patient with congenital dislocation of the patella. Case report. // Clin. Orthop. Relat. Res. – 1988; 226: 129–33.

373. Marmor L. Unicompartmental knee arthroplasty. Ten- to 13-year follow-up study. // Clin. Orthop. Relat. Res. – 1988; 226: 14–20.

374. McAlindon T.E., Wilson P.W., Aliabadi P., Weissman B., Felson D.T. Level of physical activity and the risk of radiographic and symptomatic knee osteoarthritis in the elderly: the Framingham study. // Am. J. Med. – 1999; 106 (2): 151–7.

375. McAuley J.P., Harrer M.F., Ammeen D., Engh G.A. Outcome of knee arthroplasty in patients with poor preoperative range of motion. // Clin. Orthop. Relat. Res. – 2002; 404: 203–7.

376. McGarry J.G., Daruwalla Z.J. The efficacy, accuracy and complications of corticosteroid injections of the knee joint. Knee Surg. Sports Traumatol. Arthrosc. 2011; 19 (10): 1649–54.

377. McKeever D.C. Tibial plateau prosthesis. // Clin. Orthop. Rel. Res. – 1960; 192: 3–12.

378. Meding J.B., Keating E.M., Ritter M.A., Faris P.M., Berend M.E. Total knee replacement in patients with genu recurvatum. // Clin. Orthop. Relat. Res. – 2001; 393: 244–9.

379. Meding J.B., Wing J.T., Ritter M.A. Does high tibial osteotomy affect the success or survival of a total knee replacement? // Clin. Orthop. Relat. Res. – 2011; 469: 1991–4.

380. Mengal B., Aebi J., Rodriquez A., Lemaire R. A prospective randomized study of wound drainage versus non-drainage in primary total hip or knee arthroplasty. // Rev. Chir. Orthop. Reparatrice. Appar. Mot. – 2001; 87: 29–39.

381. Messier S.P., Loeser R.F., Miller G.D., et al. Exercise and dietary weight loss in overweight and obese older adults with knee osteoarthritis: the Arthritis, Diet, and Activity Promotion Trial. // Arthritis Rheum. – 2004; 50 (5): 1501–10.

382. Metabolic bone changes in osteoarthritis: the role of imaging and pathogenetic interpretation / E. Silvestri, A. Corazza, L. Molfetta, G. Garlaschi // J. Biol. Regul. Homeost. Agents. – 2015; 29 (3): 737–43.

383. Mili F., Helmic C. G., Zack M. M. Prevalence of arthritis: analysis of data from the US behavioral risk factor surveillance system, 1996–1999 // J. Rheumatol. – 2002; 29 (9): 1981–8.

384. Miranda H. et al. A prospective study on knee pain and its risk factors // Osteoarthritis Cartilage. – 2002; 10 (8): 623–30.

385. Mises R. Mechanik der plastischen Formaenderung von Kristallen // Zeitschrift fuer angewandte // Mathematik und Mechanik. 1928. B. 8, Heft 3: 161–85.

386. Mizner R.L., Petterson S.C., Snyder-Mackler L. Quadriceps strength and the time course of functional recovery after total knee arthroplasty. // J. Orthop. Sports Phys. Ther. – 2005; 35 (7): 424–36.

387. Mizner R.L., Snyder-Mackler L. Altered loading during walking and sit-to-stand is affected by quadriceps weakness after total knee arthroplasty. // J. Orthop. Res. – 2005; 23 (5): 1083–90.

388. Mochizuki R.M., Schurman D.J. Patellar complications following total knee arthroplasty. // J. Bone Joint Surg. Am. – 1979; 61: 879–83.

389. Mockford B.J., Thompson N.W., Humphreys P., Beverland D.E. Does a standard outpatient physiotherapy regime improve the range of knee motion after primary total knee arthroplasty? // J. Arthroplasty. – 2008; 23 (8): 1110–4.

390. Montgomery W.H. III, Insall J.N., Haas S.B., Becker M.S., Windsor R.E. Primary total knee arthroplasty in stiff and ankylosed knees. // Am. J. Knee Surg. – 1998; 11: 20–3.

391. Moon P.M., Beier F. Novel insights into osteoarthritis joint pathology from studies in mice // Curr. Rheumatol. Rep. – 2015; 17 (8): 50.

392. Moseley J.B., O'Malley K., Petersen N.J., Menke T.J., Brody B.A., Kuykendall D.H., et al. A controlled trial of arthroscopic surgery for osteoarthritis of the knee. // N. Engl. J. Med. – 2002; 347: 81–8.

393. Mulhall K.J., Ghomrawi H.M., Engh G.A., Clark C.R., Lotke P., Saleh K.J. Radiographic prediction of intraoperative bone loss in knee arthroplasty revision. // Clin. Orthop. Relat. Res. – 2006; 446: 51–8.

394. Mullaji A., Lingaraju A.P., Shetty G.M. Computer-assisted total knee replacement in patients with arthritis and a recurvatum deformity. // J. Bone Joint Surg. Br. – 2012; 94-B: 642–7.

395. Mullaji A., Marawar S., Sharma A. Correcting varus deformity. // J. Arthroplasty. – 2007; 22 (1): 15–9.

396. Mullaji A.B., Padmanabhan V., Jindal G. Total knee arthroplasty for profound varus deformity: technique and radiological results in 173 knees with varus of more than 20 degrees. // J. Arthroplasty. – 2005; 20: 550–61.

397. Muller W. The knee: form, function and ligament reconstruction. New York: Springer-Verlag; 1983: 8, 9, 145–50.

398. Muraki S., Oka H., Akune T., et al. Prevalence of radiographic knee osteoarthritis and its association with knee pain in the elderly of Japanese population-based cohorts: the ROAD study. // Osteoarthritis Cartilage. – 2009; 17: 1137–43.

399. Murata K., Yasuda T., Ito H., et al. Lask of increase in postoperative complications with low-dose methotrexate therapy in patients with rheumatoid arthritis undergoing elective orthopedic surgery. // Mod. Rheumatol. – 2006; 16 (1): 14–9.

400. Murray D.W. Mobile bearing unicompartmental knee replacement. Orthopedics. – 2005; 28 (9): 985–7.

401. Murray D.W., Goodfellow J.W., O'Connor J.J. The Oxford medial unicompartmental arthroplasty: a ten-year survival study. // J. Bone Joint Surg. Br. – 1998; 80 (6): 983–9.

402. Mustonen A.O., Koivikko M.P., Haapamaki V.V., Kiuru M.J., Lamminen A.E., Koskinen S.K. Multidetector computed tomography in acute knee injuries: assessment of cruciate ligaments with magnetic resonance imaging correlation. // Acta Radiol. – 2007; 48 (1): 104–11.

403. Muthuri S.G., Hui M., Doherty M., Zhang W. What if we prevent obesity? Risk reduction in knee osteoarthritis estimated through a meta-analysis of observational studies. // Arthritis Care Res. (Hoboken). – 2011; 63: 982–90.

404. Moller A.M., Villebro N., Pedersen T., Tonnesen H. Effect of preoperative smoking intervention on postoperative complications: a randomised clinical trial. // Lancet. – 2002; 359: 114–7.

405. Nadaud M.C., Fehring T.K., Fehring K. Underestimation of osteolysis in posterior stabilized total knee arthroplasty. // J. Arthroplasty. – 2004; 19: 110–5.

406. Namba R.S., Inacio M.C., Paxton E.W. Risk factors associated with deep surgical site infections after primary total knee arthroplasty: an analysis of 56,216 knees. // J. Bone Joint Surg. Am. – 2013; 95-A: 775–82.

407. National Hospital Discharge Survey: 2012 table, inpatient surgery. Procedures by selected patient characteristics – Number by procedure category and age.

408. National Joint Registry for England and Wales. 12th Annual Report. 2015.Available:http://www.njrcentre.org.uk/njrcentre/Portals/0/Documents/England/Reports/12th%20annual%20report/NJR%20Online%20Annual%20Report%202015.pdf.

409. National Joint Registry for England and Wales. 9th Annual Report. 2012. Available: http://www.njrcentre.org.uk/njrcentre/default.aspx.

410. Naudie D., Bourne R.B., Rorabeck C.H., Bourne T.J. The Install Award. Survivorship of the high tibial valgus osteotomy. A 10- to 22-year followup study. // Clin. Orthop. Relat. Res. – 1999; 367: 18–27.

411. Nelson C.L., Saleh K.J., Kassim R.A., et al. Total knee arthroplasty after varus osteotomy of the distal part of the femur. // J. Bone Joint Surg. Am. – 2003; 85-A: 1062–5.

412. Neogi T., Booth S.L., Zhang Y.Q., et al. Low vitamin K status is associated with osteoarthritis in the hand and knee. // Arthritis Rheum. – 2006; 54 (4): 1255–61.

413. Neogi T., Felson D., Niu J., et al. Association between radiographic features of knee osteoarthritis and pain: results from two cohort studies. // BMG. – 2009; 339: b2844.

414. Nevitt M.C., Cummings S.R., Lane N.E., et al. Association of estrogen replacement therapy with the risk of osteoarthritis of the hip in elderly white women. Study of Osteoporotic Fractures Research Group. // Arch. Intern. Med. – 1996; 156 (18): 2073–80.

415. Nevitt M.C., Felson D.T., Williams E.N., Grady D. The effect of estrogen plus progestin on knee symptoms and related disability in postmenopausal women: The Heart and Estrogen/Progestin Replacement Study, a randomized, double-blind, placebo-controlled trial. // Arthritis Rheum. – 2001; 44 (4): 811–8.

416. Ng T.P., Chiu K.Y. Recurrent dislocation of total knee arthroplasty: An unusual cause. // J. Arthroplasty. – 2003; 18: 1067–70.

417. Niu J., Zhang Y.Q., Torner J., et al. Is obesity a risk factor for progressive radiographic knee osteoarthritis? // Arthritis Rheum. – 2009; 15; 61: 329–35.

418. O'Connor J., Shercliff T., Fitzpatrick D., et al. Geometry of the knee. In: Akeson WH, O'Connor JJ, Daniel DM, editors. Knee ligaments: structure, function, injury and repair. New York: Raven Pr; 1990: 163–200.

419. Olcott C.W., Scott R.D. A comparison of 4 intraoperative methods to determine femoral component rotation during total knee arthroplasty. // J. Arthroplasty. – 2000; 15 (1): 22–6.

420. Ong S.M., Taylor G.J. Can knee position save blood following total knee replacement? // Knee. – 2003; 10: 81–5

421. Orthopedic Network News. 2002 hip and knee implant review. CMS MedPar. Available at: www.OrthopedicNetworkNews.com. Accessed 9/8/03.

422. Osteras H., Osteras B., Torstensen T.A. Medical exercise therapy, and not arthroscopic surgery, resulted in decreased depression and anxiety in patients with degenerative meniscus injury. // J. Bodyw. Mov. Ther. – 2012; 16: 456–63.

423. Outerbridge R. The etiology of chondromalacia patellae / R. Outerbridge // J. Bone Joint Surg. – 1961; 43-B: 752–7.

424. Padala P.R., Rouholamin E., Mehta R.L. The role of drains and tourniquets in primary total knee replacement: a comparative study of TKR performed with drains and tourniquet versus no drains and adrenaline and saline infiltration. // J. Knee Surg. – 2004; 17: 24–7.

425. Pagnano M.W., Trousdale R.T., Rand J.A. Tibial wedge augmentation for bone deficiency in total knee arthroplasty. A followup study. // Clin. Orthop. Relat. Res. – 1995; 321: 151–5.

426. Paley D., Herzenberg J.E., Tetsworth K., McKie J., Bhave A. Deformity planning for frontal and sagittal plane corrective osteotomies. // Orthop. Clin. North Am. – 1994; 25: 425–65.

427. Palotie A., Vaisanen P., Ott J., et al. Predisposition to familial osteoarthrosis linked to type II collagen gene. // Lancet. – 1989; 1 (8644): 924–7.

428. Parvizi J., Hanssen A.D., Spangehl M.J. Total knee arthroplasty following proximal tibial osteotomy: risk factors for failure. // J. Bone Joint Surg. Am. – 2004; 86-A: 474–9.

429. Parvizi J., Sullivan T.A., Trousdale R.T., Lewallen D.G. Thirty-day mortality after total knee arthroplasty. // J. Bone Joint Surg. Am. – 2001; 83(8): 1157–61.

430. Patel V.P., Walsh M., Sehgal B., et al. Factors associated with prolonged wound drainage after primary total hip and knee arthroplasty. // J. Bone Joint Surg. Am. – 2007; 89-A: 33–8.

431. Pavone V., Boettner F., Fickert S., Sculco T.P. Total condylar knee arthroplasty: a long-term follow-up. // Clin. Orthop. Relat. Res. – 2001; 388: 18–25.

432. Peat G., McCarney R., Croft P. Knee pain and osteoarthritis in older adults: a review of community burden and current use of primary health care. // Ann. Rheum. Dis. – 2001; 60: 91–7.

433. Peat G., Thomas E., Duncan R., Wood L. Is a false-positive clinical diagnosis of knee osteoarthritis just the early diagnosis of preradiographic disease? // Arthritis Care Res. (Hoboken). – 2010; 62: 1502–6.

434. Petersson I.F. Occurrence of osteoarthritis of the peripheral joints in European populations. // Annals of the Rheumatic Diseases. – 1996; 55: 659–64.

435. Petersson I.F., Boegard T., Saxne T., Silman A.J., Svensson B. Radiographic osteoarthritis of the knee classified by the Ahlbäck and Kellgren & Lawrence systems for the tibiofemoral joint in people aged 35–54 years with chronic knee pain. // Annals of the Rheumatic Diseases. – 1997; 56: 493–6.

436. Petterson S.C., Barrance P., Marmon A.R., Handling T., Buchanan T., Snyder-Mackler L. Timecourse of quad strength, area and activation after knee arthroplasty and strength training. // Med. Sci. Sports Exerc. – 2011; 43 (2): 225–31.

437. Petterson S.C., Mizner R.L., Stevens J.E., et al. Improved function from progressive strengthening interventions after total knee arthroplasty: a randomized clinical trial with an imbedded prospective cohort. // Arthritis Rheum. – 2009; 61 (2): 174–83.

438. Piazza G., Seddighzadeh A., Goldhaber S.Z. Deep-vein thrombosis in the elderly. // Clin. Appl. Thromb. Hemost. – 2008; 14 (4): 393–8.

439. Pinskerova V., Johal P., Nakagawa S., Sosna A., Williams A., Gedroyc W., Freeman M.A. Does the femur roll-back with flexion? // J. Bone Joint Surg. Br. – 2004; 86 (6): 925–31.

440. Prentice A.M., Jebb S.A. Beyond body mass index. // Obes. Rev. – 2001; 2 (3): 141–7.

441. Puranen J., Ala-Ketola L., Peltokallio P., Saarela J. Running and primary osteoarthritis of the hip. // Br. Med. J. – 1975; 02 (5968): 424–5.

442. Qiu Y.Y., Yan C.H., Chiu K.Y., Ng F.Y. Review article: bone defect classifications in revision total knee arthroplasty. // J. Orthop. Surg. (Hong Kong). – 2011; 19 (2): 238–43.

443. Quilty B., Tucker M., Campbell R., Dieppe P. Physiotherapy including quadriceps exercises and patellar taping for knee osteoarthritis with predominant patello-femoral joint involvement: randomized controlled trial. // J. Rheumatol. – 2003; 30: 1311–7.

444. Raaij T.M., Bakker W., Reijman M., Verhaar J.A.N. The effect of high tibial osteotomy on the results of total knee arthroplasty: a matched case control study. // BMC Musculoskelet. Disord. – 2007; 8: 74–9.

445. Rademakers M.V., Kerkhoffs G.M., Sierevelt I.N., Raaymakers E.L., Marti R.K. Intra-articular fractures of the distal femur: a long-term follow-up study of surgically treated patients. // J. Orthop. Trauma. – 2004; 18 (4): 213–9.

446. Rader Ch.P. et al. Heterotopic ossification after total knee arthroplasty / Ch.P. Rader, Barthel T., Haase M. et al. // Acta. Orthop. Scand. – 1997; 68 (1): 46–50.

447. Raja K., Dewan N. Efficacy of knee braces and foot orthoses in conservative management of knee osteoarthritis: a systematic review. // Am. J. Phys. Med. Rehabil. – 2011; 90: 247–62.

448. Rajan R.A., Pack Y., Jackson H., Gillies C., Asirvatham R. No need for outpatient physiotherapy following total knee arthroplasty: a randomized trial of 120 patients. // Acta Orthop. Scand. – 2004; 75 (1): 71–3.

449. Rajgopal A., Ahuja N., Dolai B. Total knee arthroplasty in stiff and ankylosed knees. // J. Arthroplasty. – 2005; 20: 585–90.

450. Ranawat A.S., Ranawat C.S, Elkus M., et al. Total knee arthroplasty for severe valgus deformity. // J. Bone Joint Surg. Am. – 2005; 87-A (Pt 2) (suppl 1): 271–84.

451. Ranawat C.S. History of total knee replacement. // J. South Orthop. Assoc. – 2002; Winter; 11 (4): 218–26.

452. Ranawat C.S., Flynn W.F., Saddler S., Hansraj K.K., Maynard M.J. Long term results of the Total Condylar Knee Arthroplasty : A 15–year survivorship study. // Clin. Orthop. Relat. Res. – 1993; 286: 94–102.

453. Ranawat C.S., Scuclo T.P. History of the development of total knee prosthesis at the Hospital for Special Surgery. In: Ranawat CS (ed.) Total condylar knee arthroplasty. Springer-Verlang. 1985; New York.

454. Rand J.A. Bone deficiency in total knee arthroplasty. Use of metal wedge augmentation. // Clin. Orthop. Relat. Res. – 1991; 271: 63–71.

455. Rand J.A., Ilstrup D.M. Survivorship analysis of Total Knee Arthroplasty. Cumulative rates of survival of 9200 total knee arthroplasties. // J. Bone Joint Surg. – 1991; 73A: 397–409.

456. Reginster J. Y. The prevalence and burden of arthritis // Rheumatology. – 2002; 41 (1): 3–6.

457. Rehder J. Morphometrical studies on the symmetry of the human knee joint: femoral condyles. // J. Biomech. – 1983; 16: 351–61.

458. Reichel H., Hube R., Birke A., Hein W. Bone defects in revision total knee arthroplasty: classification and management [in German]. // Zentralbl. Chir. – 2002; 127: 880–5.

459. Reichenbach S., Rutjes A.W., Nüesch E., Trelle S., Jüni P. Joint lavage for osteoarthritis of the knee. // Cochrane Database Syst. Rev. – 2010; 5: CD007320.

460. Reto J.B. Osteochondral Lesions of the Talus: Computer-assisted Retrograde Drilling-Feasibility and Accuracy in Initial Experiences / J.B. Reto, C.C. Hoser, R. Rosenberger et al. // Radiology. – 2001; 218: 278–82.

461. Ringdahl E., Pandit S. Treatment of knee osteoarthritis. // Am. Fam. Physician. – 2011; 83: 1287–92.

462. Ritter M.A., Faris G.W., Faris P.M., Davis K.E. Total knee arthroplasty in patients with angular varus or valgus deformities of > or=20 degrees. // J. Arthroplasty. – 2004; 19: 862–6.

463. Ritter M.A., Harty L.D. Medial screws and cement: A possible mechanical augmentation in total knee arthroplasty. // J. Arthroplasty. – 2004; 19: 587–9.

464. Ritter M.A., Worland R., Saliski J., Helphenstine J.V., Edmondson K.L., Keating E.M., Faris P.M., Meding J.B. Flat-on-flat, nonconstrained, compression molded polyethylene total knee replacement. // Clin. Orthop. Relat. Res. – 1995; (321): 79–85.

465. Roberts V.I., Esler C.N., Harper W.M. A 15-year followup study of 4606 primary total knee replacements. // J. Bone Joint Surg. Br. – 2007; 89: 1452–6.

466. Robertsson O, Knutson K, Lewold S, Lidgren L. The Swedish Knee Arthroplasty Register 1975-1997: an update with special emphasis on 41,223 knees operated on in 1988-1997. // Acta Orthop. Scand. – 2001; 72: 503–13.

467. Robinson E.J., Mulliken B.D., Bourne R.B., Rorabeck C.H., Alvarez C. Catastrophic osteolysis in total knee replacement. A report of 17 cases. // Clin. Orthop. Relat. Res. – 1995; 321: 98–105.

468. Robinson R.P. The early innovators of today's resurfacing condylar knees. // J. Arthroplasty. – 2005; 20 (1): 2–26.

469. Rodriguez J.A., Bhende H., Ranawat C.S. Total condylar knee replacement: a 20-year follow-up study. // Clin. Orthop. Relat. Res. – 2001; 388: 10–7.

470. Roos E.M., Ostenberg A., Roos H., Ekdahl C., Lohmander L.S. Long-term outcome of meniscectomy: symptoms, function, and performance tests in patients with or without radiographic osteoarthritis compared to matched controls. // Osteoarthritis Cartilage. – 2001; 9 (4): 316–24.

471. Roos H., Lindberg H., Gardsell P., Lohmander L.S., Wingstrand H. The prevalence of gonarthrosis and its relation to meniscectomy in former soccer players. // Am. J. Sports Med. – 1994; 22 (2): 219–22.

472. Rossi M.J., D'Agostino R.B. Jr., Provencher M.T., Lubowitz J.H. Could the New England Journal of Medicine be biased against arthroscopic knee surgery? // Arthroscopy. – 2014; 30: 536–7.

473. Rudan J.F., Simurda M.A. High tibial osteotomy. A prospective clinical and roentgenographic review. // Clin. Orthop. Relat. Res. – 1990; 255: 251–6.

474. Ruiz-Romero C., Fernández-Puente P., Calamia V., Blanco F.J. Lessons from the proteomic study of osteoarthritis // Expert Rev. Proteomics. – 2015; 12 (4): 433–43.

475. Saase J.L.C.M., Romunde L.K.J., Cats A., Vandenbroucke J.P., Valkenburg H.A. Epidemiology of osteoarthritis: Zoetermer survey. Comparison of radiological osteoarthritis in a Dutch population with that in 10 other populations. // Ann. Rheum. Dis. – 1989; 48: 271–80.

476. Sathasivam S., Walker P. A computer model with surface friction for the prediction of total knee kinematics. // J. Biomech. – 1997; 30: 177–84.

477. Savenkova N.A., Amirdzhanova V.N., Makarov S.A., et al. Should disease-modifying therapy be stopped in patients with rheumatoid arthritis before endoprosthetic joint replacement? // Nauchno-prakticheskaya revmatologiya - Rheumatology Science and Practice. – 2011; (5): 46–50.

478. Sawitzke A.D., Shi H., Finco M.F., et al. The effect of glucosamine and/or chondroitin sulfate on the progression of knee osteoarthritis: a report from the glucosamine/ chondroitin arthritis intervention trial. // Arthritis Rheum. – 2008; 58: 3183–91.

479. Scarvell J., Smith P., Refshauge K., Galloway H., Woods K. Kinematics and bone density changes in the ACL injured knee. Paper presented at: VIIth International Physiotherapy Congress; 2002 May 25–28; Sydney (Aust).

480. Schai P.A., Thornhill T.S., Scott R.D. Total Knee Arthroplasty with the PFC System. Result at a minimum of ten years and survivorship analysis. // J. Bone Joint Surg. – 1998; 80B: 850–8.

481. Schiphof D., Boers M., Bierma-Zeinstra S.M. Differences in descriptions of Kellgren and Lawrence grades of knee osteoarthritis. // Ann. Rheum. Dis. – 2008; 67: 1034–6.

482. Schnurr C., Nessler J., Konig D.P. Is referencing the posterior condyles sufficient to achieve a rectangular flexion gap in total knee arthroplasty? // Int. Orthop. – 2009; 33 (6): 1561–5.

483. Scott C.E., Davidson E., MacDonald D.J., White T.O., Keating J.F. Total knee arthroplasty following tibial plateau fracture: a matched cohort study. // Bone Joint J. – 2015; 97-B: 532–8.

484. Scott R.D.Duopatellar total knee replacement: The Brigham experience. // Orth. Clinic North Am. – 1982, 13 (1): 89–102.

485. Scuderi G.R., Insall J.N., Haas S.B., Becker-Fluegel M.W., Windsor R.E. Inlay autogeneic bone grafting of tibial defects in primary total knee arthroplasty. // Clin. Orthop. Relat. Res. – 1989; 248: 93–7.

486. Scuderi G.R., Insall J.N., Windsor R.E., Moran M.C. Survivorship of cemented knee replacements. // J. Bone and Joint Surg. – 1989; 71-B: 798–803.

487. Scuderi G.R., Tria A.J. Jr., Insall J.N. Total knee arthroplasty. Surgical techniques in total knee arthroplasty. / Springer: 177–85.

488. Sharkey P.F., Lichstein P.M., Shen C., Tokarski A.T., Parvizi J. Why are total knee arthroplasties failing today-has anything changed after 10 years? // J. Arthroplasty. – 2014; 29: 1774–8.

489. Sharma L., Lou C., Felson D.T., et al. Laxity in healthy and osteoarthritic knees. // Arthritis Rheum. – 1999; 42 (5): 861–70.

490. Sharma L., Song J., Felson D.T., Cahue S., Shamiyeh E., Dunlop D.D. The role of knee alignment in disease progression and functional decline in knee osteoarthritis. // Jama. – 2001; 286 (2): 188–95.

491. Sharrock N.E., Cazan M.G., Hargett M.J.L., Williams-Russo P., Wilson P.D. Changes in mortality after total hip and knee arthroplasty over a ten-year period. // Anesth. Analg. – 1995; 80(2): 242–8.

492. Shaw J.A., Moulton M.J. High tibial osteotomy: an operation based on a spurious mechanical concept. A theoretic treatise. // Am. J. Orthop. – 1996; 25: 429–36.

493. Sihvonen R., Paavola M., Malmivaara A., Itala A., Joukainen A., Nurmi H., et al. Arthroscopic partial meniscectomy versus sham surgery for a degenerative meniscal tear. // N. Engl. J. Med. – 2013; 369: 2515–24.

494. Sinusas K. Osteoarthritis: diagnosis and treatment. //Am. Fam. Physician. – 2012; 85 (1): 49–56.

495. Skolnick M., Coventry M. Geometric total knee arthroplasty, a two-year follow-up study. // J. Bone Joint Surg. – 1976; 58-A: 749.

496. Slemenda C., Brandt K.D., Heilman D.K., et al. Quadriceps weakness and osteoarthritis of the knee. // Ann. Intern. Med. – 1997; 127 (2): 97–104.

497. Smidt G. Biomechanical analysis of knee flexion and extension. // J. Biomech. – 1973; 6: 79–92.

498. Smith P.N., Refshauge K.M., Scarvell J.M. Development of the concepts of knee kinematics. // Arch. Phys. Med. Rehabil. – 2003; 84: 1895–902.

499. Soren A. Arthritis and related infections. / Berlin: Springer Verlag, 1993: 448.

500. Spector T., Hart D. How serious is knee osteoarthritis? // Ann. Rheum. Dis. – 1992; 51: 1105–6.

501. Spector T.D., Cicuttini F., Baker J., Loughlin J., Hart D. Genetic influences on osteoarthritis in women: a twin study. // BMG. – 1996; 312 (7036): 940–3.

502. Spector T.D., Harris P.A., Hart D.J., et al. Risk of osteoarthritis associated with long-term weight-bearing sports: a radiologic survey of the hips and knees in female ex-athletes and population controls. // Arthritis Rheum. – 1996; 39 (6): 988–95.

503. Spector T.D., Hart D.J., Leedham-Green M. The prevalence of knee and hand osteoarthritis (OA) in the general population using different clinical criteria: the Chingford study. // Arthritis Rheum. – 1991; 34: 171.

504. Spector TD, Cicuttini F, Baker J, Loughlin J, Hart D. Genetic influences on osteoarthritis in woman: a twin study. // British Medical J. – 1996; 312: 940–3.

505. Spector A., Wang G. M., Wang R. R. The prevention of cataract caused by oxidative stress in cultured rat lenses. I. H202 and photochemically insulted cataract. // Curr. Eye Res. – 1993; 12: 163–79.

506. Srikanth V.K., Fryer J.L., Zhai G., Winzenberg T.M., Hosmer D., Jones G. A meta-analysis of sex differences prevalence, incidence and severity of osteoarthritis. // Osteoarthritis Cartilage. – 2005; 13 (9): 769–81.

507. Srikulmontree T. Osteoarthritis [Internet] 2012. [updated 2012; cited 2012 Dec 03]. Available from: http://www.rheumatology.org/practice/clinical/patients/diseases_and_conditions/osteoarthritis.asp.

508. Stevens J.E., Mizner R.L., Snyder-Mackler L. Quadriceps strength and volitional activation before and after total knee arthroplasty for osteoarthritis. // J. Orthop. Res. – 2003; 21 (5): 775–9.

509. Stevens-Lapsley J.E., Balter J.E., Wolfe P., Eckhoff D.G., Kohrt W.M. Early neuromuscular electrical stimulation to improve quadriceps muscle strength after total knee arthroplasty: a randomized controlled trial. // Phys. Ther. – 2012; 92 (2): 210–26.

510. Stiehl J. Knee kinematics and mobile bearings: new design considerations. // Curr. Opinion Orthop. – 2001; 12: 18–25.

511. Strasser H. Lehrbuch der Muskel und Gelenkmechanik. Vol 3. / Berlin: Springer Verlag; 1917: 335–8.

512. Stukenborg-Colsman C., Wirth C.J., Lazovic D., Wefer A. High tibial osteotomy versus unicompartmental joint replacement in unicompartmental knee joint osteoarthritis: 7–10-year follow-up prospective randomised study. // Knee. – 2001; 8 (3): 187–94.

513. Sundaram R.O., Parkinson R.W. Closed suction drains do not increase the blood transfusion rates in patients undergoing total knee arthroplasty. // Int. Orthop. – 2007; 31: 613–16.

514. Swedish Hip Arthroplasty Register 2012 annual report.

515. Swedish Knee Arthroplasty Register 2012 annual report. Available: http://www.myknee.se/en/

516. Tai T.W., Yang C.Y., Jou I.M., Lai K.A., Chen C.H. Temporary drainage clamping after total knee arthroplasty: a meta-analysis of randomized controlled trials. // J. Arthroplasty. – 2010; 25 (8): 1240–5.

517. The American Joint Replacement Registry 2013 Information Packet.

518. The New Zealand Joint Registry Fourteen Year Report (January 1999 - December) 2012. Available: http:// nzoa.org.nz/system/files/NJR%2013%20Year%20 Report.pdf.

519. Thienpont E., Paternostre F., Pietsch M., Hafez M., Howell S. Total knee arthroplasty with patient-specific instruments improves function and restores limb alignment in patients with extra-articular deformity. // Knee. – 2013; 20: 407–11.

520. Thomas A., Stevens-Lapsley J. Importance of attenuating quadriceps activation deficits after total knee arthroplasty. // Exerc. Sport Sci. Rev. – 2012; 40 (2): 95–101.

521. Thompson W., Thaete F., Fu F., Dye S. Tibial meniscal dynamics using a three-dimensional reconstruction of MRI. // Am. J. Sports Med. – 1991; 19: 210–6.

522. Thorlund J.B., Hare K.B., Lohmander L.S. Large increase in arthroscopic meniscus surgery in the middle-aged and older population in Denmark from 2000 to 2011. // Acta Orthop. – 2014; 85: 287–92.

523. Tillmann B., Schenke M. Pathology of osteoarthrosis // Trends In research and treatment of joint diseases. Tokyo, etc., 1992: 20–8.

524. Townley C., Hill L. Total knee replacement. // Am. J. Nurs. – 1974; 74 (9): 1612–7.

525. Trieb K., Schmid M., Stulnig T. et al. Long-term outcome of total knee replacement in patients with rheumatoid arthritis. // Joint Bone Spine. – 2008; 75: 163–6.

526. Tsumara N., Yoshiya S., Chin T. et al. A prospective comparison of clamping the drain or post-operative salvage of blood in reducing blood loss after total knee arthroplasty. // J. Bone Joint Surg. Br. – 2006; 88: 49–53.

527. Udomkiat P., Meng B.J., Dorr L.D., Wan Z. Functional comparison of posterior cruciate retention and substitution knee replacement. // Clin. Orthop. Relat. Res. – 2000; 378: 192–201.

528. Vangsness C.T. Jr., Spiker W., Erickson J. A review of evidence-based medicine for glucosamine and chondroitin sulfate use in knee osteoarthritis. // Arthroscopy. – 2009; 25: 86–94.

529. Vedi V., Williams A., Tennant S., Spouse E., Hunt D., Gedroyc W. Meniscal movement. An in-vivo study using dynamic MRI. // J. Bone Joint Surg. Br. – 1999; 81: 37–41.

530. Verneuil A. De la creation dune fausse articulation par section ou resection partielle de los maxilairde inferior, comme moyen de remedier al ankylose vrai ou fausse de la machoire ingerieure. // Arch. Gen. Med. – 1860; 15 (5): 174.

531. Veselko M., Jenko M., Lipuscek I. The use of the co-ordinate measuring machine for the study of three-dimensional biomechanics of the knee. // Computers Biol. Med. – 1998; 28: 343–57.

532. Vicenzino B., Souvlis T., Wright A. Musculoskeletal pain. In: Strong J, Unruh AM, Wright A, Baxter GD, editors. Pain: a textboot for therapists. / Edinburgh: Churchill Livingstone, 2002.

533. Victor J., Banks S., Bellemans J. Kinematics of posterior cruciate ligament-retaining and -substituting total knee arthroplasty: a rospective randomised outcome study. // J. Bone Joint Surg. Br. – 2005; 87 (5): 646–55.

534. Vignon E., Valat J.P., Rossignol M., et al. Osteoarthritis of the knee and hip and activity: a systematic international review and synthesis (OASIS). // Joint Bone Spine. – 2006; 73: 442–55.

535. Vince K.G., Abdeen A. Wound problems in total knee arthroplasty. // Clin. Orthop. Relat. Res. – 2006; 452: 88–90.

536. Wada M., Imura S., Baba H., Shimada S. Knee laxity in patients with osteoarthritis and rheumatoid arthritis. // Br. J. Rheumatol. – 1996; 35 (6): 560–3.

537. Walker P. A new concept in guided motion total knee arthroplasty. // Arthroplasty. – 2001; 16: 157–63.

538. Walker P., Shoji H., Erkman M. The rotational axis of the knee and its significance to prosthesis design. // Clin. Orthop. – 1972; 89: 160–70.

539. Wandel S., Jüni P., Tendal B., et al. Effects of glucosamine, chondroitin, or placebo in patients with osteoarthritis of hip or knee: network meta-analysis. // BMJ. – 2010; 341: 4675.

540. Wang J.W., Chen W.S., Lin P.C., Hsu C.S., Wang C.J. Total knee replacement with intra-articular resection of bone after malunion of a femoral fracture: can sagittal angulation be corrected? // J. Bone Joint Surg. Br. – 2010; 92-B: 1392–6.

541. Wang J.W., Wang C.J. Total knee arthroplasty for arthritis of the knee with extra-articular deformity. // J. Bone Joint Surg. Am. – 2002; 84-A: 1769–74.

542. Wang Y., Teichtahl A.J., Cicuttini F.M. Osteoarthritis year in review 2015: imaging // Osteoarthritis Cartilage. – 2016; 24 (1): 49–57.

543. Watanabe W, Sato K., Itoi E. Autologous bone grafting without screw fixation for tibial defects in total knee arthroplasty. // J. Orthop. Sci. – 2001; 6 (6): 481–6.

544. Waugh T.R., Smith R.C., Orofino C.F., Anzel S.M. Total knee replacement: operative technic and preliminary results. // Clin. Orthop. Relat. Res. – 1973, 94: 196–201.

545. Wazir N.N., Shan Y., Mukundala V.V., Gunalan R. Dislocation after total knee arthroplasty: Case report. // Singapore Med. J. – 2007; 48: 138–40.

546. Weale A.E., Murray D.W., Crawford R., et al. Does arthritis progress in the retained compartments after 'Oxford' medial unicompartmental arthroplasty? A clinical and radiological study with a minimum ten-year follow-up. // J. Bone Joint Surg. Br. – 1999; 81 (5): 783–9.

547. Weiss C., Band P. Musculoskeletal application of hyaluronan and hylan. Potential uses in the foot and ankle // Clin. Pediat. Med. Surg. – 1995; 12 (3.1.): 497–551.

548. Weiss N.G., Parvizi J., Trousdale R.T., Bryce R.D., Lewallen D.G. Total knee arthroplasty in patients with a prior fracture of the tibial plateau. // J. Bone Joint Surg. Am. – 2003; 85-A: 218–21.

549. Wenham C.Y., Conaghan P.G. Imaging the painful osteoarthritic knee joint: what have we learned? // Nat. Clin. Pract. Rheumatol. – 2009; 5: 149–58.

550. Whiteside L.A., Arima J. The anteroposterior axis for femoral rotational alignment in valgus total knee arthroplasty. // Clin. Orthop. Relat. Res. – 1995; 321: 168–72.

551. Wilde A. H., Ruth J.T. Management of the infected total knee replacement by tneostage reimplantation / Trends In research and treatment of joint diseases. Tokyo, etc., 1992: 99–109.

552. Windsor R.E., Insall J.N., Sculco T.P. Bone grafting of tibial defects in primary and revision total knee arthroplasty. // Clin. Orthop. Relat. Res. – 1986; 205: 132–7.

553. Wluka A.E., Cicuttini F.M., Spector T.D. Menopause, oestrogens and arthritis. // Maturitas. – 2000; 35 (3): 183–99.

554. Wolf A.M., Hungerford D.S., Pepe C.L. The effect of extra-articular varus and valgus deformity on total knee arthroplasty. // Clin. Orthop. Relat. Res. – 1991; 271: 135–51.

555. Woo S., Kanamori A., Zeminski J., Yagi M., Papergeorgiou C., Fu F. The effectiveness of reconstruction of the anterior cruciate ligament with hamstrings and patella tendon. A cadaveric study comparing anterior tibial and rotational loads. // J. Bone Joint Surg. Am. – 2002; 84: 907–14.

556. Woo S., Livesay G., Smith B. Kinematics. In: Fu FH, Harner CD, Vince KG, editors. Knee surgery. Vol 1. / Baltimore: Williams & Wilkins; 1994: 173–88.

557. Yamamoto S. Total knee replacement with the Kodama-Yamamoto knee prosthesis. // Clin. Orthop. Relat. Res. – 1979; 145: 60–7.

558. Yim J.H., Seon J.K., Song E.K., Choi J.I., Kim M.C., Lee K.B., et al. A comparative study of meniscectomy and nonoperative treatment for degenerative horizontal tears of the medial meniscus. // Am. J. Sports Med. – 2013; 41: 1565–70.

559. Yudoh K., Karasawa R. Statin prevents chondrocyte aging and degeneration of articular cartilage in osteoarthritis (OA) Aging (Albany NY). – 2010; 2: 990–8.

560. Yulish B.S. et al: Hemophilic arthropathy: Assessment with MR imaging. // Radiology. – 1987; 164: 759.

561. Zhang M., Wang J. Epigenetics and osteoarthritis // Genes. Dis. – 2015; 2 (1): 69–75.

562. Zhang W., Doherty M., Peat G., et al. EULAR evidence based recommendations for the diagnosis of knee osteoarthritis. // Ann. Rheum. Dis. – 2010; 69: 483–9.

563. Zhang W., Jones A., Doerthy M. Does paracetamol (acetaminophen) reduce the pain of osteoarthritis? A meta-analysis of randomised controlledtrials. // Ann. Rheum. Dis. – 2004; 63: 901–7.

564. Zhang W., Moskowitz R.W., Nuki G., et al. OARSI recommendations for the management of hip and knee osteoarthritis, Part II: OARSI evidence-based, expert consensus guidelines. // Osteoarthritis Cartilage. – 2008; 16: 137–62.

565. Zhang W., Moskowitz R.W., Nuki G., et al. OARSI recommendations for the management of hip and knee osteoarthritis: Part 1. Critical appraisal of existing treatment guidelines and systematic review of current research evidence. // Osteoarthritis Cartilage. – 2007; 15: 981–1000.

566. Zhang Y., Jordan J.M. Epidemiology of Osteoarthritis. // Clin. Geriatr. Med. – 2010; 26 (3): 355–69.

567. Zhang Y., Xu L., Nevitt M.C., et al. Comparison of the prevalence of knee osteoarthritis between the elderly Chinese population in Beijing and whites in the United States: The Beijing Osteoarthritis Study. // Arthritis Rheum. – 2001; 44 (9): 2065–71.

568. Zuppinger H. Die aktive Flexion im unbelasten Kniegelenk. / Wiesbaden: Bergamann; 1904: 703–63.