На правах рукописи

МАХАМБЕТОВА Эльза Алихановна

ЭТНИЧЕСКИЕ АСПЕКТЫ РИНОСЕПТОПЛАСТИКИ В КАЗАХСКОЙ ПОПУЛЯЦИИ

14.01.03 – болезни уха, горла и носа
14.01.31 – пластическая хирургия

АВТОРЕФЕРАТ
диссертации на соискание ученой степени
доктора медицинских наук

Москва – 2019

Работа выполнена в акционерном обществе «Медицинский университет Астана»

Научный консультанты:
доктор медицинских наук, профессор **Русецкий Юрий Юрьевич**

академик РАН, доктор медицинских наук, профессор **Решетов Игорь Владимирович**

Официальные оппоненты:

Туровский Андрей Борисович – доктор медицинских наук, ГБУЗ «Научно-исследовательский клинический институт оториноларингологии им. Л.И. Свержевского» ДЗМ, заместитель директора по медицинской части;

Юнусов Аднан Султанович – доктор медицинских наук, профессор, ФГБУ «Научно-клинический центр оториноларингологии Федерального медико-биологического агентства России», заместитель директора по детству;

Павлюк-Павлюченко Леонид Леонидович – доктор медицинских наук, ФГАОУ ВО «Российский университет дружбы народов», кафедра пластической эстетической хирургии, профессор кафедры; Президент Ассоциации клиник пластической хирургии и косметологии.

Ведущая организация:

ФГБОУ ВО «Первый Санкт-Петербургский государственный медицинский университет имени академика И.П. Павлова» Минздрава России

Защита диссертации состоится «___» _____ 2019 года в___часов на заседании диссертационного совета Д 208.040.14 при ФГАОУ ВО Первый МГМУ имени И.М. Сеченова Минздрава России (Сеченовский университет) по адресу:119991, Москва, ул. Трубецкая, д.8, стр. 2

С диссертацией можно ознакомиться в ЦНМБ ФГАОУ ВО Первый МГМУ имени И.М. Сеченова Минздрава России (Сеченовский университет) по адресу: 119034, Москва, Зубовский бульвар, д. 37/1 и на сайте организации www.sechenov.ru

Автореферат разослан «____»_____2019 г

Учёный секретарь диссертационного совета
кандидат медицинских наук **Дикопова Наталья Жоржевна**

ОБЩАЯ ХАРАКТЕРИСТИКА РАБОТЫ

Актуальность темы исследования

Население Земли насчитывает более ста различных этнических групп с межгрупповыми различиями (Liao W. C., 2007) и каждая из них обладает своими анатомическими и функциональными особенностями, а также своим представлением о красоте и гармонии.

Существует даже специальный раздел физической антропологии, изучающий географические вариации морфологических, физиологических и биохимических показателей здорового человеческого организма – этническая антропология.

При этом, независимо от возраста и этнической принадлежности во все века люди стремились быть привлекательными. Стандарты красоты менялись в разные годы (Пшениснов К. П., 2004; Keita S. O., Keita S. O. Y., 2004) и концепция красоты и идеального лица развивалась вместе с историей и культурой (Татаркевич В., 1977). Сегодня существенное влияние на восприятие красоты имеют средства массовой коммуникации (Peck H. A., 1970). Тренд последних изменений идеала красоты лица можно проследить, изучая обложки журналов или кадры ТВ шоу в разное время.

Нос является одной из ключевых зон, определяющей эстетические характеристики лица, поскольку имеет наиболее выступающую проекцию в профиль и центральное положение анфас. По этой причине, даже незначительная асимметрия или другие изменения носа сильно заметны и меняют внешний облик.

Поэтому в последние десятилетия эстетическая ринопластика приобретает большую популярность в обществе. Согласно данным Международного общества эстетической пластической хирургии ринопластика занимает 4-место среди всех пластических операций после операций по увеличению груди, липосакции и блефаропластики. Если количество ринопластики в 2016 году во всем мире составило 786852, то в 2017 году выросло до 877254, то есть наблюдается ежегодный рост на 11% (ISAPS, 2017). Такая тенденция сохраняется последние десятилетия. Представленные цифры показывают востребованность и популярность данного направления в хирургии (Боровиков А. М., 2017). Хирурги не могут игнорировать этнические анатомические, функциональные и эстетические особенности пациента и должны знать, какую черту внешности можно сохранить, а какую модифицировать.

Термин “ринопластика” подразумевает хирургическое “моделирование носа” или “формирование носа” путем внесения структурных изменений (David A. Sherris, Eugene B. Kern, 1998; Koppe T. 2011). В результате моделирования носа хирург должен стремиться получить нос, прекрасно гармонирующий с лицом, возрастом и национальной принадлежностью. Поэтому понятие «стандарты» неприемлемо в ринопластике, поскольку нос каждого пациента индивидуален и зависит от таких особенностей, как, например, строение лица и расовая принадлежность. Фундаментальной базой для создания целостного представления о здоровье или болезни, стандартах красоты или эстетических характеристик физической организации человека является комплексный подход, учитывающий антропологические характеристики. Изучение анатомо-антропологических особенностей различных этнических групп открывает новые возможности для понимания многочисленных факторов, которые влияют не только на клинический, но и на эстетический результат хирургического вмешательства.

В связи с этим, особенно популярным, актуальным и востребованным направлением в последние годы стала так называемая «этническая» ринопластика, которая подразумевает операцию по изменению формы наружного носа у не европеоидного лица с сохранением этнических черт (Cobo R., 2005). А в многонациональных странах прочно вошло понятие «этнический пациент», «этнический подход» и «этнические особенности» (Nolst Trenité G.J., 2003).

Среднестатистические антропометрические данные имеют большое практическое значение при подготовке пациентов различных этнических групп к эстетической ринохирургии. Кроме этого, каждая этническая группа имеет различную геометрию полости носа (Haight J. S., 1983). По этой причине хирурги не могут игнорировать этнические анатомические, функциональные и эстетические особенности пациента и должны знать, какую черту внешности можно сохранить, а какую модифицировать (Cobo R., 2005).

Опубликовано большое количество работ, посвященных анализу этнических черт и параметров наружного носа у представителей различных рас, народов и национальностей.

Так, для оценки морфологии и объема носовой перегородки и ее связи с другими аспектами лицевого скелета N.E. Holton et al. (2012) использовали компьютерные томограммы 70 европейцев и людей африканского происхождения. Объем носовой перегородки у европейцев оказался значительно больше и составил 4,35 см³, а у субъектов африканского происхождения 3,0 см³.

В исследовании R.Wei et al. (2011) на фотографии пациентов европейского происхождения в возрасте 18–25 лет накладывалась стандартизированная антропометрическая маска для определения соответствия.

S. C. Leong и P. S. White (2004) при исследовании 118 волонтеров восточного и европейского происхождения отметили, что проекция носа была низкой на всех уровнях.

Типичные азиатские носы имеют общие признаки, отличающие их от европейских. Кожный покров носа значительно толще, а подкожная ткань более развита (Ozturan O. et al., 2001). Проекция кончика носа обычно расположен низко, а нижние латеральные хрящи небольшого размера и слабые. Длина верхних и нижних латеральных хрящей носов корейского происхождения близка к анатомии носов людей европейского происхождения. Ширина же намного меньше. Верхний латеральный хрящ имеет мощные поперечные порции вблизи ключевой зоны, которую нужно сохранять при редукционной ринопластике (Samuel M. Lam, 2009). Поэтому ринопластика у азиатских пациентов отличается от ринопластики лиц европейского происхождения ввиду значительных анатомических отличий.

Азия является огромным континентом, и внутри которого прослеживается фенотопическое разнообразие характеристик носа.

При определении цефалометрической нормы у типичных китайских молодых людей с нормальной окклюзией челюстей и правильно сбалансированным лицом в сравнении с такими же лицами европейского происхождения обнаружены меньшего размера средняя зона лица и короткая нижняя челюсть. Губы у китайцев более выступающие, и профиль выглядит более выпуклым (Dong, Y. et al., 2010).

J. H. Wang et al. (2009) произвели сравнение профилей молодой популяции корейского происхождения с европейцами: корейский нос имел более низкую

проекцию спинки и корня носа, более острый носогубной, но схожий носолобный угол.

Изучение генетических факторов, определяющих краниофациальную форму человека, проводилось Sun-Wha Im et al. (2010). Авторами получены доказательства влияния генетики на форму и параметры носа у монгольской популяции. Исследование помогает расширить понимание связи между генетическими факторами и антропометрическими чертами.

У молодых японок пропорции ширины лица отличались от идеальных пропорций маленьким ртом и широко расположенными глазами (Mizumoto Y.I., 2009).

Эстетическая ринопластика у не европейцев является сложной операцией, даже если у хирурга имеется большой опыт работы с европейскими носами. Только через полное понимание анатомических различий между носами различных популяций хирург может эффективно манипулировать различными структурами для достижения удовлетворительного результата (Wolfgang G., 2013).

Если для европейских лиц самой популярной является редукционная ринопластика (Brielmann A. A. et al., 2014; Saman M. et al., 2015), то для азиатских лиц чаще используется увеличивающая операция (Endo T. et al., 1991; Li K. Z. et al., 2014; Yong Ju Jang et al., 2014). Существуют значительные различия в анатомии между неевропейским (platyrrhine, mesorrhine) и европейским (leptorrhine) носом (Romo T. et al., 2003; Thomas M. et al, 2012).

Японский нос представляет из себя комбинацию лепторинического и мезоринического типов наружного носа, что закладывает стратегию ринопластики (Shirakabe Y. et al., 2003). Для японского носа предлагается 4 категории ринопластики: 1) поднятие высоты спинки носа с увеличением проекции кончика носа или без нее, 2) уменьшение высоты спинки носа с увеличением проекции кончика носа, 3) только увеличение кончика носа, 4) только снижение высоты спинки носа. Y. Tanaka при недостаточно выраженной передней носовой ости, предлагает улучшать форму носа с помощью филлеров (Tanaka Y., 2014).

Стереотипно африканско-американский нос представляется широким, с невыраженной очерченностью и проекцией кончика носа (Jimoh R. et al., 2011; Patel

A.D. et al., 2010). Колумелла короткая с острым колумеллярно-губным углом, длина и высота носа снижены, корень носа низкий, кожный покров толстый (Rohrich R. J. et al., 2003; Lee M. R. et al., 2014; Peck G.C., 1988). Сложной технической стороной является создание достаточной высоты спинки носа, очерченности кончика носа и эстетически приемлемых крыльев носа.

Сложностью при ринопластике у американцев испанского (латинского) происхождения является сужение и повышение проекции спинки носа, увеличение ротации и очерченности кончика носа, а также уменьшение основания крыльев носа (Daniel R. K., 2003).

Нос жителей Среднего Востока определяется несколькими уникальными характеристиками: особенно высокий корень, широкая гиперпроецированная спинка и аморфно висячий кончик. Целью ринопластики у таких больных является достижение эстетического баланса с исключением чрезмерной европеизации.

Эстетическое изменение этнических носов сопровождается другими целями и задачами по сравнению с ринопластиками у других пациентов европейской группы (Alharethy S., 2017).

Одной из наиболее многонациональных и мультиэтнических стран является Казахстан, где проживают представители более 133 народов. При этом, основную популяцию страны составляют казахи - 67,8% от общего числа, поэтому интерес исследования вызвала доминирующая национальность страны. Казахская нация при внешней схожести с азиатами, все же относится к переходной малой расе между европеоидной и монголоидной. История происхождения и многовековая ассимиляция казахского народа отразилось и на внешних проявлениях казахов, в частности анатомии лица и носа.

Согласно исследованиям специфические черты антропологического типа казахов складывались и развивались в основном на базе древней казахстанской европеоидной расы при длительном контакте с пришлыми монголоидами (Исмагулов О., 1970), и в результате современные казахи обладают ясно выраженными смешанными чертами, европеоидными и монголоидными. А. А. Хохловым с соавторами также доказаны выраженные европеоидные особенности серии черепов эпохи бронзового века Казахстана (Хохлов А. А. с соавт., 2012).

Проведенный обзор и анализ литературы показал, что сведения об этнических особенностях анатомии, пропорций и размеров наружного носа и полости носа у представителей различных народов Казахстана, включая титульную нацию, практически не описаны, что создает определенные трудности для хирургов и ограничивает развитие ринохирургии в стране. Важно подчеркнуть тот факт, что в условиях мировой глобализации в Казахстане, как и в любой стране мира наблюдается влияние современных тенденций на восприятие стандартов красоты, поэтому также отмечается тенденция роста потребности в ринопластике. Многообразие этнических групп в Казахстане предполагает детальное изучение и анализ их анатомических особенностей, а также разработку алгоритмов коррекции, что и выполнено в настоящей работе.

Кроме этого, необходимо проведение хорошо организованных сравнительных исследований эффективности различных методик, учитывающих все требования современной доказательной медицины с достоверной статистической обработкой результатов.

Приведенные положения послужили предпосылкой для проведенного нами исследования, связанного с антропометрическими исследованиями в казахской популяции, выявлением клинически значимых национальных характеристик наружного носа и полости носа, разработкой и совершенствованием методик хирургического лечения при деформации наружного носа и назальной обструкции с учетом клинических проявлений и этнических особенностей. Подобные исследования в казахской популяции ранее не проводились.

Цель исследования: совершенствование хирургического лечения при деформации наружного носа и затруднении носового дыхания в казахской популяции на основании результатов изучения и анализа этнических функциональных и анатомических особенностей.

Задачи:

1. Провести анализ антропометрических параметров наружного носа в выборке из общей казахской популяции, выявить характерные этнические черты и наиболее существенные анатомические взаимоотношения.

2. Определить клинически значимые анатомические особенности этнического казахского носа среди пациентов, неудовлетворенных формой наружного носа и обратившихся для выполнения ринопластики.

3. Используя результаты анализа выявленных этнических функциональных и анатомических особенностей выбрать соответствующие технические приемы и предложить алгоритм казахской этнической ринопластики.

4. Оценить целесообразность и эффективность применения клеевой композиции на основе альфа-цианакриловой кислоты на разных этапах риносептопластики.

5. Выяснить возможные причины неудовлетворительных эстетических и функциональных исходов и осложнений ринопластики у представителей казахского этноса, разработать пути их профилактики.

6. Исследовать строение полости носа в казахской популяции, проанализировать топографоанатомические взаимоотношения внутриносовых структур, определить функционально и хирургически важные этнические особенности.

7. На основании полученных данных об особенностях анатомии внутренних структур носа совершенствовать технику хирургической коррекции внутриносовых структур в казахов.

8. Изучить эффективность разработанного нами подхода к этнической риносептопластике в отношении основных функций носа и внешности пациента.

9. Провести анализ функциональной эффективности септопластики и конхопластики, выполненных с учетом этнических особенностей, в группе пациентов с нарушениями функции носового дыхания.

Научная новизна исследования

1. Впервые проведено измерение и анализ антропометрических параметров наружного носа в выборке из общей казахской популяции, выявлены характерные этнические черты и наиболее существенные анатомические взаимоотношения.

2. Впервые с помощью лучевых и клинических методов диагностики изучено строение полости носа в казахской популяции, исследованы топографо-

анатомические взаимоотношения, определены функционально и хирургически важные этнические особенности внутриносовых структур.

3. Впервые разработана последовательность хирургических приемов и алгоритм этнической ринопластики в казахской популяции.

4. Впервые обоснована, разработана и апробирована в клинике клеевая методика фиксации трансплантатов на разных этапах риносептопластики.

5. Впервые проведена оценка эффективности хирургического лечения у пациентов с затруднением носового дыхания, проводимого с учетом этнических особенностей.

6. Впервые проведен анализ результатов ринопластики у пациентов казахской национальности по общепринятым техникам и при использовании адаптированных к этническим особенностям хирургических приемов.

Практическая значимость исследования

1. Выполненное антропометрическое исследование наружного носа в казахской популяции расширило представление об этнических особенностях анатомии носа и помогло сформировать последовательность хирургических приемов и алгоритм ринопластики у пациентов казахов.

2. Исследование результатов стандартной ринопластики у пациентов казахской национальности, проведенное на большом клиническом материале, позволило выявить потенциальные причины неудовлетворительных исходов вмешательства и определить пути для их устранения.

3. На основании анализа баз компьютерных томограмм и клинического исследования выявлены клинически и хирургически значимые особенности строения полости носа в казахской популяции.

4. Усовершенствована хирургическая тактика при затруднении носового дыхания у пациентов казахской национальности, выбраны оптимальные приемы септопластики и конхопластики, определены преимущественные показания, противопоказания и пределы применения различных технических приемов.

5. Техника подслизистой нижней остеоконхотомии адаптирована для использования у пациентов – этнических казахов, показана ее эффективность и функциональность при использовании по показаниям.

6. Внедрена методика фиксации хрящевых и мягкотканных трансплантатов различного размера с помощью клеевых технологий на этапах ринопластики и септопластики, что позволило сократить время операции и повысить эффективность операции.

Основные положения, выносимые на защиту

1. Антропометрические параметры наружного носа подтверждают мнение, согласно которому современного казаха следует рассматривать как результат многовековой ассимиляции европеоидного и монголоидного типов с уникальными этническими особенностями.

2. При проведении ринопластики хирургу необходимо знание этнических характеристик анатомии носа и четкие представления о национальных эстетических предпочтениях. Это позволит добиться гармонизации внешности при сохранении черт принадлежности к своему этносу.

3. Типичный казахский нос обладает характерными признаками, среди которых широкая и низкая спинка, сочетающаяся с хрящевой горбинкой, широким кончиком с низкой проекцией и хорошей ротацией и глубоко расположенным каудальным краем перегородки носа, вызывающим ретракцию колумеллы. Комбинация анатомических характеристик и параметров казахского носа отличает его от изученных ранее и описанных в литературе носов азиатских народов.

4. Применение последовательности специальных приемов и техник, учитывающих этнические особенности строения носа, при выполнении ринопластики у пациентов-казахов позволяет повысить эффективность хирургического лечения и добиться лучшей эстетической и функциональной реабилитации пациентов.

5. Учитывая анатомию лобных отростков верхней челюсти, формирующих широкую костную спинку носа при ее низкой проекции, у этнических казахов, визуальное сужение носа целесообразнее проводить путем использования трансплантатов спинки и, по возможности, не применять латеральную остеотомию.

6. Основная пластинка нижней носовой раковины у пациентов-казахов отличается большей толщиной по сравнению с таковой в общей выборке, что патогенетически обосновывает применение подслизистой нижней

остеоконхопластики для устранения назальной обструкции в этой этнической группе.

7. Анатомические особенности перегородки носа в казахской популяции (более глубокое расположение каудального края, тонкий перегородочный хрящ и слизистая оболочка) снижают привлекательность перегородочного хряща как источника для аутотрансплантатов и повышают риск образования перфорации перегородки носа при традиционных техниках септопластики.

Личный вклад автора. Автору принадлежит ведущая роль в выборе направления исследования, и обобщении полученных результатов. В работах, выполненных в соавторстве, автором лично проведен мониторинг основных параметров, анализ и статистическая обработка полученных результатов. Вклад автора является определяющим, более 90% и заключается в непосредственном участии во всех этапах исследования: от постановки задач, их клинической реализации (обследовано 500 добровольцев, которым проведено антропометрическое измерение параметров наружного носа, измерение внутриструктурных параметров носа по данным 150 компьютерных снимков, 240 пациентам проведено хирургическое лечение – риносептопластика) до обсуждения результатов в научных публикациях и докладах и их внедрения в практику.

Апробация результатов исследования. Основные положения диссертации изложены в виде научных докладов на IV Национальном конгрессе «Пластическая хирургия, эстетическая медицина и косметология» (Москва, 3–5 декабря 2015 г.); IV Петербургском форуме оториноларингологов России (Санкт-Петербург, 21–23 апреля 2015 г.); Конференции оториноларингологов Приволжского федерального округа (Нижний Новгород, 25–27 июня 2015 г.); Заседании общества оториноларингологов, посвященного 5-летию организации кафедры ПДиНО (6 октября 2016 г.); III Конгрессе Евразийской Ассамблеи оториноларингологов (Иссык-Куль, Киргизстан, 25–27 мая 2017 г.); 25-м юбилейном Конгрессе ринологов России (г. Ярославль, 28–30 сентября 2017 г.); Ежегодной конференции Российского общества ринологов (Санкт Петербург, 24–25 мая, 2018; ENT World Congress (IFOS) (Paris, 24th–28th June, 2017; European Rhinologic Society Congress (Stockholm, 3–7 July, 2016); Rhinology World Congress (IRS) (Hong-Kong, 1–3 September, 2017).

Апробация диссертации состоялась на заседании кафедры ЛОР и глазных болезней АО «Медицинский университет Астана» 26 октября 2018 года.

Внедрение в практику результатов исследования. Результаты диссертации прошли апробацию и используются в различных лечебных учреждениях, среди которых отделение оториноларингологии ГМБ №2 (Астана); центр оториноларингологии ГБ №1 (Астана); ТОО «ММЦ Мейірім» (Астана); ТОО «ЛОР центр Сезім» (Астана); ТОО «ММЦ Приват» (Алматы); кафедра болезней уха, горла и носа ФГАОУ ВО Первого МГМУ им. И.М. Сеченова Минздрава РФ; кафедра пластической хирургии ИПО ФГАОУ ВО Первого МГМУ им. И.М. Сеченова Минздрава РФ; Клиника «Семейная» ООО «ССМЦ»; ФГАУ «НМИЦ здоровья детей» Минздрава РФ; Научно-практические положения диссертации используются в лекционном курсе, практических и семинарских занятиях со студентами, врачами-интернами, клиническими ординаторами и курсантами на кафедре оториноларингологии и глазных болезней АО «Медицинский университет Астана», кафедре оториноларингологии АО «Медицинский университет Астана», кафедре болезней уха, горла и носа ФГАОУ ВО Первого МГМУ им. И.М. Сеченова Минздрава РФ.

Соответствие диссертации паспорту научной специальности. Диссертация соответствует шифрам специальности: 14.01.03 – Болезни уха, горла и носа; формуле специальности: болезни уха, горла и носа – область науки, занимающаяся методами диагностики, терапевтического и хирургического лечения заболеваний уха, горла и носа. Совершенствование методов ранней диагностики, профилактики и лечения ЛОР – заболеваний будет способствовать сохранению здоровья населения; область исследований согласно пунктам 1, 2, 3; область науки: медицинские науки. 14.01.31 – Пластическая хирургия; формуле специальности: специальность, которая охватывает комплекс медицинских и реабилитационных мероприятий, направленных на устранение анатомических и (или) функциональных дефектов покровных и подлежащих мягко-тканных и костных структур любой локализации, возникших в результате врожденных пороков развития, острых травм и их последствий, заболеваний и хирургических вмешательств, направленных на лечение той или иной патологии, а также направленных на устранение анатомических трансформаций

покровных и подлежащих мягко-тканных структур любой локализации, связанных с возрастными изменениями, желанием пациента внести коррекцию в свою внешность, с эстетическими последствиями результативного устранения, анатомического и (или) функциональных дефектов покровных и подлежащих им мягко-тканных и костных структур любой локализации; область исследований: согласно пунктам 1, 2; область науки – медицинские науки.

Публикации. По теме диссертации опубликовано 21 печатных работ, из них 15 рецензируемых журналах (в том числе 6 обзорных), рекомендованных ВАК при Минобрнауки РФ для опубликования материалов научных исследований; 1 патент РФ на изобретение; 1 свидетельство государственной регистрации прав на объект авторского права РК.

Объем и структура работы. Диссертация изложена на 250 страницах машинописного текста, состоит из введения, обзора литературы, главы, характеризующей материалы и методы исследования, трех глав собственных исследований, заключения, выводов, практических рекомендаций и списка литературы. Текст иллюстрирован 28 таблицами, 73 рисунками и 3 приложениями. Указатель литературы содержит 386 наименований, из них 66 отечественных и 320 зарубежных источников.

ОСНОВНОЕ СОДЕРЖАНИЕ РАБОТЫ

Характеристика материала и дизайн исследования

Работа основана на результатах обследования 740 человек и результатов исследования компьютерных томограмм носовой полости и околоносовых пазух 150 пациентов и включала в себя два отдельных исследования, в числе которых: 1) антропометрическое - изучение особенностей строения и параметров наружного носа и внутриносовых структур в казахской популяции; 2) клиническое - изучение и определение эффективности разработанных методов хирургического лечения с учетом этнических особенностей анатомии носа.

Первое исследование по сути носило характер поперечного когортного, участниками которого стали 500 добровольцев казахской национальности (группа I). В качестве выборки из общей популяции служили добровольцы из числа студентов

«Назарбаев Университета» и «Железнодорожного училища Астаны» в возрасте от 16 до 25 лет (20,6±3,5 года), из них 197 (39,4%) женщин и 303 (60,6%) мужчин.

Замеры наружного носа выполнялись в реальном времени с нормальной анатомической позицией головы, в миллиметрах, с использованием цифрового кронциркуля, налобного осветителя и калькулятора, а также виртуально – на цифровых цветных фотографиях, выполненных в стандартных проекциях.

Изучение внутриносовых особенностей казахского носа по данным компьютерной томографии проводилось на базе медицинского центра «Профидент» (г. Алматы). В материал исследования включены 150 снимков носовой полости 75 казахской (IIа группа) и 75 пациентов славянской национальности (IIб группа), у которых измерялись и сравнивались параметры структур полости носа. IIа группа состояла из 33 женщин (44%) и 42 мужчин (56%), со средним возрастом 44,96±2,7 лет. IIб группу составили 40 женщин (53,3%) и 35 мужчин (46,7%), средний возраст которых был 47,6±2,4 лет.

Следующий раздел работы являлся клиническим, он был посвящен определению эффективности хирургического лечения деформации наружного носа и назальной обструкции с учетом выявленных ранее национальных особенностей. Участниками этого этапа стали 240 пациентов, обратившихся с жалобами на затруднение носового дыхания и форму носа.

Работа представляла собой два проспективных сравнительных контролируемых рандомизируемых исследования. В первом изучалась сравнительная эффективность риносептопластики у пациентов с сочетанием функциональных проблем и неудовлетворенностью формой носа (группа III). Всего таких пациентов было 140 (из них женщин 98 (70%), мужчин – 42 (30%), в возрасте от 18 до 25 лет – 28 пациентов (20%), от 26 до 40 лет – 86 (61,4%) и старше 40 лет –26 (18,6%).

Составившие группу больные были рандомизированы на две подгруппы. В первой из них (подгруппа IIIа, n = 80) хирургическое лечение выполнялось с обязательным применением разработанного нами алгоритма хирургических приемов, характерных для этнических особенностей казахского носа.

Подгруппа IIIб (n = 60) служила контрольной, операции у пациентов этой группы выполнялись с общепринятыми для риносептопластики приемами, без обязательного алгоритма (таблица 1).

Таблица 1 – Распределение пациентов группы III по полу и возрасту

Основная группа, n = 80										*Контрольная группа, n = 60*									
Пол				Возраст, лет						Пол				Возраст, лет					
				18–25		26–40		старше 40						18–25		26–40		старше 40	
муж.		жен.		n	%	n	%	n	%	муж.		жен.		n	%	n	%	n	%
n	%	n	%							n	%	n	%						
18	22,5	62	77,5	23	28,7	51	65,7	6	7,5	24	40	36	60	5	8,3	35	58,3	20	33,3

Участниками второго клинического исследования стали пациенты (из них женщин 31 (31%), мужчин – 69 (69%), в возрасте от 18 до 25 лет – 51 пациентов (51%), от 26 до 40 лет – 32 (32%) и старше 40 лет –17 (17%), страдающие затруднением носового дыхания, без жалоб на форму наружного носа (группа IV). Соответственно применяемым методам лечения группа была разделена на подгруппу IVа (методы септопластики и конхопластики с учетом этнических особенностей, n = 50) и IVб (классическая техника хирургии, n = 50) как это наглядно показано в таблице 2 и на рисунке 1.

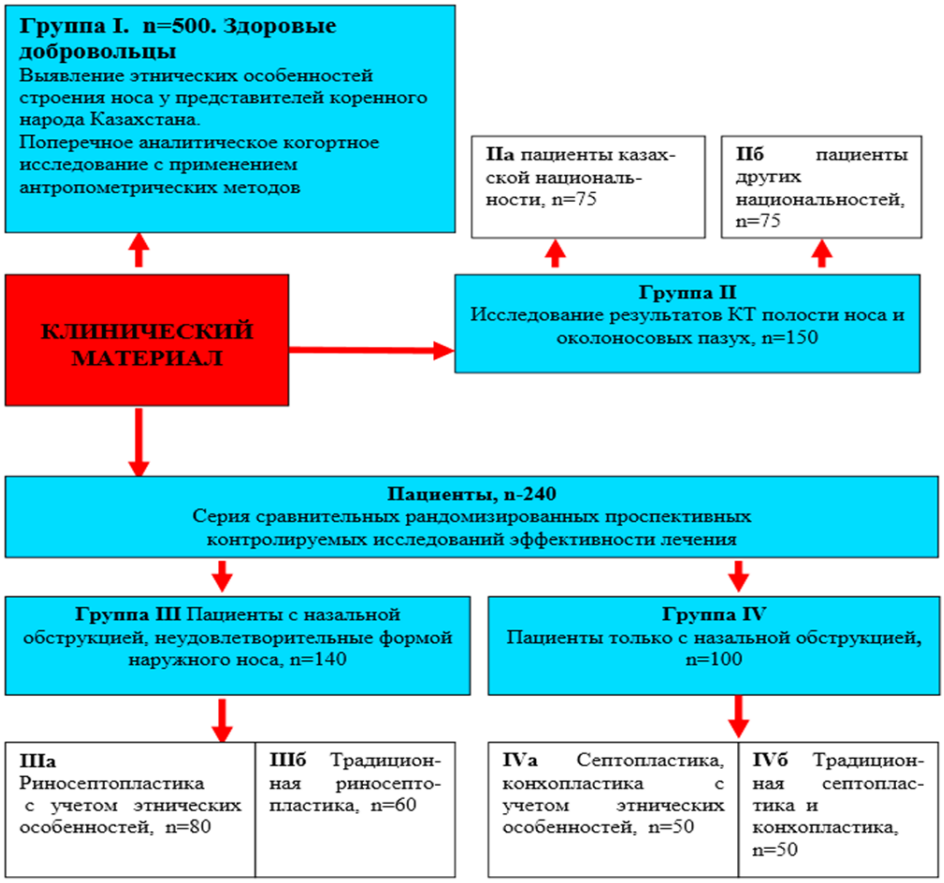

Рисунок 1 – Структура распределения использованного клинического материала

Таблица 2 – Распределение пациентов группы IV по полу и возрасту

Основная группа, n = 50										*Контрольная группа, n = 50*									
Пол				Возраст, лет						Пол				Возраст, лет					
				18–25		26–40		старше 40						18–25		26–40		старше 40	
муж.		жен.		n	%	n	%	n	%	муж.		жен.		n	%	n	%	n	%
n	%	n	%							n	%	n	%						
36	72	14	28	29	58	14	28	7	14	33	66	17	34	22	44	18	36	10	20

Методы обследования, использованные в работе

Обследование пациентов проводилось до операции, затем через 1, 3 месяца и 1 год после операции. Оно включало в себя сбор **жалоб и анамнеза** заболевания, лабораторные анализы в соответствии с нозологическими стандартами, стандартный **ЛОР осмотр**, **специфические пробы с механическим расширением области носового клапана** («push-up», проба с ватным шариком, проба Котла и метод механического внутриносового расширения НК с помощью пуговчатого зонда) и эндоскопическое исследование носовой полости.

Для **анкетирования пациентов** использовали опросник NOSE (Nasal Obstruction Symptom Evaluation - анкета оценки носовой обструкции), который содержала 4 основные пункта: «затруднение носового дыхания», «заложенность носа», «качество сна» и «характер дыхания при физической нагрузке». Ответы оценивались по пятибалльной шкале. Анкета оценки эстетического результата операции включала один вопрос – «изменилась ли форма носа в результате вмешательства?». Предлагалось пять вариантов ответа.

Для **фотографирования** и документирования мы использовали цифровую полупрофессиональную камеру с 10–16-кратным оптическим увеличением и высоким разрешением до и после операции в 6 ракурсах (фронтальная, боковые, полубоковые и базальная). Оценивались полученные фотографии до и в динамике через 6 месяцев и год после операции.

Антропометрия наружного носа – замеры параметров наружного носа выполнялись в реальном времени с нормальной анатомической позицией головы в миллиметрах с использованием цифрового кронциркуля, налобного осветителя и

калькулятора, а также виртуально – на цифровых цветных фотографиях, выполненных в стандартных проекциях.

Результаты заносились в общую базу данных и индивидуальные регистрационные карты исследуемых (ИРК) с последующим расчетом пропорций, сравнением параметров и статистической обработкой.



Рисунок 2 – Измерение параметров наружного носа с помощью кронциркуля и линейки

Для получения максимально точного результата при антропометрическом измерении наружного носа методом оценивали стандартные опознавательные точки: кончик носа, крылья носа, колумелла, ноздри, глабелла, назион, пого-нион.

Рисунок 3 – Опознавательные точки наружного носа

На основании НИ определяли тип наружного носа: лепторинический (leptorrhine) с носовым индексом до 69,9; мезоринический (mesorhine) с индексом 70,0 до 84,9 и платиринический (индекс более 85) и вычислялись следующие показатели: высота носа (ВН), ширина носа (ШН), носовой индекс, носогубной угол, носолобный угол, индекс проекции носа по Goode, индекс проекции кончика носа по Гунтеру, ротация кончика носа и проекция края колумеллы в профиль к краю крыла носа, согласно классификации Гунтера.

Рисунок 4 – Основные параметры наружного носа

При **статистической обработке** определялись средние значения показателей и их стандартные отклонения по группам. Затем проводилось сравнение полученных средних значений между группами и их сравнение с условной нормой. Данные анализировались с помощью программы Statistica (SPSS 11.0).

Достоверность различий сравниваемых выборочных средних количественных показателей определяли по t-критерию Стьюдента. Различия считались статистически значимыми при вероятности справедливости нулевой гипотезы <5% (p<0,05).

Для **объективного исследования функций носа** проводили переднюю активную риноманометрию (ПАРМ), ринорезистометрию (РРМ) и акустическую ринометрию (АР), которые являются общепринятым стандартом объективной оценки функции носового дыхания (Русецкий Ю. Ю. с соавт., 2012; Cole P., 2000).

До операции результаты комплексного функционального исследования носа позволяют хирургу определить степень и причину затруднения дыхания через нос, а в послеоперационном периоде – объективно оценить эффективность проведенной операции (Ching S., 2003).

В работе использовался риноманометрический комплекс “OtoprontRhino-Sys” (Happersberger Otopront), который состоит из платформы RHINO-BASE, портативного компьютера, переносного модуля RHINO-MOVE для 24-часовой ринофлоуметрии, а также системы RHINO-ACOUSTIC для акустического измерения носовых путей.



Рисунок 5 – Процедура проведения исследования функции носа

Компьютерная томография носа и околоносовых пазух вошла в перечень обязательных методов предоперационного обследования для выявления сопутствующей патологии полости носа и околоносовых пазух.

После **компьютерной томографии структур полости носа** проводился анализ 3d-томограмм в программе Sidexis-4, выполненных на аппарате Galileos компании Sirona в положении больного стоя. Оценивались снимки в тангенциальной и трансверсальной проекциях.

В качестве критериев оценки мы выбрали расстояние между каудальным краем перегородки носа и самой каудальной точкой нижней носовой раковины справа и слева, толщину костной пластинки нижних носовых раковин, толщину перегородки носа в середине высоты каудального края, ширину апертуры носовой полости и ширину передней носовой ости.

А **Б**

Рисунок 6 – Результаты измерений параметров носовой полости на 3d томографе Galileos

Хирургические методы лечения, использованные в работе. Ринопластика с учетом этнических особенностей казахского носа

На основании проведенного нами исследования был сформирован алгоритм казахской этнической ринопластики, который состоял из последовательности следующих обязательных хирургических приемов: истончения кожно-апоневротического лоскута; малоинвазивное сглаживание горбинки с последующим

повышением проекции спинки трансплантатами различной природы; установка трансплантата, удлиняющего перегородку носа; формирование кончика носа с использованием чрезкупольных и межкупольных швов и трансплантатов кончика; резекция основания крыльев (Русецкий Ю. Ю., 2015).

Трансплантат, удлиняющий перегородку носа (ТУПН). Для укрепления медиальных ножек, повышения проекции и ротации кончика носа, удлинения длины спинки носа, выдвижения колумеллы кпереди и улучшения носогубного угла, улучшение формы ноздрей мы использовали трансплантат, дополнительно фиксирующийся к носовой перегородке и удлиняющий ее. Техника применялась в различных модификациях: парные расширяющие, парные реечные и прямые удлиняющие трансплантаты. При методике удлиненного расширяющего трансплантата последний устанавливается вдоль дорсального отдела перегородки носа до медиальных ножек нижних латеральных хрящей (Thomas M., 2012, Uddstromer M., 1940).

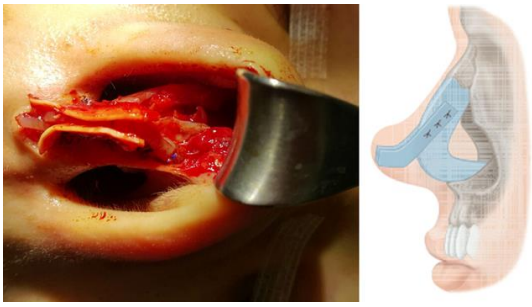

Рисунок 7 – Парные расширяющие трансплантаты

Если целью операции является повышение проекции кончика носа, что бывает практически при каждой этнической ринопластике, трансплантат должен быть модифицирован таким образом, чтобы его дистальный конец был направлен немного кверху и вперед над создаваемой удлиненной линией дорсального отдела перегородки носа.

В случае использования техники реечного трансплантата последний располагался диагонально и поперечно перегородке носа в направлении кончика носа, регулируя его проекцию и ротацию (Hoefflon S., 1997). Этот тип трансплантата использовался при необходимости значительного увеличения проекции кончика носа.

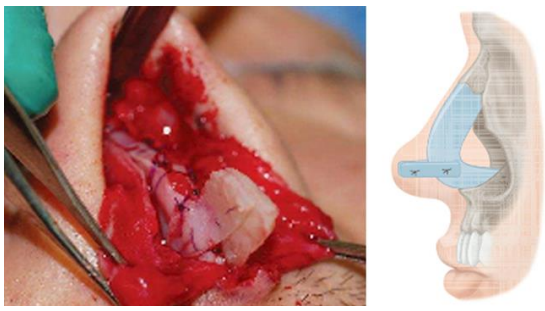

Рисунок 8 – «Реечный» трансплантат, удлиняющий перегородку носа

«Расширяющий-реечный» тип трансплантата (комбинация расширяющего удлиняющего трансплантата с одной стороны и реечного – с другой), даже при использовании относительно небольших трансплантатов, фиксируется более стабильно и дает возможность регулирования угла, высоты и проекции кончика (O’neal R. M., 2010).

Для увеличения длины носа выполняли удлинение каудального отдела перегородки носа с помощью четырехугольного хряща, аурикулярного хряща, а в некоторых случаях перпендикулярной пластинки решетчатого лабиринта, предварительно перфорировав ее бором (Jang Y. J., 2009) (рисунок 10).

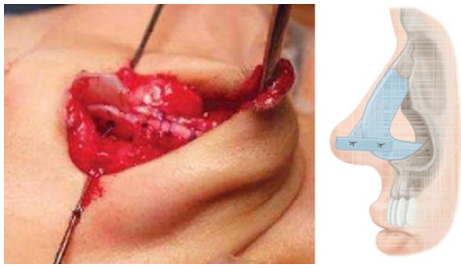

Рисунок 9 – «Расширяющий-реечный» трансплантат, удлиняющий перегородку носа

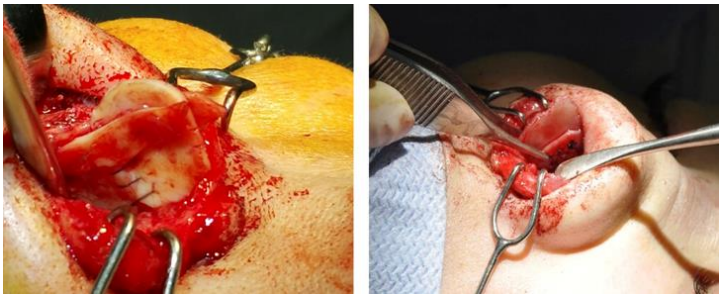

Рисунок 10 – Анастомоз хрящей «конец в конец» и «бок в бок»

Повышение проекции спинки носа. Для небольшого повышения проекции спинки носа, как правило, использовали аутотрансплантат, изъятый из аурикулярного хряща и, редко из четырехугольного хряща перегородки носа. Трансплантат выравнивается, моделируется, иссекается и предварительно измеряется в

подготовленном поднадкостничном кармане-ложе. При этом толщина трансплантата может быть неравномерной: она толще в области корня носа, тоньше в области назиона и вновь становится чуть толще в дистальном направлении (Tolleth M. E., 1987). Фиксация проксимального отдела трансплантата выполняется викрилом 5/0, при этом иголка с викрилом используется в качестве проводника, выводится через кожу и фиксируется стерильным пластырем. Дистальный же отдел трансплантата укладывается между цефалическими краями верхнелатеральных хрящей и фиксируется 2-3 швами PDS 6/0. В некоторых случаях для фиксации мы использовали сульфакрилат натрия (Min Jang J. Y., 2011; Ozturan O., 2011; Seo J. O., 2010; Standlee A. G., 2017). Для достижения значительного повышения проекции спинки носа также использовали аутохрящ из ребра.

Повышение проекции кончика носа. Важнейший этап казахской этнической ринопластики. Выполняется после стабилизации слабых медиальных ножек колумеллярным трансплантатом. На медиальные ножки мы накладывали матрасные швы викрилом 5/0 или 6/0, без захвата кожного слоя колумеллы. При необходимости выполняли цефалическую резекцию крыльных хрящей (Huang C., 2006). После симметричного расположения обоих куполов накладывали транскупольные и межкупольные швы PDS 5/0 или 6/0.

Аутотрансплантаты использовались в самых различных модификациях: трансплантаты «внакладку», «одиночные кончиковые трансплантанты», «двойные хрящевые трансплантаты», многослойные, «трапециевидные по Sheen, трансплантант по Gunter, и другие модификации и комбинации (рисунок 11) (Goodman W. S., 1987).

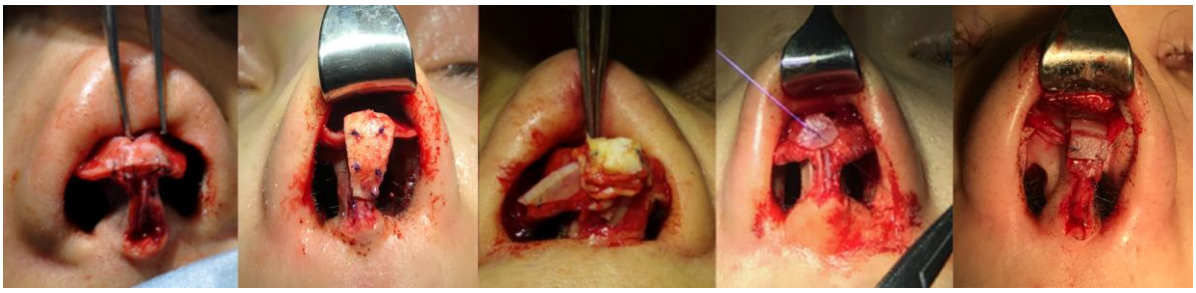

Рисунок 11 – Вариации аутотрансплантатов кончика носа

Фиксировали трансплантаты PDS швами или клеевой композицией на основе цианакриловой кислоты или комбинировали оба метода фиксации (рисунок 12).

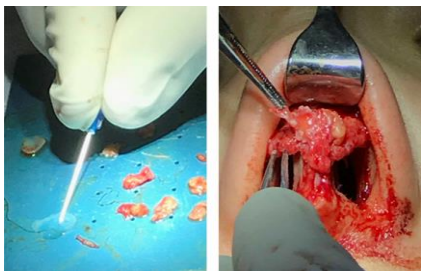

Рисунок 12 – Фиксация аутотрансплантатов клеевой композицией

Истончение кожно-апоневротического слоя. Процедура истончения мягких тканей кончика носа проводится только над областью его хрящей без чрезмерного обнажения. При истончении лоскута над хрящами кончик носа получается более гладким, чем при подкожной диссекции на надхрящничном уровне (Calvert J., 2008). Мягкие ткани и клетчатка в надкончиковой области у казахов имеют толстый слой, часть которого можно иссечь или сохранить для дальнейшего использования их в качестве камуфляжа над кончиком носа (Русецкий Ю. Ю., 2015). Важным моментом было знание точного объема иссечения для предотвращения послеоперационного нарушения кровоснабжения и некроза кончика (Pshenisnov K. P., 2007; Toriumi D. M., 2010). Поэтому тонкими ножницами, как показано на рисунке 13, иссекали лишь те мягкие ткани, которые создавали объем и легко поддавались выделению при оттягивании пинцетом.

Рисунок 13 – Иссечение излишков подкожно-жировой ткани

Закрытие раны. Завершающий этап операции включает промывание операционной раны с антибиотиком или антисептическим раствором и тщательное наложение швов. Кожный покров укладывается без натяжения и края раны сопоставляются. Узловыми швами, проленом 6/0 сначала закрывается рана на столбике носа, затем на подкрыльные раны накладывают швы викрилом 6/0. Далее накладывается «черепичная» пластырная повязка и гипсовая шина или термопласт. Наложение повязки позволяет уменьшить подвижность трансплантатов.

Резекция основания крыльев показана для большинства казахских этнических носов. Крылья носа приобретают свое окончательное положение после ушивания всех ран. Поэтому их коррекция выполняется на завершающем этапе после предварительной маркировки и инфильтрации раствором артикаина с эпинефрином. В зависимости от формы, положения и ширины крыльев и дна выполняли несколько вариантов резекции. Разрез выполнялся выше щечно-крыльной борозды на 1 мм, не выше ее 2/3.

А **Б**

Рисунок 14 – А – резекция основания крыльев носа и дна ноздри;
Б – треугольная резекция крыла носа

У пациентов казахской национальности чаще использовали метод резекции основания крыльев носа без продолжения в дно ноздри, так как казахские носы не имели чрезмерных размеров ноздрей. Всего выполнена 21 резекция (26,5%) из 80 пациентов основной группы, и 5 треугольных резекций крыльев носа (6,25%), все пациенты женского рода.

В ходе **септопластика с учетом этнических особенностей** учитывались анатомические особенности этнической перегородки носа: тонкая и атрофичная слизистая оболочка перегородки носа, тонкий четырехугольный хрящ, толстый костный отдел (толстый сошник, тонкая перпендикулярная пластина решетчатой кости), более глубокое расположение каудального отдела перегородки носа, тонкая передняя носовая ость, поэтому мы максимально полно возмещали резецированные фрагменты хряща и кости. Для этого реимплантировали практически все доступные фрагменты аутотрансплантата, предварительно выпрямив, ослабив или частично разрушив их. Для фиксации применяли клеевую композицию на основе цианакриловой кислоты.

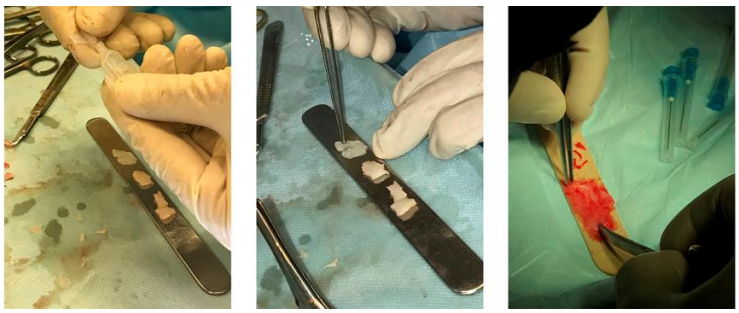

Рисунок 15 – Фиксация фрагментов перегородочного хряща клеевой композицией

Септопластика с применением эндоскопической техники явилась щадящим методом (Krzeski A., 1994), позволившим сохранить целостность перегородки носа в передних отделах, не вызывая и не усугубляя имеющуюся атрофию слизистой оболочки перегородки носа у пациентов казахской национальности.

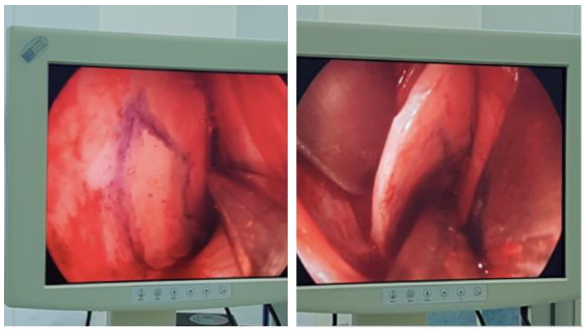

А Б

Рисунок 16 – Эндоскопическая картина: А – маркировки области резекции четырехугольного хряща и Б – резекция хряща

В случае выполнения **конхопластики** этническим пациентам учитывали особенность анатомии нижней носовой раковины, а именно: более вентральное расположение переднего конца раковины и более массивный костный отдел раковины. Конхопластика у пациента часто сочеталась на разных сторонах разными видами пластики, например, латеропозиция или редукция гипертрофированной ткани биполярным электродом на стороне девиации перегородки носа и иссечение костного отдела раковины, на стороне компенсаторной гипертрофии. Для наглядности предлагаемый алгоритм приведен на рисунке 17.

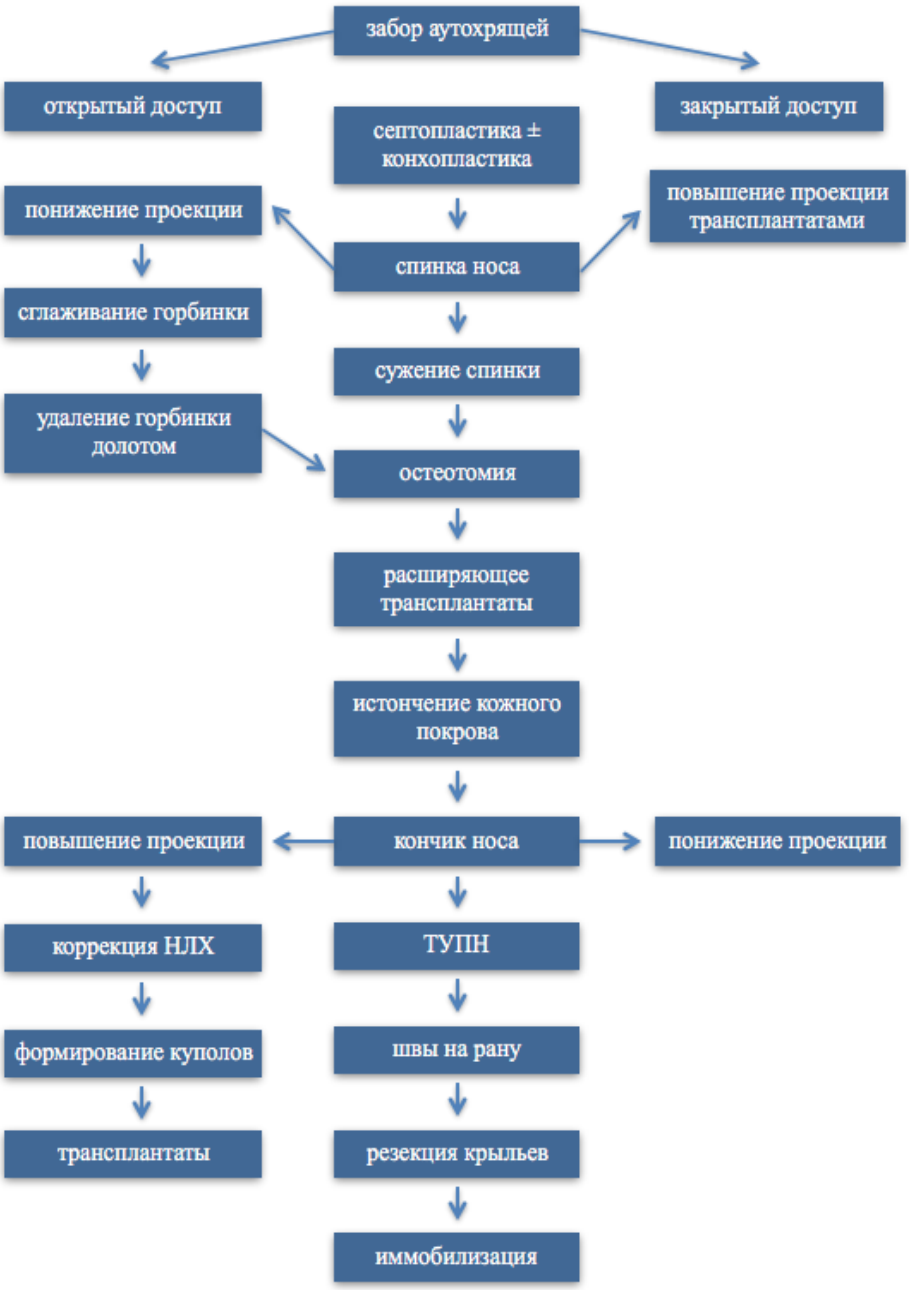

Рисунок 17 – Алгоритм этнической риносептопластики

Результаты исследования антропометрии наружного носа 500-добровольцев представителей казахской национальности

Согласно общему НИ казахский нос, как иллюстрирует таблица 3, в 62,2% случаев соответствует мезоринии, что больше характерно для монголоидов. В 23,6% случаев выявлен тип платиринии и 14,2% – лепторинии.

Таблица 3 – Структура типов казахского носа согласно носовому индексу, (n,%)

Тип носа	*Количество*	*%*
Мезориния НИ от 70,0–84,9	311	62,2
Платириния НИ более 85	118	23,6
Лепториния НИ до 69,9	71	14,2

Основные полученные параметры замеров у студентов казахской популяции суммированы в таблице 4.

Таблица 4 – Основные антропометрические параметры носа студентов исследуемых I группы, M±m

Значения	*Мужчины (n = 303)*	*Женщины (n = 197)*	*В общем по выборке (n = 500)*
Высота носа, мм	47,1±0,86	38,2±1,12	43,5±4,47
Ширина носа, мм	38,0±0,85	30,40±1,52	35,0±3,88
Носовой индекс	80,8±0,53	79,4±3,17	80,4±1,99
Лобулярный индекс	81,4%	76,96%	79,18%
Носолобный угол	$138,94±5,71^0$	$130,1±8,25^0$	$134,89±8,73^0$
Носогубной угол	$95,9±4,75^0$	$86,48±7,11^0$	$91,59±5,34^0$
Ротация кончика	$78,45±2,24^0$	$73,92±4,31^0$	$76,18±2,94^0$
Индекс проекции носа по Goode	58,45±4,29%	49,03 ±4,41%	53,74±4,36%
Проекция кончика по Гунтеру	48,9±5,21	47,72±4,17	48,31±4,91
Примечания: 1 – M – среднее значение; 2 – m – стандартное отклонение			

При характеристике наружного носа в казахской популяции мы получили следующую картину: кожный покров носов популяции в группе с носовым индексом, соответствующим мезоринии, толстый, кончик носа округлый, широкий, плохо очерченный, костная пирамида широкая, проекция спинки и кончика носа низкая, ротация кончика средняя, направление ноздрей горизонтальное, более 45 градусов. В некоторых случаях присутствует асимметрия спинки носа и ноздрей. Колумелле носа характерна ретракция колонны – V тип. По другим параметрам нос в казахской популяции представляется достаточно сбалансированным, отклонения от принятых за «правильные» эстетические пропорции несущественны и разнонаправлены в мужской и женской популяции.

Результаты исследования особенностей строения полости носа у представителей различных групп

Следующим этапом нашей работы явилось изучение анатомических особенностей полости носа, влияющих на технику и результат операции у пациентов казахской национальности. Для этого мы измеряли толщину перегородки носа (ПН), ширину носовой ости и грушевидной апертуры, толщину нижних носовых раковин

(ННР), расстояние между ПН и ННР, а затем сравнили полученные параметры с данными не казахской этнической группы, продемонстрированными в таблице 5.

Таблица 5 – Результаты КТ измерений внутренней структуры носа у пациентов основной и контрольной групп

Название носовой структуры	*Основная группа (n = 75)*		*Контрольная группа (n = 75)*		*P*	*P**
	Муж (n = 42)	Жен (n = 33)	Муж (n = 35)	Жен (n = 40)		
	M±m (мм)	M±m (мм)	M±m (мм)	M±m (мм)		
Толщина ПН	1,30±0,32	1,24±0,21	2,83 ±0,69	2,21±0,33	0,048	0,013
Ширина носовой ости	1,51±0,29	1,38±0,66	2,35±0,23	2,03±0,31	0,026	0,004
Ширина апертуры	32,34±1,5	29,13±3,51	27,31±1,7	27,45±4,47	0,029	0,087
Толщина ННР справа	3,13±0,28	2,82±0,83	2,15±0,31	2,32+0,47	0,029	0,621
Толщина ННР слева	2,91±0,32	2,63±0,71	2,11±0,23	2,01±0,68	0,046	0,586
Расстояние между ПН и ННР справа	5,61±0,43	3,93±0,84	4,19±0,48	2,69±0,83	0,031	0,017
Расстояние между ПН и ННР слева	5,16±0,46	4,33±1,37	4,14±0,22	3,04±1,42	0,049	0,074
Примечания – P – достоверность рассчитана между мужчинами основной и контрольной групп **P – между женщинами основной и контрольной групп*						

Меньшая толщина четырехугольного хряща у лиц казахской группы в сравнении с контрольной группой ограничивает его использование в качестве пластического материала и требует сохранения большего объема во время септопластики для сохранения опорной функции перегородки носа. Кроме того, у данной категории лиц необходимо выполнять укрепление передних отделов перегородки носа для предупреждения опущения кончика носа и развития атрофических процессов слизистой оболочки в послеоперационном периоде. Удаление гребня перегородки носа следует выполнять аккуратно, иссекая только выступающие в полость носа отделы, сохраняя среднюю опорную зону для перегородки, тем самым предотвращая риск понижения спинки носа в отдаленном послеоперационном периоде. При выборе источника аутохряща при ринопластике следует рассматривать ушную раковину или ребро.

Большую, чем в европейской группе, ширину апертуры полости носа следует учитывать при удалении горбинки носа, так как в большинстве случаев возможно визуальное расширение и уплощение спинки носа.

Учитывая, что значение ширины передней носовой ости достоверно меньше в группе этнических казахов, чем в группе контроля, необходимо более бережно выполнять шовную фиксацию трансплантатов, удлиняющих перегородку носа или коррекцию каудального отдела перегородки 8-образным швом через переднюю ость.

Тот факт, что костная пластинка нижней носовой раковины толще у представителей казахской этнической группы создаются предпосылки для высокой эффективности и функциональности в данной популяционной группе техники подслизистой нижней остеоконхотомии.

Результаты сравнительного исследования эффективности различных техник риносептопластики у казахов

Мы провели обследование и хирургическое лечение 140 пациентов казахской национальности, из них женщин – 98 (70%), мужчин – 42 (30%).

Составившие группу больные были рандомизированы на две подгруппы. Подгруппа IIIа состояла из 80 пациентов, которым выполнялось хирургическое лечение с обязательным применением разработанного нами алгоритма хирургических приемов, характерных для этнических особенностей казахского носа.

Подгруппа IIIб состояла из 60 пациентов и была контрольной. Операции у пациентов этой группы выполнялись с общепринятыми для риносептопластики принципами, без обязательного алгоритма.

Через 1 месяц после операции значительное улучшение внешности в основной группе отметили 52 пациента (65%), в группе сравнения – 26 респондентов (43,3%) (χ^2=6,523, p=0,011), незначительное улучшение – 8 пациентов основной группы (10%), в группе сравнения –22 (36,7%) (χ^2=14,481, p<0,001).

Через 3 месяца после операции значительное улучшение эстетики наружного носа в основной группе отметили 56 пациента (70,0%), в группе сравнения – 28 респондентов (46,7%) (χ^2=7,778, p=0,006), незначительное улучшение – 12 пациентов (15%), в группе сравнения – 19 (31,6%) соответственно (χ^2=5,524, p=0,019).

Через 1 год после операции значительное улучшение формы наружного носа в

основной группе отметил 61 пациент (76,3%), в группе сравнения – 36 респондентов (60,0%), (χ^2=4,254, p=0,040), незначительное улучшение – 15 пациентов (18,7%), в группе сравнения – 11 (18,3%) соответственно (χ^2=0,025, p=0,950).

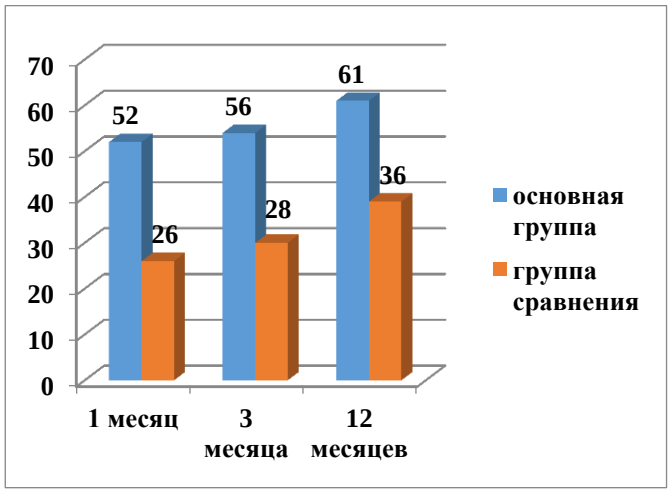

Рисунок 18 – Количество пациентов со значительным улучшением формы наружного носа после ринопластики согласно анкетированию, n

Рисунок 19 – Количество пациентов с незначительным улучшением формы наружного носа после ринопластики согласно анкетированию, n

Пациенты основной группы демонстрируют повышение эстетической удовлетворенности формой носа в послеоперационном периоде, причем этот показатель возрастает к концу периода наблюдения. Тот фактор, что абсолютные значения в основной группе уступают значениям в группе сравнения, лишь подтверждает хороший эстетический результат проведенной ринопластики. Пациенты группы сравнения демонстрируют снижение эстетической удовлетворенности формой носа в послеоперационном периоде в динамике, что может свидетельствовать о несовершенстве выполненной ринопластики при окончательном формировании носа.

Согласно данным анкетирования дыхательной функции по опроснику NOSE

через год отмечается статистически достоверная разница между группами сравнения: среднее общее значение в основной группе соответствовало 0,5±0,05 (p<0,05), в то время, как контрольной – 1,5±0,43 (p>0,05).

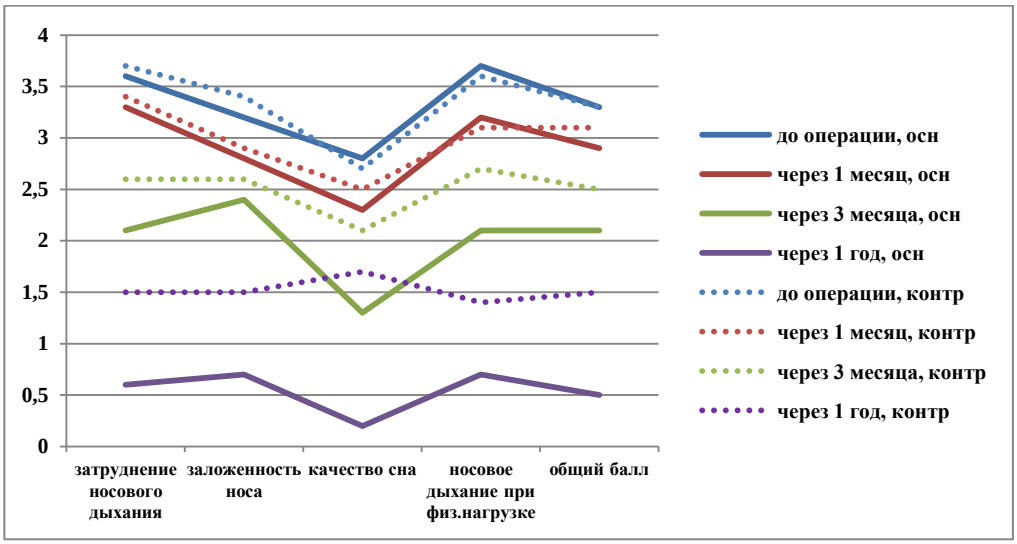

Примечание – p показывает статистическую значимость симптомов между группами в различные сроки послеоперационного периода, (p<0,01 через 1 год)

Рисунок 20 – Динамика критериев шкалы NOSE в основной и контрольной группах на этапах лечения

Параметры наружного носа изменились в обеих группах, но более значимые изменения произошли в основной группе, благодаря использованию специально разработанного нами алгоритма, учитывающего этнические особенности казахского носа.

Таблица 6 – Сравнительная характеристика основных параметров носа до и после операции, M±m

Параметры носа	*Основная группа, n = 80*				*Контрольная группа, n = 60*			
	мужчины (n = 18)		женщины (n = 62)		мужчины (n = 24)		женщины (n = 36)	
	до операции	после операции	до операции	после операции	до операции	после операции	до операции	после операции
Ширина носа, мм	36,9±0,78	35,6±0,72**	35,7±1,46	31,7±1,35*	36,51±1,18	36,31±1,15**	35,20±2,27	34,15±2,16**
Носовой индекс	79,3±2,43	78,5±2,31**	78,49±3,04	68,32±2,93*	79,5±3,42	78,8±3,38**	77,3±2,43	73,6±2,37**
Лобулярный индекс^0	88,9±4,31	84,5±4,79**	79,03±3,05	63,15±3,18*	88,69±3,90	85,48±4,42**	78,02±3,05	73,82±3,28**
Носолобный угол^0	133,11±4,98	129,17±4,24**	136,4±4,66	123,7±4,13*	134,54±3,24	130,16±3,62**	137,54±3,54	128,08±3,63**
Ротация кончика^0	75,31±2,95	82,18±3,15**	86,74±3,14	97,14±3,14*	76,65±3,05	83,16±3,24**	87,90±4,67	95,76±4,80**

Индекс проекции носа по Goode %	59,16±4,31	65,78±2,35*	49,50 ±4,34	64,15 ±2,23*	58,04±4,33	63,16±4,75**	48,18±4,38	59,23±4,76**
Примечание – p показывает статистическую значимость симптомов между менщинами и мужчинами основной и контрольной группами, *p<0,05, **p>0,05								

Для иллюстрации результатов приводим клинический пример.

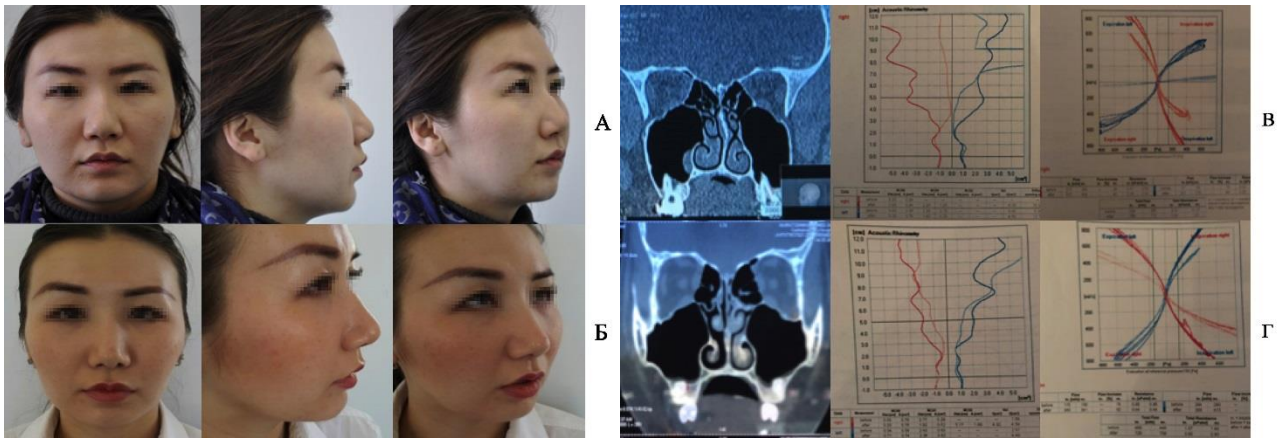

А – до операции, **Б** – после операции, **В** – данные КТ ОНП, ПАРМ и РРМ до операции и **Г** – после операции

Рисунок 21 – Фотография пациентки А. до и после риносептопластики с применением алгоритма

Пациентка А, 22 года. Обратилась с жалобами на затруднение носового дыхания, больше слева, неудовлетворенность формой наружного носа в виде широкого кончика и спинки носа, наличие горбинки. В анамнезе травм носа не отмечает. При осмотре наружного носа выявлена умеренная асимметрия костного отдела спинки, костно-хрящевая горбинка, широкий и толстый кончик, снижение ротации и проекции кончика носа (рисунок 54, А). При риноскопии отмечена девиация перегородка носа в области зон Cottle 2,3 слева.

Выполнена открытая этническая риносептопластика согласно алгоритму. А именно, выполнены эндоскопическая септопластика, повышение проекции спинки носа аурикулярными хрящами, установлен трансплантат, удлиняющий перегородку носа по типу двустороннего реечного, латеральный слайдинг цефалических краев верхнелатеральных хрящей, формирование новых куполов, кончиковые трансплантаты и истончение подкожно-жирового слоя.

На КТ ОНП до операции визуализируется искривление перегородки носа, после операции – перегородка по средней линии (рисунок 54, Б). При акустической ринометрии до операции – сужение в области МСА2 (рисунок 54, В), после операции

– сужения нет (рисунок 54Г), СОП без анемизации 334 мл/сек до операции (рисунок 54, В) и 469 мл/сек после операции (рисунок 54, Г).

В ходе риносептопластики мы так же оценили временные затраты при шовной технике операции в сравнении с клеевой техникой (таблица 7). В результате оказалось, что использование биодеградируемого клея Сульфакрилат натрия ускоряет размещение трансплантатов, формирование кончика, облегчает фиксацию хряща в ходе септопластики и сокращает общее время операции. Это можно объяснить тем, что казахские носы состоят из очень тонкого хряща, который при манипулировании инструментами, а также накладывании швов может деформироваться и крошиться. Таким образом, использование клея для фиксации повышает эффективность ринопластики и септопластики, оптимизирует хирургический процесс, и включено в алгоритм.

Таблица 7 – Продолжительность операций при различных методах фиксации, мин, M±m

Этап операции	*Шовный метод*	*Метод с применением клея*	*p*
Формирование кончика хрящевыми трансплантатами	15,1±2,9	6,2±1,3	<0,05
Укладка трансплантата на спинку	9,2±1,5	3,4±1,2	<0,05
Укладка трансплантата в область корня носа	2,4±0,4	1,3±0,3	<0,05
Септопластика	23,1±1,7	16,6±1,9	<0,05
Ревизионная септопластика	25,6±2,8	34,0±2,5	<0,05
Средняя продолжительность ринопластики	93,3±4,2	81,9±3,7	<0,05
Примечание – p - уровень значимости			

Оценка эффективности этнической риносептопластики согласно количеству неблагоприятных исходов продемонстрировал большую частоту осложнений в контрольной группе по всем исследуемым параметрам, кроме устойчивого отека и смещения колумеллы ($p < 0,05$).

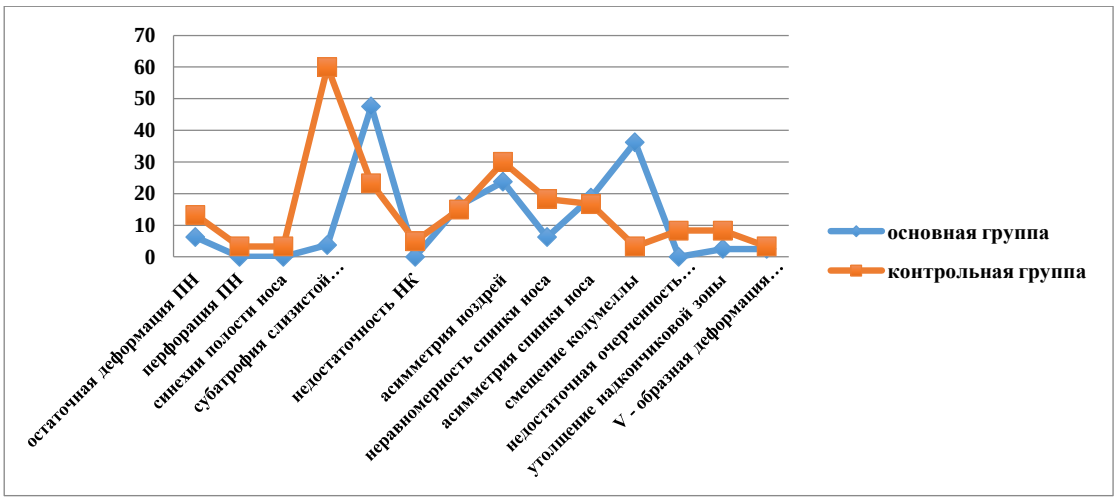

Рисунок 22 – Количество различных осложнений после риносептопластики в основной и контрольной группах, %, $p < 0,05$

Согласно требованиям доказательной медицины мы сравнили группы по такому клинически значимому критерию, как «необходимость ревизионной операции». Общее количество осложнений не совпадало с количеством повторных операций. Для оценки этого критерия высчитали относительный риск (ОР), снижение относительного риска (СОР), снижение абсолютного риска (САР) и число больных, которых необходимо пролечить предложенным методом, чтобы предотвратить один неблагоприятный исход (ЧБНЛ) или NNT – the number needed to treat. Необходимость ревизионной риносептопластики (таблица 20) в основной группе возникла у 8 (10,0%), а в контрольной группе у 14 (23,3%). Значение ОР составило 0,435 (95% ДИ 0,218-0,866), СОР = 0,565, САР = 0,130, ЧБНЛ составил 1/0,130=7,692. Показатель ЧБНЛ равный 7,692 доказывает значительную эффективность риносептопластики в основной группе с применением предлагаемого нами алгоритма хирургии. Так же метод явился эффективным в профилактике развития послеоперационных осложнений и снижении необходимости ревизионной операции.

Объективное исследование функции носового дыхания по данным ПАРМ, ринорезистометрии и акустической ринометрии показало улучшение носового дыхания в основной группе, где применялась этническая риносептопластика с использованием предлагаемого алгоритма в сравнении с контрольной группой, где проводилась традиционная риносептопластика без учета этнических особенностей с

достоверной разницей через 1 год по данным ПАРМ и ринорезистометрии, и через 1 месяц, 3 месяца и 1 год по данным акустической ринометрии.

Таблица 8 – Результаты сравнения ПАРМ до операции и в различные сроки после операции, мл/сек, M±m

Параметр исследования		*До операции*	*Через 1 месяц*	*Через 3 месяца*	*Через 1 год*
Основная группа, n = 80 СОП (мл/сек), при 150 Па	до анемизации	207,5±13,54	312,6±19,55	478,6±26,19	586,7±26,83
	после анемизации	241,3±17,37	385,6±24,07	526,8±34,09	608,3±21,85
Контрольная группа, n = 60 СОП (мл/сек), при 150 Па	до анемизации	205,2±12,32	311,6±17,22	469,5±22,17	502,5±20,09
	после анемизации	232,0±14,87	343,0±22,14	512,6±29,69	528,12±19,14
		p>0,05	*p>0,05*	*p>0,05*	*p<0,01*
Примечание – p показывает статистическую значимость результатов СОП между группами в различные сроки послеоперационного периода					

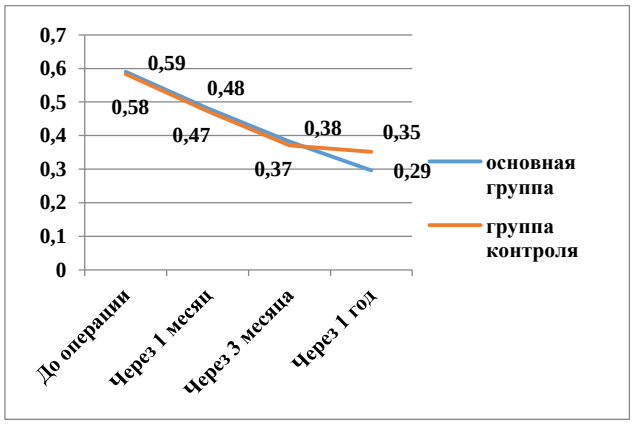

Примечание – p показывает статистическую значимость показателя суммарного сопротивле-ния между группами в различные срок (p<0,01 через 1 год)

Рисунок 24 – Динамика показателя суммарного сопротивления у пациентов обеих групп без анемизации в динамике, Па/сек/мл, M±m

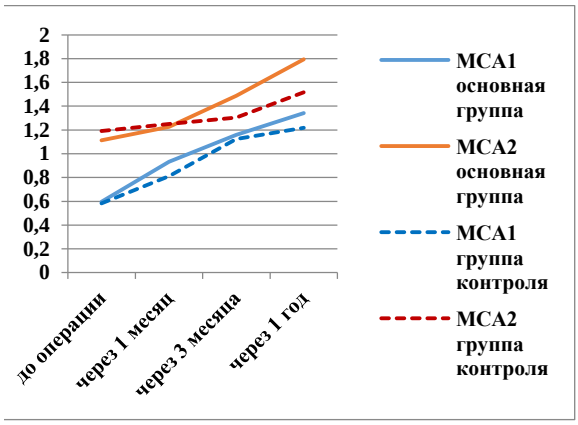

Примечание – p показывает статистическую значимость MCA2 и MCA2 между группами в различные сроки (p<0,001 через 1 год)

Рисунок 25 – Динамика значений акустической ринометрии у пациентов обеих групп без анемизации в динамике, см^2, M±m

Результаты сравнительного исследования эффективности хирургического лечения у представителей коренного населения Казахстана с затруднением носового дыхания

Оценка эффективности септопластики и конхопластики в отношении наиболее значимых признаков заболевания проводилась путем изучения результатов лечения 100 пациентов, составивших клиническую группу IV. Из них женщин было 31 (31%), мужчин – 69 (69%), в возрасте от 18 до 25 лет – 51

пациент (51%), от 26 до 40 лет – 32 (32%) и старше 40 лет –17 (17%). Пациенты страдали затруднением носового дыхания без жалоб на форму наружного носа. Операции в этой группе проводились исключительно по функциональным показаниям. Соответственно применяемым методам лечения группа была разделена на подгруппу IVа (авторские методы септопластики и конхопластики с учетом этнических особенностей, n = 50) и IVб (классическая техника хирургии, n = 50).

Бальная оценка согласно анкете NOSE (Anderson J. R., 1971) показала постепенное снижение среднего значения за период наблюдения в обеих группах пациентов, что свидетельствует об улучшении нормальной функции носа и хорошем эффекте от хирургического лечения. В основной группе: до операции – 3,4±0,74, через 1 месяц – 2,5±0,62, через 3 месяца – 1,5±0,34, через 1 год – 0,5±0,05 ($p<0,05$). В контрольной группе показатели были следующими: до операции – 3,4±0,72, через 1 месяц – 2,7±0,61, через 3 месяца – 1,8±0,36, через 1 год – 1,2±0,22 ($p<0,05$). Показатели анкеты основной группы демонстрируют лучший результат, чем показатели анкет группы сравнения, однако разница статистически значима только через 1 год после операции ($p < 0,05$).

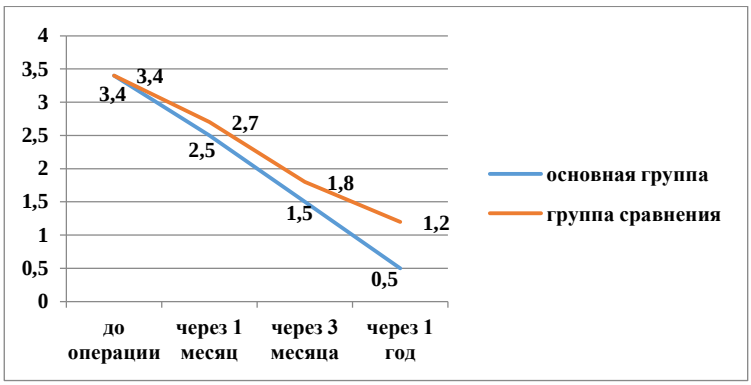

Рисунок 26 – Сравнительная динамика среднего значения по шкале NOSE в обеих группах, M±m, баллы

Через 1 месяц удовлетворительный результат отметили 68% пациентов из основной группы и 54% из контрольной (x^2=4,119, p=0,043), через 3 месяца 72% пациента из основной и 59% из контрольной (x^2=3,739, p=0,054), а через год 92% пациента из основной и 76% пациентов из контрольной группы (x^2=9,524, p=0,003). Более того, все пациенты отметили прекращение использования сосудосуживающих препаратов.

Через 1 год отмечается статистически достоверное улучшение в основной группе с суммарным баллом 0,5±0,05, в то время как в контрольной группе это значение составило 1,2±0,22 ($p<0,05$). По всем отдельным симптомам в основной группе имеется значительная положительная динамика - затруднение носового дыхания –0,4±0,07, качество сна 0,4±0,03, затруднение носового дыхания при физической нагрузке – 0,3±0,02 против соответствующих данных в контрольной группе (0,8±0,06, 1,9±0,51 и 1,6±0,23) ($p<0,05$), кроме заложенности носа (0,9±0,08 в основной группе, 0,7±0,08 – в контрольной).

Анализ данных анкетирования пациентов по основным жалобам на затруднение носового дыхания, заложенность носа, качество сна и носовое дыхание при физической нагрузке по системе NOSE показал, что выраженность субъективных ощущений пациентов разных групп перед операцией равнозначна. Через 1 и 3 месяца после операции значительное улучшение симптомов отмечалось в обеих группах, а через год статистически значимое улучшение показало анкетирование пациентов основной группы по трем из четырех симптомов. Таким образом, предлагаемая методика септопластики и конхопластики демонстрирует значительную эффективность благодаря учету анатомических особенностей в казахской группе.

При оценке эффективности этнической септопластики согласно **количеству неблагоприятных исходов** все анализируемые осложнения были подразделены на ранние (кровотечение, гематома, абсцесс перегородки носа) и поздние (атрофия слизистой оболочки носа, перфорации, синехии, седловидные деформации, остаточные деформации перегородки носа). Сравнительный анализ показал наличие существенных различий между группами.

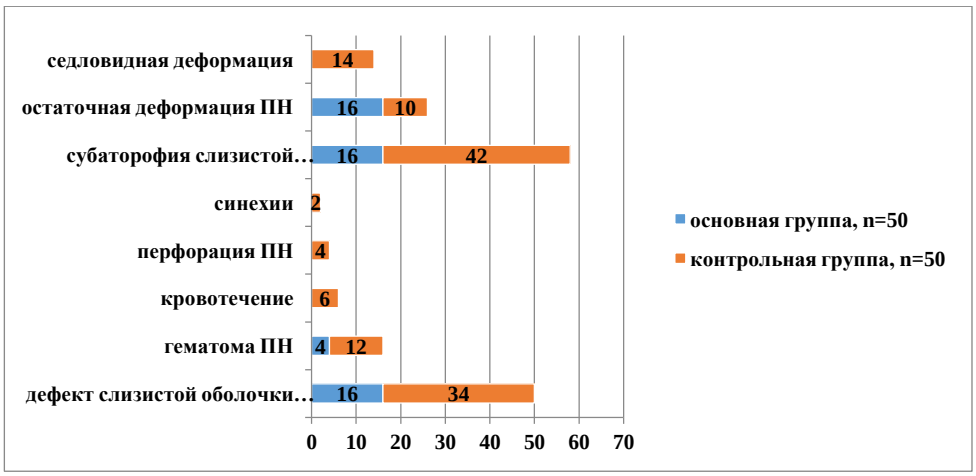

Рисунок 28 – Анализ послеоперационных осложнений в исследуемых группах, % ($p < 0,05$)

Анализ данных по послеоперационным осложнениям показал, что существенным недостатком традиционной септопластики для казахской популяции является ее травматичность для тонких структур перегородки носа. Такая техника неизбежно приводит к развитию ряда осложнений, таких как атрофия слизистой оболочки перегородки носа, перфорация перегородки носа и седловидная деформация наружного носа. Подобные осложнения можно контролировать и предупреждать при использовании предлагаемой нами методики септопластики с сохранением всех слоев ПН.

Для объективной оценки функционального состояния пациентов, перенесших септопластику и конхопластику нами проведено исследование и анализ данных ПАРМ, акустической ринометрии и ринорезистометрии, в ходе которого анализировались такие данные, как суммарный объемный поток до и после вазоконстрикции, суммарное сопротивление до и после вазоконстрикции и минимальное поперечное сечение носовой полости.

Исследование функции носового дыхания показало достоверное улучшение носового дыхания в основной группе через 1 месяц, 3 месяца и 1 год (рисунки 29, 30 и 31).

Предложенная нами тактика восстановления носового дыхания основана на полученных данных об этнической анатомии и состоит из комбинации щадящей септопластики с сохранением большей части перегородочного хряща и подслизистой нижней остеоконхотомии (0,5±0,05 баллов против 1,2±0,22 по шкале NOSE, $p<0,05$;

612,5±45,12 мл/сек против 462,1±28,11 мл/сек по СОП, p<0,01). При отдаленных сроках наблюдения данная тактика обеспечивает лучший функциональный и эстетический исход у пациентов казахской национальности по сравнению с традиционным способом.

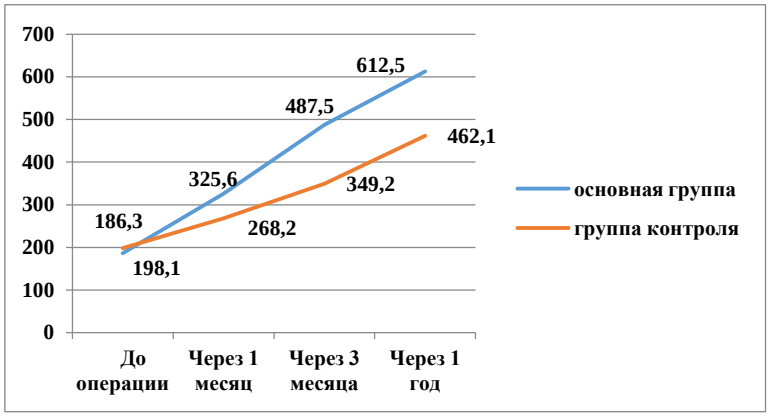

Рисунок 29 – Значения показателя суммарного объемного потока у пациентов обеих групп без анемизации в динамике, мл/сек, M±m

Статистический анализ продемонстрировал улучшение носового дыхания в основной группе через 1 год практически в 3 раза по сравнению с контрольной группой (p<0,01), что коррелирует с полным восстановлением наружного носа после перенесенной операции и доказывает высокую эффективность операции, примененной в основной группе (рисунки 30 и 31).

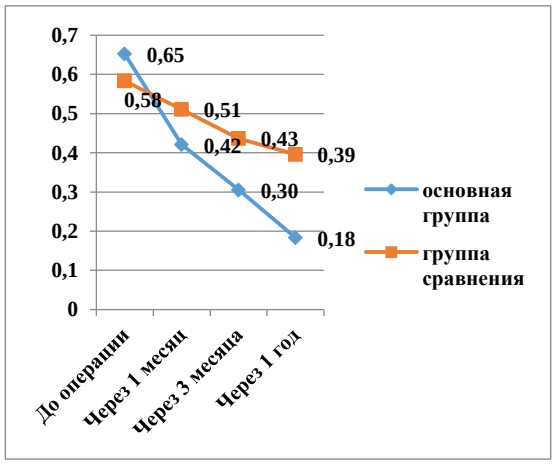

Рисунок 30 – Динамика показателя суммарного сопротивления у пациентов обеих групп без анемизации, Па/сек/мл

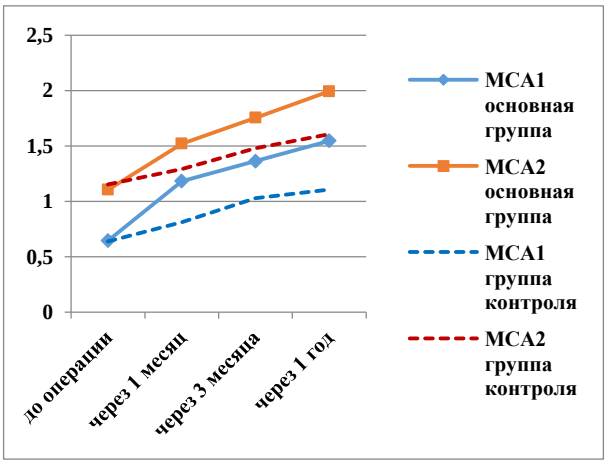

Рисунок 31 – Динамика значений акустической ринометрии у пациентов обеих групп без анемизации, см^2

ЗАКЛЮЧЕНИЕ

Проведенная нами работа, связанная с антропометрическими исследованиями носа в казахской популяции у 500 добровольцев, сравнительным анализом материала 150 компьютерных снимков, обследованием и хирургическим лечением 240 пациентов, выявила характерные клинически значимые национальные особенности наружного носа в казахской популяции, которые играют большую роль при определении показаний к хирургическому лечению, выбору техники, объема вмешательства и послеоперационного ведения.

Сравнительный анализ данных анкетирования и исследования функции носового дыхания по данным ПАРМ, ринорезистометрии и акустической ринометрии показал лучший эстетический результат и значительное достоверное улучшение носового дыхания в группе, где применялась этническая риносептопластика с использованием предлагаемого алгоритма в сравнении с контрольной группой, где выполнялась риносептопластика без учета этнических особенностей.

Анализ результатов щадящей септопластики с сохранением большей части перегородочного хряща и подслизистой нижней остеоконхопластикой показал, что при отдаленных сроках через 1 год наблюдения данная тактика обеспечивает лучший функциональный и эстетический исход у пациентов казахской национальности по сравнению с традиционным способом.

Таким образом, полученные данные подтвердили высокую эффективность предлагаемого алгоритма этнической риносептопластики у лиц казахской национальности.

ВЫВОДЫ

1. Характерными особенностями наружного носа в казахской популяции являются: 1) толстая кожа в области кончика носа с выраженным подкожно-жировым слоем (у 86,2% обследованных); 2) низкая и широкая спинка со слабовыраженной, преимущественно хрящевой горбинкой (индекс Goode 59,16±4,31% и носолобный угол 133,11±4,98^0 у мужчин; индекс Goode 49,50 ±4,34% и носолобный угол 136.4±8,66^0 у женщин); 3) Широкий кончик носа (лобулярный индекс у мужчин 88,9±4,31% и у женщин 79,03±3,05%); 4) Гипопроекция кончика

(проекция кончика по Гунтеру 60,17±4,31% у мужчин и 50,4±4,89% у женщин); 5) Широкие крылья носа (36,9±0,78% у мужчин и 34,6±1,46% женщин); 6) Закрытый V-тип ноздрей у 55,5% мужчин и 69,4% женщин; ретракция колумеллы – у 61,6% мужчин и 83,9% женщин.

2. Наиболее значимыми характеристиками наружного носа с точки зрения эстетического восприятия пациентов казахской национальности, кандидатов для ринопластики является слишком широкий кончик носа с низкой проекцией (у 88,9% мужчин и у 79,03% женщин), гипопроекция кончика носа (30,8% мужчин и 62,7% женщин), симметрия спинки носа и ширина основания крыльев (38,9% мужчин и 85,7% женщин). Низкая проекция спинки (23% обратились с жалобами) и ретракция колумеллы (9,1% жалоб обратившихся мужчин и 10,2% женщин) беспокоят пациентов реже, что объясняются сформировавшимися в народе представлениями о гармоничном носе.

3. С учетом выявленных анатомических особенностей строения наружного носа для гармонизации внешности в типичном случае основными этапами ринопластики должны являться: истончения кожно-апоневротического лоскута; малоинвазивное сглаживание горбинки с последующим повышением проекции спинки аутотрансплантатами на различных уровнях; применение трансплантатов, удлиняющих перегородку носа; формирование кончика носа с использованием чрезкупольных и межкупольных швов и трансплантатов. При этом, применение перегородочного хряща нецелесообразно, вследствие его этнических характеристик. Латеральная остеотомия остается в качестве дополнительного технического приема, по особым показаниям.

4. Цианакрилатная клеевая композиция показала свою высокую эффективность, безопасность и надежность на этапах этнической ринопластики в казахской популяции. Наиболее целесообразным является его применение для фиксации аутотрансплантатов маленького размера и камуфляжа неровностей спинки (сокращение среднего времени операции на кончике носа в группе с использованием клея до 6,2±1,3 минут при общей продолжительности операции 81,9±11,7 минут, против 15,1±2,9 минут 93,3±13,5 минут с использованием шовной метод ($p<0,05$).

Продолжительность при септопластике: 23,1±2,7 минут затрачено при шовной и 16,6±2,9 минут при клеевой (p<0,05).

5. К факторам, потенциально способствующим неудовлетворительным исходам ринопластики у казахов относится недооценка этнических характеристик строения носа – выраженной толщины подкожно-жирового слоя, короткого каудального края перегородочного хряща, слишком тонкой перегородки носа, слабых ножек крыльных хрящей, попытках сузить спинку носа с помощью боковой остеотомии. Отсутствие в плане операции специальных технических приемов, учитывающих эти особенности, ведет к вторичным деформациям, наиболее частыми из которых является формирование перфорации перегородки носа, надкончикового утолщения, персистирующий отек и утолщение кончика, уменьшение проекции кончика носа.

6. Выявленными этническими особенностями строения полости носа в казахской популяции, имеющими значение для развития функциональных нарушений и разработки способов их устранения, являются более глубокое расположение каудального края перегородочного хряща (расстояние между каудальными краями перегородки носа и нижней носовой раковиной в среднем 5,38±1,45 мм у мужчин и 4,13±1,10 мм у женщин, против значения контрольной группы у мужчин – 4,16±1,10 (p=0,04) и у женщин – 2,86±1,12 мм (p=0,045); более тонкая перегородка носа (1,30±0,32 мм у мужчин и 1,24±0,21 мм у женщин против 2,83±0,69 мм (p=0,048) у мужчин и 2,21±0,33 (p=0,013) мм у женщин контрольной группы; существенно более толстая основная пластинка нижней носовой раковины по сравнению с общей популяцией (3,02±0,30 мм у мужчин и 2,72±0,77 мм у женщин против 2,13±0,27 мм у мужчин (p=0,037) и 2,16±0,57 мм у женщин, p=0,603 в контрольной группе и широкая апертура - у мужчин в основной группе 32,34±1,5 мм, что существенно больше значений таковой в контрольной группе – 27,31±3,19 мм, (p=0,029). У женщин основной группы этот показатель был равен 29,13±3,51 мм, и контрольной – 27,45±4,47 мм (p=0,087).

7. Полученные данные об особенностях анатомии внутренних структур носа показали, что септопластика в казахской популяции должна сопровождаться обязательным сохранением каудального края перегородки для избежания еще

большей ретракции и максимально возможной реимплантацией перегородочного хряща. Основным методом уменьшения носовых раковин в этой группе должна быть функциональная подслизистая остеоконхотомия. Заменить боковую остеотомию на повышение проекции спинки и кончика носа из-за широкой апертуры. При фиксации перегородочного хряща над тонкой носовой остью необходима щадящая техника.

8. Использование разработанных нами хирургических приемов и их сочетания при проведении риносептопластики в казахской популяции показало высокую эффективность: через 1 год после операции значительное улучшение в основной группе отметил 61 пациент (76,3%), в группе сравнения – 36 респондентов (60,0%) (χ^2=0,4254, p=0,040), незначительное улучшение – 15 пациентов (18,7%) основной группы, а в группе сравнения – 11 (18,3%) (соответственно χ^2=0,025, p=0,950); Значение ОР составило 0,435 (95% ДИ 0,218-0,866), СОР = 0,565, САР = 0,130, ЧБНЛ составил 1/0,130=7,692; и позволило добиться полноценной функциональной и эстетической реабилитации пациентов в большинстве наблюдений (повышение СОП в основной – до 586,7±26,83 мл/сек против 502,5±20,09 мл/сек в контрольной группе, p<0,01).

9. При отдаленных сроках наблюдения лучшие функциональные исходы у пациентов казахской национальности по сравнению с традиционными способами обеспечивает предложенная нами тактика восстановления носового дыхания, основанная на полученных данных об этнической анатомии и состоящая из комбинации щадящей септопластики с сохранением большей части перегородочного хряща и подслизистой нижней остеоконхотомии (снижение баллов до 0,5±0,05 баллов (p<0,001) в основной группе против 1,2±0,22 в контрольной по шкале NOSE (p<0,05); повышение СОП в основной – 612,5±45,12 мл/сек против 462,1±28,11 мл/сек контрольной группы (p<0,01).

ПРАКТИЧЕСКИЕ РЕКОМЕНДАЦИИ

1. На дооперационном этапе при подготовке к ринопластике у пациентов казахской национальности хирург должен представлять анатомические особенности данной группы пациентов и учитывать их при составлении операционного плана.

2. Рекомендуемыми хирургическими приемами при ринопластике у пациентов казахской национальности должны быть: истончение кожно-апоневротического лоскута; малоинвазивное сглаживание горбинки с последующим повышением проекции спинки аутотрансплантатами; применение трансплантатов, удлиняющих перегородку носа; формирование кончика носа с использованием чрезкупольных и межкупольных швов и трансплантатов. При индивидуальных особенностях носа допустимо отклонение от этого алгоритма.

3. Для фиксации структурных и камуфляжных трансплантатов кончика и спинки при ринопластике в любой этнической группе рекомендуется применять рассасывающийся медицинский клей на основе сульфакрилата. Его использование существенно облегчает и ускоряет установку как хрящевых, так и мягкотканных графтов, позволяет сохранять и использовать даже минимальные фрагменты тканей.

4. При проведении ринопластики у этнических казахов визуальное сужение носа целесообразнее проводить одновременно с повышением проекции путем использования трансплантатов спинки. Для этой цели не следует рутинно использовать латеральную остеотомию.

5. Относительная непрочность и небольшие размеры перегородочного хряща в казахской популяции ограничивают его структурные возможности, поэтому его не следует рассматривать как материал первого выбора для аутотрансплантации. Кроме этого, неоправданная инвазивность при заборе хряща повышает риск формирования ретракции колумеллы и перфорации перегородки носа.

6. Учет этнических анатомических особенностей и анализ причин осложнений позволяет рекомендовать крайне консервативное отношение к перегородке носа у пациентов казахской национальности и акцентировать внимание на состояние носовых раковин, как одной из наиболее вероятных и устранимых причин нарушения носового дыхания.

7. Предпочтительной техникой функционального уменьшения нижних носовых раковин у пациентов казахской этнической группы является подслизистая нижняя остеоконхотомия. Данная рекомендация базируется на выявленной этнической особенности – относительно большой толщине костной пластинки нижней носовой раковины.

СПИСОК РАБОТ, ОПУБЛИКОВАННЫХ ПО ТЕМЕ ДИССЕРТАЦИИ

1. Русецкий Ю. Ю., Решетов И. В., **Махамбетова Э. А**., Карапетян Л. С. Особенности ринопластики в отдельных этнических и расовых группах населения (обзор) // **Российская оториноларингология**. 2015. Том 78, № 5. С. 101–107

2. **Махамбетова Э. А**., Решетов И. В., Русецкий Ю. Ю., Карапетян Л. С. Особенности морфологии и топографии наружного носа у представителей различных рас и этнических групп (обзор) // **Анналы пластической, реконструктивной и эстетической хирургии.** 2015. № 2. С. 49–54

3. Карапетян Л. С., Русецкий Ю. Ю., **Махамбетова Э. А.**, Крупочкина Н. В. Результаты анкетирования пациентов, перенесших ринопластику // **Российская ринология.** 2015. Том 23, № 2. С. 3–8

4. Русецкий Ю. Ю., Павлюченко Л. Л., **Махамбетова Э. А.**, Карапетян Л. С., Садиков И. С. Функциональные последствия ринопластики (обзор) // **Российская ринология.** 2015. Том 23, № 4. С. 39–45

5. **Махамбетова Э. А**., Русецкий Ю. Ю., Карапетян Л. С., Джандаев С. Ж., Махамбетова Д. Е. Применение трансплантата удлиняющего перегородку носа в казахской этнической ринопластике // Сборник тезисов IV Национального конгресса. Пластическая хирургия. Эстетическая медицина и косметология. Москва, 2015. С. 67.

6. **Махамбетова Э. А**., Русецкий Ю. Ю., Карапетян Л. С. Некоторые особенности хирургической анатомии и морфологии наружного носа у коренного народа Казахстана» // Материалы IV Петербургского форума оториноларингологов России. 2015. С. 336.

7. Русецкий Ю. Ю., **Махамбетова Э. А.**, Джандаев С. Ж., Махамбетова Д. Е., Елубаев Е. М.. Особенности показателей акустической ринометрии у казахов. // Сборник материалов XIX съезда оториноларингологов России. Казань, 2016. С. 523–524.

8. Махамбетова Э. А., Русецкий Ю. Ю., Решетов И. В., Карапетян Л. С., Махамбетова Д. Е.. Эстетическая и функциональная реабилитация пациентки с последствиями врожденной расщелины губы и неба, выполненная с учетом этнических особенностей наружного носа // **Вестник оториноларингологии**. 2016. Том 81, № 6. С. 82–85

9. Соболев В. П., Спиранская О. А., **Махамбетова Э. А**. Эпидемиологические аспекты патологии носового клапана. // **Российский медицинский журнал.** 2016. № 4.http://www.rmj.ru/articles/otorinolaringologiya/Epidemiologicheskie_aspekty_patologiinosovogo_klapana/?print_page=Yixzz4JRUQDaZk. С. 254–256.

10. Русецкий Ю. Ю., Соболев В. П., **Махамбетова Э. А.**, Спиранская О. А., Крупочкина Н. В. Носовой клапан: вопросы терминологии и классификации (обзор) //**Российская оториноларингология**. 2016. Том 82, № 3. С. 81–84. doi: 10.18692/1810-4800-2016-3-81-84.

11. Русецкий Ю. Ю., **Махамбетова Э. А.,** Решетов И. В., Махамбетова Д. Е. Антропометрические параметры наружного носа в казахской популяции в аспекте планирования этнической ринопластики // **Вестник оториноларингологии**. 2016. Том 81, № 4. С. 64–68

12. Русецкий Ю. Ю., Спиранская О. А., Латышева Е. Н., Чернышенко И. О., **Махамбетова Э. А.**. Опыт пластического закрытия перфорации перегородки носа у детей и подростков // **Российская ринология.** 2016. Том 24, № 1. С. 10–15

13. Карапетян Л. С., Русецкий Ю. Ю., Свистушкин В. М., **Махамбетова Э. А**., Садиков И. С. Связь постринопластических функциональных нарушений с хирургическим доступом, техникой и объемом операции // **Вестник оториноларингологии.** 2017. Том 82, № 1. С. 43–46

14. Ким И.-С., **Махамбетова Э. А.**, Русецкий Ю. Ю., Спиранская О. А., Решетов И. В. Особенности применения аллопластических материалов при коррекции азиатского носа // **Российская ринология**. 2017. Том 25, № 2. С. 21–29.

15. Спиранская О. А., Малявина У. С., Пашкова А. Е., Русецкий Ю. Ю., **Махамбетова Э. А**., Липский К. Б. Состояние перегородки носа и околоносовых пазух в педиатрической популяции по данным компьютерной томографии // **Российская ринология**. 2017. Том 25, № 3. С. 3–9

16. **Махамбетова Э. А.**, Русецкий Ю. Ю., Джандаев С. Ж., Елубаев Е. М., Махамбетова Д. Е. Некоторые аспекты пластической хирургии носа у казахов // Центрально-азиатский медицинский журнал имени М. Миррахимова. Материалы III конгресса Евразийской ассоциации оториноларингологов. 2017. Том XXIII, № 1–2. С. 36–39.

17. **Махамбетова Э. А.,** Русецкий Ю. Ю., Решетов И. В., Спиранская О. А., Сергеева Н. В., Малявина У. С., Латышева Е. Н. Внутриносовые параметры у пациентов различных этнических групп по данным компьютерной томографии // **Российская ринология.** 2018. Том 26, № 3. С. 15-20

18. Сергеева Н.В., Русецкий Ю.Ю., Спиранская О.А., **Махамбетова Э.А.**, Деханов А.С. Методы фиксации перегородочного остова после септопластики (Обзор) // **Folia otorhinolaryngologae Respiratoriae**. 2018. Vol.24, №3, С.21-31.

19. Карапетян Л.С., Русецкий Ю.Ю., Свистушкин В.М., **Махамбетова Э.А.**, Сергеева Н.В. Существующие принципы профилактики и устранения постринопластических функциональных осложнений (обзор) // **Голова и шея**. 2018. №3, С.54-59

20. **Патент на изобретение № 267517**, Российская Федерация, A61B 17/24. Способ пластического эндоскопического закрытия перфорации перегородки носа у детей / Намазова-Баранова Л. С., Русецкий Ю. Ю., Спиранская О. А., Малявина У. С., Латышева Е. Н., Решетов И. В., **Махамбетова Э. А.** – 2017143514, заявл. 13.12.2017, **опубл. 01.11.2018, Бюл. №31**

21. **Махамбетова Э.А.** Этнические особенности ринопластики в казахской популяции. Свидетельство о внесении сведений в государственный реестр прав на объект, охраняемые авторским правом РК №1344 от 16.01.2019 г.