На правах рукописи

КАНТИМЕРОВ
ДАМИР ФАНИЛЕВИЧ

ОЦЕНКА БЕЗОПАСНОСТИ И ЭФФЕКТИВНОСТИ МАТРИЦ ДЛЯ ТКАНЕИНЖЕНЕРНЫХ КОНСТРУКЦИЙ, ИСПОЛЬЗУЕМЫХ ПРИ ЗАМЕСТИТЕЛЬНОЙ УРЕТРОПЛАСТИКЕ В ЭКСПЕРИМЕНТЕ

14.01.23 – урология

Автореферат
диссертации на соискание ученой степени
кандидата медицинских наук

Москва - 2018

Работа выполнена в ФГАОУ ВО Первый Московский государственный медицинский университет им. И.М. Сеченова Минздрава России (Сеченовский университет).

Научный руководитель

доктор медицинских наук, доцент **Безруков Евгений Алексеевич**

Научный консультант

доктор медицинских наук, профессор **Шехтер Анатолий Борисович**

Официальные оппоненты:

Курбатов Дмитрий Геннадьевич – доктор медицинских наук, профессор, ФГБУ «Национальный медицинский исследовательский центр эндокринологии» Минздрава России, отделение урологии и андрологии, заведующий отделением

Котов Сергей Владиславович – доктор медицинских наук, профессор, ФГБОУ ВО Российский национальный исследовательский медицинский университет им. Н.И. Пирогова» Минздрава России, кафедра урологии, заведующий кафедрой

Ведущая организация: ФГБОУ ДПО «Российская медицинская академия непрерывного профессионального образования» Минздрава России

Защита состоится «___»_____2018 года в ____ часов на заседании диссертационного совета Д 208.040.11 при ФГАОУ ВО Первый МГМУ им. И. М. Сеченова Минздрава России (Сеченовский Университет) по адресу: 119991, Москва, ул. Трубецкая, д. 8, стр. 2

С диссертацией можно ознакомиться в ЦНМБ ФГАОУ ВО Первый МГМУ им. И. М. Сеченова Минздрава России (Сеченовский Университет) по адресу: 119034, Москва, Зубовский бульвар, д. 37/1 и на сайте организации www.sechenov.ru

Автореферат разослан «__» _____2018 года

Учёный секретарь диссертационного совета

доктор медицинских наук, профессор **Тельпухов Владимир Иванович**

ОБЩАЯ ХАРАКТЕРИСТИКА РАБОТЫ

Актуальность проблемы

К сложным урологическим проблемам относятся стриктуры мочеиспускательного канала (выявляемость данного заболевания колеблется от 3,4 до 38 на 100.000 населения, в зависимости от развитости страны), врожденные аномалии уретры и полового члена (гипоспадия: 1 из 300 новорожденных мальчиков), различные стенозы мочеиспускательного канала (врожденные, посттравматические, постлучевые, ятрогенные и др.) [Santucci R.A., Joyce G.F., 2007].

Тканевая инженерия является одним из наиболее перспективных направлений регенеративной медицины. Ведется активная разработка тканеинженерных конструкций (ТИК), состоящих из подложек-носителей, называемых матриксами, матрицами или скаффолдами, и культивируемых на них клеток различных типов. ТИК используются, преимущественно, в качестве пластических материалов для реконструктивной хирургии [AtalaA., 2012]. В частности, в урологии ТИК применяются для хирургического лечения стриктур уретры, увеличения стенки мочевого пузыря и др. [Akbal C., Lee S.D., 2006] [LiuY., Bharadwaj S., 2009]. Особое внимание уделяется структуре и составу матриксов, так как помимо адекватных механических свойств, делающих их пригодными для хирургического применения, они должны обеспечивать прикрепление и рост клеток, быть биосовместимыми (то есть, не иметь токсических, иммуногенных и аллергогенных свойств), обладать биорегулируемой резорбцией, не вызывать воспалительной и дистрофической тканевой реакции, замещаясь, в конечном итоге, собственными тканями организма. Кроме того, желательно, чтобы скаффолды обладали пористой структурой, обеспечивающей быстрое прорастание в него клеток и сосудов реципиента для питания и приживления ТИК.

В настоящее время предложено множество скаффолдов из различных биологических и синтетических материалов. Важное место среди них занимают коллагеновые материалы, в значительной степени отвечающие перечисленным выше требованиям. По способу получения коллагеновые скаффолды подразделяются на два типа: 1) децеллюляризированные коллагенсодержащие ткани и 2) биоматериалы, полученные из растворов коллагена. Децеллюляризация (ДЦЛ) представляет собой процедуру ферментной, химической или физической обработки тканей, обеспечивающую разрушение клеточных элементов при сохранении внеклеточного матрикса [Gilbert T.W., SellaroT.L., 2006]. Другой подход основан на двух последовательных процессах: растворении коллагена, полученного из различных тканей, и последующей реконструкции коллагеновых фибрилл из раствора.

Биоматериалы (губки, пленки, гидрогели) используются в виде скаффолдов для ТИК или пластических материалов для хирургии [Parenteau-Bareil R., 2010]. Для решения проблемы недостаточной прочности матриксов могут быть использованы гибридные скаффолды, представляющие собой композиты коллагена и синтетических полимеров [Fu W.J., Xu Y.D., 2012].

Тканевая инженерия мочеиспускательного канала является актуальной медицинской проблемой, в которой еще много нерешенных вопросов. Одним из первых вопросов, является следующий: «какие показания для использования тканеинженерных конструкций в заместительной уретропластике?». В настоящее время, слизистая оболочка ротовой полости (щеки в частности) с успехом используется при заместительной уретропластике, позволяя решать сложные задачи при стриктурах уретры и гипоспадиях. Данный материал показывает высокую эффективность не только при первичных операциях, но и при рецидивных стриктурах, а также при слероатрофическом лишае. Утверждения о высокой морбидности в донорской зоне не являются обоснованными. Ряд авторов указывает на крайне низкую морбидность в донорской зоне при заборе слизистой оболочки щеки и нижней поверхности языка [Santucci R.A., Joyce G.F., 2007].

Пациенты достаточно легко переносят данную процедуру. Кроме того, техника забора слизистой оболочки ротовой полсти достаточно проста и легко воспроизводима. Также не вполне убедительны утверждения о нехватке материала для заместительной уретропластики. Используя слизистую оболочку обеих щек, а также с нижней поверхности языка, можно добиться совокупной длины графта 16 см. Если же забор слизистой оболочки ротовой полости, по тем или иным причинам, невозможен или нежелателен, то можно воспользоваться позадиушной кожей. Что также сочетается с низкой морбидностью и простотой хирургической техники.

Тем не менее, использование готовых бесклеточных матриц («offtheshelf»), безусловно, позволяет снизить до нуля морбидность в донорской зоне, уменьшить интраоперационное время, а также позволяет применять графты практически любой протяженности и формы.

Цель исследования:

Оценить безопасность и эффективность матриц для создания тканеинженерных конструкций, используемых при уретропластики в эксперименте.

Задачи:

1. Оценить биосовместимость и биодеградацию матрицы на основе децеллюризированной артериальной стенки в эксперименте на крысах;
2. Оценить структурно-функциональные свойства матрицы на основе децеллюризированной артериальной стенки в эксперименте на кроликах;
3. Изучить цитотоксичность и клеточную адгезию матрицы на основе децеллюризированной артериальной стенки.
4. Оценить биосовместимость и биодеградацию гибридной матрицы на основе сетки из полилактогликолида и реконструированного коллагена;
5. Оценить структурно-функциональные свойства гибридной матрицы на основе сетки из полилактогликолида и реконструированного коллагена;
6. Изучить цитотоксичность и клеточную адгезию гибридной матрицы на основе сетки из полилактогликолида и реконструированного коллагена;
7. Провести сравнительную оценку матриц.
8. Установить критерии оптимальной матрицы для заместительной уретропластики.

Новизна предлагаемой темы и практическая ценность

- Впервые изучена безопасность и эффективность матрицы на основе децеллюризированной артериальной стенки.
- Впервые изучена цитотоксичность и клеточная адгезия матрицы на основе децеллюризированной артериальной стенки.
- Впервые изучена безопасность и эффективность гибридной матрицы на основе сетки из полилактогликолида и реконструированного коллагена.
- Впервые изучена цитотоксичность и клеточная адгезия гибридной матрицы на основе сетки из полилактогликолида и реконструированного коллагена.
- Впервые выбрана наиболее оптимальная матрица для создания тканеинженерной конструкции для уретропластики.

Практическая значимость

Полученная в результате экспериментов матрица послужит основой для создания полноценной тканеинженерной конструкции и откроет путь для дальнейшего развития регенеративной медицины. Также результаты данной работы являются одним из этапов внедрения в клиническую практику гибридной матрицы и позволят минимизировать морбидность в донорской зоне, избежать технических ограничений при проведении реконструктивных операций на уретре.

Положения, выносимые на защиту

- Матрица на основе децеллюризированной артериальной стенки является безопасной, имеет низкую биореактивность, однако, обладает неодинаковыми сроками биодеградации.
- Матрица на основе децеллюризированной артериальной стенки обладает удовлетворительными структурно-функциональными свойствами.
- Матрица на основе децеллюризированной артериальной стенки обладает низкой цитотоксичностью, имеет удовлетворительную клеточную адгезию.
- Гибридная матрица на основе сетки из полилактогликолида и реконструированного коллагена является безопасной, обладает низкой биореактивностью, имеет строго определенные сроки биодеградации.
- Гибридная матрица на основе сетки из полилактогликолида и реконструированного коллагена обладает лучшими структурно-функциональными свойствами, чем матрица на основе децеллюризированной артериальной стенки.
- Гибридная матрица на основе сетки из полилактогликолида и реконструированного коллагена обладает низкой цитотоксичностью и удовлетворительной клеточной адгезией.
- Гибридная матрица на основе сетки из полилактогликолида и реконструированного коллагена является безопасной и более эффективной в эксперименте.
- Наиболее оптимальной матрицей для заместительной уретропластики является гибридная матрица на основе сетки из полилактогликолида и реконструированного коллагена.

Личный вклад

Автору принадлежит ведущая роль в планировании, детальном описании и проведении экспериментов. В работах, выполненных в соавторстве, автором лично проведены эксперименты на животных, рассчитаны дозировки наркотических средств, оперативная техника изменена учитывая технические моменты проведения операции на животных, учтены анатомические особенности. Вклад автора является определяющим и заключается в непосредственном участии на всех этапах исследования: от постановки задач, их теоретической и экспериментальной реализации до обсуждения результатов в научных публикациях и докладах и непосредственного влияния на дальнейшие клинические исследования.

Апробация результатов исследования

VII Всероссийской научно-практической конференции с МУ «Актуальные вопросы онкоурологии. Заболевания предстательной железы. Новые технологии в урологии» Республика Башкортостан, г. Абзаково, 2015 г.

Конкурс молодых ученых в рамках V конгресса урологов Сибири, ГБОУ ВПО «Красноярский государственный медицинский университет им. проф. В.Ф. Войно-Ясенецкого» МЗ РФ, Красноярск, 2016г.

Тезисы и постерный доклад на ежегодном съезде урологов США (AUA), San-Diego, 2016.

Диссертация апробирована на заседании кафедры урологии лечебного факультета ФГАОУ ВО Первый МГМУ им. И.М. Сеченова (Сеченовский университет) 25 января 2018 года.

Внедрение результатов работы в практику

Проведенная оценка различных матриц для создания тканеинженерной конструкции позволит выбрать лучшую матрицы и начать клинические исследования.

Соответствие диссертации паспорту научной специальности

Диссертация соответствует шифру специальности 14.01.23 – Урология. Урология – область науки, занимающаяся методами диагностики, лечения и профилактики заболеваний мочеполовой системы (почек, мочеточников, мочевого пузыря, мочеиспускательного канала, предстательной железы, органов мошонки, полового члена), за исключением заболеваний, передающихся половым путем (ЗППП). Совершенствование методов профилактики, ранней диагностики и лечения заболеваний органов мочеполовой системы будет способствовать сокращению сроков временной нетрудоспособности и восстановлению трудоспособности.
Результаты проведенного исследования соответствуют области исследования специальности, конкретно пункту 3 – экспериментальная и клиническая разработка методов лечения урологических заболеваний и внедрение их в клиническую практику.

Публикации:

Основные положения диссертации опубликованы в 6 научных работах, в том числе 4 публикации в журналах, рекомендованных ВАК.

Объем и структура диссертации

Диссертация изложена на 82 страницах машинописного текста и включает введение, обзор литературы, материалы и методы исследования, главу, в которых изложены результаты собственных исследований, анализ результатов, выводы, предложения, список литературы. Работа иллюстрирована 36 рисунками и 4 таблицами. Список литературы включает в себя 81 источник, из них 6 отечественных и 75 иностранных.

СОДЕРЖАНИЕ РАБОТЫ

Материалы и методы исследования

В работе оценивались свойства двух матриц для тканеинженерных конструкций: матрицы на основе децеллюляризированной трупной артерии человека (ДМТАС) и гибридной матрицы на основе сетки из полилактогликолида и реконструированного коллагена.

Изъятие трупного материала производили в соответствии с приказами № 483 МЗ СССР от 14.06.1972 и № 189 от 19.08.1993 в условиях морга в течение 24 ч после констатации смерти. Механически удаляли периартериальную клетчатку и фасциальный футляр, выделяли отходящие сосудистые ветви. Промывали водой (в течение 4 ч), физиологическим раствором (в течение 18 ч со сменой раствора каждые 6 ч), 1/15 М раствором двухзамещенного фосфата натрия (в течение 8 ч). Проводили ферментную обработку раствором террилитина при 40°С в течение 4 ч в фосфатном буфере с pH 7,5–8,0 и расходе фермента 15–25 ПЕ/г влажной ткани. Промывали водой в течение 1 ч и обрабатывали 1 % раствором лимонной кислоты в течение 1 ч; обрабатывали фосфатным буфером с pH 7,0–7,5 в течение 4 ч и промывали водой 4 ч. Контроль децеллюляризации осуществляли морфологически по отсутствию клеток. Промытые сосуды подвергали отжиму салфетками для удаления избыточной влаги и упаковывали в двойной полимерный пакет: первый из полиэтилена, второй из дублированной пленки полиэтилен–фольга. Проводили радиационную стерилизацию (доза 2,5 Мрад).

Создание гибридной матрицы позволяет совместить в себе преимущества искусственных и натуральных матриц.

Для получения раствора коллагена последний извлекали из дермы крупного рогатого скота. Кусочки дермы обрабатывали раствором пепсина, тщательно отмывали, измельчали и растворяли в растворе уксусной кислоты. Полученный таким образом раствор коллагена разливали в кюветы. Между двумя слоями коллагена помещали сетку из полилактогликолида (VICRYL® (polyglactin 910) WovenMesh, Ethicon, Johnson&Johnson). Полученный гибридный материал замораживали, высушивали сублимационно до остаточной влажности 30% и прессовали до получения необходимой толщины. Для увеличения механической прочности путем поперечного сшивания коллагена гибридный материал помещали в пары формалина, после чего проветривали и отмывали от остатков формалина до отрицательной реакции на присутствие альдегидов и проводили повторную сублимацию, а затем разрезали на фрагменты размером 1×1 см (для эксперимента на крысах) и 1×2 см (для

эксперимента на кроликах), упаковывали в индивидуальные полиэтиленовые пакеты и стерилизовали гамма-излучением (доза 2,5 Мрад).

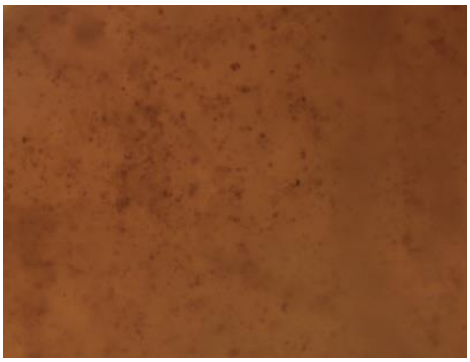



Рисунок 1 и 2 – Внешний вид матриц на основе децеллюризированной артериальной стенки (слева) и гибридной (справа – видна)

Для оценки биосовместимости и биодеградации образцы матрицы указанными выше размерами под внутримышечным наркозом имплантировали подкожно в межлопаточную область и фиксировали за четыре угла нерассасывающимся шовным материалом (пролен 4-0) белым лабораторным крысам (средняя масса тела 350 г) по 4 животных на каждую временную точку (7-10, 30, 60 и 90 дней).

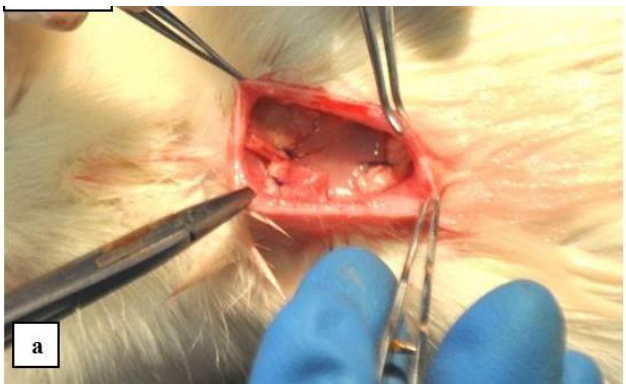

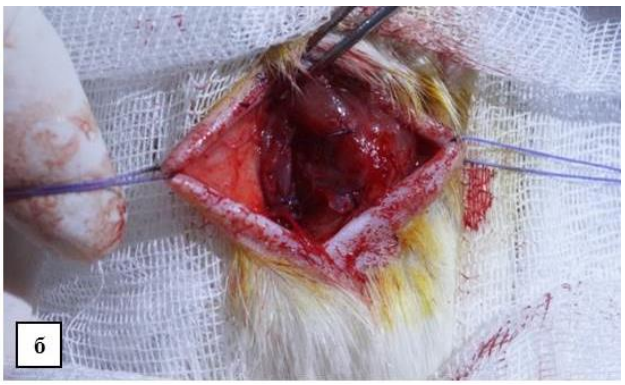

Рисунок 3 – Матрицы имплантированы в межлопаточную область крысы: а) ДМТАС б) гибридная матрица на основе сетки из полилактогликолида и реконструированного коллагена

С целью оценки структурно-функционального результата проводили эксперимент на 12 самцах кроликов 2-летнего возраста, средняя масса которых составила 3,5 кг для каждой матрицы. Перед операцией выполнялась ретроградная уретрография по стандартной методике. Дренирование мочевого пузыря осуществляли силиконовым уретральным катетером Фолея № 6Ch в течение 7–10 дней после операции, на время дренирования уретральным катетером проводилась антибактериальная терапия ветеринарными фторхинолонами. Животных выводили из эксперимента на 7, 30, 60, 90-е сутки после

операции (по 3 кролика на каждую временную точку) путем передозировки средств для наркоза. В день выведения животных из эксперимента выполнялась ретроградная уретрография. В случае с ДМТАС создавался дефект уретры длиной 1,8см, который замещался тубуляризированной матрицей. Проксимальный и дистальный анастомозы между культями уретры и концами трубчатой ДМТАС формировали путем наложения узловых швов из монофиламентного нерассасывающегося шовного материала пролен 5-0.

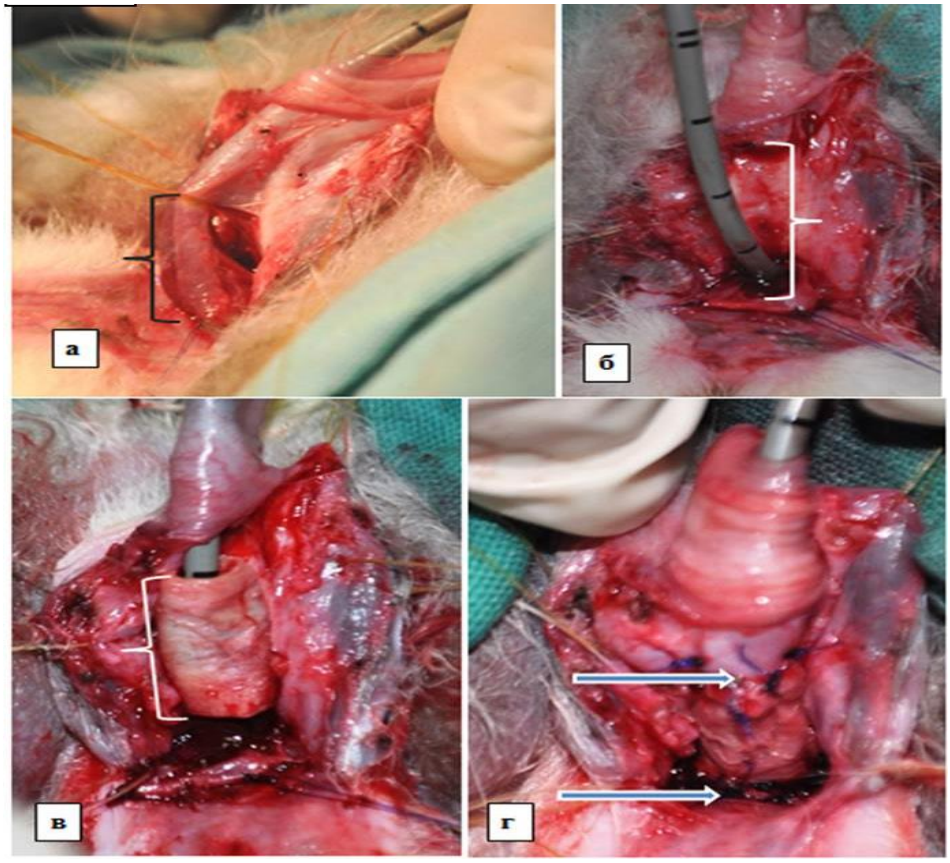

Рисунок 4 – Фотографии дорсальной уретропластики с применением децеллюризированной артериальной стенки

Произведена полная мобилизация луковичной и проксимальной части пенильной уретры кролика на протяжении 2,2–2,5 см (рис. 4, а). Фрагмент уретры протяженностью 1,8 см иссечен полностью (рис. 4, б). В ходе операции использовали окуляры операционные с увеличением 4,0×. Сформированный дефект уретры замещали трубчатой ДМТАС (рис. 4, в). Проксимальный и дистальный анастомозы между культями уретры и концами трубчатой ДМТАС формировали путем наложения узловых швов из монофиламентного нерассасывающегося шовного материала пролен 5-0. (рис. 4, г).

При проведении уретропластики с использованием гибридной матрицы, проводилась дорсальная уретропластика. Матрица фиксировалась к вентральной поверхности белочной оболочки пещеристых тел одиночными узловыми швами викрил 5-0 по краям и в центре.

Края матрицы сшивали с краями уретры в зоне дефекта непрерывным швом, используя викрил 5-0.

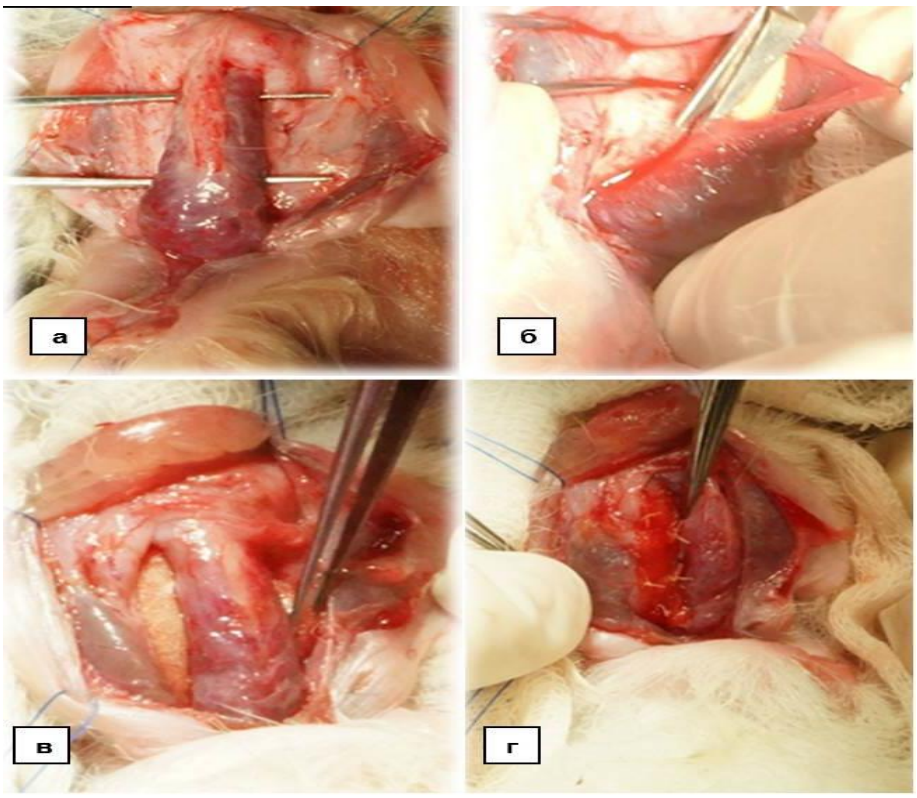

Рисунок 5 – Фотографии дорсальной уретропластики с применением гибридной матрицы на основе викриловой сетки и реконструированного коллагена

Проводили полную мобилизацию луковичной и проксимальной части пенильной уретры кролика на протяжении 2,2–2,5 см (рис. 5, а). Полностью иссекали фрагмент уретры по её дорсальной поверхности, размерами 2.0х0.5 см (рис. 5, б). Матрица фиксировалась к вентральной поверхности белочной оболочки пещеристых тел одиночными узловыми швами викрил 5-0 по краям и в центре (рис. 5, в). Сформированный дефект уретры замещали образцом гибридной матрицы, размеры которой, после адаптации под уретральное ложе составляли 2,0 х 0,5 см. Края матрицы сшивали с краями уретры в зоне дефекта непрерывным швом, используя викрил 5-0. (рис. 5, г).

Оценку цитотоксичности проводили по оптимизированному методу Мосмана и Монкса (МТТ-тест) на 6-е сутки культивирования с применением линий клеток 3Т3 и С3Н и с использованием методов световой микроскопии и спекторофотометрии. Оценку адгезии и пролиферации клеток на матрицах проводили с использованием тех же линейных фибробластов 3Т3 и С3Н и с той же плотностью посева как при оценке цитотоксичности. Для визуализации клеток применяли двойную окраску.

Световую микроскопию проводили на микроскопе Nikon TE-2000 при увеличениях ×40, ×60, ×100, ×200, ×400 с фазовым контрастом для оценки контрольных лунок и визуализации клеток, находящихся по краю матрицы. Локализацию флуоресценции образцов матрикса фиксировали с помощью лазерного сканирующего конфокального микроскопа LSM-710 (Carl Zeiss Microscopy, Germany).

Для морфологического исследования образцы тканей фиксировали не менее 48 ч в 10% растворе нейтрального забуференного формалина (Biovitrum, Россия), проводили через серию спиртов восходящей концентрации, заливали в парафин. Микротомные срезы толщиной 5-6 мкм тщательно депарафинировали и окрашивали гематоксилином и эозином, пикрофуксином по Ван-Гизону (для выявления коллагена), фукселином по Унна (для выявления эластических волокон), толуидиновым синим (для выявления кислых гликозаминогликанов).

Изучение гистологических препаратов выполняли с помощью прямого светового микроскопа исследовательского класса Olympus BX51 (Olympus, Japan), оснащенного цветной цифровой камерой SDU-252 («Спецтелетехника», Россия) при оптических увеличениях от 40× до 1000×. Для оценки биосовместимости имплантированных гибридных матриц изучали признаки периимплантационного воспаления (отек, экссудацию, клеточную инфильтрацию, нарушения микроциркуляции), а также проявления репаративной реакции (ангиогенез, пролиферацию фибробластов, распространенность и зрелость грануляционной ткани, характер и скорость интеграции имплантированных матриц с резидентными тканями), а также скорость биодеградации (резорбции матриц). Морфометрию тканевых элементов проводили с использованием специализированного модуля стандартного пакета программ Adobe Photoshop CS3 по микрофотографиям препаратов с помощью предварительно определенных геометрических калибровочных коэффициентов, описывающих соответствие числа пикселей изображения длине отрезка в микрометрах, для каждого используемого объектива.

Результаты исследования и их обсуждение

Макроскопически сразу после децеллюляризации стенка артерии выглядела разрыхленной. При микроскопическом исследовании ДМТАС выявлены коллагеновые волокна, которые окрашиваются фуксинофильно, что свидетельствует о сохранности молекулярной и супрамолекулярной структуры коллагена. В целом матрица представляла местами разрыхленный, местами плотный коллагеновый каркас стенки артерии. Клетки в артериальной стенке отсутствовали, а из структур эластической сети частично сохранялись лишь внутренняя и наружная эластические мембраны (черная стрелка) артерии и отдельные

слабоокрашенные эластические волокна средней оболочки. Таким образом, матрица представляет собой бесклеточный коллаген-эластиновый каркас сосудистой стенки.

В то же время матрица на основе сетки из полилактогликолида и реконструированного коллагена выглядит плотной, хорошо держит форму, оставаясь при этом достаточно гибкой, не теряет пространственную структуру при длительном нахождении в воде. Имеет трехслойную структуру. Таким образом, гибридная матрица обладает хорошими механическими свойствами является сравнительно плотной, оставаясь при этом гибкой, она хорошо держит форму, меняя свою пространственную конфигурацию.

Как уже было сказано выше, крысы с имплантированными матрицами выведены из эксперимента на 7 (ДМТАС) и 10 (гибридная матрица), 30, 60 и 90 сутки. Все участки имплантации обеих матриц были без макроскопических изменений. На 7-е сутки после имплантации в ДМТАС усиливалось разрыхление коллагеновых пучков вследствие отека ткани, на краях выявлялись мелкие очаги воспалительной инфильтрации. Соединительнотканная капсула вокруг ДМТАС к этому сроку еще не сформировывалась, но в окружающей ткани отмечалась слабая лимфомакрофагальная реакция с небольшой примесью нейтрофильных лейкоцитов.

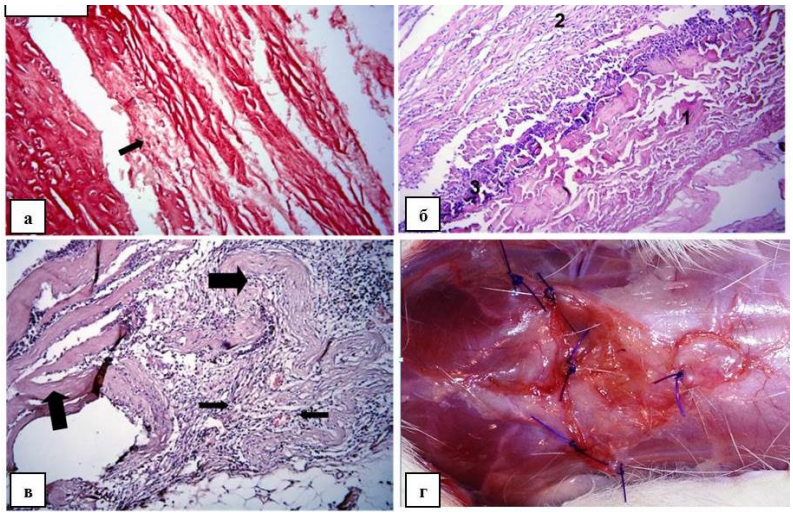

Рисунок 6 – Микропрепарат матрицы ДМТАС (крысы)

а — 7-е сутки после имплантации ДМТАС. Разрыхление коллагеновых пучков и очаги воспалительной инфильтрации. Комбинированная окраска по Ван-Гизону — Унна. × 200; б — 30-е сутки после имплантации. Матрица (1), окруженная соединительнотканной капсулой (2), между ними располагается зона деструкции матрицы макрофагами (3); в — 60-е сутки после имплантации. Большая часть матрикса (толстые стрелки) резорбирована и замещена грануляционной тканью (тонкие стрелки). Окраска гематоксилином и эозином.

× 200; г — полное отсутствие матрицы через 90 сут после имплантации. Нерассасывающиеся швы над областью фиксации матриц. Макроснимок.

На 10-е сутки после имплантации гибридной матрицы определяется замещение коллагеновой губки грануляционной тканью и прорастание ее через поры викриловой сетки, окраска гематоксилин-эозином. На 30-е сутки отмечалось формирование соединительнотканных капсул вокруг ДМТАС, появлялись признаки частичной биодеградации наружных слоев имплантата, что выражалось в макрофагальной резорбции наружных слоев имплантата (бывшей адвентициальной оболочки сосуда). Микроскопическая картина после имплантации гибридной матрицы существенно отличалась от таковой при оценке биодеграции ДМТАС: отмечается прорастание соединительной ткани между филаментами нитей полилактогликолида, начинающаяся резорбция последних, отсутствует образование какой-либо капсулы. К 60-м суткам продолжалась постепенная деструкция ДМТАС. При этом оставался лишь тонкий фрагмент имплантата, инфильтрированного макрофагами и лимфоцитами, тогда как большая часть имплантата к этому времени была резорбирована. В то же время после имплантации гибридной матрицы отмечается лишь фиброзирование грануляционной ткани, частичный лизис викриловых нитей, много гигантских клеток. На 90-е сутки почти во всех случаях наблюдалась полная резорбция имплантатов. Сходная картина определяется и при оценке гибридной матрицы: инволюция фиброзной ткани, пустые ячейки после лизиса полилактогликолида, лимфо-макрофагальная инфильтрация.

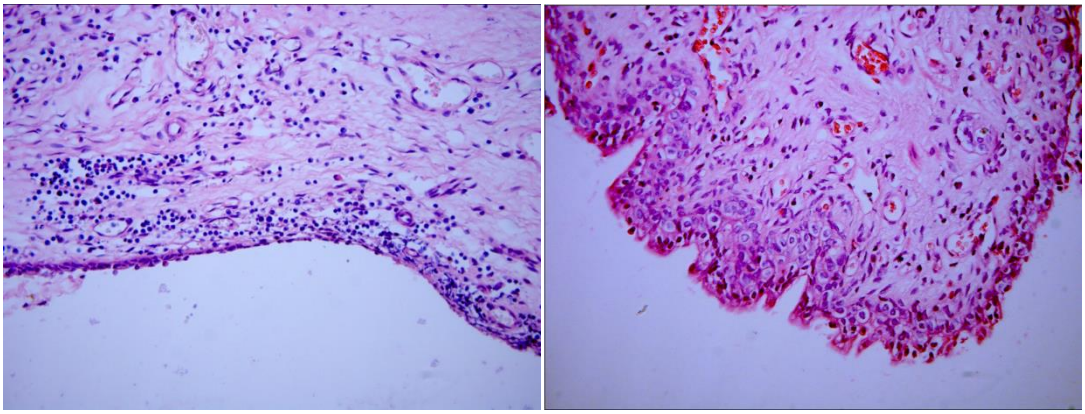

Рисунок 7 – 30 сутки после уретропластики (снимок слева)

Определяется эпителий, расположенный на рыхлой соединительной ткани, богатой сосудами, с очагами инфильтрации лимфоцитами и макрофагами и близкий по структуре к слизистой оболочке уретры. Окраска гематоксилин-эозином. х400. 60-е сутки после имплантации. (снимок справа). Окраска гематоксилин-эозином. х400. Эпителий более зрелый имеет типичную для уротелия многорядную структуру

При исследовании биодеградации и биосовместимости получены данные, что матрица резорбирует в близкие с матрицей на основе децеллюризированной артериальной стенки сроки. Однако, имеются определенные особенности биодеградации гибридной матрицы. В частности, резорбция коллагена и PLGA происходит на всем протяжении матрицы, без четкого воспалительного вала, и более того, резорбирующие природный и искусственный полимеры макрофаги клетки определяются и в толще самой матрицы. Вдобавок к диффузному характеру резорбции определяется нежная грануляционная ткань с врастающими в матрицу новыми сосудами (т.е. неоангиогенез происходит в толще самой матрицы).

Ретроградную уретроцистографию выполняли после удаления уретрального катетера спустя 1, 3 и 6 мес после операции (Рисунок 7). Полученные уретрограммы сравнивали с предоперационной уретрограммой. На уретрограммах через 1 мес (а) после операции хорошо видна зона имплантации ДМТАС, затеков контрастного вещества не было (что свидетельствует о полном приживлении матрицы), просвет уретры полностью сохранен. В сроки 1 и 3 мес уретрограммы значимо не отличались друг от друга (б). Через 6 мес после операции просвет уретры также сохранен, однако отмечалось формирование дивертикула в зоне имплантации ДМТАС у одного кролика из 12 (в).

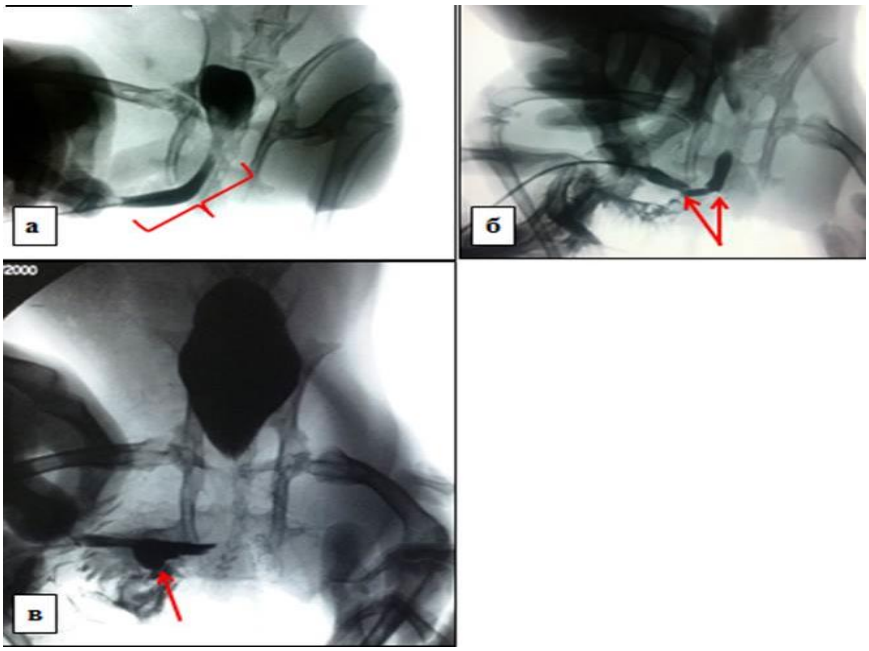

Рисунок 8 – Ретроградные уретро(цисто)граммы кролика

а — до операции, уретра выделена фигурной стрелкой; б — через 1 мес после операции, зоны анастомозов указаны стрелками; в — через 6 мес после операции, дивертикул (указан стрелкой).

Сходная рентгенологическая картина наблюдалась после заместительной уретропластики с использованием гибридной матрицы: признаков сужения просвета уретры нет, область имлпнатации матрицы рентгенологически не определяется, дивертикулов и свищей отмечено не было.

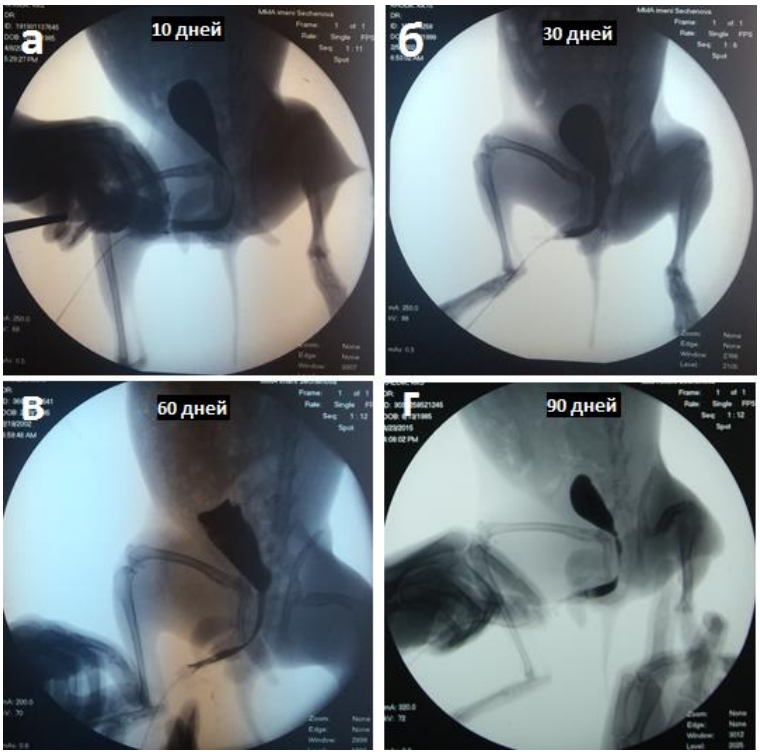

Рисунок 9 – Уретрограммы кроликов после операции в соответствии со сроками выведения из эксперимента

а – через 10 дней после уретропластики. б – через 30 дней после уретрограммы. в - через 60 дней после уретропластики. г – через 90 дней после уретропластики. на всех уретрограммах отсутствуют признаки сужения или облитерации уретры.

Мочеиспускание восстановилось у всех животных в обоих случаях, как при использовании ДМТАС, так и гибридной матрицы, после удаления катетера и сохранялось до конца наблюдения. Признаков облитерации просвета уретры не обнаружено.

Таким образом, матрицы на основе ДМТАС и сетки из полилактогликолида и реконструированного коллагена обладает хорошими функциональными свойствами.

Морфологическое исследование показало, что биодеградация ДМТАС к 10–30-м суткам после операции незначительна и отмечалась только на торцах протеза. К 30-м суткам вокруг имплантата формировалась соединительнотканная капсула, чаще всего отделенная небольшой щелью от его наружной поверхности. Начиная с 10-х суток после операции со стороны резидентных (нативных) тканей уретры наблюдался постепенный рост

эпителиального пласта, который по своим характеристикам соответствует уроэпителию . Рост уроэпителия продолжался до полной эндотелизации к 60-90 суткам. Только к 60-м суткам ДМТАС подвергалась деструкции и клеточной инфильтрации, а капсула протеза приобретала некоторые морфологические черты слизистой оболочки уретры.

Таким образом, как и при подкожной имплантации матрица биодеградирует в сроки до 60 дней. Рост уроэпителия происходит с концов стенки уретры путем пролиферации нативного эпителия, находящегося на торцах протеза и продолжается под матрицей, а не по ее поверхности – в щель между матрицей и капсулой.

При гистологическом изучении на 10 сутки после заместительной уретропластики с использованием гибридной матрицы стенка интактной уретры (вне протеза) имеет обычную структуру. В области операции на стороне, обращенной к просвету уретры, обнаруживаются нити сетки из полилактогликолида. Внутри сетки из полилактогликолида видны отложения фибрина, скопления нейтрофилов, большей частью разрушенных, и макрофагов. К этому сроку губка (реконструированный коллаген) почти полностью резорбирована, кроме отдельных элементов на внутренней стороне протеза. Следует отметить, что нити полилактогликолида также инфильтрированы фибрином и нейтрофилами с проникновением их между филаментами. Однако, резорбции филаментов на этот срок не обнаруживается. На 30 сутки имплантированный материал не обнаружен. Большая часть внутренней поверхности (за исключением середины) бывшего протеза к этому сроку выстлана переходным недифференцированным уроэпителием. Эпителий располагается на рыхлой соединительной ткани, богатой сосудами, с очагами инфильтрации лимфоцитами и макрофагами. Новообразованная соединительная ткань близка к структуре собственной пластинки слизистой оболочки в интактной уретре. На 60 сутки эпителий, выстилающий внутреннюю поверхность новообразованной на месте ТИК уретры, более дифференцирован, чем на 30-е сутки: он имеет типичную для уротелия многорядную структуру, но базальная мембрана местами еще недостаточно дифференцирована. На 90 сутки уротелий имеет нативную структуру с полностью восстановленной базальной мембраной, четко видны сосочки регенерировавшей слизистой оболочки. Новообразованная слизистая оболочка практически не отличается от слизистой оболочки интактной уретры, причем она прочно соединена с мышечной оболочкой и кавернозным телом. При гистологической оценке проведенной уретропластики, определяются существенные различия, как и предполагалось в замещении трансплантата. В частности, происходило замещение сначала коллагена, а затем и полилактогликолида собственной соединительной тканью. Стоит отметить выраженный

ангиогенез в этой ткани и хорошо сформированную базальную мембрану регенерирующего эпителия, что свидетельствует о его зрелости к 90-м суткам.

МТТ-тестирование показало отсутствие токсичности исследуемых образцов обеих матрицы при использовании культур линейных фибробластов 3Т3 и С3Н.

С учетом обнадеживающих результатов экспериментов по имплантации ДМТАСпосле проведения этической экспертизы и получения разрешения локального этического комитета Первого МГМУ им. И.М. Сеченова проведена заместительная уретропластика с использованием данной матрицы у человека.

Ниже описано клиническое наблюдение уретропластики человека с применением тканеинженерной конструкции на основе децеллюляризированной матрицы из трупной артериальной стенки и клеток слизистой оболочки щеки.

Больной Б., 1951 года рождения, с 2003 г. стал отмечать ухудшение мочеиспускания. В 2005г. диагностирована доброкачественная гиперплазия предстательной железы, выполнена позадилонная аденомэктомия. После удаления уретрального катетера мочеиспускание восстановилось. Спустя 1 мес. стал отмечать прогрессивное ухудшение мочеиспускания. При обследовании диагностирована стриктура уретры. С 2005 по 2013 г. выполнялись многократные бужирования уретры, оптические уретротомии с временным положительным эффектом. По данным рентгенологических методов обследования (ретроградная уретрография, микционная цистоуретрография) протяженность стриктуры проксимальной части луковичного отдела уретры составила 2,5 см.

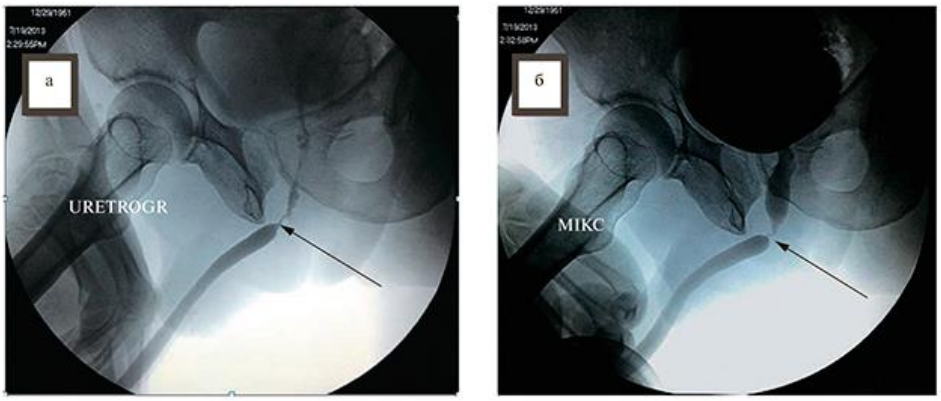

Рисунок 10 – Данные ретроградной (а) и микционной цистоуретрографии (б). Зоны стриктуры указаны стрелкой

В качестве матрицы использовалась описанная выше ДМТАС. В качестве клеток использовались эпителиоциты слизистой оболочки щеки для этого фрагмент слизистой

оболочки щеки размерами 5×5 мм иссекали под местной анестезией 2 % раствором лидокаина. Рана донорской зоны зажила первичным натяжением (без наложения швов). Из данного фрагмента выделяли и культивировали эпителиоциты. Тканеинженерная конструкция была доставлена в урологическую клинику в специальном термоконтейнере. Полученную тканеинженерную конструкцию имплантировали пациенту в проксимальную часть луковичного отдела уретры по технике Asopa (dorsalinlay).

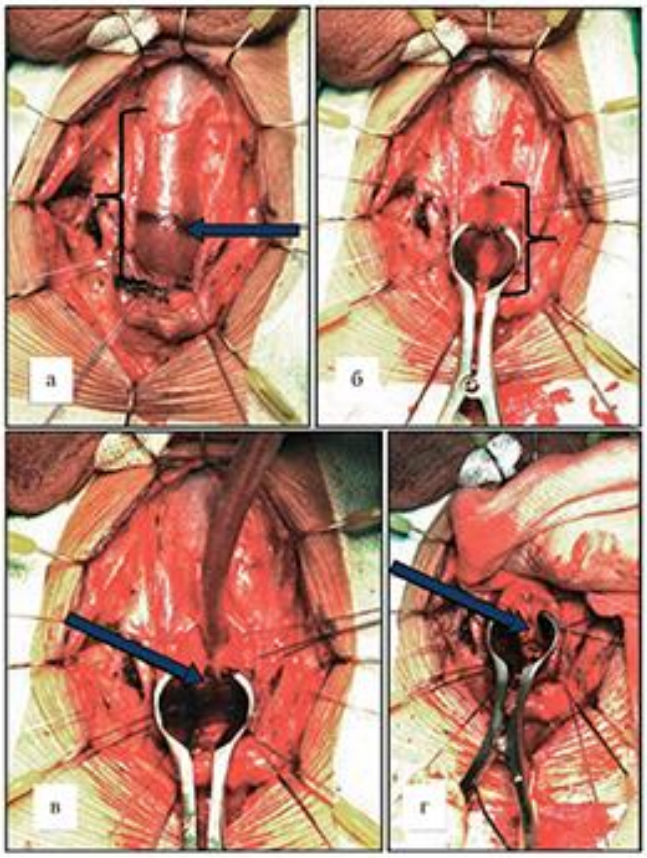

Рисунок 11 – Этапы операции

а – доступ к луковичному отделу уретры (буольспонгиозные мышцы сохранены); б – выполнена вентральная уретротомия; в - выполнена дорсальная уретротомия; г – тканеинженерная конструкция фиксирована к уретральной площадке по дорсальной поверхности уретры.

На 28-й день после операции уретральный катетер удален, выполнены ретроградная и микционная цистоуретрография, урофлоуметрия, проведена оценка объема остаточной мочи. Полученные в ходе адаптации формы и размеров тканеинженерной конструкции под форму

и размеры уретральной площадки фрагменты тканеинженерной конструкции были подвергнуты гистологическому исследованию.

Результаты. Гистологическое исследование срезов эпителизированной матрицы показало, что клетки эпителиального строения формируют слой на внутренней (интимальной) поверхности матрицы.

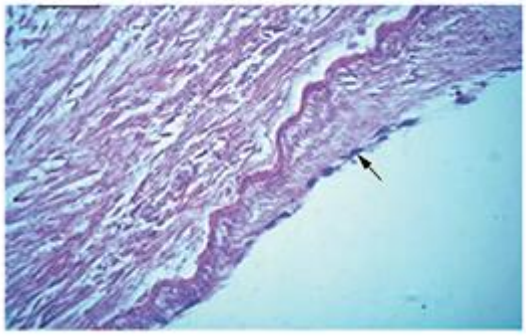

Рисунок 12 – Фрагмент тканеинженерной конструкции: клетки эпителиального строения формируют слой на внутренней (интимальной) поверхности матрицы

Течение послеоперационного периода без особенностей. Через 4 нед. после операции уретральный катетер был удален. По данным ретроградной уретрографии и микционной цистоуретрографии стриктур и затеков контрастного вещества в зоне операции не выявлено. Максимальная скорость мочеиспускания составила 24,6 мл/с, средняя — 16,3 мл/с, при объеме 132 мл без остаточной мочи. Спустя 4 мес. после операции у пациента был диагностирован рецидив стриктуры уретры. Выполнены уретроскопия, оптическая уретротомия. При уретроскопии выявлено, что рецидив стриктуры возник вне зоны расположения тканеинженерной конструкции (на границе дистальной части тканеинженерной конструкции и нативной уретры). В течение последующих 8 мес. пациенту дважды выполнялось бужирование уретры в связи со снижением интенсивности струи мочи. Спустя год после тканеинженерной уретропластики при обследовании был выявлен рецидив стриктуры луковичного отдела уретры. Протяженность рецидива стриктуры составила 0,5 см (включая зону облитерации). Выполнено повторное оперативное вмешательство: иссечение суженного участка уретры, уретро-уретральный анастомоз (операция Хольцова). Течение послеоперационного периода без особенностей. Спустя 10 дней после операции уретральный катетер удален. По данным микционной цистоуретрографии патологических изменений не выявлено. Через 5 мес. после повторной операции признаков ухудшения качества мочеиспускания нет.

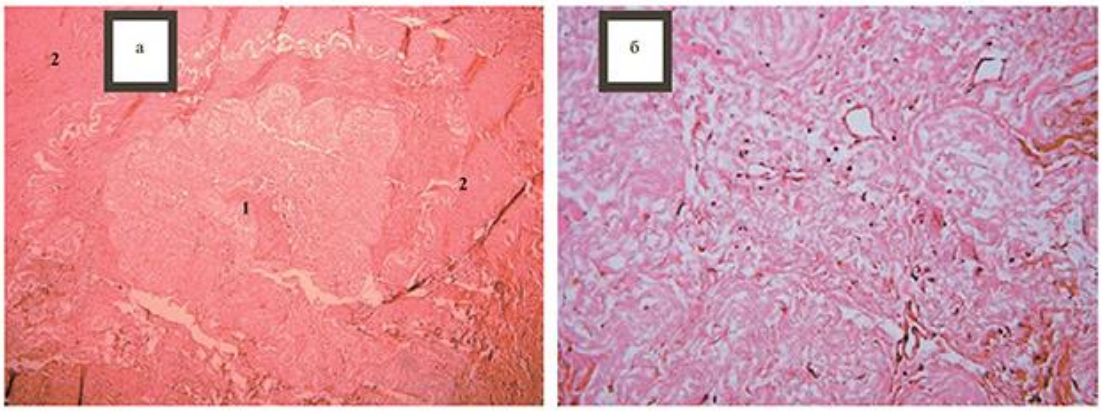

Рисунок 13 – Зона облитерации

а – в центре – соединительная ткань, заполняющая бывший просвет уретры (1), вокруг нее – фиброзная соединительная ткань (2). х 100. б – тот же препарат при увеличении х 400. В центральном участке видны сравнительно тонкие переплетенные коллагеновые волокна, фибробласты, лимфоциты, макрофаги и тонкостенные сосуды. Окраска гематоксилином и эозином. х400.

При гистологическом исследовании резецированных во время повторной операции фрагментов уретры указывают на то, что:

- тканеинженерная конструкция, матриксом которой служит лишенная клеток стенка артерии, полностью резорбируется, замещаясь фиброзной тканью;
- в области облитерации соединительная ткань, заполняющая просвет уретры, имеет более рыхлый и незрелый характер, чем окружающая ее фиброзно-рубцовая ткань;
- практически не определяется воспалительная инфильтрация, что свидетельствует о незначительной иммуногенности тканеинженерной конструкции;
- примыкающий к зоне облитерации участок уретры сохраняет просвет; его внутренняя поверхность эпителизирована, что свидетельствует о функциональной состоятельности тканеинженерной конструкции и/ или регенерации этой части уретры.

Таким образом, с учетом неоднозначного результата уретропластикидецеллюзированной трупной артериальной стенки (ДМТАС), решено взять за основу гибридную матрицу, позволяющую использовать преимущества матриц различной природы (синтетические материал и природный биополимер).

ВЫВОДЫ

1. Коллагеновая матрица на основе децеллюляризированной трупной артерии человека обладает низкой биологической активностью и безопасна в качестве материала для заместительной уретропластики.
2. Коллагеновая матрица на основе децеллюляризированной трупной артерии человека не проявляет цитотоксичныхсвойств.Линии клеток (3Т3 и С3Н) адгезируют к поверхности матрицы на основе децеллюляризированной трупной артерии человека
3. В эксперименте на крысах при подкожной имплантации сосудистая матрица (ДМТАС) окружается соединительнотканной капсулой, ее резорбция осуществляется макрофагами, биодеградация наступает в течение 60–90 сут.
4. Использование сосудистой матрицы (ДМТАС) в качестве материала для заместительной уретропластики в эксперименте на кроликах показало хороший структурный и функциональный результат. Выявлена медленная деструкция матрицы и прогрессирующая эпителизация соединительнотканной капсулы.
5. Создание гибридной матрицы из сетки полилактогликолида и реконструированного коллагена формируют стабильную конструкцию - гибридную матрицу.
6. Гибридная матрица не проявляет цитотоксичных свойств. Линии клеток (3Т3 и С3Н) адгезируют к поверхности гибридной матрицы
7. В эксперименте на крысах при подкожной имплантации коллаген биодеградируется в срок до 10 дней, полилактогликолид в срок до 30 дней.
8. Заместительная уретропластика в эксперименте на кроликах, с использованием гибридной матрицы, показывает, что она хорошо прорастает кровеносными сосудами, замещается собственной соединительной тканью, которая выстилается изнутри уротелием. К 3 месяцам происходит регенерация стенки уретры кролика.
9. Гибридная матрица представляется наиболее перспективной матрицей для создания тканеинженерных конструкций по сравнению с коллагеновой матрицей на основедецеллюляризированной трупной артерии человека.

ПРЕДЛОЖЕНИЯ

Необходимо проведение клинических исследований для оценки возможности выполнения тканеинженерной уретропластики пациенту при соблюдении этических принципов.

СПИСОК РАБОТ, ОПУБЛИКОВАННЫХ ПО ТЕМЕ ДИССЕРТАЦИИ

1. Глыбочко П.В., Аляев Ю.Г., Николенко В.Н., Шехтер А.Б., Винаров А.З., Истранов Л.П., Истранова Е.В., Абоянц Р.К., Люндуп А.В., Данилевский М.И., Гуллер А.Е., Елистратов П.А., Бутнару Д.В., **Кантимеров Д.Ф.**, Машин Г.А., Титов А.С., Проскура А.В., КудричевскаяК.В. Экспериментальное обоснование создания матрицы на основедецеллюляризированной сосудистой стенки с целью последующей заместительной уретропластики. / **Урология**, №6 2014. С.41-46.

2. Глыбочко П.В., Аляев Ю.Г., Николенко В.Н., Шехтер А.Б., Винаров А.З., Истранов Л.П., Истранова Е.В., Абоянц Р.К., Люндуп А.В., Данилевский М.И., Гуллер А.Е., Елистратов П.А., Бутнару Д.В., **Кантимеров Д.Ф.,** Машин Г.А., Титов А.С., Проскура А.В., Кудричевская К.В.Заместительная уретропластика с использованием тканеинженерной конструкции на основе децеллюляризированной сосудистой матрицы и аутологичных клеток слизистой оболочки щеки: первый опыт. / **Урология**, 2015. № 3. С. 4-10.

3. Глыбочко П.В., Аляев Ю.Г., Шехтер А.Б., Винаров А.З., Истранов Л.П., Истранова Е.В., Абоянц Р.К., Люндуп А.В., Крашенинников М.Е., Гуллер А.Е., Бутнару Д.В., Марисов Л.В., **Кантимеров Д.Ф.**, Курков А.В., Сафронова Е.И., Воробьева Е.А., Ирицян М.М.Экспериментальное обоснование создания гибридной матрицы и тканеинженерной конструкции на основе сетки из полилактогликолида и реконструированного коллагена с целью последующей заместительной уретропластики. / **Урология**, №6, 2015г. С.5-13.

4. Глыбочко П.В., Аляев Ю.Г., Николенко В.Н., Безруков Е.А., **Кантимеров Д.Ф.,** Машин Г.А., Титов А.С., Проскура А.В., Кудричевская К.В.Экспериментальное обоснование создания тканеинженерной конструкции с использованием матрицы на основе децеллюризированной сосудистой стенки и клеток слизистой оболочки щеки с цель проведения заместительной уретропластики. / **Медицинский вестник Башкортостана**. 2015. В3. С.244-248.

5. Шехтер А.Б., Гуллер А.Е., Истранов Л.П., Истранова Е.В., Бутнару Д.В., Винаров А.З., Захаркина О.Л., Курков А.В., **Кантимеров Д.Ф.**, Антонов Е.Н., Марисов Л.В., Глыбочко П.В. Морфология коллагеновых матриксов для тканевой инженерии (биосовместимость, биодеградация, тканевая реакция). /Архив патологии. 2015. Т. 77. № 6. С. 29-38.

6. ТезисыAUA2016.DenisButnaru*,PetrGlybochko,YuriyAlyaev,AndreyVinarov,LeonidMarisv ,**DamirKantimerov**, AnatolyShehter, LeonidIstranov, ElenaIstranova, RubenAboyanc, AlexeyLundup, AlexanderKurkov,ElizabhetaSaphronova, ElizabhetaVorobyeva, MichailIrityan.16-1803 PLGA Mesh-Collagen Hybrid Scaffolds in Substitution Urethroplasty: Preclinical Trial. I.M. SechenovFisrt Moscow State Medical University, Moscow, Russian Federation.

СПИСОКСОКРАЩЕНИЙ

ДМТАС - децеллюляризированная матрица на основе трупной артериальной стенки.

ДЦЛ–децеллюляризация.

ЗППП – заболевания передающиеся половым путем.

ТИК – тканеинженерная конструкция.