

ФЕДЕРАЛЬНОЕ ГОСУДАРСТВЕННОЕ АВТОНОМНОЕ ОБРАЗОВАТЕЛЬНОЕ
УЧРЕЖДЕНИЕ ВЫСШЕГО ОБРАЗОВАНИЯ ПЕРВЫЙ МОСКОВСКИЙ
ГОСУДАРСТВЕННЫЙ МЕДИЦИНСКИЙ УНИВЕРСИТЕТ ИМЕНИ
И. М. СЕЧЕНОВА МИНИСТЕРСТВА ЗДРАВООХРАНЕНИЯ
РОССИЙСКОЙ ФЕДЕРАЦИИ (СЕЧЕНОВСКИЙ УНИВЕРСИТЕТ)

На правах рукописи



Корытин Вадим Сергеевич

**Лечение пациентов с отдаленными последствиями огнестрельных и других
тяжелых травм голени**

3.1.8. Травматология и ортопедия

Диссертация

на соискание ученой степени

кандидата медицинских наук

Научный руководитель:

доктор медицинских наук, профессор

Лычагин Алексей Владимирович

Москва – 2025

ОГЛАВЛЕНИЕ

ВВЕДЕНИЕ	4
ГЛАВА 1. ОТДАЛЕННЫЕ ПОСЛЕДСТВИЯ ОГНЕСТРЕЛЬНЫХ И ДРУГИХ ТЯЖЕЛЫХ ТРАВМ ГОЛЕНИ (ОБЗОР ЛИТЕРАТУРЫ)	15
1.1. Эпидемиология открытых, в том числе огнестрельных, переломов костей голени	16
1.2. Анатомо-физиологические особенности голени	20
1.3. Особенности консолидации и отдаленные последствия открытых, в том числе огнестрельных, переломов костей голени	24
1.4. Методы лечения	32
ГЛАВА 2. МАТЕРИАЛЫ И МЕТОДЫ ИССЛЕДОВАНИЯ	47
2.1. Дизайн исследования	47
2.2. Общая характеристика больных	50
2.3. Методы исследования	54
2.3.1. Клинические методы исследования	54
2.3.2. Инструментальные методы исследования	56
2.4. Методы статистической обработки данных	61
ГЛАВА 3. ЛЕЧЕНИЕ ПАЦИЕНТОВ	64
3.1. Проспективное исследование	64
3.2. Ретроспективный анализ	98
ГЛАВА 4. ЛЕЧЕБНО-ДИАГНОСТИЧЕСКИЕ АЛГОРИТМЫ	117
4.1. Обоснование лечебно-диагностических алгоритмов	117
4.2. Обоснование эффективности применения алгоритмов	130
4.3. Осложнения	148
ЗАКЛЮЧЕНИЕ	154
ВЫВОДЫ	160
ПРАКТИЧЕСКИЕ РЕКОМЕНДАЦИИ	161
СПИСОК СОКРАЩЕНИЙ И УСЛОВНЫХ ОБОЗНАЧЕНИЙ	162
СПИСОК ЛИТЕРАТУРЫ	163

ПРИЛОЖЕНИЕ А	194
ПРИЛОЖЕНИЕ Б.....	195
ПРИЛОЖЕНИЕ В	199
ПРИЛОЖЕНИЕ Г	201

ВВЕДЕНИЕ

Актуальность темы исследования

Огнестрельные ранения и тяжелые открытые переломы костей голени очень часто сочетаются с дефектами кости и мягких тканей, что является сложной и актуальной проблемой травматологии и ортопедии. Содержание и объем хирургического лечения при данной патологии является предметом исследований и обсуждения, как в отечественной, так и в зарубежной литературе. Во многом это объясняется высокой частотой повреждений этой области, тяжестью повреждения тканей, особенно при ранениях современными высокоскоростными ранящими снарядами [39, 43, 45, 46, 47, 191, 201].

На основании последних комплексных исследований установлено, что ранения голени составляют 24,0% в общей структуре боевой травмы конечностей, при этом наиболее часто встречаются осколочные (84,6%), которые часто являются множественными (41,6%) и сочетанными (22,9%) ранениями [112, 113]. Применяя к огнестрельным переломам классификацию R.V. Gustillo, J.T. Anderson (1984) нужно отметить, что они в большей мере соответствовали переломам костей голени типам IIIA (40,6%) и IIIB степени (25,2%) [62].

При лечении огнестрельных и тяжелых открытых переломов голени первый вопрос заключается в сохранении конечности. Многие исследования говорят, что современные методы лечения, несмотря на длительность и высокие затраты, позволяют достичь функциональных результатов и качества жизни пациентов выше, чем после транстибиальной ампутации [111].

К настоящему времени отсутствует единый подход к выработке рациональной тактики хирургического лечения этих повреждений. Вполне закономерно, что эти травмы отличают длительные сроки лечения и часто неудовлетворительные анатомо-функциональные результаты, что побуждает к поиску новых, более совершенных методов их оперативного лечения [1, 22, 142, 226]. В лечении пациентов данного типа необходимо участие целого ряда

специалистов: хирургов и ортопедов, сосудистых и пластических хирургов и специалистов реабилитологов [255].

В основе современной тактики лечения открытых переломов и огнестрельных ранений лежит ранняя первичная хирургическая обработка со стабилизацией отломков и последующая, по возможности одномоментная окончательная реконструкция кости и мягких тканей [110, 209, 216, 217, 236, 257, 278].

Первичная хирургическая обработка раны является краеугольным камнем в предупреждении развития инфекции и должна быть проведена в течение шести часов с момента получения травмы, что было разработано еще в 19 веке [145], такой подход снижает вероятность инфекции и улучшает общий результат [89, 128, 181, 187, 217, 251, 266].

Открытая высокоэнергетическая травма и огнестрельное ранение могут быть угрозой потери конечности, а иногда и жизни больного [162, 163]. Большеберцовая кость в средней трети голени является наиболее частым местом открытых переломов [133]. Травмы ШВ/С степени (G-A) часто сопровождаются отслойкой мягких тканей и массивной контаминацией, возможной травмой сосудов, что ведет к плохим исходам и ампутации [104]. Многие авторы связывают печальный исход с проблемой размозжения мягких тканей, полимикробным инфицированием раны и резистентностью к антибиотикам [90, 102, 127, 136, 220, 261].

М. Godina (1986) предложил современный ортопластический подход к хирургии данных повреждений ранним сочетанием ортопедических и микрососудистых методик свободных трансплантаций комплексов тканей [152]. Как свидетельствуют данные литературы, перспективным направлением в замещении дефектов мягких тканей является пластика их в ранние сроки кожными или мышечными лоскутами с осевым типом кровоснабжения [186, 276].

Получившие приоритет два способа клинического использования таких лоскутов, а именно: свободная пересадка с использованием микрохирургической техники и несвободная пластика на постоянной сосудистой ножке - во многом

изменили представления об оперативном лечении переломов с обширными и глубокими дефектами мягких тканей [103, 117]. Пересадка осевых сложных кожных лоскутов позволила существенно улучшить результаты лечения пострадавших с обширными и глубокими дефектами покровных тканей на голени и стопе, сократить частоту ампутаций, ускорить реабилитацию этой категории больных [188, 207].

Внедрение в повседневную деятельность хирургических стационаров микрохирургического метода позволило в значительной степени улучшить функциональные и косметические результаты оперативных пособий, сократить сроки лечения и реабилитации больных с различными по размерам дефектами мягких тканей и костных структур, повреждением сосудисто-нервных пучков [51, 216, 223].

Вместе с тем, учитывая относительную новизну метода, особенно применительно к практике лечения боевой хирургической травмы конечностей, до настоящего момента не существует четко сформулированных показаний к применению микрохирургической трансплантации комплексов тканей у раненых с дефектами костных структур конечностей. Не определены сроки выполнения реконструктивно-восстановительных операций при огнестрельной травме, до конца не отработаны некоторые аспекты сортировки и эвакуации данной категории раненых с учетом современных возможностей оказания специализированной медицинской помощи, не определены роль и место специалистов реконструктивной и пластической микрохирургии в системе этапного лечения раненых [264, 287].

Пациенты заканчивают лечение в специализированных стационарах, однако некоторые проблемы остаются, такие как рецидивы остеомиелита, укорочения или осевые деформации, контрактуры смежных суставов. После окончания лечения многие исследователи считают, что через год и более после выздоровления данные проблемы не находятся в прямой причинной связи с воспалением или переломом костей голени, а являются новым травматическим эпизодом. Однако, лечение таких повреждений имеет специфические трудности и

проблемы, решить которые без специальной подготовки и понимания причинно-следственной связи с предыдущими повреждениями бывает достаточно трудно [34, 43, 45, 112, 191, 201].

В доступной научной литературе мы не обнаружили работ, посвященных данной теме, что послужило основанием для выполнения данного исследования, целью которого было изучение отдаленных результатов лечения тяжелых повреждений и огнестрельных ранений голени, сочетающих в себе различные дефекты тканей голени, и анализ их с точки зрения последствий тяжелого течения раневого процесса.

Таким образом, значительный удельный вес боевой травмы конечностей, тяжесть и длительность лечения и реабилитации данной категории раненых, а также возможность получения лучших функциональных результатов и сокращения сроков лечения при использовании современных методов реконструктивной микрохирургии определяют актуальность научных изысканий, направленных на усовершенствование этапа специализированной хирургической помощи раненым с дефектами костных структур конечностей.

Степень разработанности темы исследования

Голень наиболее часто подвержена ранениям и повреждениям, а ее анатомическое строение характеризуется достаточно высоким процентом возникновения дефектов мягких тканей и костей голени, поэтому вопросы применения различных методов пластики дефектов мягких тканей и костей голени широко освещены в научной литературе последних 40–50 лет [180, 229].

Цель этих исследований в более широком внедрении ортопластических методов замещения костных и мягко тканых дефектов голени в клиническую практику лечебных учреждений. Совершенствование этапного лечения раненых и пострадавших привело к увеличению числа сохраненных конечностей, более четкое определило место хирургов и ортопедов в системе лечения данных ранений [191].

В результате применения методов пластической и реконструктивной хирургии при лечении тяжелых ранений и повреждений позволило не только сохранить конечность, но достаточно эффективно восстановить функцию и пациентам продолжить профессиональную, а иногда и спортивную деятельность. Высокие нагрузки и повторные травмы у данной категории пациентов привели к некоторым специфическим патологическим процессам в реконструированных анатомических структурах голени [132, 147, 201].

В современной научной литературе и клинических исследованиях отдаленные последствия рассматриваются как осложнения первичной травмы, факт восстановления опороспособности конечности, а в некоторых случаях восстановления профессиональной деятельности не рассматривается и не объясняется. Авторам удалось собрать значительный собственный клинический материал по данному актуальному вопросу травматологии, ортопедии и пластической хирургии. Определение понятия «последствия тяжелых повреждений конечностей» необходимо в научной литературе и клинической практике, так как примененные методы лечения имеют клинические и анатомические особенности консолидации кости, после хирургического вмешательства изменяют кровоснабжение кости, мягких тканей и всей дистальной части конечности. Эти изменения необходимо изучать, анализировать и при необходимости использовать в дальнейшей диагностической и лечебной практике.

Каждый случай таких повреждений по-своему уникален и требует персонифицированной тактики, однако для достижения стабильно прогнозируемых результатов применяемые варианты лечения должны находиться в русле единой концепции оказания специализированной медицинской помощи данным пациентам. Формулировки такой концепции в доступной литературе обнаружить не удалось, что и послужило основанием для выполнения нашего исследования.

Цель и задачи исследования

Цель исследования:

Улучшить результаты лечения пациентов с отдаленными последствиями огнестрельных и других тяжелых травм голени за счет разработки универсальных лечебно-диагностических алгоритмов выбора оптимальной хирургической тактики.

Задачи исследования:

1. Определить частоту развития и структуру неблагоприятных отдаленных последствий открытых, в том числе – огнестрельных, переломов костей голени.
2. Сформулировать лечебно-диагностический алгоритм пациентов с последствиями открытых, в том числе – огнестрельных, переломов костей голени.
3. Определить эффективность клинического применения разработанного лечебно-диагностического алгоритма.
4. Провести сравнительный анализ эффективности применения хирургических методик лечения пациентов с дефектами мягких тканей и костей голени.
5. Изучить характер и частоту осложнений при лечении пациентов с отдаленными последствиями открытых, в том числе огнестрельных переломов костей голени.

Научная новизна

Впервые определена группа риска пациентов в отношении отдаленных неблагоприятных последствий открытых, в том числе – огнестрельных переломов костей голени, сформулированы алгоритмы диагностики и выбора оптимальной хирургической тактики для их лечения.

Теоретическая и практическая значимость работы

1. Доказана необходимость мультидисциплинарного подхода к лечению пациентов с отдаленными последствиями открытых, в том числе – огнестрельных, переломов костей голени с применением методик реконструктивной и пластической хирургии.

2. Применение сформулированных лечебно-диагностических алгоритмов у пациентов с отдаленными последствиями тяжелых травм голени позволило улучшить результаты, сократить сроки стационарного лечения и избежать осложнений.

Методология и методы исследования

Исследование было запланировано и проведено в соответствии с Национальным стандартом РФ ГОСТ Р 52379–2005. Проведены ретроспективный и проспективный анализ 53 историй болезни пациентов, которые проходили лечение в отделениях травматологии и гнойной хирургии федерального государственного бюджетного учреждения «3 Центральный военный клинический госпиталь им. А.А. Вишневского» Министерства обороны Российской Федерации (ФГБУ «3 ЦВКГ им. А.А. Вишневского») и федерального государственного бюджетного учреждения «Главный военный клинический госпиталь имени академика Н. Н. Бурденко» Министерства обороны Российской Федерации (ФГБУ «ГВКГ им. Н.Н. Бурденко») а также клинике травматологии, ортопедии и патологии суставов ФГАОУ ВО Первый МГМУ имени И.М. Сеченова Минздрава России (Сеченовский Университет) с 2015 по 2022 годы с отдаленными последствиями огнестрельных и других тяжелых травм голени, которые получили первичные ранения и повреждения в период с 1996 по 2010 гг.

Задаче ретроспективного исследования явилось определение причинно-следственной связи первичного ранения или травмы с последующим патологическим состоянием, выявление и анализ причин, сравнение методов

лечения и возможных ошибок предыдущего лечения, осложнений и исходов. Параллельно проводилось проспективное исследование и анализ результатов лечения. Применяли клинико-рентгенологические методы исследования (рентгенография и КТ костей голени, МСКТ с контрастированием магистральных сосудов голени), радиологическое (сцинтиграфия) исследование, тестирование по шкалам ВАШ, ИКДС и АОФАС.

После включения 25 пациентов (2015–2017 г.) и (ретро и проспективного) анализа результатов лечения мы разработали диагностический и лечебный алгоритм, и применили его в группе из 28 пациентов, на которых была проверена эффективность работы алгоритмов и оценены результаты лечения пациентов с отдаленными последствиями огнестрельных и других тяжелых травм голени. В дальнейшем мы объединили результаты всех пациентов и провели общий ретроспективный и проспективный анализ всей когорты пациентов, а результаты сравнительного проспективного анализа двух групп (25 пациентов до применения алгоритмов и 28 с использованием алгоритмов) представили в сравнении отдельно.

Определяли среднюю величину и стандартную ошибку, сравнивали значения переменных в группах до операции и в процессе наблюдения, и между группами применяя соответствующие параметрические (коэффициенты Стьюдента и χ^2) и непараметрические (Уитни-Манна и ANOVA) методы. Считали статистически значимым значение переменной при $p < 0,05$. Методы статистической обработки были выбраны в соответствии с дизайном исследования, для эффективного решения поставленных в исследовании задач.

Положения, выносимые на защиту

1. Пациенты с тяжелыми открытыми, в том числе – огнестрельными, переломами костей голени составляют группу риска в отношении развития отдаленных неблагоприятных последствий первичной травмы. В отдаленные

сроки у них возможно в зоне первичного очага формирование ложного сустава или повторного перелома вследствие низкоэнергетической травмы.

2. Лечение пациентов с отдаленными последствиями открытых, в том числе – огнестрельных, переломов костей голени следует проводить в специализированных стационарах, имеющих возможность применения методик реконструктивной и пластической хирургии.

Соответствие диссертации паспорту научной специальности

Диссертация соответствует паспорту научной специальности 3.1.8. Травматология и ортопедия, пунктам 1, 3, 4 направлений исследований: пункт 1 «Изучение этиологии, патогенеза и распространенности врожденных и приобретенных заболеваний опорно-двигательной системы (позвоночника, грудной клетки, таза и конечностей)»; пункт 3 «Разработка, усовершенствование и внедрение в клиническую практику методов диагностики, профилактики и диспансеризации при заболеваниях и повреждениях опорно-двигательной системы, а также их последствиях»; пункт 4 «Экспериментальная и клиническая разработка и совершенствование методов лечения заболеваний и повреждений опорно-двигательной системы, их последствий, а также предупреждение, диагностика и лечение возможных осложнений».

Степень достоверности и апробация результатов

Диссертационное исследование выполнено на объемном клиническом материале с использованием современных клинических, инструментальных и лабораторных методов обследования, с применением методов статистической обработки полученных результатов с использованием пакетов прикладных программ IBM SPSS Statistic версия 22 (2013). Параметры заносились в базу данных, сформированную в программе SPSS перед началом исследования, структура базы данных в процессе исследования не изменялась.

Сформулированные в диссертации выводы и положения аргументированы и логически вытекают из результатов статистического анализа.

Все разделы и основные положения диссертации доложены на различных форумах, таких как: всероссийский конгресс “Медицина чрезвычайных ситуаций. Современные технологии в травматологии и ортопедии” (Москва, 2018), на пленарном заседании 11-го Съезда травматологов и ортопедов Российской Федерации (Санкт-Петербург, 2018), постерный доклад был представлен на международной научно-практической конференции «Травма 2018» (Москва, 2018). Работа обсуждена и одобрена на научном совещании кафедры травматологии, ортопедии и хирургии катастроф ФГАОУ ВО Первый МГМУ имени И. М. Сеченова Минздрава России (Сеченовский Университет) (г. Москва, 12.09.2023 г. протокол № 7).

Внедрение результатов исследования

Результаты диссертационного исследования внедрены в клиническую практику Университетской клинической больницы №1 и учебный процесс клиники травматологии, ортопедии и хирургии катастроф института клинической медицины им. Н.В. Склифосовского, а также материалы диссертации используются в преподавании травматологии и ортопедии студентам, клиническим ординаторам и аспирантам кафедры травматологии, ортопедии и хирургии катастроф ФГАОУ ВО Первый МГМУ имени И.М. Сеченова Минздрава России (Сеченовский Университет).

Личный вклад автора

Автор лично сформулировал цель и задачи исследования, разработал все положения диссертационного исследования, разработаны диагностические и лечебные алгоритмы лечения пациентов с отдаленными последствиями огнестрельных ранений и тяжелых повреждений голени. Им лично проведен

отбор пациентов, предоперационная подготовка, автор принял участие во всех операциях, осуществлял динамическое наблюдение, послеоперационное обследование и тестирование пациентов. Им проведены сбор и анализ результатов лечения, их статистическая обработка, сформулированы выводы и практические рекомендации.

Публикации по теме диссертации

По результатам исследования автором опубликовано 3 работы, в том числе 1 научная статья в журналах, включенная в Перечень рецензируемых научных изданий Сеченовского Университета / Перечень ВАК при Минобрнауки России, в которых должны быть опубликованы основные научные результаты диссертаций на соискание ученой степени кандидата наук; 2 статьи в изданиях, индексируемых в международной базе Scopus.

Структура и объем диссертации

Диссертационная работа написана на 207 страницах, состоит из оглавления, введения, главы литературного обзора, 3-х глав собственных наблюдений, заключения, выводов, практических рекомендаций, списка сокращений и условных обозначений и приложений. Литература, использованная в работе, представлена в виде алфавитного списка из 287 источников (74 отечественных и 213 иностранных авторов). Диссертация содержит 112 рисунков и 22 таблицы.

ГЛАВА 1. ОТДАЛЕННЫЕ ПОСЛЕДСТВИЯ ОГНЕСТРЕЛЬНЫХ И ДРУГИХ ТЯЖЕЛЫХ ТРАВМ ГОЛЕНИ (ОБЗОР ЛИТЕРАТУРЫ)

Огнестрельные ранения и тяжелые открытые повреждения голени связаны с основной проблемой – это образование дефектов (полной потери) мягких тканей, кости или их комбинации. Очень часто повреждения голени встречаются при множественных, сочетанных и комбинированных травмах, что еще больше усложняет лечение и ухудшает прогноз восстановления [111, 180]. Особенно важно, что наличие дефектов кости и мягких тканей, объединяет данных пациентов в когорту сходную по методам обследования, лечения, реабилитации и последующему исходу.

Одним из первых необходимо решить вопрос об ампутации или сохранения конечности, особенно важно, что груз ответственности выпадает на долю хирурга или травматолога-ортопеда «передового звена», выполняющего первичную хирургическую обработку. В современных военных конфликтах, когда время доставки раненого на этап специализированной медицинской помощи III уровня сокращается до 48 часов [47], этот вопрос стало возможным переложить на более опытных травматологов-ортопедов, имеющих хорошую диагностическую базу и команду специалистов по пластической и реконструктивной хирургии.

После стабилизации общего состояния раненого, выполнения первичной хирургической обработки раны и внешней стабилизации сегмента, появляется возможность выполнения реконструкции мягких тканей и большеберцовой кости. Несмотря на наличие большого количества методов основными для восстановления мягких тканей, являются свободная и несвободная васкуляризированная пластика, которые связаны с выделением, перемещением или анастомозированием сосудов голени и ножки трансплантата [210].

Пластическое замещение костных дефектов голени связано с двумя принципиальными методами: пересадка (или транспозиция) малоберцовой кости [117, 152, 185] или различные варианты дистракционного перемещения кости по Илизарову [189].

Необходимость в данных хирургических вмешательствах достаточно редка, так как такие тяжелые открытые травмы голени встречаются не часто, со средней ежегодной периодичностью 3–4 случая, что не требует большого количества опытных ортопедов, однако в периоды боевых действий тяжелые огнестрельные ранения голени встречаются значительно чаще, необходимость в специалистах резко возрастает [21, 61, 231, 235].

Пластические методы замещения костных и мягкотканых дефектов, различные виды трансплантатов, приводят к образованию специфического вида послеоперационных рубцов кожи и мягких тканей, атипичному размещению сосудисто-нервных образований, особенностям кровоснабжения сегмента конечности, которые могут быть не известны широкому кругу травматологов-ортопедов не встречавшихся с лечением таких пациентов [111].

Структура и вид костной мозоли в области перестройки трансплантата или регенерата кости при рентгенологическом исследовании для интерпретации данных требуют специальных знаний и опыта, а очень часто специальных укладок или методов инструментальных исследований. Поэтому очень важно при повторных повреждениях детально разбираться в анамнезе и особенностях течения травматической болезни, анализировать методы лечения первичной травмы, определять связь патологического состояния с предыдущей травмой и осложнениями, определять неблагоприятные отдаленные последствия ранений, назначать адекватные методы исследований и правильно интерпретировать их результаты, что поможет выбрать оптимальную тактику лечения и избежать осложнений.

1.1. Эпидемиология открытых, в том числе огнестрельных, переломов костей голени

Значительная частота возникновения дефектов длинных трубчатых костей обусловлена относительно высоким процентом тяжелых травм скелета, остеомиелитических поражений костей и опухолями. Поэтому появился раздел

хирургии, который получил название пластическая хирургия и в клиническую хирургическую практику вошла костная пластика к существовавшим уже методам восстановления кожных покровов, что в дальнейшем получило широкое распространение и [15, 18, 19, 22, 29, 98, 196].

Частота тяжелых открытых переломов костей нижних конечностей тоже была высока и лечение их создавало не мало трудностей, но большинство хирургов считают началом современной пластической хирургии в «траншеях» Первой мировой войны. Тяжелая скелетная травма, огнестрельные ранения длинных костей ранее не рассматривали в аспекте сохранения конечностей и выполняли ампутацию, но большое количество пациентов с отсутствием конечностей создавало массу социальных проблем, а повреждение жизненно важных структур привело к возникновению большого числа раненых с тяжелыми травмами, что дало толчок к созданию новых хирургических методов, реконструкции в челюстно-лицевой области привели к рождению методик подобных Филатовскому стеблю [143, 208, 240].

Во время Второй мировой войны появление большого количества танков, военной авиации привело к увеличению доли осколочных ранений и взрывов топливных баков, что явилось следующим стимулом развития пластической хирургии и комбустиологии [96, 204]. В тот же период Стерлинг Баннелл в качестве консультанта в армии США, непосредственно уделял большое внимание лечению ранений кистей рук, за время войны он лично вылечил более 20 000 человек, с боевыми травмами рук. Его усилия привели к созданию учебника и основы для всего обучения хирургии кисти на десятилетия вперед [158].

Лечение пострадавших с открытыми, особенно огнестрельными переломами костей голени, остается актуальной проблемой военной травматологии вследствие особенностей анатомического строения сегмента, высокой частоты гнойных осложнений и неудовлетворительных анатомо-функциональных исходов. Так, частота гнойных осложнений после огнестрельных переломов костей голени, по данным Т. А. Арьева, опубликованным в труде "Опыт Советской медицины в Великую Отечественную

Войну 1941–1945 гг.", достигала 60–67%, что в свою очередь приводило к образованию большого количества дефектов тканей конечностей [67].

Современные вооружённые конфликты ставят перед реконструктивными хирургами конечностей новые проблемы лечения раненых, вернувшихся с театра военных действий. Вооруженные конфликты армии США в Ираке и Афганистане в настоящее время представляет собой самые продолжительные в американской военной истории. Анализ ранений, полученных американскими ранеными в боевых действиях, показывает заметное увеличение доли сложных травм конечностей по сравнению с повреждениями того же типа, полученными в предыдущих войнах [94].

Это наблюдение проводилась параллельно с подобным британским исследованием, в котором также сообщалось, что примерно половина всех травм у пациентов с ранениями затрагивали колено и/или голень [137]. Этот сдвиг по локализации травм можно объяснить несколькими факторами: во-первых, современная война привела к широкому применению средств индивидуальной защиты броня и шлем из кевлара, что снизило количество опасных для жизни травм грудной клетки и головы, но, в свою очередь, привело к увеличению травм конечностей; во-вторых, частота не прямых атак из засады и применение самодельных взрывных устройств боевыми силами противника и террористами, увеличило долю огнестрельных ранений нижних конечностей [94].

Минное оружие и связанные с ними высокоэнергетические взрывы часто приводят к образованию дефектов тканей, состоящих из открытого перелома (переломов) с различной степенью «оскольчатости», обширной утратой мягких тканей и значительным загрязнением ран различными твердыми частицами и посторонними предметами [92], что привело к значительному увеличению количества раненых, требующих тяжелых реконструктивных и пластических операций [85, 271, 284].

Количество преступлений, травм и смертей, связанных с огнестрельным оружием и огнестрельным оружием, продолжает расти во всем мире, при этом сообщается о росте преступлений с применением огнестрельного оружия на 23%

в Соединенном Королевстве (Великобритания) [218] и на 9% в Соединенных Штатах Америки (США) [160] оба в период с 2015 по 2016 год. В общей сложности насилие с применением огнестрельного оружия ежедневно убивает более 1000 человек и ранит миллионы других во всем мире [148, 281, 282]. Кроме того, в связи с недавними террористическими атаками, связанными с применением огнестрельного оружия, в Европе возникла потребность в хирургах-ортопедах и травматологах имеющих военную подготовку или опыт [262].

Огнестрельные ранения в зонах боевых действий, как правило, результат высокоскоростного огнестрельного оружия и любые травмы или переломы обычно более сложные, чем те, которые получает гражданское население [149]. Травмы в зоне боевых действий, а также взрывная травма характеризуются более высоким уровнем контаминации и разрушения тканей, что затрудняет сравнение исходов переломов после огнестрельных ранений и травм [184]. Все это актуально для огнестрельных ранений и травм в нашей стране [47].

Однако после первичной стабилизации пациента и раны, то есть купирования острых воспалительных изменений, вызванных ранением или травмой, мы получаем для дальнейшего лечения пациента с дефектом мягких тканей и переломом кости (70%), дефектом большеберцовой кости (15 %) и сочетанием дефекта мягких тканей и кости (15%) [21, 65, 69].

Другой проблемой, которая может привести к образованию обширных дефектов, является инфекция, связанная с переломами, которая характеризуется вялотекущим воспалением, наличием секвестров (некротических и мертвых костей) и свищевых ходов. Аваскулярная природа секвестра может защитить бактерии от иммунного ответа хозяина, тем самым ограничивая эффективность многих антибиотиков [226].

Лечение гнойных ран может быть сложным и требует многопрофильной команды, обычно сочетает в себе хирургическое вмешательство и длительный курс антибиотиков [75, 212, 264, 280, 287].

Erdmann M.W. et al.(1997) опубликовали свой опыт применения кожно-фасциальных лоскутов при травмах нижних конечностей за 5-летний период.

Открытые переломы большеберцовой кости у 61 пациента были реконструированы островково-фасциально-кожными лоскутами с дистальным основанием, покрывающими дистальную треть голени, лодыжку, пятку или стопу. Двадцать пять переломов были оценены как Gustilo IIIВ. Общая частота осложнений составила 7,6%. У пяти пациентов была полная потеря лоскута, и все они были использованы для закрытия переломов степени IIIВ. Таким образом, частота осложнений при закрытии этих повреждений островково-фасциальными кожно-фасциальными лоскутами достигла 20%. Среднее время заживления перелома составило 5,9 мес., средний период наблюдения – 13 мес. Хронический остеомиелит, приведший к несращению, развился у четырех больных [134, 252].

Частота рецидивов после консервативной хирургической обработки относительно высока; при хроническом остеомиелите некоторые авторы предлагают подходить к лечению как к злокачественному заболеванию [241, 243]. Требуется санация нежизнеспособной, инфицированной и фиброзной ткани вместе с костными структурами, что часто приводит к большим дефектам костей и мягких тканей [205, 228].

Таким образом, по данным литературы и характеру боевых действий становится ясно, что «современная боевая травма» характеризуется возросшим количеством взрывных осколочных ранений нижних конечностей. При этом повреждающие снаряды (осколки) имеют высокую скорость и энергию, поэтому с одной стороны растет тяжесть повреждений, характеризующаяся наличием дефектов мягких тканей и кости, с другой – органосохраняющая концепция медицинской помощи, приводят к большему количеству пациентов, которые нуждаются в реконструктивно-восстановительном хирургическом лечении.

1.2. Анатомо-физиологические особенности голени

Многочисленными экспериментальными исследованиями было установлено, что объем разрушений тканей организма определяется не столько уровнем кинетической энергии огнестрельного ранящего снаряда, сколько

величиной энергии, поглощенной биологическим объектом. Эта величина, в свою очередь, в значительной степени зависит от характеристик поражаемой среды и прежде всего от плотности тканей, определенном объемном соотношении костных и мягкотканых структур, особенностей кровоснабжения.

А. Н. Максименков (1952), изучая патологическую анатомию огнестрельных переломов костей голени, выделил 2 отдела раневого канала: 1) от входного отверстия до зоны перелома; 2) от зоны перелома до выходного отверстия. Целесообразность такого деления автор объяснял тем, что во втором отделе мягкие ткани подвергаются значительно большему разрушению чем в первом, вследствие действия вторичных ранящих снарядов - костных осколков. Кроме того, А. Н. Максименков придавал большое значение направлению раневого канала при сквозных ранениях голени. По его наблюдениям при передне задних ранениях происходит обширное разрушение мягких тканей, лежащих за костью. При задне-передних ранениях ткани задней группы мышц голени повреждаются незначительно, несколько больше страдают мышцы передней группы. При ранениях голени во фронтальной плоскости в одинаковой мере повреждаются мягкие ткани передних и передненаружных отделов, но велика вероятность травмы сосудисто-нервных пучков [37].

Воздействие ранящего снаряда на биологические ткани конечности определяется как минимум двумя факторами: механическим их повреждением, а также первичной и вторичной ишемией. Огнестрельные или взрывные ранения голени, как правило, сопровождаются многооскольчатыми переломами, реже с возникновением первичного дефекта костной ткани, повреждением кровеносных сосудов различного калибра, что в случаях образования обширных ран (дефектов) приобретает особое значение. При этом разрушается структурная основа окольного (коллатерального) кровотока в значительном объеме тканей околораневого пространства. Изучая в эксперименте динамику напряжения кислорода и углекислого газа в артериальной и венозной крови при огнестрельных переломах, А. М. Беляев (1993) пришел к выводу, что

метаболические изменения в паравульнарных тканях наиболее выражены в первые трое суток [7].

Наличие трех сосудистых пучков, расположенных между двумя костными структурами голени и относительно не большого, эксцентрично расположенного объема мышечной ткани, имеет особенность в клинической практике редко повреждаются все три сосудистых пучка, но рассчитывать на большую сеть коллатералей тоже не приходится. На основании исследования микроциркуляции в паравульнарных тканях с помощью радио- нуклидного метода и контактной биомикроскопии В. А. Попов с соавт. (1990) установили зональное распределение расстройств микроциркуляции [55].

Феномен "посттравматической аваскулярности" исследовали и другие ученые. Так, И. В. Гайворонский с соавт. (1990, 1991) морфологически подтвердили наличие деструктивных изменений всех звеньев микроциркуляторного русла на значительном удалении от зоны раневого канала. По данным авторов начало врастания вновь образованных капилляров происходит к 10 -14 суткам после ранения [12, 14, 63].

А. Н. Ерохов и соавт. (1992) сформулировали представления о поэтапном характере нарушений микроциркуляции в тканях поврежденного сегмента конечности при огнестрельных переломах (синдром местных нарушений тканевого кровотока). Этот типовой патологический процесс включает четыре основных периода нарушений микроциркуляции, развивающихся в течение 18 -20 часов после ранения. Каждому периоду сопутствует углубление гипоксии тканей околораневого пространства, которая при отсутствии лечения неизбежно приводят к гибели их и формированию так называемого "вторичного некроза" [25].

Именно для ранений голени было характерно значительное количество дефектов костей на протяжении, контрактур и анкилозов смежных суставов, существенно нарушающих функцию ноги которые оставались после окончания лечения и в дальнейшем причиняли страдания пациентам на протяжении их жизни. Поэтому ряд авторов [42, 66, 68], выделили повреждения голени, которые

характеризуется образованием контрактур и анкилозов смежных суставов, выраженных рубцовых изменений мягких тканей и подлежащей кости с нарушенным кровоснабжением и высокой частотой неблагоприятных последствий тяжелых ранений.

Chang N., Mathes S.J. (1982) были первыми, кто провел сравнение закономерностей влияния различных тканей (фасции и мышцы) на животной модели инфекционного процесса костно-мышечной раны. В полости зараженные бактериями вставляли приподнятые по бокам клапаны. Было обнаружено, что мышцы лучше удаляют бактерии из раневого ложа. Это было связано с ее более высокой васкуляризацией, что давало ей большую способность доставлять переносимые кровью компоненты иммунной системы и кислород. Было проведено гистологическое исследование интерфейса обоих лоскутов, которое выявило больше признаков восстановления под мышцей с повышенным отложением коллагена по сравнению с нижней поверхностью кожно-фасциальных лоскутов. Вывод из этого исследования заключался в том, что мышцы обладают некоторой внутренней способностью подавлять рост бактерий внутри раны, что связано с первоначальным увеличением кровотока и ускоряло элиминацию бактерий, но нельзя было исключить и другие факторы [103, 252].

Schemitsch E.H. и Richards R.R. et al. сравнили кожные и мышечные ткани на модели открытого перелома большеберцовой кости у собак. Деваскуляризованный сегмент большеберцовой кости закрывали перемещенной большеберцовой мышцей (группа мышечных лоскутов) или непосредственно кожей (группа кожи). В этой серии экспериментов были рассмотрены несколько параметров, относящихся к процессу заживления перелома. Установлено, что сегментарная остеотомия увеличивает кровоток в окружающих тканях (коже, мышцах), а также в кости [246]. Наиболее заметным положительным результатом в пользу мышц было значительное увеличение костного кровотока в группе с мышечным лоскутом по сравнению с группой с кожным лоскутом [76]. Частота сращения также увеличилась в группе с мышечным лоскутом [238, 252, 259, 267].

Пытаясь преодолеть ограничения предыдущих исследований, Harry L.E. et al. разработали модель открытого перелома большеберцовой кости у мышей. Были созданы экспериментальные группы, чтобы можно было сравнить либо только мышцы, либо кожу и фасцию в непосредственном контакте с заживающей костью. Исключительно для того, чтобы оценить относительную эффективность мышечной и кожно-фасциальной ткани для ускорения заживления перелома, лишенного надкостницы, кусок стерильного инертного материала (политетрафторэтилен) располагали спереди, исключая кожу и фасцию (группа мышц), или сзади, исключая мышцу (группа мышц). кожно-фасциальная группа). Восстановление скелета оценивали гистологически и количественно с помощью гистоморфометрии, количественной периферической компьютерной томографии и механические испытания с использованием техники четырехточечного изгиба [252].

Эта стандартизированная воспроизводимая модель позволила охарактеризовать морфологию заживления открытых переломов голени. Через 28 дней после перелома в экспериментальной группе с мышечным покрытием заживление происходило быстрее, чем в группе только с кожей и фасциями. Кроме того, содержание кортикальной кости было почти на 50% больше, а сращение под ним в три раза прочнее [203, 256].

Таким образом, анатомо-физиологические особенности строения и кровоснабжения голени играют определяющую роль в особенностях огнестрельных ранений и развитии патологических состояний при открытых повреждениях, нарушения микроциркуляции тканей голени, которые часто приводят к образованию обширных дефектов мягких тканей и кости.

1.3. Особенности консолидации и отдаленные последствия открытых, в том числе огнестрельных, переломов костей голени

Отдаленные последствия огнестрельных ранений и тяжелых открытых повреждений голени характеризуются состоянием мягких тканей, магистрального

кровообращения сегмента и локального костной ткани, вида костной мозоли и характера сращения большеберцовой кости, наличии или отсутствии малоберцовой кости. Все это дает основания принять решение в необходимости иссечения рубцов и резекции костных отломков или ложного сустава, сделать выбор методов реконструкции кости и мягких тканей, метода остеосинтеза и имплантата, применить комбинации методов.

Отдаленные последствия каких-либо ранений или повреждений – это термин или понятие, смысл которого рассматривает как правило психоэмоциональные факторы воздействия травмы на организм человека [26, 54, 123, 200], либо последствия в виде осложнений раневого процесса, таких как остеомиелит, укорочение сегмента конечности, проблемы с ампутационной культей или выраженные контрактуры смежных суставов. Отдаленные последствия тяжелых переломов и огнестрельных ранений голени в виде рецидивирующего хронического остеомиелита, переломов и ложных суставов области регенерата большеберцовой кости встречаются достаточно часто [180, 182, 244].

Многие авторы выделяют инфекционные осложнения от отдалённых последствий огнестрельных ранений и тяжелых повреждений голени, считая необходимым рассматривать их особенности отдельно. Для лечения инфекционных осложнений существует несколько алгоритмов обследования и лечения, однако тактика и методы лечения постоянно трансформируются, появляются новые методы борьбы с остеомиелитом [82, 107].

Диагноз отдаленных последствий огнестрельного ранения и тяжелой травмы голени устанавливается на основании комплексного учета анамнеза, клинических признаков и симптомы (перелома или ложного сустава), визуализирующие и лабораторные тесты (серологические уровни воспалительных биомаркеров, стратегию идентификации возбудителя и гистологический тест, для исключения инфекционных осложнений). Британская ортопедическая ассоциация (BOA) и Британская ассоциация пластических, реконструктивных и эстетических хирургов (BAPRAS), разработало руководство по лечению тяжелых травм

нижних конечностей и стандарты Британской ортопедической ассоциации по травмам (BOAST) по лечению этих травм в 2009 году [215]. В 2017 году было опубликовано более полное руководство по лечению открытых повреждений нижних конечностей, в том числе длинных костей, задней и средней части стопы [84].

Конечно, все эти работы посвящены острой травме или ранению, однако методы диагностики имеют много общего. Основное диагностическое значение имеют следующие методы:

1. Стандартная рентгенография, оценка состояния костной ткани и репозиция перелома, динамика сращения перелома и стабильность внутренней фиксации [155].

2. Сцинтиграфия костей (СК) особенно при подозрении на аваскулярные процессы, снижение качества кости может дать позитронно-эмиссионная томография (ПЭТ) и комбинация методов визуализации (ПЭТ/КТ и ПЭТ/МРТ), которые обладают высокой чувствительностью (89%–100%), но низкая специфичность (0%–100%) [79, 156, 157].

3. КТ исследование костной мозоли, работа Lee S. H. Kim M. B. (2023) [192] оценили целесообразность КТ костей для хирургического планирования больных с последствиями травмы нижних конечностей, особенно у пациентов с недавними травмами и операциями, а также среди лиц с имплантатами. При обследовании пациентов с политравмой особенно важно проведение общей КТ тела (англ. яз. 'head-to-toe' «с головы до ног»), локально при планировании операции, дополняя исследование КТ-ангиографией, при использовании микрососудистой техники.

Lemans J. V. C. et al., (2019) [193] обнаружили, что риск ошибочного диагноза у пациентов с подозрением на костную инфекцию с использованием ПЭТ/КТ в течение 1 месяца после операции достигает 46% [197].

В проспективной серии случаев Hulsen D. J. W. et al. [178] отметили, что ПЭТ/МРТ может обеспечить такую же диагностическую ценность, как ПЭТ/КТ, но ПЭТ/МРТ смогла отобразить дополнительную информацию о мягких тканях

области ранения, поэтому актуальность разработки дальнейших методов диагностики различных патологических состояний раненной конечности имеет особую актуальность [122].

Это не идет в разрез с традиционными методами, которые были предложены Apley A.G., Solomon L. В начале прошлого века. Они определили клиническую консолидацию как костная мозоль полностью окостенела, перелом безболезненный, движения не определяются, рентгенологически линия перелома почти стирается [86]. Это трудно измерить, но клиническое обследование не может достоверно обнаружить небольшие отклонения, менее 3°, в месте перелома [225], вероятность правильной рентгенологической оценки стадии сращения при переломах большеберцовой кости составляла всего около 50% [168].

Компьютерная томография оценка [242] и изотопное сканирование [234] заметно увеличили общую точность этих методов. УЗИ визуализация костной мозоли дает ценную информацию о качестве новообразованной костной ткани и денситометрия сканирование сегментов мозоли, наряду с использованием традиционных методов оценки результатов, дает представление о жесткости костной мозоли [121, 179].

Еще в 1932 г. Lippman [198] оценивал заживление перелома кости путем перкуссии проксимально и аускультации дистально. Скорость ультразвука через перелом пропорциональна жесткости, однако были отмечены проблемы с мягкими тканями [202], и было показано, что что ультразвук отражает губчатую структуру кости независимо от плотности кости [124].

Известно, что огнестрельные переломы заживают медленно, в доступной литературе несращение достигает от 5 до 8 % [260]. Ferraro S.P. et al. (1995) в своем известном исследовании огнестрельных переломов продемонстрировал среднее время сращения с не рассверленным интрамедуллярным стержнем 18 недель по сравнению с 27 неделями с внешней фиксацией [140, 191].

При оценке импульсной реакции кость реагирует на кратковременное приложение силы свободным вибрационным движением. McGaw [211] измерил реакцию на удар с помощью кристаллического преобразователя и обнаружил

взаимосвязь с прогрессирующим заживлением перелома. Процесс сращения контролировали по соотношению ускорений сломанной кости и неповрежденной [195]. Ошибки, связанные с мягкими тканями и сложной формой кости, необходимо устранять [270]. Этот метод использовался для мониторинга заживления переломов большеберцовой кости в клинических условиях, но его еще предстоит проверить [126].

Хотя нет достоверных данных клинических исследований в пользу покрытия открытых переломов мышцами или фасциально-кожной тканью, модели на животных дают убедительные доказательства покрытия открытых переломов диафиза большеберцовой кости мышцами. С учетом имеющихся данных мы бы предположили, что кожно-фасциальные лоскуты могут быть лучше для покрытия метафизарные переломы, особенно вокруг лодыжки. С ростом популярности использования свободных переднебоковых бедренных лоскутов и возможности поднятия химерных лоскутов, включающих сегмент латеральной широкой мышцы бедра, разделение становится размытым. Действительно, может быть оптимальным использовать эти химерные лоскуты для закрытия переломов диафиза большеберцовой кости, и это будет иметь Дополнительным преимуществом является отсутствие неприглядного донорского участка с пересадкой кожи ниже колена, который сопровождает многие местные кожно-фасциальные лоскуты.

Kamath J.V. et al. (2012) рекомендовал покрытие мягких тканей до открытой перелом голени должен быть оказан на ранней стадии, желательно в течение пяти дней после обширной хирургической обработки и стабилизации перелома [247]. Повышенная местная васкуляризация, связанная с мышечным лоскутом также сводит к минимуму частоту инфекций. От трех до четырех недель обычно достаточно для того, чтобы лоскуты прижились. Созревшие, чтобы их можно было поднять для трансплантации по поводу любого основного костного дефекта.

Таким образом, нарушения микроциркуляции и связанные с ней ишемия тканей вокруг раневого канала и на удалении от него (при дефектах покровных тканей), повреждение клеточных и сосудистых мембран ведут к дисбалансу

местных физико-химических процессов в тканях и возникновению порочных кругов, усугубляющих их кислородное голодание. При этом угнетаются аэробные окислительные процессы, снижается активность ферментов, нарушается транспорт электролитов [23, 33, 40, 56, 73].

В настоящее время существует несколько классификаций огнестрельных ран, но несмотря на высокую распространенность огнестрельных ранений у гражданских лиц, нуждающихся в ортопедическом лечении, всеобъемлющая система классификации еще не разработана. Хотя было несколько попыток включить огнестрельные ранения в существующие системы классификации травм, они не учитывают отличительный характер, сложность, и тяжесть этих травм [108].

Более того, попытки адаптировать классификации повреждений мирного времени к огнестрельным ранениям не дали возможности определить оптимальный подход к лечебной тактике. Из-за особенностей параметров повреждений, характерных только для огнестрельных ранений. Поэтому многие авторы пытаются разработать новую, специальную систему классификаций для улучшения точности диагностики огнестрельных ранений и стандартизации лечения.

Огнестрельные травмы часто характеризуются по начальной скорости огнестрельного оружия что и нанесло травму. Дульная скорость — это важный аспект поражающего потенциала пули, поскольку небольшое увеличение скорости может значительно увеличить ее энергию. Однако скорость снаряда при огнестрельных ранениях среди гражданских лиц может быть не столь критичным для потенциального ранения, как масса и тип пули, поскольку большинство «бытовых» огнестрельных ранений происходит в результате стрельбы из низкоскоростного огнестрельного оружия.

Более актуальными являются поражающие факторы огнестрельных ранений гражданского населения, такие как расстояние до цели, характеристики снаряда и конкретные жизненные условия.

При этом поврежденные органы игнорируются, если учитывать только скорость снаряда. Поэтому просто обозначить огнестрельные травмы как низкоскоростные и высокоскоростные, что не отражает истинную степень тяжести травмы. По этой причине от такой системы классификации следует отказаться.

Классификация боевых ран Красного Креста, разработанная Международным комитетом Красный Крест, была призвана предоставить средства понимания, общения и сбора информации о военных ранах и их лечении [200].

Классификация Красного Креста была сформулирована для ранений, связанных с войной, основана исключительно на характеристиках раны, игнорируя тип огнестрельного оружия и особенности ранящего снаряда. Система Красного Креста исключает любые факторы оружия, из-за сложности определения различных типов ранящих снарядов (пуль, снарядов, мин, бомб), используемых во время вооруженных конфликтов. Эта система подсчета очков была разработана для удобства применения в полевых условиях, она оценивает тяжесть раны с точки зрения повреждения тканей и анатомических структур, от размера входной и выходной раны, наличии перелома, наличие металлических тел. Система баллов Красного Креста доказала свою эффективность для лечения огнестрельных ранений у военнослужащих, однако при огнестрельных ранениях гражданских лиц эффективность не подтвердилась [149].

Классификация открытых переломов Густило-Андерсона была адаптирована под огнестрельные ранения, все низкоскоростные огнестрельные ранения обозначили как I или II степень в зависимости от размера кожной раны. Все высокоскоростные огнестрельные ранения относятся к ранениям III степени без учета размера, при этом тактика лечения была направлена в основном на прогнозирование и предотвращение инфекции, пропагандируя агрессивную хирургическую обработку раны [162, 163]. Однако раневая инфекция не является основным фактором при лечении огнестрельных ранений в мирное время, поэтому использование системы Густило-Андерсона не имело практического

лечебного значения, по мнению Гугала-Линдси (2003), которые предложили свою классификацию, которая лишена многих недостатков, но очень громоздкая и трудная для применения в полевых условиях [57, 273].

В нашей стране наиболее распространена классификация огнестрельных и минно-взрывных ранений конечностей Е.К. Гуманенко. В ней выделены такие параметры как этиология травмы, характер раневого канала, локализация травмы конечности, вид поврежденных тканей и жизнеугрожающие последствия травмы. Такая классификация способствует правильному формированию диагноза, удобна в использовании специалистами разного профиля. Однако отсутствие выделения дефектов мягких тканей и кости, учета их размеров делает данную классификация не достаточно подробной и не позволяет спланировать предпочтительный метод реконструктивного лечения в конкретном случае [22].

Не менее важным является лечение осложнений и профилактика таких осложнений как замедленная консолидация, ложные суставы, остаточные деформации. Для понимания данных вопросов важна классификация типов костной мозоли, которая основана на сращении в условиях нормальной репаративной регенерации костной ткани, при нормальном кровоснабжении, фиксации перелома, отсутствии имплантатов (или других инородных тел) и инфекции. В идеальных условиях переломы срастаются по типу «первичного» сращения за счет интермедиарной костной мозоли при прочной (абсолютной) иммобилизации, при микроподвижности отломков путем «вторичного» сращения при этом большая роль отдается периостальной и эндостальной костной мозоли, на первом этапе и только после образования «мягкой костной мозоли» заполняется интермедиарное костной пространство. После образования «твердой» костной мозоли начинается процесс ремоделирования, который проявляется в редукции элементов костной мозоли и восстановлении кости [13, 14, 15, 63, 200].

При сращении огнестрельных переломов добиться идеальных условия в ране, восстановления кровообращения, создание плотного контакта между отломками и их неподвижность практически невозможно. Инородные тела и инфекция все это также ведет к нарушениям процессов регенерации кости в

условиях огнестрельной раны, клинико-морфологические типы сращения такого перелома нетипичны, практически это всегда по типу «вторичное» сращение, классификации сращения огнестрельного перелома основываются в основном на наличии сращения или патологических отклонениях, таких как ложный сустав или дефект кости (циркулярный или краевой). Поэтому в клинической практике лечения боевых повреждений, военные травматологи и ортопеды более часто применяют различные виды пластики дефектов кости, но классификации типов сращения открытых, в том числе огнестрельных переломов в зависимости от вида хирургического лечения данного перелома пока нет [25].

Таким образом, тяжелые открытые переломы, в том числе огнестрельные ранения голени, кроме тяжести повреждений, которая характеризуется высокой частотой образования дефектов кости и мягких тканей, имеет определенные особенности диагностики, течения процесса заживления и образования костной мозоли. Данные вопросы освещены в многочисленных научных работах, однако точных рекомендаций по планированию обследования и оценке течения процессов репаративной регенерации недостаточно, что определяет важную задачу для исследований травматологов-ортопедов и военных хирургов.

1.4. Методы лечения

Уже в конце XIX века Н. Bark (1895) ввел в клиническую практику пересадку костной ткани, но лишь в середине и второй половине нашего века пересадки некровоснабжаемых костных ауто- и аллотрансплантатов получили широкое применение при лечении больных с дефектами костей конечностей [65, 69, 71, 118].

Казалось бы, известный прогресс в лечении костной патологии, связанный с внедрением современных методов лечения должен был бы существенно улучшить результаты лечения раненых с огнестрельными переломами костей голени. Однако до сих пор имеется немало сообщений о развитии ложных суставов, формировании дефектов костей, различных других осложнений, приводящих к

увольнению из Вооруженных Сил. Среди основных причин неудач многие авторы выделяют тяжесть огнестрельных переломов, чаще всего многооскольчатых и раздробленных, и возникновение обширных дефектов мягких тканей конечностей [8, 11].

Первоначальная концепция военно-полевой хирургии спасения жизни путем ампутации, с развитием реконструктивной хирургии была заменена на упрощенную концепцию «спасения конечности», в настоящее время принята концепция «функционального восстановления конечности». Целью данной концепции является восстановление формы и функции нижней конечности в максимально возможной степени. Однако спасенная конечность с продолжающейся нейропатической болью и/или значительными функциональными нарушениями не может и не должна считаться успешной. Таким образом, первичная идеализированная цель реконструкции конечности состоит в том, чтобы восстановить функцию и стабильность поврежденной нижней конечности при минимизации невропатической боли и связанных с ней нарушений, то есть функциональное восстановление конечности [77, 286].

Описано множество возможностей закрытия раны после радикальной обработки [88]. Мышечные и кожно-фасциальные свободные лоскуты обычно считаются лучшими для заполнения дефектов инфицированных костей и мягких тканей [173]. На выбор свободного лоскута для реконструкции нижних конечностей могут влиять несколько факторов, включая типы и объем недостающей ткани, а также площадь раневой поверхности [93]. Соседние мягкие ткани могут быть серьезно повреждены, что требует их удаления и последующей реконструкции пластическими хирургами. Более того, лоскут мягких тканей может облегчить введение антибиотиков и заполнить мертвое пространство после хирургического иссечения [130].

Исследования Г.А. Илизарова 1970 г., его учеников и последователей продемонстрировали широкие возможности так называемой несвободной костной пластики, путем которой могут быть замещены дефекты длинных трубчатых костей величиной 10, 15, 20 и более сантиметров. Однако, это направление

пластической хирургии, несмотря на большие возможности, имеет ряд особенностей, ограничивающих его распространение при замещении массивных дефектов костной ткани [27, 28, 30, 38, 51].

В 1970 году Г.А. Илизаров запатентовал способ создания межберцового синостоза с использованием аппарата автора, который заключался в том, что выполняли косые остеотомии метаэпифизарных отделов малоберцовой кости и производили удлинение голени с последующей тиббиализацией [48]. В 1972 году Г. А. Илизаровым и В. И. Ледяевым [50] был предложен способ утолщения большеберцовой кости методом транспозиции костных отщепов для образования моно- и полиблоков при межберцовом синостозировании. В 1976 году Г.А. Илизаровым была предложена оригинальная методика замещения дефекта большеберцовой кости фрагментом малоберцовой после ее продольного расщепления в пределах межотломкового диастаза и дозированной поперечной тракции фрагмента аппаратом в дефект большеберцовой кости с ее утолщением и последующей компрессией аппаратом [31, 49].

Свободная васкуляризированная пластика фрагмента малоберцовой кости на основе малоберцовой артерии и костно-септо-кожных ветвях наиболее часто используется при реконструкции кости. Taylor I. G. et al. [254] описал свободную малоберцовую кость лоскут в 1975 г. Chen Z.W. et al. [277] применил использование антеградного лоскута малоберцовой кости на ножке для реконструкции бедренной кости. Minami A. et al. [213] использовали ретроградный лоскут малоберцовой кости на ножке для реконструкции дистального отдела большеберцовой кости. В нашей стране данный вид костной пластики широко вошел в клиническую практику при различных травмах и ранениях [3, 6, 20, 59].

В исследованиях показано, что судьба трансплантатов, скорость их живления в воспринимающее ложе и структурная перестройка зависят от многих факторов, наиболее важными из них являются:

- состояние воспринимающего ложа;

- способ фиксации трансплантата и площадь его соприкосновения с костным ложем;
- величина, форма и структура пересаженной кости;
- особенности послеоперационного ведения больных;
- кровоснабжение трансплантата [13, 24, 223].

Не вызывает сомнения, что аутоотрансплантаты лучше переносятся реципиентом, чем любой другой пластический материал. Однако механизмы регенерации, предполагающие реконструкцию кости посредством свободного не васкуляризированного аутоотрансплантата, говорят о том, что клеточные элементы кости при этом не выживают и трансплантат подвергается постепенной деградации матрикса [44, 171, 217].

Кожно-фасциальная ткань и мышцы используются для покрытия мягких тканей в клинических условиях, хотя выбор между ними в значительной степени основывается на личных предпочтениях. Некоторые авторы клинических исследований заявляют, что мышцы обеспечивают лучшее покрытие открытых переломов большеберцовой кости [100, 141, 142, 221, 232, 252].

Georgiadis G.M. et al. (1993) подчеркнули способность мышечных лоскутов сокращать время заживления и уменьшать количество глубоких нагноение, ссылаясь на экспериментальные данные [221, 252].

Small J.O., Mollan R.A. 1992 [245] рассмотрели лечение 168 открытых переломов большеберцовой кости, пролеченных за 15 лет. Они подтвердили эффективность мышечных лоскутов, Опираясь на экспериментальные данные о вкладе мышц в заживление переломов, с особым упором на их кровоснабжение [154, 175, 237, 252, 256, 279].

Pollak A.N. et al (2000) [232] сообщили о проспективном многоцентровом исследовании, включавшем высокоэнергетические травмы нижних конечностей и краткосрочные раневые осложнения после закрытия мягких тканей лоскутом. Ротационные лоскуты, включая кожно-фасциальную ткань и мышцы, сравнивали со свободными мышечными лоскутами на 195 конечностях у 190 пациентов. Общая частота осложнений составила 27%, причем 87% из них требуют

дальнейших операций. Пациенты в группе со свободным лоскутом имели более серьезные повреждения мягких тканей, но у пациентов, перенесших ротационные лоскуты, был более высокий балл тяжести травмы, отражающий более значительную общую травму тела, которая могла повлиять на выбор реконструкции. Осложнения раны, такие как инфекция, некроз или потеря лоскута, были значительно выше в группе с ротационным лоскутом по сравнению с группой со свободной мышцей несмотря на то, что пациенты в последней группе получили наиболее тяжелое повреждение костей [252].

Gopal S. et al (2000) [142] описали свой подход «фиксация и лоскут» при тяжелых открытых переломах большеберцовой кости с ретроспективным обзором 84 пациентов, включая 79 переломов степени ШВ и пять переломов степени ШС по Gustilo, в период между 1990 и 1998 годами. Все пациенты следовали строгому протоколу, который включал раннее покрытие мягких тканей мышечным лоскутом [252]. Их низкий уровень инфицирования был связан с эффективным лечением с адекватной хирургической обработкой, стабилизацией скелета и последующей облитерацией мертвого пространства хорошо васкуляризированным мышечным лоскутом.

Этой же группой исследователей в 2004 г. опубликованы данные об исходах и функциональном статусе 33 пациентов с 34 тяжелыми открытыми переломами большеберцовой кости, из которых 30 были ШВ степени по Gustilo. Со средним временем сращения 41 неделя показатели исходов были лучше по сравнению с другими лоскутами. Они объяснили свой успех введением здоровой мышцы в место перелома, принося важные клеточные и гуморальные элементы в процесс заживления [252, 258].

Мышечные лоскуты, таким образом, обеспечивают превосходное покрытие дефектов мягких тканей над открытыми переломами большеберцовой кости. Пластичность этой ткани, соответствующая дефекту с устранением мертвого пространства, может иметь важное значение для уменьшения гематомы/серомы и последующего инфицирования. Воспринимаемые преимущества более высокого

уровня сосудистой сети и устойчивости к инфекции привели к тому, что некоторые авторы предпочли мышцы кожно-фасциальной ткани [103, 131, 252].

Кожно-фасциальные лоскуты успешно использовались в больших клинических сериях для реконструкции открытых дефектов большеберцовой кости, надежность локальных кожно-фасциальных лоскутов для реконструкции нижних конечностей была продемонстрирована Ponten В. (1981) [233] в его исследовании 23 случаев, подчеркивал преимущества простоты, доступности и универсальности местных кожно-фасциальных лоскутов, заменяющих «подобное подобным», предлагал значительные преимущества по сравнению со сложным микрохирургическим переносом и удалением мышцы [252].

Исследование, проведенное Hallock G.G. (в течение 18 лет, с публикациями с 1991 по 2004), сравнило относительную болезненность донорских участков мышечных и фасциальных лоскутов. В ретроспективном исследовании сравнивали 147 несвободных локальных мышечно-кожных и 122 фасциально-кожно-фасциальных лоскутов для реконструкции всех областей тела, при этом для нижней конечности использовалось в общей сложности 45 мышечных и 72 кожно-фасциальных лоскутов. Серьезные осложнения, включая повреждение нерва, несостоятельность трансплантата, некроз или изъязвление, были нечастыми в обеих группах, а общее количество осложнений на донорском участке достигало 14% в каждой группе. Однако наибольшие трудности возникали ниже колена с донорскими участками кожно-фасциального лоскута, где не было возможности использовать локальные мышечные ткани. Ретроспективный обзор за 18-летний период предоставил детали закрытия лоскутов на 160 конечностях у 155 пациентов, из которых 60 были локальными мышечными, 50 локальными фасциальными и 74 свободными мышечными и фасциальными лоскутами. Выбор лоскута не был случайным, а основывался на клинической необходимости пациента [252]. Было больше осложнений, связанных со свободной пересадкой лоскута (39%), тогда как локальные мышечные и местные фасциальные лоскуты имели частоту осложнений ниже (27% и 30% соответственно) [164, 165, 166, 167].

В последнее время несвободный лоскут внутренней головки икроножной мышцы становится все более популярным [101, 190, 233, 269]. В многоцентровом обзоре сравнении 70 лоскутов для различных реконструкций голени Vaumeister S.P. et al. (2003) [80] обнаружили, что до 36% развился некроз, и это чаще всего происходило у пациентов с сопутствующими заболеваниями, включая сахарный диабет, венозную недостаточность и заболевание периферических артерий [252].

В целом, рассмотренные традиционные методы лечения больных с дефектами тканей голени, решают проблему замещения обширных дефектов большеберцовой кости и мягких тканей голени. Однако как пересадка васкуляризированных костных аутотрансплантатов, так и дистракционное перемещение костных фрагментов, или тиббиализация по Илизарову, изменяют анатомию голени и ее кровоснабжение, а отдаленные функциональные результаты стоят в прямой зависимости от этих изменений, поэтому последствия данных операций необходимо изучать и учитывать в клинической практике.

Однако, несмотря на очевидные преимущества метода компрессионно-дистракционного остеосинтеза, он не лишен определенных недостатков, затрудняющих его использование при огнестрельных ранениях. Так, огнестрельные дефекты костей конечностей нередко сопровождаются рубцовыми изменениями мягких тканей, повреждением сосудисто-нервных пучков, сухожильно-связочного аппарата конечностей, наличием выраженного инфекционного процесса, что делает подчас применение метода Илизарова затруднительным или значительно снижает его эффективность. Например, наличие выраженных рубцовых изменений мягких тканей является противопоказанием к использованию метода [64, 159, 225]. Изолированное использование метода Илизарова требует длительного, а при больших дефектах - многоэтапного лечения, по данным Л. Н. Бисенкова с соавт. (1993) лечение в сроки до 1,5 лет с момента наложения аппарата закончили 78,9%, а до 2 лет – 99,1% [10, 32].

Таким образом, анализ существующих в настоящее время методов лечения дефектов костных структур конечностей показывает необходимость дальнейшего

изучения данной проблемы и внедрения в широкую клиническую практику военных лечебных учреждений современных методов лечения. Сочетание васкуляризированной костной пластики (а при необходимости и костно-кожно-мышечной и т. д.) с компрессионно-дистракционным остеосинтезом в условиях аппаратов внеочаговой фиксации в настоящее время является одной из немногих адекватных альтернатив лечения тяжелой огнестрельной травмы конечностей.

Развитие хирургической науки последних 5 десятилетий и, в частности, разработка и внедрение метода микрохирургической аутотрансплантации комплексов тканей в широкую клиническую практику, начиная с 70-х годов, дали новый толчок в лечении обширных костных дефектов. Свои корни метод микрохирургической аутотрансплантации берет в начале 60-х годов, когда в 1963 году R.M. Goldwin, D.L. Lamb, W.L. White опубликовали результаты экспериментальной работы на собаках по свободной пересадке мягкотканого лоскута на микроструктурных анастомозах на расстояние [153]. Дальнейшие операции носили экспериментальный характер: в 1965 году H.J. Buncke, W.P. Shulz доказали возможность анастомозирования сосудов диаметром 1 мм в опытах по реплантации уха у кролика и пересадке пальца со стопы на кисть у обезьяны [32, 53, 58, 97].

А в 1967 году H.J. Buncke и J.R. Cobett независимо друг от друга сообщили о пересадке первого пальца стопы в позицию первого пальца кисти с формированием микроструктурных анастомозов. В сентябре 1972 года выполнена первая успешная пересадка мягкотканого лоскута у человека, при которой был использован лоскут на основе височных сосудов [53, 109, 144].

Первые экспериментальные работы по свободной васкуляризированной костной пластике выполнены Taylor G.J. датированы 1974 годом. Однако, впервые кровоснабжаемый костный трансплантат фрагмента малоберцовой кости на мышечной питающей ножке описан в 1905 году Huntington и его практическое применение в реконструктивной хирургии конечностей известно под названием операции Гана-Кодивилла-Геттингтона [176]. Первое же сообщение о

клиническом использовании трансплантата малоберцовой кости на одноименной сосудистой ножке в свободном варианте относится к 1975 году [53, 253].

Анализируя данные литературных источников по костной пластике кровоснабжаемыми трансплантатами, следует сказать, что многие вопросы, особенно применительно к травмам огнестрельного происхождения и их последствиям остаются до сих пор нерешенными.

В настоящее время используется методика подъема малоберцовой кости, предложенная Gilbert A. в 1979 году и подробно описанная в литературе [151], в дальнейшем усовершенствованная Taylor G.I. et al. (1983) [254].

Кровоснабжение трансплантата осуществляется перонеальными сосудами, длина сосудистой ножки 8–10 см. Сосудистая ножка входит в трансплантат на границе верхней и средней трети малоберцовой кости. По данным А.Е. Белоусова у отдельных субъектов возможно наличие крупного диаметра комитантных вен (до 5 мм), что иногда представляет известные технические сложности при наложении венозного анастомоза. В случае, когда зона дефекта подвергается значительной нагрузке (дефекты бедренной, большеберцовой костей) и, если размеры диастаза это позволяют, желательно использовать 2-компонентный трансплантат в виде параллельных фрагментов. Данный прием позволяет создать значительный запас прочности и избежать возможных переломов трансплантата [53]. При сохранной малоберцовой кости на травмированной конечности возможна ее транспозиция и фиксация параллельно пересаженной с противоположной конечности малоберцовой кости [4, 5].

Повреждения нижних конечностей на сегодняшний день представляют собой одну из самых сложных проблем в лечении травм, поскольку они часто связаны с тяжелыми костно-кожными повреждениями такими как Gustilo IIIB высокоэнергетические переломы, обычно связаны с недостаточным покрытием кости мягкими тканями, поэтому помимо ортопедической фиксации, требуют реконструкции мягких тканей, часто в виде микрососудистого свободного лоскута [142, 161].

Используя стандартные протоколы, открытые переломы большеберцовой кости III степени В/С часто требуют от 30 до 50 недель для консолидации [116, 136], замедленная консолидация в 46%, в отличие от переломов без сосудисто-нервного дефицита (16%) [120]. Частота глубокой инфекции может варьироваться от 10% до 50% в зависимости от характера травмы, степени загрязнения, а также возраста и сопутствующих заболеваний пациента [83, 99, 100, 219].

Ортопедическое лечение этих тяжелых травм находится в стадии постепенного перехода от внешней фиксации к внутренней. Однако этот подход требует первичного покрытия раны хорошо васкуляризированными тканями, что предпочтительно не только при переломах от I до IIIА степени, и даже при огнестрельных и переломах IIIБ степени, несмотря на значительно высокие показатели инфицирования и высокую частоту повторных операций по сравнению с внешней фиксацией [91, 142, 183, 199, 268, 283].

Интрамедуллярные блокирующие штифты показаны при изолированных открытых переломах от I до IIIА степени без значительных костных отломков, и при этапном лечении политравмы, также показан переход от временного аппарата внешней фиксации к заблокированному гвоздю [95, 105, 170]. Однако при изолированной тяжелой степени IIIВ/С открытых переломах большеберцовой кости внешние фиксаторы, возможно, являются наиболее предпочтительным начальным методом лечения, но их зачастую используют в качестве окончательной фиксации, без существенной разницы в частоте несращений и глубокой инфекции по сравнению с блокирующими штифтами [135, 150, 274].

В последние годы усилия различных специальностей, таких как ортопедическая, пластическая и сосудистая хирургия, в значительной степени способствовали десятилетиями, к важным инновациям, которые существенно меняют тактика лечения сложных травм конечностей. Этот междисциплинарный подход, впервые описанный Godina et al. в 1986 году позволил добиться более высоких успешных результатов в спасении нижних конечностей [152].

Хотя сегодня общепризнано, что это сотрудничество имеет основополагающее значение для улучшения лечения открытых переломов

конечностей, оно по-прежнему остается актуальным. Во многих больницах проводится «индивидуальная» работа с первичным ортопедическим вмешательством и вторичной и отсроченной реконструкцией мягких тканей. Однако в настоящее время во всем мире признано, что лучшая стабилизация кости и заживление достигаются при раннем закрытии мягких тканей. Обеспечивается, предлагая надлежащую васкуляризацию для сопротивления инфекции и снизить частоту осложнений. В связи с этим в различных исследованиях уже показана важность совместной и мультидисциплинарной хирургической бригады, в которой разный опыт, в основном ортопедический и пластический хирургии, интегрированы в общий лечебный процесс [41, 129, 172, 194, 214, 222, 265].

«Ортопластическая» реконструкция сегодня набирает все большую популярность, концепция междисциплинарной хирургической помощи при сложных нижних дефекты конечностей с вовлечением костей и мягких тканей, экспоненциально развивались в последние десятилетия, указывая на важность как функциональных, так и эстетических результатов как первичных [81, 146, 250].

Несколько работ показали преимущества комбинированного подхода, с точки зрения функциональных результатов, и во всем мире создается все больше и больше специализированных центров [272]. Важность специальной команды с навыками ортопедической и пластической хирургии (в лице одного хирурга или несколькими хирургами) и специфическими логистическими требованиями (операционная с С-дугой, операционным микроскопом, неотложными анестезиологической и трансфузиологической службами) широко признанные, но практические вопросы пластических и ортопедических хирургов необходимо прорабатывать дальше, чтобы еще больше стимулировать рост этой хирургической области.

Острое укорочение и долгосрочные каркасы для удлинения обычно считаются альтернативой сохранению длины и мягких тканей микрохирургической реконструкции [272], но с усовершенствованием ортопластического подхода все большую роль в лечении нижних конечностей

приобретает интеграция внешней фиксации и реконструктивной микрохирургии [250].

Ортопластический подход к лечению раненых возможен при определенных условиях и для боевых повреждений в военно-полевой хирургии, так Tintle S.M., et al. (2010) разработали алгоритмы реконструкции для боевых ранений верхней и нижней конечности. Напрягатель широкой фасции на ножке, лоскут прямой мышцы бедра используются при реконструкции проксимального отдела голени. Травмы средней трети были реконструированы с лоскуты икроножной/камбаловидной мышцы на ножке или свободные лоскуты [248]. При реконструкции дистальных отделов нижних конечностей использовались свободные лоскуты. Авторы ранее сообщали о своих собственных результатах 359 проведенных реконструктивных операций раненым солдатам США в Ираке и Афганистане в период с 2003 по 2012 год, 60% которые были выполнены при реконструкции нижних конечностей [78].

Огнестрельный перелом, нанесенный высокоскоростным снарядом (осколком или пулей со скоростью более 1000 м/с), имеет свои особенности, такие как множество мелких костных осколков, размозжение мягких тканей и нарушение кровоснабжения. Сопутствующее размозжение ткани приводит к образованию постоянной полости и ткани растяжение приводит к временной полости [138]. Часто отсроченное выполнение ПХО, кровопотеря и сильное загрязнение обычно требуют многоэтапной тактики («damage control») и первоначальной стабилизации с помощью внешней фиксации [140]. Огнестрельные ранения большеберцовой кости представляют особую проблему для хирургов-ортопедов, так как кость покрыта плотной оболочкой из кожи и мягких тканей, помимо ее сосудистой восприимчивости к травме. «Лечить рану, а не оружие» [125] хотя это изречение выдерживает испытание временем, следует отметить, что многие низкоскоростные огнестрельные переломы можно лечить консервативно. В то же время разрыв мягких тканей и связанная с ним контаминация требуют раннего оперативного вмешательства при переломах после высокоскоростных огнестрельных ранений. Зона костных осколков может

быть важным фактором при выборе метода фиксации, поскольку Hilton T.L. et al. (2017) рекомендована наружная фиксация огнестрельных переломов голени, когда зона рентгенологического размождения превышает 120 мм [174].

Ни один метод фиксации не может применяться ко всем огнестрельным переломам догматически, и используемый метод зависит от множества факторов. В литературе осуждается внутренняя фиксация огнестрельных ранений [139]. Ранняя внешняя фиксация была рекомендована несколькими военно-медицинскими службами для облегчения эвакуации раненых в более высокие эшелоны помощи [115]. Однако при использовании в качестве окончательного лечения таких переломов он был связан с более высокой частотой осложнений.

Fang X. et al. (2012) в своем мета-анализе сравнили внешнюю фиксацию с не рассверленным интрамедуллярным креплением гвоздей для большеберцовой кости и пришли к выводу, что крепление гвоздями является предпочтительным вариантом [275]. Burg A. et al. (2009) в своей серии огнестрельных переломов использовали внешнюю фиксацию в 36% случаев и интрамедуллярное введение гвоздей в 28% случаев [273].

Gopal S. et al. (2004) сообщил об ускоренном протоколе «Fix and Flap» для покрытия мягких тканей при открытых переломах большеберцовой кости [258]. Однако, он сообщил о более высоком уровне как поверхностной, так и глубокой инфекции по сравнению с Park C.H. et al. (2016) кто использовал трехэтапный протокол [227].

Еще одним из новейших достижений в лечении дефектов большеберцовой кости явился метод пластино-ассистированный сегментарный транспорт кости на специальном телескопическом штифте опубликованный Gardner M.P. et al. (2021), который по еще не имеет массового применения, но является весьма перспективным [147].

Резюме

Проводя анализ данных научной литературы о тяжести открытых, в том числе огнестрельных ранений голени, течение данной травмы в остром, отсроченном и позднем периодах имеет свои морфологические особенности.

Диагностика и контроль процессов заживления достаточно сложна и имеет свои специфические сложности, зависит от конкретных условий раневого процесса и медико-тактической обстановки. Большой выбор методов лечения и реконструкции дефектов кости и мягких тканей в значительной степени влияет на длительность лечения, количество и тяжесть осложнений, результаты лечения. Таким образом, реконструктивный и пластический хирург, владеющий микрохирургической техникой, имеет в настоящее время в своем арсенале достаточный выбор методов замещения костных дефектов васкуляризированными аутотрансплантатами. Но даже это разнообразие при лечении современной огнестрельной травмы опорно-двигательного аппарата и ее последствий не всегда позволяет достичь желаемых результатов [53]. Именно это побудило нас в своих исследованиях попытаться совершенствовать существующие методы костной пластики путем объединения микрохирургического метода и метода Илизарова, и других представленных методик. Такой синтез, на наш взгляд, взаимно дополняет и усиливает обе эти передовые методики лечения травм опорно-двигательного аппарата, однако структура костной мозоли и костного регенерата долгое время после восстановления возможности переносить функциональные нагрузки продолжает меняться.

В результате лечения после восстановления опороспособности, и даже после возвращения раненного к своей профессиональной деятельности, процессы перестройки костной ткани продолжают и в большой степени зависят от тяжести и длительности физической нагрузки, что может приводить к различным проблемам.

Нельзя не согласиться с тем фактом, что примененный метод лечения и сформировавшаяся в результате структура «новой» реконструированной кости в отдаленном периоде возможно будет требовать определенного хирургического подхода при лечении последствий ранений, а при увеличении количества таких пациентов проблема нарастает, учитывая вариабельность ранений и открытых повреждений, каждое из которых индивидуально, необходимо разработать

единую концепцию лечения, определить стратегию и предложить универсальные лечебно-диагностические алгоритмы.

ГЛАВА 2. МАТЕРИАЛЫ И МЕТОДЫ ИССЛЕДОВАНИЯ

2.1. Дизайн исследования

С 2015 по 2022 г. в: отделениях травматологии и гнойной хирургии федерального государственного бюджетного учреждения Национальный Медицинский исследовательский Центр Высоких Медицинских Технологий Министерства обороны Российской Федерации (ФГБУ НМИЦ ВМТ им. А.А. Вишневого») и федерального государственного бюджетного учреждения «Главный военный клинический госпиталь имени академика Н. Н. Бурденко» Министерства обороны Российской Федерации (ФГБУ «ГВКГ им. Н.Н. Бурденко») совместно с клиникой травматологии, ортопедии и патологии суставов ФГАОУ ВО Первый МГМУ имени И.М. Сеченова Минздрава России (Сеченовский Университет) проходило обследование и лечение 53 пациента, с переломами и ложными суставами голени, которые ранее в период с 1996 по 2010 гг. получили огнестрельные ранения с переломом диафиза костей голени или открытые переломы диафиза костей голени (тип ШВ по G-A). Данные пациенты проходили лечение и реабилитацию, у всех была восстановлена безболезненная опороспособность и возможность передвигаться без дополнительных приспособлений. В результате проведенного лечения и реабилитации в военных госпиталях, каждый из этих случаев был признан законченным с определенным исходом, представлены на военно-врачебную комиссию и согласно ее решению были выписаны в часть для продолжения военной службы либо уволены из рядов вооружённых сил (как правило военнослужащие срочной службы, либо с контрактурами в смежных суставах голени, ограничивающие строевую службу).

Далее эти пациенты в течение 5 лет и более (с 2010 по 2015 год, мин. 5 лет, макс. 16 лет, в среднем 10 лет) продолжали военную службу или занимались другими видами профессиональной деятельности, не имели проблем со здоровьем и не обращались за медицинской помощью. По прошествии данного срока (менее 5 лет мы не включали в исследование) пациенты обратились за медицинской

помощью: часть из них по поводу повторных травм голени, а у другой части появился болевой синдром в области большеберцовой кости с нарушением опороспособности. При обследовании данных пациентов мы выявили переломы или ложные суставы в области посттравматических изменений большеберцовой кости, ассоциированные с первичным повреждением и костными изменениями после реконструктивного лечения – такие изменения мы квалифицировали как отдаленные последствия огнестрельных и других тяжелых травм голени.

Обязательным условием включения пациентов в исследование доступность медицинской документации первоначального этапа лечения.

Исследование проводилось в двух направлениях: первое заключалось в ретроспективном анализе медицинской документации и результатов лечения на предыдущем этапе или этапах. Целью данного исследования явилось определение причинно-следственной связи первичного ранения или травмы с последующим патологическим состоянием, выявление и анализ причин, сравнение методов лечения и возможных ошибок предыдущего лечения, осложнений и исходов. Параллельно проводилось проспективное исследование и анализ результатов лечения. После включения 25 пациентов (2015–2017 г.) и (ретро и проспективного) анализа результатов лечения мы разработали диагностический и лечебный алгоритм, и применили его в группе из 28 пациентов, на которых была проверена эффективность работы алгоритмов и оценены результаты лечения пациентов с отдаленными последствиями огнестрельных и других тяжелых травм голени. В дальнейшем мы объединили результаты всех пациентов и провели общий ретроспективный и проспективный анализ всей когорты пациентов, а результаты сравнительного проспективного анализа двух групп (25 пациентов до применения алгоритмов и 28 с использованием алгоритмов) представили отдельно (Глава 4).

Критерии включения пациентов в исследование:

1. Совершеннолетние пациенты обоих полов с огнестрельными ранениями или тяжелыми открытыми переломами диафиза костей голени (тип IIIВ, по классификации R.V. Gustilo et al., 1984), которые, в сроки не меньше 5 лет после

проведенного лечения по поводу открытого, в том числе огнестрельного, перелома костей голени и восстановления опорности конечности, на фоне вновь появившихся болей выявлен ложный сустав или перелом в зоне первичной травмы.

2. Наличие исчерпывающей информации о ходе проведенного первичного лечения.

3. Информированное согласие пациента на участие в исследовании психологическая адекватность, способность, готовность к сотрудничеству и к выполнению рекомендаций врача.

Критерии невключения пациентов в исследование:

1. Сопутствующие заболевания (ASA более III), абсолютные и относительные противопоказания к операции;

2. Системные хронические аутоиммунные заболевания (ревматизм, заболевания соединительной ткани, системный некротизирующий васкулит, тяжелые формы сахарного диабета, заболевания крови, проведение иммунотерапии, химиотерапии или лечение кортикостероидами в течение 3 месяцев до включения в исследование;

3. Признаки обострения остеомиелита в области планируемой операции; нарушение кровоснабжения и/или иннервации стопы с выраженными трофическими расстройствами;

4. Дефекты кости, затрагивающие суставные поверхности большеберцовой кости (т. е. коленный и/или голеностопный суставы).

Если в процессе исследования пациент решал его закончить или изменить план лечения, отказавшись от первоначального плана в силу различных обстоятельств, то его выводили из исследования, применялись критерии исключения.

Критерии исключения пациентов из исследования:

1. Отказ пациента от дальнейшего участия в исследовании;

2. Отклонение или необоснованное изменение плана обследования и лечения;

3. Отсутствие возможности динамического наблюдения и контроля в течения установленного срока исследования (не менее 12 месяцев).

2.2. Общая характеристика больных

На основании вышеперечисленных критериев было отобрано 53 пациента, 46 (86,8%) мужчин и 7 (13,2%) женщин, средний возраст пациентов составил $45,5 \pm 7,5$ лет (мин. 31, макс. 61 лет; ДИ 95% 43,5–47,5 лет). Распределение пациентов по возрасту представлено на Рисунке 2.1.

По данным анамнеза (или медицинской документации) повторные повреждения по механизму травмы были по типу высокоэнергетической травмы у 11 (20,8%) пациентов (ДТП или падение с высоты более роста человека), у 19 (35,9%) - низкоэнергетические травмы (падение с высоты собственного роста или при занятии физическими упражнениями). Огнестрельных ранений и открытых переломов во время повторной травмы у пациентов не было. У 23 (44,3%) пациентов повторной травмы в анамнезе не отмечено, диагностированы ложные суставы, в 14 случаях гипертрофического типа (26,4%) и 9 случаях (16,9%) атрофического типа.

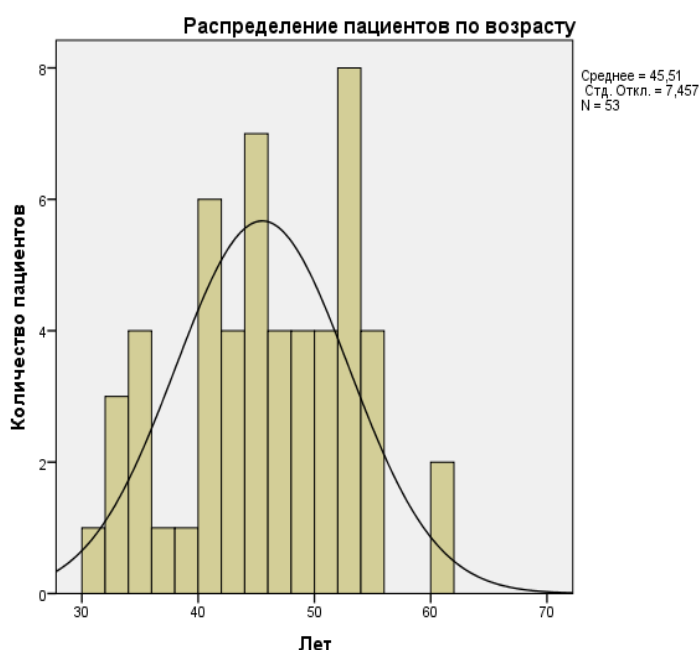


Рисунок 2.1 – Распределение пациентов по возрасту

Средний срок от первичного повреждения до госпитализации по поводу перелома или ложного сустава составил $10,7 \pm 2,5$ лет, (мин. 5, макс. 16 лет; ДИ 95% 10,0–11,4 лет). Распределение пациентов по давности повреждения представлено на Рисунке 2.2.

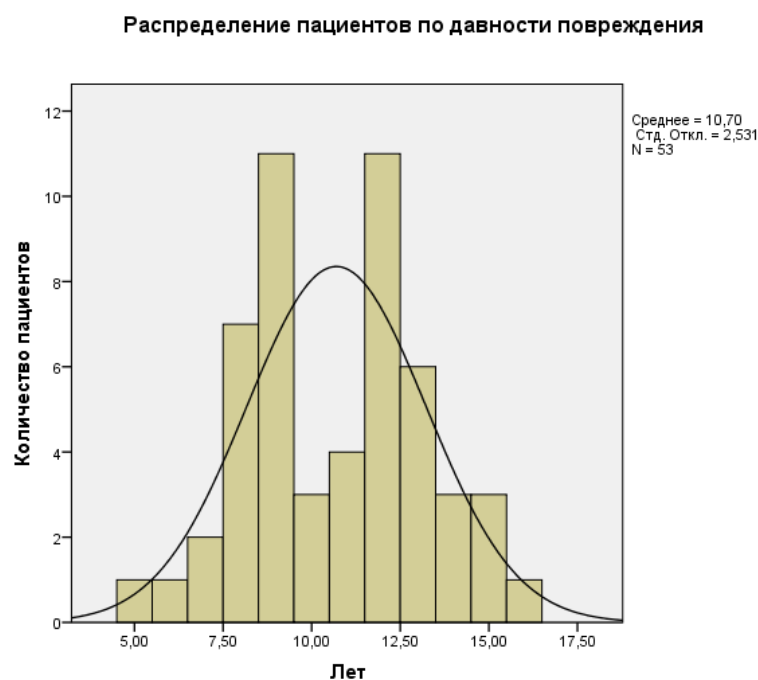

Рисунок 2.2 – Распределение пациентов по давности повреждения

Пациенты были разделены на две группы: Первую (I) группу составили 30 (56,7%) пациентов, которые получили травму - перелом обеих костей голени в области старого сросшегося перелома или замещенного дефекта большеберцовой кости; во Вторую (II) группу вошли 23 (43,4%) пациента, у которых при появлении болевого синдрома без травмы диагностировали ложный сустав большеберцовой кости в месте «старого» повреждения [53].

В I группе мужчин было 96,7% (29 пациентов) и 3,3% женщин (одна), во второй группе – 73,9% мужчин (17) и 26,1% (6) женщин (ANOVA, $p=0,015$). Распределение пациентов в группах по полу представлено на Рисунке 2.3.

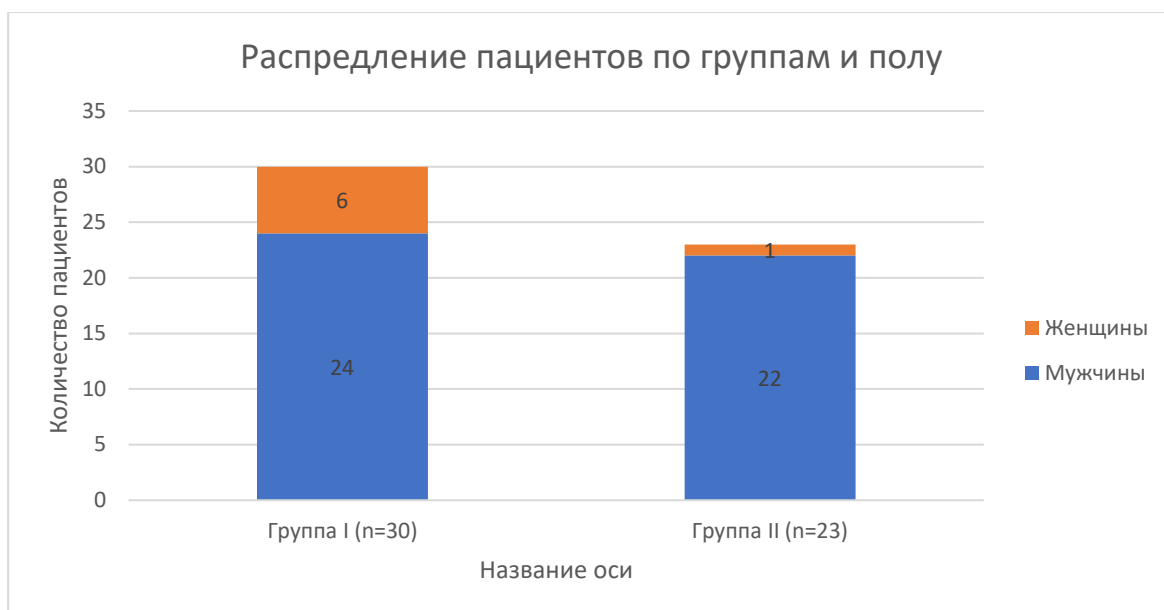


Рисунок 2.3 – Распределение пациентов по группам и полу (ANOVA $p=0,015$)

При сравнении пациентов в группах и возрасту отмечается, что показатели среднего возраста близки к среднему, в первой группе $45,1 \pm 7,9$ лет, во второй - $46,0 \pm 6,9$ лет, при $p=0,652$ [74].

Распределение пациентов в группах по полу в графическом виде представлено на Рисунке 2.4.

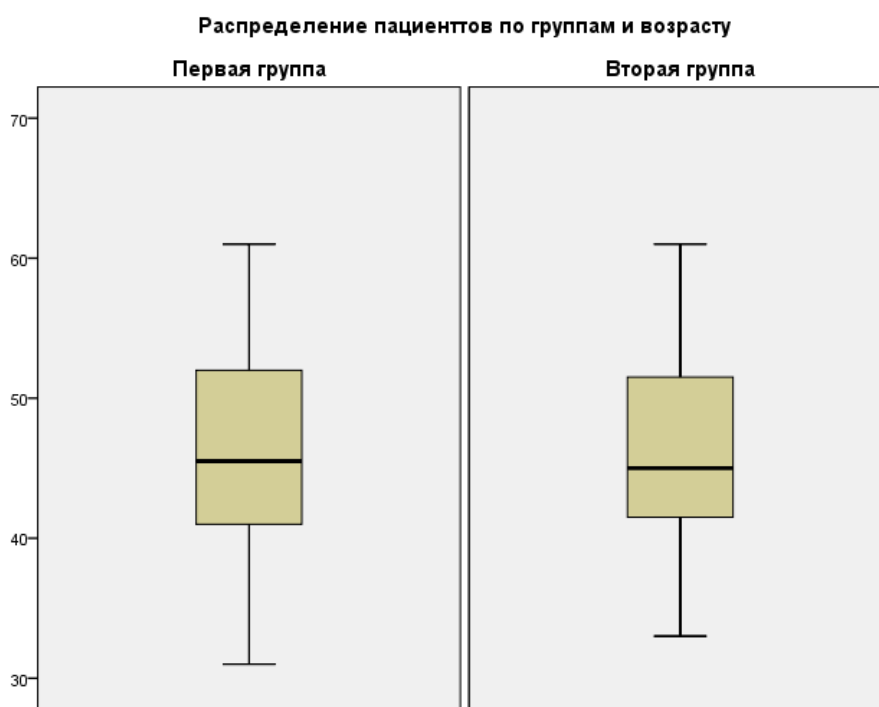


Рисунок 2.4 – Распределение пациентов по группам и возрасту

Одним из важных показателей в нашей работе является давность повторной травмы или образования ложного сустава, которые послужили причиной данной госпитализации. У пациентов первой группы имела место повторная травма, по механизму и силе воздействия травмирующего агента достаточная для перелома костей голени, однако перелом возник в месте, где было ранее повреждение большеберцовой кости и проводились реконструктивные вмешательства, которые изменили состояние анатомических структур, что могло быть, по причине снижения прочности кости, предпосылкой к повторной травме как следствие предыдущего ранения. У пациентов второй группы имел место вновь возникший болевой синдром в ранее поврежденной и оперированной голени, однако они не связывали это с повторной травмой, а при рентгенологическом исследовании выявляли специфические признаки ложного сустава большеберцовой кости. Поэтому срок давности первичной травмы (срок давности травмы) мы считали от момента первичного повреждения до даты перелома или диагностики ложного сустава. Данный показатель составил в среднем $10,7 \pm 2,5$ лет (мин. 5, макс. 16 лет; ДИ 95% 9,8–12,2 лет), у пациентов первой группы $10,4 \pm 2,3$ лет, второй группы $11,0 \pm 2,8$ лет при $p=0,452$ (ANOVA). Распределение пациентов по группам и давности травмы представлено на Рисунке 2.5.

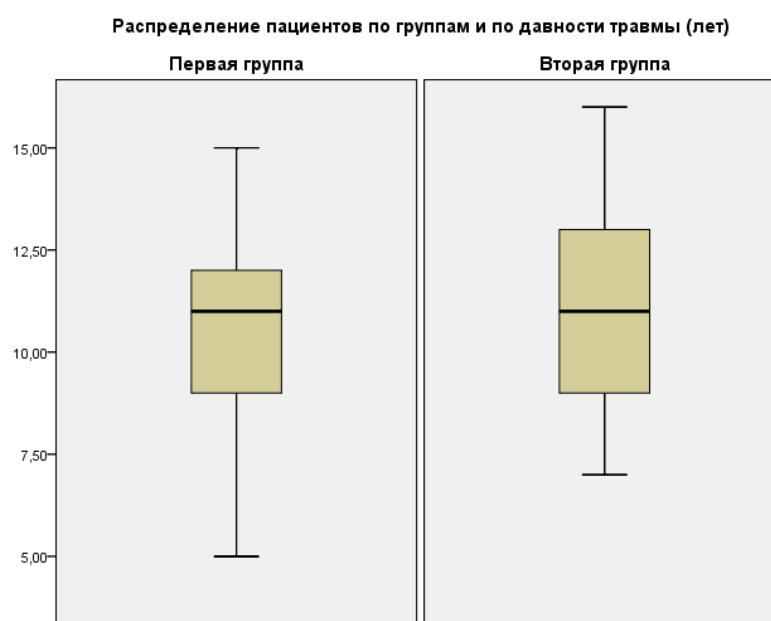


Рисунок 2.5 – Распределение пациентов по группам и давности травмы

Таким образом, по итогам нашей выборки можно заключить, что распределение пациентов в исследуемых группах в процентном соотношении по основным показателям мало различались между собой и могли быть подвергнуты количественному и качественному статистическому анализу.

2.3. Методы исследования

2.3.1. Клинические методы исследования

Уровень болевого синдрома определяли по методике ВАШ (визуально-аналоговая шкала [177]). Этот метод субъективной оценки боли пациентом также широко принят в клинической практике, достаточно прост и информативен. Метод заключается в определении пациентом степени выраженности боли на неградуированной от «боли нет» слева, до правой границы, которую определяют как «худшая боль, которую можно себе представить». Мы применяли пластмассовую линейку длиной 10 см (100 мм). С обратной стороны линейки нанесены миллиметровые деления, по которым исследователь измерял полученные значения (Рисунок 2.6) [16, 70, 177].

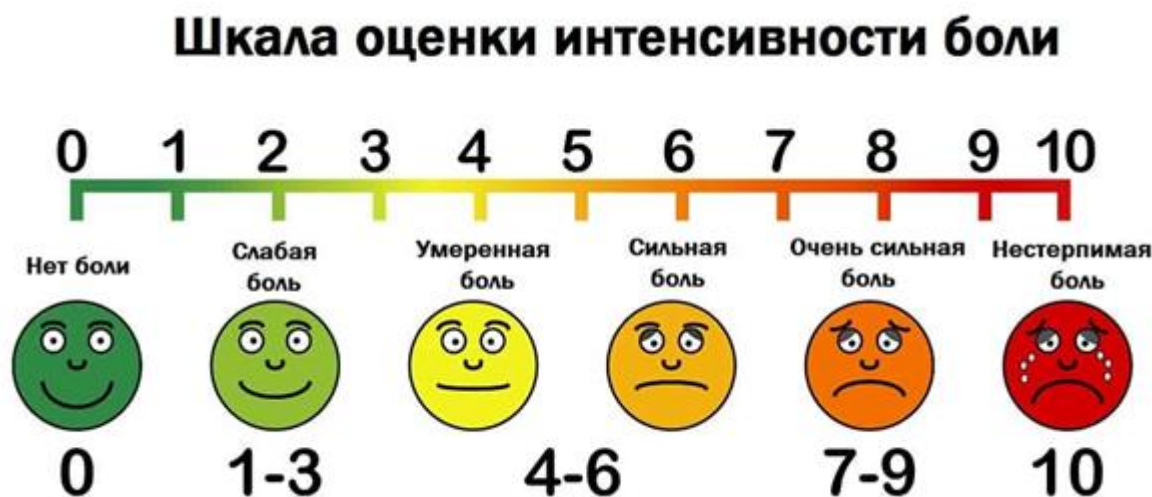

Рисунок 2.6 – Вид линейки для определения уровня боли по ВАШ [16, 70, 177]

В данной работе мы использовали следующие градации и их оценочный эквивалент: 1 балл – нет боли (0–4 мм), 2 балла – слабая боль (5–44 мм), 3 балла – умеренная боль (45–74 мм), 4 балла – сильная боль (75–100 мм), динамика считается значимой, если значение ВАШ отличается от предыдущего более чем на 13 мм [16, 70].

Клинические тесты по определению объема-амплитуды движений в коленном и голеностопном суставах, длина сегмента конечности (голени от щели коленного сустава до верхушки внутренней лодыжки) проводились рутинным способом гониометром и методом измерения сантиметровой лентой, осложнения фиксировались по дате установления диагноза в истории болезни.

Оценку функциональных нарушений сустава выполняли по амплитуде движений, так как большая часть пациентов была военнослужащими (81,1%), то при оценке амплитуды движений мы пользовались «Таблицей оценки объема движений в суставах (в градусах)» Приказа Министра обороны РФ № 200 от 20 августа 2003 года (Приложение А). У оставшихся пациентов (18,9%), не являвшихся военнослужащими, оценку амплитуды движений производили по той же «Таблице №3», норму принимали за 4 балла, незначительное нарушение функции сустава – 3 балла, умеренное – 2 балла, значительное – 1 балл, по каждому суставу отдельно, при этом если один показатель (сгибание) был нормальным, а второй умеренное нарушение, то общий балл выставляли по более выраженному нарушению функции сустава [12, 72].

Определяли индекс функциональной активности коленного сустава - шкала IKDS (2000 IKDC knee forms, Examination form) от 13 до 100 по баллам (Приложение Б), AOFAS (Приложение В) и качество жизни по шкале SF-36, также в баллах (Приложение Г).

Функцию голеностопного сустава определяли по Ankle-Hindfoot Scale, (AHS) [108] которая первоначально опубликованная в 1994 году в журнале Foot and Ankle International, Американская ортопедическая система оценки лодыжки и задней стопы (AOFAS) представляет собой стандартизированную оценку клинического состояния лодыжки и задней стопы. Она включает в себя как субъективную, так и объективную информацию. Пациенты сообщают о своей

боли, а врачи оценивают выравнивание. Пациент и врач работают вместе, чтобы завершить функциональную часть. Баллы варьируются от 0 до 100, причем здоровые голеностопные суставы получают 100 баллов.

До операции определяли следующие показатели: уровень боли по шкале ВАШ, амплитуду движений в коленном и голеностопном суставе, укорочение голени в см, затем их повторяли при окончании лечения и добавляли показатели функции коленного IKDC и голеностопного AOFAS суставов, качества жизни SF-36. Также в завершении лечения при ВВК с определением категории годности или выписке к работе вычисляли общий срок лечения, суммировали все сроки стационарного лечения.

2.3.2. Инструментальные методы исследования

Рентгенография. Рентгенологическое исследование является одним из самых информативных методов диагностики у пациентов с дефектами костей голени. Рентгенография дает возможность подтвердить наличие костного дефекта, уточнить его локализацию, характер и протяженность, наличие осколков, инородных тел и характер смещения отломков [60]. Кроме того, рентгенография позволяет оценить степень деформации. При применении этого метода становится возможным контроль процессов костной репарации трансплантатов, установление сроков окончательного сращения.

Рентгенологическое исследование проводилось всем пациентам по общепринятой методике на стационарных рентгенодиагностических аппаратах "TUR-800" и "Pantoscan-4" фирмы Siemens (Германия), "Pristelux" фирмы General Electrics, США.

Для получения наиболее полной информации о поврежденном сегменте проводили рентгенографию в двух проекциях с обязательным захватом смежных суставов. По показаниям использовали прицельную рентгенографию, рентгенографию с прямым увеличением изображения, рентгенографию в атипичных проекциях. В некоторых случаях, с целью более точной коррекции

остеосинтеза в условиях аппаратов внеочаговой фиксации, мы выполняли манипуляции под контролем электронного оптического преобразователя (марка BV 25, фирма «Philips») [251].

Рентгенологическое исследование выполняли перед операцией, сразу после оперативного вмешательства, ежемесячно в течение полугода, через 9 и 12 месяцев после операции, перед и после демонтажа аппарата внешней фиксации.

Рентгенограммы изучали в соответствии с общей схемой анализа лучевых изображений, для сравнительного анализа и контрольного сопоставления с последующими снимками рентгенограммы длительное время хранились в архиве стационара.

Компьютерная томография (КТ). Исследования выполняли на аппарате «ТОМОСКАН CX\S» фирмы «Phillips» (Япония), который позволяет диагностировать структуру костной ткани, ее плотность, выполнять трехмерные реконструкции. Компьютерная томография позволяет произвести точную оценку характера повреждений костей и суставов в целях предоперационного планирования будущего вмешательства.

МСКТ мультиспиральная компьютерная томография. Исследование выполнялось на 640-срезовом КТ фирмы Canon «Aquilion One Genesis»). Возможности томографа позволяют проводить исследования диагностического качества пациентам с металлическими имплантатами и протезами за счет использования специальных программ уменьшения артефактов от металла. Технические характеристики аппаратов позволяют проводить все возможные виды рентгеновских и КТ-исследований, как стандартные, так и комплексные с оценкой перфузии органов (МСКТ-ангиография); с использованием новейших программ обработки изображений - созданием 3-х, 4-мерных моделей. Все исследования проводятся с современными безопасными контрастными препаратами. Использовали, в тех случаях когда структура костной мозоли в КТ изображении не позволяла получить исчерпывающую информацию об объекте, при наличии инородных тел и металлических осколков либо конструкций, и в случаях когда необходимо выполнить ангиографию сосудов голени.

Сцинтиграфия. Гамма-камера цифровая, модель GCA-7200 A/DI, TOSHIBA (Япония) предназначена для радиоизотопного исследования органов и систем организма, в том числе костной ткани, легких, почек и т. д. При исследовании скелета получают изображение костной ткани всего организма с возможностью диагностики остеодистрофических изменений костей, гипокальциноза, васкуляризации костей и оценки жизнеспособности трансплантатов. При этом чувствительность исследования достаточно высокая, порядка 98%, однако специфичность выявленного патологического процесса невысокая.

Для исследования костной ткани используется пирофосфатный комплекс, меченный технецием (^{99m}Tc -пирфотек), который вводится внутривенно за 2,5 ч до исследования. Доза одного исследования составляет 555 МБк (15 мКи). В нашем исследовании особенную ценность сцинтиграфии мы видели в определении васкуляризации концов реципиентной кости, прилежащих к дефекту, которое позволяло определить необходимость и протяженность резекции концов реципиентной кости.

Ангиография. Для оценки магистральных артерий реципиентной и донорской областей как дополнительный метод обследования мы выполняли ангиографию артерий нижних конечностей.

Выполняя артериографию, мы, как правило, стремились выявить топографию и характер магистральных артерий в проекции дефекта тканей, для того чтобы с одной из них в последующем осуществить анастомозирование артерии сосудистой ножки трансплантата.

В настоящее время, несмотря на наличие новых информативных неинвазивных методов исследования, основным методом диагностики при окончательном выборе способа оперативного лечения является ангиографическое исследование. Это "золотой стандарт" в диагностике окклюзирующих заболеваний и повреждений периферических артерий. Артериография является незаменимым и наиболее информативным методом определения основного и коллатерального кровообращения, калибра и количества сосудов, источников их

образования [17]. Она позволяет определить характер и уровень посттравматической окклюзии, ее распространение, выявить различные типы поражения артерий верхних и нижних конечностей, причины неудач после реконструктивных операций в отдаленном периоде и выработать показания к повторным реконструктивным операциям.

Были сформулированы следующие показания к ангиографии конечностей:

- обширные рубцовые и рубцово-язвенные изменения тканей в проекции сосудисто-нервных пучков;
- клинически выявленное нарушение трофики дистальных отделов конечностей.

Рентгеноконтрастное исследование магистральных артерий конечностей производилось по общепринятой методике. Для введения контрастного вещества в сосудистое русло использовались высоконапорные импульсные инжекторы: "Siemens-Angiograf" и "Angiomat-6000".

Ультразвуковое дуплексное исследование. Исследование артериальной системы методом дуплексного сканирования предполагает получение информации о состоянии сосуда (стенки и просвета) и окружающих тканей в В-режиме, оценку гемодинамических феноменов с применением эффекта Доплера. Исследование выполнялось на следующих ультразвуковых системах с доплерографическими режимами: аппараты Nemio 550, Aplio 770 фирмы TOSHIBA (Япония), Vivid 5-GI (США), Antaras фирмы SIEMENS (Германия).

При этом, качественную информацию о состоянии кровотока получают в цветовом доплеровском режиме, а количественную – в спектральном. Комплексный анализ параметров во всех трех режимах создает целостное представление о патологическом процессе.

По доплерографической кривой производили количественную оценку скорости кровотока и тонус исследуемой артерии. Расчет кривых осуществляли и при полуколичественном анализе. Количественный и полуколичественный анализ доплерограмм производили путем измерения пиковой скорости антеградного

кровотока ($V+$), пиковой скорости ретроградного кровотока ($V-$), средней скорости (V_{cp}), времени ускорения T_u (от начала подъема анакроты до ее пиковой точки), времени замедления T_z (спад от пиковой точки анакроты до изолинии).

Ультразвуковая доплерометрия. Дополнительную ценную информацию о расположении магистральных сосудов и состоянии кровотока в них дает ультразвуковая доплерометрия. Генерируемая частота доплеровского сигнала составила 4 МГц для общей бедренной и подколенной артерий и 6 МГц для артерий голени и верификации сосудистых ножек планируемых трансплантатов.

Во время локации сосудистого пучка ультразвуковой Доплер позволяет прослушать отдельно взятые артерии и вены диаметром более 1,0 мм, определить их проходимость и уровень окклюзии, их топографические особенности, состоятельность клапанного аппарата венозных магистралей.

Мы выполняли ультразвуковую доплерометрию в предоперационном периоде всем больным, которым была показана свободная пересадка или транспозиция васкуляризированных комплексов тканей.

Использование ультразвуковой доплерометрии донорской и реципиентной областей в предоперационном периоде значительно облегчает планирование операции, позволяя заранее судить о состоятельности сосудистых пучков, их топографических особенностях. При наработке определенного опыта в данных исследованиях сосудистой сети конечностей количество инвазивных ангиографических исследований стало снижаться, так как разрешающая способность ультразвуковых методов оказалась сопоставимой с рентгенологическими.

Наибольшие проблемы традиционно были в определении сращения большеберцовой кости, для чего применяли методику Апли и Соломона (1959): определили клиническую консолидацию как перелом безболезненный (восстановление опороспособности – безболезненная нагрузка по оси конечности всей массой тела), движения в месте перелома не определяется (боковые и вращательные), рентгенологически мозоль полностью окостеневшая, линия

перелома почти стерта и дополнительная защита не требуется [87]. Необходимо подчеркнуть, что восстановление опороспособности при применении внутренних фиксаторов перелома может иметь место до полного сращения перелома, так как нагрузка шунтируется металлоконструкцией, что с одной стороны дает возможность более ранних нагрузок, но «мешает» определению времени сращения перелома [86].

Клиническое обследование не позволяет достоверно обнаружить небольшие прогибы, менее 3° , в месте перелома [169], для ручной оценки перелома, близкого к сращению, необходимо отклонение порядка 1° . Показано, что вероятность правильной рентгенологической оценки стадии сращения при переломах большеберцовой кости составляет всего около 50% [168]. Оценка компьютерной томографии [242] и изотопное сканирование [234] мало что добавили к общей точности этих методов. Ультразвуковая визуализация костной мозоли дает ценную информацию о качестве костной мозоли, а денситометрия костной мозоли показывает ее жесткость в месте перелома в сравнении интактной костью, однако и эти методики не увеличивают точность инструментальных методов диагностики [179, 211].

2.4. Методы статистической обработки данных

При работе над диссертацией была разработана карта обследования пациента, в которую заносились все необходимые данные лечебного процесса. На основе карты была сделана база данных, сформированную в программе Excel перед началом исследования. Изменения структуры базы данных в процессе исследования было запрещено. Анализ базы данных и расчеты выполнены в программе IBM SPSS Statistics 22.

В качестве базовых методов анализа применялись:

- критерий χ^2 Фишера-Пирсона, в качестве меры связи рассчитывался коэффициент сопряженности – ϕ (изучение номинальных признаков типа «да или нет» [9];

- статистический t-критерия Стьюдента при одно и двухвыборочного критериев с нормальным распределением или критерий U Манна-Уитни для независимых выборок с неизвестным распределением и сравнения малых выборок [70];

- коэффициент корреляции Кендела - τ ; для признаков типа «лучше - хуже», в тестовых баллах;

- коэффициент корреляции Пирсона – R_x , для количественных данных [9].

Оценка значимости различия средних значений показателей в независимых выборках производилась в программе с помощью t-критерия Стьюдента. При малом числе наблюдений (до 30), при сравнении двух независимых групп по альтернативному признаку, принимающему два значения (либо «есть», либо «нет»), а также когда данные не соответствовали закону нормального распределения, использовался непараметрический метод оценки значимости различий по χ^2 - критерию Фишера-Пирсона [9, 12, 16].

При частоте изучаемого события менее 5 наблюдений использование χ^2 - критерия является некорректным и требовал использования точного критерия Фишера.

Направление (прямая или обратная) и силу корреляционной связи определяли по величине коэффициента линейной корреляции Пирсона. При $R_{xy} > 0$, связь оценивалась как прямая, при $R_{xy} < 0$ - как обратная. При $R_x = 0$ – связь отсутствовала. Сила связи оценивалась: при $R_{xy} < 0,3$ — как слабая, при $0,3 \leq R_{xy} \leq 0,7$ — умеренная, при $R_{xy} > 0,7$ — сильная [9, 12, 16].

Достоверность коэффициента корреляции оценивалась по t-критерию Стьюдента.

При нелинейности связи между признаками, отсутствии данных о нормальном характере их распределения, небольшом числе наблюдений сравниваемых признаков, а также, когда эти признаки носили порядковый характер, применялся непараметрический коэффициент ранговой корреляции Кендела – τ . Достоверность коэффициента ранговой корреляции Кендела оценивали на основе рассчитанного t-критерия Стьюдента. При сравнении малых

групп между собой применялся критерий U Манна-Уитни для независимых выборок [9, 12, 16].

Дисперсионный анализ – метод в математической статистике, направленный на поиск зависимостей в экспериментальных данных путём исследования значимости различий в средних значениях: ANOVA (от англ. ANalysis Of VAriance). В отличие от t-критерия, позволяет сравнивать средние значения трёх и более групп [9].

При анализе таблиц сопряженности использовалась статистика Фишера-Пирсона χ^2 и рассчитывался коэффициент сопряженности (ϕ) для n признаков.

Применявшиеся методы статистической обработки представлены для всех величин, полученных в исследовании, соответствовали дизайну исследования и позволяли решить поставленные задачи с достаточной достоверностью [9, 16].

ГЛАВА 3. ЛЕЧЕНИЕ ПАЦИЕНТОВ

3.1. Проспективное исследование

При статистическом анализе средний срок от травмы или даты госпитализации до оперативного вмешательства, то есть данный срок можно назвать диагностический и подготовительный (предоперационный) период составил $10,0 \pm 2,6$ суток (мин. 5 суток, макс. 14 суток, ДИ95% 9,3–10,7 суток), при этом в I группе $10,2 \pm 2,5$ суток, а во II группе $9,7 \pm 2,6$ суток (t-критерий Стьюдента для независимых выборок $p=0,45$) (Рисунок 3.1).

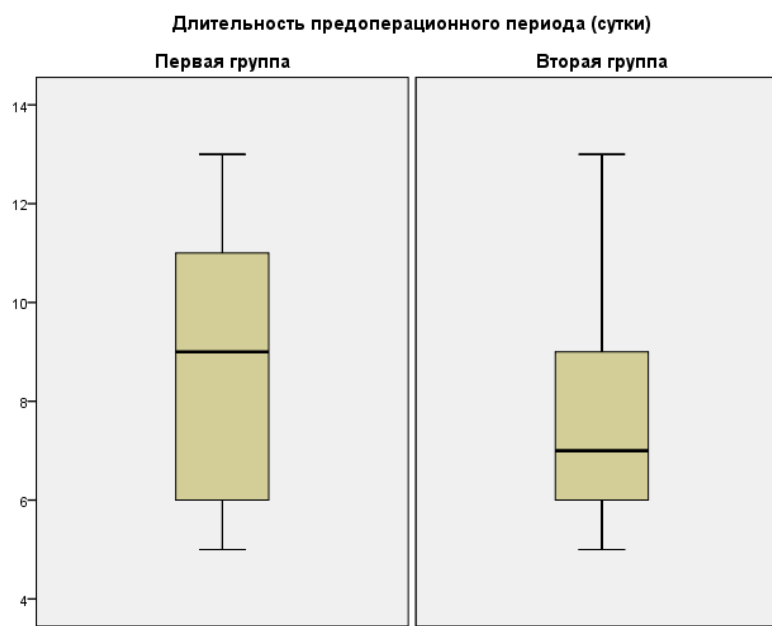


Рисунок 3.1 – Распределение пациентов по длительности предоперационного периода (сутки)

Выполнялись следующие хирургические вмешательства на костях голени: закрытая репозиция интрамедуллярная фиксация у 6 пациентов (11,2%), открытая репозиция интрамедуллярная фиксация у 7 пациентов (13,4%), открытая репозиция на костная фиксация в 6 случаях (11,2%), остеотомия и резекция отломков с фиксацией АВФ у 12 больных (22,8%), резекция отломков со свободной микрососудистой пластикой и остеосинтезом 6 (11,2%), резекция

ложного сустава и пластика по Илизарову у 8 пациентов (15,1%), резекция ложного сустава со свободной или несвободной микрососудистой пластикой в 8 случаях (15,1%) (при $p=0,721$ - U-критерий Манна - Уитни для независимых выборок (между группами I и II)). Распределение больных по группам и виду хирургического вмешательства представлено в Таблице 3.1.

Таблица 3.1 – Виды хирургического вмешательства

Хирургические вмешательства	Группы пациентов				Всего (n=53)	
	I (n=30)		II (n=23)		абс.	%
	абс.	%	абс.	%		
Закрытая репозиция интрамедуллярная фиксация	6	11,2	-	-	6	11,2
Открытая репозиция интрамедуллярная фиксация	7	13,4	-	-	7	13,4
Открытая репозиция накостная фиксация	3	5,7	3	5,7	6	11,2
Остеотомия резекция отломков фиксация АВФ	8	15,1	4	7,5	12	22,8
Резекция отломков и свободная микрососудистая пластика и остеосинтез	6	11,2	-	-	6	11,2
Резекция ложного сустава и пластика по Илизарову	-	-	8	15,1	8	15,1
Резекция ложного сустава и свободная или несвободная микрососудистая пластика и остеосинтез	-	-	8	15,1	8	15,1
Итого	30	56,6	23	43,4	53	100

По результатам анализа 6 (11,4%) пациентам выполнили закрытую репозицию и интрамедуллярную фиксацию при этом разрез кожи в месте введения большеберцового штифта проходил в отдалении от перелома и после операции его ушивали без каких-либо проблем. Для ушивания раны после открытой репозиции с резекцией ложного сустава из 34 пациентов у 20 (37,7%) выполнен доступ по старому рубцу, который не потребовал каких-либо манипуляций, но у 14 (26,4%) пациентов доступ выполняли с обходом старого рубца при этом имели место ограниченные дефекты мягких тканей голени,

поэтому выполнялись местные пластические оперативные вмешательства: пластика местными тканями (7 пациентов-13,2%), дерматотензия (2–3,8%) и Z-пластика (4–7,5%).

При лечении наиболее обширных и глубоких дефектов мягких тканей голени были применены сложные оперативные вмешательства: несвободная васкуляризированная пластика (транспозиция) – 3 (5,5%) раненым и свободная васкуляризированная пластика – 10 (18,8%) пострадавшим. Для устранения глубоких и обширных дефектов кожи и большеберцовой кости применяли малоберцовый трансплантат с противоположной голени (6–11,4%) с фиксацией пластиной с угловой стабильностью и пластику торакодorzальным лоскутом (4–7,5%) с включением ребер. При сравнении групп между собой по методу пластики мягких тканей различий не получено ($p=0,569$ - U-критерий Манна - Уитни для независимых выборок). Распределение по виду травмы и способу пластического замещения дефектов покровных тканей представлено в Таблице 3.2.

Таблица 3.2 – Метод пластического замещения дефекта мягких тканей голени

Метод пластики	Группа пациентов				Всего	
	I		II			
	абс.	%	абс.	%	абс.	%
Закрытая репозиция	-	-	6	11,4	6	11,4
Иссечение п/о рубца	17	32,0	3	5,7	20	37,7
Местными тканями	4	7,5	3	5,7	7	13,2
Дерматотензия	2	3,8	1	1,9	3	5,7
Пластика лоскутами (z-пластика)	-	-	4	7,5	4	7,5
Пластика сложными лоскутами несвободными	1	1,9	2	3,8	3	5,7
Пластика сложными лоскутами свободными	6	11,3	4	7,5	10	18,8
Итого	30	56,6	23	43,4	53	100

Госпитальный период, после операции до выписки из стационара в среднем составил $26,0 \pm 7,0$ суток, в I группе $25,7 \pm 7,4$ суток и во II группе $26,5 \pm 6,6$ суток, а сроки сращения перелома в I группе $175,1 \pm 33,6$ суток во II группе $170,7 \pm 28,3$ суток, представлено на Рисунках 3.2 и 3.3.

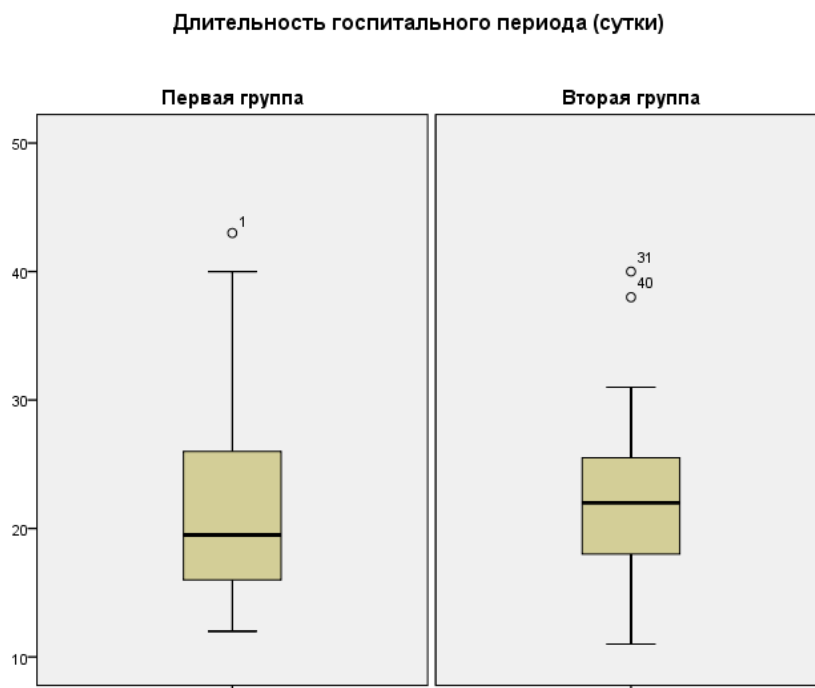


Рисунок 3.2 – Длительность госпитального периода (сутки)

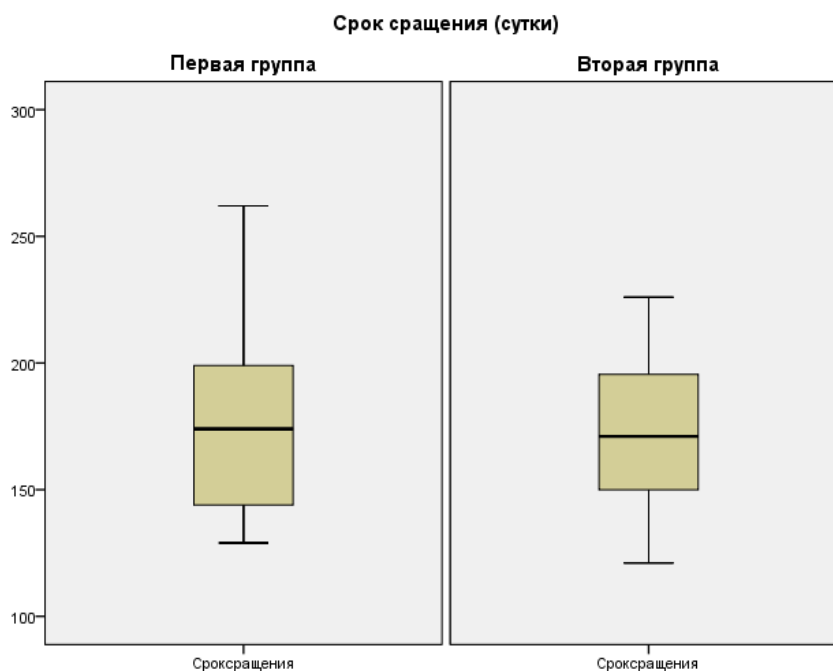


Рисунок 3.3 – Длительность срока сращения перелома (сутки)

Общий срок лечения от госпитализации до ВВК или выписки к труду в среднем составил $201,7 \pm 34,7$ суток, представлено на Рисунке 3.4 [74].

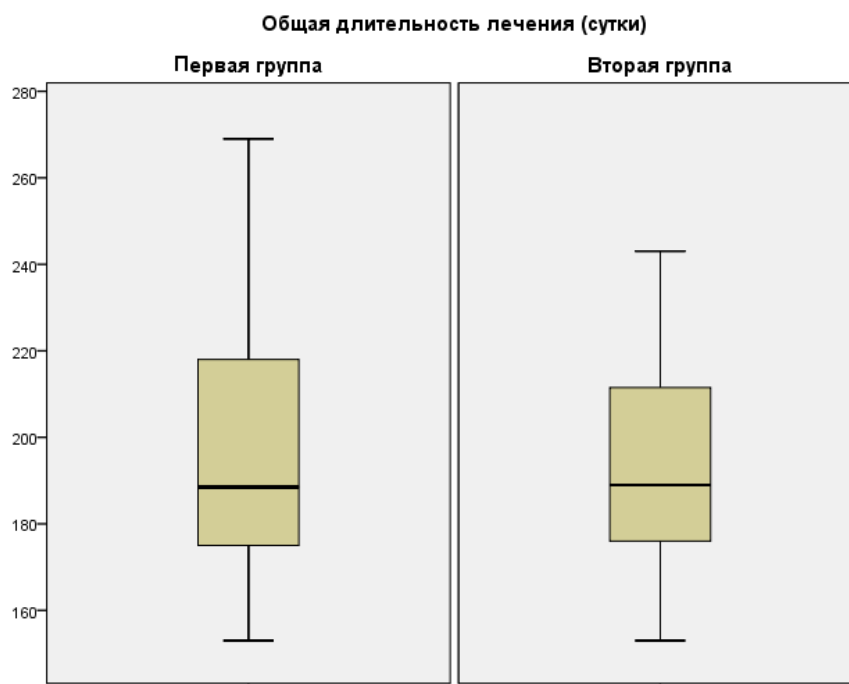


Рисунок 3.4 – Распределение пациентов по длительности лечения (сутки)

При статистическом непараметрическом анализе (U-критерий Манна - Уитни) периодов лечения пациентов различных групп статистически достоверной разницы между результатами выявлено не было, что представлено в Таблице 3.3 [74].

Таблица 3.3 – Длительность лечения пациентов [74]

Показатель	Группа	Среднее	Среднекв. отклонение	p*
Предоперационный период (сутки)	I (n=30)	10,20	2,483	,224
	II (n=23)	9,65	2,673	
Госпитальный период (сутки)	I (n=30)	25,70	7,438	,719
	II (n=23)	26,48	6,605	
Срок сращения перелома(сутки)	I (n=30)	175,03	33,556	,971
	II (n=23)	170,70	28,314	
Общий срок лечения (сутки)	I (n=30)	200,93	34,838	,788
	II (n=23)	202,78	35,242	

Примечание: * - U-критерий Манна - Уитни для независимых выборок.

Показатели уровня болевого синдрома по ВАШ до операции были более выражены, после окончания лечения практически болевой синдром отсутствовал, статистически значимой разницы между группами отмечено не было [74]. Распределение пациентов по уровню болевого синдрома по шкале ВАШ представлено на Рисунке 3.5 и в Таблице 3.4.

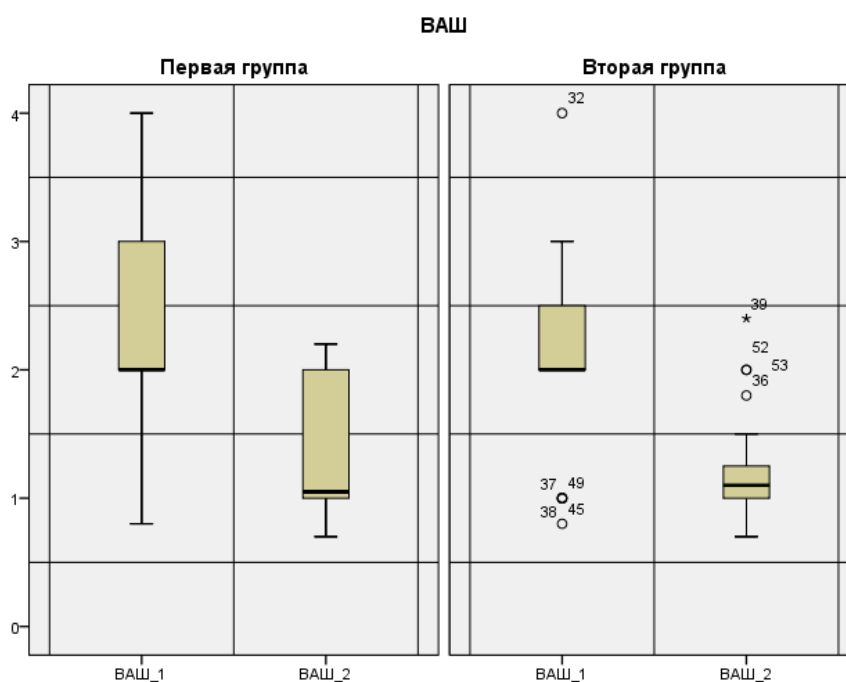


Рисунок 3.5 – Распределение пациентов по уровню болевого синдрома по ВАШ

Таблица 3.4. – Распределение больных по группам и ВАШ

Показатель	Группа	N	Среднее	Среднекв. отклонение	p*
ВАШ до операции	Первая группа	30	2,187	,8266	,635
	Вторая группа	23	2,078	,8062	
ВАШ после лечения	Первая группа	30	1,337	,5149	,446
	Вторая группа	23	1,235	,4260	

Примечание: * - U-критерий Манна - Уитни для независимых выборок.

Одним из наиболее важных показателей восстановления функции конечностей у пациентов после операции была функция коленного и голеностопного суставов. Если до операции амплитуда движений в коленном суставе у 67,9% пациентов была значительно нарушена, а у 32,1% в умеренной

степени, то после операции значительные нарушения сохранились у 17%, а умеренные у 45,3%, у 11,3% пациентов удалось достичь нормальной амплитуды движений в коленном суставе, и у 26,4% остались незначительные нарушения (Таблица 3.5 и Рисунок 3.6).

Таблица 3.5 – Функция коленного и голеностопного суставов

Нарушение функции	Амплитуда в коленном суставе				Амплитуда в голеностопном суставе			
	до операции		после операции		до операции		после операции	
	абс.	%	абс.	%	абс.	%	абс.	%
Значительное	36	67,9	9	17,0	40	75,5	12	22,6
Умеренное	17	32,1	24	45,3	13	24,5	14	26,4
Незначительное	-	-	14	26,4	-	-	24	45,3
Норма	-	-	6	11,3	-	-	3	5,7
Всего	53	100,0	53	100,0	53	100,0	53	100,0

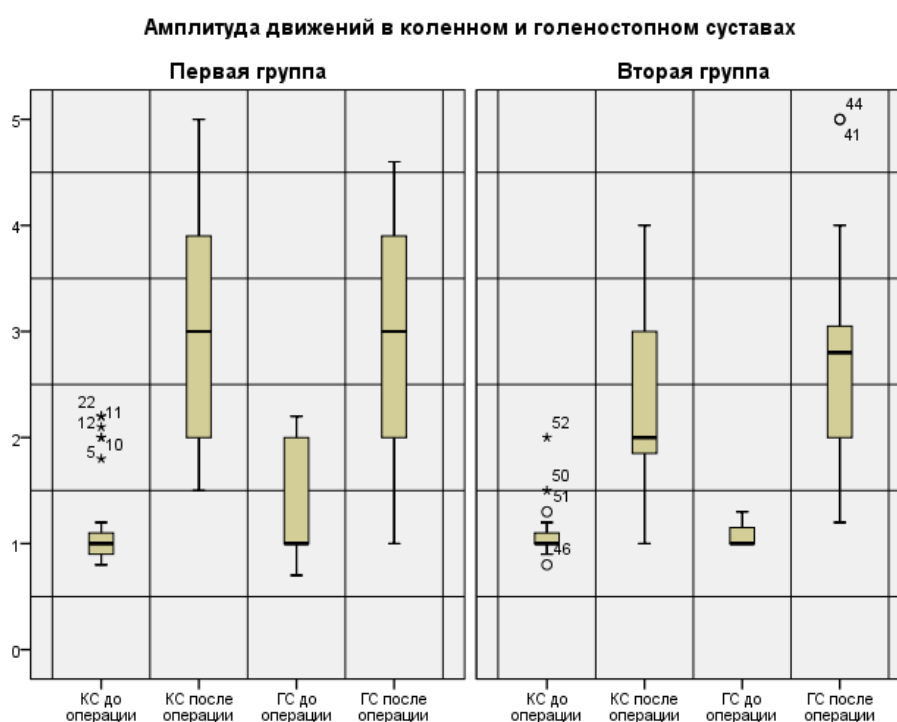


Рисунок 3.6 – Амплитуда движений в коленном и голеностопном суставах

В голеностопном суставе до операции амплитуда движений была нарушена у 75,5% пациентов в значительной степени и у 24,5% в умеренной, то после

операции лишь в 3 случаях удалось добиться нормальной амплитуды движений и у 45,3% незначительные нарушения, у 22,6% - значительные и у 26,4% умеренное нарушение функции.

При этом проводя сравнительный анализ данных средних показателей (амплитуды движений в коленном и голеностопных суставах) до и после операции в баллах между группами в коленном суставе разница после операции была статистически значимой, но в голеностопном суставе после операции разница после операции не имела статистической значимости, что представлено в Таблице 3.6 [74].

Таблица 3.6 – Амплитуда движений в коленном и голеностопном суставах

Амплитуда движений	Группа	N	Среднее	Среднекв. отклонение	p*
КС до операции (баллы)	I	30	1,160	,4673	,452
	II	23	1,078	,2504	
КС после операции (баллы)	I	30	2,957	1,0448	,025
	II	23	2,317	,9287	
ГСС до операции (баллы)	I	30	1,343	,4932	,012
	II	23	1,070	,1146	
ГСС после операции (баллы)	I	30	3,027	,9089	,525
	II	23	2,861	,9680	
Примечание: * – U-критерий Манна - Уитни для независимых выборок.					

Анализ результатов лечения пациентов по комбинированным шкальным оценкам коленного сустава ИКДС показал значительное увеличение результатов после операции $68,9 \pm 13,8$ баллов (мин. 44,2, макс. 94,9 ДИ95% 65,1–72,7 баллов), хотя данная шкала не приспособлена для пациентов с травмами, однако в случаях отдаленных результатов и последствий ранений возможна экстраполяция результатов лечения пациентов с дегенеративными заболеваниями, можно утверждать, что результат восстановления функции коленного сустава хороший, однако статистической разницы средних результатов между группами не получено (ИКДС_I = $72,0 \pm 14,5$; ИКДС_{II} = $65,9 \pm 11,1$, при $p=0,099$), что представлено в Таблице 3.7.

Таблица 3.7 – Распределение пациентов по шкалам после окончания лечения

Шкалы	Группа	N	Среднее	Среднекв. отклонение	p*
ИКДС	I	30	72,017	14,5294	,099
	II	23	65,878	11,1225	
АОФАС (оценки)	I	30	74,130	18,7118	,835
	II	23	75,217	18,8317	
АОФАС (баллы)	I	30	3,647	1,1066	,529
	II	23	3,465	,9277	
СФ-36 физический компонент здоровья	I	30	82,70	10,219	,416
	II	23	85,13	11,287	
СФ-36 психологический компонент здоровья	I	30	87,43	9,119	,401
	II	23	85,09	11,057	

Примечание: * – U-критерий Манна - Уитни для независимых выборок.

Результаты восстановления функции голеностопного сустава по шкале АОФАС в оценках и баллах также имеют относительный характер, однако средние значения $72,8 \pm 21,2$ и $3,56 \pm 1,01$ балла ($p=0,835$ и $p=0,29$ соответственно), находятся на уровне хорошего результата, хоть и не имеют статистической значимости разницы между группами (Таблица 3.7).

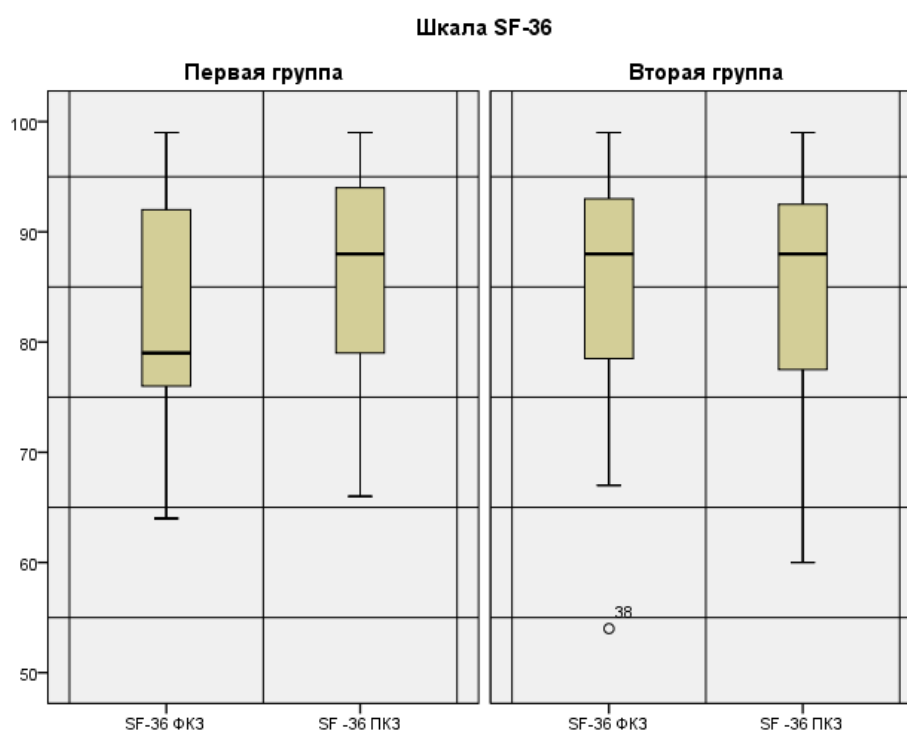


Рисунок 3.7 – Качество жизни по шкале SF-36

Изучая результаты показателей качества жизни пациентов по шкале SF-36 после окончания лечения было выявлено (Рисунок 3.7), что средние показатели в общей выборке были выше 80 баллов, при этом показатель физического компонента здоровья СФ-36 в I группе $82,7 \pm 10,2$ был ниже чем в во II группе $85,1 \pm 11,3$, а показатели СФ-36 психического компонента здоровья были практически одинаковыми (I группа $87,4 \pm 9,1$; II группа $85,1 \pm 11,1$, но клинической и статистически значимой разницы между группами получено не было (Таблица 3.7).

Таким образом, лечение пациентов с последствиями огнестрельных ранений и тяжелых травм голени является трудным и продолжительным, достаточно разнородным по методам лечения и оценить результаты полученные при исследовании каким-либо одним методом или шкалой весьма сложно, поэтому мы применили набор неспецифичных шкал.

Клинический пример пациента первой группы раненый Г., 1958 г.р., (возраст 57 лет) при ходьбе на эскалаторе в метро поскользнулся и упал на голень, подвернув стопу. Обратился в ГВКГ им. Бурденко, при осмотре осевая деформация и болезненность в области правой голени (Рисунок 3.8) и при рентгенографии перелом обеих костей голени на уровне дефекта большеберцовой кости с угловым смещением отломков (Рисунок 3.9).




Рисунок 3.8 – Пациент Г., Вид правой голени после повторной травмы

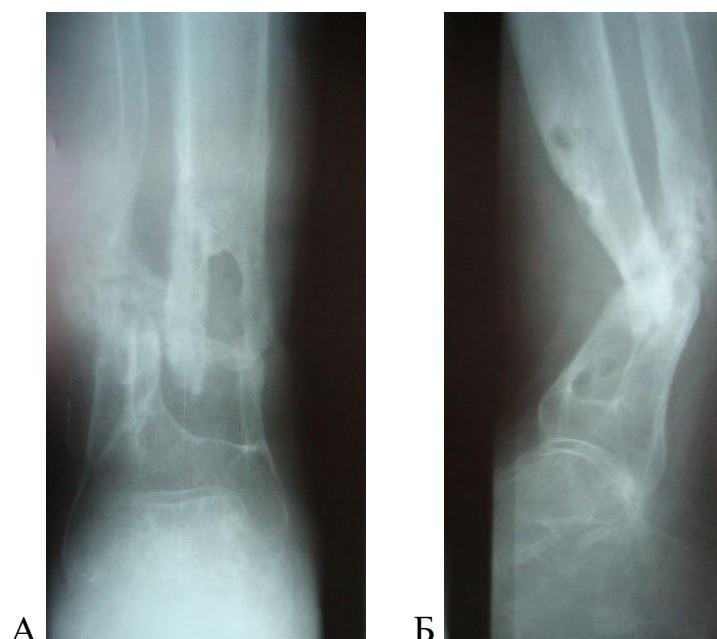

Рисунок 3.9 – Пациент Г., рентгенограммы правой голени после травмы

Из анамнеза и медицинской документации: получил огнестрельное пулевое сквозное ранение правой голени в нижней трети, многооскольчатый перелом обеих костей голени, в 1996 г., ПХО выполнено через 6 ч. в омедб по месту ранения, фиксация левой голени аппаратом Илизарова. Доставлен авиатранспортом в ГКВГ им. Бурденко на 4 сутки после ранения, вид раны представлен на Рисунке 3.10.

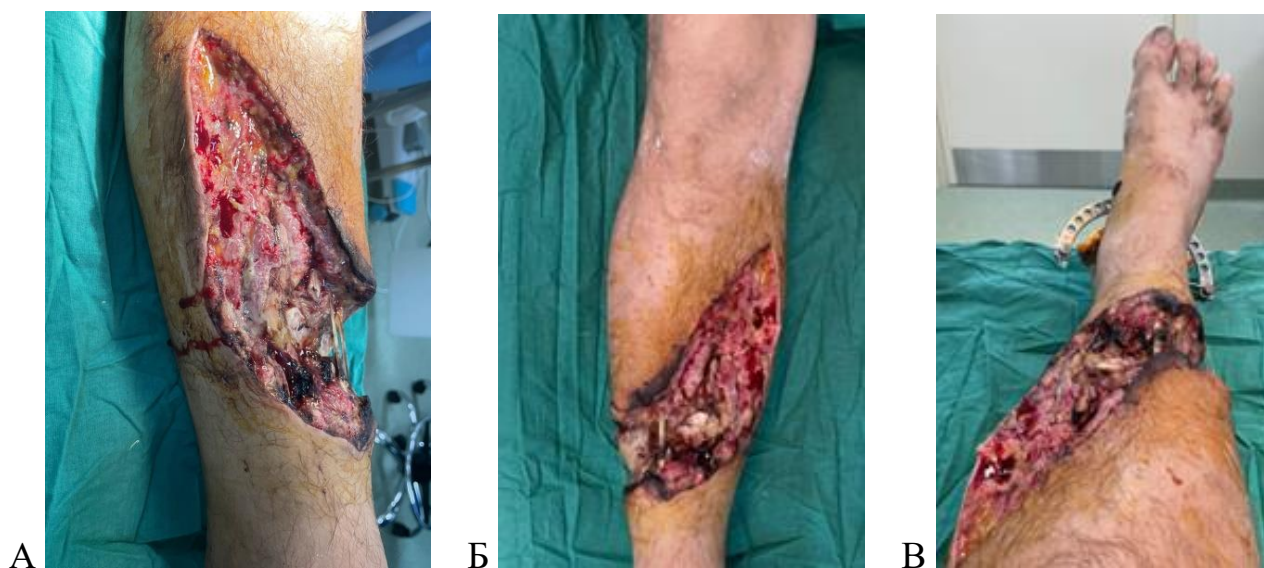

Рисунок 3.10 – Пациент Г. (I группа). Вид раны голени на 4 сутки после ранения

Проводилось местное лечение раны повязками с водорастворимыми мазями и повторные экономные некрэктомии, вид раны через 3 недели после ранения (Рисунки 3.11 и 3.12).

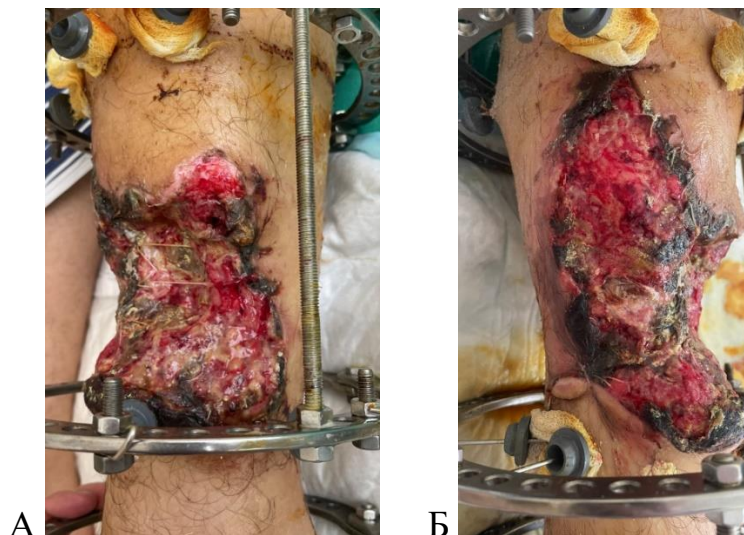


Рисунок 3.11 – Пациент Г. Вид раны голени фиксированной аппаратом Илизарова, 3 недели после ранения

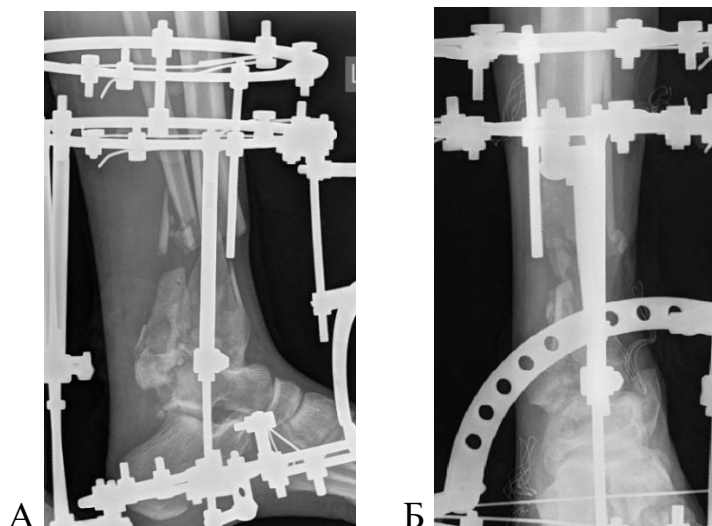


Рисунок 3.12 – Пациент Г. Рентгенография костей голени 3 недели после ранения

После стабилизации состояния пациента выполнена вторичная хирургическая обработка раны, некрэктомия и пластика дефекта свободным васкуляризированным торакодорзальным кожно-мышечным лоскутом (Рисунок 3.13).

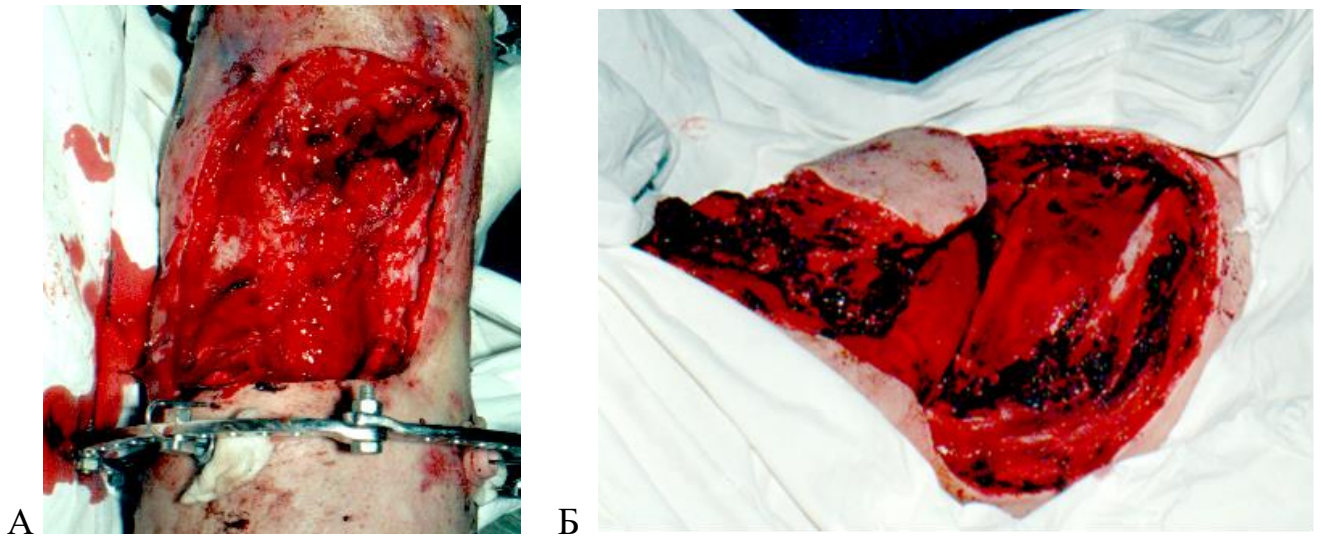


Рисунок 3.13 – Пациент Г. Интраоперационно: А – вид раны голени после вторичной хирургической обработки, перемонтажа аппарата Илизарова; Б – этап взятия свободного васкуляризованного торакодорзального лоскута слева

Раны зажили, лоскут прижился, но перелом большеберцовой кости не срастался, несмотря на лечение в аппарате Илизарова, неоднократные попытки компрессии и дистракции зоны перелома и длительность лечения около 14 месяцев после операции (Рисунок 3.14 А).

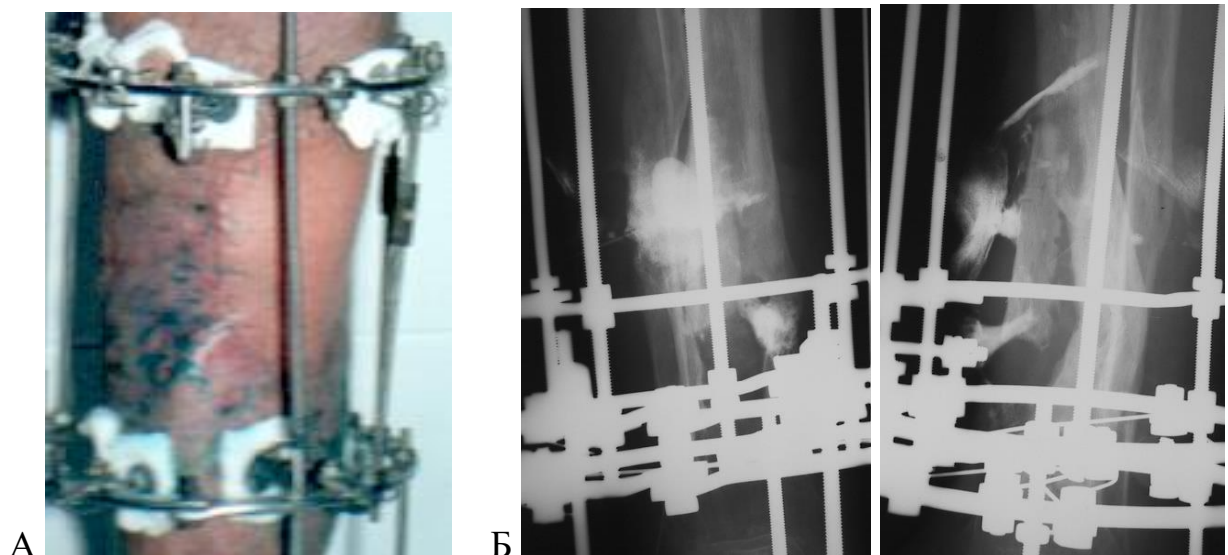


Рисунок 3.14 – Пациент Г.: А – вид голени через 3 месяца после операции ТДЛ прижился; Б – рентгенограммы костей голени, пластика дефекта передней стенки большеберцовой кости перемещением краевого отщипа

В дальнейшем пациент неоднократно ротировался между военными госпиталями (окружной госпиталь по месту службы, реабилитационные центры и ГВКГ им. Бурденко). В окружном военном госпитале решили выполнить стимуляцию остеогенеза перемещением краевого отщипа большеберцовой кости в зону дефекта передней стенки большеберцовой кости по методу Илизарова (Рисунок 3.14 Б).

Однако, данная манипуляция была выполнена без учета расположения сосудистой ножки пересаженного торакодорзального трансплантата, что вызвало некроз лоскута и образование дефекта мягких тканей передней поверхности нижней трети голени, вяло гранулирующей раной с дефектом передней стенки большеберцовой кости, и остеомиелитом большеберцовой кости, однако несмотря на гнойный процесс в ране перелом большеберцовой кости сросся и аппарат был снят через 16 месяцев после операции (Рисунок 3.15).

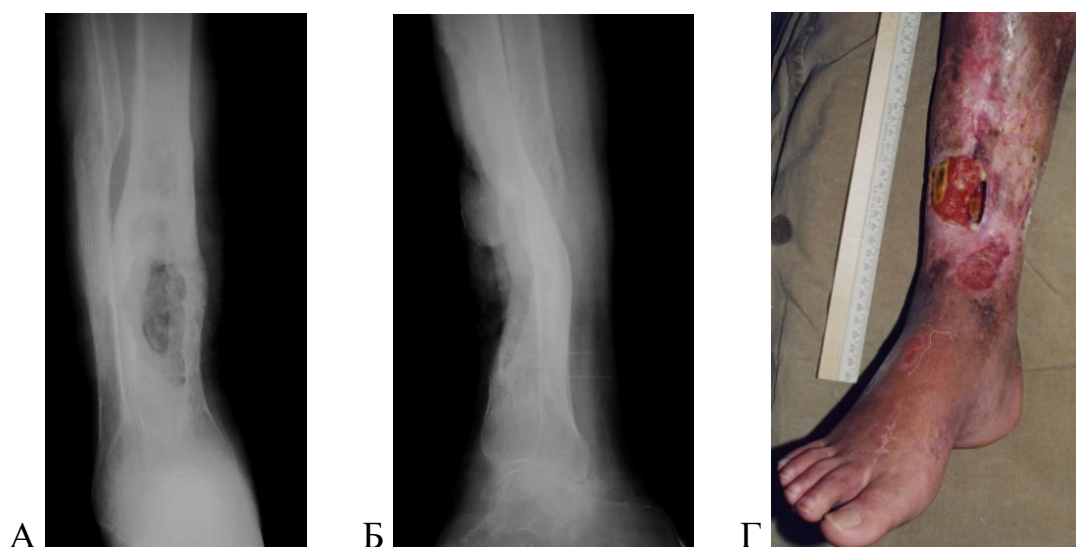


Рисунок 3.15 – Пациент Г., рентгенография костей голени и вид конечности перед повторной операцией

Пациент для продолжения лечения снова направлен в ГВКГ им. Бурденко, было проведено дообследование пациента, выполнены КТ костей голени, подтверждено сращение большеберцовой кости (Рисунок 3.16).

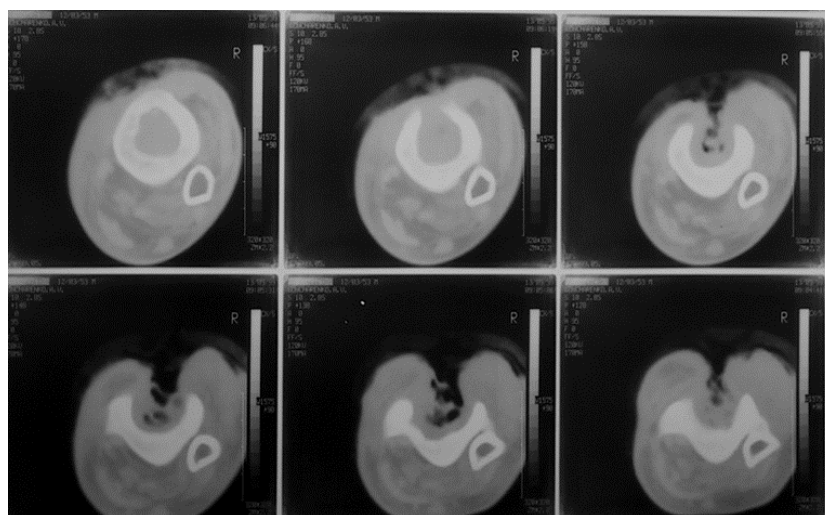


Рисунок 3.16 – Пациент Г., компьютерная томография костей голени

При артериографии подколенной артерии и ее ветвей на уровне голени магистральный кровоток сохранен (Рисунок 3.17), поэтому принято решение выполнить некр- секвестрэктомию большеберцовой кости и повторное замещение дефекта свободным васкуляризированным ТДЛ.

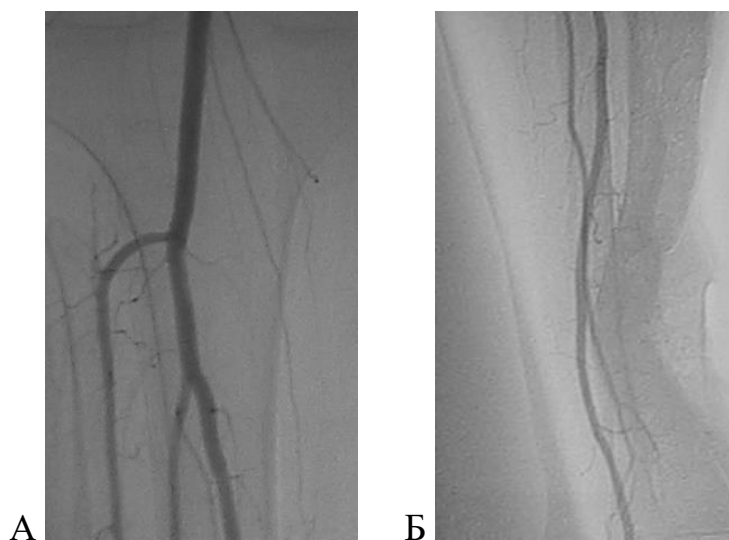


Рисунок 3.17 – Пациент Г. Артериография подколенной артерии и артерии голени

Выполнена обширная некрэктомия мягких тканей, размер раны составил около 200 см² (длина 20 см, ширина 10 см), секвестрэктомию – дефект передней стенки большеберцовой кости (1/3 трубки) от средней до нижней трети (длиной 15 см), что представлено на Рисунке 3.18.

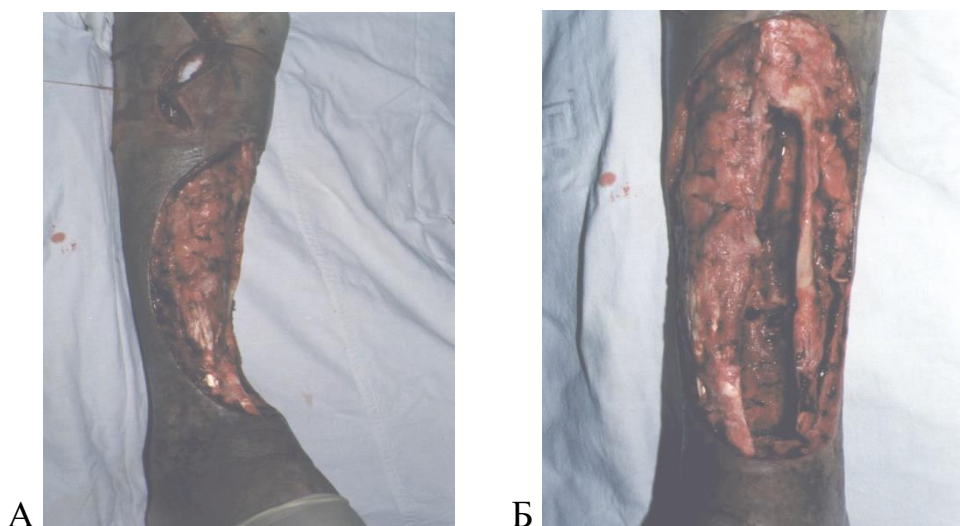


Рисунок 3.18 – Пациент Г., интраоперационная картина: вид раны после некрэктомии

В правой подмышечной области и половине груди сформирован и мобилизован ТДЛ размерами соответствующими размеру дефекта мягких тканей голени, выделена и пересечена в подмышечной впадине сосудистая ножка лоскута (Рисунок 3.19), который перенесен на голень.

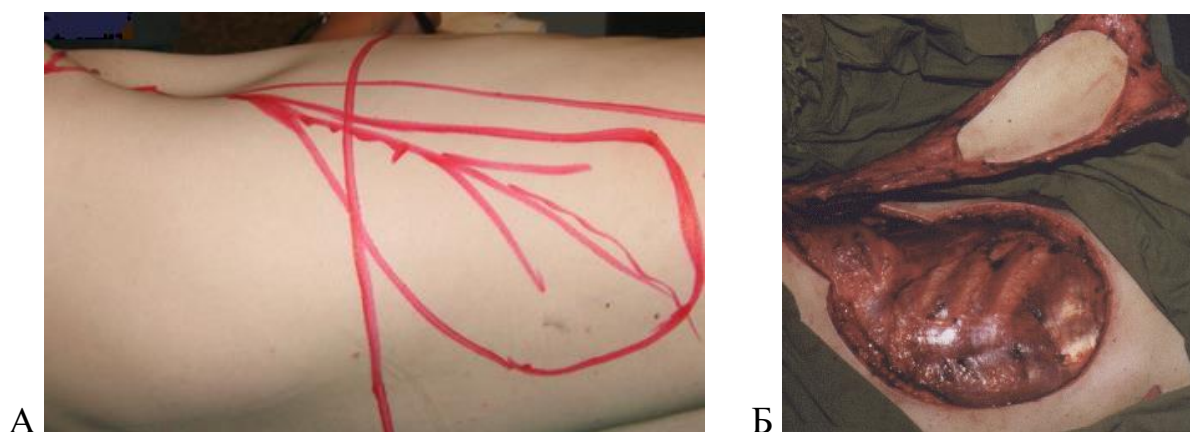


Рисунок 3.19 – Пациент Г., интраоперационная картина: А – разметка правого ТДЛ; Б – вид раны после мобилизации лоскута

Выполнен микрососудистый анастомоз артерии и вены лоскута с передней большеберцовой артерией и веной в верхней трети голени, по типу «конец в конец» (Рисунок 3.20).

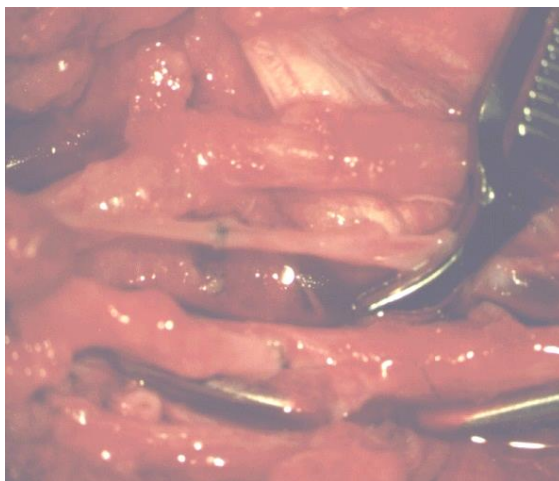


Рисунок 3.20 – Пациент Г., интраоперационная картина – вид микрососудистых анастомозов, ув.12 раз

Приживление лоскута полное, швы сняты и пациент переведен в реабилитационный центр, после чего проведена военно-врачебная комиссия, признан годным к нестроевой службе функция голеностопного сустава удовлетворительная (Рисунок 3.21), на рентгенограммах признаков остеомиелита не выявлено (Рисунок 3.22), рубцы в области спины не нарушают функцию верхних конечностей (Рисунок 3.23), вернулся к военной службе на нестроевой должности. Общий срок лечения от момента ранения составил 4 года 6 месяцев 14 дней.

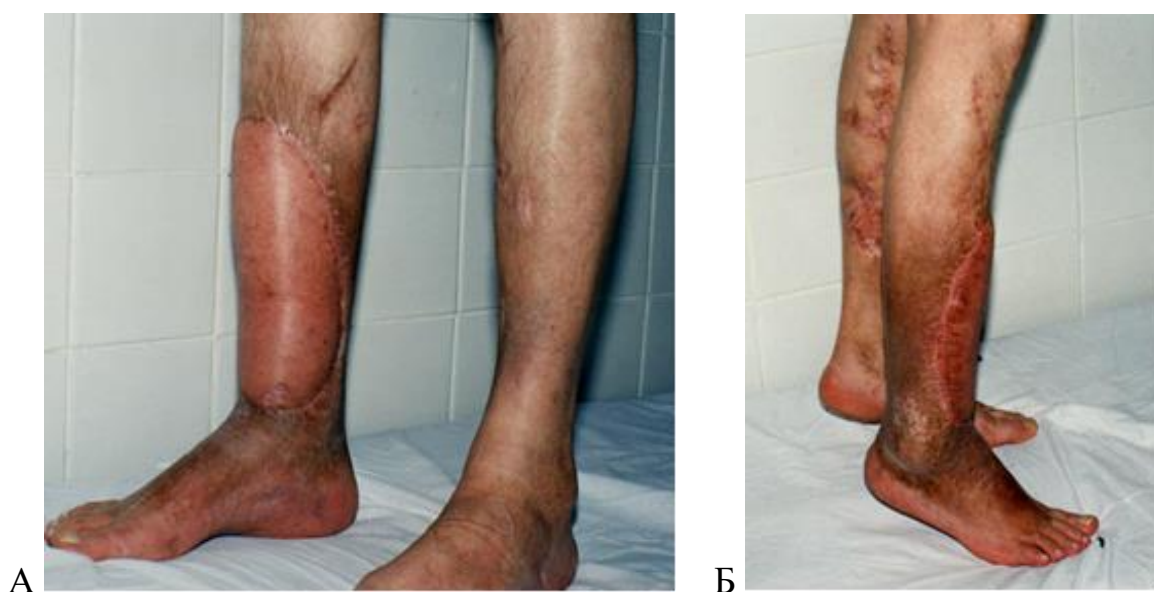

Рисунок 3.21 – Пациент Г., вид конечности через 6 недель после пересадки торакодорзального лоскута, функциональный результат

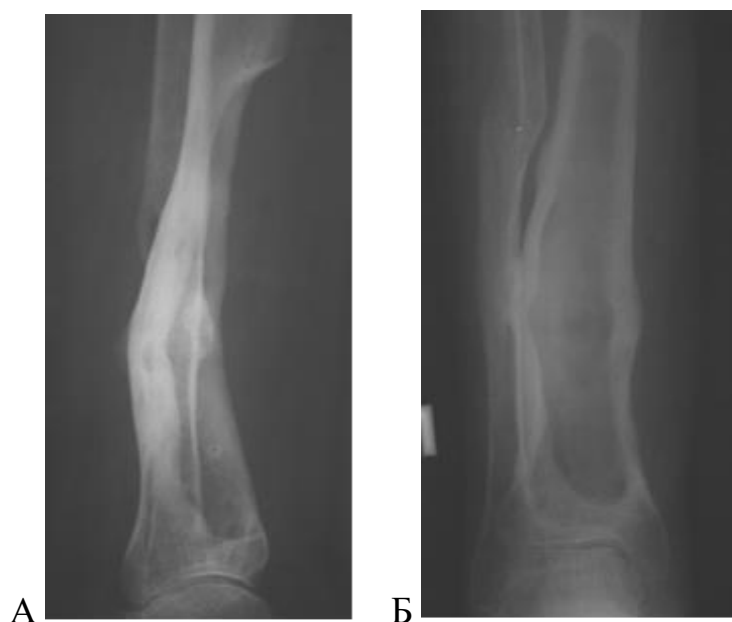

Рисунок 3.22 – Пациент Г., рентгенограммы через 6 недель после операции

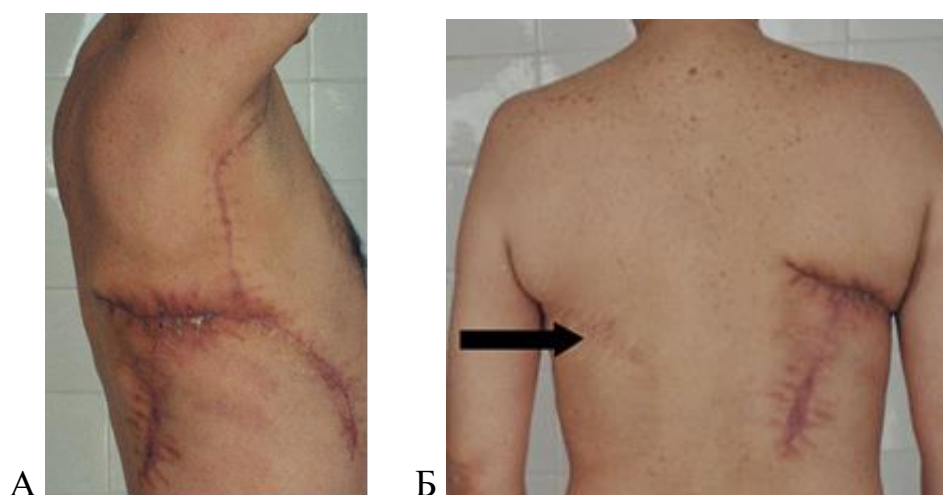


Рисунок 3.23 – Пациент Г., Вид послеоперационного рубца справа через 6 недель после операции, стрелка указывает на старый послеоперационный рубец, функция верхних конечностей сохранена в полном объеме

В 2008 году пациент закончил военную службу по контракту по достижении предельного возраста (50 лет), работал инженером, в 2015 году (возраст 57 лет) при ходьбе на эскалаторе в метро поскользнулся и упал на голень, подвернув стопу. Обратился в ГВКГ им. Бурденко, при осмотре осевая деформация и болезненность в области правой голени (Рисунок 3.24) и при рентгенографии перелом обеих костей голени на уровне дефекта большеберцовой кости с угловым смещением отломков (Рисунок 3.25).

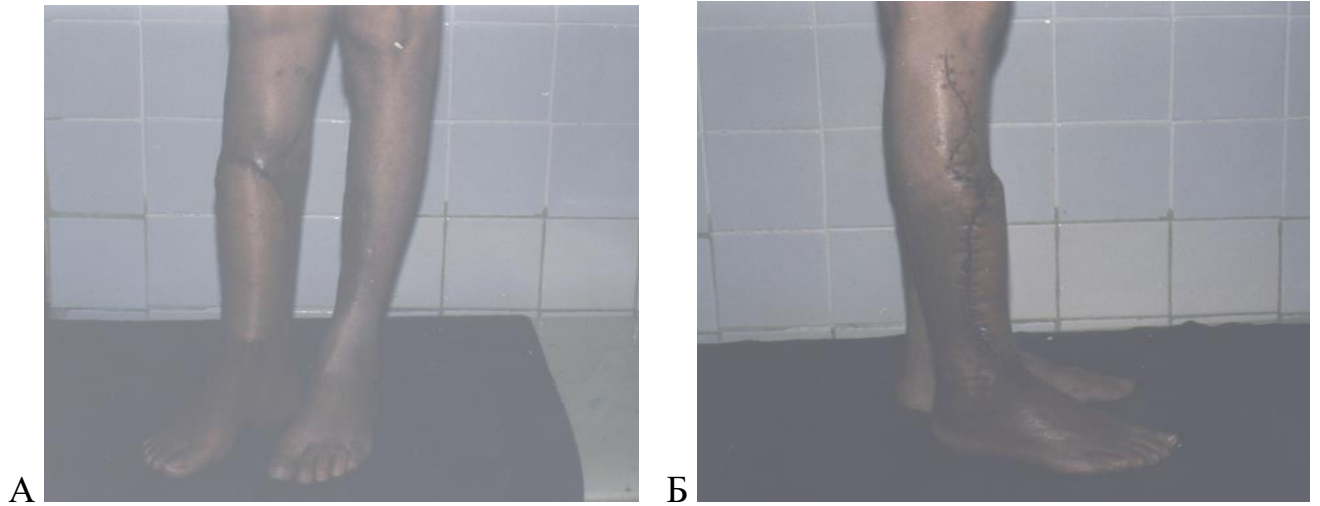


Рисунок 3.24 – Пациент Г., Вид правой голени после повторной травмы

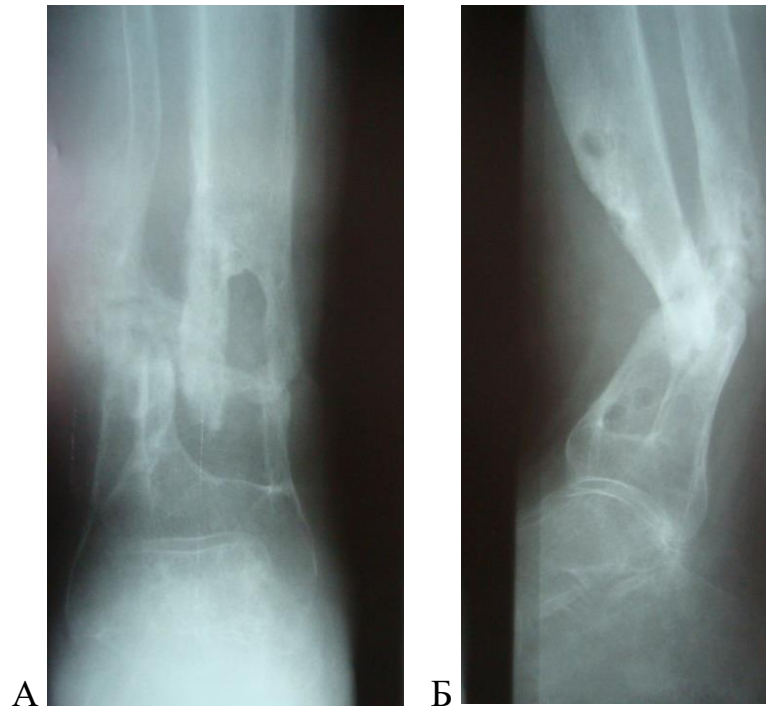

Рисунок 3.25 – Пациент Г., рентгенограммы правой голени после травмы

Для выработки тактики лечения проведено обследование, анализы крови на острофазовые маркеры воспаления, КТ костей голени, УЗДГ артерий и вен голени, ангиография подколенной артерии и ее ветвей (Рисунок 3.26), сцинтиграфия костей скелета (Рисунок 3.27).

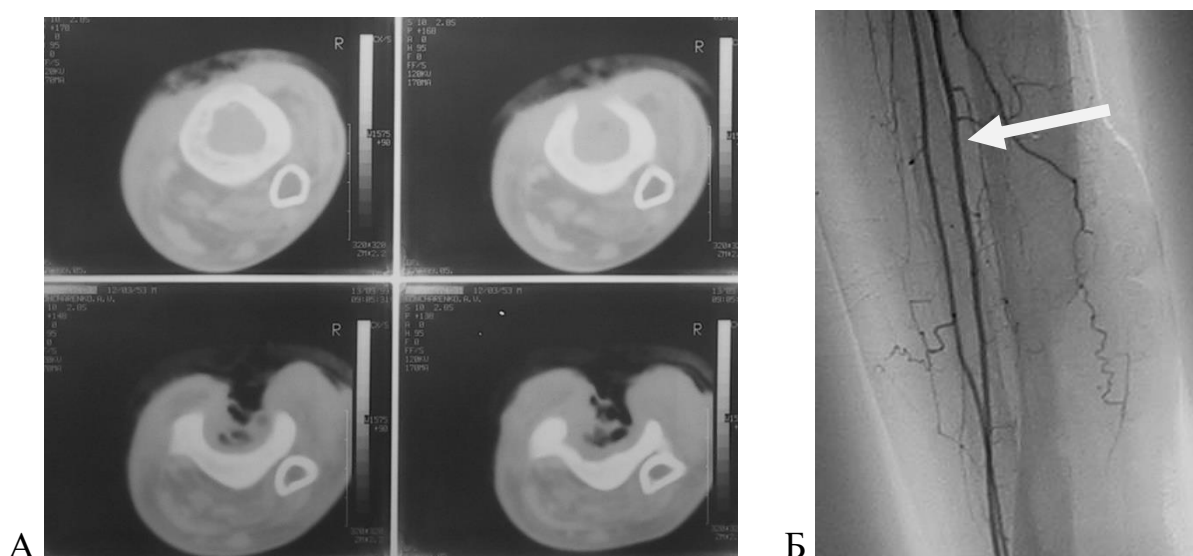


Рисунок 3.26 - Пациент Г.: А – КТ костей голени; Б – ангиография подколенной артерии и питающая артерия ТДЛ, стрелкой показана артерия трансплантата

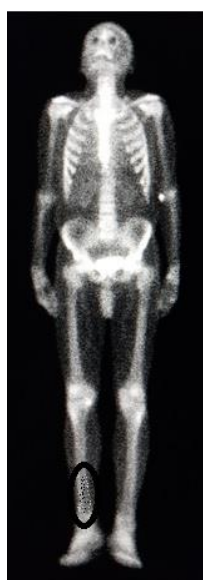

Рисунок 3.27 – Пациент Г. Сцинтиграфия костей скелета

При исследовании признаков костной деструкции (по КТ) или воспалительных явлений не выявлено, маркеры воспаления отрицательные, магистральный кровоток сохранен (артериография), по данным сцинтиграфии отмечено равномерное накопление радиофармпрепарата в области перелома по уровню соответствующее острой травме, гиперфиксации характерной для воспалительных процессов или гипофиксации, как при атрофическом ложном суставе не отмечено, на УЗДГ проходимость вен не нарушена без признаков

тромбообразования. Принято решение выполнить внеочаговый остеосинтез стержневым аппаратом вне зоны пересаженного ТДЛ и его сосудистой ножки (Рисунок 3.28).

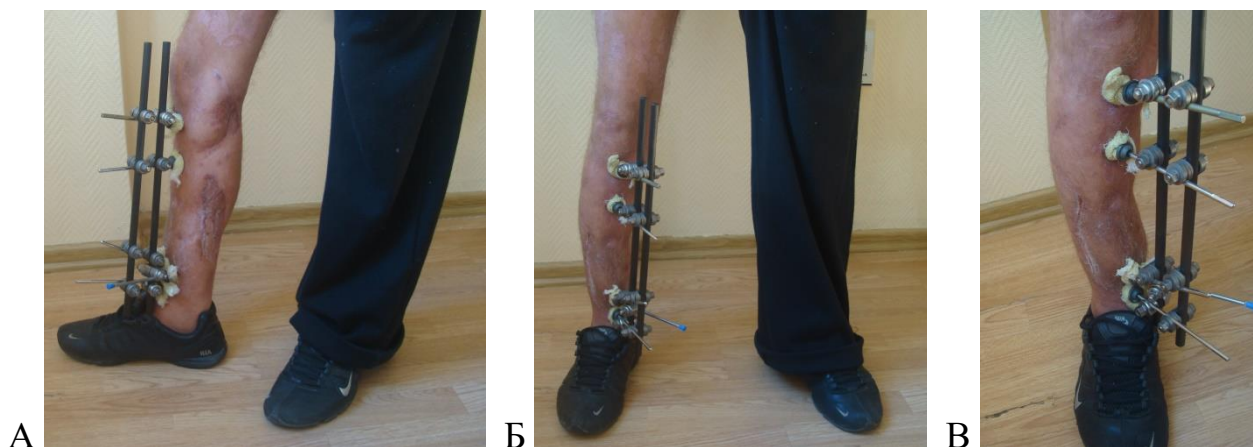


Рисунок 3.28 – Пациент Г. Вид правой голени через 3 месяца после остеосинтеза

Перелом сросся и аппарат демонтирован через 8 месяцев после травмы (Рисунок 3.29), после курса реабилитации пациент вернулся к повседневной работе (Рисунок 3.30).

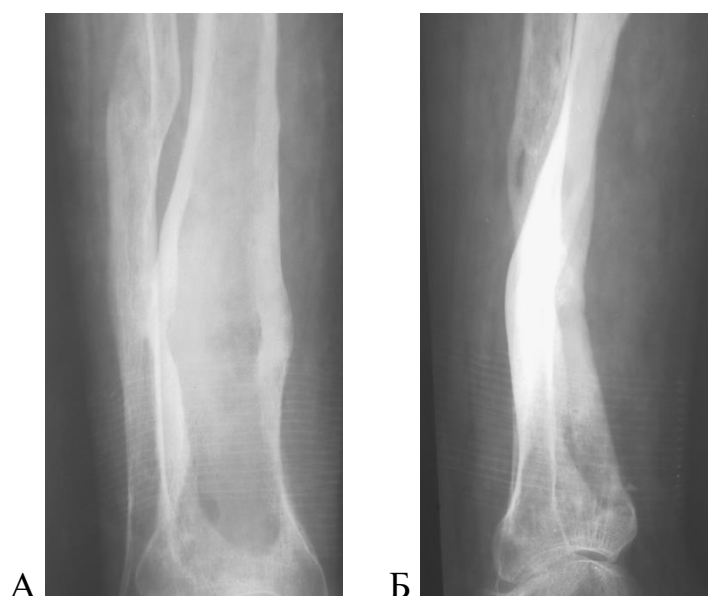

Рисунок 3.29 – Пациент Г. рентгенограммы правой голени после сращения перелома

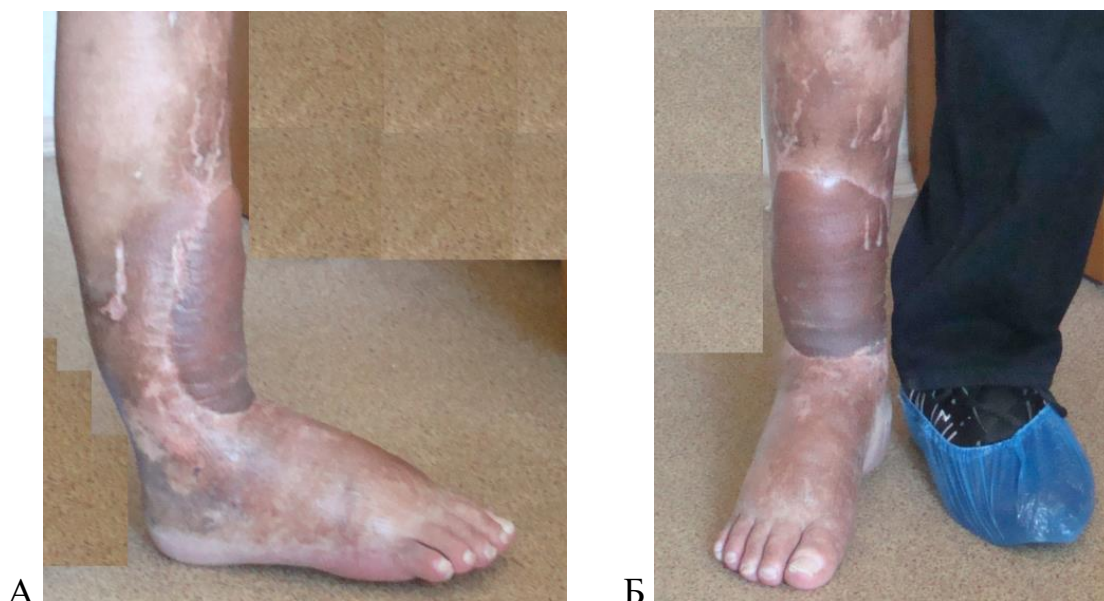

Рисунок 3.30 – Пациент Г., Вид правой голени после сращения перелома

Таким образом, проведя данные дополнительные исследования мы исключили патологические изменения, кроме перелома и нарушения кровоснабжения в области перелома, мы не улучшили объем движений в голеностопном суставе, ограничение амплитуды движения были как до перелома, но боли нет и опороспособность восстановлена, пациент продолжает динамическое наблюдение в течение 7 лет.

В качестве клинического примера II группы представляем Пациента С., обратился в госпиталь в 2015 году, через 10 лет после выздоровления, с жалобами на боли в области средней трети левой голени при осевой нагрузке. Боли появились около 4-6 месяцев назад без определенной причины.

При обследовании объективно отмечалась незначительная болезненность в средней трети голени, умеренная контрактура левого голеностопного сустава, патологической подвижности не выявлено. При рентгенографии левой голени выявлен ложный сустав в месте стыковки отломков большеберцовой кости атрофического характера (Рисунок 3.31).

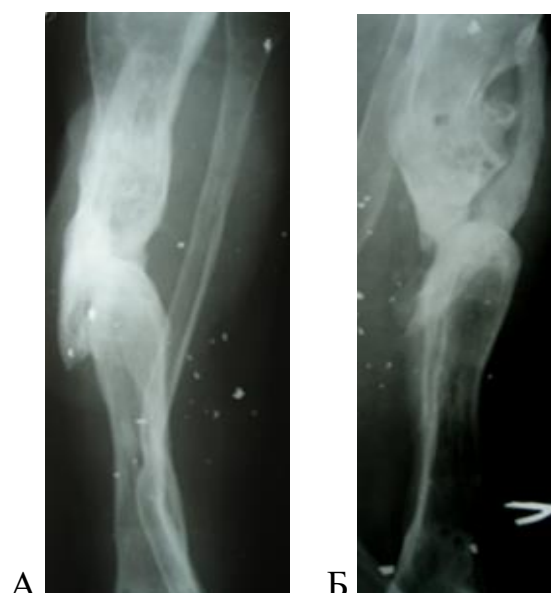


Рисунок 3.31 – Раненый С. Рентгенография костей левой голени, атрофический ложный сустава в средней трети большеберцовой кости

Из анамнеза и медицинской документации сержант контрактной службы С., 1976 г.р., который, принимая участие в контртеррористической операции в октябре 2000 г. получил множественное осколочное ранение, многооскольчатый перелом обеих костей левой голени в средней трети со смещением отломков. Проводилось этапное лечение, ПХО ран, глень фиксирована стержневым аппаратом (Рисунки 3.32 и 3.33).

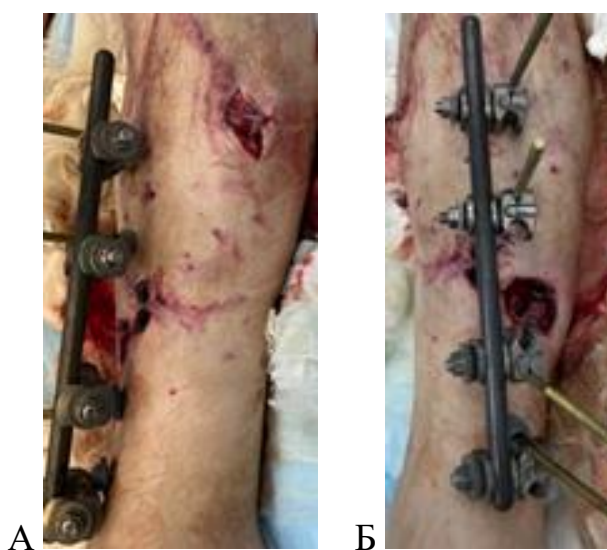


Рисунок 3.32 – Раненый С. (II группа) осколочное ранение голени, многооскольчатый перелом большеберцовой кости в средней трети, фиксированный стержневым аппаратом, вид конечности через 3 месяца после ранения

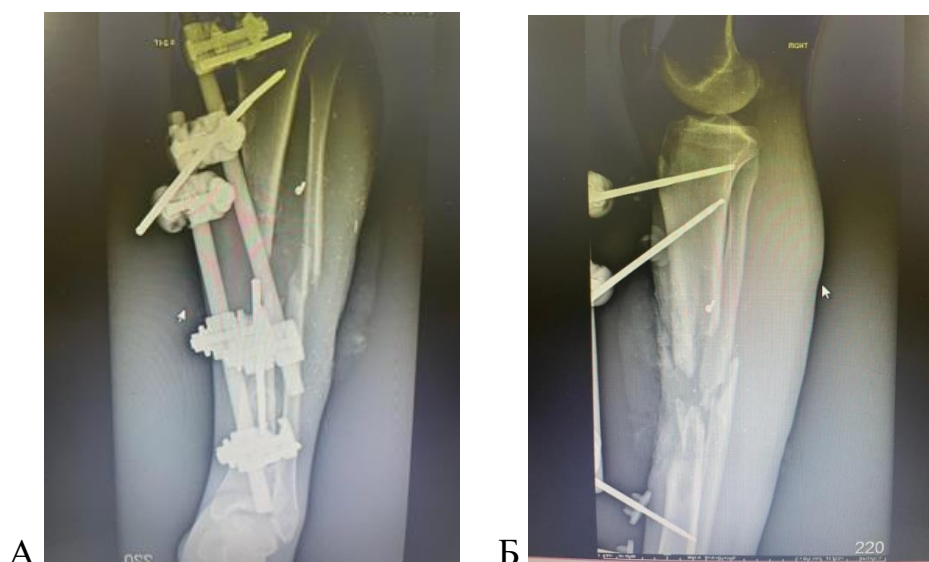


Рисунок 3.33 – Раненый С. Рентгенография многооскольчатого огнестрельного перелома обеих костей голени в средней трети фиксированный стержневым аппаратом, через 3 месяца после ранения

Раневой процесс осложнился нагноением раны и остеомиелитом обеих костей голени, по поводу которого выполнялись неоднократные вторичные хирургические обработки ран и некрэксцизии большеберцовой кости. В дальнейшем стержневой аппарат снят и наложен аппарата Илизарова для проведения несвободной васкуляризированной костной пластики по Илизарову (Рисунок 3.34).




Рисунок 3.34 – Раненый С. Рентгенография многооскольчатого огнестрельного перелома обеих костей голени в средней трети фиксированный стержневым аппаратом, через 6 месяцев после ранения

Несмотря на активное ведение раны и острое укорочение голени на 5 см для устранения дефекта большеберцовой кости и уменьшения раны купировать гнойный процесс не удавалось (Рисунок 3.35).

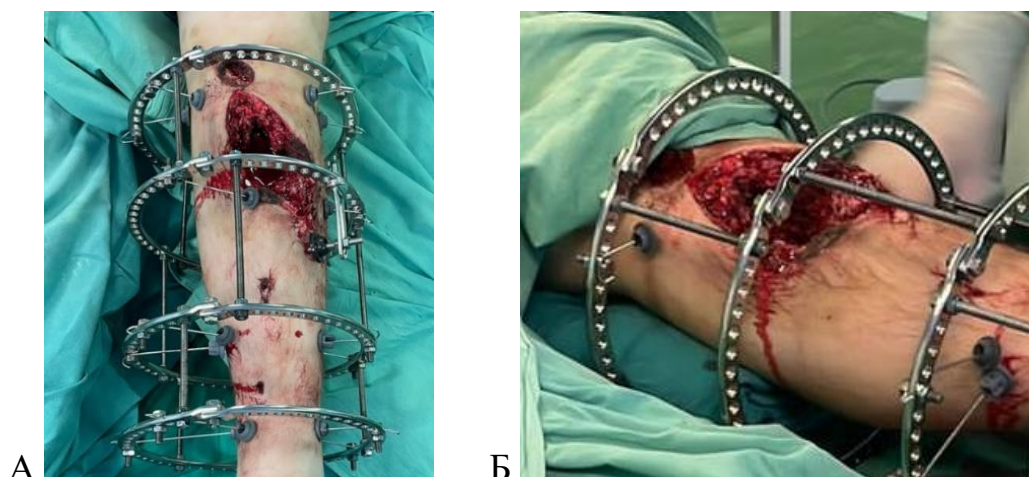

Рисунок 3.35 – Раненый С. осколочное ранение голени, многооскольчатый перелом большеберцовой кости в средней трети фиксированный аппаратом Илизарова, ВХО через 9 месяцев после ранения

В результате осложнения раневого процесса и остеомиелита, выполнена резекция большеберцовой кости в средней трети укорочение голени (5 см) и резекция отломков большеберцовой кости (13 см), общий дефект костей голени составил 18 см (Рисунок 3.36).

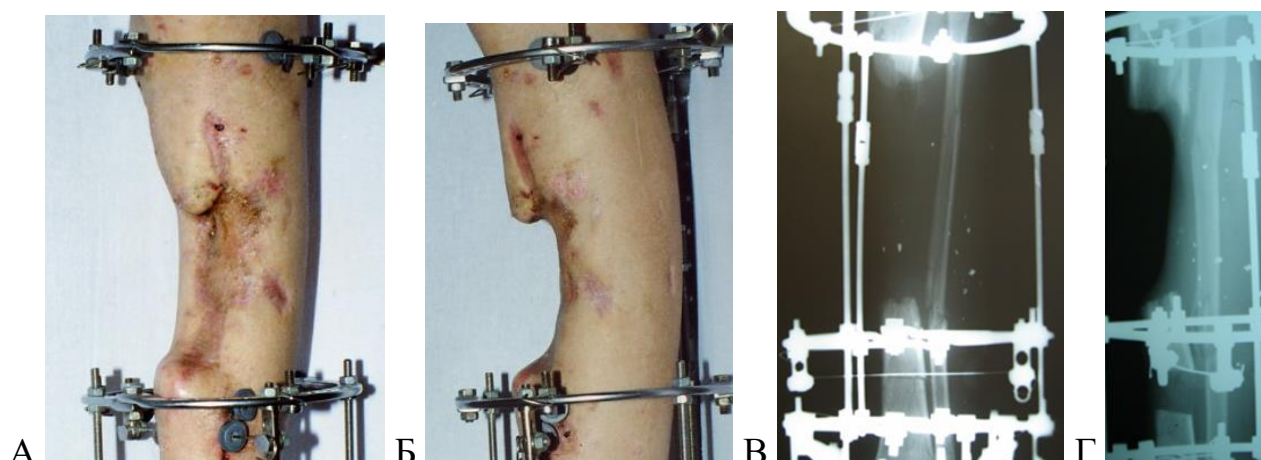


Рисунок 3.36 – Раненый С. Вид голени и рентгенография костей голени, дефект большеберцовой кости (18 см) в средней трети фиксированный аппаратом Илизарова

Доставлен в ГВКГ им Бурденко, где выполнены вторичная обработка раны и свободная васкуляризированная пластика торакодорзальным лоскутом с фрагментов 8-го ребра, в виде мостовидного лоскута, и остеотомия проксимального и дистального отломков (Рисунки 3.37, 3.38, 3.39) [52].

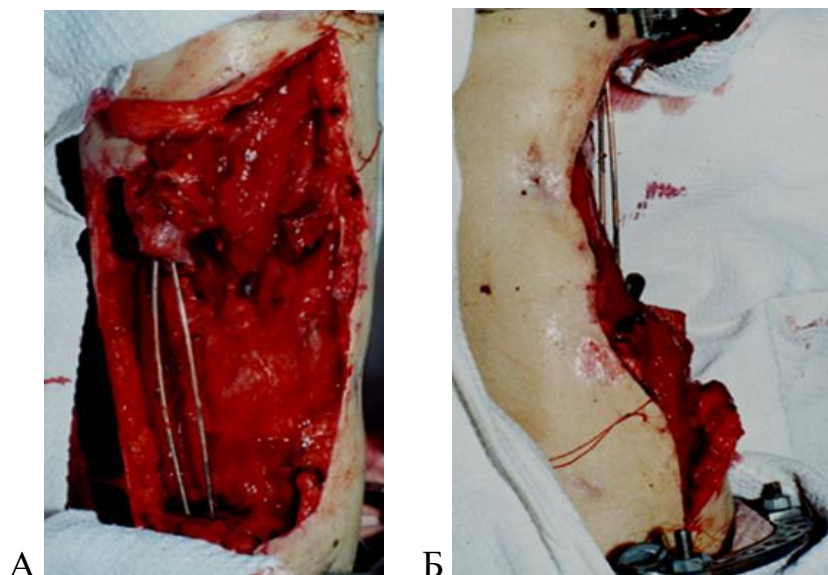


Рисунок 3.37 – Раненый С. Интраоперационный вид раны голени после ВХО и резекции большеберцовой кости в средней трети фиксированный аппаратом Илизарова

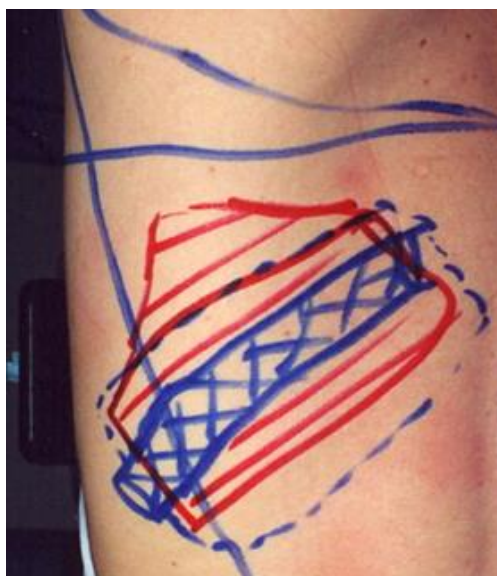


Рисунок 3.38 – Раненый С. Планирование торакодорзального лоскута с фрагментом 8-го ребра

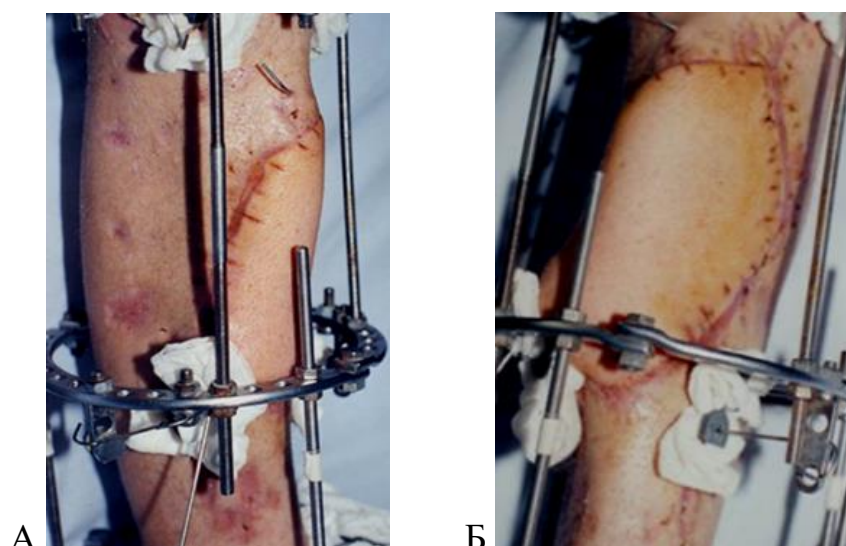


Рисунок 3.39 – Раненый С. Вид конечности после реконструкции мягких тканей пересадкой торакодорзального лоскута с фрагментом 8-го ребра на голень

После операции начиная с 7 дня выполнялось перемещение остеотомированных фрагментов по 1 мм в сутки друг навстречу другу для стыковки в аппарате Илизарова под «мостом» 8-го ребра и полнослойного кожно-мышечного торакодорзального лоскута (Рисунок 3.40) [52].

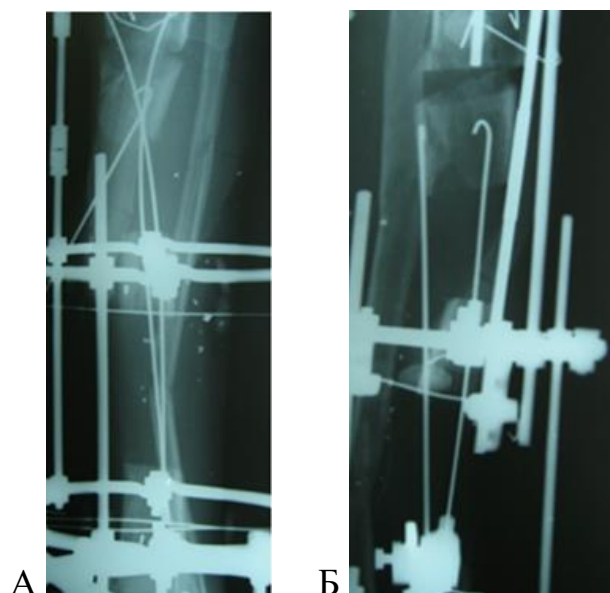


Рисунок 3.40 – Раненый С. Рентгенография костей голени, выполняется перемещение остеотомированных фрагментов друг навстречу другу для стыковки в аппарате Илизарова

В дальнейшем костные фрагменты закрытым способом состыкованы, и перелом сросся (Рисунок 3.41).

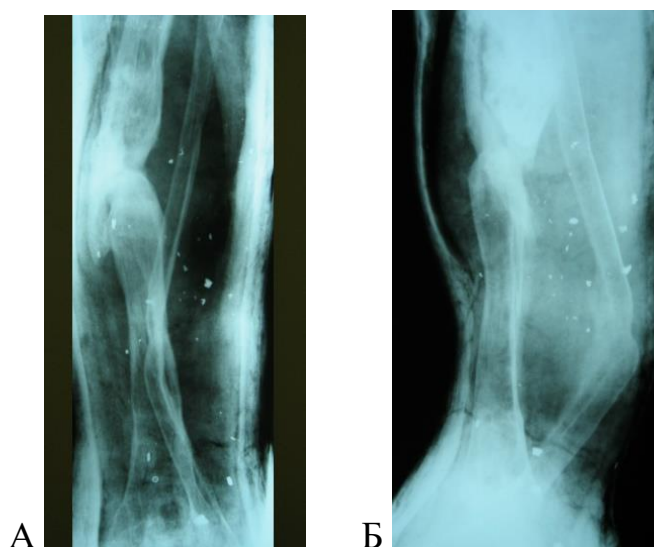


Рисунок 3.41 – Раненый С. Рентгенография костей голени, после закрытой стыковки большеберцовая кость срослась и регенераты окрепли, аппарат Илизарова снят

Проведен курс восстановительной терапии получены удовлетворительные функциональные результаты (Рисунок 3.42), длина левой нижней конечности восстановлена и раненый выписан в войсковую часть, где продолжил службу на нестроевой должности. Общий срок лечения составил 4 года 4 месяца и 19 дней.

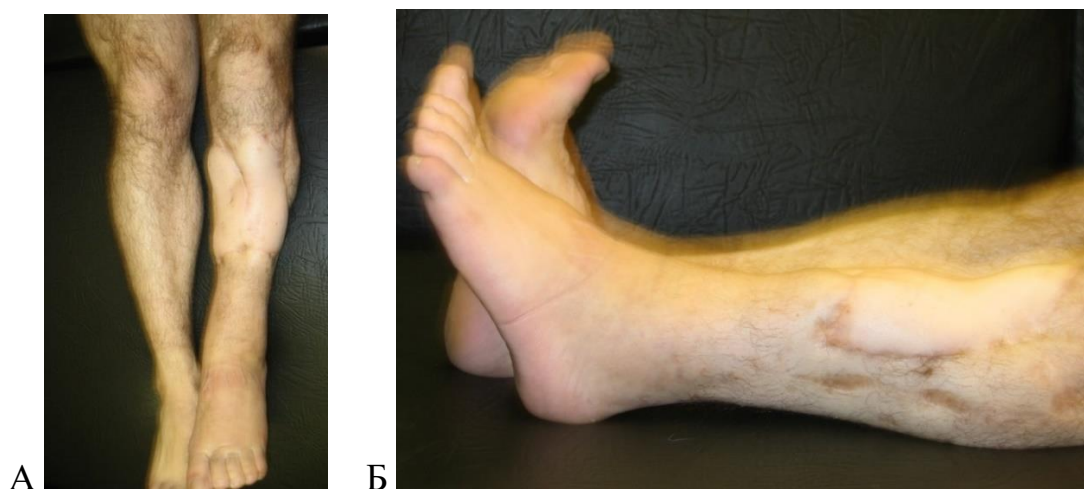


Рисунок 3.42 – Раненый С. Вид нижних конечностей, раны зажили, дефект большеберцовой кости замещен, опороспособность восстановлена

Пациент С., обратился в госпиталь в 2015 году, через 10 лет после выздоровления, с жалобами на боли в области средней трети левой голени при осевой нагрузке. Боли появились около 4-6 месяцев назад без определенной причины. При этом весь период после выздоровления (с 2005 г.) периодически после выраженных физических нагрузок боли беспокоили, но проходили самостоятельно при снижении нагрузок, за медицинской помощью не обращался и обследований не проходил. Последнее время боли стали постоянными и без медикаментозного лечения не купировались.

При обследовании объективно отмечалась незначительная болезненность в средней трети голени, умеренная контрактура левого голеностопного сустава, патологической подвижности не выявлено. При рентгенографии левой голени выявлен ложный сустав в месте стыковки отломков большеберцовой кости атрофического характера (Рисунок 3.43).

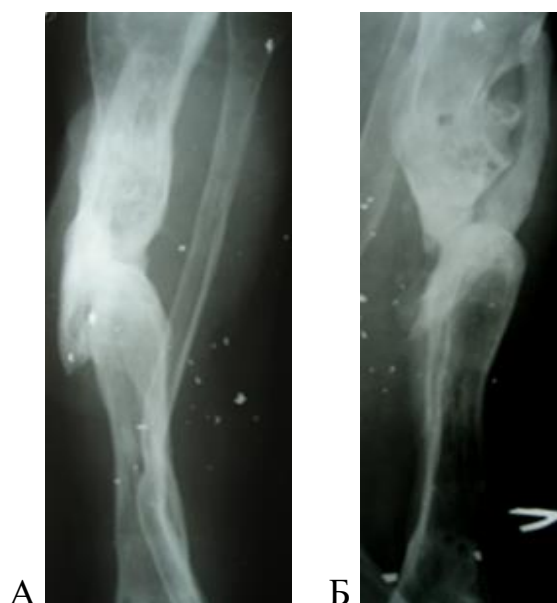

Рисунок 3.43 – Раненый С. Рентгенография костей левой голени, атрофический ложный сустава в средней трети большеберцовой кости

При УЗДГ артерий голени выявлено нарушение магистрального кровотока, на стопе снижение пульсации тыльной артерии стопы, при скintiграфии отмечалось снижение накопления радиофармпрепарата в области левой голени (Рисунок 3.44).

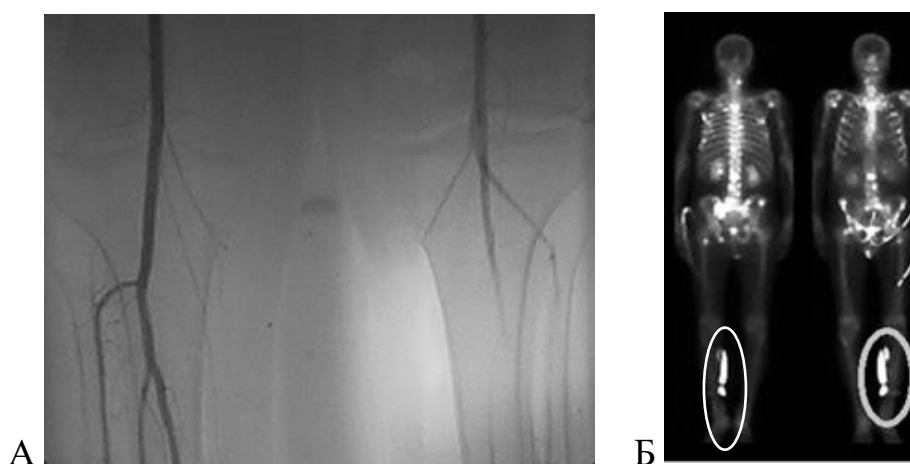


Рисунок 3.44 – Раненый С.: А – ангиография; Б – сцинтиграфия костей голени (^{99m}Tc -Рур, Пирфотех (ООО «Диамед», Россия)) аваскулярная зона в области атрофического ложного сустава в средней трети левой большеберцовой кости (отмечена овалом)

При клиническом обследовании и исследовании на острофазовые белки крови и лейкоциты признаков инфекции не выявлено. Учитывая данную клиническую картину, диагноз атрофического ложного сустава подтвержден, сомнительную перспективу сращения ложного сустава, выраженные рубцовые изменения и снижение васкуляризации на уровне голени, решено выполнить резекцию зоны атрофического сустава до уровня хорошо кровоснабжаемой кости («кروавая роса» Рисунок 3.45) и одновременно заместить свободным, кровоснабжаемым опорным малоберцовым трансплантатом (Рисунок 3.46).

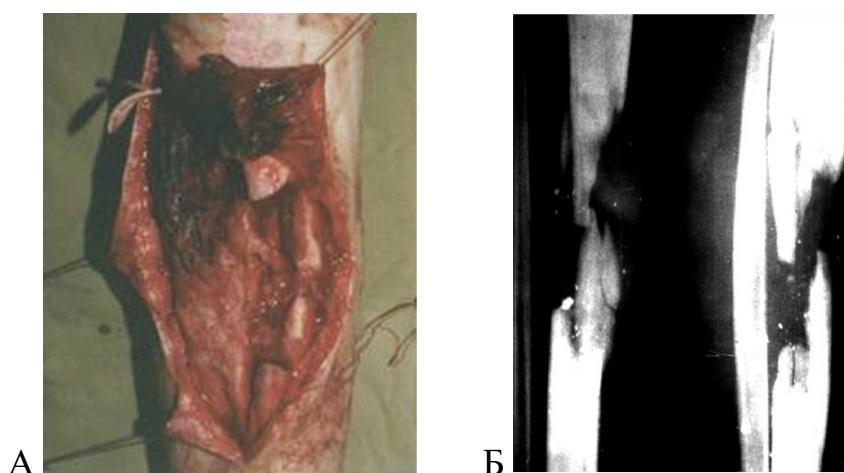

Рисунок 3.45 – Раненый С.: А – вид раны голени после резекции ложного сустава, Б – интраоперационная рентгенография костей голени после резекции ложного сустава

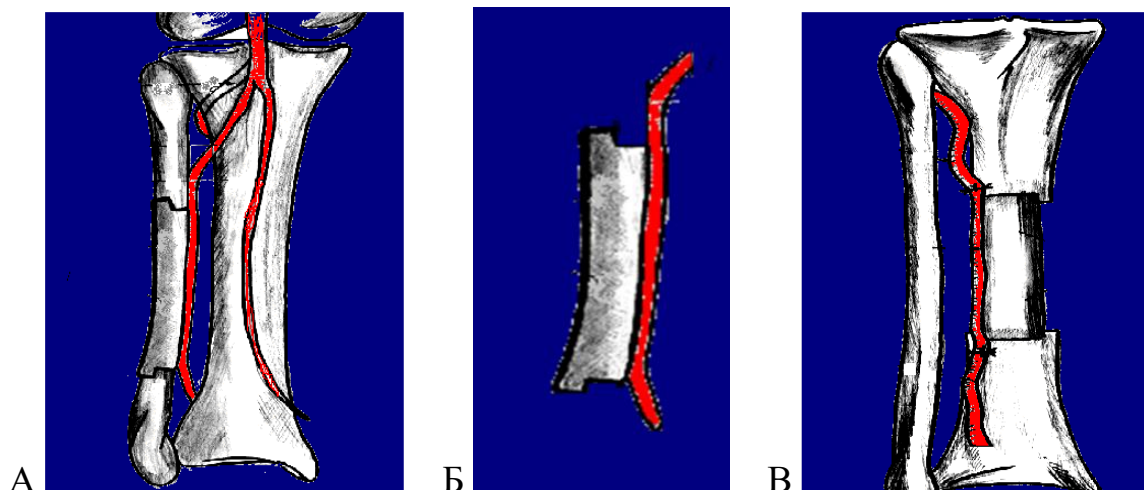


Рисунок 3.46 – Раненый С. Схема операции свободной васкуляризированной пересадки малоберцовой кости: А – взятие фрагмента МБК; Б – перенос трансплантата; В – фиксация трансплантата и микрососудистый анастомоз

Операция была выполнена, на правой голени взят свободный, васкуляризированный опорный малоберцовый трансплантат (Рисунок 3.47) и перенесен на левую голень.

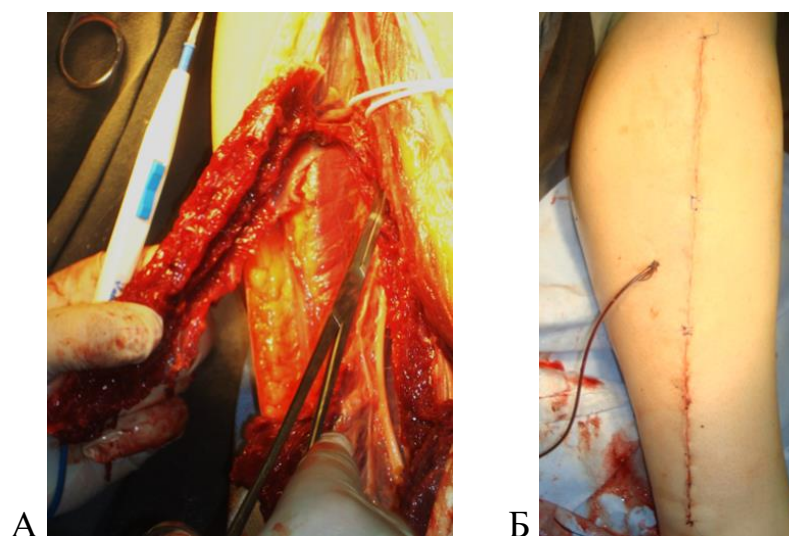


Рисунок 3.47 – Раненый С. Интраоперационная картина свободной васкуляризированной пересадки малоберцовой кости: А – взятие фрагмента МБК и мобилизация сосудистой ножки; Б – рана после забора ауто трансплантата

Фрагмент малоберцовой кости прочно фиксирован в области дефекта большеберцовой кости и на голень наложен аппарат Илизарова, малоберцовая

кости левой голени остеотомирована ниже уровня резекции для обеспечения нагрузки на трансплантат (Рисунок 3.48).

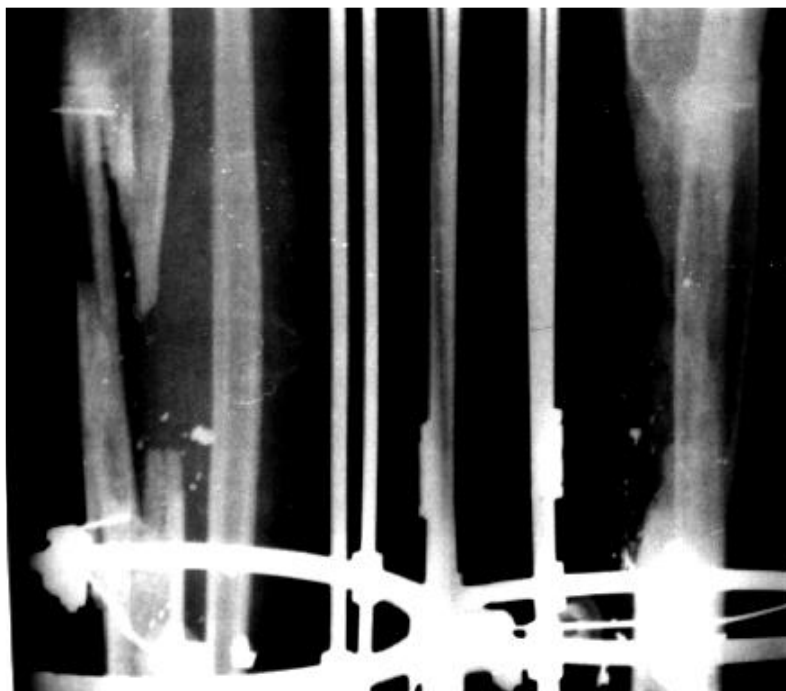


Рисунок 3.48 – Раненый С. Рентгенография костей голени после замещения дефекта большеберцовой кости

Сосуды трансплантата анастомозированы с культями передней большеберцовой артерии с восстановлением сквозного кровотока (артериального) как представлено на схеме (Рисунок 3.46).

Раны зажили первичным натяжением и сращение трансплантата наступило через 8 месяцев, хотя ходить с полной нагрузкой (в аппарате) пациент смог уже через 2 недели после операции. После снятия аппарата проведен курс восстановительной терапии, и пациент приступил к выполнению служебных обязанностей. При рентгенологическом обследовании через год после снятия аппарата (Рисунок 3.49) выявлена нагрузочная гипертрофия трансплантата, боли пациента не беспокоили (Рисунки 3.50 и 3.51).

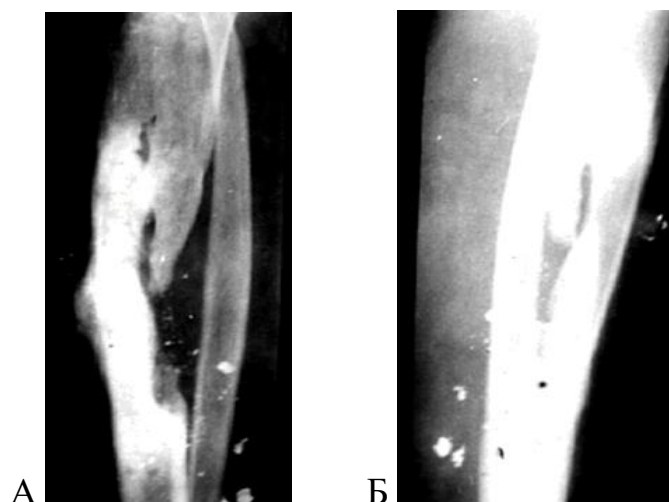


Рисунок 3.49 – Раненый С. Рентгенография костей голени через год после пластики дефекта большеберцовой кости и снятия аппарата Илизарова

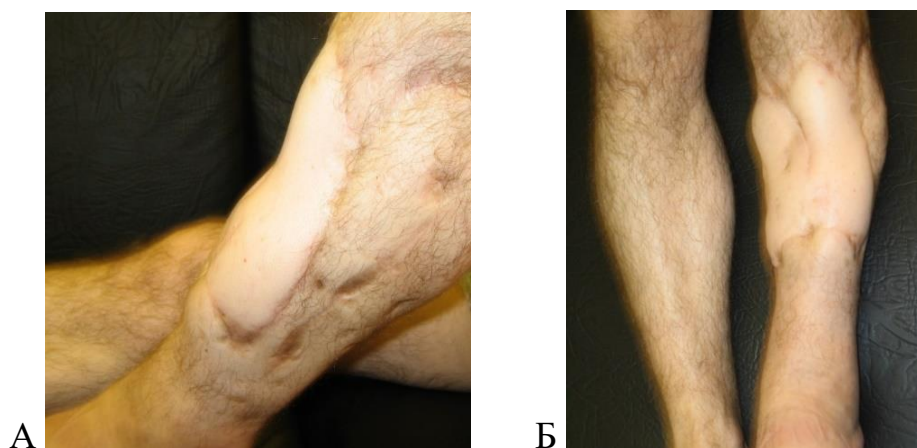

Рисунок 3.50 – Раненый С. Вид нижних конечностей, раны зажили дефект большеберцовой кости замещен, опороспособность восстановлена через год после операции

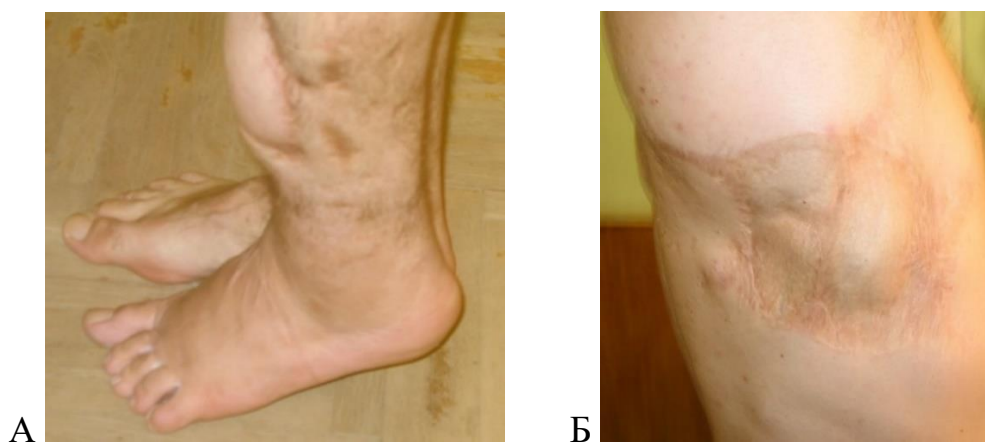


Рисунок 3.51 – Раненый С. Вид пациента через год после операции: А – вид и функция голеностопного сустава; Б – донорское место после взятия ТДЛ

Пациент находится под динамическим контролем, уволился из вооруженных сил, но продолжает работать по прежней специальности – преподаватель. При контрольном осмотре (Рисунке 3.52) через 7 лет после операции.

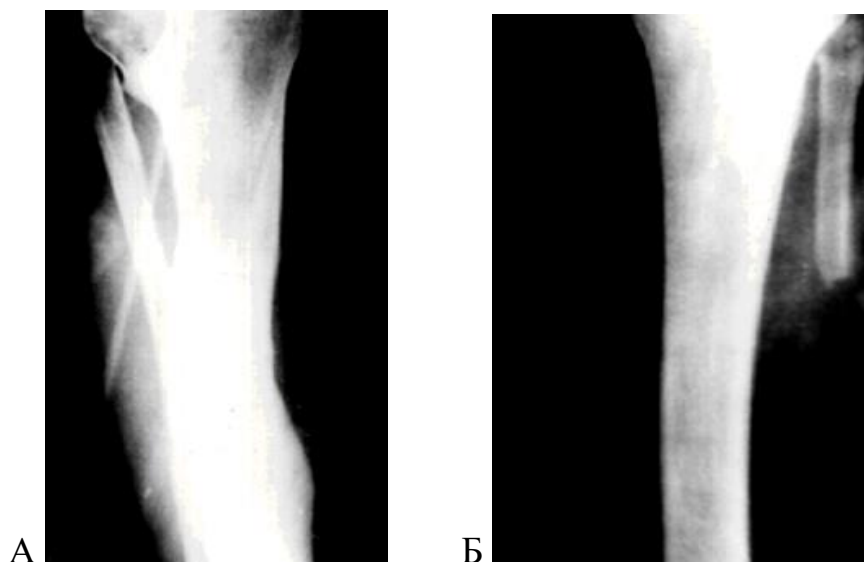


Рисунок 3.52 – Раненый С. Рентгенография костей обеих голеней через 7 лет после пластики дефекта большеберцовой кости, гипертрофия малоберцового трансплантата

Предъявляет жалобы только на ограничение движений в голеностопном суставе, при рентгенографии отмечается выраженная гипертрофия малоберцового трансплантата, который по своему поперечному диаметру стал шире контралатеральной большеберцовой кости.

Таким образом, рассмотрев результаты проспективного исследования и добавив ретроспективный анализ клинических примеров, стало ясно, что последствия первичной травмы и хирургические вмешательства, которые были выполнены у данных пациентов, в значительной мере влияют на анатомические структуры и функциональные возможности конечности. Данные изменения требуют детального анализа. поэтому в диссертационной работе проведен ретроспективный анализ историй болезни пациентов.

3.2. Ретроспективный анализ

Ретроспективному анализу подвергнуты истории болезни 53 пациентов, включенных в исследование, которые проходили лечение в ФГБУ «3 ЦВКГ им. А.А. Вишневого» и ФГБУ «ГВКГ им. Н.Н. Бурденко», в период с 1996 по 2010 гг. по поводу огнестрельных ранений и тяжелых открытых ПШ (по R.V. Gustilo et al., 1984) травм голени. Данным пациентам проводилось комплексное травматолого-ортопедическое и реконструктивно-пластическое лечение до его окончания с определившимся исходом и пациенты были выписаны согласно решению военно-врачебной комиссии в часть для продолжения военной службы либо уволены из рядов вооружённых сил. При этом за указанный период времени в данных лечебных учреждениях проходили лечение с огнестрельными ранениями и открытыми травмами голени 423 пациента, которым требовалось замещение дефектов кости и/или мягких тканей различными методами, таким образом, в течение 10 лет после окончания лечения 53 (12,5%) пациента снова обратились в лечебные учреждения за медицинской помощью, из них 30 (7,1%) пациентов получили повторные травмы голени, 23 (5,4%) ложные суставы большеберцовой кости.

По поводу ложных суставов большеберцовой кости у всех пациентов мы выяснили, что они не дозировали физические нагрузки и не обращали внимание на болевой синдром, который у них периодически имел место, а обратились за медицинской помощью практически когда уже не смогли ходить без опоры на трость или костыли. У 6 (26,1% от 23) пациентов с ложными суставами при осмотре была выявлена угловая подвижность (до 3°), у 4 (17,4% от 23) выявить подвижность не удалось, но при рентгенографии диагностировали увеличение угловой деформации голени.

Интересен факт, который нам удалось выявить, что все пациенты получившие переломы костей голени были абсолютно уверены, что повторная травма, которую они получили связана с перенесенным ранее ранением или повреждением голени, и все эти годы они ощущали дискомфорт, плохую координацию и ограничение

движений в голеностопном суставе (спотыкались и запинались), что, по их мнению, привело к повторной травме [41].

При поступлении на лечение по поводу первичной травмы или ранения голени в «ГВКГ им. Н. Н. Бурденко» и «3 ЦВКГ им. А. А. Вишневского» средний возраст пациентов составил $35,0 \pm 8,6$ лет (мин. 19, макс. 52 лет; ДИ 95% 32,6–37,4 лет), гендерный состав приведен в главе 2. Распределение пациентов по возрасту при первичной травме голени представлено на Рисунке 3.53.

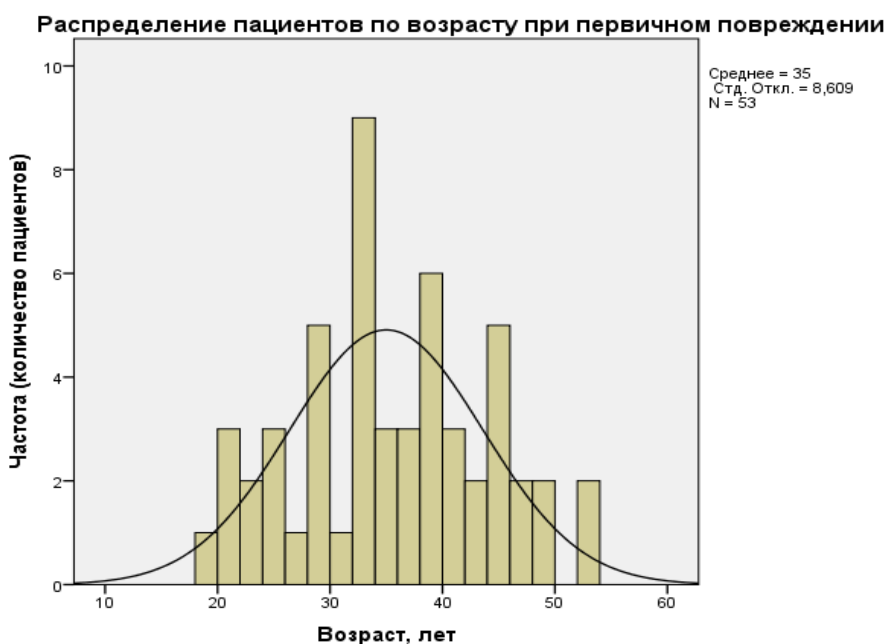

Рисунок 3.53 – Распределение пациентов по возрасту

Из 53 пациентов 36 (67,9%) получили огнестрельные ранения голени и 17 (32,1%) открытые ШВ переломы большеберцовой кости (по Gustilo) с обширной раной мягких тканей, объединяющим фактором было наличие дефекта мягких тканей или дефекта большеберцовой кости (далее по тексту мы не будем конкретизировать перелом большеберцовой кости или обеих костей голени, имея ввиду, что изолировано малоберцовая кость не несет опорной функции конечности) [52].

Всего за вышеуказанный временной период в госпитали поступили 414 пациентов с тяжелыми огнестрельными ранениями и травмами (ШВ G-A) голени, у которых имели место дефекты костей и мягких тканей и которым были выполнены реконструктивные хирургические вмешательства. Таким образом можно определить

частоту отдаленных последствий переломов и ложных суставов в области костной мозоли костей голени 53 (12,8%): повторные переломы – 30 пациентов (7,2%) и ложные суставы 23 (5,6%).

Однако, наиболее часто (32 – 60,4% случая) имело место перелом большеберцовой кости и дефект мягких тканей (обширная рана) на уровне голени, первичные дефекты кости и мягких тканей имели место у 8 (15,1%) пациентов, однако очень часто в 13 (24,5%) случаях, дефекты кости и мягких тканях возникали в результате лечения гнойно-некротических осложнений тяжелой травмы или ранения.

Раненые поступали в вышеуказанные лечебные учреждения различными путями: первично поступили 17 (32,1%) пациентов с открытыми переломами голени тип III B (G) сроки от момента повреждения до госпитализации были минимальными (от 20 мин. до 2 ч.), по механизму – высокоэнергетические травмы (ДТП в 14 случаях и 3 случая кататравма), при этом в 10 случаях повреждения были множественные или сочетанные, но открытый перелом голени был доминирующей травмой. Раненые с огнестрельными ранениями голени (36 пациентов - 67,9%) в 23 (43,4%) случаях имели место минно-взрывные и осколочные ранения которые носили также множественный и сочетанный характер, в 13 (24,5%) случаях получили пулевые ранения, которые были изолированными. Распределение пациентов по виду и характеру повреждения статистически имело равномерный характер ($p=0,423$, ANOVA между группами огнестрельных ранений и травма), что представлено в Таблице 3.8.

Таблица 3.8 – Характер повреждения голени

Характер повреждения	По виду повреждения				Всего	
	Огнестрельное		Травма			
	абс.	%	абс.	%	абс.	%
Изолированное	13	24,5	7	13,2	20	37,7
Множественное	8	15,1	7	13,2	15	28,3
Сочетанное	15	28,3	3	5,7	18	34,0
Итого	36	67,9	17	32,1	53	100

Сроки поступления раненых в базовые госпитали были значительно больше, медицинская помощь различного вида (квалифицированная или специализированная) оказывалась в зависимости от региона и тактической обстановки, количество этапов также было разным, но срок оказания медицинской помощи и срок выполнения первичной хирургической обработки у всех пациентов не превышал 2–6 часов от момента травмы или ранения, поэтому мы не анализировали данный показатель.

Первичная хирургическая обработка выполнялась по сберегательному принципу, 33 (62,3%) раненым (множественные и сочетанные ранения), поступившим на первичный этап в тяжелом и крайне тяжелом состоянии, хирургические операции на конечностях выполнялись лишь по неотложным показаниям: при обширном разрушении мягкотканых и костных структур и продолжающемся наружном кровотечении при повреждении крупных магистральных сосудов. Последующие оперативные вмешательства производились после стабилизации общего состояния.

При исследовании результатов реконструктивно-пластических вмешательств, результатов и последствий ранений большее значение имеет срок от момента травмы до реконструктивного вмешательства. М. Godina et. al. (1986) [42] провел исследование и показал зависимость результатов реконструктивных операций от времени вмешательства, и предложил наиболее раннее применение реконструктивно-пластического вмешательства – ортопластический подход к лечению. Однако данная тактика трудно выполнима при массовом потоке раненых и длительной многоэтапной эвакуации.

Мы провели анализ сроков реконструктивных вмешательств в нашей когорте пациентов, выявили что средний срок составил 112 ± 69 суток (мин. 8 суток, макс. 224 суток, ДИ95% 92,9–131,1 суток), при этом пациентов с операциями до 72 часов у нашей выборке не было, от 3 суток до 90 суток 17 пациентов (32,1%), остальные (36-67,9%) были оперированы в сроки более 3 месяцев (от 3 до 9 месяцев), распределение пациентов по сроку реконструктивного вмешательства представлены на Рисунке 3.54.

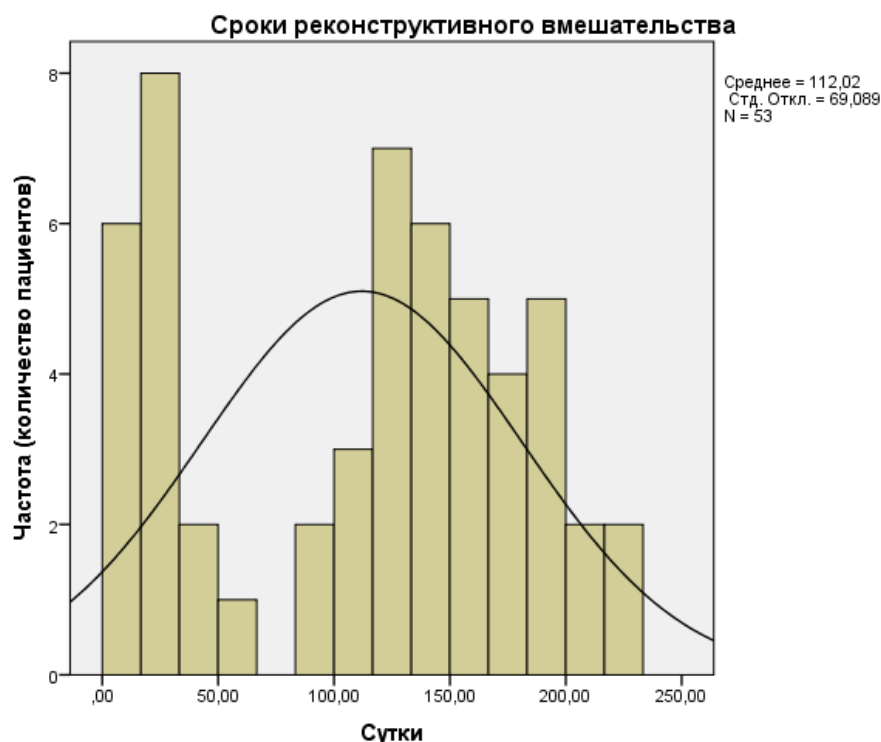


Рисунок 3.54 – Распределение пациентов по сроку реконструктивного вмешательства ($p < 0,001$, одновыборочный t-критерий)

Показатель «площадь раны» при первичной обработке и после нее через сутки и более это весьма переменная величина, так как при ПХО огнестрельной раны производится больше рассечение и иссечение, открытое ведение раны. При этом возникает выраженный отек и размер раны увеличивается. Поэтому анализ и сравнение данного показателя после ПХО раны не дает истинного значения данного показателя [72]. Поэтому, учитывая трудности определения и верификации, изменчивости, оценки и правильной трактовки результатов измерений площади раны, мы под этим термином подразумевали дефект кожного покрова, который необходимо закрывать каким-либо методом хирургического вмешательства, поэтому площадь раны требующей пластического замещения мы измеряли перед операцией. Средняя площадь раны составила $64,0 \pm 43,5 \text{ см}^2$, (минимум $10,0 \text{ см}^2$, максимум $180,0 \text{ см}^2$, ДИ 95% $52,0 - 76,0 \text{ см}^2$). Распределение пациентов по площади раны статистически равномерное ($p < 0,001$, одновыборочный t-критерий), что представлено на Рисунке 3.55.

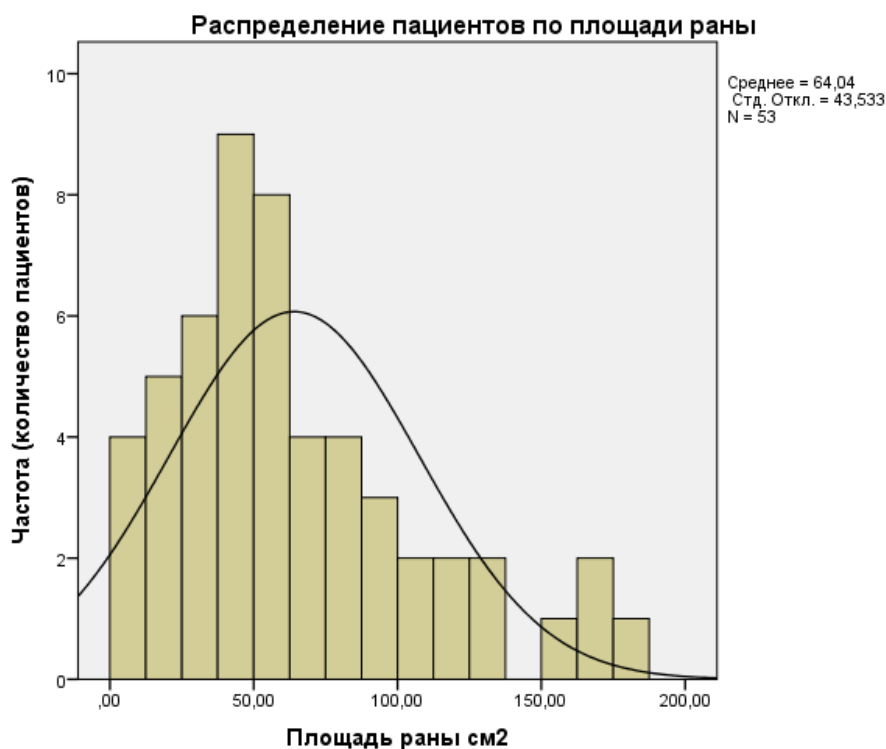


Рисунок 3.55 – Распределение пациентов по площади раны

Под размерами дефекта кости понимали истинный размер дефекта, который определяли по рентгенограммам без увеличения с учетом нормальной длины сегмента, который определяли по контралатеральной конечности либо по малоберцовой кости. Под размерами дефекта мягких тканей понимали совокупность истинного дефекта и рубцового дефекта [72].

Первичные дефекты большеберцовой кости в результате циркулярной потери диафизарной части кости различной протяженности имели место у 21 (39,6%) пациента, остальные образовались в процессе лечения, в результате инфекционных осложнений. В среднем по протяженности дефекты кости составили $6,4 \pm 3,6$ см, (минимум 2,0 см, максимум 17,0 см, ДИ 95% 5,4–7,4 см). Распределение пациентов по длине циркулярного дефекта большеберцовой кости статистически равномерное ($p < 0,001$, одновыборочный t-критерий), что представлено на Рисунке 3.56.

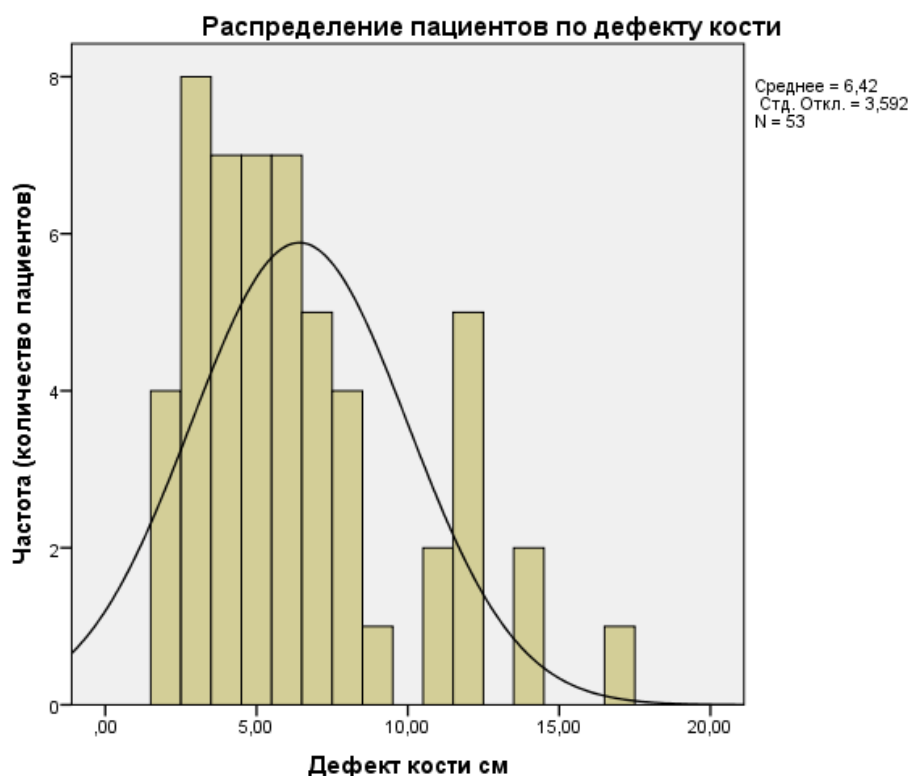


Рисунок 3.56 – Распределение пациентов по длине дефекта кости

Важным фактором, во многом определяющим первичную тактику лечения, длительность стационарного лечения, сроки выздоровления и успех реконструкции, являлся размер и локализация дефекта большеберцовой кости. Характеристика размеров дефекта кости показана в Таблице 3.9, из которой видно, что у 49,1% пациентов (26) дефект большеберцовой кости был до 5 см, а у 11 (20,8%) пациентов более 10 см [72].

На первичных этапах оказания медицинской помощи раненым использованы три основных вида иммобилизации: внеочаговый остеосинтез, скелетное вытяжение, гипсовая иммобилизация. Причем, все вышеуказанные способы стабилизации костных отломков носили характер транспортной или временной иммобилизации. При огнестрельных ранениях на этапах медицинской эвакуации не потеряла актуальности гипсовая повязка, на которую переходили после транспортной иммобилизации и ПХО раны у 12 пациентов (22,6%). При лечении травм голени первично выполнено скелетное вытяжение у 8 пациентов (15,0%).

Таблица 3.9 – Длина дефекта кости

Показатель		Количество пациентов	Проценты	Валидный процент	Накопленный процент
Валидные	Дефект (см)				
	2,0	4	7,5	7,5	7,5
	3,0	8	15,1	15,1	22,6
	4,0	7	13,2	13,2	35,8
	5,0	7	13,2	13,2	49,1
	6,0	7	13,2	13,2	62,3
	7,0	5	9,4	9,4	71,7
	8,0	4	7,5	7,5	79,2
	9,0	1	1,9	1,9	81,1
	11,0	2	3,8	3,8	84,9
	12,0	5	9,4	9,4	94,3
	14,0	2	3,8	3,8	98,1
	17,0	1	1,9	1,9	100,0
	Всего	53	100,0	100,0	

Наиболее распространена при лечении огнестрельных ранений была внеочаговая фиксация спицевыми аппаратами в 51,0% случаев (27 пациентов). Фиксация стержневыми аппаратами, несмотря на быстроту и удобство применения, была применена лишь в 6 случаях (11,4%), по три пациента при огнестрельных ранениях и травмах. Необходимо подчеркнуть, что у всех пациентов в результате лечения была достигнута консолидация большеберцовой кости и восстановление опороспособности. Распределение пациентов по виду повреждения и первичному методу фиксации перелома костей голени представлены в Таблице 3.10.

Таблица 3.10 – Первичная иммобилизация конечности

Способ иммобилизации	Вид повреждения				Всего		p*
	Огнестрельное		Травма		абс.	%	
	абс.	%	абс.	%			
Гипсовая иммобилизация	12	22,6	-	-	12	22,6	,678
Скелетное вытяжение	-	-	8	15,0	8	15,0	
Внеочаговый остеосинтез аппаратом Илизарова	21	39,6	6	11,4	27	51,0	
Внеочаговый остеосинтез стержневым аппаратом	3	5,7	3	5,7	6	11,4	
Итого	36	67,9	17	32,1	53	100	

Примечание: * – одновыборочный t-критерий.

Для ушивания раны и устранения дефекта мягких тканей и кожи голени выполнялись пластические и реконструктивные оперативные вмешательства, в результате которых раны и дефекты мягких тканей удалось заживить. Распределение по виду травмы и способу пластического замещения дефектов покровных тканей представлено в Таблице 3.11.

Таблица 3.11 – Замещение дефекта мягких тканей голени

Метод пластики	Вид повреждения				Всего		p*
	Огнестрельное		Травма		абс.	%	
	абс.	%	абс.	%			
Пластика местными тканями	3	5,6	2	3,8	5	9,4	,528
Аутодермопластика	4	7,6	1	1,9	5	9,4	
Дерматотензия	2	3,8	2	3,8	4	7,5	
Пластика лоскутами (z-пластика)	3	5,6	1	1,9	4	7,5	
Лоскут на ножке	2	3,8	-	-	2	3,8	
Итальянская пластика	2	3,8	-	-	2	3,8	
Пластика сложными лоскутами несвободными	4	7,5	3	5,6	7	13,3	
Пластика сложными лоскутами свободными	16	30,2	8	15,1	24	45,3	
Итого	36	67,9	17	32,1	53	100	
Примечание: * – одновыборочный t-критерий.							

При продольном профиле раны и небольших размерах выполняли пластику местными тканями (5 пациентов - 9,4%), дерматотензию (4–7,5%) и Z-пластику (4–7,5%). При поверхностных ранах аутодермопластику расщепленными трансплантатами (5–9,4%). При лечении наиболее обширных и глубоких дефектов тканей голени были применены сложные оперативные вмешательства: несвободная васкуляризованная пластика (транспозиция) – 7 (13,3%) раненым и свободная васкуляризованная пластика – 24 (45,3%) пострадавшим. Для устранения глубоких и обширных дефектов кожи и мягких тканей при отсутствии хороших пригодных для анастомозирования артерий и вен применяли пластику лоскутом на ножке и итальянскую пластику по 2 (3,8%) пациента соответственно.

Лечение огнестрельных переломов и дефектов большеберцовой кости проводилось на этапе специализированной медицинской помощи в основном проводилось с применением аппаратов Илизарова даже в тех случаях когда не применяли методику дистракционного остеогенеза по Илизарову, голень фиксировали аппаратом в различных модификациях. Данная концепция была закреплена в военно-медицинских рекомендациях и автоматически распространялась на лечение травм голени в военных лечебных учреждениях.

Наиболее распространенной операцией при ограниченных (до 5 см) дефектах исправление деформации большеберцовой кости при несросшемся переломе (аппаратная репозиция) или при неправильно консолидирующемся переломе остеотомия с фиксацией внеочаговым аппаратом Илизарова (20 пациентов - 37,7%). Истинная остеотомия и пластика по Илизарову у 12 раненых (22,7%) при дефектах до 6–7 см, билочкальная остеотомия по Илизарову у 4 пострадавших (7,5%) при проблемах с регенератом или дефектах до 10 см. Пластика невазуляризованными костными аутоотрансплантатами (4 случая - 7,5%) применялась для усиления регенерации в области замедленной консолидации или в зону (вялого) регенерата.

Васкуляризованный малоберцовый трансплантат использовали для пластики дефектов большеберцовой кости в несвободном варианте, как транспозиция фрагмента малоберцовой кости той же голени в 5 случаях (9,4%) (без микрососудистого этапа) и в варианте свободной пластики васкуляризованным фрагментом малоберцовой кости противоположной голени в 8 (15,2%) случаях, другие свободные костные трансплантаты мы применяли когда кость (фрагмент ребра) в составе мягкотканого лоскута (торакодорзального лоскута ТДЛ). При этом во всех случаях костной пластики несвободной или свободной голень фиксировали аппаратом Илизарова. Распределение раненых по виду травмы и методу реконструкции костной ткани представлены в Таблице 3.12.

Таблица 3.12 – Замещение дефекта кости

Метод пластики	Вид повреждения				Всего		p*
	Огнестрельное		Травма		абс.	%	
	абс.	%	абс.	%			
Остеотомия и исправление деформации + внеочаговый остеосинтез по Илизарову	13	24,5	7	13,2	20	37,7	,821
Остеотомия пластика по Илизарову	8	15,2	4	7,5	12	22,7	
Билокальная остеотомия по Илизарову	2	3,8	2	3,8	4	7,5	
Пластика невазуляризованными костными трансплантатами	3	5,5	1	1,9	4	7,5	
Пластика костными васкуляризованными лоскутами несвободными	4	7,5	1	1,9	5	9,4	
Пластика костными васкуляризованными лоскутами свободными	6	11,4	2	3,8	8	15,2	
Итого	36	67,9	17	32,1	53	100	

Примечание: * – одновыборочный t-критерий Стьюдента.

У 9 (17%) пациентов удалось полностью заместить дефект или устранить укорочение голени, в 33 случаях (62,3%) остаточное укорочение составило до 2 см, в 9 случаях (17%) укорочение составило 3 см и в 2 случаях (3,8%) укорочение конечности составило 4 см, однако у данных пациентов имели место осложнения. Распределение пациентов по частоте укорочения конечности до и после операции представлено в Таблице 3.13.

То есть до операции средняя протяженность дефекта кости или ее укорочение составляло $6,4 \pm 1,6$ см (мин. 2 см, макс. 17 см, ДИ95% 2,3-14,4 см), после операции $1,6 \pm 1,1$ см (мин. 0, макс 4 см, ДИ95% 1,7-2,3 см) при этом $p=0,006$ (одновыборочный критерий χ^2).

Таблица 3.13 – Сравнение пациентов по величине дефекта кости до и после операции

Протяженность дефекта (укорочения) большеберцовой кости (см)	Дефект кости до операции		Остаточное укорочение кости после операции	
	Количество пациентов	Проценты	Количество пациентов	Проценты
Валидные	0	-	9	17,0
	1	-	15	28,3
	2,00	4	18	34,0
	3,00	8	9	17,0
	4,00	7	2	3,8
	5,00	7	-	-

Продолжение Таблицы 3.13

Валидные	6,00	7	13,2	-	-
	7,00	5	9,4	-	-
	8,00	4	7,5	-	-
	9,00	1	1,9	-	-
	11,00	2	3,8	-	-
	12,00	5	9,4		
	14,00	2	3,8		
	17,00	1	1,9	-	-
	Всего	53	100,0	53	100,0

Графически показатели укорочения представлены на Рисунке 3.57

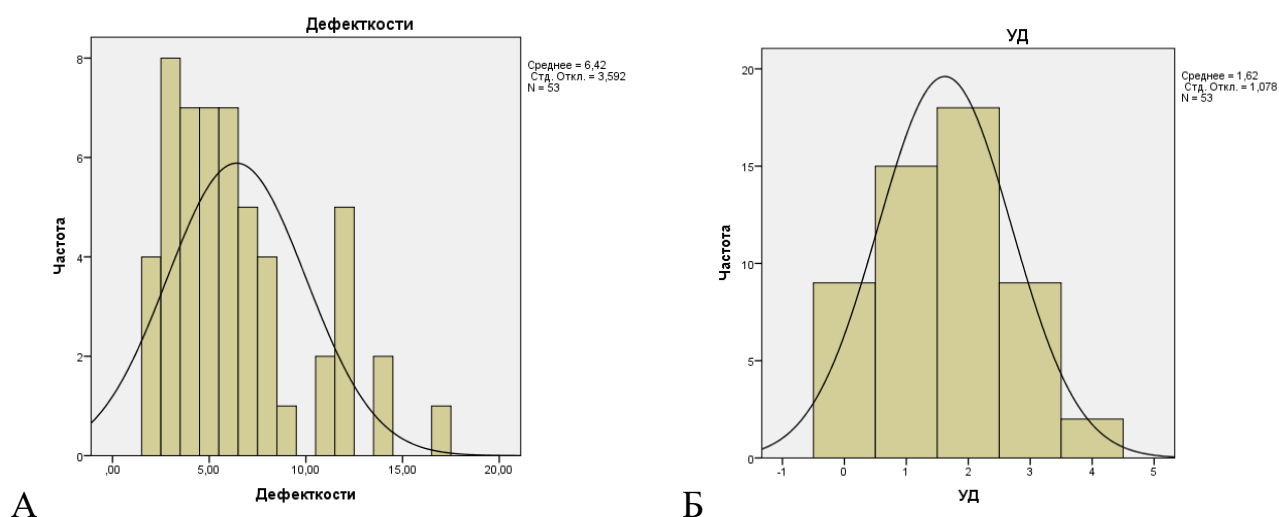


Рисунок 3.57 – Величина дефекта кости до операции и после операции

Данный результат операций по лечению пациентов с огнестрельными ранениями и тяжелыми переломами костей голени необходимо признать успешным, незначительное укорочение 3–4 см осталось у 20,8% пациентов, что корректировалось ортопедической обувью и не препятствовало продолжению военной службы.

Средний срок госпитального лечения $204,87 \pm 34,4$ суток (мин. 147 суток, макс. 222 суток, ДИ95% 195,3–214,2 суток), распределение пациентов по сроку госпитального периода представлено на Рисунке 3.58.

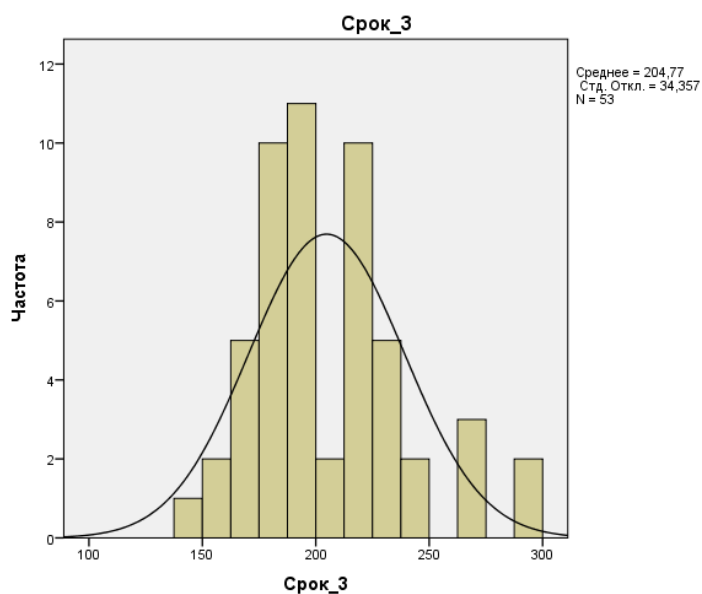


Рисунок 3.58 – Распределение пациентов по длительности госпитального периода

Средний срок сращения мы определяли по методу Аппле и Соломона (опороспособность и рентгенологические признаки консолидации см. Глава 2) и он составил $173,2 \pm 31,2$ суток (медиана 171,0 суток, мода 134 суток, мин. 121 суток, макс. 262 суток, 95% доверительный интервал 164,6–181,7 суток, $p < 0,001$). Графически средний срок сращения и характер распределение частоты случаев в группе представлено на Рисунке 3.59.

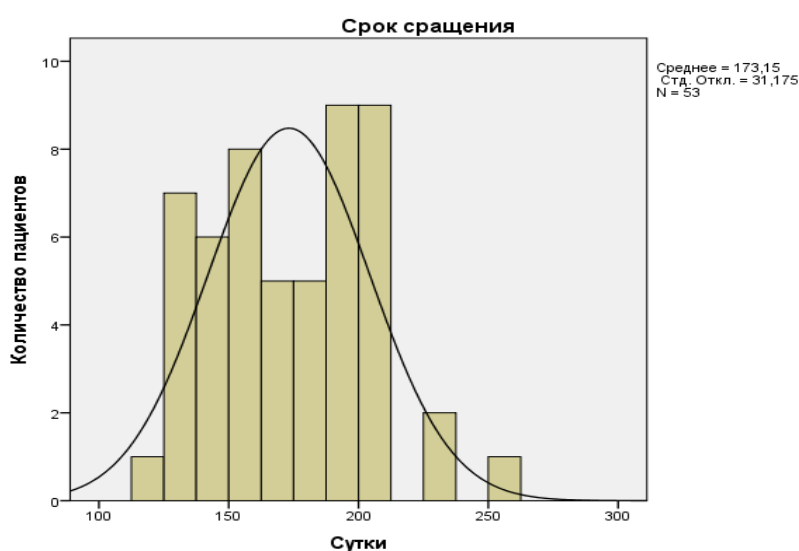


Рисунок 3.59 – Распределение пациентов по среднему сроку сращения

Средний срок полного лечения $284,16 \pm 42,9$ суток (мин. 293 суток, макс. 372 суток, ДИ95% 272,2–295,9 суток), представлен на Рисунке 3.60.

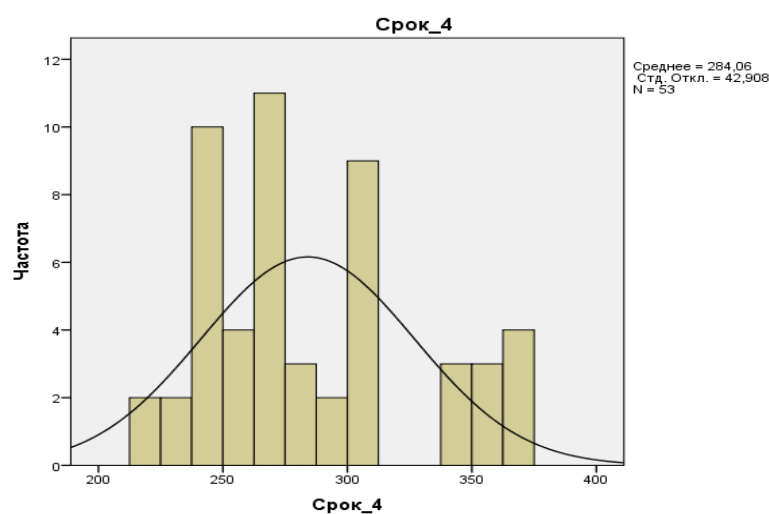


Рисунок 3.60 – Распределение пациентов по длительности лечения

При статистическом анализе пациентов, включенных в исследование не выявлено влияния различных методов лечения и тяжести травмы (ранения) на длительность госпитального периода и общего срока лечения ($p=0,922$, и $0,972$ соответственно, одновыборочный χ^2).

При проспективном и ретроспективном анализе лечения пациентов и сравнении их результатов в лечении пациентов с обширными дефектами большеберцовой кости в период до 2006 г. при выполнении свободной пересадки фрагмента малоберцовой кости с противоположной голени мы выполняли остеосинтез голени аппаратом внешней фиксации на протяжении всего периода лечения (8 пациентов), период после 2010 года при лечении подобных пациентов в 6 случаях мы выполнили одномоментную свободной пересадки фрагмента малоберцовой кости с противоположной голени и остеосинтез большеберцовой кости пластиной клинический пример представлен на Рисунках 3.61 и 3.62.

Раненый Ц, 28 лет, получил взрывное ранение левой голени в 2014 г., огнестрельный многооскольчатый перелом обеих костей левой голени на границе верхней и средней трети, при ПХО удалены осколки и отломки большеберцовой и

малоберцовой костей, наложен аппарат Илизарова. Проходил этапное лечение до заживления раны голени (Рисунок 3.61 А, Б).

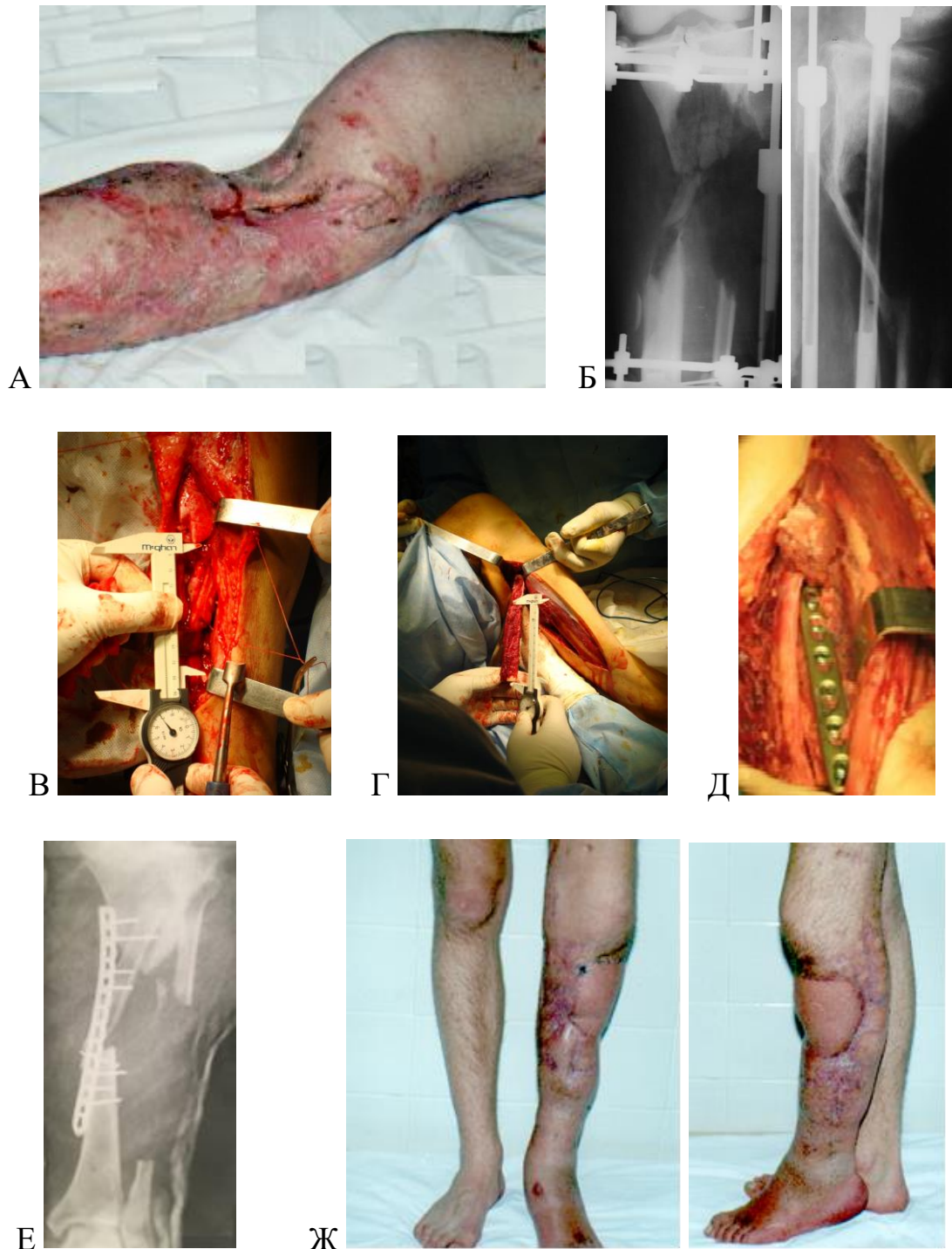


Рисунок 3.61 – Раненый Щ, 27 лет: А – вид конечности перед операцией, Б – рентгенограммы до операции; В – дефект большеберцовой кости на операции 8 см; Г – взятие фрагмента малоберцовой кости на правой голени; Д – остеосинтез пластиной; Е – рентгенография левой голени после операции; Ж – вид голени через 10 месяцев после операции

После заживления раны выполнен реконструктивная операция, некрэктомия, дефект большеберцовой кости составил 8 см (Рисунок 3.61 В). На противоположной голени взят фрагмент малоберцовой кости на сосудистой ножке (Рисунок 3.61 Г) соответствующих размеров, трансплантат внедрен между отломками большеберцовой кости и выполнен остеосинтез пластиной с угловой стабильностью винтов (Рисунок 3.61 Д). После заживления раны, восстановления опороспособности через 10 месяцев после операции (Рисунок 3.61 Ж) и сращения большеберцовой кости с трансплантатом, проведен курс реабилитационного лечения, и пациент выписан для продолжения военной службы на нестроевой должности. Пациент осмотрен через 7 лет после операции, жалобы на периодические боли в области голени и стопы после выраженных физических нагрузок и ограничение движений в голеностопном сустава. На рентгенограммах выявлен межберцовый синостоз и гипертрофия трансплантата (Рисунок 3.62).

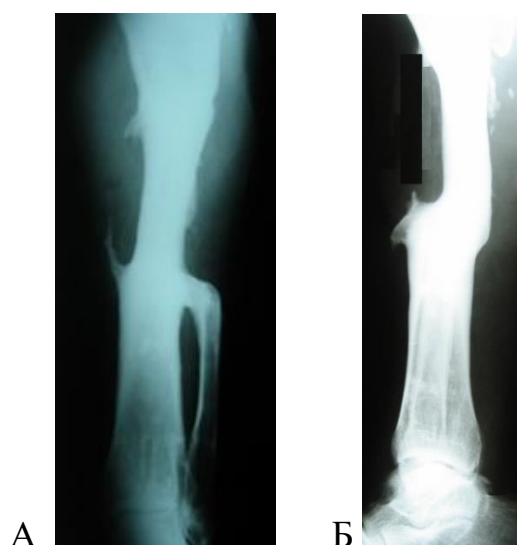


Рисунок 3.62 – Рентгенограммы раненного Щ, через 7 лет после операции

Однако это не препятствовало прохождению военной службы, и пациент продолжает служить в ВС РФ.

При анализе случаев одномоментной микрососудистой пластики и накостного остеосинтеза (пластинами с угловой стабильностью винтов) в сравнении реконструктивными операциями микрососудистой пластики с

последующей иммобилизацией голени аппаратом Илизарова мы выявили значительное сокращение сроков госпитального лечения. Мы выбрали когорту пациентов и выявили, что все пациенты были военнослужащими мужского пола, в возрасте от 20 до 42 лет, получили огнестрельные ранения голени (Таблица 3.14).

Таблица 3.14 – Распределение пациентов по виду остеосинтеза

Показатель	Значение [#]		Значение ^{##} (n=14)	p ^{**}
	АВФ (n=8)	Погружной osteосинтез (n=6)		
Возраст (лет)	30,5±3,9	32,8±7,7	31,5±5,7	,414
Площадь раны (см ²)	71,7±21,8	73,5±20,5	72,6±21,2	,142
Длина дефекта (см)	9,4±1,9	9,8±1,5	9,6±1,7	,662
Срок * (суток)	25,4±	22,7±5,9	24,2±6,2	,573
Примечание: # - Среднее и среднее квадратичное отклонение в группах; ## - Среднее и среднее квадратичное отклонение общее; * - Срок от момента ранения до реконструктивной операции; ** - Критерий U Манна-Уитни для независимых выборок (между группами).				

При сравнении данных до операции мы выявили соответствие групп между собой по возрасту, площади раны голени и длине дефекта большеберцовой кости, а также по сроку от момента ранения до реконструктивной операции, что представлено в Таблице 3.14.

Единственный показатель среди результатов лечения, который имел значительную разницу средних величин – это показатель срока средней продолжительности госпитального лечения (Таблица 3.15).

Таблица 3.15 – Результаты лечения пациентов в зависимости от остеосинтеза

Показатель	Группа*	N	Среднее	Среднекв. отклонение	p ^{**}
ВАШ (баллы)	АВФ	8	1,5375	,48385	,414
	ПО	6	1,2500	,53198	
Амплитуда движений в КС (оценка)	АВФ	8	2,6250	,92389	,662
	ПО	6	2,8000	1,15758	
Амплитуда движений в ГС (оценка)	АВФ	8	3,0625	,78547	,282
	ПО	6	2,6667	,70616	
ИКДС (баллы)	АВФ	8	80,8000	16,53300	,345
	ПО	6	73,5833	15,34059	

Продолжение Таблицы 3.15

АОФАС (баллы)	АВФ	8	81,8750	10,48042	,414
	ПО	6	88,0000	10,41153	
СФ-36 (баллы)	АВФ	8	85,2500	12,48714	,662
	ПО	6	91,3333	4,13118	
Срок сращения (сут)	АВФ	8	198,8750	38,66500	,491
	ПО	6	205,6667	23,37235	
Общий срок лечения (сут)	АВФ	8	265,2500	39,38727	,282
	ПО	6	283,5000	29,26260	
Срок госпитального лечения (сут)	АВФ	8	163,2500	28,34356	,001
	ПО	6	48,5000	8,96103	

Примечание: * - Группы: АВФ и ПО (погружной остеосинтез) ; ** - Критерий U Манна-Уитни для независимых выборок (между группами).

Применение аппаратов внешней фиксации после микрохирургической операции по свободной микрососудистой пересадке малоберцового трансплантата потребовало в среднем $163,3 \pm 28,3$ суток госпитального лечения, а при погружном накостном остеосинтезе всего $48,5 \pm 8,9$ суток, при этом статистическая разница, рассчитанная по непараметрическому критерию U Манна-Уитни для независимых выборок, была значительной $p=0,001$, что представлено на Рисунке 3.63.




Рисунок 3.63 – Распределение пациентов по сроку госпитального лечения (сутки) в зависимости от остеосинтеза

Данный показатель имел такие значения, несмотря на то что сроки сращения (группа АВФ $198,9 \pm 38,7$ суток, группа ПО $205,7 \pm 23,4$ суток, при $p=0,491$) и средние сроки общего лечения (группа АВФ $265,7 \pm 39,4$ суток, группа ПО $283,5 \pm 29,3$ суток, при $p=0,22$) в группе погружного остеосинтеза были больше. То есть пациентов после заживления раны и обучения соответствующему двигательному режиму можно выписывать и наблюдать амбулаторно, при этом каких-либо осложнений не выявлено, пациенты с аппаратами внешней фиксации требовали стационарного наблюдения, перевязки и периодически выполнялись манипуляции перемонтажа. Таким образом, применение микрохирургических технологий и погружного остеосинтеза позволяет уменьшить срок госпитального лечения в 3,4 раза, чем при применении микрохирургических технологий и АВФ.

Проведя анализ лечения пациентов с последствиями огнестрельных ранений и тяжелых травм голени мы выявили следующее: что многие пациенты с перенесенными ранее повреждениями, несмотря на восстановление опороспособности конечности, значительное время после окончания лечения, являются пациентами группы риска и необходимо динамическое наблюдение за данными пациентами в связи с тем, что у них возможны переломы в области предыдущей травмы и даже значительное время спустя при отсутствии травм могут развиваться усталостные переломы или ложные суставы в месте сращения старого перелома, регенерата или пересаженного трансплантата; при этом при обследовании и планировании тактики лечения, необходимо тщательно анализировать течение процессов сращения костей голени и заживления раны, учитывать особенности примененных методов хирургического лечения и на основании данного анализа рационально назначать диагностические инструментальные исследования и с учетом клинической картины и выработать наиболее оптимальный метод хирургического лечения.

ГЛАВА 4. ЛЕЧЕБНО-ДИАГНОСТИЧЕСКИЕ АЛГОРИТМЫ

4.1. Обоснование лечебно-диагностических алгоритмов

При лечении пациентов с последствиями огнестрельных ранений и тяжелых повреждений голени, на основании проведенного проспективного и ретроспективного анализа мы выявили три уровня диагностики и инструментальных исследований, которые оформили в виде алгоритма и который позволяет сделать правильный выбор оптимального вида хирургического вмешательства.

Комбинация различных проблем после огнестрельных ранений и тяжелых повреждений голени заключается в состоянии мягких тканей, магистрального кровоснабжения и косной ткани, то есть состоятельности и вида сращения большеберцовой кости, наличии или отсутствии малоберцовой кости.

Кожные покровы и послеоперационные рубцы требуют как минимум внимательно отношения при планировании следующего хирургического лечения. Необходимо оценивать их длину, направление и характер (гипо, гипер или атрофический), а также наличие келоидных рубцов. Направление и длина позволяют решить вопрос об их использовании для доступа к нужным структурам, возможности иссечения. Грубые и обширные рубцы, после которых необходимо применять пластические методы закрытия раны, а также келоидные рубцы необходимо иссекать и замещать, по возможности более приемлемыми для регенерации и пациента тканями. При наличии у пациентов в анамнезе какого-либо пластического метода закрытия раны при лечении первичного ранения или его осложнений, необходимо понять суть вмешательства, его особенности и источники кровоснабжения лоскутов мягких тканей, тем более что на передней поверхности голени эти вмешательства выполняются весьма часто. Особенно осторожно и внимательно относиться к рубцам после несвободной и свободной васкуляризированной пластике, так как при этом существует сосудистая ножка и ее пересечение нежелательно и опасно. Также необходимо обратить внимание на

то, каким был раневой процесс, наличие, длительность и выраженность воспаления, что говорит об рубцовом процессе и может повлиять на выбор вмешательства (Рисунок 4.1).

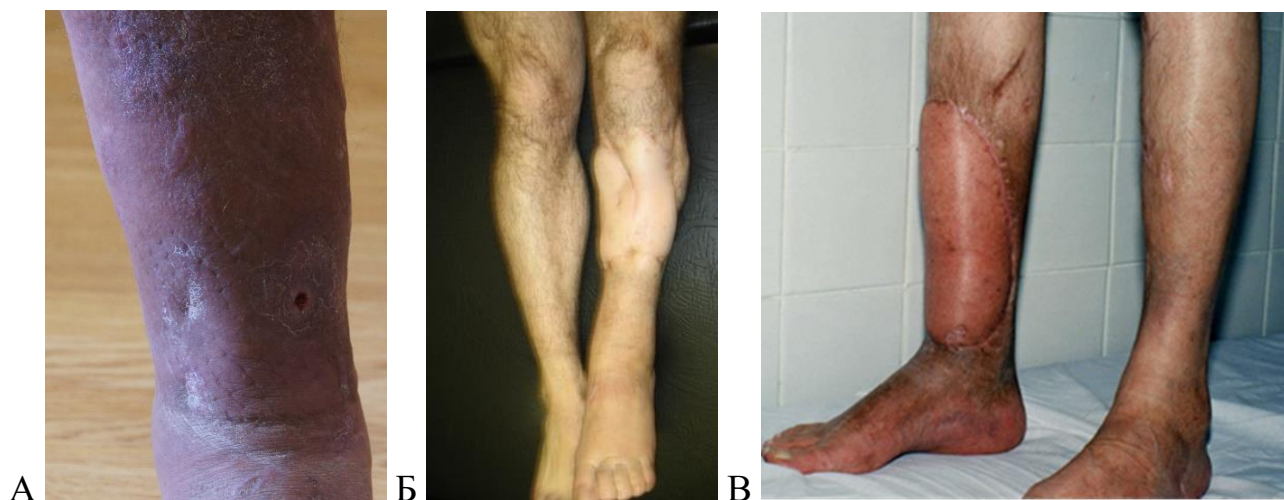

Рисунок 4.1 – Вид различных кожных рубцов после лечения огнестрельных ранений и тяжелых травм голени: А – множественные фиксированные рубца с трофической язвой в центре; Б – рубцы после несвободной пластики перемещенным лоскутом; В – рубец после пластики свободным васкуляризированным ТДЛ

Алгоритм принятия решения при различных видах послеоперационных рубцов или изменений мягких тканей в области рубцов также требует выбора тактики лечения при последствиях ранений или ложных суставах (Рисунок 4.2). Принципиально рубцы разделяются на линейные или фигурные послеоперационные рубцы, грубые обширные плоскостные рубцы после повреждения не только кожи, но и подкожной клетчатки или фасции, глубина раны может достигать мышцы и кости. Данные раны закрывают расщепленными трансплантатами, или другими видами пластики, поэтому они спаяны или не спаяны с костью и характеризуются подвижностью краев и снижением уровня кровотока в тканях, что влияет на их эластичность и возможность перемещения краев, ограничивать скольжение сухожилий и вызывать контрактуры суставов. Такие рубцы необходимо иссекать и замещать либо перемещёнными лоскутами

(местными или на ножке), либо свободными васкуляризированными лоскутами с применением микрохирургической техники.

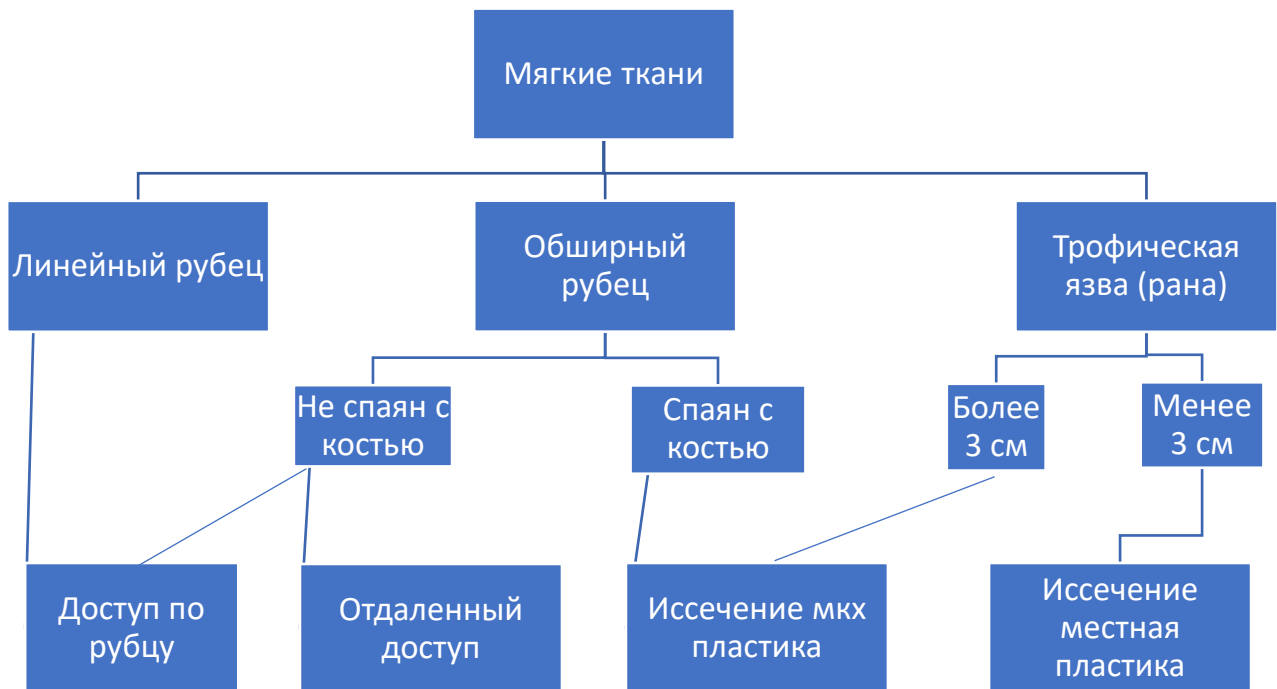


Рисунок 4.2 – Алгоритм выбора метода пластики мягких тканей

Проблемы с магистральным кровоснабжением на уровне голени возникают достаточно редко, так как имеются три артерии, каждая из которых может изолированно кровоснабжать стопу. Однако при наличии пульсации артерий стопы все равно необходимо выполнять ангиографию, которая в настоящее время может быть выполнена при МСКТ. Конечно планировать несвободную или свободную васкуляризованную пластику при единственной магистральной артерии голени без восстановления ее непрерывности чрезвычайно рискованно, так как в случае неудачи, возможна потеря стопы или всего сегмента голени (Рисунок 4.3). Тем не менее, арсенал пластических и реконструктивных методов достаточно широк от возможности использования сосудов нижней трети бедра и подколенной области до перекрестной пластики с противоположной конечности.

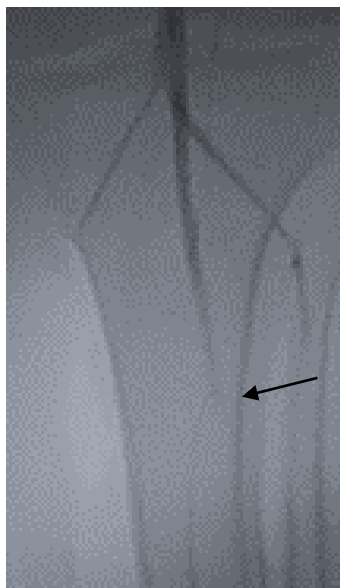


Рисунок 4.3 – Артериография сосудов голени: стрелка указывает на окклюзию задней большеберцовой артерии сразу после отхождения передней большеберцовой артерии после огнестрельного ранения голени в нижней трети

Наиболее разнообразные проблемы относятся к состоянию костной ткани после огнестрельных ранений и тяжелых повреждений голени. Во-первых нам необходимо сначала понять является новая травма переломом или тугим ложным суставом, поэтому необходимо выполнить базовое рентгенологическое исследование во фронтальной и сагиттальной плоскостях (прямая и боковая проекция), что по уже известным признакам дает нам необходимую информацию, в некотором проценте случаев достаточную для планирования операции. При дифференциальной диагностике перелома и ложного сустава важно определить форму костной мозоли (гипер, атрофическая), наличие деформации (осевой, угловой, ротационной), проходимости костномозгового канала, которая необходима для планирования интрамедуллярного остеосинтеза, рентгеноскопия в стационарном рентген-кабинете или в операционной (ЭОП) может дать нам ответ на все интересующие вопросы. В неясных случаях при дальнейшем обследовании необходимо применять компьютерную томографию, если необходимо лишь уточнить форму костной мозоли, наличие линии ложного сустава и костных фрагментов в составе костной мозоли, состояние костно-мозгового канала. При подозрении на наличие сосудистых проблем выполнять МСКТ с

контрастированием артерий и вен голени, рутинно выполнять данное исследование всем пациентам не целесообразно, только при анамнестических или клинических признаках поражения сосудов, либо после недостаточного для решения ультразвукового дуплексного сканирования.

Также необходимо тщательно изучать и анализировать метод костной пластики, который был применен во время лечения первичной травмы. Принципиально, костная мозоль имеет свои особенности после различных методов костной пластики:

Вид I: Костная мозоль после остеосинтеза (разновидности остеосинтеза: накостный, внутрикостный или внеочаговый) с удаленной или неудаленной металлоконструкцией;

Вид II: Костная мозоль, после резекции и замещения дефекта: Вид II а - когда сращение наступило в результате пластики по Илизарову (моно, билочальный); Вид II б - сращение после свободной или несвободной пересадки костных ауто трансплантатов (Рисунок 4.4).

Данные виды костной мозоли имеют свои особенности, которые кардинальным способом влияют на выбор метода последующего хирургического лечения.

Вид I: Костная мозоль образованная в результате сращения перелома при остеосинтезе (вид остеосинтеза) с удаленной или неудаленной металлоконструкцией (Рисунок 4.5).

Данный тип сращения характеризуется, помимо осевых и угловых параметров костей голени, наличием зоны наружной кортикальной пластинки кости с пониженным кровоснабжением, относительно сохраненной эндостальной сосудистой сетью и в случаях с редукцией костной мозоли проходимость костно-мозговой канал. Состояние малоберцовой кости голени имеет большое значение в формировании костной мозоли, опороспособности конечности и формировании дальнейших патологических состояний.

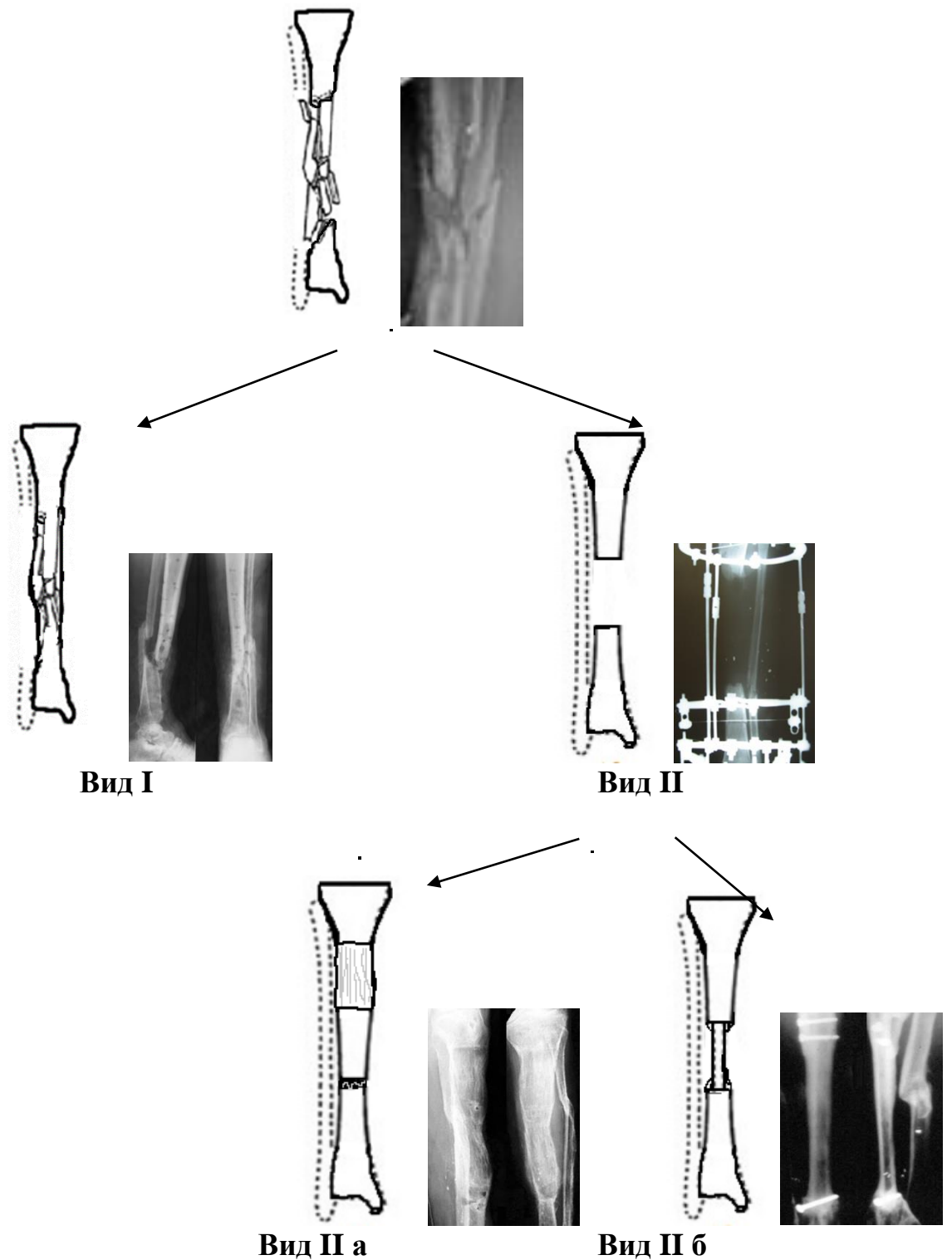


Рисунок 4.4 – Схема деления на виды костной мозоли после лечения открытых, в том числе огнестрельных переломов голени: открытый (огнестрельный) перелом голени разделяется на два: прямое сращение (без резекции отломков и костной пластики) – Вид I, другой с резекцией отломков и образованием дефекта большеберцовой кости – Вид II (дефект), который разделяется на вид костной мозоли после замещения по методу Илизарова - Вид II а и костная мозоль после замещения дефекта васкуляризированным малоберцовым трансплантатом – Вид II б

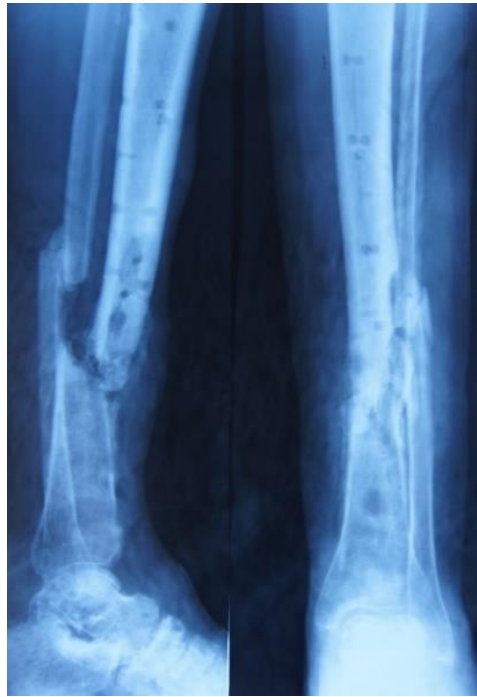

Рисунок 4.5 – Рентгенография костей левой голени 1 тип сращения в результате остеосинтеза пластиной с блокированием и образования в последующем ложного сустава

В норме малоберцовая кость практически не несет осевой нагрузки, но при патологии большеберцовой кости при укорочении большеберцовой кости, необходимо учитывать ее вклад в опору и распределение нагрузки. Также важно учитывать укорочение или наличие дефекта малоберцовой кости (относительного или после ее резекции), что может играть не малую роль в формировании ложного сустава. В данной ситуации при наличии I Вида сращения наиболее целесообразно повторно применять накостный остеосинтез пластиной или возможно рассмотреть интрамедуллярный остеосинтез штифтом с блокированием.

Вид II а: костная мозоль, представляет из себя состыкованные фрагменты кости или регенерата, когда сращение наступило в результате пластики по Илизарову (моно, билочальный) (Рисунок 4.6).

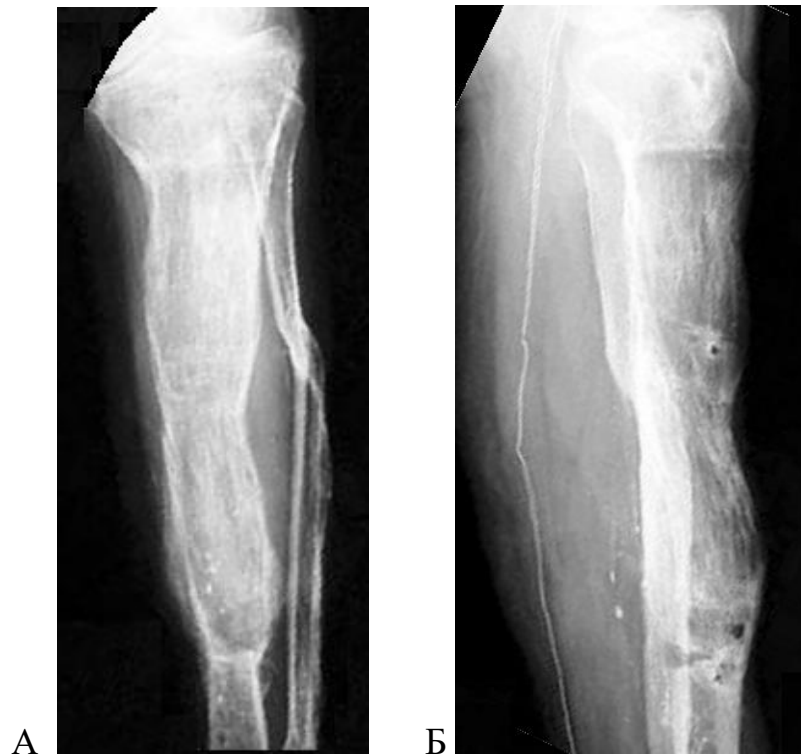

Рисунок 4.6 – Рентгенография костей голени Вид II а сращения в результате замещения дефекта большеберцовой кости встречными несвободными фрагментами, перемещенными при помощи аппарата Илизарова

Данный тип сращения характеризуется частым отсутствием костномозгового канала или его заращением на уровне костной мозоли после стыковки отломков, малоберцовая кость также может быть деформирована или сращена под углом. Поэтому, при наличии 2 типа костной мозоли, если не показана резекция места сращения или ложного сустава при аваскулярном ложном суставе, применение погружного остеосинтеза заранее будет связано с техническими проблемами и целесообразно применение универсального внеочагового остеосинтеза.

Вид II б - сращение большеберцовой кости после свободной или несвободной пересадки костных аутотрансплантатов в дефект диафиза (Рисунок 4.7).

Вид II б костной мозоли формируется после пересадки свободного или несвободного васкуляризированного опорного костного трансплантата, чаще всего в таких ситуациях используют малоберцовый лоскут на питающих сосудах. Однако после сращения данного трансплантата и полной нагрузки, со временем

также могут иметь место переломы трансплантата, несмотря на его функциональную гипертрофию, и ложные суставы, как гипер так и атрофические.

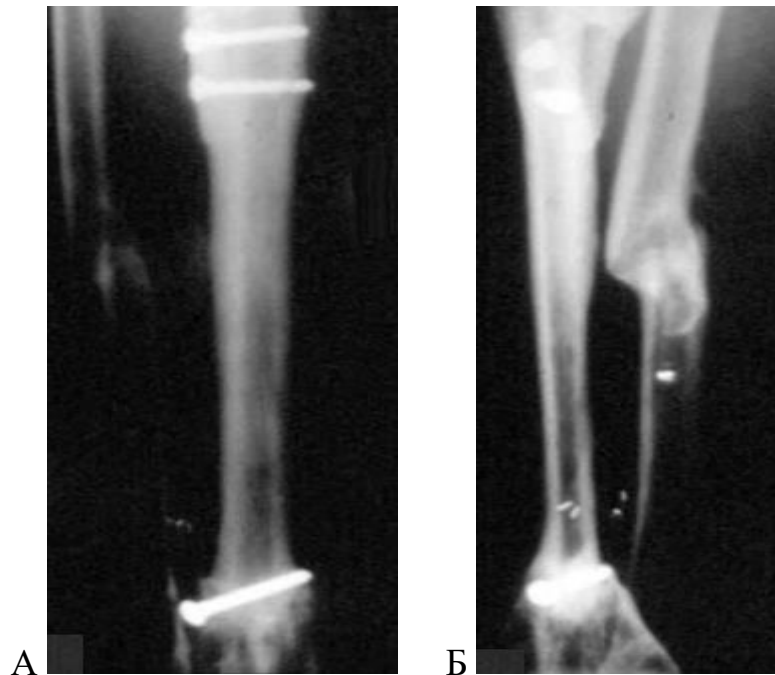


Рисунок 4.7 – Рентгенография костей голени: Вид II б - костной мозоли после пересадки свободного васкуляризированного ауто трансплантата в дефект большеберцовой кости

В таких случаях необходимо применять накостный остеосинтез с блокированием массивными пластинами, возможно и мостовидный остеосинтез.

Внеочаговый остеосинтез универсален и может быть применен при любом типе костной мозоли, особенно при необходимости сочетания пластики кожных покровов голени, поэтому на начальном этапе исследования при отсутствии опыта он наверное предпочтителен, однако в дальнейшем преимущества накостного остеосинтеза были в полной мере оценены. Преимущества видятся в том, что при погружном остеосинтезе нормальном восприятии своего состояния пациент, который уже в своей жизни встречался с данным методом лечения, совершенно по-другому оценивает качество жизни и это позволяет кардинально уменьшить сроки пребывания раненного в лечебном учреждении.

Таким образом диагностический алгоритм (Рисунок 4.8) состоит из трех уровней лечебно-диагностических мероприятий:

Первый (начальный) уровень заключается в клиническом обследовании пациента, которое проводится по стандартной методике с определением длины голени и определения амплитуды движений в смежных суставах, анализе медицинской документации, всех заключений и предыдущих исследований в динамике их развития, простом рентгенологическом исследовании в 2 проекциях, при необходимости косые или нестандартные проекции, либо рентгеноскопия для определения подвижности отломков. В результате данного этапа мы определяем группу патологического состояния: перелом или ложный сустав. Если в результате проведенного первого уровня диагностики клиническая картина и тактика лечения ясны, то необходимости продолжать диагностические исследования, нет. Таких случаев в нашей выборке было 10 пациентов (35,7% из 28).

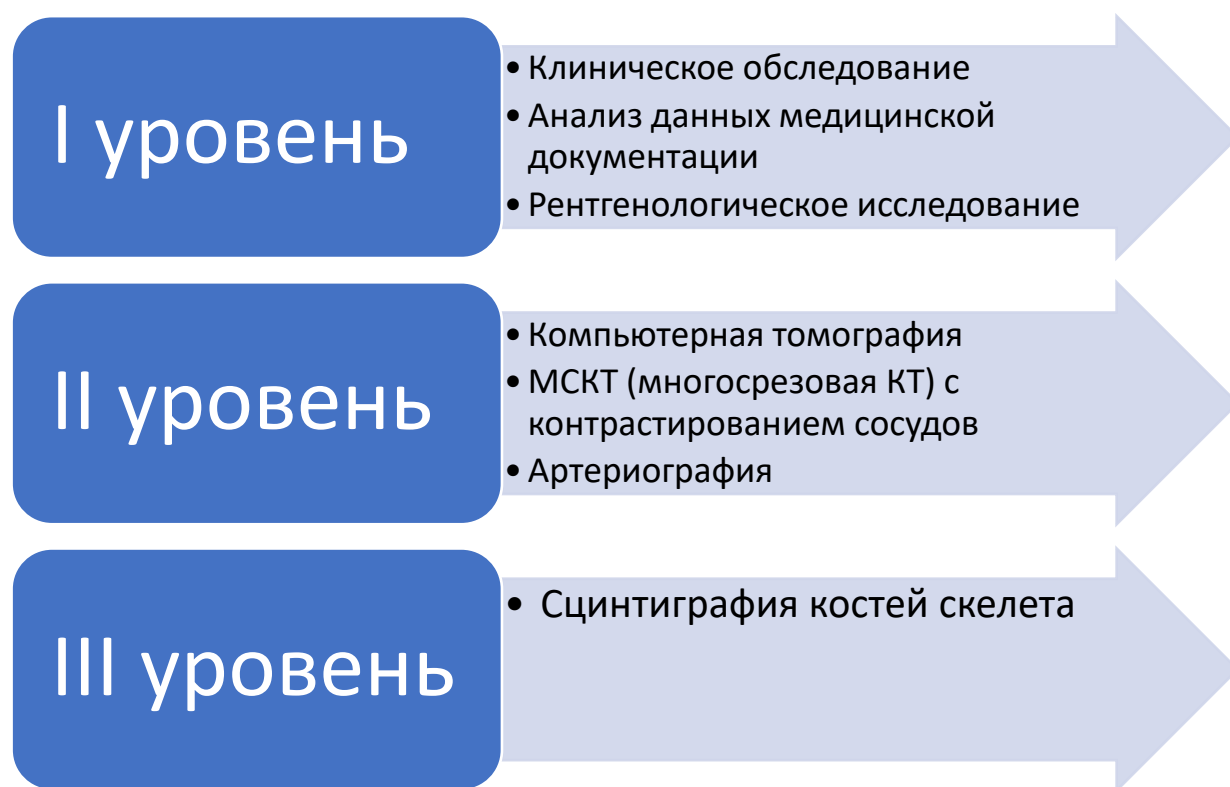

Рисунок 4.8 – Диагностический алгоритм инструментальных исследований

В случае простого перелома на уровне костной мозоли без деформации кости и проходимости костномозгового канала выбор в пользу закрытой репозиции и интрамедуллярной фиксации штифтом с блокированием, возможно в

сочетании с рассверливанием канала. В остальных случаях необходимо перейти на второй уровень.

Второй уровень диагностического алгоритма направлен на определение типа перелома и детальное изучение архитектоники костной мозоли и патологического очага (перелома или ложного сустава), и состояния магистрального кровотока конечности. При этом можно применить скрининговое УЗДС сосудов нижней конечности, если исследование дает однозначное отсутствие патологии всех трех магистральных сосудов и не планируется применение микрохирургической пластики, то можно ограничиться КТ (8 пациентов – 28,6% из 28), если какое-то из данных условий не соблюдено, необходимо выполнить ангиографию или МСКТ с контрастированием сосудов.

Данные исследования помогут нам в выборе метода репозиции (открытая или закрытая) и метода фиксации большеберцовой кости (интрамедуллярный, накостный или внеочаговый), а также поможет решить вопрос о возможности применения микрохирургической техники (свободный и несвободный лоскут) или пластики по Илизарову.

Третий уровень диагностических мероприятий включает в себя сцинтиграфию костей скелета, который позволяет с некоторой степенью достоверности решить вопрос о кровоснабжении трансплантата или ложного сустава, что также является необходимым для принятия решения о резекции ложного сустава или аваскулярных костных отломков при переломе, с последующей замещающей костной пластикой (Рисунок 4.9).

Диагностическая ценность сцинтиграфии в уровне кровоснабжения кости является спорной, но в плане диагностики аваскулярности (нет накопления РФП) является абсолютно достоверным и точным. В наших клинических случаях этот вопрос один из самых важных, так как решается вопрос о резекции кости с увеличением дефекта, таких пациентов было 8, что составило 28,6% из 28 пациентов [83]. Вид ложного сустава мы определяем по типу костной мозоли, о котором мы можем судить по рентгенографии (первый уровень) или при сложном строении ложного сустава по КТ (второй уровень). Васкуляризация или более

верно аваскулярность ложного сустава, возможно выявить только по данным сцинтиграфии (третий уровень диагностики), при атрофическом ложном суставе это достаточно частая причина, при гипертрофическом ложном суставе аваскулярный некроз встречается очень редко [83], в наших наблюдениях таких изменений не было, поэтому в нашем алгоритме данный вариант обозначен пунктирной стрелкой (Рисунок 4.9).

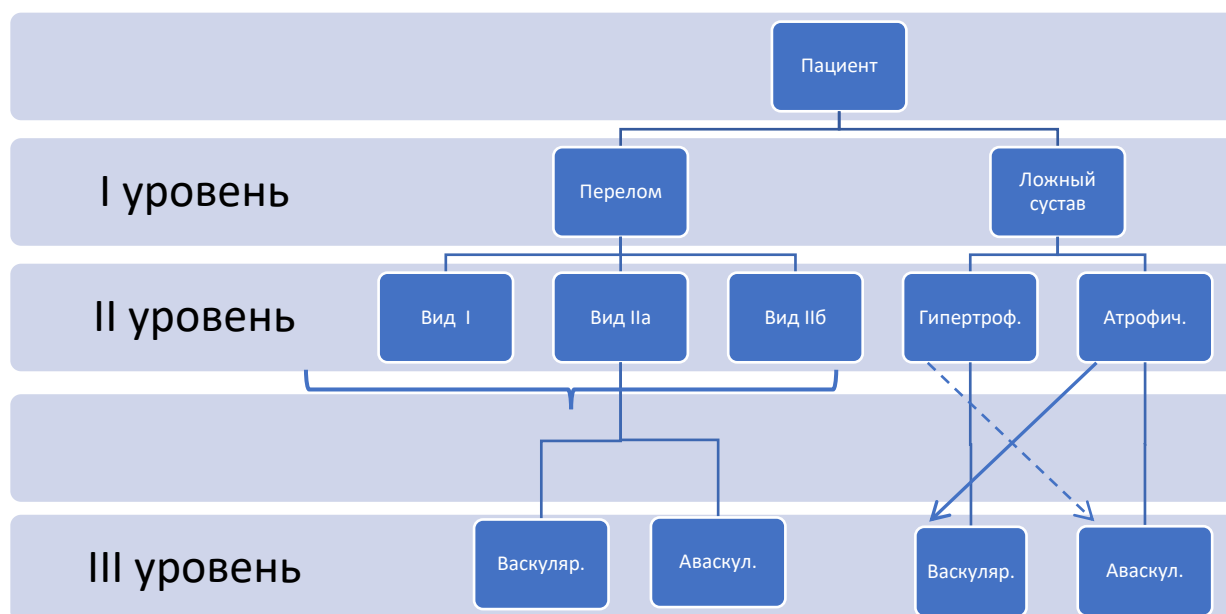
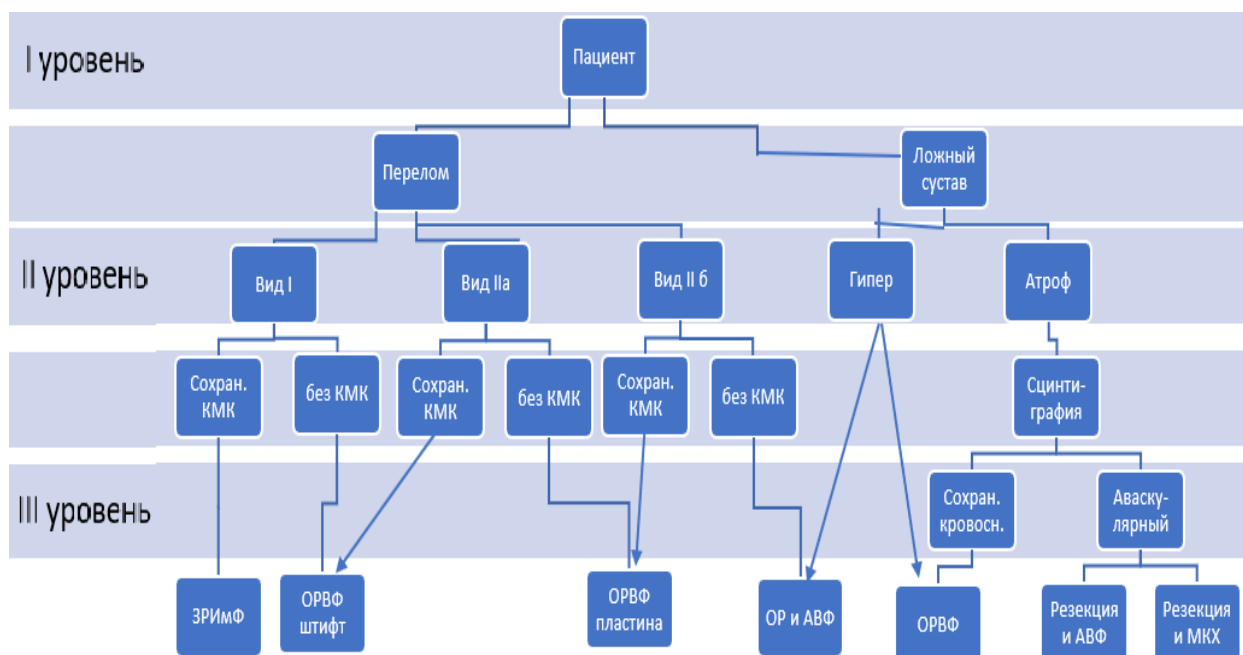


Рисунок 4.9 – Алгоритм диагностики вида костного сращения

Далее, как уже приводилось ранее, в арсенале методов мы имеем большое количество различных комбинаций закрытой и открытой репозиции отломков, открытая репозиция может сопровождаться резекций костных отломков или ложного сустава и без нее. При закрытой репозиции с сохранением проходимости костно-мозгового канала (кмок) предпочтителен интрамедуллярный блокируемый остеосинтез, при отсутствии проходимости канала на небольшом протяжении или после резекции возможно также применить открытую репозицию и

интрамедуллярный блокируемый остеосинтез, в противном случае применить фиксацию заблокированной пластиной (Рисунок 4.10).



Примечание: КМК - костно-мозговой канал, ЗРИмФ – закрытая репозиция и интрамедуллярная фиксация, ОРВФ – открытая репозиция внутренняя фиксация, ОР и АВФ – открытая репозиция и фиксация аппаратом внешней фиксации, Резекция и АВФ – резекция ложного сустава и пластика по Илизарову, Резекция и МКХ – резекция ложного сустава и микрохирургическая пересадка кости

Рисунок 4.10 – Алгоритм выбора метода хирургического вмешательства при лечении последствий огнестрельных ранений и тяжелых повреждений голени

При открытой репозиции возможно выполнение корригирующей остеотомии с последующей интрамедуллярной или накостной фиксацией, а при необходимости пластики мягких тканей выполнить внеочаговую фиксацию спицевым или стержневым аппаратами. При гипертрофическом ложном суставе, также в зависимости от типа костной мозоли и ее архитектоники, проходимости костно-мозгового канала, возможно выполнение интрамедуллярного или накостного блокируемого остеосинтеза, при аваскулярном некрозе костных отломков необходима резекция с дальнейшей пластикой дефекта кости, при этом вид фиксации будет зависеть от вида трансплантата и необходимости сочетания

пластики мягких тканей. Это может быть погружной остеосинтез или внешняя внеочаговая фиксация. Многообразие данных методов ведет к трудности правильного выбора и диктует необходимость объективизации методов оценки и исследований, поэтому необходим алгоритм принятия решений, который основан на многоуровневой диагностике.

Таким образом, предложенный лечебно-диагностический алгоритм дает, на наш взгляд, стройную систему многоуровневых диагностических методов, необходимых и достаточных для принятия решения с выработкой оптимального варианта метода лечения отдаленных последствий огнестрельных ранений и тяжелых повреждений голени, которые проходили длительное и многоэтапное лечение. Алгоритм появился на основании опыта лечения первичных и повторных хирургических вмешательств, анализа ошибок и осложнений, и настроен на получение оптимального лечебного результата.

4.2. Обоснование эффективности применения алгоритмов

Предложенные алгоритмы диагностики и лечения пациентов с последствиями огнестрельных ранений и тяжёлых травм голени мы разработали на основе проспективного и ретроспективного анализа лечения пациентов. Для проверки эффективности применения алгоритмов мы всех пациентов разделили на две группы, приняв, что первых 25 пациентов мы лечили без применения алгоритмов – это третья группа исследования (первая часть проспективного исследования), затем мы стали применять данные алгоритмы при лечении 28 пациентов (вторая часть когорты проспективного исследования) – это четвертая группа исследования. Для определения достоверности статистического анализа мы сравнили данные группы по основным параметрам полу, возрасту, тяжести травмы и сроку давности от момента первичной травмы, результаты сравнения представлены в Таблице 4.1.

Таблица 4.1 – Общая характеристика групп сравнения

Показатель	Группа	N	Среднее	Среднекв. отклонение	p*
Пол (всего м/ж)	третья	25	25\0	-	,007
	четвертая	28	21\7	-	
Возраст (лет)	третья	25	44,32	9,063	,277
	четвертая	28	46,57	5,620	
Площадь раны (см ²)	третья	25	75,9200	55,32624	,060
	четвертая	28	53,4286	26,10581	
Дефект кости (см)	третья	25	7,4000	4,07226	,058
	четвертая	28	5,5357	2,89932	
Срок давности первичной травмы (лет)	третья	25	10,56	2,663	,711
	четвертая	28	10,82	2,450	

Примечание: * - Критерий U Манна-Уитни для независимых выборок.

Из таблицы видно, что группы имеют статистически значимое различие по полу, что является случайным, распределение пациентов по возрасту (Рисунок 4.11 А) между группами различия в возрасте незначительные (III группа $44,3 \pm 9,1$ лет, IV группа $46,6 \pm 5,6$ лет) статистически значимой разницы не имеют ($p=0,277$).

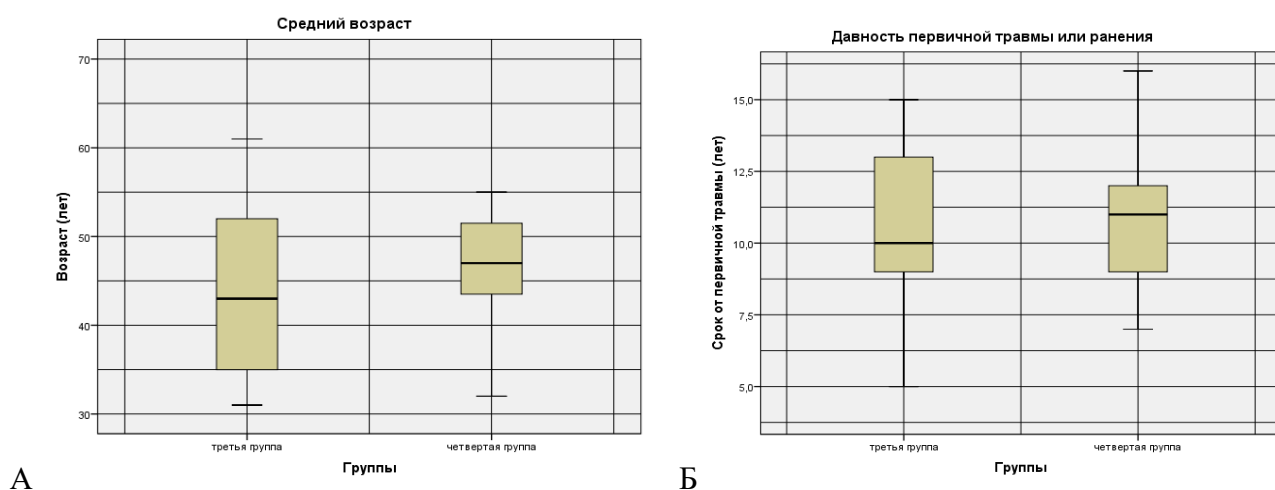


Рисунок 4.11 – Распределение пациентов по возрасту (А) и давности травмы (Б)

Тяжесть травмы мы определяли по показателям площади раны и протяжённости дефекта кости, что представлено на Рисунке 4.12.

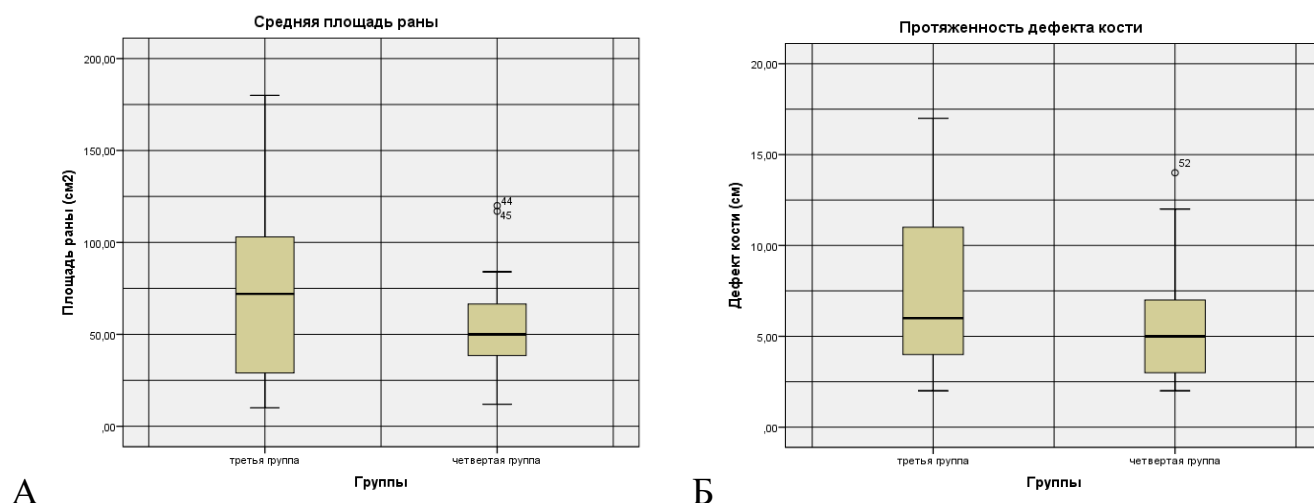


Рисунок 4.12 – Распределение пациентов по группам и по тяжести травмы:
 А – средняя площадь раны; Б – протяженности дефекта кости

Применение каких-либо других классификаций (АО, Гостило-Андерсона или Каплана-Марковой), к сожалению мало информативно, так как наши пациенты имели дефекты кости, которые не входят в существующие классификации. Перечисленные статистические показатели между группами не имеют статистически значимых различий, из чего можно сделать вывод о возможности их сравнения.

Применение диагностического алгоритма в подготовке пациента к операции и решения вопроса о методе хирургического вмешательства позволило снизить количества инструментальных исследований в 1,4 раза, в группе III (без алгоритма) всего выполнено 106 исследований (по 4,24 в среднем на одного пациента) в группе IV (с алгоритмом) 87 исследований (по 3,11 на одного пациента) с высокой степенью статистической значимости ($p=0,002$, ANOVA между группами III и IV) при том, что многие методы мы вынуждены применять как рутинные. Уменьшение количества исследований за счет аргументированного применения комбинированных методов исследования особенно показательны на таких исследованиях как МСКТ с контрастированием, которое выполнили у пациентов IV группы в 10 случаях вместо 3 в III группе (чаще в 3,3 раза), однако при этом количество КТ (уменьшилось в 6 раз) и УЗДГ артерий нижних конечностей (меньше в 7 раз) у уменьшилось в 6,4 раза (с 32 до 5 исследований), а

от инвазивного внутриаартериального вмешательства – ангиографии, удалось уйти совсем. Необходимо отметить, что МСКТ с контрастированием не только позволяет сократить количество исследований, но и уменьшить их безопасность и дает большую точность изображения. Результаты применения диагностического алгоритма представлены в Таблице 4.2.

Таблица 4.2 – Методы инструментального исследования

Метод инструментального исследования	Группы			
	III (n=25)		IV (n=28)	
	абс.	%	абс.	%
Рентгенография	25	100	28	100
Компьютерная томография	18	72,0	3	10,7
Ангиография	9	36,0	-	-
МСКТ	6	24,0	18	64,3
МСКТ с контрастированием сосудов	3	12,0	10	35,7
УЗДГ вен нижних конечностей	25	100,0	18	64,3
УЗДГ артерий нижних конечностей	14	56,0	2	7,1
Сцинтиграфия костей скелета	6	24,0	8	28,6

Далее мы повели анализ по уровню болевого синдрома по шкале ВАШ, который уменьшился в результате лечения в 1,5 раза в III группе (до операции $2,1 \pm 0,9$ балла, после операции $1,4 \pm 0,5$ балла) и в 1,8 раза в IV группе (до операции $2,2 \pm 0,7$ балла и после операции $1,2 \pm 0,5$ балла), однако, несмотря на то, что боль при окончании лечения была меньше в IV группе статистически значимой разницы выявлено не было ($p=0,176$), Таблица 4.3.

Таблица 4.3 – Сравнение уровня болевого синдрома по шкале ВАШ

Показатель	Группы	N	Среднее	Среднекв. отклонение	p*
ВАШ до операции	третья	25	2,07	,925	,549
	четвертая	28	2,20	,707	
ВАШ при выписке	третья	25	1,36	,513	,176
	четвертая	28	1,18	,452	

Примечание: * – Критерий U Манна-Уитни для независимых выборок.

При рассмотрении диаграммы распределения болевого синдрома среди групп пациентов (Рисунок 4.13) мы видим отчетливое снижение уровня боли по шкале ВАШ.

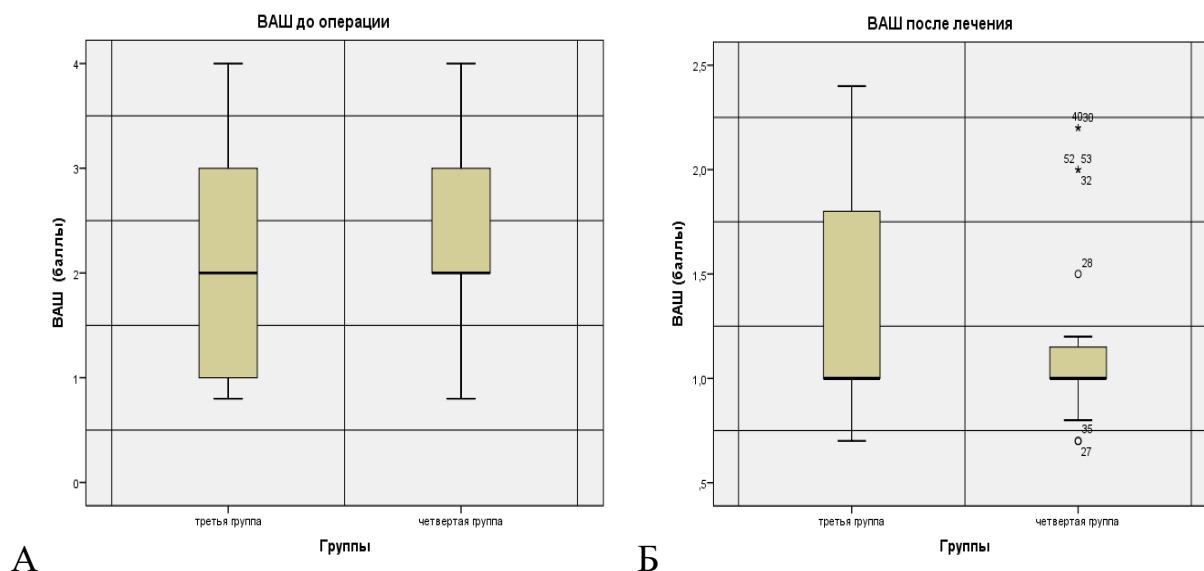


Рисунок 4.13 – Уровень болевого синдрома по шкале ВАШ: А – до операции; Б – после лечения

Однако, учитывая субъективный характер болевого синдрома и метода его определения, а также введение алгоритмов, данный факт не может объективно говорить об их эффективности. Поэтому далее приведены сравнительные данные функциональных исследований и амплитуды движений в коленном (Рисунок 4.14) и голеностопном суставах (Рисунок 4.15).

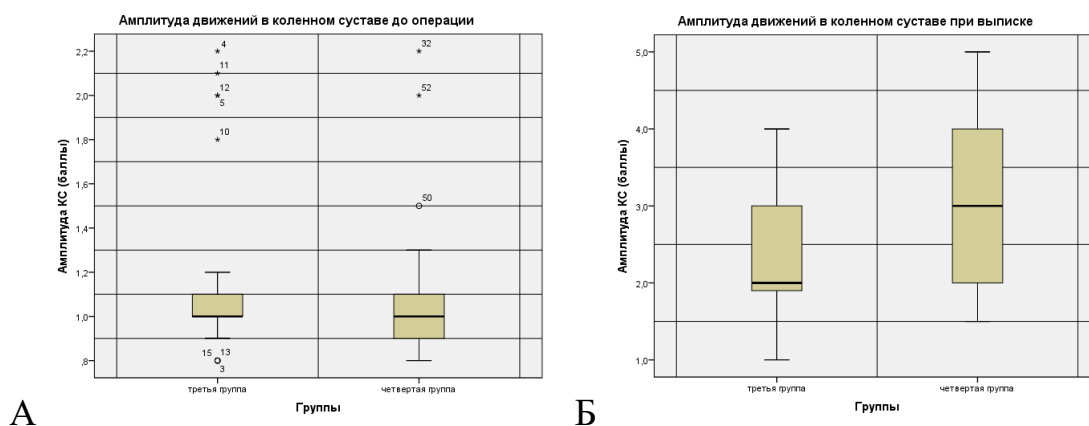


Рисунок 4.14 – Амплитуда движений в коленном суставе: А – до операции; Б – при выписке

Из диаграмм (Рисунок 4.14 А) видно, что до операции амплитуда движений в коленном суставе в IV группе была меньше, в голеностопном суставе (Рисунок 4.15 А) амплитуды были одинаковые, то после операции и после окончания лечения при выписке к работе или определения инвалидности амплитуда движений в обоих смежных сустава была больше (Рисунки 4.14 Б и 4.15 Б), хотя статистически значимой разницы выявлено не было (Таблица 4.3).

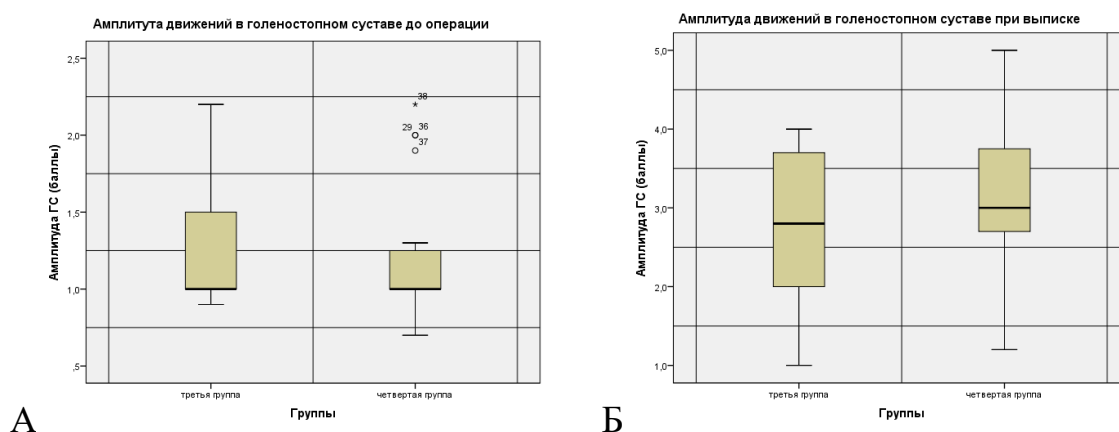


Рисунок 4.15 – Амплитуда движений в голеностопном суставе: А – до операции; Б – при выписке

Согласно данным, приведенным в Таблице 4.4, амплитуда движений в коленном и голеностопном суставах у пациентов IV группы после окончания лечения была в 1,2 раза больше чем в III группе (на 17% при $p=0,113$ и на 13 % при $p=0,12$ соответственно) [72].

Таблица 4.4 – Сравнение амплитуды движений в коленном и голеностопном суставах

Показатель	Группы	N	Среднее	Среднекв. отклонение	p*
АКС до операции	третья	25	1,180	,4416	,329
	четвертая	28	1,075	,3318	
АКС при выписке	третья	25	2,440	,9622	,113
	четвертая	28	2,893	1,0718	
АГС до операции	третья	25	1,272	,4258	,423
	четвертая	28	1,182	,3782	
АГС при выписке	третья	25	2,744	,8874	,120
	четвертая	28	3,143	,9414	

Примечание: * - Критерий U Манна-Уитни для независимых выборок.

При тестировании пациентов по шкалам ИКДС (Рисунок 4.16) и АОФАС (Рисунок 4.17) функция коленного сустава у пациентов IV группы на 7,7% была лучше, чем у пациентов III группы голеностопного сустава на 9,4% (при $p=0,133$ и $p=0,551$), но при пересчете результата тестирования по шкале АОФАС в баллах разница достигает 20%, при высокой статистической значимости разницы средних результатов ($p=0,012$), что представлено в Таблице 4.5.

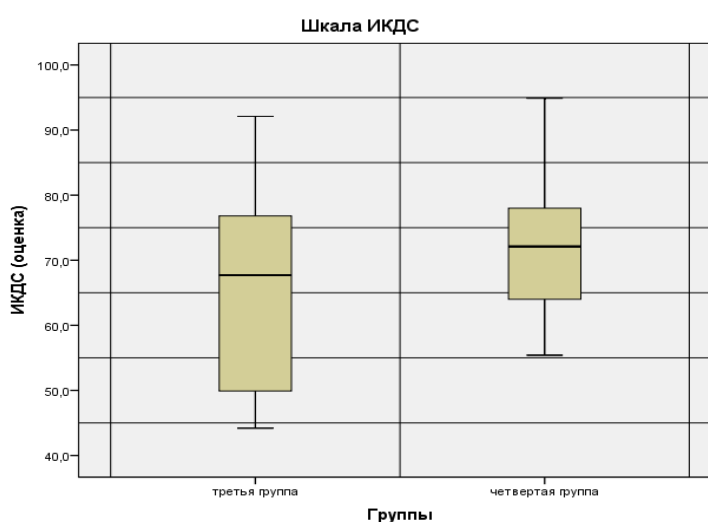


Рисунок 4.16 – Результаты тестирования пациентов по шкале ИКДС

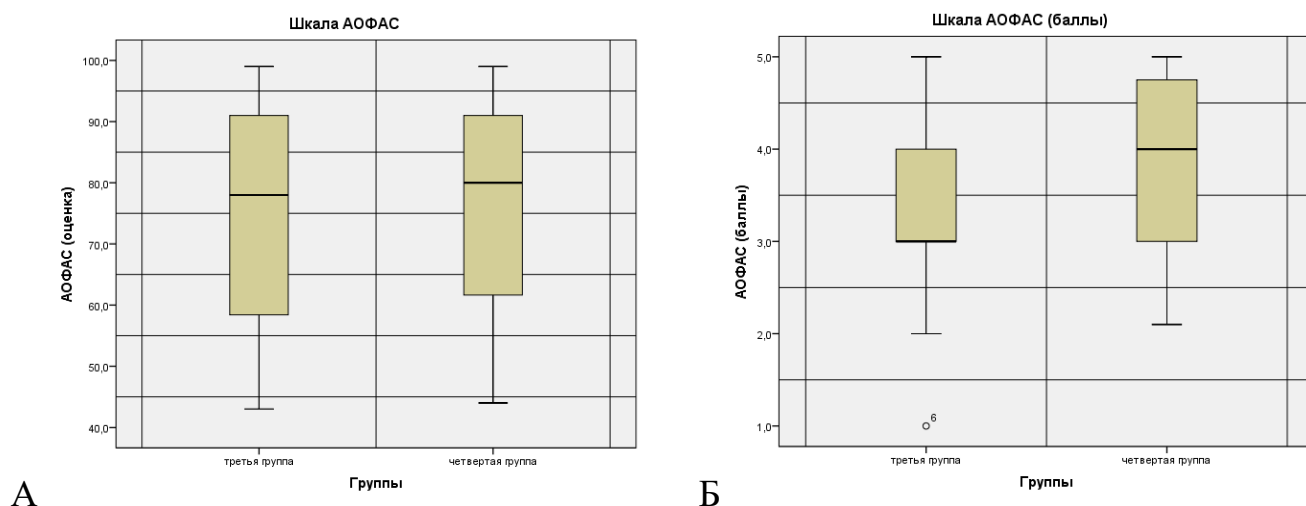


Рисунок 4.17 – Результаты тестирования пациентов по шкале АОФАС

Если тестирование по шкалам ИКДС и АОФАС не являются специализированными для огнестрельных ранений и тяжелых травм голени, а

лишь отражают функцию коленного и голеностопного сустава, то тестирование по шкале SF-36 относится к общему качеству жизни, в III группе пациентов составил в среднем $78,6 \pm 11,9$ баллов, то в IV группе он был значительно больше $88,3 \pm 6,9$ баллов (на 10,9%) при $p=0,001$, что представлено на Рисунке 4.18 и в Таблице 4.5.

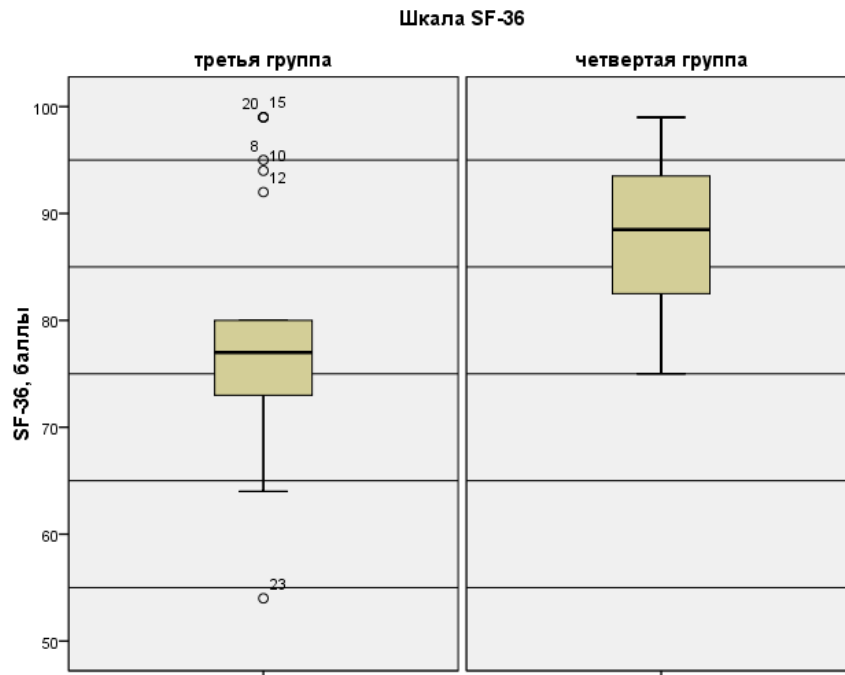


Рисунок 4.18 – Результаты тестирования пациентов по шкале SF-36

Таблица 4.5 – Сравнение показателей тестирования пациентов по шкалам

Шкала	Группы	N	Среднее	Среднекв. отклонение	p*
ИКДС	третья	25	66,416	15,6723	,133
	четвертая	28	71,975	10,5955	
АОФАС	третья	25	72,968	20,2089	,551
	четвертая	28	76,061	17,2597	
АОФАС баллы	третья	25	3,200	1,0801	,012
	четвертая	28	3,896	,8707	
SF-36	третья	25	78,64	11,853	,001
	четвертая	28	88,32	6,934	

Примечание: * - Критерий U Манна-Уитни для независимых выборок.

Показатель длительности предоперационного периода у пациентов III группы $10,4 \pm 2,1$ суток, при применении диагностического алгоритма в IV группе

уменьшился до $6,6 \pm 1,3$ суток, что на 36,5% меньше, статистически значимо ($p < 0,001$), что представлено на Рисунке 4.19 [74].

Оптимальный выбор диагностических исследований, предписываемый алгоритмом, на прямую связан с длительностью госпитального периода, который при лечении пациентов с последствиями огнестрельных ранений и тяжелой травмой голени имеет большое значение, так как снижается нагрузка на персонал лечебных учреждений и их пропускную способность в условиях массового поступления раненых и пострадавших, а также экономит ресурсы сложной диагностической техники.

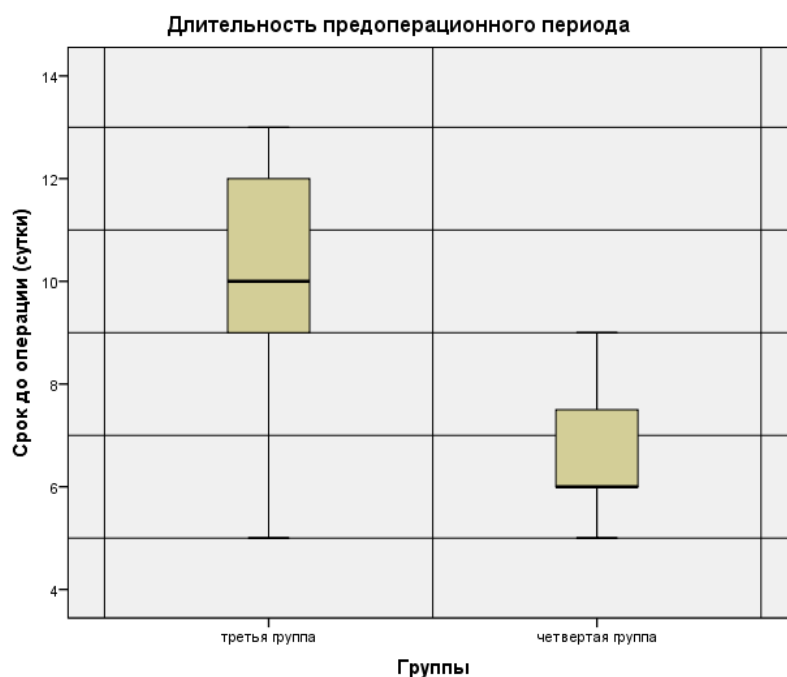


Рисунок 4.19 – Длительность предоперационного периода

Длительность госпитального периода у пациентов III группы составила $27,6 \pm 7,9$ суток, при применении диагностического алгоритма в IV группе уменьшилась до $17,6 \pm 4,4$ суток, что на 10 суток (36,2%) меньше, при статистической значимости $p < 0,001$, что представлено на Рисунке 4.20. Однако, на данный фактор большое значение имеет правильный выбор методики лечения пациента, хотя и не на прямую, а через снижение количества осложнений, повторных госпитализаций и операций.

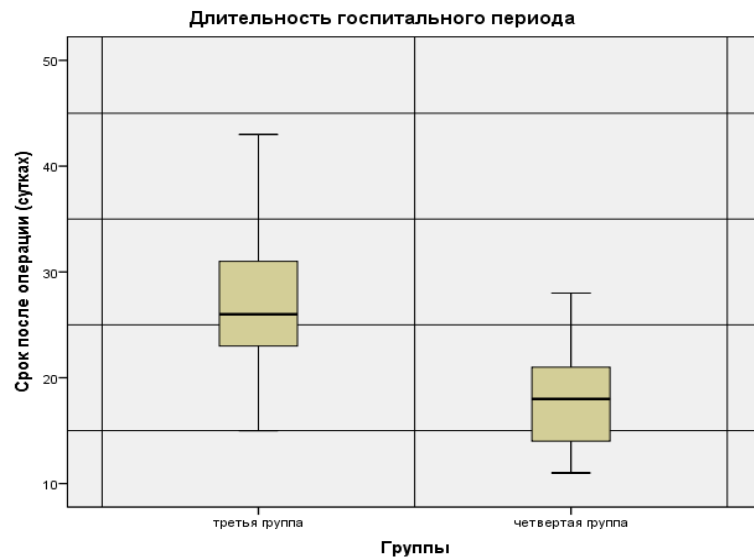


Рисунок 4.20 – Длительность госпитального периода

Средние сроки сращения в группах были у пациентов III группы составила $171,2 \pm 31,2$ суток, при применении диагностического алгоритма в IV группе увеличилась до $174,9 \pm 31,6$ суток, что на 3,7 суток (2,1%) больше, при ($p=0,671$), что представлено на Рисунке 4.21.

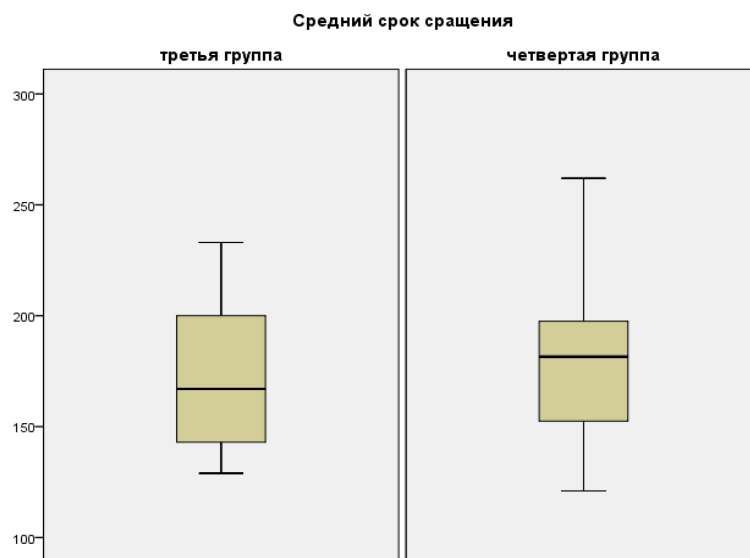


Рисунок 4.21 – Длительность сращения большеберцовой кости

Что является подтверждением того факта, что период сращения не зависит от системы диагностики и выбора лечения, а от тяжести повреждения и протяженности дефекта кости.

Показатель общей длительности лечения в III группе пациентов составил $205,5 \pm 27,3$ суток, при применении диагностически и лечебных алгоритмов за счет оптимального метода лечения, позволил сократить его у пациентов IV группы до $183,3 \pm 21,8$ суток, что на 10,1% меньше чем без применения алгоритмов, при $p=0,002$, что представлено на Рисунке 4.22 [17].

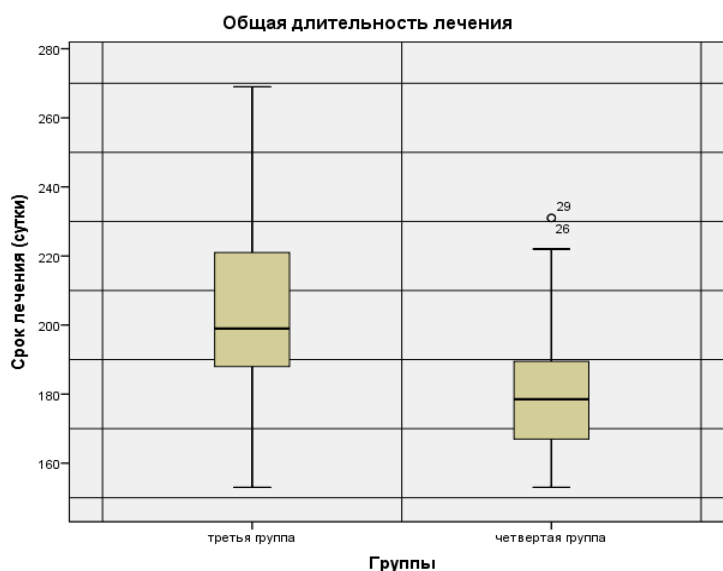


Рисунок 4.22 – Общая длительность лечения

Сводные статистические показатели по всем срокам лечения представлены в Таблице 4.6.

Таблица 4.6 – Сравнение периодов лечения пациентов между группами

Показатель	Группа	N	Среднее	Среднекв. отклонение	p*
Предоперационный период (сутки)	третья	25	10,40	2,082	,000
	четвертая	28	6,61	1,286	
Госпитальный период (сутки)	третья	25	27,64	7,979	,000
	четвертая	28	17,64	4,449	
Средний срок сращения (сутки)	третья	25	171,20	31,186	,671
	четвертая	28	174,89	31,631	
Общая длительность лечения (сутки)	третья	25	205,52	27,301	,002
	четвертая	28	183,32	21,789	

Примечание: * - Критерий U Манна-Уитни для независимых выборок.

Для иллюстрации работы диагностического и лечебного алгоритма представляется клинический пример раненного Н., 26 лет, 2004 г. получил огнестрельное сквозное осколочное ранение правой голени на границе средней и нижней трети (Рисунок 4.23).

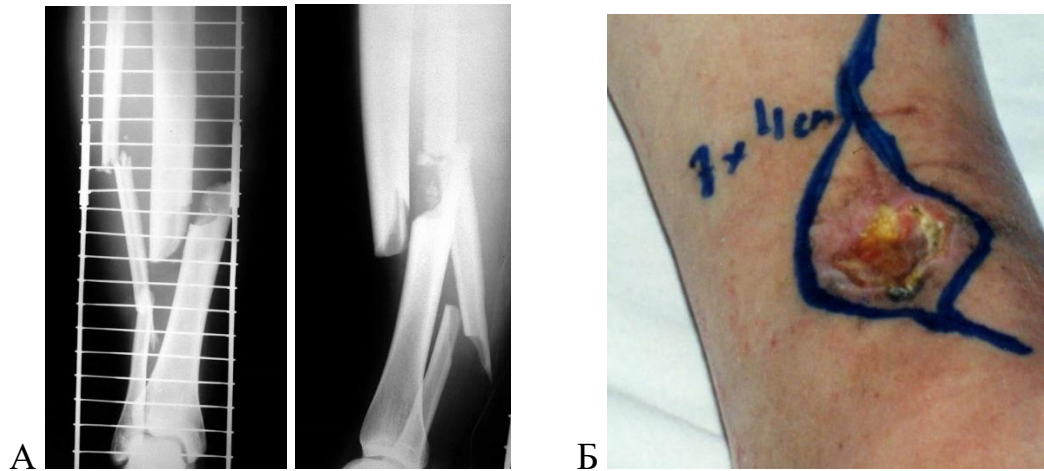


Рисунок 4.23 – Рентгенограммы пациента Н., огнестрельное ранение голени (а); Вид раны голени через 3 недели после ранения (Б)

После первичной хирургической обработки и иммобилизации стержневым аппаратом, рана зажила и выполнен остеосинтез большеберцовой кости пластиной (Рисунок 4.24).

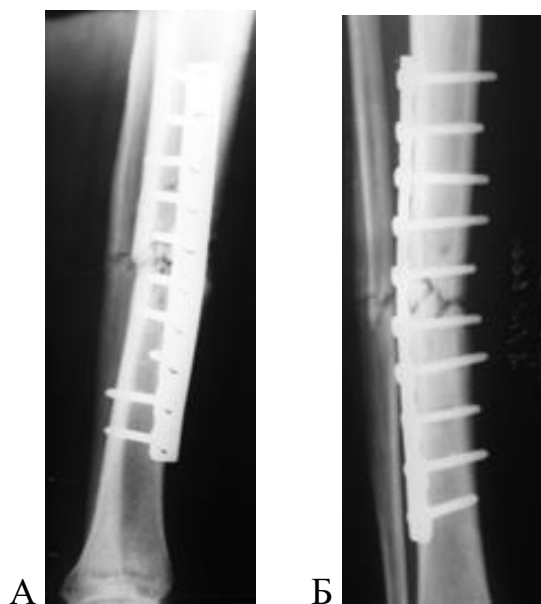


Рисунок 4.24 – Рентгенограммы пациента Н., через 1,5 месяца после остеосинтеза

Послеоперационное течение осложнилось нагноением, рана в области средней трети голени не заживала, пластина удалена и был наложен аппарат Илизарова, выполнены повторная хирургическая обработка раны и образовался дефект мягких тканей передней поверхности голени дном которого была большеберцовая кость. Принято решение заместить дефект мягких тканей голени свободным торакодорзальным лоскутом (Рисунок 4.26).

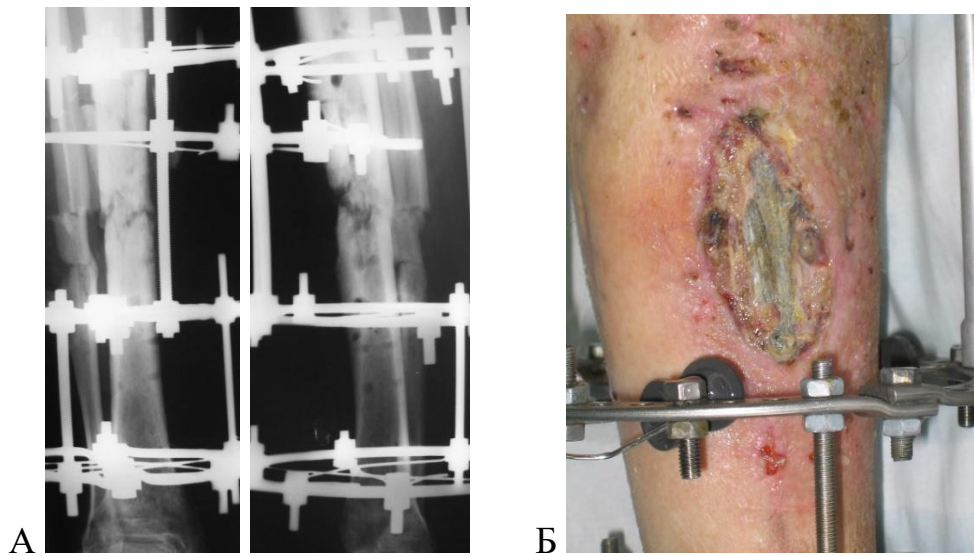


Рисунок 4.25 – Рентгенограммы пациента Н. огнестрельное ранение голени (А); Вид раны голени через 3 месяца после ранения (Б)

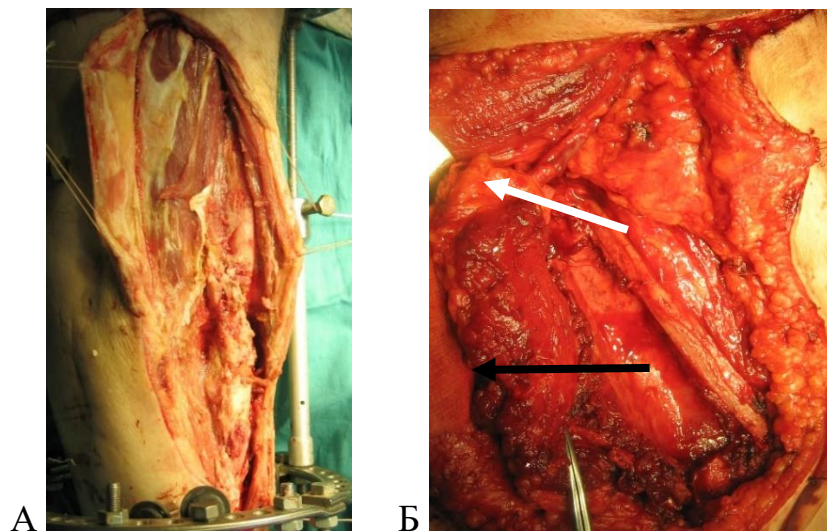


Рисунок 4.26 – Пациент Н: А – иссечение раны голени, краевая резекция большеберцовой кости; Б – дефект мягких тканей замещен свободным торакодорзальным лоскутом, белая стрелка - сосудистая ножка, черная стрелка - широчайшая мышца спины

Выполнена некрэктомия и краевая резекция большеберцовой кости, сосудистая ножка торакодорзального лоскута анастомозирована с передней большеберцовой артерией в верхней трети голени по типу «конец в бок», послеоперационный период гладкий, раны зажили (Рисунок 4.27).

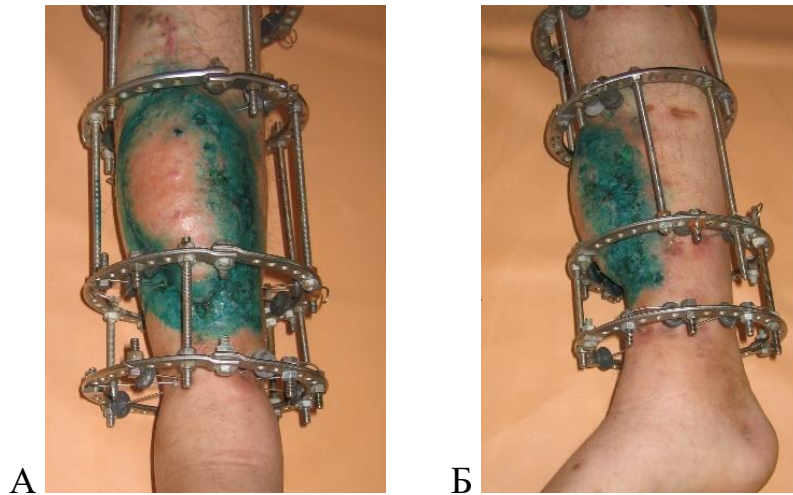


Рисунок 4.27 – Пациент Н: вид голени, раны зажили

Однако отмечена замедленная консолидация переломов костей голени. Неоднократно выполнялись этапные компрессионно-дистракционные маневры аппаратом Илизарова, в конечном итоге, через 16 месяцев перелом сросся, опороспособность конечности восстановлена (Рисунок 4.28). Пациент уволен из вооруженных сил по контрактуре голеностопного сустава.

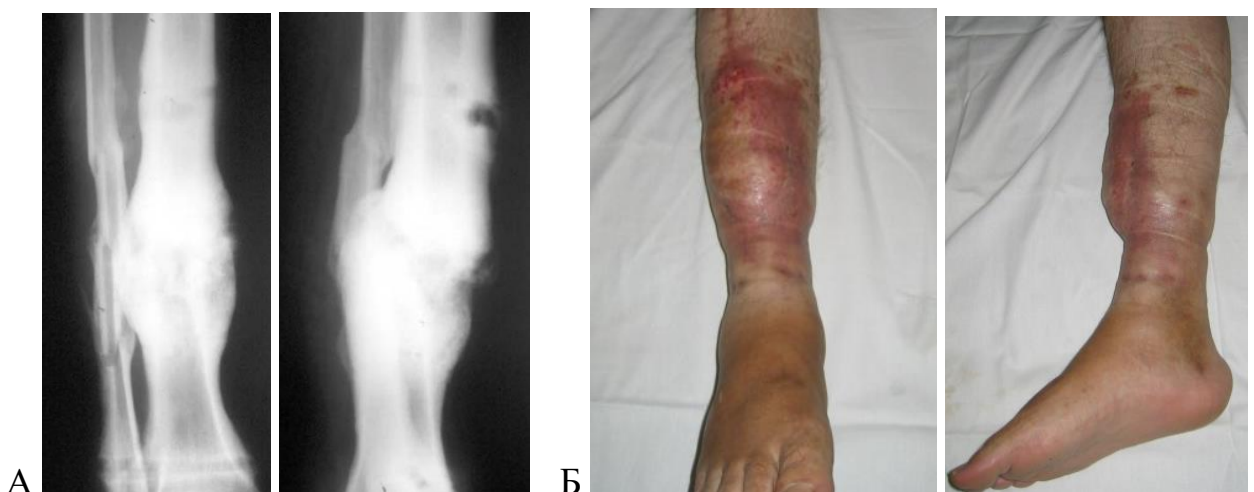


Рисунок 4.28 – Пациент Н: А – переломы костей голени срослись (гипертрофический ложный сустав?); Б – вид голени

Через 5 лет после окончания лечения почувствовал боли в области голени на уровне «старого перелома», травмы отрицает, начал опираться на трость. В течение месяца после начала болей появилась незначительная подвижность в нижней трети голени, осевая нагрузка стала болезненной и затем резко болезненной, вынужден был перейти на костыли, однако по техническим причинам приехать в госпиталь не мог. В госпиталь обратился только через 3 месяца. При осмотре голень отечная, болезненная, укорочена на 2 см, отмечается значительная угловая подвижность до 5° - 7° . Выполнена рентгенограмма, выявлен атрофический ложный сустава большеберцовой кости, КТ диагноз подтвержден (Рисунки 4.29 А-Б). При артериографии подколенной артерии голени выявлено повреждение задней большеберцовой артерии с медленным неполным ретроградным наполнением (Рисунок 4.29 В).

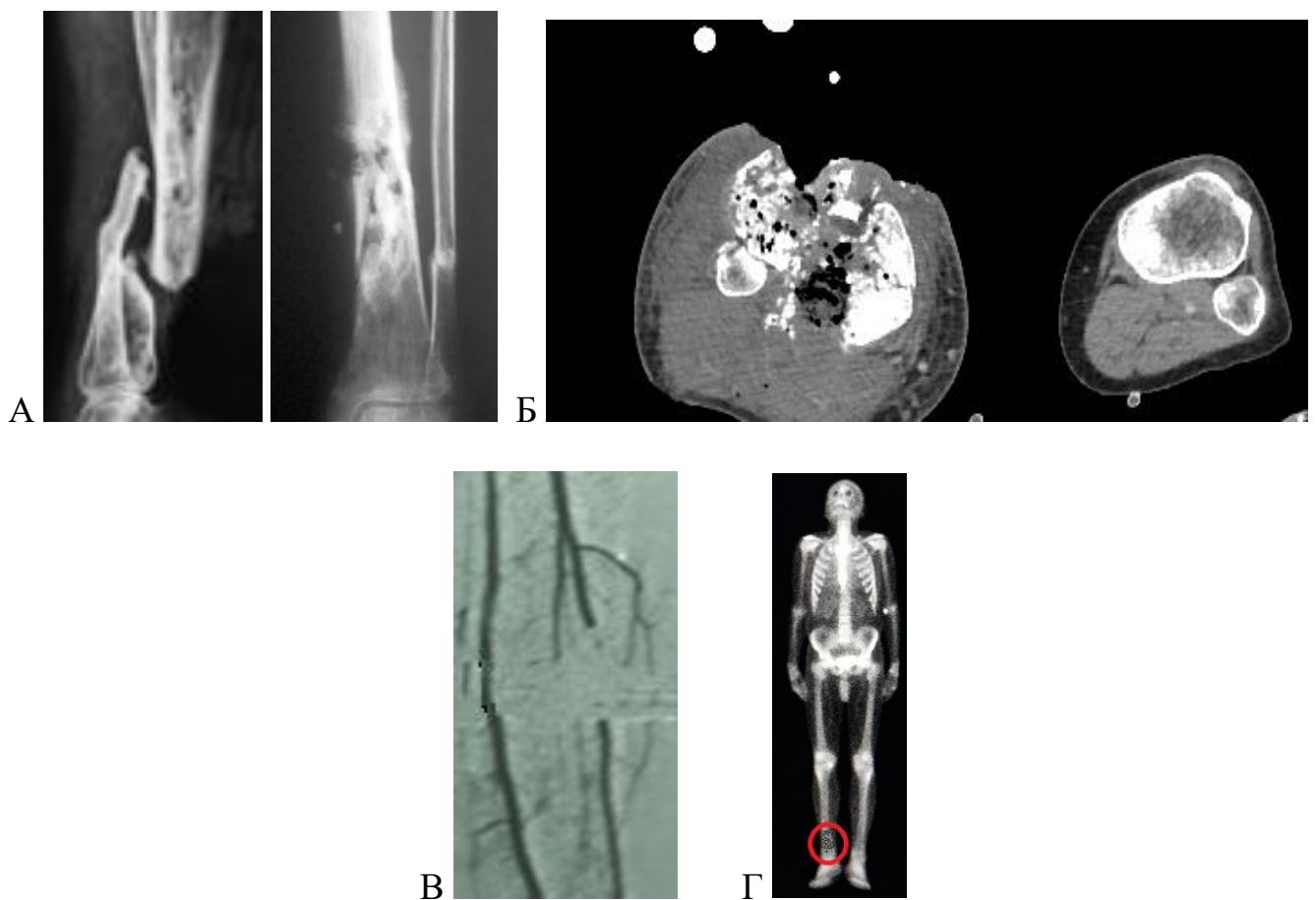


Рисунок 4.29 – Рентгенограммы пациента Н: А – атрофический ложный сустав; Б – КТ, В – артериография: повреждение задней большеберцовой артерии голени; Г – сцинтиграфия костей скелета накопления РФП в области нижней трети голени

При сцинтиграфии костей скелета выявлено снижение накопления РФП в области нижней трети голени (Рисунок 4.29 Г).

На основании проведенного обследования (диагностический алгоритм 3 уровня), учитывая аваскулярный характер ложного сустава и нарушение магистрального кровотока принято решение (лечебный алгоритм) выполнить резекцию большеберцовой кости и одномоментную пластику свободным васкуляризированным аутотрансплантатом из фрагмента малоберцовой кости с попыткой восстановления проходимости задней большеберцовой артерии за счет артерии трансплантата (Рисунок 4.30).

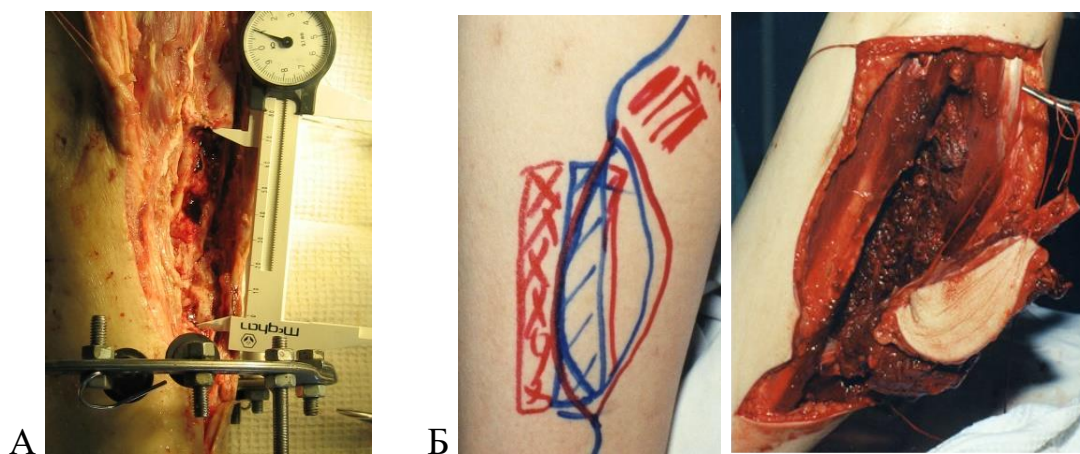


Рисунок 4.30 – Пациент Н., интраоперационная картина: А – резекция атрофического ложного сустава, дефект большеберцовой кости 7 см; Б – разметка и этап взятия свободного малоберцового трансплантата

Этапы операции представленные на Рисунке 4.30, выполнены резекция большеберцовой кости в нижней трети голени на протяжении 8 см, а также проксимальный и дистальный концы задней большеберцовой артерии. На противоположной голени в верхней трети взят фрагмент малоберцовой кости длиной около 10 см с мягкотканым лоскутом, на питающих сосудах, при этом сосудистая ножка трансплантата – малоберцовая артерия выделена проксимально и в дистальном направлении. После чего выделенные проксимальный и дистальный концы артерии трансплантата анастомозированы с концами задней большеберцовой артерии по типу «конец в конец», восстановлен сквозной кровоток, вена трансплантата анастомозирована с ветвью подкожной вены голени. Костный

фрагмент малоберцовой кости внедрен в метадиафизарную часть большеберцовой кости и проксимально с диафизарным концом и заклинены при помощи аппарата Илизарова (Рисунок 4.31).

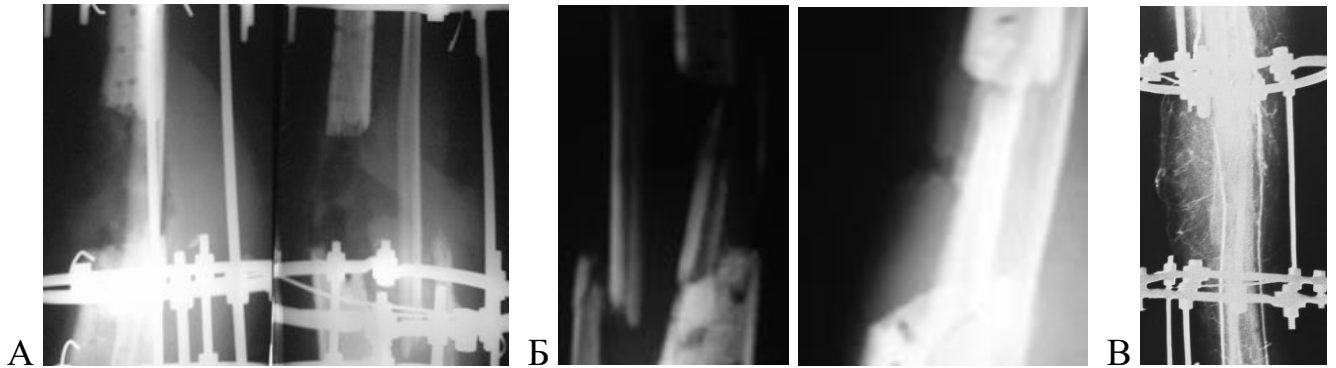


Рисунок 4.31 – Рентгенограммы пациента Н: А – интраоперационно, дефект большеберцовой кости; Б – дефект замещен свободным малоберцовым трансплантатом; В – послеоперационная ангиография

При послеоперационной артериографии через сутки после операции магистральный кровоток восстановлен. В дальнейшем послеоперационный период протекал гладко, пациент после заживления ран и сращения малоберцового трансплантата с большеберцовой костью был выписан и контрольный осмотр через 2 года показал гипертрофию и перестройку большеберцовой кости (Рисунок 4.32).

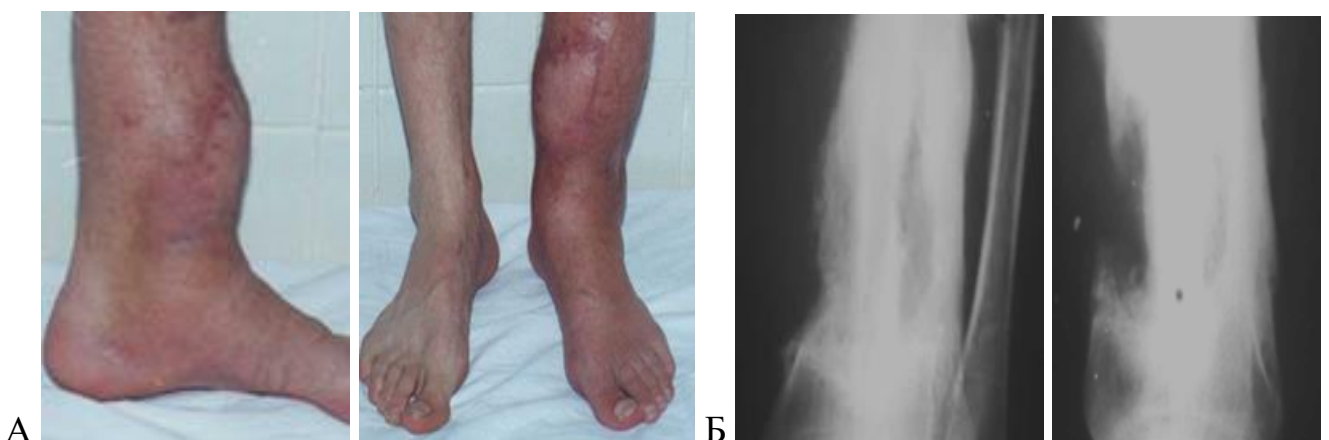

Рисунок 4.32 – Пациент Н: А – вид голени через 2 года после операции; Б – рентгенограммы голени костная мозоль в области дефекта большеберцовой кости

Данный пример демонстрирует диагностический и лечебные подходы, которые позволили добиться удовлетворительного результата лечения у данного непростого пациента с последствиями огнестрельного ранения голени. Возможно предположить, что если на этапе лечения ложного сустава не было диагностировано нарушение магистрального кровоснабжения и отломков ложного сустава и выполнен остеосинтез, то с большой долей вероятности могло быть получено несращение отломков большеберцовой кости, как в следующем клиническом примере, в котором была похожая клиническая ситуация. Пациенту В. без полного обследования кровоснабжения сегмента был выполнен остеосинтез ложного сустава после огнестрельного ранения, а через 7 месяцев получили перелом металлоконструкции (Рисунок 4.33).

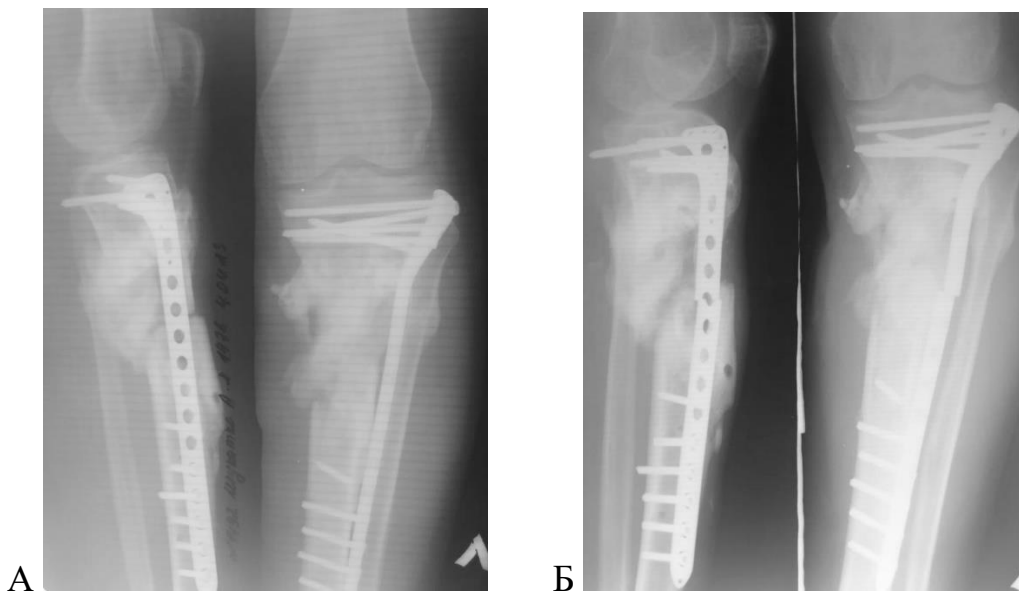


Рисунок 4.33 – Рентгенограммы пациента В.: А – остеосинтез ложного сустава пластиной; Б – перелом пластины через 7 месяцев после операции

В дальнейшем при обследовании выявлено повреждение задней большеберцовой артерии на уровне перелома, что было подтверждено данными сцинтиграфии (Рисунок 4.34).

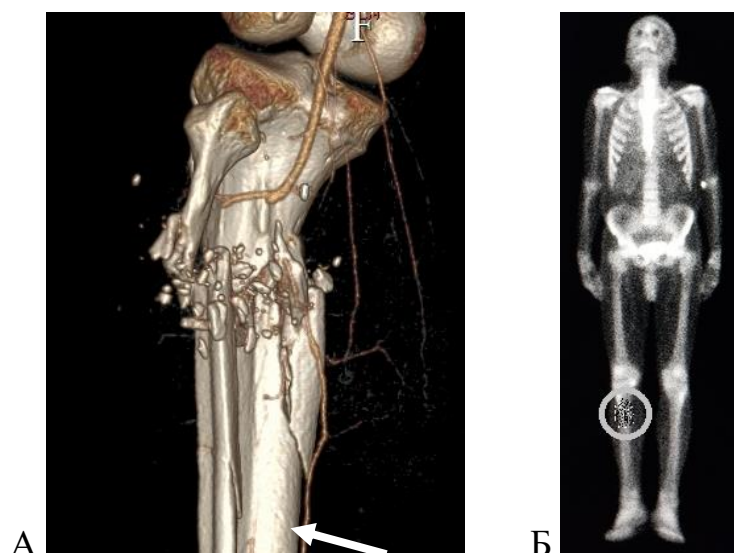


Рисунок 4.34 – МСКТ с артериографией: А – стрелка показывает уровень повреждения задней большеберцовой артерии; Б – овал указывает на зону снижения накопления РФП в области ложного сустава

В дальнейшем пациенту выполнена резекция ложного сустава с замещением дефекта кости, что потребовало лечения в общей сложности более 15 месяцев. Данное наблюдение демонстрирует механизм работы диагностического алгоритма и выбора оптимальной хирургической тактики, что заложено в лечебном алгоритме.

Таким образом, в заключении данного раздела диссертационного исследования можно сказать, что разработка и применение диагностических и лечебных алгоритмов при многокомпонентных повреждениях голени, длительном и разнообразном лечении, а также последствиях ранений и травм дает некоторое улучшение функции коленных и голеностопных суставов, и что подтверждается клиническими методами и тестированием, и особенно показывает преимущество в сокращении сроков лечения пациентов.

4.3. Осложнения

Осложнения в проспективном исследовании встретились в 7 случаях (13,2%), в 4 (7,5%) случаях в группе травмы и 3 (5,7%) случаях в группе ложные суставы, при этом все осложнения были среди пациентов до применения

алгоритмов (III группа (n=25) 7 случаев - 28%), в группе применения алгоритмов осложнений не было (IV группа (n=28)).

Как мы уже отмечали, у одного (1,9 %) пациента III группы произошел тотальный некроз лоскута (Рисунок 4.35). При тотальном некрозе лоскута и выполнении некрэктомии удалось сохранить костные фрагменты ребер, а кожно-мышечная часть лоскута иссечь. После купирования воспалительного процесса была выполнена несвободная пластика икроножным лоскутом контралатеральной голени («итальянская пластика») с последующим дистракционным остеогенезом. Таким образом, сохранившиеся фрагменты ребер продолжали функционировать как не васкуляризированный трансплантат и выполняли остеоиндуктивную и остеокондуктивную функции, защищая регенерат и мягкие ткани на этапе дистракции [12, 72].

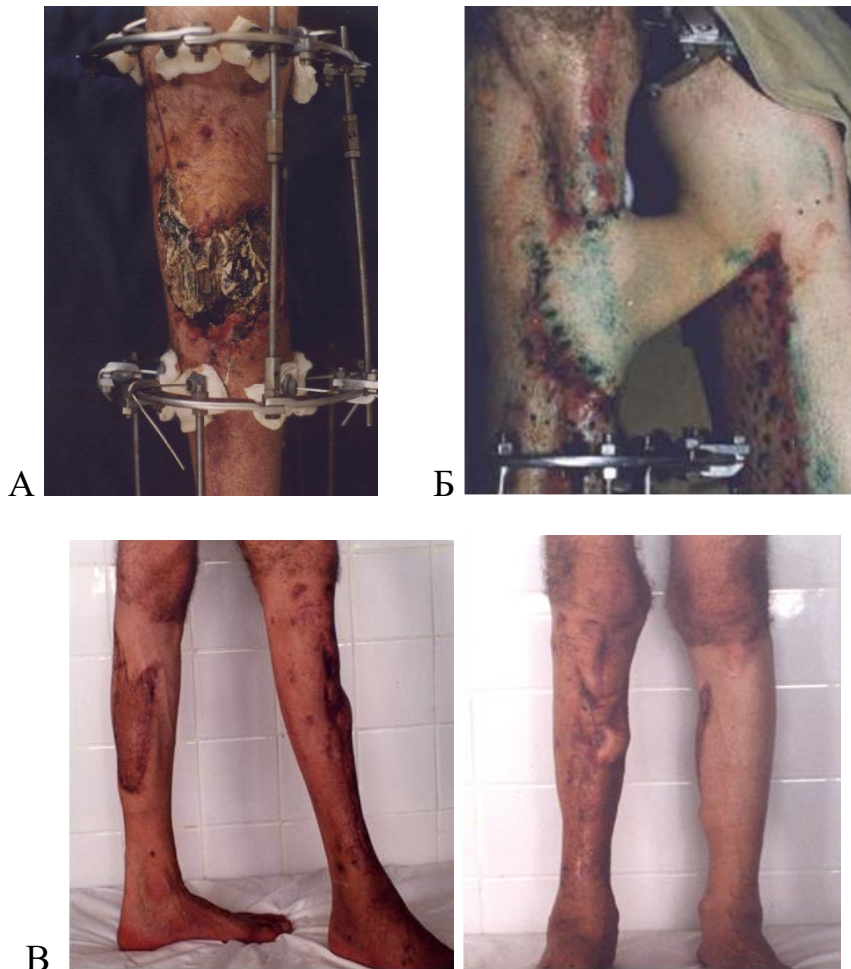


Рисунок 4.35 – Тотальный некроз ТДЛ с фрагментом 7 ребра: А – некроз лоскута, Б – итальянская пластика; В - вид голени пациента после окончания лечения

В одном случае (1,9%) у пациента с дефектом мягких тканей и костей голени (Рисунок 4.36 А) произошел субтотальный некроз лоскута, который затрагивал преимущественно нижнюю половину кожной части лоскута [12, 72].

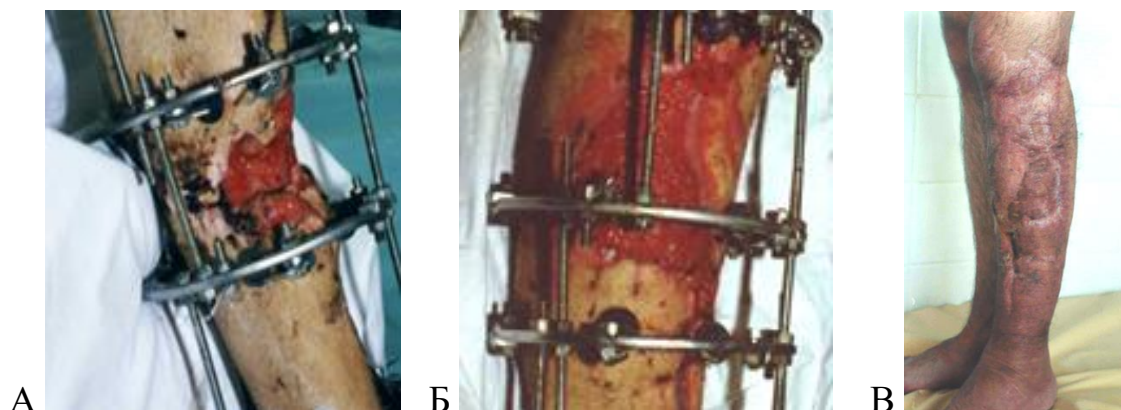


Рисунок 4.36 – Субтотальный некроз лоскута (А), внешний вид гранулирующей раны перед аутодермопластикой (Б), функциональный результат (В)

В связи с тем, что некроз носил поверхностный характер, некрэктомию не выполняли, а сформировавшийся струп функционировал как биологическая заплатка. Спустя три недели после некроза лоскута была выполнена некрэктомия. Глубина некроза ограничивалась кожей и подкожно жировой клетчаткой, перфузия мышечной части лоскута была сохранена. После появления зрелых сочных грануляции (Рисунок 4.36 Б) была выполнена успешная аутодермопластика расщепленным кожным трансплантатом. Затем был выполнен дистракционный остеогенез по Г. А. Илизарову, костный дефект устранен, аппарат демонтирован, функция конечности восстановлена (Рисунок 4.36 В) [12, 72].

В III группе у трех пациентов (5,7%) нам пришлось столкнуться с воспалением мягких тканей вокруг спиц, угрожавшим развитием спицевого остеомиелита. У одного пациента (1,9%) воспаление было купировано путем удаления спицы. У двух других пациентов (3,8%) с параспицевым воспалением удаление спиц привело к развитию спицевого остеомиелита, что потребовало удаление спиц, нексеквестрэктомию и перемонтаж АВФ, в результате чего воспалительные явления так же были купированы (Рисунок 4.37) [12, 72].

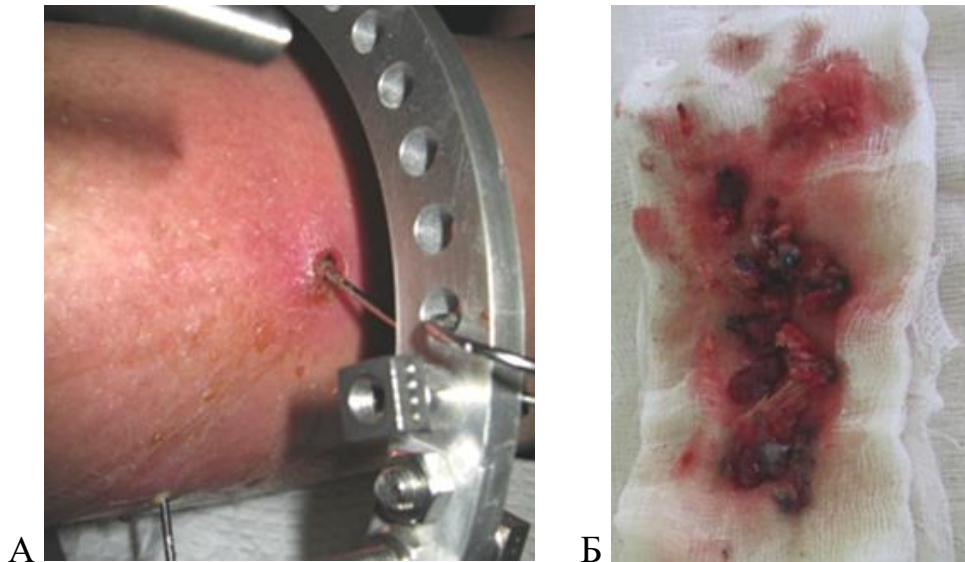


Рисунок 4.37 – Спицевой остеомиелит: А – воспаление мягких тканей вокруг спицы; Б – некротические ткани, удаленные при санации спицевого канала

У одного (1,9 %) пациента III группы, которого оперировали по поводу ложного сустава средней трети голени методом микрохирургической пластики ТДЛ с фрагментом 8 ребра, через 18 месяцев после выздоровления, при падении с высоты собственного роста произошел закрытый косой перелом регенерата по верхнему краю сросшегося фрагмента восьмого ребра. После перелома была выполнена компьютерная томография с трехмерной реконструкцией (Рисунок 4.38) [12, 72].

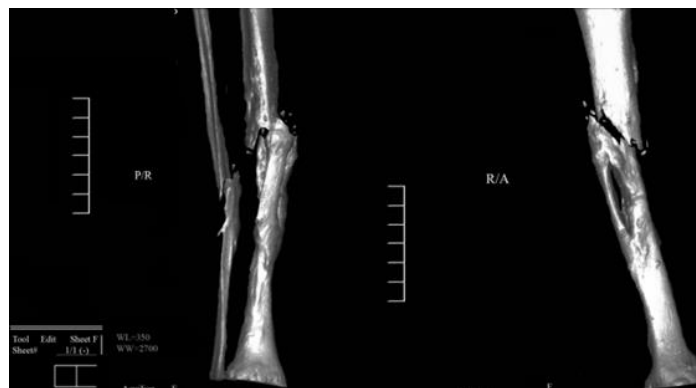

Рисунок 4.38 – Компьютерная томография, перелом большеберцовой и малоберцовой костей по верхней границе регенерата

По результатам КТ было выяснено, что линия перелома распространяется выше регенерата на интактный кортикальный слой большеберцовой кости. В

связи с этим было принято решение о фиксации перелома аппаратом внешней фиксации, костнопластические операции этому пациенту не выполнялись. Перелом сросся через 4 месяца, аппарат внешней фиксации был демонтирован. Через 20 месяцев после демонтажа аппарата при контрольном осмотре реконструкция кости была признана состоятельной (Рисунок 4.39), функция конечности восстановилась [12].

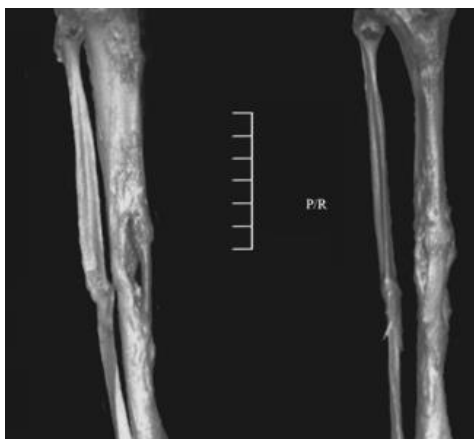


Рисунок 4.39 – Компьютерная томография: сросшийся перелом обеих костей голени

Ложный сустав области пересаженного микрохирургического малоберцового трансплантата имел место у 1 (1,9%) пациента в III группе. Пластику дефекта большеберцовой кости у данного пациента выполнили свободным васкуляризированным лоскутом малоберцовой кости контралатеральной голени, фиксацию голени осуществляли АВФ, который был демонтирован через 6 месяцев после реконструктивной операции. Через два года при контрольном осмотре был обнаружен тугой ложный сустав в средней трети пересаженного малоберцового лоскута (Рисунок 4.40 А), каких-либо жалоб не было, поэтому продолжили наблюдение. Через 6 лет при осмотре нарушение функции нижней конечности было незначительным, а рентгенологически выявлено исчезновение ложного сустава и структурная перестройка трансплантата по кортикальному типу (Рисунок 4.40 Б-В). Пациент был доволен достигнутым функциональным результатом (Рисунок 4.41).

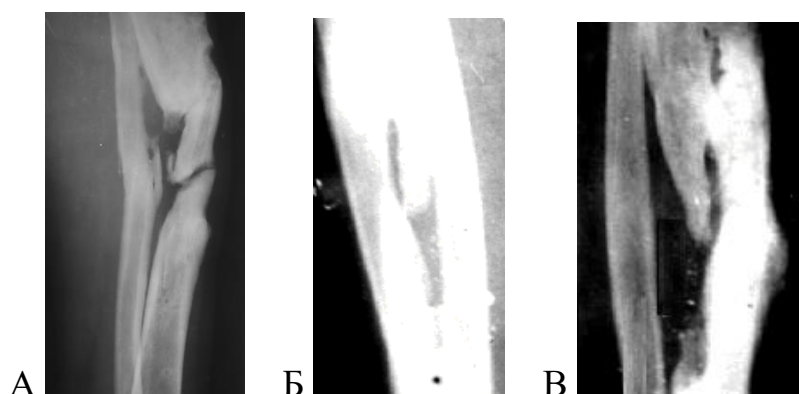


Рисунок 4.40 – Ложный сустав трансплантата, через 2 года после замещения дефекта (А), рентгенография через 6 лет после операции, ложный сустав консолидировался (Б, В)




Рисунок 4.41 – Функция нижних конечностей через 6 лет после замещения дефекта

В данном случае, на наш взгляд, произошла спонтанная физиологическая тиббиализация малоберцовой кости, которая под постепенно нарастающей нагрузкой на голень, гипертрофировалась и взяла на себя нагрузку, при этом большеберцовая кость срослась.

Таким образом, в результате сравнительной оценки результатов и исходов лечения пациентов с последствиями огнестрельных и тяжелых открытых переломов костей голени, можно заключить следующее, что применение диагностических и лечебных алгоритмов в процессе лечения данных пациентов позволяет избежать осложнений.

ЗАКЛЮЧЕНИЕ

Значительный удельный вес боевой травмы конечностей, тяжесть и длительность лечения и реабилитации данной категории раненых, а также возможность получения лучших функциональных результатов и сокращения сроков лечения при использовании современных методов реконструктивной микрохирургии определяют актуальность научных изысканий, направленных на усовершенствование этапа специализированной хирургической помощи раненым с дефектами костных структур конечностей [53].

Точного определения понятия последствия тяжелых повреждений конечностей в современной научной литературе отсутствует, данные повреждения относятся чаще всего к поздним осложнениям отдельных методов лечения, но некоторыми исследователями, к которым относятся авторы, данная трактовка данной патологии не считается правильной, выделение отдельных аспектов помогает в дальнейшей диагностической и лечебной практике и требует отдельного внимательного анализа. Описание собственного опыта изучения отдаленных последствий огнестрельных ранений и других тяжелых повреждений голени, комбинированного применения современных методик в литературе отсутствует, диагностические и лечебные возможности их совместного использования не исследованы, что остается не решенным вопросом клинической практики, что определило актуальность работы и цели исследования.

Целью исследования явилось улучшение результатов лечения пациентов с отдаленными последствиями огнестрельных и других тяжелых травм голени за счет внедрения диагностических и лечебных алгоритмов оптимизирующих лечебный процесс.

Отдаленные последствия огнестрельных ранений и тяжелых открытых повреждений голени характеризуются состоянием мягких тканей, магистрального кровоснабжения сегмента и локального костной ткани, вида костной мозоли и характера сращения большеберцовой кости, наличии или отсутствии малоберцовой кости. Все это дает основания принять решение в необходимости

иссечения рубцов и резекции костных отломков или ложного сустава, сделать выбор методов реконструкции кости и мягких тканей, метода остеосинтеза и имплантата, применить комбинации методов.

Диссертационная работа проведена в отделениях травматологии и гнойной хирургии ФГБУ «3 ЦВКГ им. А.А. Вишневого» и ФГБУ «ГВКГ им. Н.Н. Бурденко» совместно с клиникой травматологии, ортопедии и патологии суставов ФГАОУ ВО Первый МГМУ имени И.М. Сеченова Минздрава России (Сеченовский Университет), включено в исследование 53 пациента (с 2015 по 2022 г.), с отдаленными последствиями огнестрельных и других тяжелых открытых травм голени, которые получили повреждения в период с 1996 по 2010 гг. и завершили лечение. В последующем они снова поступили в военные госпитали для лечения с повторными травмами и заболеваниями в области голени ассоциированными с первичным повреждением.

Диссертационное исследование проводилось в двух направлениях: первое заключалось в ретроспективном анализе медицинской документации и результатов лечения по историям болезни на предыдущем этапе, выявляли причинно-следственную связь, сравнивали методы лечения и возможные ошибки предыдущего лечения, осложнения и исходы. Параллельно проводилось проспективное исследование и анализ результатов лечения. После включения 25 пациентов (2015–2017 г.) и (ретро и проспективного) анализа результатов лечения был разработан диагностический и лечебный алгоритм, и набрана группа пациентов, на которых была проверена эффективность работы алгоритмов.

Из 53 пациентов было 46 (86,8%) мужчин и 7 (13,2%) женщин, средний возраст пациентов составил $45,5 \pm 7,5$ лет, средний срок от первичного повреждения до госпитализации по поводу перелома или ложного сустава составил $10,7 \pm 2,5$ лет. Первую (I) группу составили 30 (56,7%) пациентов, которые получили травму - перелом обеих костей голени в области старого сросшегося перелома или замещенного дефекта большеберцовой кости; во Вторую (II) группу вошли 23 (43,4%) пациента, у которых при появлении болевого синдрома без травмы диагностировали ложный сустав большеберцовой

кости или при незначительной травме в месте «старого» повреждения. По данным анамнеза (или медицинской документации) повторные повреждения по механизму травмы были по типу высокоэнергетической травмы у 11 (20,8%) пациентов (ДТП или падение с высоты более роста человека), у 19 (35,8%) - низкоэнергетические травмы (падение с высоты собственного роста или при занятии физическими упражнениями). У 17 (32,1%) пациентов повторной травмы в анамнезе не отмечено, а у 6 пациентов (11,3%) механизм повторной травмы расценен как неадекватный для перелома большеберцовой кости. Огнестрельных ранений и открытых переломов во время повторной травмы у пациентов не было, по нашей выборке можно заключить, что распределение пациентов в исследуемых группах в процентном соотношении по основным показателям мало различались между собой и могли быть подвергнуты количественному и качественному статистическому анализу.

Уровень болевого синдрома определяли по методике ВАШ (визуально-аналоговая шкала), определяли индекс функциональной активности коленного сустава - шкала IKDS, и качество жизни по шкале SF-36, также в баллах. Рентгенологическое исследование проводилось всем пациентам по общепринятой методике. Компьютерная томография и МСКТ-ангиография производились для оценки характера повреждений костей в целях предоперационного планирования будущего вмешательства, сцинтиграфия для определения качества кости, ценную информацию о расположении магистральных сосудов и состоянии кровотока в них определяли по ультразвуковой доплерометрии [58, 60].

Выполняли следующие хирургические вмешательства на костях голени: закрытая репозиция интрамедуллярная фиксация, открытая репозиция интрамедуллярная фиксация, открытая репозиция накостная фиксация, остеотомия или открытая репозиция с фиксацией АВФ, резекция ложного сустава и пластика по Илизарову, резекция ложного сустава со свободной или несвободной микрососудистой пластикой.

Ограниченные дефекты мягких тканей голени закрывали местными тканями, дерматотензией и Z-пластикой, при лечении наиболее обширных и

глубоких дефектов мягких тканей голени были применены сложные оперативные вмешательства: несвободная васкуляризированная пластика и свободная васкуляризированная пластика.

Общий срок лечения от госпитализации до ВВК или выписки к труду в среднем составил $201,7 \pm 34,7$ суток. При проведении статистического непараметрического анализ данных показателей (ВАШ, амплитуды движений в коленном и голеностопных суставах) до и после операции, то по всем показателям получен статистически значимый результат с высокой степенью достоверности.

Ретроспективному анализу подвергнуты все истории болезни пациентов, включенных в исследование. На основании анализа мы выявили следующее: что многие пациенты с перенесенными повреждениями, несмотря на значительное время после окончания лечения, могут получить травмы которые этиологически связаны с предыдущими ранениями и последующим тяжелым и длительным лечением; необходимо динамическое наблюдение за данными пациентами в связи с тем, что у них даже значительное время спустя при отсутствии травм могут развиваться усталостные переломы или ложные суставы в месте сращения старого перелома, регенерата или пересаженного трансплантата.

При лечении пациентов с последствиями огнестрельных ранений и тяжелых повреждений голени, на основании проведенного анализа мы выявили три уровня диагностики и инструментальных исследований, которые оформили в виде алгоритма и который позволяет сделать правильный выбор оптимального хирургического вмешательства. Также были определены виды костной мозоли, которые кардинальным способом влияют на выбор метода последующего хирургического лечения.

Предложенные алгоритмы диагностики и лечения пациентов с последствиями огнестрельных ранений и тяжёлых травм голени мы разработали на основе анализа лечения 25 пациентов, которых мы объединили в третью группу исследования (первая часть проспективного исследования), затем применили данные алгоритмы при лечении 28 пациентов (вторая часть когорты проспективного исследования – четвертая группа), при сравнении основных

гендерных показателей между группами статистической значимости различий выявлено не было.

Применение диагностического алгоритма в подготовке пациента к операции и решения вопроса о методе хирургического вмешательства позволило снизить количества инструментальных исследований в 1,4 раза, а также применение диагностических и лечебных алгоритмов при многокомпонентных повреждениях, длительном и разнообразном лечении, а также последствиях ранений и травм дает некоторое улучшение функции коленных и голеностопных суставов, и что подтверждается клиническими методами и тестированием, и особенно показывает преимущество в сокращении сроков госпитального лечения пациентов более чем на 36%.

В заключении четвертой главы проведен анализ осложнений в проспективном исследовании встретились в 7 случаях (13,2%), в 4 (7,5%) случаях в группе травмы и 3 (5,7%) случаях в группе ложные суставы, при этом все осложнения были в группе до применения алгоритмов (III группа (n=25) 7 случаев - 28%), в основной группе применения алгоритмов осложнений не было. Что показало: применение диагностических и лечебных алгоритмов в процессе лечения данных пациентов позволяет избежать осложнений.

Таким образом проведен ретроспективный и проспективный анализ лечения пациентов с отдаленными последствиями тяжелых огнестрельных и открытых переломов костей голени сочетавшихся с дефектами мягких тканей, определено понятие последствия травмы, изучены клинические и анатомические аспекты повторных травм и ассоциированных патологических состояний. Предложена на основе собственного клинического материала рабочая классификация видов формирования костной мозоли с учетом предыдущего лечения дефектов костей и мягких тканей голени, влияющая на функционирование конечности и позволяющая клинически интерпретировать в отдаленном периоде различные патологические процессы. На основании предложенной классификации типов костной мозоли с учетом анатомических и рентгенологических данных исследования патологического процесса с учетом предыдущего лечения

позволило создать диагностические и лечебные алгоритмы оптимизирующие методы обследования и выбора тактики и методов хирургического лечения у пациентов, которые ранее имели тяжелые огнестрельные ранения и открытые переломы костей голени, сочетавшимися с обширными повреждениями кости и мягких тканей. Оценена эффективность применения диагностического и лечебного алгоритмов на результаты и длительность лечения пациентов с отдаленными последствиями тяжелых огнестрельных и открытых повреждений голени. Опыт применения данных алгоритмов в клиническую практику позволяет добиться улучшения результатов лечения и сокращения госпитального периода лечения у пациентов с отдаленными последствиями тяжелых повреждений голени.

ВЫВОДЫ

1. Среди пациентов, восстановивших опороспособность конечности после тяжелых открытых (III-V ст.), в том числе – огнестрельных, переломов костей голени, в отдаленные сроки возможно развитие ложных суставов (5,6 %) или повторных переломов (7,2 %).

2. Включение в протокол обследования пациентов с отдаленными неблагоприятными последствиями открытых, в том числе – огнестрельных переломов костей голени, методики МСКТ, в том числе в 35,7 % случаев – с контрастированием сосудов, позволило получить исчерпывающую для предоперационного планирования информацию без использования ангиографии, что привело к снижению общего количества инструментальных исследований в среднем на одного пациента в 1,4 раза и сокращению предоперационного периода на 36,5 %.

3. Оптимизация лечебно-диагностического процесса в соответствии с разработанным алгоритмом позволила у пациентов основной группы сократить сроки госпитального периода на 10,0 суток и общей продолжительности лечения на 10,1 %, достигнув улучшения результатов по шкале АОФАС на 20%, и качества жизни по SF-36 на 9,7 балла.

4. Применение микрохирургической костной аутотрансплантации в сочетании с погружным остеосинтезом не уступает другим известным методикам в отношении функциональных результатов лечения, однако позволяет сократить сроки стационарного лечения в 3,4 раза.

5. Лечение пациентов с неблагоприятными последствиями открытых, в том числе – огнестрельных, переломов костей голени сопровождается развитием осложнений в 13,2 % случаев, тогда как применение разработанного алгоритма позволило полностью избежать осложнений.

ПРАКТИЧЕСКИЕ РЕКОМЕНДАЦИИ

1. Лечение пациентов с отдаленными последствиями открытых, в том числе – огнестрельных, переломов костей голени следует осуществлять в специализированных стационарах, где оснащение и кадровый состав позволяют реализовать мультидисциплинарный подход, применяя высокоинформативные диагностические исследования, а также методики реконструктивной и пластической хирургии.

2. В комплекс обследования пациентов с отдаленными последствиями открытых, в том числе – огнестрельных переломов костей голени целесообразно включать МСКТ, в том числе – МКСТ с контрастированием сосудов, что позволит сократить общий объем обследований, отказаться от ангиографии, но при этом получить исчерпывающую информацию для применения разработанного алгоритма выбора оптимальной хирургической тактики.

3. При лечении отдаленных неблагоприятных последствий открытых, в том числе – огнестрельных, переломов костей голени, наиболее эффективна методика микрохирургической аутотрансплантации в сочетании с погружным остеосинтезом при наличии соответствующих показаний, что позволяет существенно сократить длительность госпитального периода и добиться хороших результатов.

СПИСОК СОКРАЩЕНИЙ И УСЛОВНЫХ ОБОЗНАЧЕНИЙ

АВФ – Аппарат внешней фиксации

ВАШ – Визуально-аналоговая шкала боли

ДИ – Доверительный интервал

G-A – Классификация Gustilo R.B. и Anderson J.T., 1976

СО – Стандартное отклонение

ПХО – Первичная хирургическая обработка

КТ – Компьютерная томография

МСКТ – Мультисрезовая компьютерная томография

РФП – Радиофармпрепарат

КМК – Костно-мозговой канал

ЛС – Ложный сустав

ЗРИМФ – Закрытая репозиция и интрамедуллярная фиксация

ОРВФ – Открытая репозиция внутренняя фиксация

ОР и АВФ – Открытая репозиция и фиксация АВФ

Резекция и АВФ – Резекция ЛС и пластика по Илизарову

Резекция и МКХ – Резекция ЛС и микрохирургическая пересадка кости

СПИСОК ЛИТЕРАТУРЫ

1. Амосов, В. В. Замещение больших дефектов большеберцовой кости перемещением малоберцовой на питающей ножке / В. В. Амосов // Вопросы восстановительной хирургии последствий военных повреждений. Горький. – 1950. – С. 139-149.
2. Барабаш, А. П. Способ замещения обширных дефектов одной из парных костей по Илизарову в эксперименте / А. П. Барабаш, А. М. Хелимский, Н. В. Петровская // Областная юбилейная научно-практическая конференция, посвященная 60-летию Великой Октябрьской социалистической революции : тез. Докладов. – Курган, 1977. – С. 109-110.
3. Белоусов, А. Е. Костная пластика / А. Е. Белоусов, С. С. Ткаченко // Микрохирургия в травматологии. – Ленинград: Медицина, 1988. – 224 с.
4. Белоусов, А. Е. Основные принципы микрохирургических пересадок комплексов тканей в реконструктивной хирургии конечностей / А. Е. Белоусов, Н. Г. Губочкин // Вестник хирургии. – 1984. – Т. 132. – №1. – С. 108-111.
5. Белоусов, А. Е. Особенности огнестрельных диафизарных переломов костей голени, нанесенных высокоранящими снарядами, и способы фиксации костных отломков (экспериментально-клиническое исследование) : автореф. дисс. ... канд. мед. наук : 14.00.22 / Белоусов Анатолий Егорович; Военно-медицинская академия им. С. М. Кирова. – Ленинград, 1976. – 24 с.
6. Белоусов, А. Е. Ошибки и осложнения при микрохирургической аутотрансплантации тканей при травме / А. Е. Белоусов, И. А. Мезенцев, В. И. Володин // Вестник хирургии. – 1987. – Т.139. – № 8. – С. 61-65.
7. Беляев, А. М. Коррекция морфофункциональных расстройств в огнестрельной ране мягких тканей конечностей (экспериментальное исследование) : автореф. дисс. ... канд. мед. наук : 14.00.27, 14.00.02 / Беляев Алексей Михайлович; Военно-медицинская академия им. С. М. Кирова. – Санкт-Петербург, 1993. – 22 с.

8. Беркутов, А. Н. Лечение огнестрельных ран / А. Н. Беркутов // Военная Медицинская академия. – Ленинград : Б.и., 1978. – 77 с.
9. Беседин, В. Д. Применение физических методов лечения ран конечностей при огнестрельном ранении у военнослужащих : специальность 3.1.8. «Травматология и ортопедия» : дис. ... кандидата медицинских наук / Беседин Владимир Дмитриевич; ФГАОУ ВО Первый Московский государственный медицинский университет имени И. М. Сеченова Министерства здравоохранения Российской Федерации (Сеченовский Университет). – Москва, 2024. – 153 с.
10. Бисенков, Л. Н. Особенности оказания хирургической помощи пострадавшим с минно-взрывными ранениями в армии республики Афганистан / Л. Н. Бисенков, Н. А. Тынякин // Военно-медицинский журнал. – 1992. – № 1. – С. 51-55.
11. Боевые повреждения конечностей / П. Г. Брюсов, В. М. Шаповалов, А. А. Артемьев, А. К. Дулаев, В. Г. Гололобов; – Москва: ГЕОТАР, 1996. – 127 с.
12. Брижань, Л. К. Система лечения раненых с огнестрельными переломами длинных костей конечностей : клинико-экспериментальное исследование: 14.01.17, 14.01.15 : дис. ... доктора медицинских наук / Брижань Леонид Карлович; Государственный институт усовершенствования врачей. – Москва, 2010. – 415 с.
13. Виноградова, Т. П. Регенерация и пересадка костей / Т. П. Виноградова, Г. И. Лаврищева. – Москва: Медицина, 1974. – 247 с.
14. Гайворонский, И. В. Динамика изменений гемомикроциркуляторного русла в зонах огнестрельной раны мягких тканей конечности / И. В. Гайворонский, Л. П. Тихонова, А.В. Гайворонский // II Мат. Всесоюз. юбил. науч. конф. "Огнестрельная рана и раневая инфекция". – Ленинград, 1991. – С. 16-17.
15. Гайдуков, В. М. Лечение ложных суставов и дефектов костей голени : № 772 : автореф. дис. ... кандидата медицинских наук / В. М. Гайдуков; Воен.-мед. ордена Ленина акад. им. С. М. Кирова. – Ленинград, 1967. – 17 с.
16. Гасанов, Ю. Ш. Тотальное эндопротезирование коленного сустава у пациентов с ожирением : специальность 14.01.15. Травматология и ортопедия :

дис. ... кандидата медицинских наук / Гасанов Юсиф Ширзадович ; Первый Московский государственный медицинский университет имени И. М. Сеченова. – Москва, 2019. – 169 с.

17. Гауэр, Л. Н. Эндоскопический забор лоскута передней зубчатой мышцы : специальность 14.00.27. «Хирургия», специальность 14.00.22. «Травматология и ортопедия» : дис. ... канд. мед. наук / Гауэр Любовь Николаевна; Государственный институт усовершенствования врачей Министерства обороны РФ. – Москва 2009. – 156 с.

18. Гашек, М. Проблемы пересадки и консервирования тканей / М. Гашек; – Москва: Медицина, 1959. – С. 10-14.

19. Гирголав, С. С. Опыт советской медицины в Великой отечественной войне 1941–1945 гг. / С. С. Гирголав ; – Москва, 1952. – С. 21.

20. Голубев, В. Г. Свободная пересадка костных аутотрансплантатов на сосудистой ножке при дефектах трубчатых костей: дис. ... д-ра мед. наук : 14.00.22 / Голубев Валерий Григорьевич ; ЦИТО им. Н. Н. Приорова. – Москва, 1986. – 190 с.

21. Грицюк, А. А. Реконструктивная и пластическая хирургия боевых повреждений конечностей: диссертация ... доктора медицинских наук: 14.00.27, 14.00.22 / Грицюк Андрей Анатольевич : Государственный институт усовершенствования врачей. – Москва, 2006. – 347 с.

22. Гуманенко, Е. К. Военно-полевая хирургия / Е. К. Гуманенко ; Москва: Медицина, 2009. – 789 с.

23. Динамика изменения напряжения кислорода и диоксида углерода в капиллярах кожи как показатель кровоснабжения сложных лоскутов / Б.С. Вихриев, С. Х. Кичемасов, А.Ю. Кочиш [и др.] //Вестник хирургии. – 1989. – № 6. – С. 54-61.

24. Дубров, Я. Г. Особенности реваскуляризации и гистологических изменений трубчатого трансплантата, пересаженного в обширный дефект бедренной кости / Я. Г. Дубров, Г. А. Прокинова // Ортопед., травматол. – 1972. – № 4. – С. 33-36.

25. Ерохов, А. Н. О патогенезе огнестрельных ран / А. Н. Ерохов // Опыт советской медицины в Афганистане. – Москва, 1992. – С. 76.
26. Зуйкова, А. А. Особенности фармакотерапии отдаленных последствий перенесенного боевого стресса на современном этапе / А. А. Зуйкова, Т. Е. Потеемина // Вестник новых медицинских технологий. – 2011. – Т. 18. – № 4. – С. 129-131.
27. Илизаров, Г. А. Основные принципы чрескостного компрессионного остеосинтеза / Г. А. Илизаров // Ортопед., травматол. – 1971. – № 11. – С. 7-14.
28. Илизаров, Г. А. Экспериментальное обоснование новых способов замещения обширных дефектов длинных трубчатых костей / Г. А. Илизаров, А. П. Барабаш // Лечение переломов и их последствий методом чрескостного остеосинтеза : материалы Всерос. науч.- практ. конф. – Курган, 1979. – С. 247-252.
29. Каплан, А. В. Открытые переломы длинных трубчатых костей / А. В. Каплан, О. Н. Маркова. – Ташкент, 1975. – 196 с.
30. Каплунов, А. Г. Лечение ложных суставов и дефектов длинных трубчатых костей методом Г. А. Илизарова / А. Г. Каплунов // Теоретические и практические аспекты чрескостного компрессионного и дистракционного остеосинтеза : труды Всесоюз. науч.-практ. конф. – Москва : ЦИТО, 1977. – С. 232-236.
31. Концептуальные взгляды на возможность применения органосберегающих операций при сложных дефектах берцовых костей по методикам РНЦ «ВТО» им. Акад. Г. А. Илизарова (обзор отечественной и зарубежной литературы) / В.Д. Макушин, О.К. Чегуров, Д.Ю. Борзунов, А.Ю. Чевардин // Гений ортопедии. – 2008. – № 2. – С. 102-107.
32. Кузанов, А. И. Реваскуляризация костной ткани васкуляризованными надкостнично-кортикальными аутоотрансплантатами : специальность 14.00.27. «Хирургия», 14.00.22. «Травматология и ортопедия» : дис. ... кандидата медицинских наук / Кузанов Александр Иванович ; Российский научный центр хирургии РАМН. – Москва, 2005. – 154 с.
33. Лежнев, К. К. Сравнительная оценка методов определения жизнеспособности мягких тканей при огнестрельных повреждениях (клинико-

экспериментальное исследование) : автореф. дисс. ... канд. мед. наук : 14.00.27 / Лежнев Константин Константинович ; Военно-медицинская академия им. С. М. Кирова. – Ленинград, 1990. – 22 с.

34. Лозовик, И. П. Клинико-биомеханические особенности оперативного лечения открытых диафизарных переломов голени : автореф. дис. ... кандидата медицинских наук : 14.01.15 / Лозовик Илья Петрович ; Саратовский государственный медицинский университет им. В. И. Разумовского. – Саратов, 2015. – 24 с.

35. Лычагин, А. В. Лечение последствий ранений голени: продолжение развития технологии Илизарова / А. В. Лычагин, А. А. Грицюк, В. С. Корытин // Гений ортопедии. – 2022. – Т. 28. – № 1. – С. 69-75. – DOI: 10.180191028-4427-2022-28-1-69-75.

36. Лычагин, А. В. Отдаленные последствия ранений голени / А. В. Лычагин, А. А. Грицюк, В. С. Корытин // Вестник хирургии им. И.И. Грекова. – 2022. – Т. 181. – № 1. – С. 80-87. – DOI: 10.24884/0042-46252022-181-1-80-87.

37. Максименков, А. Н. Классификация и характеристика анатомических изменений при огнестрельных переломах костей конечностей II Опыт советской медицины в Великой Отечественной войне 1941-1945гг. / А. Н. Максименков. – Москва, 1952. – Т. 15.

38. Макушин, В. Д. Лечение последствий переломов длинных трубчатых костей по Илизарову. Лечение переломов и их последствий методом чрескостного остеосинтеза: материалы Всерос. науч.-практ. конф. / В. Д. Макушин. – Курган, 1979. – С. 110-117.

39. Микрохирургическая аутотрансплантация тканей в лечении больных с поздними лучевыми поражениями, осложненными остеомиелитом большеберцовой кости / А. С. Зелянин, В. В. Филиппов, В. Э. Дубров, К. Т. Месхи, Д. И. Келбан, Д. А. Зелянин // Клиническая и экспериментальная хирургия. Журнал имени академика Б. В. Петровского. – 2018. – Т. 6. – № 4 (22). – С. 6-16.

40. Миланов, Н. О. Значение полярографии в контроле за жизнеспособностью свободных составных лоскутов / Н. О. Миланов, Н. И. Антохий, Р. Н. Гайнуллин // Хирургия. – 1989. – № 8. – С. 51-55.
41. Неведров, А. В. Пластика покровных тканей при оказании неотложной помощи пострадавшим с открытыми переломами костей голени : специальность 14.01.15. «Травматология и ортопедия», 14.01.17. «Хирургия» : дис. ... кандидата медицинских наук / Неведров Александр Валерьевич; Центр. науч.-исслед. ин-т травматологии и ортопедии им. Н. Н. Приорова. – Москва, 2015. – 140 с.
42. Новые аспекты патогенеза огнестрельных ран / Ю. Г. Шапошников, Г. А. Кесян, И. Е. Кондратьева, Г. Д. Засухина, Н. И. Алехина // Вестник травматологии и ортопедии. – 1994. – № 1. – С. 17-18.
43. Новый подход к профилактике гнойно-некротических и септических осложнений при остеосинтезе переломов дистального отдела голени / И. П. Кондратьев, Ю. Б. Кашанский, А. В. Поликарпов, В. Цапенко // Medline.ru. Российский биомедицинский журнал. – 2018. – Т. 19. – № 4. – С. 1131–1142.
44. О'Брайн, Б. Микрососудистая восстановительная хирургия: Пер. с англ. / Б. О'Брайн. – Москва : Медицина, 1981. – 422 с.
45. Оприщенко, А. А. Тактика специализированно помощи раненым с огнестрельными переломами костей голени / А. А. Оприщенко, К. А. Бодаченко, А. А. Шутин // Университетская клиника. – 2018. – № 4 (29). – С. 17-21.
46. Оптимизация тактики хирургического лечения переломов костей голени при политравме / В. А. Юдин, С. Н. Кривенко, Н. Н. Шпаченко, С. Е. Золотухин // Вестник неотложной и восстановительной хирургии. – 2018. – Т. 3. – № 1. – С. 93-98.
47. Опыт лечения пострадавшего с тяжелой механической травмой нижней конечности на фоне некомпенсированной ишемии (клинический случай) / В. В. Хоминец, А. В. Щукин, С. В. Михайлов, Д. А. Шакун, М. В. Ендовицкая, М. В. Захаров // Травматология и ортопедия России. – 2020. – № 26(1). – С. 153-163. – DOI: 10.21823/2311–2905-2020-26-1-153-163.

48. Патент А.с.1042741 СССР, МКИЗ А 61 В 17/00 Способ замещения дефекта большеберцовой кости : № 3432884/28-13 : заявл. 28.04.82 : опубл. 23.09.83. : Бюл. № 35 / Г. А. Илизаров, В. Д. Макушин.
49. Патент А.с. 1171019 СССР, МКИ4 А 61 В 17/56. Способ создания обходного межберцового синостоза : № 3703564/28-13 : Заявл. 20.02.84 : Опубл. 07.08.85. : Бюл. № 29 / Г. А. Илизаров, В. Д. Макушин.
50. Патент А.с. 1246998 СССР, МКИ4 А 61 В 17/56 Способ замещения дефекта большеберцовой кости, сопровождающегося контрактурой коленного сустава : № 3806474/28; Заявл. 24.10.84 : Опубл. 30.07.86 : Бюл. № 28 / Г. А. Илизаров, В. Д. Макушин.
51. Патент А.с. 596227 СССР, МПК2 А 61 В 17/00 Способ замещения дефекта большеберцовой кости : № 2376350/28 : Заявл. 21.06.76 : Опубл.05.03.78 : Бюл. № 9 / Г. А. Илизаров.
52. Патент № 2318461 С1 Российская Федерация, МПК А61В 17/56. способ хирургической коррекции сложных комбинированных сочетанных дефектов кости и мягких тканей голени : № 2006119372/14 : заявл. 05.06.2006 : опубл. 10.03.2008 / В. К. Николенко, А. А. Грицюк, Л. К. Брижань [и др.].
53. Пильников, А. А. Особенности микрохирургической аутотрансплантации у раненных в конечности : специальность 14.00.27. «Хирургия» : диссертация ... кандидата медицинских наук / Пильников Алексей Александрович; Государственный институт усовершенствования врачей. – Москва, 2003. – 159 с.
54. Погодина, Т. Г. Нервно-психические расстройства участников боевых действий / Т. Г. Погодина. – Нижний Новгород, 2004. – 192 с.
55. Попов, В. А. Микроциркуляторные изменения в тканях, окружающих огнестрельную рану / В. А. Попов, В. В. Воробьев, И. Ю. Питенин // Бюл. экспер. биол. – 1990. – Т. 109. – № 4. – С. 336-339.
56. Применение чрескожного измерения парциального давления кислорода в свободных трансплантатах / Ю. Олекас, К. Виткус, О. Григенас [и др.] // Проблемы микрохирургии. – Саратов, 1989. – С. 15-16.

57. Результаты лечения и последствия тяжелых ранений голени / А. В. Лычагин, А. А. Грицюк, В. С. Корытин, А. В. Червяков // Кафедра травматологии и ортопедии. – 2021. – № 3(45). – С. 72-77. – DOI: 10.17238/issn2226-2016.2021.3.
58. Сафонов, Н. И. Реконструкция мягкотканокостных дефектов плеча несвободным префабрицированным торакодорзальным лоскутом : специальность 14.00.27. «Хирургия», 14.00.22. «Травматология и ортопедия» : дис. ... кандидата медицинских наук / Сафонов Николай Иванович; Государственный институт усовершенствования врачей. – Москва, 2009. – 139 с.
59. Свободная костная аутопластика на сосудистой ножке с применением микрохирургической техники / М. В. Волков, И. Г. Гришин, Н. Е. Махсон [и др.] // Проблемы микрохирургии: Тезисы докладов 1 Всесоюзного симпозиума по микрохирургии. – Москва, 1981. – С. 70-75.
60. Середа, А. П. Применение блокируемых компрессирующих пластин при замещении дефектов костей предплечья: специальность 14.00.27. «Хирургия», 14.00.22. «Травматология и ортопедия» : дис. ... кандидата медицинских наук / Середа Андрей Петрович; Государственный институт усовершенствования врачей. – Москва, 2008. – 178 с.
61. Случай успешной реконструкции критически поврежденной нижней конечности / С. В. Слесаренко, П. А. Бадюл, В. М. Оксимец, Е. А. Ковбаса, Д. С. Слесаренко // Травма. – 2017. – Т. 18. – № 5. – С. 77-82. – DOI: 10.22141/1608-1706.5.18.2017.114122.
62. Современные лечебно-эвакуационные аспекты оказания травматологической помощи раненым с огнестрельными повреждениями голени на уровне медицинского обеспечения / И. П. Хоменко, С. А. Король, Б. В. Матвийчук, А. Л. Челишвили, Р. М. Сичинава // Мир медицины и биологии. – 2019. – Т. 15. – № 3(69). – С. 168-173. – DOI 10.26724/2079-8334-2019-3-69-168-173.
63. Состояние микроциркуляции – показатель заживления огнестрельной раны конечностей / А. В. Гайворонский, И. В. Гайворонский, В. С. Дедушкин, С. В. Долинин // II Тез. научной конференции, посвященной 125-летию основ, кафедры

оперативной хирургии с топограф. анатом. – Ленинград: Военно-медицинская академия им. С. М. Кирова, 1990. – С. 96-97.

64. Сравнительная оценка различных способов остеосинтеза аппаратом Илизарова при лечении тяжелых открытых переломов / Г. А. Илизаров, А. А. Девятов, А. М. Хелимский [и др.] // III Всерос. съезд травматологов-ортопедов: тез. докл. – Ленинград, 1977. – С. 11-13.

65. Ткаченко, С. С. Военная травматология и ортопедия / С. С. Ткаченко. – Ленинград, 1985. – 599 с.

66. Ткаченко, С. С. Общее и местное лечение раненых с огнестрельными переломами на этапах медицинской эвакуации / С. С. Ткаченко, В. К. Николенко, А. Н. Ерохов // Военно-медицинский журнал. – 1991. – № 2. – С. 24-26.

67. Ткаченко, С. С. Опыт советской медицины в Великой Отечественной войне и современные принципы этапного лечения пострадавших с огнестрельными ранениями конечностей / С. С. Ткаченко // Ортопед., травматол. – 1985. – № 4.

68. Ткаченко, С. С. Опыт травматологического обеспечения советских войск в Афганистане. Опыт советской медицины в Афганистане / С. С. Ткаченко, В. С. Дедушкин. – Москва, 1992. – С. 84-86.

69. Ткаченко, С. С. Пластическая хирургия на опорно-двигательной системе на современном этапе / С. С. Ткаченко, А. Е. Белоусов // Вестник хирургии – 1987. – № 10. – С. 58-62.

70. У, Фань Комплексный подход к уменьшению боли в раннем послеоперационном периоде после протезирования коленного сустава : специальность 14.01.15. «Травматология и ортопедия» : дис. ... кандидата медицинских наук / У Фань; Первый Московский государственный медицинский университет имени И.М. Сеченова Министерства здравоохранения Российской Федерации (Сеченовский Университет). – Москва, 2021. – 125 с.

71. Чаклин, В. Д. Костная пластика / В. Д. Чаклин. – Москва : Медицина, 1971. – 228 с.

72. Червяков, А. В. Хирургическое лечение обширных дефектов тканей голени: специальность 14.00.27. «Хирургия», 14.00.22. «Травматология и ортопедия» :

- дис. ... кандидата медицинских наук / Червяков Александр Витальевич; Государственный институт усовершенствования врачей. – Москва, 2009. – 138 с.
73. Шанин, Ю. Н. Микроциркуляция / Ю. Н. Шанин, А. Л. Костюченко, П. Г. Брюсов. – Москва, 1972. – С. 277-278.
74. Юрмина, Н. С. Хирургическая профилактика посттравматического крузартроза у пациентов с переломами лодыжек : специальность 3.1.8. «Травматология и ортопедия» : дис. ... кандидата медицинских наук / Юрмина Наталья Сергеевна; ФГАОУ ВО Первый Московский государственный медицинский университет имени И.М. Сеченова Министерства здравоохранения Российской Федерации (Сеченовский Университет). – Москва, 2023. – 173 с.
75. A comparison of short- and long-term intravenous antibiotic therapy in the postoperative management of adult osteomyelitis / M. F. Swiontkowski, D. P. Hanel, N. B. Vedder, J. R. Schwappach // *J. Bone Jt. Surg. Br.* – 1999. – № 81. – P. 1046-1050.
76. A comparison of the effects of skin coverage and muscle flap coverage on the early strength of union at the site of osteotomy after devascularization of a segment of canine tibia / R. R. Richards, M. D. McKee, C. B. Paitich, G. I. Anderson, J. T. Bertoia // *J Bone Joint Surg Am.* – 1991. – № 73. – P. 1323-1330.
77. A cost-utility analysis of amputation versus salvage for gustilo type IIIb and IIIc open tibial fractures / K. C. Chung, D. Saddawi-Konefka, S. C. Haase, [et al.] // *Plast Reconstr Surg.* – 2009. – URL: <https://doi.org/10.1097/PRS.0b013e3181bcf156>.
78. A decade of conflict: flap coverage options and outcomes in traumatic war-related extremity reconstruction / J. Sabino, E. Polfer, S. Tintle [et al.] // *Plast Reconstr Surg.* – 2015. – № 135(3). – P. 895-902. – URL: <https://doi.org/10.1097/PRS.0000000000001025>.
79. A large retrospective single-centre study to define the best image acquisition protocols and interpretation criteria for white blood cell scintigraphy with ^{99m}Tc-HMPAO-labelled leucocytes in musculoskeletal infections / A. W. Glaudemans, E. F. J. de Vries, L. E. M. Vermeulen, R. H. J. A. Slart, R. A. J. O. Dierckx, A. Signore / *European Journal of Nuclear Medicine and Molecular Imaging* // 2013. – Vol. 40. – № 11. – P. 1760-1769.

80. A realistic complication analysis of 70 sural artery flap in a multimorbid patient group / S. P. Baumeister, R. Spierer, D. Erdmann, R. Sweiss, L. S. Levin, G. K. Germann // *Plast Reconstr Surg.* – 2003. – Vol. 112. – P. 129-140.
81. A simple and effective method to optimize limb position after complex lower limb free flap reconstruction with concurrent external fixation / P. Ciudad, R. Vijayan, G. Pafitanis [et al.] // *Microsurgery.* – 2019. – № 39(1). – P. 98-99.
82. A systematic review of the single-stage treatment of chronic osteomyelitis / B. Pincher, C. Fenton, R. Jeyapalan, G. Barlow, H. K. Sharma // *J Orthop Surg Res.* – 2019. – № 14(1). – P. 393.
83. Acute and definitive management of traumatic osteocutaneous defects of the lower extremity / M. J. Yaremchuk, R. J. Brumback, P. N. Manson, A. R. Burgess, A. Poka, A. J. Weiland // *Plast Reconstr Surg.* – 1987. – № 80(1). – P. 1-14.
84. Al-Hourani, K. Standards of open lower limb fracture care in the United Kingdom / K. Al-Hourani, O. Pearce, M. Kelly // *Injury.* – 2021. – № 52(3). P. 378-383. – DOI: 10.1016/j.injury.2021.01.021.
85. American college of surgeons: official website. Stop the Bleed. – URL: <https://www.facs.org/Publications/Newsletters/COT-News/Summer2017/bcon>.
86. Apley, A. G. Apley's system of orthopaedics and fractures. 7th edition. / A. G. Apley, L. Solomon . – Butterworth and Heinemann.
87. Apley, A. G. Apley's system of orthopaedics and fractures. 9th edition. / A. G. Apley, L. Solomon . – 2010. – Hodder Arnold. – 993 p.
88. Arnold, P. G. Muscle flaps in osteomyelitis of the lower extremity: A 20-year account / P. G. Arnold, P. Yugueros, A. D. Hanssen // *Plast. Reconstr. Surg.* – 1999. – № 104. – P. 107-110.
89. Ashford, R. U. Delayed presentation is no barrier to satisfactory outcome in the management of open tibial fractures / R. U. Ashford, J. A. Mehta, R. Cripps // *Injury.* – 2004. – № 35. – P. 411-416. – DOI: 10.1016/S0020-1383(03)00236-5.
90. Babhulkar, S. Open fractures / S. Babhulkar, H. Raza // *Indian J Orthop.* – 2008. – № 42. – P. 365-367.

91. Bach, A. W. Plates versus external fixation in severe open tibial shaft fractures. A randomized trial / A. W. Bach, S. T. Jr. Hansen // *Clin Orthop Relat Res.* – 1989. – № 241. – P. 89-94.
92. Ballistic trauma: lessons learned from Iraq and Afghanistan / E. H. Shin, J. M. Sabino, G. P. Nanos [et al.] // *Semin Plast Surg.* – 2015. – № 29(1). – P. 10-19. – URL: <https://doi.org/10.1055/s0035-1544173>.
93. Beals, R. K. The treatment of chronic open osteomyelitis of the tibia in adults / R. K. Beals, R. E. Bryant // *Clin. Orthop. Relat. Res.* – 2005. – Vol. 433. – P. 212-217.
94. Belmont, P. J. Epidemiology of combat wounds in operation Iraqi freedom and operation enduring freedom: orthopaedic burden of disease / P. J. Belmont, A. J. Schoenfeld, G. Goodman // *J Surg Orthop Adv.* – 2010. – № 19(1). – P. 2-7.
95. Bone, L. B. Treatment of tibial fractures by reaming and intramedullary nailing / L. B. Bone, K. D. Johnson // *J Bone Joint Surg Am.* – 1986. – № 68(6). – P. 877-887. – DOI: 10-OA10-247_OA1 3/23/20 6:18.
96. Brown, T. Hand surgery in World war II / T. Brown // *J Bone Jt Surg.* – 1956. – URL: <https://doi.org/10.2106/00004623-195638040-00040>. Edited by S. Bunnell, M.D. Washington, Office the Surgeon General, Department of the Army, 1955.
97. Buncke, H. J. The first successful distant transfer of an island flap in men / H. J. Buncke // *Plastic and Reconstructive Surgery.* – 1973. – Vol. 52. – № 2. – P. 178-186.
98. Burwell, R. G. Studies in the transplantation of bone. Further observations concerning the antigenicity of homologous cortical and cancellous bone / R. G. Burwell, G. Gowland, F. Dexter // *J. Bone Joint Surg.* – 1963. – Vol. 45-B. – P. 597-608.
99. Byrd, H. S. Management of open tibial fractures / H. S. Byrd, T. E. Spicer, G. Cierny 3rd. // *Plast Reconstr Surg.* – 1985. – № 76(5). – P. 719-730.
100. Byrd, H. S. The management of open tibial fractures with associated soft-tissue loss: external pin fixation with early flap coverage / H. S. Byrd, G. Cierny 3rd, J. B. Tebbetts // *Plast Reconstr Surg.* – 1981. – № 68(1). – P. 73-82.
101. Calderon, W. Comparison of the effect of bacterial inoculation in musculocutaneous and fasciocutaneous flaps / W. Calderon, N. Chang, S. J. Mathes // *Plast Reconstr Surg.* – 1986. – № 77. – P. 785-794.

102. Caudle, R. J. Severe open fractures of the tibia / R. J. Caudle, P. J. Stern // *J Bone Joint Surg Am.* – 1987. – № 69(6). – P. 801-807.
103. Chang, N. Comparison of the effect of bacterial inoculation in musculocutaneous and random-pattern flaps / N. Chang, S. J. Mathes // *Plast Reconstr Surg.* – 1982. – № 70. – P. 1-10.
104. Chapman, M. V. Open fractures. In: Rockwood; Jr. CA, D. P. Green, R. W. Buchholz, J. D. Heckman, editors. *Rockwood and Green's Fractures in adult* / M. V. Chapman, S. A. Olson. – Fourth ed. Philadelphia: Lippincott Raven, 1996. – P. 305-352.
105. Chapman, M. W. The role of intramedullary fixation in open fractures. M. W. Chapman // *Clin Orthop Relat Res.* – 1986. – Vol. 212. – P. 26-34.
106. Characterization of extremity wounds in operation Iraqi freedom and operation enduring freedom / B. D. Aowens, J. F. Kragh, J. Macaitis [et al.] // *J Orthop Trauma.* – 2007. – URL: <https://doi.org/10.1097/BOT.0b013e31802f78fb>.
107. Chronic osteomyelitis: a review on current concepts and trends in treatment / A. Barakat, W. H. K. Schilling, S. Sharma, E. Guryel, R. Freeman // *Orthopaedics and Trauma.* – 2019. – № 33(3). – P. 181-187.
108. Clinical rating systems for the ankle-hindfoot, midfoot, hallux, and lesser toes / H. B. Kitaoka, I. J. Alexander, R. S. Adelaar, J. A. Nunley, M. S. Myerson, M. Sanders // *Foot Ankle Int.* – 1994. – № 15(7). – P. 349-353. – DOI: 10.1177/107110079401500701.
109. Cobbett, J. R. Free digital transfer. Report of a case of transfer of a great toe to replace an amputated thumb / J. R. Cobbett // *J. bone joint surg. Br.* – 1967. – Vol. 51. – № 7. – P. 677 -679.
110. Common organisms and their sensitivity, in open fractures of the extremities / S. H. Naemullah, A. H. Khan, H. Gul, K. A. Baz // *Pak J Surg.* – 2012. – № 28. – P. 186-192.
111. Comparative analysis of clinical outcome and quality of life between amputations and combined bone and flap reconstructions at the lower leg / B. Behr, S. Lotzien, M. Flecke, C. Wallner, J. M. Wagner, M. Dadras, A. Daigeler, T. A. Schildhauer, M.

Lehnhardt, J. Geßmann // *Disability and Rehabilitation*. – 2022. – Vol. 44. – № 22. – P. 6744-6748. – DOI:10.1080/09638288.2021.1971309.

112. Comparison of Clinical Outcomes After Intramedullary Fixation of Tibia Fractures Caused by Blunt Trauma and Civilian Gunshot Wounds: A Retrospective Review / K. B. Metcalf, E. J. Smith, R. J. Wetzel, J. K. Sontich, G. Ochenjele // *J Orthop Trauma*. – 2020. – № 34(6). – P. e208-e213. – DOI: 10.1097/BOT.0000000000001709.

113. Comparison of Postoperative Outcomes Between Open Reduction and Internal Fixation and Ilizarov for Schatzker Type V and Type VI Fractures / M. Tahir, S. Kumar, S. A. Shaikh, A. R. Jamali // *Cureus*. – 2019. – № 11(6). – P. e4902. – DOI: 10.7759/cureus.4902.

114. Comparison of the healing of open tibial fractures covered with either muscle or fasciocutaneous tissue in a murine model / L. E. Harry, A. Sandison, E. M. Paleolog, U. Hansen, M. F. Pearse, J. Nanchahal // *J Orthop Res*. – 2008. – № 26. – P. 1238-1244.

115. Coull, J. T. War Injuries. In: Coombs R, Green S, Sarmiento A (eds) *External fixation and functional bracing* / J. T. Coull. – Orthotext, London (1979). – P. 239-243.

116. Court-Brown, C. M. The epidemiology of tibial fractures / C. M. Court-Brown, J. McBirnie // *J Bone Joint Surg Br*. – 1995. – № 77(3). – P. 417-421.

117. Daniel, R. K. Distant transfer of an island flap by micro-vascular anastomoses. A clinical technique / R. K. Daniel, G. I. Taylor // *Plast Reconstr Surg*. – 1973. – № 52(2). – P. 111-117.

118. D`Aubigner, R. M. La resection dans le traitement des tumeurs des os / R. M. D`Aubigner, R. Meary, J. M. Thomine // *Rev. Chir.Orthop*. – 1966. – Vol. 52. – P. 305-324.

119. De Souza-Ramos, R. Osteogenetische induction (Kritische betrachtungen zu dem Begriff "bone graft") / R. De Souza-Ramos // *Orthop. Ihre Grenzgeb*. – 1980. – Vol. 118. – № 5. – P. 781-787.

120. Delayed unions and nonunions of open tibial fractures. Correlation with arteriography results / K. Dickson, S. Katzman, E. Delgado, D. Contreras // *Clin Orthop Relat Res*. – 1994. – Vol. 302. – P. 189-193.

121. Dexa-scan can be used to determine fracture stiffness of callostasis segment / G. Tselentakis, P. J. Owen, J. B. Richardson, J. H. Kuiper, M. J. Haddaway, J. S. M. Dwyer, G. A. Evans // *J Bone Joint Surg.* – 1996. – № 78B (Suppl 2/3). – P. 135.
122. Diagnosing fracture-related infections: can we optimize our nuclear imaging techniques? / A. W. J. M. Glaudemans, P. Bosch, R. Slart, F. F. A. Ijpma, G. A. M. Govaert // *European Journal of Nuclear Medicine and Molecular Imaging.* – 2019. – Vol. 46. – № 8. – P. 1583-1587.
123. Dicker, R. A. Long-term Consequences in Trauma: At the Center of the Public Health Approach Is the Survivor's Voice / R. A. Dicker, L. J. Punch // *JAMA Surg.* – 2020. – № 155(1). – P. 59-60. – DOI: 10.1001/jamasurg.2019.4560.
124. Do quantitative ultrasound measurements reflect structure independently of density in human vertebral cancellous bone? / P. H. F. Nicholson, R. Muller, G. Lowet, X. G. Cheng, T. Hilderbrand, P. Ruegsegger, G. Van der Perre, J. Dequeker, S. Boonen // *Bone.* – 1998. – № 23. – P. 425-431.
125. Dougherty, P. J. Ballistic fractures: indirect fracture to bone / P. J. Dougherty, D. Sherman, N. J. Dau // *Trauma.* – 2011. – № 71(5). – P. 1381-1384.
126. Early detection of delayed union in lower leg fractures using computerised analysis of mechanical vibration reactions of bone for assessing the state of fracture healing / M. Fellingner, N. Leitgeb, R. Szyszkowitz, G. Peicha, J. Passler, W. Seggl, A. Schanner // *Acta Orthop Trauma Surg.* – 1994. – № 113. – P. 93-96.
127. Early prophylactic bone grafting of high-energy tibial fractures / S. S. Blick, R. J. Brumback, R. Lakatos, A. Poka, A. R. Burgess // *Clin Orthop Relat Res.* – 1989. – Vol. 240. – P. 21-41.
128. Early versus delayed surgical treatment of open tibial fractures: effect on the rates of infection and need of secondary surgical procedures to promote bone union / C. P. Charalambous, I. Siddique, M. Zenios, S. Roberts, R. Samarji, A. Paul, P. Hirst // *Injury.* – 2005. – № 36. – P. 656-661. – DOI: 10.1016/j.injury.2004.10.007.
129. Effects of a formalized collaboration between plastic and orthopedic surgeons in severe extremity trauma patients; a retrospective study / P. Sommar [et al.] // *J Trauma Manag Outcomes.* – 2015. – № 9. – P. 3.

130. Efficacy of microsurgical free tissue transfer in chronic osteomyelitis of the leg and foot: Review of 22 cases / R. Musharafieh, O. Osmani, U. Musharafieh, S. Saghieh, B. Atiyeh // *J. Reconstr. Microsurg.* – 1999. – № 15. – P. 239-244.
131. Emergency management of type IIIB open tibial fractures / Y. Tropet, P. Garbuio, L. Obert, P. E. Ridoux // *Br J Plast Surg.* – 1999. – № 52. – P. 462-470.
132. Entwicklung und Prinzipien des intra- und extramedullären Knochensegmenttransports: Überblick und klinische Resultate [Development and principles of intramedullary and extramedullary segmental bone transport: overview and clinical results] / S. Hackl, T. Kern, F. M. Stuby, C. von Räden // *Unfallchirurgie (Heidelb).* – 2023. – № 126(3). – P. 190-199. – DOI: 10.1007/s00113-022-01285-7.
133. Epidemiology of open tibia fractures in a population-based database: update on current risk factors and clinical implications / C. D. Weber, F. Hildebrand, P. Kobbe, R. Lefering, R. M. Sellei, H. C. Pape // *Eur J Trauma Emerg Surg.* – 2019. – № 45(3). – P. 445-453.
134. Erdmann, M. W. A five year review of islanded distally based fasciocutaneous flaps on the lower limb / M. W. Erdmann, C. M. Court-Brown, A. A. Quaba // *Br J Plast Surg.* – 1997. – № 50. – P. 421-427.
135. External fixation as a primary and definitive treatment for tibial diaphyseal fractures / M. Beltsios, O. Savvidou, J. Kovanis, P. Alexandropoulos, P. Papagelopoulos // *Strategies Trauma Limb Reconstr.* – 2009. – № 4(2). – P. 81-87.
136. External fixation for type III open tibial fractures / C. M. Court-Brown, E. F. Wheelwright, J. Christie, M. M. McQueen // *J Bone Joint Surg Br.* – 1990. – № 72(5). – P. 801-804.
137. Extremity injuries sustained by the UK military in the Iraq and Afghanistan conflicts: 2003–2014 / H. Chandler, K. MacLeod, J. G. Penn-Barwell [et al.] // *Injury.* – 2017. – URL: <https://doi.org/10.1016/j.injury.2017.05.022>.
138. Fackler, M. L. Wound ballistics: a review of common misconceptions / M. L. Fackler // *JAMA.* – 1988. – № 259(18). – P. 2730-2736.
139. Farquharson-Roberts, M. A. Limb injury; ed. in: J. M. Ryan, N. M. Rich, R. F Dale, B. T. Morgans, G. J. Cooper (eds) / M. A. Farquharson -Roberts, D. W.

- Somerville, N. D. Rossiter // *Ballistic trauma*. – Edward Arnold, London, 1997. – P. 123-132.
140. Ferraro, S. P. Management of gunshot fractures of the tibia / S. P. Ferraro Jr, D. M. Zinar // *Orthop Clin North Am*. – 1995. – № 26(1). – P. 181-189.
141. Fischer, M. D. The timing of flap coverage, bone-grafting, and intramedullary nailing in patients who have a fracture of the tibial shaft with extensive soft-tissue injury / M. D. Fischer, R. B. Gustilo, T. F. Varecka // *J Bone Joint Surg Am*. – 1991. – № 73. – P. 1316-1322.
142. Fix and flap: the radical orthopaedic and plastic treatment of severe open fractures of the tibia / S. Gopal, S. Majumder, A. G. Batchelor [et al.] // *J Bone Joint Surg Br*. – 2000. – № 82 (7). – P. 959-966.
143. Flap coverage outcomes following vascular injury and repair / K. Casey, J. Sabino, E. Jessie [et al.] // *Plast Reconstr Surg* // 2015. – URL: <https://doi.org/10.1097/prs.0000000000000769>.
144. Free osteocutaneous flap from a rib to the tibia / H. J. Buncke, D. W. Furnas, L. Cordon [et al.] // *Plastic and Reconstructive Surgery*. – 1977. – Vol. 59. – № 6. – P.799-805.
145. Friedrich, P. L. Die aseptische Versorgung frischer Wunden: unter Mittheilung von Thier-Versuchen über die Auskeimungszeit von Infectionserregern in frischen Wunden / P. L. Friedrich. – German : Springer, 1898.
146. Functional outcomes of posttraumatic lower limb salvage: A pilot study of anterolateral thigh perforator flaps versus muscle flaps / E. D. Rodriguez [et al.] // *J Trauma*. – 2009. – № 66(5). – P. 1311-1314.
147. Gardner, M. P. Plate-Assisted Bone Segment Transport Versus Precice Bone Transport Nail / M. P. Gardner, A. M. Beason // *Journal of Orthopaedic Trauma*. – 2021. – № 35(Suppl 4). – P. S19-S24. – DOI: 10.1097/BOT.0000000000002123.
148. Geneva Declaration Secretariat. Global burden of armed violence. – 2015. – URL: <http://www.genevadeclaration.org/measurability/global-burden-of-armed-violence/global-burden-of-armed-violence-2015.html>.

149. Giannou, C. War Surgery: working with limited resources in armed conflict and other situations of violence / C. Giannou, M. Balzan. – Int Committee Red Cross. – Geneva, Switzerland, 2010. – 385 p.
150. Giannoudis, P. V. A review of the management of open fractures of the tibia and femur / P. V. Giannoudis, C. Papakostidis, C. Roberts // *J Bone Joint Surg Br.* – 2006. – № 88(3). – P. 281-289.
151. Gilbert, A. Vascularised transfer of the fibula shaft / A. Gilbert // *International Journal of Microsurgery.* – 1979. – № 1. – P. 100.
152. Godina, M. Early microsurgical reconstruction of complex trauma of the extremities / M. Godina // *Plast Reconstr Surg.* – 1986. – № 78(3). – P. 285-292.
153. Goldwyn, R. M. An experimental study of large island flaps in dogs / R. M. Goldwyn, D. L. Lamb, W. L. White // *Plast. reconstr. surg.* – 1963. – Vol. 31. – № 6. – P. 528-531.
154. Gothman, L. Local arterial changes associated with diastasis in experimental fractures of the rabbit's tibia treated with intramedullary nailing. A microangiographic study / L. Gothman // *Acta Chir Scand.* – 1962. – Vol. 123. – P. 104-110.
155. Govaert, G. A. M. Diagnosing fracture-related infection: current concepts and recommendations / G. A. M. Govaert, R. Kuehl, B. L. Atkins // *Journal of Orthopaedic Trauma.* – 2020. – Vol. 34. – № 1. – P. 8-17.
156. Govaert, G. A. M. High diagnostic accuracy of white blood cell scintigraphy for fracture related infections: results of a large retrospective single-center study / G. A. M. Govaert, P. Bosch, F. Ijpma // *Injury.* – 2018. – Vol. 49. – № 6. – P. 1085-1090.
157. Govaert, G. A. M. Nuclear medicine imaging of posttraumatic osteomyelitis / G. A. M. Govaert, A. Glaudemans // *European Journal of Trauma and Emergency Surgery.* – 2016. – Vol. 42. – P. 397-410.
158. Green, S. A. Giants in orthopaedic surgery: Sterling Bunnell MD / S. A. Green // *Clin Orthop Relat Res.* – 2013. – URL: [https:// doi.org/10.1007/s11999-013-3303-1](https://doi.org/10.1007/s11999-013-3303-1).
159. Grill, F. Correction of complicated extremity deformities by external fixation / F. Grill // *Chin. Orthop.* – 1989. – № 241. – P. 166.

160. Gun violence archive: official website, 2017. – Available from: URL: <http://www.gunviolencearchive.org/past-tolls>.
161. Gustilo grade IIIB tibial fractures requiring microvascular free flaps: External fixation versus intramedullary rod fixation / C. Rohde [et al.] // *Ann Plast Surg.* – 2007. – № 59 (1). – P. 14-17.
162. Gustilo, R. B. Prevention of infection in the treatment of one thousand and twenty-five open fractures of long bones: retrospective and prospective analysis / R. B. Gustilo, J. T. Anderson // *J Bone Joint Surg Am.* – 1976. – № 58(4). – P. 453-458.
163. Gustilo, R. B. Problems in the management of type III (severe) open fractures: a new classification of type III open fractures / R. B. Gustilo, R. M. Mendoza, D. N. Williams // *J Trauma.* – 1984. – № 24(8). – P. 742-746.
164. Hallock, G. G. Complications of 100 consecutive local fasciocutaneous flaps / G. G. Hallock // *Plast Reconstr Surg.* – 1991. – № 88. – P. 264-268.
165. Hallock, G. G. Lower extremity muscle perforator flaps for lower extremity reconstruction / G. G. Hallock // *Plast Reconstr Surg.* – 2004. – Vol. 114. – P. 1123-1130.
166. Hallock, G. G. Relative donor-site morbidity of muscle and fascial flaps / G. G. Hallock // *Plast Reconstr Surg.* – 1993. – № 92. – P. 70-76.
167. Hallock, G. G. Utility of both muscle and fascia flaps in severe lower extremity trauma / G. G. Hallock // *J Trauma.* – 2000. – № 48. – P. 913-917.
168. Hammer, R. Accuracy of radiological assessment of tibial shaft fractures in humans / R. Hammer, S. Hammerby, B. Lindholm // *Clin Orth RR.* – 1985. – Vol. 199. – P. 233-238.
169. Hammer, R. Evaluation of fracture stability / R. Hammer, H. Norrbom // *Acta Orthop Scand.* – 1984. – № 5. – P. 330-353.
170. Hamza, K. N. Fractures of the tibia. A report on fifty patients treated by intramedullary nailing / K. N. Hamza, G. E. Dunkerley, C. M. Murray // *J Bone Joint Surg Br.* – 1971. – № 53(4). – P. 696-700.

171. Harii, K. Combination myocutaneous flap and microvascular free flap / K. Harii, T. Iwaya, N. Kawakuchi // *Plast. Reconstr. Surg.* – 1981. – Vol. 68. – № 5. – P. 700-711.
172. Heitmann, C. The Orthoplastic Approach for Management of the Severely Traumatized Foot and Ankle / C. Heitmann, L. S. Levin // *J Trauma.* – 2003. – № 54. – № (2). – P. 379-390.
173. Heller, L. Lower extremity microsurgical reconstruction / L. Heller, L. S. Levin // *Plast. Reconstr. Surg.* – 2001. – Vol. 108. – P. 1029-1041.
174. Hilton, T. L. Gunshot tibia fractures treated with intramedullary nailing: a single center retrospective review / T. L. Hilton, N. Kruger, K. R. Wiese // *SA Orthopaedic J.* – 2017. – № 16(1). – P. 32-38. – URL: <https://doi.org/10.17159/2309-8309/2017/v16n1a4>.
175. Holden, C. E. The role of blood supply to soft tissue in the healing of diaphyseal fractures. An experimental study / C. E. Holden // *J Bone Joint Surg Am.* – 1972. – № 54. – P. 993-1000.
176. Huntington, T. W. Case of bone transference / T. W. Huntington // *Annals of Surgery.* – 1905. – № 41. – P. 249-256.
177. Huskisson, E. C. Measurement of pain / E. C. Huskisson // *Lancet.* – 1974. – № 2(7889). – P. 1127-1131. – DOI: 10.1016/s0140-6736(74)90884-8.
178. Hybrid FDG-PET/MR imaging of chronic osteomyelitis: a prospective case series / D. J. W. Hulsen, J. Geurts, J. J. Arts, D. Loefen, C. Mitea, S. A. Voïo // *European Journal of Hybrid Imaging.* – 2019. – Vol. 3. – № 1. – Article ID 7.
179. Imaging in bone lengthening / T. H. Hughes, N. Maffuli, V. Green, J. A. Fixsen // *Clin Orthop Relat Res.* – 1994. – Vol. 308. – P. 50-53.
180. Implant-related sepsis in lower limb fractures following gunshot injuries in the civilian population: A systematic review / S. M. Graham, M. P. Wijesekera, M. Laubscher, S. Maqungo, M. Held, N. Ferreira, W. J. Harrison // *Injury.* – 2019. – № 50(2). – P. 235-243. – DOI: 10.1016/j.injury.2018.12.008.

181. Internal fixation in compound type III fractures presenting after golden period / Q. Azam, M. Sherwani, M. Abbas, R. Gupta, N. Asif, A. Sabir // *Indian J Orthop.* – 2007. – № 41. – P. 204-208. – DOI: 10.4103/0019-5413.33683.
182. International survey among orthopaedic trauma surgeons: Lack of a definition of fracture-related infection / M. Morgenstern, T. F. Moriartyb, R. Kuehlc, R. G. Richardsb [et al.] // *Injury.* – 2018. – № 49(3). – P. 491-496. – URL: <https://doi.org/10.1016/j.injury.2018.02.001>.
183. Intramedullary nailing following external fixation in femoral and tibial shaft fractures / M. Bhandari, M. Zlowodzki, P. Tornetta 3rd, A. Schmidt, D. C. Templeman // *J Orthop Trauma.* – 2005. – № 19(2). – P. 140-144.
184. Intramedullary nailing of subtrochanteric femur fractures caused by low velocity gunshots / S. Swanepoel, D. Chivers, W. Leong, M. Laubscher, G. McCollum, S. Maqungo // *SA Orthop J.* – 2017. – № 16. – P. 46-50.
185. Is it safe to harvest a proximally fractured fibula as an osseocutaneous anterograde pedicled flap for proximal tibial reconstruction in subacute period? A case report and literature review / E. K. Yaşar, C. İ. Demir, Ç. Yıldırım, M. Ş. Alagöz, K. Memişoğlu // *Ulus Travma Acil Cerrahi Derg.* – 2022. – № 28. – P. 1645-1649.
186. Johner, R. Classification of tibial shaft fractures and correlation with result after rigid fixation / R. Johner, O. Wruhs // *Clin Orthop Relat Res.* – 1983. – Vol. 178. – P. 7-25.
187. Kamat, A. S. Infection rates in open fractures of the tibia: is the 6-hour rule fact or fiction? / A. S. Kamat // *Adv Orthop.* – 2011. – Vol. 2011. – P. 943495. – DOI: 10.4061/2011/943495.
188. Karikalan, T. Flaps in the management of open tibial fractures / T. Karikalan // *Int J Res Orthop.* – 2019. – № 5(3). – P. 504-508.
189. Khaled, A. Masquelet-Ilizarov technique for the management of bone loss post debridement of infected tibial nonunion / A. Khaled, O. El-Gebaly, M. El-Rosasy // *Int Orthop.* – 2022. – № 46(9). – P. 1937-1944. – DOI: 10.1007/s00264-022-05494-y.

190. Khan, U. Use of an islanded fasciocutaneous flap in the lower limb following distraction callotaxis / U. Khan, M. Pickford // *Br J Plast Surg.* – 2000. – № 53. – P. 705-706.
191. Khatri, J. P. Primary internal fixation in open fractures of tibia following high-velocity gunshot wounds: a single-center experience / J. P. Khatri M. Kumar, C. M. Singh // *Int Orthop.* – 2020. – № 44(4). – P. 685-691.
192. Lee, S. H. Localization of osteomyelitis lesions for operative eradication of chronic osteomyelitis of the lower extremities by bone SPECT/CT: a feasibility study / S. H. Lee, M. B. Kim // *International Orthopaedics.* – 2023 – Vol. 47. – № 1. – P. 5-15.
193. Lemans, J. V. C. The diagnostic accuracy of (18)F-FDG PET/CT in diagnosing fracture-related infections / J. V. C. Lemans, M. G. G. Hobbelink, F. F. A. Ijpma // *European Journal of Nuclear Medicine and Molecular Imaging.* – 2019. – Vol. 46. – № 4. – P. 999-1008.
194. Lerman, O. Z. The respective roles of plastic and orthopedic surgery in limb salvage / O. Z. Lerman, S. J. Kovach, L. S. Levin // *Plast Reconstr Surg.* – 2011. – Vol. 127. – P. 215-227.
195. Lewis, J. L. Fracture healing assessment by impact response: clinical results / J. L. Lewis, R. R. Tarr // *J Bone Joint Surg.* – 1975. – № 57. –A(Suppl I). – P. 576.
196. Lexer, E. Blutige Vereinigung von Knochenbrüchen / E. Lexer // *Dtsch. Z. Chir.* – 1970. – Bd.133. – S. 1915.
197. Li, Y. Expert Consensus on clinical application of FDG PET/CT in infection and inflammation / Y. Li, Q. Wang, X. Wang // *Annals of Nuclear Medicine.* – 2020. – Vol. 34. – № 5. – P. 369-376.
198. Lipmann, R. K. The use of auscultatory percussion for the examination of fractures / R. K. Lipmann // *J Bone Joint Surg.* – 1932. – № 14. – P. 118.
199. Locking intramedullary nailing with and without reaming for open fractures of the tibial shaft: a prospective, randomized study / J. F. Keating, P. J. O'Brien, P. A. Blachut, R. N. Meek, H. M. Broekhuysse // *J Bone Joint Surg Am.* –1997. – № 79(3). – P. 334-341.

200. Long-term Functional, Psychological, Emotional, and Social Outcomes in Survivors of Firearm Injuries / M. A. Vella, A. Warshauer, G. Tortorello, J. Fernandez-Moure, J. Giacolone, B. Chen, A. Cabulong, K. Chreiman, C. Sims, C. W. Schwab, P. M. Reilly, M. Lane-Fall, M. J. Seamon // *JAMA Surg.* –2020. – № 155(1). – P. 51-59. – DOI: 10.1001/jamasurg.2019.4533.
201. Low-energy Gunshot -induced Tibia Fractures: What Proportion Develop Complications? / C. Lee, D. J. Brodke, J. Engel, M. G. Schloss, S. M. R. Zaidi, R.V. O’Toole, T. Gulbrandsen, M. Hogue, J. Badon, P. F. Bergin, S. T. Lirette, J. Morellato // *Clin Orthop Relat Res.* – 2021. – № 479(8). – P. 1793–1801. – DOI: 10.1097/CORR.0000000000001736.
202. Lowet, G. Ultrasound velocity measurement in long bones: measurement method and simulation of ultrasound wave propagation / G. Lowet, G. Van der Perre // *J Biomech.* – 1996. – № 10(29). – P. 1255-1261.
203. Macnab, I. The role of periosteal blood supply in the healing of fractures of the tibia / I. Macnab, W. G. De Haas // *Clin Orthop Relat Res.* – 1974. – № 105. – P. 27-33.
204. Macnamara, A. F. Sir Archibald Hector McIndoe (1900-1960) and the Guinea Pig Club: the development of reconstructive surgery and rehabilitation in the second World war (1939-1945) / A. F. Macnamara, N. H. Metcalfe // *J Med Biogr.* – 2014. – № 22(4). – P. 224-228. – URL: <https://doi.org/10.1177/0967772013480691>.
205. Management of Post-Traumatic Osteomyelitis in the Lower Limb: Current State of the Art / J. K. K. Chan, J. Y. Ferguson, M. Scarborough, M. A. McNally, A. J. Ramsden // *Indian J. Plast. Surg.* – 2019. – № 52. – P. 62-72.
206. Massive resection and allograft transplantation in the treatment of malignant bone tumors / H. J. Amankin, F. S. Fogelson, A. Z. Thrasher, B. Jaffter // *N. Engl. J. Med.* – 1976. – Vol. 294. – P. 1247-1255.
207. Mathes, S. J. Use of the muscle flap in chronic osteomyelitis: experimental and clinical correlation / S. J. Mathes, B. S. Alpert, N. Chang // *Plast Reconstr Surg.* – 1982. – № 69(5). – P. 815-829.
208. Mazzola, R. History of reconstructive and aesthetic surgery ‘in’ P. Neligan *Plastic Surgery* / R. Mazzola, I. Mazzola. – Elsevier; 2013. – P. 21.

209. McCallum, J. E. *Military medicine: from ancient times to the 21st century* / J. E. McCallum // *Abc-Clio* (ed): ABC-CLIO, 2008. – ISBN: 9781851096930. – DOI:10.5040/9798400685927.
210. McCulloch, I. *Lower extremity reconstruction for limb salvage and functional restoration - The Combat experience* / I. McCulloch, I. Valerio // *Clin Plastic Surg.* – 2021. – № 48(2) – P. 349-361. – URL: <https://doi.org/10.1016/j.cps.2021.01.005>.
211. McGaw, N. H. *Osseosonometry* / N. H. McGaw // *Arch Surg.* – 1942. – № 42. – P. 195.
212. Mediouni, M. *A new generation of orthopaedic surgeons: “T-model”* / M. Mediouni // *Curr. Orthop. Practice.* – 2019. – № 30. – P. 444-445.
213. Minami, A. *Reverse-flow vascularized fibular graft: A new method* / A. Minami, H. Itoga, K. Suzuki // *Microsurgery.* – 1990. – № 11. – P. 278-281.
214. *Muscle versus Fasciocutaneous Free Flaps in Lower Extremity Traumatic Reconstruction: A Multicenter Outcomes Analysis* / E. H. Cho [et al.] // *Plast Reconstr Surg.* – 2018. – № 141 (1). – P. 191-199.
215. Naique, S. B. *Management of severe open tibial fractures: the need for combined orthopaedic and plastic surgical treatment in specialist centers* / S. B. Naique, M. Pearse, J. Nanchahal // *J Bone Joint Surg Br.* – 2006. – № 88. – P. 351-357.
216. Nanchahal, J. *Standards for the management of open fractures of the lower limb* / J. Nanchahal. – Royal Society of Medicine Press Limited, London, UK; 2009.
217. O'Brien, C. L. *Controversies in the management of open fractures* / C. L. O'Brien, M. Menon, N. M. Jomha // *Open Orthop J.* – 2014. – № 8. – P. 178-184. – DOI: 10.2174/1874325001408010178.
218. Office for National Statistics: official website. *Crime in England and Wales: year ending March 2017.* – URL: <https://www.ons.gov.uk/people-population-and-community/crime-and-justice/bulletins/Crime-in-England-and-Wales/year-ending-March-2017>.
219. *On the timing of soft-tissue reconstruction for open fractures of the lower leg* / R. Hertel, S. M. Lambert, S. Muller, F. T. Ballmer, R. Ganz // *Arch Orthop Trauma Surg.* – 1999. – Vol. 119. – P. 7-12.

220. Open tibial fractures treated with Hoffmann external fixation / C. C. Edwards, S. C. Simmons, B. D. Browner, S. L. Oreck, M. C. Weigel // *Orthop Trans.* – 1984. – № 8. – P. 383-384.
221. Open tibial fractures with severe soft-tissue loss. Limb salvage compared with below-the-knee amputation / G. M. Georgiadis, F. F. Behrens, M. J. Joyce, A. S. Earle, A. L. Simmons // *J Bone Joint Surg Am.* – 1993. – № 75. – P. 1431-1441.
222. Orthoplastic surgical collaboration is required to optimise the treatment of severe limb injuries: A multi-centre, prospective cohort study / F. Boriani [et al.] // *J Plast Reconstr Aesthetic Surg.* – 2017. – № 70. – P. 715-722.
223. Ostrup, B. T. Distant of free living bone graft by microvascular anastomoses. An experimental study / B. T. Ostrup, J. M. Frederickson // *Plast. Reconstr. Surg.* – 1974. – Vol. 54. – № 3. – P. 274-285.
224. Page, C. M. Time to union in the fractured tibia / C. M. Page // *Br Med J.* – 1942. – № 1. – P. 305.
225. Paley, D. Problems, obstacles and complication of limb lengthening by the Ilizarov technique / D. Paley // *Clinic Orthopaedy.* – 1990. – Vol. 81. – P. 250.
226. Panteli, M. Chronic osteomyelitis: What the surgeon needs to know / M. Panteli, P.V. Giannoudis // *EFORT Open Rev.* – 2016. – № 1. – P. 128-135.
227. Park, C. H. Negative pressure wound therapy for Gustilo Anderson grade IIIb open tibial fractures / C. H. Park, O. J. Shon, G. B. Kim // *Indian J Orthop.* – 2016. – № 50(5). – P. 536-542. – DOI: 10.4103/0019-5413.189604.
228. Parsons, B. Surgical management of chronic osteomyelitis / B. Parsons, E. Strauss // *Am. J. Surg.* – 2004. – Vol. 188 (Suppl. 1A). – P. 57-66.
229. Patient-reported outcomes following free flap lower extremity reconstruction: A systematic review and meta-analysis / E. J. M. Grigor, B. Bitoiu, C. Zeitouni, J. Zhang // *J Plast Reconstr Aesthet Surg.* – 2023. – Vol. 76. – P. 251-267. – DOI: 10.1016/j.bjps.2022.08.077.
230. Patzakis, M. J. Factors influencing infection rate in open fracture wounds / M. J. Patzakis, J. Wilkins // *Clin Orthop Relat Res.* – 1989. – Vol. 243. – P. 36-40.

231. Pederson, W. C. *Microsurgical Reconstruction of the Lower Extremity* / W. C. Pederson, L. Grome // *Semin Plast Surg.* – 2019. – № 33(1). – P. 54-58. – DOI: 10.1055/s-0039-1677878.
232. Pollak, A. N. Short-term wound complications after application of flaps for coverage of traumatic soft-tissue defects about the tibia. The Lower Extremity Assessment Project (LEAP) Study Group / A. N. Pollak, M. L. McCarthy, A. R. Burgess // *J Bone Joint Surg Am.* – 2000. – № 82. – P. 1681-1691.
233. Ponten, B. The fasciocutaneous flap: Its use in soft tissue defects of the lower leg / B. Ponten // *Br J Plast Surg.* – 1981. – № 34. – P. 215-220.
234. Prediction of fracture healing in the tibia by quantitative radionuclide imaging / M. A. Smith, E. A. Jones, R. K. Strachan, J. J. Nicholl, J. J. Best, P. Tothill, S. P. Hughes // *J Bone Joint Surg.* – № 69B. – P. 441-447.
235. Preserving the Knee in the Setting of High Segmental Tibial Bone and Massive Soft-Tissue Loss Using Vascularized Distal Tibial Bone Docking and a Foot Fillet Flap: A Case Report / G. T. Metoyer, S. R. Anderson, B. R. Horne, S. N. Mancho, S. M. Wimalawansa // *JBJS Case Connect.* – 2020. – № 10(2). – P. e0496. – DOI: 10.2106/JBJS.CC.19.00496.
236. Reuss, B. L. Effect of delayed treatment on open tibial shaft fractures / B. L. Reuss, J. D. Cole // *Am J Orthop (Belle Mead NJ).* – 2007. – № 36. – P. 215-220.
237. Rhinelander, F. W. The normal microcirculation of diaphyseal cortex and its response to fracture / F. W. Rhinelander // *J Bone Joint Surg Am.* – 1968. – № 50. – P. 784-800.
238. Richards, R. R. Effect of muscle flap coverage on bone blood flow following devascularization of a segment of tibia: An experimental investigation in the dog / R. R. Richards, E. H. Schemitsch // *J Orthop Res.* – 1989. – № 7. – P. 550-558.
239. Robson, M. C. Wound infection: a failure of wound healing caused by an imbalance of bacteria / M. C. Robson // *Surg Clin North Am.* – 1997. – № 1. – P. 637-650. – DOI:10.1016/s0039-6109(05)70572-7.

240. Sabino, J. M. Plastic surgery challenges in War Wounded I: flap-based extremity reconstruction / J. M. Sabino, J. Slater, I. L. Valerio // *Adv Wound Care* 2016. – № 5(9). – P. 403-411. – URL: <https://doi.org/10.1089/wound.2015.0656>.
241. Sanders, J. Long bone osteomyelitis in adults: Fundamental concepts and current techniques / J. Sanders, C. Mauffrey // *Orthopedics*. – 2013. – № 36. – P. 368-375.
242. Schnarkowski, P. Tibial shaft fracture healing assessment with computed tomography / P. Schnarkowski // *J Comp Ass Tom*. – 1995. – № 19(5). – P. 777-781.
243. Simpson, A. H. Chronic osteomyelitis. The effect of the extent of surgical resection on infection-free survival / A. H. Simpson, M. Deakin, J. M. Latham // *J. Bone Jt. Surg. Br.* – 2001. – № 83. – P. 403-407.
244. Si-Ying, H. Current Concepts of Fracture-Related Infection / H. Si-Ying, Y. Bin, J. Nan // *International Journal of Clinical Practice*. – 2023. – № 2023. – P. 4839701.
245. Small, J. O. Management of the soft tissues in open tibial fractures / J. O. Small, R. A. Mollan // *Br J Plast Surg*. – 1992. – № 45. – P. 571-577.
246. Soft-tissue blood flow after segmental osteotomy of the canine tibia / G. I. Anderson, R. R. Richards, B. Paitich, M. McKee, E. H. Schemitsch // *Ann Plast Surg*. – 1991. – № 27. – P. 49-55.
247. Soft tissue coverage in open fractures of tibia / J. B. Kamath, M. S. Shetty, T. V. Joshua [et al.] // *Indian J Orthop*. – 2012. – Vol. 46. – P. 462-469. – URL: <https://doi.org/10.4103/0019-5413.97265>.
248. Soft tissue coverage of combat wounds / S. M. Tintle, D. E. Gwinn, R. C. Andersen [et al.] // *J Surg Orthop Adv*. – 2010. – № 19(1). – P. 29-34.
249. Soft tissue reconstruction of open tibial fractures: An in vivo study of the effect of vascularity on fracture healing / L. E. Harry A., Sandison, E. M. Palelog, M. F. Pearse, J. Nanchahal // *Plast Reconstr Surg*. – 2009.
250. Song, Y. Free Flap Combined with External Fixator in the Treatment of Open Fractures of the Calf / Y. Song, X. Qi, J. Shen // *Cell Biochem Biophys*. – 2014. – № 70. – P. 549-552.
251. Spencer, J. The effect of time delay on infection in open long-bone fractures: a 5-year prospective audit from a district general hospital / J. Spencer, A. Smith, D.

- Woods // *Ann R Coll Surg Engl.* – 2004. – № 86. – P. 108-112. – DOI: 10.1308/003588404322827491.
252. Standards for the management of open fractures of the lower limb / J. Nanchahal, S. Nayagam, U. Khan, C. Moran, S. Barrett. – London : Royal Society of Medicine Press Ltd, 2009. – 97 p. – ISBN: 978-1-85315-911-4.
253. Taylor, G. J. The current status of free vascularised bone grafts / G. J. Taylor // *Clinic. plast. surg.* – 1983. – Vol. 15. – № 2. – P. 185-210.
254. Taylor, I. G. The free vascularized bone graft: A clinical extension of microvascular techniques / I. G. Taylor, G. D. Miller, F. J. Ham // *Plast Reconstr Surg.* – 1975. – № 55. – P. 533-544.
255. Team Approach: Combined Orthopaedic and Vascular Injury / B. Mullis, A. Fajardo, T. Smith, M. Laughlin // *JBJS Reviews.* – 2017. – № 5(8). – P. e2. – DOI: 10.2106/JBJS.RVW.16.00027
256. The acute effects of periosteal stripping and medullary reaming on regional bone blood flow / L. A. Whiteside, K. Ogata, P. Lesker, F. C. Reynolds // *Clin Orthop.* – 1978. – № 131. – P. 266-272.
257. The effect of surgical delay on acute infection following 554 open fractures in children / D. L. Skaggs, L. Friend, B. Alman [et al.] // *J Bone Joint Surg Am.* – 2005. – № 87. – P. 8-12. – DOI: 10.2106/JBJS.C.01561.
258. The functional outcome of severe, open tibial fractures managed with early fixation and flap coverage / S. Gopal, P. V. Giannoudis, A. Murray, S. J. Matthews, R. M. Smith // *J Bone Joint Surg Br.* – 2004. – № 86. – P. 861-867.
259. The influence of muscle flap coverage on the repair of devascularized tibial cortex: an experimental investigation in the dog / R. R. Richards, E. C. Orsini, J. L. Mahoney, R. Verschuren // *Plast Reconstr Surg.* – 1987. – № 79. – P. 946-958.
260. The management of long bones fractures caused by bullet and shrapnel injuries / K. Petrov, Y. Weil, Y. Mintz [et al.] // *Orthopaedic Proceedings.* – 2005. – № 87-B. – Issue Supp _iii. – P. 380.
261. The management of type III open tibial fractures / K. M. Chan, Y. K. Leung, J. C. Cheng, P. C. Leung // *Injury.* – 1984. – № 16. – P. 157-165.

262. The medical response to multisite terrorist attacks in Paris / M. Hirsch, P. Carli, R. Nizard, B. Riou, B. Baroudjian, T. Baubet [et al.] // *Lancet*. – 2015. – Vol. 386. – P. 2535-2538.
263. The nature and incidence of musculoskeletal combat wounds in Iraq and Afghanistan (2005–2009) / P. J. Abelmont, B. J. McCriskin, M. S. Hsiao [et al.] // *J Orthop Trauma*. – 2013. – URL: <https://doi.org/10.1097/BOT.0b013e3182703188>.
264. The Need for Multidisciplinary in Modern Medicine: An Insight into Orthopaedic Infections / A. Sambri, M. Fiore, S. Tedeschi, M. De Paolis // *Microorganisms*. – 2022. – № 10. – P. 756.
265. The Ortho-Plastic Approach to Soft Tissue Management in Trauma / D. J. Jordan, M. Malahias, W. Khan, S. Hindocha // *Open Orthop. J.* – 2014. – № 8. – P. 399-408.
266. The relationship between time to surgical debridement and incidence of infection after open high-energy lower extremity trauma / A. N. Pollak, A. L. Jones, R. C. Castillo, M. J. Bosse, E. J. MacKenzie // *J Bone Joint Surg Am.* – 2010. – № 92. – P. 7-15. – DOI: 10.2106/JBJS.H.00984.
267. The relative importance of intramedullary, intracortical, and extraosseous soft-tissue blood flow to the repair of devascularized canine tibial cortex / E. H. Schemitsch, J. A. Weinberg, M. D. McKee, R. R. Richards // *Ann Plast Surg.* – 1997. – № 38. – P. 623-631.
268. The role of plating in the operative treatment of severe open tibial fractures: a systematic review / P. V. Giannoudis, C. Papakostidis, G. Kouvidis, N. K. Kanakaris // *Int Orthop.* – 2009. – № 33(1). – № 19-26.
269. The versatile DIEP flap: Its use in lower extremity reconstruction / K. Van Landuyt, P. Blondeel, M. Hamdi, P. Tonnard, A. Verpaele, S. Monstrey // *Br J Plast Surg.* – 2005. – № 58. – P. 2-13.
270. Thompson, G. A. In-vivo determination of mechanical properties of the human ulna by means of mechanical impedance tests: experimental and improved mathematical models / G. A. Thompson, D. R. Young, D. Orne // *Med Biol Eng.* – 1976. – № 14. – P. 253.

271. Transfusion for shock in US military war casualties with and without tourniquet use / J. F. Kragh, J. J. Nam, K. A. Berry [et al.] // *Ann Emerg Med.* – 2015. – № 65(3). – P. 290-296. – URL: <https://doi.org/10.1016/j.annemergmed.2014.10.021>.
272. Transverse debridement and acute shortening followed by distraction histogenesis in the treatment of open tibial fractures with bone and soft tissue loss / S. Salih, E. Mills, J. McGregor-Riley [et al.] // *Strateg Trauma Limb Reconstr.* – 2018. – № 13(3). – P. 129-135.
273. Treating civilian gunshot wounds to the extremities in a level 1 trauma center: our experience and recommendations / A. Burg, G. Nachum, M. Salai, B. Haviv [et al.] // *Isr Med Assoc J.* – 2009. – № 11(9). – P. 546-551.
274. Treatment of grade-IIIb open tibial fractures. A prospective randomised comparison of external rotation and non-reamed locked nailing / P. Tornetta 3rd, M. Bergman, N. Watnik, G. Berkowitz, J. Steuer // *J Bone Joint Surg Br.* – 1994. – № 76. – P. 13-19.
275. Treatment of Gustilo grade III tibial fractures with unreamed intramedullary nailing versus external fixators: a meta-analysis / X. Fang, L. Jiang, Y. Wang, L. Zhao // *Med Sci Monit.* – 2012. – № 18(4). – P. RA49– RA56.
276. Treatment of open fractures of the shaft of the tibia / M. Bhandari, G. H. Guyatt, M. F. Swiontkowski, E. H. Schemitsch // *J Bone Joint Surg Br.* – 2001. – № 83(1). – P. 62-68.
277. Treatment of tibial defect with vascularized osteocutaneous pedicled transfer of fibula / Z. W. Chen, L. E. Chen, G. J. Zhang, H. L. Yu // *J Reconstr Microsurg.* – 1986. – № 2. – P. 199-203, 205.
278. Trueta, J. "Closed" treatment of war fractures / J. Trueta // *The Lancet.* – 1939. – № 233. – P. 1452-1455. – DOI: 10.1016/S0140-6736(00)76338-0.
279. Trueta, J. The Vascular Contribution to Osteogenesis. V. The Vasculature Supplying the Epiphysial Cartilage in Rachitic Rats / J. Trueta, A. J. Buhr // *J Bone Joint Surg Br.* – 1963. – № 45. – P. 572-581.

280. Two-stage management of chronic osteomyelitis of the long bones: The Belfast technique / M. A. McNally, J. O. Small, H. G. Tofighi, R. A. Mollan // *J. Bone Jt. Surg. Br.* – 1993. – № 75. – P. 375-380.
281. United Nations general assembly. Report of the panel of governmental experts on small arms. General and complete disarmament: small arms. Available from: 1997.
282. United Nations office on drug and crime. Global study on homicide. Homicide statistics 2013; homicide counts and rates time series 2000–2012. UNODC Homicide Stat. – URL: <https://www.unodc.org/gsh/en/data>.
283. Unreamed interlocking nail versus external fixator for open type III tibia fractures / Y. K. Tu, C. H. Lin, J. I. Su, D. T. Hsu, R. J. Chen // *J Trauma.* – 1995. – № 39(2). – P. 361-367.
284. U.S. military use of tourniquets from 2001 to 2010 / J. F. Kragh, M. A. Dubick, J. K. Aden [et al.] // *Prehosp Emerg Care.* – 2015. – № 19(2). – P. 184-190. – URL: <https://doi.org/10.3109/10903127.2014.964892>.
285. Use of combat casualty care data to assess the US military trauma system during the Afghanistan and Iraq conflicts, 2001-2017 / J. T. Ahoward, R. S. Kotwal, C. A. Stern [et al.] // *JAMA Surg.* – 2019. – URL: <https://doi.org/10.1001/jamasurg.2019.0151>.
286. Western trauma association critical decisions in trauma: management of the mangled extremity / T. M. Scalea, J. DuBose, E. E. Moore [et al.] // *J Trauma Acute Care Surg.* – 2012. – № 72(1). – P. 86-93. – URL: <https://doi.org/10.1097/TA.0b013e318241ed70>.
287. Ziran, B. H. A dedicated team approach enhances outcomes of osteomyelitis treatment / B. H. Ziran, N. Rao, R. A. Hall // *Clin. Orthop. Relat. Res.* – 2003. – Vol. 414. – P. 31-36.

ПРИЛОЖЕНИЕ А

Приложение N 3 к Требованиям к состоянию здоровья граждан, поступающих на службу в таможенные органы по контракту, сотрудников таможенных органов и граждан, прошедших службу в таможенных органах Российской Федерации (выборка)

Таблица А.1 – Таблица оценки амплитуды движений в суставах (в угловых градусах)

Сустав	Движение (до предельно возможного угла)	Норма	Ограничение движения		
			Незначительное	Умеренное	Значительное
Коленный	Сгибание	30-59	60-89	90-109	110 и больше
	Разгибание	180-176	175-171	170-161	160 и меньше
Голено- стопный	Подошвенное сгибание	150–121	120–111	110–101	100 и меньше
	Тыльное разгибание	70-74	75-79	80-84	85 и больше

ПРИЛОЖЕНИЕ Б

Форма опросника

2000 IKDC SUBJECTIVE KNEE EVALUATION FORM

© Королев А.В., Магнитская Н.Е., Рязанцев М.С., Майсигов М.Н., 2018

ФИО _____

Дата рождения: ____/____/____

Дата заполнения: ____/____/____ Дата травмы: ____/____/____

Коленный сустав: Правый Левый

СИМПТОМЫ*

*Оцените, пожалуйста, с Вашей точки зрения максимальный уровень Вашей активности без возникновения явных жалоб на коленный сустав (даже если Вы не занимаетесь спортом на этом уровне).

1. Каков максимальный уровень физической активности, который вы можете выполнять без значимой боли в коленных суставах:

- 4 Очень высокий уровень спортивной активности, включающий прыжки и развороты на фиксированной стопе (например, футбол, баскетбол)
 3 Высокий уровень активности (такой как тяжёлый физический труд, горные лыжи, теннис)
 2 Средний уровень активности (такой как нетяжёлый физический труд, бег трусцой)
 1 Лёгкий уровень активности (такой как ходьба, работа по дому или в саду)
 0 Невозможность осуществлять любые из вышеперечисленных видов активности из-за боли в колене

2. Как часто за последние 4 недели (или с момента травмы) Вас беспокоила боль в коленном суставе?

0	1	2	3	4	5	6	7	8	9	10
<input type="checkbox"/>	<input type="checkbox"/>	<input type="checkbox"/>	<input type="checkbox"/>	<input type="checkbox"/>	<input type="checkbox"/>	<input type="checkbox"/>	<input type="checkbox"/>	<input type="checkbox"/>	<input type="checkbox"/>	<input type="checkbox"/>
Никогда										Постоянно

3. Если боль беспокоила Вас, насколько сильной она была?

0	1	2	3	4	5	6	7	8	9	10
<input type="checkbox"/>	<input type="checkbox"/>	<input type="checkbox"/>	<input type="checkbox"/>	<input type="checkbox"/>	<input type="checkbox"/>	<input type="checkbox"/>	<input type="checkbox"/>	<input type="checkbox"/>	<input type="checkbox"/>	<input type="checkbox"/>
Нет боли										Невыносимая боль

4. Насколько была выражена отёчность или тугоподвижность в коленном суставе в течение последних 4 недель (или с момента травмы)?

- 4 Совсем нет
 3 Незначительно
 2 Умеренно
 1 Значительно
 0 Очень сильно

5. Каков максимальный уровень нагрузок, который Вы можете выполнять без заметной отёчности коленного сустава:

- 4 Очень высокий уровень спортивной активности, включающий прыжки и развороты на фиксированной стопе (например, футбол, баскетбол)
 3 Высокий уровень активности (такой как тяжёлый физический труд, горные лыжи, теннис)
 2 Средний уровень активности (такой как нетяжёлый физический труд, бег трусцой)
 1 Лёгкий уровень активности (такой как ходьба, работа по дому или в саду)
 0 Невозможность осуществлять любые из вышеперечисленных видов активности из-за отёка коленного сустава

6. Отмечали ли Вы щелчки или блокады в коленном суставе в течение последних 4 недель (или с момента травмы)?

- 0 Да 1 Нет

Рисунок Б.1 – Форма опросника. 2000 IKDC subjective knee evaluation form

7. Каков максимальный уровень нагрузок, который Вы можете выполнять без заметного ощущения неустойчивости в коленном суставе:

- 4 Очень высокий уровень спортивной активности, включающий прыжки и развороты на фиксированной стопе (например, футбол, баскетбол)
 3 Высокий уровень активности (такой как тяжёлый физический труд, горные лыжи, теннис)
 2 Средний уровень активности (такой как нетяжёлый физический труд, бег трусцой)
 1 Лёгкий уровень активности (такой как ходьба, работа по дому или в саду)
 0 Невозможность осуществлять любые из вышеперечисленных видов активности из-за неустойчивости в коленном суставе

СПОРТИВНАЯ АКТИВНОСТЬ

8. Отметьте, пожалуйста, максимальный уровень нагрузок, который Вы можете выполнять регулярно:

- 4 Очень высокий уровень спортивной активности, включающий прыжки и развороты на фиксированной стопе (например, футбол, баскетбол)
 3 Высокий уровень активности (такой как тяжёлый физический труд, горные лыжи, теннис)
 2 Средний уровень активности (такой как нетяжёлый физический труд, бег трусцой)
 1 Лёгкий уровень активности (такой как ходьба, работа по дому или в саду)
 0 Невозможность осуществлять любые из вышеперечисленных видов активности из-за проблем с коленным суставом

9. Насколько состояние Вашего коленного сустава влияет на следующие виды активности?

	Без ограничений	Незначительные ограничения	Умеренные ограничения	Выраженные ограничения	Невозможно
а. Подъём вверх по лестнице	4 <input type="checkbox"/>	3 <input type="checkbox"/>	2 <input type="checkbox"/>	1 <input type="checkbox"/>	0 <input type="checkbox"/>
б. Спуск по лестнице	4 <input type="checkbox"/>	3 <input type="checkbox"/>	2 <input type="checkbox"/>	1 <input type="checkbox"/>	0 <input type="checkbox"/>
в. Опереться на переднюю поверхность коленного сустава (встать на колено)	4 <input type="checkbox"/>	3 <input type="checkbox"/>	2 <input type="checkbox"/>	1 <input type="checkbox"/>	0 <input type="checkbox"/>
г. Приседание	4 <input type="checkbox"/>	3 <input type="checkbox"/>	2 <input type="checkbox"/>	1 <input type="checkbox"/>	0 <input type="checkbox"/>
д. Сидение с согнутыми коленями	4 <input type="checkbox"/>	3 <input type="checkbox"/>	2 <input type="checkbox"/>	1 <input type="checkbox"/>	0 <input type="checkbox"/>
е. Вставание со стула	4 <input type="checkbox"/>	3 <input type="checkbox"/>	2 <input type="checkbox"/>	1 <input type="checkbox"/>	0 <input type="checkbox"/>
ж. Бег по прямой	4 <input type="checkbox"/>	3 <input type="checkbox"/>	2 <input type="checkbox"/>	1 <input type="checkbox"/>	0 <input type="checkbox"/>
з. Прыжки и приземления на повреждённую ногу	4 <input type="checkbox"/>	3 <input type="checkbox"/>	2 <input type="checkbox"/>	1 <input type="checkbox"/>	0 <input type="checkbox"/>
и. Резкое начало движения и остановка при ходьбе	4 <input type="checkbox"/>	3 <input type="checkbox"/>	2 <input type="checkbox"/>	1 <input type="checkbox"/>	0 <input type="checkbox"/>

ФУНКЦИЯ

10. Как бы Вы оценили функцию Вашего коленного сустава по шкале от 0 до 10 (10 - норма, отличная функция, 0 - невозможность выполнять любую спортивную нагрузку)?

ДО ТРАВМЫ КОЛЕННОГО СУСТАВА

0 1 2 3 4 5 6 7 8 9 10 |
 Активность невозможна Без ограничений

НА СЕГОДНЯШНИЙ ДЕНЬ

0 1 2 3 4 5 6 7 8 9 10 |
 Активность невозможна Без ограничений

Рисунок Б.2 – Форма опросника. 2000 IKDC subjective knee evaluation form

Инструкция по подсчету баллов для формы субъективной оценки коленного сустава IKDC 2000 г.

Было исследовано несколько методов оценки формы субъективной оценки коленного сустава IKDC. Результаты показали это суммирование баллов по каждому выполненному элементу, а также более сложные методы оценки. Ответы на каждый пункт оцениваются с использованием порядкового метода таким образом, что 1 балл присваивается ответам, которые представляют собой самый низкий уровень функции или самый высокий уровень симптомов. Например, пункт 1, относящийся к наивысший уровень активности без выраженной боли оценивается путем присвоения 1 балла ответу «Невозможно Выполните любое из вышеперечисленных действий из-за колена» и 5 баллов за ответ «Очень напряженные действия, такие как прыжки или повороты, как в баскетболе или футболе». По пункту 2, который связан с частотой болей в прошлом 4 недели ответу «Постоянно» присваивается 1 балл, а «Никогда» присваивается 11 баллов.

Форма субъективной оценки коленного сустава IKDC оценивается путем суммирования баллов по отдельным пунктам, а затем преобразование оценки в шкалу от 0 до 100. Примечание. Ответ на вопрос 10 «Функция до Травма колена» не входит в общий балл. Шаги для оценки формы субъективной оценки коленного сустава IKDC: следующее:

1. Оцените индивидуальный ответ по каждому пункту так, чтобы наименьшая оценка представляла самый низкий уровень функции или самый высокий уровень симптомов.

2. Подсчитайте исходную оценку, суммируя ответы на все вопросы, кроме ответа. к пункту 10 «Функция до травмы колена»

3. Преобразуйте исходную оценку в шкалу от 0 до 100 следующим образом:

$$\text{IKDC Score} = \left[\frac{\text{Raw Score} - \text{Lowest Possible Score}}{\text{Range of Scores}} \right] \times 100$$

Где наименьший возможный балл равен 18, а диапазон возможных баллов равен 87. Таким образом, если сумма количество баллов по 18 пунктам составляет 60, оценка IKDC будет рассчитываться следующим образом:

$$\text{IKDC Score} = \left[\frac{60-18}{87} \right] \times 100$$

$$\text{IKDC Score} = 48.3$$

Преобразованный балл интерпретируется как мера функции, так что более высокие баллы представляют более высокие уровни функции и более низкие уровни симптомов. Оценка 100 интерпретируется как отсутствие ограничений в повседневной деятельности жизни или занятия спортом и отсутствие симптомов.

Субъективная оценка коленного сустава IKDC все еще может быть рассчитана, если отсутствуют данные, если есть ответы на вопросы не менее 90% вопросов (т. е. ответы предоставлены не менее чем на 16 вопросов). Для расчета необработанного IKDC оценка, когда отсутствуют данные, замените среднюю оценку пунктов, на которые были даны ответы, вместо отсутствующий балл(ы) по предмету. После того, как необработанная оценка IKDC была рассчитана, она преобразуется в субъективную оценку IKDC. Оценка колена, как описано выше.

ПРИЛОЖЕНИЕ В

Шкала оценки функционального состояния голеностопного сустава AOFAS

Параметры	баллы
Болевой синдром - 40 баллов	
отсутствует	40
слабая	30
Средняя(ежедневно)	20
сильная (постоянно)	0
Ограничение активности, необходимость дополнительной опоры	
нет ограничений, дополнительной опорой не пользуется	10
нет ограничений в повседневной активности, однако ограничено занятие активными видами спорта	7
ограничена повседневная активность, пользуется тростью	4
резкое ограничение повседневной активности, пользуется ходунками, костылями, инвалидным креслом	0
Ходьба на большие расстояния (кварталы)	
больше 6 кварталов	5
4–6 кварталов	4
1–3 квартала	2
менее 1 квартала	0
Ходьба по неровной поверхности	
нет затруднений на любом типе поверхности	5
незначительные затруднения при ходьбе по неровной поверхности, наклонной поверхности, по лестнице	3
значительные затруднения при ходьбе по неровной поверхности, наклонной поверхности, по лестнице	0
Походка	
нормальная	8
незначительные изменения походки	4
резкое изменение походки	0
Объем движений в сагиттальной плоскости (сгибание, разгибание)	
30° и более	8
15–29°	4
15°	0
Пронация и супинация	
умеренное ограничение объема движений (75–100%)	6
ограничение объема движений средней степени (25–74% от нормы)	3
резкое ограничение движений (менее 25% от нормы)	0

Стабильность в голеностопном и подтаранном суставах (переднезадняя, варус–вальгус)	
стабильно	8
Не стабильно	0
Положение отделов стопы	
правильное положение отделов стопы	10
незначительное отклонение в положении среднего отдела по отношению к заднему, отсутствие симптомов	8
Значительная деформация, нарушение нормальных взаимоотношений между отделами стопы, наличие симптомов	0

В шкале AOFAS использован принцип прямой зависимости числового выражения симптома от его клинического значения, поэтому она позволяет проводить компьютерную обработку полученных количественных данных. Каждый осмотр больного до и после проведенного лечения обозначается суммой баллов, что позволяет объективно проследить динамику клинических проявлений после операции, вовремя заметить ухудшения и использовать объективные методы диагностики (Таблица).

Результаты опроса пациентов по Шкале AOFAS

Результат	Баллы
Отличный	95-100
Хороший	75–94
Удовлетворительный	51–74
Неудовлетворительный	менее 50

ПРИЛОЖЕНИЕ Г

Шкала качества жизни SF-36

Ф. и. о.

Дата заполнения _____

1. В целом Вы бы оценили состояние Вашего здоровья (обведите одну цифру)

Отличное	1
Очень хорошее	2
Хорошее	3
Посредственное	4
Плохое	5

2. Как бы Вы в целом оценили свое здоровье *сейчас* по сравнению с тем, что было *год назад* (обведите одну цифру)

Значительно лучше, чем год назад	1
Несколько лучше, чем год назад	2
Примерно так же, как год назад	3
Несколько хуже, чем год назад	4
Гораздо хуже, чем год назад	5

3. Следующие вопросы касаются физических нагрузок, с которыми Вы, возможно, сталкиваетесь в течение своего обычного дня. Ограничивает ли Вас состояние Вашего здоровья в настоящее время в выполнении перечисленных ниже физических нагрузок? Если да, то в какой степени? (обведите одну цифру в каждой строке)

	Да, значительно ограничивает	Да, немного ограничивает	Нет, совсем не ограни- чивает
А. Тяжелые физические нагрузки, такие как бег, поднятие тяжестей, занятие силовыми видами спорта.	1	2	3

Б. Умеренные физические нагрузки, такие как передвинуть стол, поработать с пылесосом, собирать грибы или ягоды.	1	2	3
В. Поднять или нести сумку с продуктами.	1	2	3
Г. Подняться пешком по лестнице на несколько пролетов.	1	2	3
Д. Подняться пешком по лестнице на один пролет.	1	2	3
Е. Наклониться, встать на колени, присесть на корточки.	1	2	3
Ж. Пройти расстояние более одного километра.	1	2	3
З. Пройти расстояние в несколько кварталов.	1	2	3
И. Пройти расстояние в один квартал.	1	2	3
К. Самостоятельно вымыться, одеться.	1	2	3

4. Бывало ли за последние 4 недели, что Ваше физическое состояние вызывало затруднения в Вашей работе или другой обычной повседневной деятельности, вследствие чего: (обведите одну цифру в каждой строке)

	Да	Нет
А. Пришлось сократить <i>количество времени</i> , затрачиваемое на работу или другие дела.	1	2
Б. <i>Выполнили меньше</i> , чем хотели.	1	2
В. Вы были ограничены в выполнении какого-либо определенного <i>вида работ</i> или другой деятельности.	1	2
Г. Были трудности при выполнении своей работы или других дел (например, они потребовали дополнительных усилий).	1	2

5. Бывало ли за последние 4 недели, что Ваше эмоциональное состояние вызывало затруднения в Вашей работе или другой обычной повседневной деятельности, вследствие чего (обведите одну цифру в каждой строке)

	Да	Нет
А. Пришлось сократить <i>количество времени</i> , затрачиваемого на работу или другие дела.	1	2
Б. <i>Выполнили меньше</i> , чем хотели.	1	2
В. Выполняли свою работу или другие дела не так <i>аккуратно</i> , как обычно.	1	2

6. Насколько Ваше физическое и эмоциональное состояние в течение *последних 4 недель* мешало Вам проводить время с семьей, друзьями, соседями или в коллективе? (обведите одну цифру)

Совсем не мешало	1
Немного	2
Умеренно	3
Сильно	4
Очень сильно	5

7. Насколько сильную физическую боль Вы испытывали за последние 4 недели? (обведите одну цифру)

Совсем не испытывал(а)	1
Очень слабую	2
Слабую	3
Умеренную	4
Сильную	5
Очень сильную	6

8. В какой степени боль в течение последних 4 недель мешала Вам заниматься Вашей нормальной работой (включая работу вне дома или по дому)? (обведите одну цифру)

- Совсем не мешала 1
 Немного 2
 Умеренно 3
 Сильно 4
 Очень сильно 5

9. Следующие вопросы касаются того, как Вы себя чувствовали и каким было Ваше настроение в течение последних 4 недель. Пожалуйста, на каждый вопрос дайте один ответ, который наиболее соответствует Вашим ощущениям (обведите одну цифру)

	Все время	Большую часть времени	Часто	Иногда	Редко	Ни разу
А. Вы чувствовали себя бодрым (ой)?	1	2	3	4	5	6
Б. Вы сильно нервничали?	1	2	3	4	5	6
В. Вы чувствовали себя таким(ой) подавленным (ой) что ничто не могло Вас взбодрить?	1	2	3	4	5	6
Г. Вы чувствовали себя спокойным(ой) и умиротворенным (ой)?	1	2	3	4	5	6
Д. Вы чувствовали себя полным (ой) сил и энергии?	1	2	3	4	5	6
Е. Вы чувствовали себя упавшим(ой) духом и печальным(ой)?	1	2	3	4	5	6

Ж. Вы чувствовали себя измученным(ой)?	1	2	3	4	5	6
З. Вы чувствовали себя счастливым(ой)?	1	2	3	4	5	6
И. Вы чувствовали себя уставшим(ей)?	1	2	3	4	5	6

10. Как часто за последние 4 недели Ваше физическое или эмоциональное состояние мешало Вам активно общаться с людьми (навещать друзей, родственников и т. п.)? (обведите одну цифру)

Все время	1
Большую часть времени	2
Иногда	3
Редко	4
Ни разу	5

11. Насколько **ВЕРНЫМ** или **НЕВЕРНЫМ** представляются по отношению к Вам каждое из нижеперечисленных утверждений? (обведите одну цифру в каждой строке)

	Определенно верно	В основном верно	Не знаю	В основном неверно	Определенно неверно
а. Мне кажется, что я более склонен к болезням, чем другие	1	2	3	4	5
б. Мое здоровье не хуже, чем у большинства моих знакомых	1	2	3	4	5
в. Я ожидаю, что мое здоровье ухудшится	1	2	3	4	5
г. У меня отличное здоровье	1	2	3	4	5

Опросник имеет следующие шкалы:

1. Физическое функционирование (PF).
2. Ролевое (физическое) функционирование (RP).
3. Боль (P).
4. Общее здоровье (GH).
5. Жизнеспособность (VT).
6. Социальное функционирование (SF).
7. Эмоциональное функционирование (RE).
8. Психологическое здоровье (MH).

Все шкалы опросника объединены в 2 суммарных измерения – физический компонент здоровья (1–4 шкалы) и психический (5–8 шкалы).

Методика вычисления основных показателей по опроснику SF-36 (Длинная шкала из 8 частей).

Показатели	Вопросы	Минимальное и максимальное значения	Возможный диапазон значений
Физическое функционирование (PF).	3	10 – 30	20
Ролевое (физическое) функционирование (RP).	4	4 – 8	4
Боль (P)	7, 8.	2 – 12	10
Общее здоровье (GH)	1, 11.	5 – 25	20
Жизнеспособность (VT)	9. (9а, 9д, 9г, 9з,)	4 – 24	20
Социальное функционирование (SF)	6, 10.	2 – 10	8
Эмоциональное функционирование (RE)	5.	3 - 6	3
Психологическое здоровье (MH)	9. (остальные)	5 – 30	25

В пунктах 6, 9а, 9д, 9г, 9з, 10, 11 – производится обратный счет значений.

Формула вычисления

Значение (каждого показателя длинной шкалы из 8 частей):

$$\frac{[(\text{реальное зн-е показателя}) - (\text{мин. возможное зн-е показателя})]}{(\text{возможный диапазон значений})} \times 100 =$$

В укороченной форме Шкалы: (1–4 шкалы) – физический компонент здоровья и (5–8 шкалы) психический компонент здоровья плюсятся между собой и в итоге получается 2 суммарных показателя: физический и психический компоненты здоровья.