DOI: 10.47093/2218-7332.2020.11.3

ISSN 2218-7332 (Print)
ISSN 2658-3348 (Online)

Первый Московский государственный медицинский университет имени И.М. Сеченова
(Сеченовский Университет)

СЕЧЕНОВСКИЙ ВЕСТНИК

SECHENOV MEDICAL JOURNAL

Том/Volume 11
№ 3, 2020

НАУЧНО-ПРАКТИЧЕСКИЙ МЕДИЦИНСКИЙ ЖУРНАЛ

ОРИГИНАЛЬНЫЕ СТАТЬИ

Сегментационная модель скрининга рака молочной железы на основе нейросетевого анализа рентгеновских изображений

ОБЗОР

Роль мезенхимных стромальных клеток и их секреторных продуктов в регенерации почек

КЛИНИЧЕСКИЙ СЛУЧАЙ

Особенности манифестации и течения болезни Крона у трех родных братьев

Первый Московский государственный медицинский университет имени И.М. Сеченова
(СЕЧЕНОВСКИЙ УНИВЕРСИТЕТ)

СЕЧЕНОВСКИЙ ВЕСТНИК

НАУЧНО-ПРАКТИЧЕСКИЙ МЕДИЦИНСКИЙ ЖУРНАЛ
Sechenovskii vestnik

ISSN 2218-7332 (Print)
ISSN 2658-3348 (Online)

Том 11,
№ 3, 2020

Сеченовский Университет
наук о жизни

Цели и задачи

К основным целям журнала относятся представление актуальных научных достижений российских и зарубежных ученых в области медико-биологических наук, фундаментальной и клинической медицины, увеличение значимости и авторитета российской медицинской науки за счет повышения качества научных публикаций.

Научно-практический медицинский журнал «Сеченовский вестник» публикует статьи по актуальным вопросам медико-биологических наук, клинической медицине. Издание предназначено для профессионалов в области здравоохранения.

Главный редактор

П.В. Глыбочко — д-р мед. наук, проф., акад. РАН, ректор Первого МГМУ им. И.М. Сеченова (Москва, Россия); https://orcid.org/0000-0002-5541-2251, Scopus Author ID: 26435273000

Заместитель главного редактора

Д.В. Бутнару — канд. мед. наук, доц., проректор по научно-исследовательской работе Первого МГМУ им. И.М. Сеченова (Москва, Россия); http://orcid.org/0000-0003-2173-0566, Scopus Author ID: 15758889100

Научный редактор

М.Ю. Надинская — канд. мед. наук, доц., руководитель Издательского центра Первого МГМУ им. И.М. Сеченова (Москва, Россия); https://orcid.org/0000-0002-1210-2528, Scopus Author ID: 6507949442

Ответственный секретарь

С.С. Кардашева — канд. мед. наук, доц. каф. пропедевтики внутренних болезней Первого МГМУ им. И.М. Сеченова (Москва, Россия); https://orcid.org/0000-0002-5116-2144

Редакционный совет

• **Е. Айкава** — канд. мед. наук, доц. медицинской школы Гарвардского университета (Бостон, США); http://orcid.org/0000-0001-7835-2135, Scopus Author ID: 55303859000 • **В.Б. Аникин** — канд. мед. наук, проф. The Royal Brompton & Harefield NHS Foundation Trust (Лондон, Великобритания); Scopus Author ID: 7005592092 • **Г.Б. Белякович** — д-р мед. наук, проф. Нишского университета (Ниш, Сербия); https://orcid.org/0000-0002-3796-9945, Scopus Author ID:34567603700 • **О.Б. Блюсс** — канд. физ.-мат. наук, науч. сотрудник Лондонского университета королевы Марии (Лондон, Великобритания); https://orcid.org/0000-0002-0194-6389, Scopus Author ID: 56020531500 • **Э. Грандоне** — д-р мед. наук, проф., госпиталь Casa Sollievo della Sofferenza (Сан-Джованни-Ротондо, Италия); http://orcid.org/0000-0002-8980-9783, Scopus Author ID: 7006391091 • **А.А. Заикин** — канд. физ.-мат. наук, проф. системной медицины Университетского колледжа Лондона (Лондон, Великобритания); https://orcid.org/0000-0001-7540-1130, Scopus Author ID: 7103103296 • **А.М. Казарян** — д-р мед. наук, проф. Университета Осло (Осло, Норвегия); https://orcid.org/0000-0001-9960-0820, Scopus Author ID: 7003922201 • **Д.Б. Мунблит** — канд. мед. наук, проф. Imperial College London (Лондон, Великобритания); http://orcid.org/0000-0001-9652-6856, Scopus Author ID: 55233686800 • **С. Петанидис** — канд. мед. наук, науч. сотрудник Университета имени Аристотеля в Салониках (Салоники, Греция); https://orcid.org/0000-0001-7482-6559, Scopus Author ID: 55362289600 • **Д. Риццо** — д-р мед. наук, проф. госпиталь Cristo Re (Рим, Италия); https://orcid.org/0000-0002-5525-4353, Scopus Author ID: 7102724281 • **Х.Э. Санер** — д-р мед. наук, проф., Бернский университет (Берн, Швейцария); https://orcid.org/0000-0002-8025-7433, Scopus Author ID 55835032800 • **А.А. Свистунов** — д-р мед. наук, проф., чл.-кор. РАН, первый проректор Первого МГМУ им. И.М. Сеченова (Москва, Россия); Scopus Author ID: 55578030700 • **А. Спаллоне** — д-р мед. наук, проф., директор отделения клинических нейронаук нейроцентра Latium NCL (Рим, Италия); https://orcid.org/0000-0002-7017-1513; Scopus Author ID:7005531516 • **В.В. Фомин** — д-р мед. наук, проф., чл.-кор. РАН, проректор по клинической работе и дополнительному профессиональному образованию Первого МГМУ им. И.М. Сеченова (Москва, Россия); Scopus Author ID: 34769949900

Редакционная коллегия

• **Ю.Н. Беленков** — д-р мед. наук, проф., акад. РАН, зав. каф. госпитальной терапии № 1 Первого МГМУ им. И.М. Сеченова (Москва, Россия); Scopus Author ID: 7006528098 • **Л.А. Бокерия** — д-р мед. наук, проф., акад. РАН, президент НМИЦ сердечно-сосудистой хирургии им. А.Н. Бакулева (Москва, Россия); http://orcid.org/0000-0002-6180-2619, Scopus Author ID: 6602537047 • **А.Н. Герасимов** — д-р физ.-мат. наук, проф., зав. каф. медицинской информатики и статистики Первого МГМУ им. И.М. Сеченова (Москва, Россия); Scopus Author ID: 8203895400 • **С.В. Готье** — д-р мед. наук, проф., акад. РАН, директор НМИЦ трансплантологии и искусственных органов им. акад. В.И. Шумакова (Москва, Россия); Scopus Author ID: 6701401494 • **С.В. Грачев** — д-р мед. наук, акад. РАН, проф., каф. патологии Первого МГМУ им. И.М. Сеченова (Москва, Россия); Scopus Author ID: 16541638600 • **И.И. Дедов** — д-р мед. наук, проф., акад. РАН, директор НМИЦ эндокринологии (Москва, Россия); http://orcid.org/0000-0002-8175-7886, Scopus Author ID: 7101843976 • **В.Т. Ивашкин** — д-р мед. наук, проф., акад. РАН, зав. каф. пропедевтики внутренних болезней Первого МГМУ им. И.М. Сеченова (Москва, Россия); https://orcid.org/0000-0002-6815-6015, Scopus Author ID: 57201595785 • **П.Ф. Литвицкий** — д-р мед. наук, проф., чл.-кор. РАН, зав. каф. патофизиологии Первого МГМУ им. И.М. Сеченова (Москва, Россия); Scopus Author ID: 6602403952 • **А.Д. Макацария** — д-р мед. наук, проф., акад. РАН, зав. каф. акушерства и гинекологии Первого МГМУ им. И.М. Сеченова (Москва, Россия); https://orcid.org/0000-0001-7415-4633, Scopus Author ID: 6602363216 • **Д.А. Напалков** — д-р мед. наук, проф., каф. факультетской терапии Первого МГМУ им. И.М. Сеченова (Москва, Россия); https://orcid.org/0000-0001-6241-2711, Scopus Author ID: 7801384884 • **Ч.С. Павлов** — д-р мед. наук, проф., зав. каф. терапии, руководитель Центра доказательной медицины Первого МГМУ им. И.М. Сеченова (Москва, Россия); http://orcid.org/0000-0001-5031-9798, Scopus Author ID: 57196355076 • **С.В. Пирожков** — д-р мед. наук, проф., каф. патофизиологии Первого МГМУ им. И.М. Сеченова (Москва, Россия); https://orcid.org/0000-0002-7116-3398, Scopus Author ID: 7004383734 • **И.В. Решетов** — д-р мед. наук, проф., акад. РАН, зав. каф. онкологии, радиотерапии и пластической хирургии Первого МГМУ им. И.М. Сеченова (Москва, Россия); https://orcid.org/0000-0002-0909-6278, Scopus Author ID: 6701353127 • **М.И. Секачева** — д-р мед. наук, проф., директор Института персонализированной медицины Первого МГМУ им. И.М. Сеченова (Москва, Россия); https://orcid.org/0000-0003-0015-7094, Scopus Author ID: 24342526600 • **А.Н. Стрижаков** — д-р мед. наук, проф., акад. РАН, зав. каф. акушерства, гинекологии и перинатологии Первого МГМУ им. И.М. Сеченова (Москва, Россия); https://orcid.org/0000-0001-7718-7465, Scopus Author ID: 7005104683 • **А.А. Суфианов** — д-р мед. наук, проф., главный врач Федерального центра нейрохирургии (Тюмень, Россия); http://orcid.org/0000-0001-7580-0385, Scopus Author ID: 6603558501 • **Г.Т. Сухих** — д-р мед. наук, проф., акад. РАН, директор НМИЦ акушерства, гинекологии и перинатологии им. акад. В.И. Кулакова (Москва, Россия); https://orcid.org/0000-0003-0214-1213, Scopus Author ID: 7005776727 • **В.А. Хачатрян** — д-р мед. наук, проф., руководитель отделения нейрохирургии детского возраста РНХИ им. проф. А.Л. Поленова (Санкт-Петербург, Россия); https://orcid.org/0000-0002-1635-6621, Scopus Author ID: 55633841500 • **А.Ф. Черноусов** — д-р мед. наук, проф., акад. РАН, директор клиники факультетской хирургии им. Н.Н. Бурденко Первого МГМУ им. И.М. Сеченова (Москва, Россия); https://orcid.org/0000-0001-8792-1459, Scopus Author ID: 7102267678 • **В.И. Чиссов** — д-р мед. наук, проф., акад. РАН, кафедра онкологии, радиотерапии и пластической хирургии Первого МГМУ им. И.М. Сеченова (Москва, Россия); Scopus Author ID: 7006207122 • **А.С. Шершевер** — д-р мед. наук, проф., Свердловский областной онкологический диспансер (Екатеринбург, Россия); https://orcid.org/0000-0002-8515-6017, Scopus Author ID: 7006207122

История издания журнала: издается с 2010 г.
Периодичность: выходит 4 раза в год.
Префикс DOI: 10.47093
Свидетельство о регистрации средства массовой информации: ПИ № ФС77-78884 от 28 августа 2020 года выдано Федеральной службой по надзору в сфере связи, информационных технологий и массовых коммуникаций (Роскомнадзор).
Условия распространения материалов: контент доступен под лицензией Creative Commons Attribution 4.0 License.
Учредитель, издатель, редакция: федеральное государственное автономное образовательное учреждение высшего образования «Первый Московский государственный медицинский университет имени И.М. Сеченова» Министерства здравоохранения Российской Федерации (Сеченовский университет).
Адрес: 119991, г. Москва, ул. Трубецкая, д. 8, стр. 2.
Телефон редакции: +7 (905) 517-27-99
Сайт: https://www.sechenovmedj.com/jour
E-mail: vestnik@sechenov.ru

Выход в свет: 25.11.2020
Копирайт: © Сеченовский вестник, 2020
Индексирование: журнал входит в перечень изданий, рекомендованных ВАК, и библиографическую базу данных РИНЦ.
Журнал представлен в Федеральной электронной медицинской библиотеке: http://www.femb.ru
Подписной индекс: в каталоге агентства «Пресса России» — 29124
Цена: свободная

Заведующая редакцией: А.В. Седова
Редакторы-корректоры: И.С. Пигулевская, Л.А. Зелексон
Верстка: О.А. Юнина
Отпечатано: ООО «БЕАН»
Адрес: 603003, Нижегородская обл, Нижний Новгород, ул. Баррикад, д. 1
Формат 60×90 ⅛.
Печать офсетная. Тираж 1000 экз.

Sechenov First Moscow State Medical University (Sechenov University).

Sechenov Medical Journal

SCIENTIFIC AND PRACTICAL MEDICAL JOURNAL

ISSN 2218-7332 (Print)
ISSN 2658-3348 (Online)
Vol. 11,
No. 3, 2020

Sechenov University
Life Sciences

Focus and Scope

The Sechenov Medical Journal is committed to presenting important scientific achievements in the field of biomedical sciences, fundamental and clinical medicine, increasing the authority of the Russian medical science by improving the quality of scientific publications.
The academic and clinical Sechenov Medical Journal publishes articles related to the issues of medical and biological sciences, clinical medicine. The information contained in Sechenov Medical Journal is intended for healthcare professionals only.

Editor-in-Chief

Peter V. Glybochko — MD, PhD, DMSc, Professor, Academician of RAS, Rector of Sechenov First Moscow State Medical University (Moscow, Russia); https://orcid.org/0000-0002-5541-2251, Scopus Author ID: 26435273000

Deputy Editor-in-Chief

Denis V. Butnaru — MD, PhD, Associate Professor, Vice-rector (Reseach) of Sechenov First Moscow State Medical University (Moscow, Russia); http://orcid.org/0000-0003-2173-0566, Scopus Author ID: 15758889100

Scientific Editor

Maria Yu. Nadinskaia — MD, PhD, Associate Professor, Sechenov First Moscow State Medical University (Moscow, Russia); https://orcid.org/0000-0002-1210-2528, Scopus Author ID: 6507949442

Executive Secretary

Svetlana S. Kardasheva — MD, PhD, Associate Professor, Sechenov First Moscow State Medical University (Moscow, Russia); https://orcid.org/0000-0002-5116-2144

Editorial Council

• **Elena Aikawa** — MD, PhD, Associate Professor of Medicine Harvard Medical School (Boston, USA); http://orcid.org/0000-0001-7835-2135, Scopus Author ID: 55303859000 • **Vladimir B. Anikin** — MD, PhD, Professor of Thoracic Surgery and Consultant Thoracic Surgeon, The Royal Brompton & Harefield NHS Foundation Trust, Harefield Hospital (London, UK); Scopus Author ID: 7005592092 • **Goran B. Bjelaković** — MD, DMSc, Professor, University of Nis (Nis, Serbia); https://orcid.org/0000-0002-3796-9945, Scopus Author ID: 34567603700 • **Oleg B. Blyuss** — PhD, Research Associate, Queen Mary University of London (London, UK); https://orcid.org/0000-0002-0194-6389, Scopus Author ID: 56020531500 • **Elvira Grandone** — MD, PhD, Professor, Hospital Casa Sollievo della Sofferenza (San Giovanni Rotondo, Italy); http://orcid.org/0000-0002-8980-9783, Scopus Author ID: 7006391091 • **Alexey A. Zaikin** — PhD, Professor of Systems Medicine and Applied Mathematics, University College London (London, UK); https://orcid.org/0000-0001-7540-1130, Scopus Author ID: 7103103296 • **Airazat M. Kazaryan** — MD, PhD, Professor of Surgery, Oslo University Hospital (Oslo, Norway); https://orcid.org/0000-0001-9960-0820, Scopus Author ID: 7003922201 • **Daniel B. Munblit** — MD, MSc, PhD, Honorary Senior Lecturer, Imperial College London (London, UK); http://orcid.org/0000-0001-9652-6856, Scopus Author ID: 55233686800 • **Savvas Petanidis** — PhD, Research Assistant, Aristotle University of Thessaloniki (Thessaloniki, Greece); https://orcid.org/0000-0001-7482-6559, Scopus Author ID: 55362289600 • **Giuseppe Rizzo** — MD, DMSc, Professor, Hospital Cristo Re (Rome, Italy); https://orcid.org/0000-0002-5525-4353, Scopus Author ID: 7102724281 • **Hugo E. Saner** — MD, DMSc, Professor, University of Bern (Bern, Switzerland); https://orcid.org/0000-0002-8025-7433, Scopus Author ID: 55835032800 • **Andrey A. Svistunov** — MD, PhD, DMSc, Professor, Corresponding Member of RAS, First Vice-rector, Sechenov First Moscow State Medical University (Moscow, Russia); Scopus Author ID: 55578030700 • **Aldo Spallone** — MD, PhD, Professor of Neurosurgery, Department Director, Neurological Centre of Latium NCL (Rome, Italy); https://orcid.org/0000-0002-7017-1513, Scopus Author ID: 7005531516 • **Victor V. Fomin** — MD, PhD, DMSc, Professor, Corresponding Member of RAS, Vice-rector for Healthcare and Continuing Education, Sechenov First Moscow State Medical University (Moscow, Russia); Scopus Author ID: 34769949900

Editorial Board

• **Yuriy N. Belenkov** — MD, PhD, DMSc, Professor, Academician of RAS, Head of Hospital Therapy Department №1, Sechenov First Moscow State Medical University (Moscow, Russia); Scopus Author ID: 7006528098 • **Leo A. Bockeria** — MD, PhD, DMSc, Professor, Academician of RAS, Director of Bakoulev Scientific Center for Cardiovascular Surgery (Moscow, Russia); http://orcid.org/0000-0002-6180-2619, Scopus Author ID: 6602537047 • **Andrey N. Gerasimov** — PhD, D.Sc, Professor, Head of Medical Computer Science and Statistics Department, Sechenov First Moscow State Medical University (Moscow, Russia); Scopus Author ID: 8203895400 • **Sergey V. Gautier** — MD, PhD, DMSc, Professor, Academician of RAS, Director of Academician Shumakov Center of Transplantology and Artificial Organs (Moscow, Russia); Scopus Author ID: 6701401494 • **Sergey V. Grachev** — MD, PhD, DMSc, Academician of RAS, Professor, Pathology Department, Sechenov First Moscow State Medical University (Moscow, Russia); Scopus Author ID: 16541638600 • **Ivan I. Dedov** — MD, PhD, DMSc, Professor, Academician of RAS, Director of Endocrinology Research Centre (Moscow, Russia); http://orcid.org/0000-0002-8175-7886, Scopus Author ID: 7101843976 • **Vladimir T. Ivashkin** — MD, PhD, DMSc, Professor, Academician of RAS, Head of Propedeutics of Internal Diseases Department, Sechenov First Moscow State Medical University (Moscow, Russia); https://orcid.org/0000-0002-6815-6015, Scopus Author ID: 57201595785 • **Peter F. Litvitskiy** — MD, PhD, DMSc, Professor, Corresponding member of RAS, Head of Pathophysiology Department, Sechenov First Moscow State Medical University (Moscow, Russia); Scopus Author ID: 6602403952 • **Alexander D. Makatsariya** — MD, PhD, DMSc, Professor, Academician of RAS, Head of Obstetrics and Gynaecology Department, Sechenov First Moscow State Medical University (Moscow, Russia) https://orcid.org/0000-0001-7415-4633, Scopus Author ID: 6602363216 • **Dmitrii A. Napalkov** — MD, PhD, DMSc, Professor, Faculty Therapy Department, Sechenov First Moscow State Medical University (Moscow, Russia); https://orcid.org/0000-0001-6241-2711, Scopus Author ID: 7801384884 • **Chavdar S. Pavlov** — MD, PhD, DMSc, Professor, Head of Therapy Department, Head of Center for Evidence-Based Medicine, Sechenov First Moscow State Medical University (Moscow, Russia); http://orcid.org/0000-0001-5031-9798, Scopus Author ID: 57196355076 • **Sergey V. Pirozhkov** — MD, PhD, DMSc, Professor, Pathophysiology Department, Sechenov First Moscow State Medical University (Moscow, Russia); https://orcid.org/0000-0002-7116-3398, Scopus Author ID: 7004383734 • **Igor V. Reshetov** — MD, PhD, DMSc, Professor, Academician of RAS, Head of Oncology, Radiotherapy and Plastic Surgery Department, Sechenov First Moscow State Medical University (Moscow, Russia); https://orcid.org/0000-0002-0909-6278, Scopus Author ID: 6701353127 • **Marina I. Sekacheva** — MD, PhD, DMSc, Professor, Director of the Institute of Personalized Medicine of Sechenov First Moscow State Medical University (Moscow, Russia); https://orcid.org/0000-0003-0015-7094, Scopus Author ID: 24342526600 • **Alexander N. Strizhakov** — MD, PhD, DMSc, Professor, Academician of RAS, Head of Obstetrics, Gynaecology and Perinatology Department, Sechenov First Moscow State Medical University (Moscow, Russia); https://orcid.org/0000-0001-7718-7465, Scopus Author ID: 7005104683 • **Albert A. Sufianov** — MD, PhD, DMSc, Professor, Head of Federal Center of Neurosurgery (Tyumen, Russia); http://orcid.org/0000-0001-7580-0385, Scopus Author ID: 6603558501 • **Gennadiy T. Sukhikh** — MD, PhD, DMSc, Professor, Academician of RAS, Director of Kulakov Research Center for Obstetrics, Gynecology and Perinatology (Moscow, Russia); https://orcid.org/0000-0003-0214-1213, Scopus Author ID: 7005776727 • **William A. Khachatryan** — MD, PhD, Professor, Head of Pediatric Neurosurgery Department, Polenov Russian Neurosurgical Institute (Saint Petersburg, Russia); https://orcid.org/0000-0002-1635-6621, Scopus Author ID: 55633841500 • **Alexander F. Chernousov** — MD, PhD, DMSc, Professor, Academician of RAS, Head of Burdenko Faculty Surgery Clinic, Sechenov First Moscow State Medical University (Moscow, Russia); https://orcid.org/0000-0001-8792-1459, Scopus Author ID: 7102267678 • **Valeriy I. Chissov** — MD, PhD, DMSc, Professor, Academician of RAS, Department of Oncology, Radiotherapy and Plastic Surgery, Sechenov First Moscow State Medical University (Moscow, Russia); Scopus Author ID: 7006207122 • **Alexander S. Shershever** — MD, PhD, DMSc, Professor, Sverdlovsk Regional Oncology Dispensary (Yekaterinburg, Russia); https://orcid.org/0000-0002-8515-6017, Scopus Author ID: 7006207122

Founded: the journal has been published since 2010.
Frequency: quarterly
DOI Prefix: 10.47093
Mass Media Registration Certificate: PI No FS77-78884 as of 28 August 2020 issued by the Federal Service for Supervision of Communications, Information Technology and Mass Media (Roskomnadzor).
Distribution: content is distributed under Creative Commons Attribution 4.0 License
Founder, Publisher, Editorial Office: Sechenov First Moscow State Medical University (Sechenov University).
Address: 8/2, Trubetskaya str., Moscow, 119991
Editorial office phone number: +7 (905) 517-27-99
Website: https://www.sechenovmedj.com/jour
E-mail: vestnik@sechenov.ru

Published: 25.11.2020
Copyright: © Sechenov Medical Journal, 2020
Indexation: the Journal is included in the index of periodical publications recommended by the State Commission for Academic Degrees and Titles, and in the Russian Science Citation Index database
The Journal is available in the Federal Electronic Medical Library: http://www.femb.ru
Subscription index in the Russian Press Agency catalog — 29124.
Price: flexible

Managing Editor: Alla V. Sedova
Editors-proofreaders: Irina S. Pigulevskaya, Lev A. Zelexon
Page layout: Olga A. Yunina
Printed by LLC BEAN
Address: 603003, Russian Federation, Nizhny Novgorod region, Nizhny Novgorod, Barrikad str., 1
Format 60×90 ⅛. Off set print. Print run 1000 copies.

СОДЕРЖАНИЕ

ОРИГИНАЛЬНЫЕ СТАТЬИ

СЕГМЕНТАЦИОННАЯ МОДЕЛЬ СКРИНИНГА РАКА МОЛОЧНОЙ ЖЕЛЕЗЫ НА ОСНОВЕ НЕЙРОСЕТЕВОГО АНАЛИЗА РЕНТГЕНОВСКИХ ИЗОБРАЖЕНИЙ
Н.И. Рожкова, П.Г. Ройтберг, А.А. Варфоломеева, М.Л. Мазо, А.Н. Добренький, Д.С. Блинов, Е.В. Сушков, О.Н. Дерябина, А.И. Соколов

ПРОФИЛАКТИКА РАЗВИТИЯ ВЕНТРАЛЬНЫХ ГРЫЖ С ПОМОЩЬЮ НОВОЙ ТЕХНИКИ ДОСТУПА В БРЮШНУЮ ПОЛОСТЬ ПО СРЕДНЕЙ ЛИНИИ ЖИВОТА С РАССЕЧЕНИЕМ ПУПКА И ПУПОЧНОГО КОЛЬЦА: СРАВНЕНИЕ С ТРАДИЦИОННОЙ ЛАПАРОТОМИЕЙ
С.В. Вертянкин, Я.Е. Ванжа, Р.В. Майоров, В.В. Якубенко, М.В. Майорова, Е.В. Кряквина, Е.А. Мартиросян

СОСУДИСТЫЕ МАРКЕРЫ КОГНИТИВНОЙ ДИСФУНКЦИИ У ПАЦИЕНТОВ С НЕКОНТРОЛИРУЕМОЙ АРТЕРИАЛЬНОЙ ГИПЕРТЕНЗИЕЙ
В.И. Подзолков, А.Е. Брагина, Д.У. Наткина, Н.А. Дружинина, Т.А. Сафронова

ВЛИЯНИЕ МАТЕРИНСКИХ РЕПРОДУКТИВНЫХ ФАКТОРОВ НА ПОКАЗАТЕЛИ ПРЕНАТАЛЬНОГО СКРИНИНГА В ПЕРВОМ ТРИМЕСТРЕ
П.М. Самчук, А.И. Ищенко, Э.Л. Азоева

VEGF-C — БИОМАРКЕР ПОВРЕЖДЕНИЯ ПОЧЕК ПРИ ЭКСПЕРИМЕНТАЛЬНОЙ ИНТРААБДОМИНАЛЬНОЙ ГИПЕРТЕНЗИИ
В.В. Яковлев, А.В. Бадаева, Е.И. Иванова, Л.О. Севергина, Л.Д. Мальцева, О.Л. Морозова

ОБЗОР

РОЛЬ МЕЗЕНХИМНЫХ СТРОМАЛЬНЫХ КЛЕТОК И ИХ СЕКРЕТОРНЫХ ПРОДУКТОВ В РЕГЕНЕРАЦИИ ПОЧЕК
О.В. Паюшина, Д.А. Цомартова, Е.В. Черешнева, М.Ю. Иванова, Т.А. Ломановская, С.Л. Кузнецов

КЛИНИЧЕСКИЙ СЛУЧАЙ

ОСОБЕННОСТИ МАНИФЕСТАЦИИ И ТЕЧЕНИЯ БОЛЕЗНИ КРОНА У ТРЕХ РОДНЫХ БРАТЬЕВ
А.В. Морковина, Е.Ю. Юрьева, Т.Л. Лапина, П.В. Павлов, А.С. Тертычный, А.А. Шептулин

РЕТРАКЦИЯ

ОТЗЫВ СТАТЬИ «ФИЛОСОФСКО-МЕТОДОЛОГИЧЕСКИЕ СЮЖЕТЫ НАУЧНЫХ РЕВОЛЮЦИЙ В ЕСТЕСТВОЗНАНИИ В ОБУЧЕНИИ ФИЗИКИ В МЕДИЦИНСКИХ ВУЗАХ»

ОТЗЫВ СТАТЬИ «АКАДЕМИЧЕСКОЕ ПИСЬМО» В КОНТЕКСТЕ АДЕКВАТНОСТИ ВОСПРИЯТИЯ И ИНТЕРИОРИЗАЦИИ СОДЕРЖАНИЯ ТЕКСТА»

CONTENT

ORIGINAL ARTICLES

4 NEURAL NETWORK-BASED SEGMENTATION MODEL FOR BREAST CANCER X-RAY SCREENING
Nadezhda I. Rozhkova, Pavel G. Roitberg, Anna A. Varfolomeeva, Mikhail M. Mazo, Anton N. Dobrenkii, Dmitry S. Blinov, Evgenii V. Sushkov, Olga N. Deryabina, Aleksei I. Sokolov

15 PREVENTION OF VENTRAL HERNIAS USING A NEW TECHNIQUE FOR ACCESSING THE ABDOMINAL CAVITY THROUGH THE MIDLINE OF THE ABDOMEN WITH DISSECTION OF THE NAVEL AND UMBILICAL RING: COMPARISON WITH TRADITIONAL LAPAROTOMY
Sergey V. Vertyankin, Yana E. Vanzha, Rodion V. Mayorov, Valery V. Yakubenko, Mariya V. Mayorova, Ekaterina V. Kryakvina, Elena A. Martirosyan

26 VASCULAR MARKERS OF COGNITIVE DYSFUNCTION IN PATIENTS WITH UNCONTROLLED ARTERIAL HYPERTENSION
Valery I. Podzolkov, Anna E. Bragina, Dinara U. Natkina, Natalia A. Druzhinina, Tatiana A. Safronova

37 EFFECT OF MATERNAL REPRODUCTIVE FACTORS ON PRENATAL SCREENING RATES IN THE FIRST TRIMESTER
Peter M. Samchuk , Anatoliy I. Ishchenko , Evelina L. Azoeva

47 VEGF-C — A BIOMARKER OF RENAL INJURY IN THE EXPERIMENTAL MODEL OF INTRA-ABDOMINAL HYPERTENSION
Vladislav V. Iakovlev, Anastasiia V. Badaeva, Elena I. Ivanova, Lyubov O. Severgina, Larisa D. Maltseva, Olga L. Morozova

REVIEW

57 ROLE OF MESENCHYMAL STROMAL CELLS AND THEIR SECRETORY PRODUCTS IN KIDNEY REGENERATION
Olga V. Payushina, Dibakhan A. Tsomartova, Elizaveta V. Chereshneva, Marina Yu. Ivanova, Tatyana A. Lomanovskaya, Sergey L. Kuznetsov

CLINICAL CASE

70 FEATURES OF THE MANIFESTATION AND COURSE OF CROHN'S DISEASE IN THREE BROTHERS
Anna V. Morkovina, Elena Yu. Yuryeva, Tatiana L. Lapina, Pavel V. Pavlov, Alexander S. Tertychnyy, Arkady A. Sheptulin

RETRACTION

78 RETRACTION OF THE ARTICLE "PHILOSOPHICAL AND METHODOLOGICAL ASPECTS OF SCIENTIFIC REVOLUTIONS IN SCIENCE IN PHYSICS TEACHING IN MEDICAL SCHOOLS"

79 RETRACTION OF THE ARTICLE "ACADEMIC WRITING" IN THE CONTEXT OF ADEQUATE UNDERSTANDING AND INTERIORISATION OF TEXT CONTENTS

УДК 618.19-006.6-073.75:004.89
https://doi.org/10.47093/2218-7332.2020.11.3.4-14

Check for updates
CC BY 4.0

Сегментационная модель скрининга рака молочной железы на основе нейросетевого анализа рентгеновских изображений

Н.И. Рожкова[1], П.Г. Ройтберг[2], А.А. Варфоломеева[2], М.Л. Мазо[1], А.Н. Добренький[2], Д.С. Блинов[2,✉], Е.В. Сушков[3], О.Н. Дерябина[4], А.И. Соколов[5]

[1] Национальный центр онкологии репродуктивных органов Московского научного исследовательского онкологического института им. П.А. Герцена — филиала ФГБУ «Национальный медицинский исследовательский центр радиологии» Минздрава России ул. Погодинская, д. 6, г. Москва, 119121, Россия

[2] ООО «КэреМенторЭйАй», отдел научных исследований и разработок 2-й Тверской-Ямской пер., д. 10, г. Москва, 125047, Россия

[3] ГБУЗ города Москвы «Городская клиническая больница № 40 Департамента здравоохранения города Москвы», Центр амбулаторной онкологии ул. Касаткина, д. 7, г. Москва, 129301, Россия

[4] ФГБОУ ВО «Национальный исследовательский Мордовский государственный университет им. Н.П. Огарева» ул. Большевистская, д. 68, г. Саранск, 430005, Россия

[5] ФГБОУ ВО «Пензенский государственный университет» ул. Красная, д. 40, г. Пенза, 440026, Россия

Аннотация

Повышение диагностической эффективности скрининга рака молочной железы (РМЖ) остается одной из наиболее актуальных проблем в онкологии и лучевой диагностике. Технологии искусственного интеллекта широко используются в клинической медицине для эффективного решения ряда технологических и диагностических задач.

Цель. Разработать и изучить диагностическую эффективность сегментационной нейросетевой модели детекции патологических изменений молочных желез на цифровых рентгеновских снимках.

Материалы и методы. Интеллектуальная система была разработана для описания маммографических исследований и включала в себя сегментационную нейронную сеть с архитектурой U-Net, классификационную нейронную архитектуру ResNet50 с выводом результата при помощи градиентного бустинга. Для обучения, определения диагностической точности и валидации разрабатываемой сегментационной диагностической модели использовали 15 486 рентгеновских исследований, размеченных в специально разработанной программной среде LabelCMAITech. Точность сегментации определяли по коэффициенту сходства, вероятность злокачественности находок вычисляли с помощью метрик бинарной классификации.

Результаты. Разработана система, представленная сегментационной моделью на основе нейросетевой архитектуры. Модель позволяет с высокой точностью 0,8176 и выше при пороговых значениях на выходных нейронах сети 0,1 и 0,15 локализовать рентгенологические находки, имеющие диагностическое значение для определения вероятности наличия признаков РМЖ в рентгеновском маммографическом исследовании: образования, локальную перестройку структуры, локальную асимметрию, кальцинаты. При сравнении результатов машинной сегментации и разметки изображений рентгенологом установлено, что модель не уступает врачу в точности определения образований, внеочаговых кальцинатов и внутрижелезистых лимфатических узлов.

Заключение. Результаты изучения эффективности работы системы позволяют рассматривать ее в качестве интеллектуального диагностического ассистента врача-рентгенолога при анализе скрининговых маммографических исследований.

Ключевые слова: рак молочной железы, скрининг, искусственные нейронные сети, диагностические находки, сегментация

Рубрики MeSH:
ЧЕЛОВЕК
ЖЕНСКИЙ

МОЛОЧНОЙ ЖЕЛЕЗЫ НОВООБРАЗОВАНИЯ — ДИАГНОСТИЧЕСКОЕ ИЗОБРАЖЕНИЕ
МАММОГРАФИЯ — МЕТОДЫ
РЕНТГЕНОВСКОГО ИЗОБРАЖЕНИЯ ИНТЕРПРЕТАЦИЯ КОМПЬЮТЕРНАЯ
НЕЙРОННЫЕ СЕТИ (КОМПЬЮТЕР)

Для цитирования: Рожкова Н.И., Ройтберг П.Г., Варфоломеева А.А., Мазо М.Л., Добренький А.Н., Блинов Д.С., Сушков Е.В., Дерябина О.Н., Соколов А.И. Сегментационная модель скрининга рака молочной железы на основе нейросетевого анализа рентгеновских изображений. Сеченовский вестник. 2020; 11(3): 4–14. https://doi.org/10.47093/2218-7332.2020.11.3.4-14

КОНТАКТНАЯ ИНФОРМАЦИЯ:
Блинов Дмитрий Сергеевич, д-р мед. наук, ООО «КэреМенторЭйАй», руководитель отдела научных исследований и разработок
Адрес: 2-й Тверской-Ямской пер., д. 10, г. Москва, 125047, Россия
Тел.: +7 (927) 197-14-22
E-mail: d.blinov@cmai.team

Конфликт интересов. Авторы заявляют об отсутствии конфликта интересов.
Финансирование. Исследование не имело спонсорской поддержки (собственные ресурсы).

Статья поступила в редакцию: 02.09.2020
Статья принята к печати: 27.10.2020
Дата публикации: 25.11.2020

Neural network-based segmentation model for breast cancer X-ray screening

Nadezhda I. Rozhkova[1], Pavel G. Roitberg[2], Anna A. Varfolomeeva[2], Mikhail M. Mazo[1], Anton N. Dobrenkii[2], Dmitry S. Blinov[2,✉], Evgenii V. Sushkov[3], Olga N. Deryabina[4], Aleksei I. Sokolov[5]

[1] National Medical Research Radiological Center of the Ministry of Health of the Russian Federation
6, Pogodinskaya str., Moscow, 119121, Russia
[2] Care Mentor AI, Research and Development Department
10, 2nd Tverskoy-Yamskoy Lane, Moscow, 125047, Russia
[3] Moscow State Clinical Hospital No. 40, Department of Oncology
7, Kasatkina str., Moscow, 129301, Russia
[4] Ogarev Mordovia State University
68, Bolshevistskaya str., Saransk, 430005, Russia
[5] Penza State University
40, Krasnaya str., Penza, 440026, Russia

Abstract

Diagnostic efficiency of breast cancer screening remains one of the most important issues in oncology and radiology. Artificial intelligence technologies are widely used in clinical medicine to effectively solve a number of technological and diagnostic problems.

The aim. To develop segmentation neural network model for breast plain radiographs analysis with subsequent study of its clinical effectiveness.

Materials and methods. The artificial intelligence-based system was developed to analyze X-ray mammography, and included a segmentation neural network with the U-Net architecture, a classification neural architecture ResNet50 with outputting the result using gradient boosting. 15486 X-ray cases were used for training, estimation of diagnostic accuracy and validation of the developed segmental model. All cases were labeled in specially developed software environment LabelCMAITech. The segmentation accuracy was determined by Intersection over Union (IoU) similarity coefficient, the probability of malignancy was calculated using the binary classification metrics.

Results. The developed system is represented by a segmentation model based on neural network architecture. The model allows, with high accuracy of 0.8176 and higher, at threshold values on the output neurons of the network of 0.1 and 0.15, to localize X-ray findings that have diagnostic value for determining the likelihood of the presence of breast cancer signs in an X-ray mammographic study — focus, architecture distortion, local asymmetry, calcifications. When comparing the results of

machine segmentation and marking of images by a radiologist, it was found that the model is not inferior to the doctor in the accuracy of determining the formations, extra-focal calcifications and intraglandular lymph nodes.
Conclusion. The results of this study allow considering the model as an intelligent assistant to a radiologist in the analysis of screening mammographic cases.

Keywords: breast cancer, screening, artificial neural networks, diagnostic findings, segmentation
MeSH terms:
HUMAN
FEMALE
BREAST NEOPLASMS — DIAGNOSTIC IMAGING
MAMMOGRAPHY — METHODS
RADIOGRAPHIC IMAGE INTERPRETATION, COMPUTER-ASSISTED
NEURAL NETWORKS (COMPUTER)
For citation: Rozhkova N.I., Roitberg P.G., Varfolomeeva A.A. Mazo M.M., Dobrenkii A.N., Blinov D.S., Sushkov E.V., Deryabina O.N., Sokolov A.I. Neural network-based segmentation model for breast cancer X-ray screening. Sechenov Medical Journal. 2020; 11(3): 4–14. https://doi.org/10.47093/2218-7332.2020.11.3.4-14

CONTACT INFORMATION:
Dmitry S. Blinov, Dr. of Sci. (Medicine), Head of Research and Development Department, Care Mentor AI
Address: 10, 2nd Tverskoy-Yamskoy Lane, Moscow, 125047, Russia
Tel.: +7 (927) 197-14-22
E-mail: d.blinov@cmai.team

Conflict of interests. The authors declare that there is no conflict of interests.
Financial support. The study was not sponsored (own resources).

The article received: 02.09.2020
The article approved for publication: 27.10.2020
Date of publication: 25.11.2020

Список сокращений:
AUC ROC — area under receiver operating characteristic (ROC) curve, площадь под ROC-кривой
IoU — intersection over union, индекс сходства
RoI — region of interest, регион интереса
РМЖ — рак молочной железы

На протяжении последних десятилетий рак молочной железы (РМЖ) сохраняет лидирующие позиции в структуре онкологической заболеваемости и смертности женского населения развитых стран мира, в том числе и России [1]. По данным Всемирной организации здравоохранения (ВОЗ), ежегодно на планете диагностируется более 2,3 млн новых случаев заболевания [2]. Несмотря на значительные успехи современной фундаментальной онкологии и клинической медицины, революционные достижения в области иммунотерапии злокачественных новообразований, в 2018 году было зарегистрировано около 612 тыс. смертей от РМЖ во всем мире [3, 4].

Классическая рентгенография молочных желез в прямой и косой проекциях представляет собой один из наиболее информативных и экономически эффективных методов ранней диагностики заболевания, позволяющий выявлять подозрительные изменения структуры органа на ранних — бессимптомных этапах развития и течения болезни [5]. При этом современные скрининговые стратегии РМЖ подразумевают применение данного метода лучевой диагностики на этапе оказания первичной медико-санитарной помощи женщинам, в том числе в рамках общенациональных профилактических программ [2]. В то же время подробный и точный анализ рентгенограмм, их корректная интерпретация требуют от врача-рентгенолога высокой профессиональной квалификации, широты общемедицинской и теоретической подготовки, плотного взаимодействия с клиницистами [6].

Прорывные достижения высоких технологий в медицине и лучевой диагностике сделали возможным применение методов машинного обучения для анализа и интерпретации диагностических изображений [5, 7]. На основе использования методов искусственного интеллекта, в частности глубоких сверточных нейронных сетей, наиболее оптимальных

для идентификации образов, уже был разработан ряд диагностических ассистентов, эффективность которых была подтверждена клинически [8–10]. В то же время разработка любых ассистирующих технологий требует участия высококвалифицированных специалистов на этапе как создания моделей, так и обучения. Например, создание эффективного и точного диагностического ассистента для интерпретации результатов рентгеновской маммографии сопряжено с необходимостью корректной, подробной и чрезвычайно точной сегментационной разметки диагностических изображений, нанесенной специалистом по лучевой диагностике.

Цель исследования: разработать и изучить диагностическую эффективность сегментационной нейросетевой модели детекции патологических изменений молочных желез на цифровых рентгеновских снимках.

МАТЕРИАЛЫ И МЕТОДЫ

Настоящее исследование проведено в соответствии с протоколом, прошедшим этическую экспертизу и утвержденным на заседании Ученого совета МНИОИ им. П.А. Герцена от 27.01.2020 (протокол № 2).

Для обучения, определения диагностической точности и валидации разрабатываемой сегментационной диагностической модели использовали 15 486 рентгеновских исследований, состоящих из изображений обеих молочных желез в двух проекциях (прямой и косой) с обезличенными персональными данными. Из архивов Национального центра онкологии репродуктивных органов МНИОИ им. П.А. Герцена получено 1786 исследований, из Центра амбулаторной онкологической помощи ГБУЗ г. Москвы ГКБ № 40 ДЗМ — 13 700.

Распределение исследований по группам в соответствии со шкалой BI-RADS [11] представлено на рисунке 1. Отнесение всего исследования к тому или иному классу осуществлялось по максимально установленному классу для одной или обеих (при совпадении классов) молочных желез.

Для целей обучения, валидации и тестирования весь массив исследований при помощи генератора случайных чисел был случайным образом разделен в соотношении 0,6:0,15:0,25 соответственно. Обучающая часть использовалась для обучения методу, валидационная — для проверки его качества во время обучения, а тестовая — для проверки качества обученной искусственной нейронной сети, при этом из 6194 тестовых и валидационных исследований 456 (7,4%) кейсов были с гистологически подтвержденной нормой или образованием доброкачественной или злокачественной природы. На валидационных и тестовых исследованиях модель обучение не проходила.

Средний возраст пациенток, чьи рентгенограммы составили обучающую совокупность изображений, равнялся 54,7 ± 3,4 года; лиц без признаков опухолевого процесса — 47,6 ± 2,7 года. Возраст пациенток с рентгенологическими признаками новообразования составил 68,2 ± 4,8 года, что соответствует среднему возрасту диагностики РМЖ в России и мире [1–4].

Все маммографические исследования были размечены опытными рентгенологами, соответствующими следующим требованиям: общий стаж работы в лучевой диагностике не менее 10 лет с опытом анализа рентгеновских маммограмм не менее 5 лет.

Разметка изображений осуществлялась в специально разработанной программной среде LabelCMAITech (ООО «КэреМенторЭйАй», Россия), позволяющей создавать личные кабинеты специалистов и передавать размеченные данные для обучения или валидации нейросетевой модели.

Каждое диагностическое исследование размечалось независимо двумя специалистами; в случае расхождения в заключении кейс автоматически передавался для анализа эксперту, научному сотруднику МНИОИ им. П.А. Герцена, для чего в разметчике была реализована функция экспертного кабинета. Мнение эксперта принималось за итоговое.

Сегментационная нейросетевая система была разработана для описания маммографических исследований и включала в себя:

1) определение плотности железы;
2) определение наличия асимметрии (тотальной и локальной);
3) сегментацию (локализацию) очаговой перестройки структуры органа;
4) сегментацию (локализацию) интрамаммарных лимфатических узлов;
5) определение образований и/или кальцинатов;

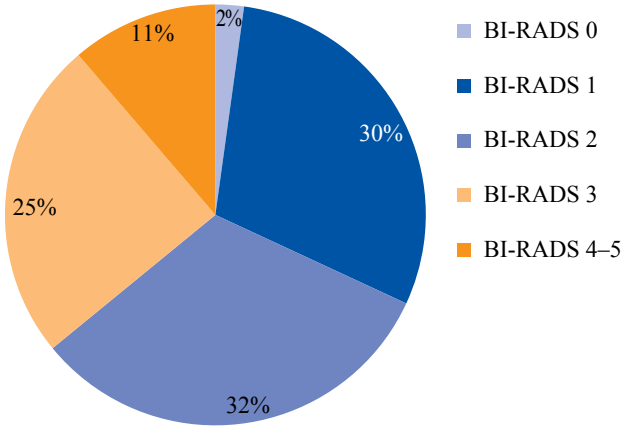

РИС. 1. Распределение результатов 15 486 маммографических исследований по классам в соответствии со шкалой BI-RADS.
FIG. 1. Distribution of the results of mammography studies (n = 15,486) by categories in accordance with the BI-RADS score.

6) сегментацию (локализацию) образований и внеочаговых кальцинатов.

Сегментация очаговых образований молочной железы также включала определение вида образования по следующим признакам:

а) форма — правильная/неправильная;
б) контуры — четкие/нечеткие;
в) структура — однородная/неоднородная.

На основании аналитической оценки весов всех предыдущих пунктов происходило определение класса по BI-RADS.

Предложенный метод состоял из трех основных этапов, первые два изображены на рисунке 2. На первом этапе определялась плотность железы и оценивалась асимметрия; на втором — проводилась сегментация образований, кальцинатов и локальных изменений структуры железы с помощью полностью сверточной нейронной сети (convolutional neural network, CNN). На третьем этапе использовались результаты работы первых двух, и на их основании определялся класс по BI-RADS для данного исследования.

На первом этапе разработанного алгоритма происходило определение глобальных характеристик исследования: плотности железы и наличия ее асимметрии. Для этого с помощью сегментационной нейронной сети с архитектурой U-Net [12] определялись те части изображений, которые содержали ткани железы — регион интереса (region of interest, RoI). Для обучения сети использовалась бинарная функция кросс-энтропии, попиксельно вычисляемая с различными весами для каждого класса, как в уравнении (1):

$$L = -\sum_{ij} w_{ij}\,(y * \log(p) + (1-y) * \log(1-p)), \quad (1)$$

где p — прогнозируемая вероятность класса, y — истинный класс (0 или 1) и w — матрица весов.

Далее, используя полученные RoI исходных изображений, с помощью классификационной нейронной сети с архитектурой ResNet50 [13] определялась плотность железы на каждой проекции. Также, подавая на вход пары изображений (косые и прямые проекции попарно), определялось наличие асимметрии.

Второй этап метода отвечал за локализацию (сегментацию) и определение характеристик локальных изменений (пункты 3–6 из списка выше). В первую очередь для решения данной задачи потребовалось предварительно обработать сегментацию очагов, используемую как истинную для нашего обучающего

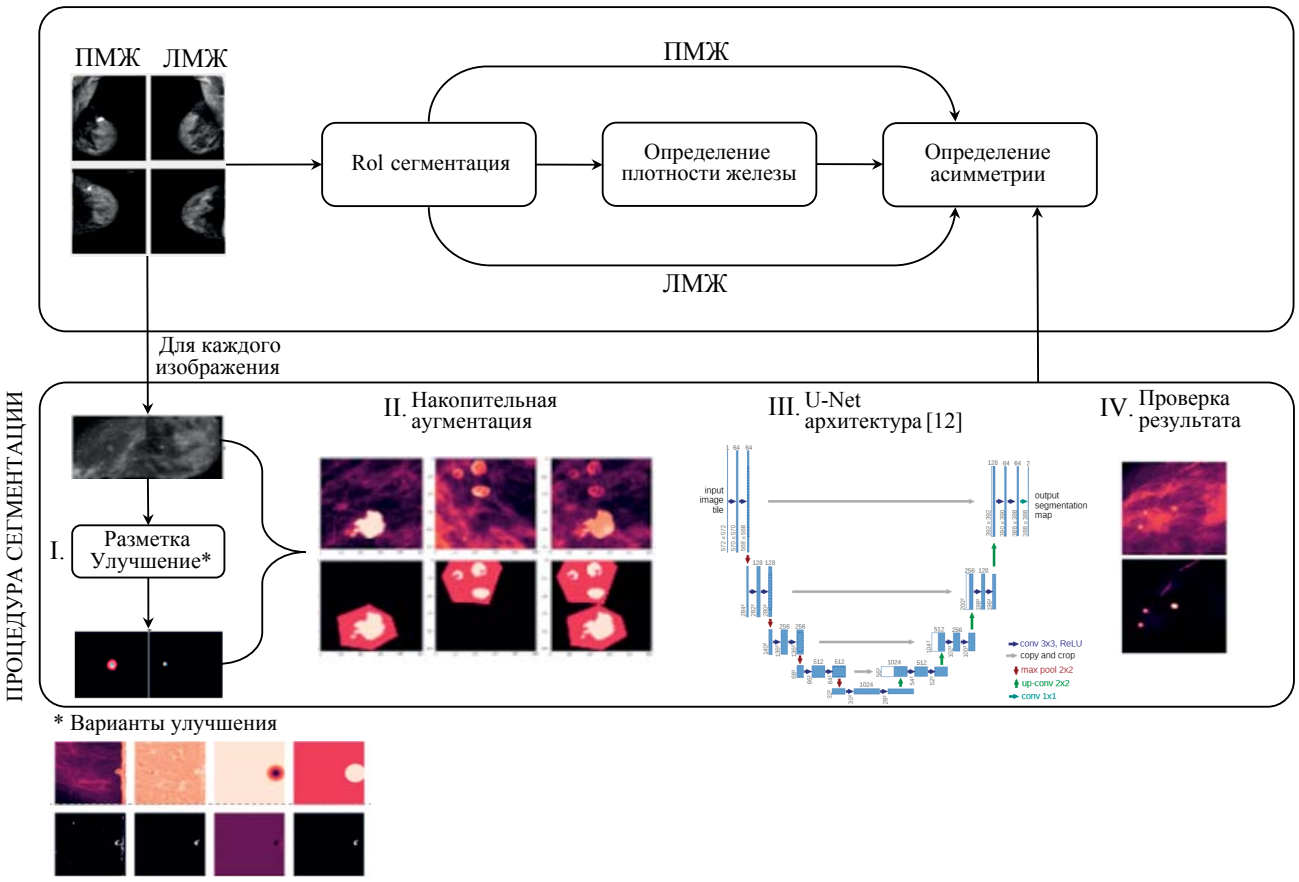

РИС. 2. Схема построения сегментационной модели с использованием архитектуры U-Net [12] (пояснение в тексте). ПМЖ — правая молочная железа, ЛМЖ — левая молочная железа.
FIG. 2. U-Net-based segmentation model workflow [12] (explanation in the text). ПМЖ — right breast, ЛМЖ — left breast.

набора данных. Часть разметок была выполнена таким образом, что один сегмент содержал несколько близко расположенных образований/кальцинатов (сегмент первого типа), а другая часть — когда каждый сегмент содержал ровно одно образование/кальцинат и его границы совпадали с границами образования (сегмент второго типа).

Предобработка выполнялась над сегментами первого типа, которые с помощью метода бинарной классификации были разделены на сегменты, содержащие и очерчивающие ровно одно образование.

Для определения вида образований каждому виду был присвоен свой класс для сегментации. Таким образом, каждый класс отвечал за локализацию определенных образований, например с нечеткими контурами, а при сложении всех классов вместе получалась маска расположения всех образований, при их наличии.

Полученная таким образом разметка использовалась для обучения нейронной сети с архитектурой U-Net, сегментирующей образования, обучение которой проводилось аналогично тому, как описано выше.

Получив все результаты предыдущих двух этапов для исследования, определяли класс исследования по BI-RADS. Для этого использовался алгоритм градиентного бустинга [14], на вход которого подавались результаты первого этапа и максимальные значения каждой полученной маски со второго этапа. Во время обучения алгоритма на его выход подавались истинные значения класса BI-RADS для каждого исследования, полученные от рентгенологов и подтвержденные морфологически.

Статистический анализ

Диагностическая точность модели определялась на основании вычислений следующих показателей: точность, специфичность, чувствительность и площадь под ROC-кривой (area under receiver operating characteristic curve, AUC ROC) при применении бинарной классификации к ответу нейронной сети в виде вероятности наличия/отсутствия признаков злокачественного новообразования в анализируемом исследовании. Точность сегментации определялась по индексу сходства (Intersection over Union, IoU) между локализацией изменений моделью и истинной разметкой. Различия между полученными и истинными значениями определяли с использованием одномерного дисперсионного анализа и последующего применения *t*-критерия для независимых выборок. При проверке нулевых гипотез критическое значение уровня статистической значимости принималось равным 0,05 [15].

РЕЗУЛЬТАТЫ

При проведении оценки точности сегментации разработанной модели рассчитали коэффициенты соответствия локализации патологической находки на паре диагностических изображений (рентгенограмма правой или левой молочной железы в прямой и косой проекциях) (табл., рис. 3). Анализировались значения индекса IoU независимо для отсегментированных нейросетевой моделью образований (от 0,5 см в диаметре и выше), внеочаговых кальцинатов, внутрижелезистых лимфатических узлов и локальной перестройки структуры (табл.). Сравнивали значения, полученные для нейронной сети, с показателями точности врача-рентгенолога, не принимавшего участия в разметке изображения. За истинное значение (1,0) принимали заключение эксперта по каждому исследованию.

Как хорошо видно, для всех типов диагностических находок коэффициент сходства нейросетевой модели принимал значения выше 0,8, что отвечает общим требованиям к точности сегментации [16]. При этом необходимо обратить внимание на то, что точность нахождения локальной перестройки структуры железы, определенная для нейросетевого алгоритма, уступала точности практикующего рентгенолога.

Важным вопросом, связанным с оценкой аналитической точности систем компьютерного зрения в лучевой диагностике, является нейросетевая

Таблица. **Сравнительная точность локализации патологических находок, отсегментированных нейросетевой моделью и врачом-рентгенологом**

Table. **Comparative localizing of pathological findings segmented by the AI-based model and the radiologist**

Патологическая находка	Число исследований	Коэффициент сходства (IoU)	
		модель	врач
Образование	257	0,86 ± 0,03	0,92 ± 0,04
Внеочаговые кальцинаты	317	0,89 ± 0,04	0,96 ± 0,03
Локальная перестройка структуры	234	0,83 ± 0,03	0,94 ± 0,02*
Внутрижелезистый лимфатический узел	115	0,91 ± 0,02	0,90 ± 0,05

Примечание. * — различия при межгрупповом сравнении статистически значимы при $p < 0,05$ (одномерный дисперсионный анализ, *t*-критерий для независимых выборок).

Note. * — $p < 0.05$ for intergroup comparison (one-way dispersion analysis, independent *t*-test).

а

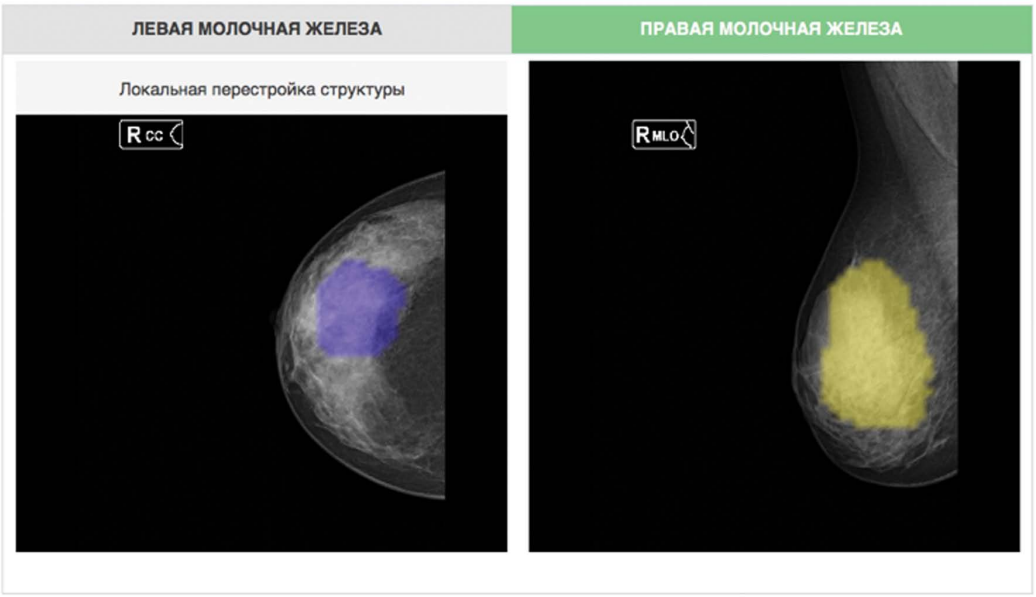

б

РИС. 3. Пример сегментации патологических находок в правой и левой молочных железах пациентки 43 лет. Интеллектуальная система определяет находку, наносит маску (а) и выдает описание находки (б).
FIG. 3. An example of AI-assisted segmentation of pathological findings in the right and left breast of a 43-year-old female patient. The system detects a finding, draws a mask (a) and issues a report with the finding description (б).

Примечание. Желтым и синим нейронной сетью нанесены маски, соответствующие образованию злокачественной природы и локальной перестройке структуры соответственно. Приоритетная маска (желтая) соответствует злокачественному новообразованию.

Note. AI-based system marks malignant neoplasm and architecture distortion with yellow and light blue respectively. Yellow priority mask covers the malignancy.

оценка вероятности признаков злокачественного новообразования в исследовании. Для решения этой задачи на тестовом наборе рентгеновских маммограмм с гистологически подтвержденной природой патологического образования провели расчет метрик точности разработанного алгоритма Следует отметить, что ответы модели с заключением по BI-RADS в диапазоне 1–2 принимались за отсутствие признаков злокачественности, тогда как для заключений BI-RADS 3–5 вычислялись вероятности наличия признаков неоплазии на рентгенограммах. В ходе исследования устанавливали различные значения порога на выходных нейронах модели. Оптимальные показатели точности удалось получить при пороговых значениях 0,10 и 0,15 (рис. 4).

В рамках настоящего исследования было также разработано и реализовано функциональное интеграционное решение, позволяющее проводить изучение клинической эффективности нейросетевой модели в рамках научно-практической коллаборации нескольких исследовательских и производственных центров. Схема решения представлена на рисунке 5. При реализации представленной интеграционной схемы исследователь (пользователь) оперирует с диагностическими изображениями, содержащимися в PACS (Picture Archiving and Communication System, система архивации и передачи изображений), при этом в нейронную сеть посредством облачного решения CMAI Cloud (ООО «КэреМенторЭйАй», Россия) отправляются для анализа изображения с обезличенными персональными данными. Как хорошо видно на схеме, на этапе сопоставления диагностической точности врача-рентгенолога и нейросетевой модели реализована экспертная функция исследовательской организации.

ОБСУЖДЕНИЕ

Стремительное развитие цифровых технологий в лучевой диагностике охватывает самые разные процессы: получение лучевых изображений, их пре- и постпроцессинг. Вместе с тем наиболее сложной областью для цифровизации представляется анализ медицинских изображений и их интерпретация. Большое теоретическое и практическое значение имеет разработка систем для анализа результатов лучевого скрининга РМЖ. Оно определяется как распространенностью заболевания в популяции, так и невысокой эффективностью существующих программ раннего выявления заболевания.

Оставляя за скобками этические и правовые вопросы принятия диагностического решения без участия человека, следует сказать, что на сегодня достигнут большой прогресс в идентификации патологических находок на лучевых изображениях молочных желез и их последующей диагностической интерпретации с использованием технологий искусственного интеллекта. Так, в недавнем исследовании T. Schaffter и соавт. [17] было показано, что использование алгоритмов искусственного интеллекта для оценки скрининговых рентгеновских маммограмм уступает по точности опытным рентгенологам, но при этом применение нейросетевого ассистента в чтении снимков врачом-специалистом повышает общую точность интерпретации. Опубликованные в текущем году в Nature результаты международного исследования [18], проведенного научным коллективом под руководством S.M. McKinney в США и Великобритании,

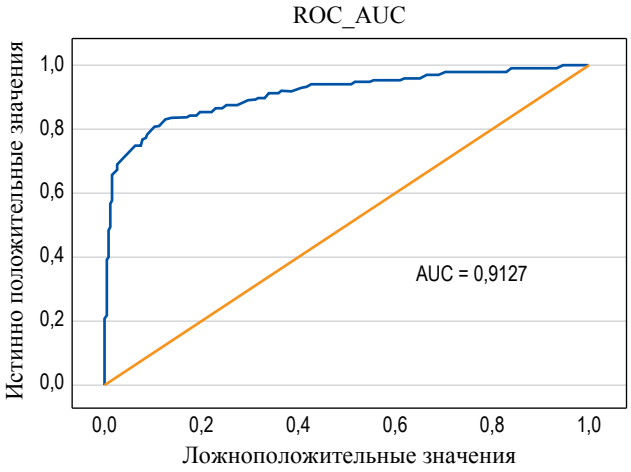

	Пороговое значение 0,10	Пороговое значение 0,15
Точность	0,8316 (0,7997–0,8639)	0,8176 (0,8022–0,8330)
Специфичность	0,8483 (0,8242–0,8725)	0,8534 (0,8329–0,8739)
Чувствительность	0,8651 (0,8430–0,8882)	0,8997 (0,8786–0,9208)
AUC ROC	0,9127 (0,8913–0,9341)	

РИС. 4. Эффективность нейросетевой модели по определению вероятности признаков злокачественности находок в исследовании.
FIG. 4. The effectiveness of AI-based model in determining the likelihood of signs of malignancy in findings in the study.

Примечание. Объем тестового набора — 456 исследований, из них 286 — без патологических изменений, 77 — с морфологически подтвержденным РМЖ, 93 — с изменениями доброкачественной природы, подтвержденными морфологически.

Note. Test set includes 456 cases, of which 286 — without pathological changes, 77 — with morphologically confirmed breast cancer, 93 — with changes of a benign nature, confirmed morphologically.

продемонстрировали преимущества модели, созданной при помощи искусственного интеллекта, над врачом-рентгенологом как в производительности, так и в общей точности анализа скрининговых маммографических кейсов.

Разработанная нами система представляет собой отечественную сегментационную модель на основе нейросетевой архитектуры. Она позволяет с высокой точностью локализовать рентгенологические находки, имеющие диагностическое значение для определения вероятности наличия признаков РМЖ в рентгеновском маммографическом исследовании. Результаты изучения эффективности работы системы позволяют рассматривать ее в качестве интеллектуального диагностического ассистента врача-рентгенолога при анализе скрининговых маммографических исследований.

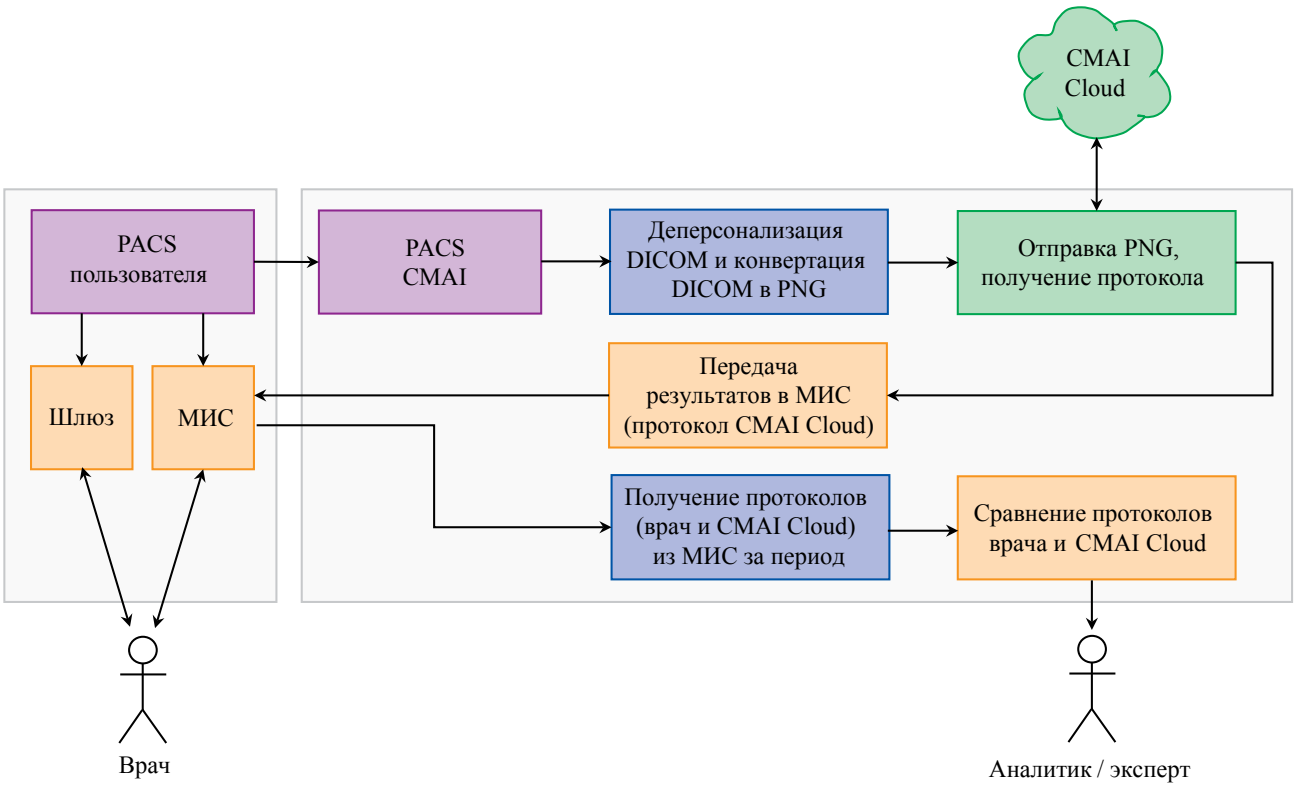

РИС. 5. Схема интеграции сегментационной модели в рамках реализации исследовательской коллаборации (пояснение в тексте).
FIG. 5. Scheme of segmentation model integration within the framework of the research collaboration (explanation in the text).

Примечание. МИС — медицинская информационная система, PACS — Picture Archiving and Communication System, CMAI — производитель нейронной сети.

Note. МИС — Medical Information System; PACS — Picture Archiving and Communication System; CMAI — Care Mentor AI, the system manufacturer.

ЗАКЛЮЧЕНИЕ

Изученная нейросетевая модель производит сегментацию патологических находок на рентгенограммах молочных желез, имеющих диагностическое значение, и по своей точности не уступает врачу-рентгенологу.

Разработанный метод по характеристикам точности, функциональности и эффективности может быть использован в виде диагностического ассистента врача-рентгенолога на этапе осуществления лучевого скрининга РМЖ.

ВКЛАД АВТОРОВ

Н.И. Рожкова руководила исследованием, анализировала результаты, участвовала в написании рукописи. П.Г. Ройтберг разрабатывал нейросетевую модель, анализировал результаты исследования, участвовал в написании рукописи. А.А. Варфоломеева и А.Н. Добренький разрабатывали нейросетевую модель, участвовали в получении первичных результатов и подготовке рукописи. М.Л. Мазо и Е.В. Сушков осуществляли подготовку диагностических исследований, разметку изображений, анализ результатов. Д.С. Блинов руководил исследованием, анализировал результаты, участвовал в подготовке графических материалов и написании рукописи. О.Н. Дерябина и А.И. Соколов осуществляли разметку изображений, статистический анализ результатов и подготовку рукописи. Все авторы утвердили окончательную версию публикации.

AUTHOR CONTRIBUTIONS

Nadezhda I. Rozhkova led the study, analyzed the study results, and wrote the manuscript. Pavel G. Roitberg developed artificial neural network-based model, analyzed the study results, and wrote the manuscript. Anna A. Varfolomeeva and Anton N. Dobrenkii developed artificial neural network-based model, managed the primary data, and wrote the manuscript. Mikhail L. Mazo and Evgenii V. Sushkov prepared datasets, labeled medical images, and analyzed the results. Dmitry S. Blinov led the study, analyzed the study results, prepared figures, and wrote the manuscript. Olga N. Deryabina and Alexey I. Sokolov labeled medical images, did statistical processing of primary data, and wrote the manuscript. All authors approved the final version of the publication.

ЛИТЕРАТУРА / REFERENCES

1 *Siegel R.L., Miller K.D., Jemal A.* Cancer statistics, 2019. CA A Cancer J Clin. 2019; 69 (1): 7–34. https://doi.org/10.3322/caac.21551 PMID: 30620402

2 Breast cancer. URL https://www.who.int/cancer/detection/breastcancer/en (accessed 16.08.2020)

3 *DeSantis C.E., Ma J., Gaudet M.M., et al.* Breast cancer statistics, 2019. CA A Cancer J Clin. 2019; 69: 438–51. https://doi.org/10.3322/caac.21583 PMID: 31577379

4 *Кушунина Д.В., Калинина А.М., Дроздова Л.Ю.* Выявление рака молочной железы в рамках диспансеризации. Профилактическая медицина. 2019. 22(4): 37–42. http://dx.doi.org/10.17116/profmed20192204137

5 *Li Y., Chen H., Cao L., Ma J.* A survey of computer-aided detection of breast cancer with mammography. J Health Med Inf. 2016; 7: 238. https://doi.org/10.4172/2157-7420.1000238

6 *Welch H.G., Passow H.J.* Quantifying the benefits and harms of screening mammography. JAMA Intern Med. 2014; 174 (3): 448–54. https://doi.org/10.1001/jamainternmed.2013.13635 PMID: 24380095

7 *Curtis C., Frayne R., Fear E.* Using X-Ray Mammograms to Assist in Microwave Breast Image Interpretation. Int. J. Biomed. Imag. 2012; 2012: 235380. https://doi.org/10.1155/2012/235380 PMID: 22536208

8 *Abdelhafiz D., Yang C., Ammar R., et al.* Deep convolutional neural networks for mammography: advances, challenges and applications. BMC Bioinformatics. 2019; 20 (11): 281. https://doi.org/10.1186/s12859-019-2823-4 PMID: 31167642

9 *Смирнов А.А., Овсепьян А.Л., Бойко А.А. и др.* Диагностика злокачественных опухолей области нижней челюсти с применением программного комплекса анализа и сегментации КТ-изображений с помощью сверточной нейронной сети. Оперативная хирургия и клиническая анатомия. Пироговский научный журнал. 2020; 4 (1): 32–40. https://doi.org/10.17116/operhirurg2020401132

10 *Nitris L., Zhukov E., Blinov D., et al.* Advanced neural network solution for detection of lung pathology and foreign body on chest plain radiographs. Imaging in Medicine. 2019; 11: 57–66.

11 American College of Radiology. The ACR breast imaging reporting and data system (BI-RADS) [Electronic resource]. November 11, 2003. URL: https://www.acr.org/Clinical-Resources/Reporting-and-Data-Systems/Bi-Rads (accessed 27.02.2020).

12 *Ronneberger O., Fischer P., Brox T.* U-Net: Convolutional networks for biomedical image segmentation. In: Navab N., Hornegger J., Wells W., Frangi A. (eds) Medical image computing and computer-assisted intervention — MICCAI 2015. MICCAI 2015. Lecture notes in computer science, Springer, vol 9351: 234–41. https://doi.org/10.1007/978-3-319-24574-4_28

13 *He K., Zhang X., Ren S.* Deep Residual Learning for Image Recognition. IEEE Conference on Computer Vision and Pattern Recognition (CVPR), Las Vegas, NV, 2016; 770–8. https://doi.org/10.1109/cvpr.2016.90

14 *Natekin A., Knoll A.* Gradient Boosting Machines, A Tutorial. Frontiers in Neurorobotics. 2013; 7: 21. https://doi.org/10.3389/fnbot.2013.00021 PMID: 24409142

15 *Wu J., Mahfouz M. R.* Robust X-ray image segmentation by spectral clustering and active shape model. J Med. Imag. 2016; 3 (3): 034005. https://doi.org/10.1117/1.jmi.3.3.034005 PMID: 27660806

1 *Siegel R.L., Miller K.D., Jemal A.* Cancer statistics, 2019. CA A Cancer J Clin. 2019; 69 (1): 7–34. https://doi.org/10.3322/caac.21551 PMID: 30620402

2 Breast cancer. URL https://www.who.int/cancer/detection/breastcancer/en (accessed 16.08.2020)

3 *DeSantis C.E., Ma J., Gaudet M.M., et al.* Breast cancer statistics, 2019. CA A Cancer J Clin. 2019; 69: 438–51. https://doi.org/10.3322/caac.21583 PMID: 31577379

4 *Kushunina D.V., Kalinina A.M., Drozdova L.Yu.* Vyyavlenie raka molochnoi zhelezy v ramkakh dispanserizatsii [Breast cancer screening: regional practices]. The Russian Journal of Preventive Medicine. 2019. 22(4): 37–42 (In Russian). http://dx.doi.org/10.17116/profmed20192204137

5 *Li Y., Chen H., Cao L., Ma J.* A survey of computer-aided detection of breast cancer with mammography. J Health Med Inf. 2016; 7: 238. https://doi.org/10.4172/2157-7420.1000238

6 *Welch H.G., Passow H.J.* Quantifying the benefits and harms of screening mammography. JAMA Intern Med. 2014; 174 (3): 448–54. https://doi.org/10.1001/jamainternmed.2013.13635 PMID: 24380095

7 *Curtis C., Frayne R., Fear E.* Using X-Ray Mammograms to Assist in Microwave Breast Image Interpretation. Int. J. Biomed. Imag. 2012; 2012: 235380. https://doi.org/10.1155/2012/235380 PMID: 22536208

8 *Abdelhafiz D., Yang C., Ammar R., et al.* Deep convolutional neural networks for mammography: advances, challenges and applications. BMC Bioinformatics. 2019; 20 (11): 281. https://doi.org/10.1186/s12859-019-2823-4 PMID: 31167642

9 *Smirnov A.A., Ovsepyan A.L., Boyko A.A., et al.* Diagnostika zlokachestvennykh opukholei oblasti nizhnei chelyusti s primeneniem programmnogo kompleksa analiza i segmentatsii KT-izobrazheniĭ s pomoshch'yu svertochnoi neironnoi seti. [Diagnosis of malignant tumors of lower jaw using software package for analysis and segmentation of CT images with help of convolutional neural network]. Operativnaya khirurgiya i klinicheskaya anatomiya. Pirogovskii nauchnyi zhurnal = Russian Journal of Operative Surgery and Clinical Anatomy. 2020; 4 (1): 32–40 (In Russian). https://doi.org/10.17116/operhirurg2020401132

10 *Nitris L., Zhukov E., Blinov D., et al.* Advanced neural network solution for detection of lung pathology and foreign body on chest plain radiographs. Imaging in Medicine. 2019; 11: 57–66.

11 American College of Radiology. The ACR breast imaging reporting and data system (BI-RADS) [Electronic resource]. November 11, 2003. URL: https://www.acr.org/Clinical-Resources/Reporting-and-Data-Systems/Bi-Rads (accessed 27.02.2020).

12 *Ronneberger O., Fischer P., Brox T.* U-Net: Convolutional networks for biomedical image segmentation. In: Navab N., Hornegger J., Wells W., Frangi A. (eds) Medical image computing and computer-assisted intervention — MICCAI 2015. MICCAI 2015. Lecture notes in computer science, Springer, vol 9351: 234–41. https://doi.org/10.1007/978-3-319-24574-4_28

13 *He K., Zhang X., Ren S.* Deep Residual Learning for Image Recognition. IEEE Conference on Computer Vision and Pattern Recognition (CVPR), Las Vegas, NV, 2016; 770–8. https://doi.org/10.1109/cvpr.2016.90

14 *Natekin A., Knoll A.* Gradient Boosting Machines, A Tutorial. Frontiers in Neurorobotics. 2013; 7: 21. https://doi.org/10.3389/fnbot.2013.00021 PMID: 24409142

15 *Wu J., Mahfouz M. R.* Robust X-ray image segmentation by spectral clustering and active shape model. J Med. Imag. 2016; 3 (3): 034005. https://doi.org/10.1117/1.jmi.3.3.034005 PMID: 27660806

16 *Levandowsky M., Winter D.* Distance between sets. Nature. 1971; 234: 34–35. https://doi.org/10.1038/234034a0

17 *Schaffter T., Buist D.S.M., Lee C.I., et al.* Evaluation of Combined Artificial Intelligence and Radiologist Assessment to Interpret Screening Mammograms. JAMA Netw Open. 2020; 3(3): e200265. https://doi.org/10.1001/jamanetworkopen.2020.0265

18 *McKinney S.M., Sieniek M., Godbole V., et al.* International evaluation of an AI system for breast cancer screening. Nature. 2020; 577(7788): 89–94. https://doi.org/10.1038/s41586-019-1799-6

16 *Levandowsky M., Winter D.* Distance between sets. Nature. 1971; 234: 34–35. https://doi.org/10.1038/234034a0

17 *Schaffter T., Buist D.S.M., Lee C.I., et al.* Evaluation of Combined Artificial Intelligence and Radiologist Assessment to Interpret Screening Mammograms. JAMA Netw Open. 2020; 3(3): e200265. https://doi.org/10.1001/jamanetworkopen.2020.0265

18 *McKinney S.M., Sieniek M., Godbole V., et al.* International evaluation of an AI system for breast cancer screening. Nature. 2020; 577(7788): 89–94. https://doi.org/10.1038/s41586-019-1799-6

ИНФОРМАЦИЯ ОБ АВТОРАХ / INFORMATION ABOUT THE AUTHORS

Рожкова Надежда Ивановна, д-р мед. наук, профессор, руководитель Национального центра онкологии репродуктивных органов МНИОИ им. П.А. Герцена — филиал ФГБУ НМИЦ радиологии Минздрава России.
ORCID: https://orcid.org/0000-0003-0920-1549

Ройтберг Павел Григорьевич, канд. экон. наук, учредитель ООО «КэреМенторЭйАй».
ORCID: https://orcid.org/0000-0002-9813-0385

Варфоломеева Анна Андреевна, специалист по машинному обучению ООО «КэреМенторЭйАй».
ORCID: https://orcid.org/0000-0002-2038-2769

Мазо Михаил Львович, канд. мед. наук, старший научный сотрудник Национального центра онкологии репродуктивных органов МНИОИ им. П.А. Герцена — филиал ФГБУ НМИЦ радиологии Минздрава России.
ORCID: https://orcid.org/0000-0002-1313-6420

Добренький Антон Николаевич, специалист по машинному обучению ООО «КэреМенторЭйАй».
ORCID: https://orcid.org/0000-0002-2452-914X

Блинов Дмитрий Сергеевич✉, д-р мед. наук, руководитель отдела научных исследований и разработок ООО «КэреМенторЭйАй».
ORCID: https://orcid.org/0000-0002-8385-4356

Сушков Евгений Владимирович, заведующий отделением рентгенологии Центра амбулаторной онкологии ГБУЗ города Москвы «Городская клиническая больница № 40 Департамента здравоохранения города Москвы».
ORCID: https://orcid.org/0000-0003-3508-7284

Дерябина Ольга Николаевна, канд. мед. наук, доцент кафедры онкологии Медицинского института ФГБОУ ВО «Национальный исследовательский Мордовский государственный университет им. Н.П. Огарева».
ORCID: https://orcid.org/0000-0002-8814-3369

Соколов Алексей Ильясович, ассистент кафедры хирургии Медицинского института ФГБОУ ВО «Пензенский государственный университет».
ORCID: https://orcid.org/0000-0001-7515-2314

Nadezhda I. Rozhkova, Dr. of Sci. (Medicine), Professor, Head of National Medical Research Radiological Center of the Ministry of Health of the Russian Federation.
ORCID: https://orcid.org/0000-0003-0920-1549

Pavel G. Roitberg, Cand. of Sci. (Economy), founder, Care Mentor AI.
ORCID: https://orcid.org/0000-0002-9813-0385

Anna A. Varfolomeeva, Data Scientist, Care Mentor AI.
ORCID: https://orcid.org/0000-0002-2038-2769

Mikhail L. Mazo, Cand. of Sci. (Medicine), Senior Researcher, National Medical Research Radiological Center of the Ministry of Health of the Russian Federation.
ORCID: https://orcid.org/0000-0002-1313-6420

Anton N. Dobrenkii, Data Scientist, Care Mentor AI.
ORCID: https://orcid.org/0000-0002-2452-914X

Dmitry S. Blinov✉**,** Dr. of Sci. (Medicine), Head of Research and Development Department, Care Mentor AI.
ORCID: https://orcid.org/0000-0002-8385-4356

Evgenii V. Sushkov, Head of Radiology Unit, Oncology Department, Moscow State Clinical Hospital No. 40.
ORCID: https://orcid.org/0000-0003-3508-7284

Olga N. Deryabina, Cand. of Sci. (Medicine), Associate Professor, Oncology Department, Medical Institute, Ogarev Mordovia State University.
ORCID: https://orcid.org/0000-0002-8814-3369

Aleksei I. Sokolov, Assistant Professor, Surgery Department, Medical Institute, Penza State University.
ORCID: https://orcid.org/0000-0001-7515-2314

✉ Автор, ответственный за переписку / Corresponding author

УДК 616.381-089.85.168.1-06:[616.34-007.43-031:611.951]-084
https://doi.org/10.47093/2218-7332.2020.11.3.15-25

Check for updates
CC BY 4.0

Профилактика развития вентральных грыж с помощью новой техники доступа в брюшную полость по средней линии живота с рассечением пупка и пупочного кольца: сравнение с традиционной лапаротомией

С.В. Вертянкин, Я.Е. Ванжа✉, Р.В. Майоров, В.В. Якубенко, М.В. Майорова, Е.В. Кряквина, Е.А. Мартиросян

ФГБОУ ВО «Саратовский государственный медицинский университет им. В.И. Разумовского» Минздрава России
ул. Большая Садовая, д. 137, г. Саратов, 410000, Россия

Аннотация

Проблема возникновения послеоперационных вентральных грыж остается актуальной, что обусловлено высокой частотой их развития — у 7–24% пациентов.

Цель. Оценить эффективность профилактики послеоперационных вентральных грыж при применении новой техники доступа в брюшную полость по сравнению с традиционной лапаротомией.

Материалы и методы. Предложенная новая техника доступа в брюшную полость по средней линии живота с рассечением пупка и пупочного кольца осуществлялась в соответствии с разработанным нами методом, зарегистрированным патентом Российской Федерации. Для итогового анализа были отобраны 134 пациента, разделенных на группу 1 (n = 67), в которой срединный доступ осуществлялся по новой технике, и группу 2, в которой проводился традиционный срединный доступ с обходом пупочного кольца слева (n = 67). Оценивались исходные параметры пациентов, характеристики во время и после оперативного вмешательства. Длительность наблюдения после операции составила 24 мес.

Результаты. Группы 1 и 2 были сопоставимы по полу, возрасту, индексу массы тела, наличию сопутствующих заболеваний. У 79% в группе 1 и у 67% пациентов в группе 2 (разница незначима) показанием к операции были злокачественные образования органов брюшной полости. Группы не различались по видам срединной лапаротомии, времени оперативного вмешательства, объему кровопотери, срокам снятия послеоперационных швов и длительности госпитализации. Все пациенты прослежены в течение 24 мес. Послеоперационная вентральная грыжа развилась у одного пациента (1,5%) в группе 1 и у 5 (7,5%) пациентов в группе 2 в сроки от 12 до 24 мес. после операции. Статистически значимых различий по частоте развития грыж не выявлено (тест Mantel — Cox, p = 0,100).

Заключение. Новый способ срединной лапаротомии в лечении пациентов с плановой хирургической патологией органов брюшной полости характеризуется низким показателем частоты развития послеоперационных грыж.

Ключевые слова: лапаротомия, ушивание апоневроза, профилактика послеоперационных вентральных грыж, передняя брюшная стенка, пупок, пупочное кольцо

Рубрики MeSH:
ЧЕЛОВЕК
ПОСЛЕОПЕРАЦИОННЫЕ ОСЛОЖНЕНИЯ — ПРОФИЛАКТИКА И КОНТРОЛЬ
ГРЫЖА ВЕНТРАЛЬНАЯ — ПРОФИЛАКТИКА И КОНТРОЛЬ
ГРЫЖА ВЕНТРАЛЬНАЯ — ЭТИОЛОГИЯ
ЛАПАРОТОМИЯ — МЕТОДЫ

Для цитирования: Вертянкин С.В., Ванжа Я.Е., Майоров Р.В., Якубенко В.В., Майорова М.В., Кряквина Е.В., Мартиросян Е.А. Профилактика развития вентральных грыж с помощью новой техники доступа в брюшную полость по средней линии живота с рассечением пупка и пупочного кольца: сравнение с традиционной лапаротомией. Сеченовский вестник. 2020; 11(3): 15–25. https://doi.org/10.47093/2218-7332.2020.11.3.15-25

КОНТАКТНАЯ ИНФОРМАЦИЯ:
Ванжа Яна Евгеньевна, аспирант кафедры факультетской хирургии и онкологии ФГБОУ ВО «Саратовский государственный медицинский университет им. В.И. Разумовского» Минздрава России
Адрес: ул. Большая Садовая, д. 137, г. Саратов, 410000, Россия
Тел.: +7 (917) 310-37-22
E-mail: yana94yana94@mail.ru

Конфликт интересов. Авторы заявляют об отсутствии конфликта интересов.
Финансирование. Исследование не имело спонсорской поддержки (собственные ресурсы).

Статья поступила в редакцию: 15.07.2020
Статья принята к печати: 28.08.2020
Дата публикации: 25.11.2020

Prevention of ventral hernias using a new technique for accessing the abdominal cavity through the midline of the abdomen with dissection of the navel and umbilical ring: comparison with traditional laparotomy

Sergey V. Vertyankin, Yana E. Vanzha✉, Rodion V. Mayorov, Valery V. Yakubenko, Mariya V. Mayorova, Ekaterina V. Kryakvina, Elena A. Martirosyan
Saratov State Medical University named after V.I. Razumovsky of the Ministry of Health of the Russian Federation 137, Bolshaya Sadovaya str., Saratov, 410000, Russia

Abstract

The problem of postoperative ventral hernias remains relevant due to the high frequency of their development — in 7–24% of patients.

Aim. To evaluate the effectiveness of prevention of postoperative ventral hernias using a new technique of access to the abdominal cavity in comparison with traditional laparotomy.

Materials and methods. The proposed new technique of access to the abdominal cavity along the midline of the abdomen with dissection of the navel and umbilical ring was carried out in accordance with the method developed by us, registered by the patent of the Russian Federation. For the final analysis, 134 patients were selected, divided into group 1 (n = 67), in which the median access was performed using a new technique, and group 2, in which the traditional median access was performed with the left umbilical ring bypass (n = 67). The initial parameters of patients, characteristics during and after surgery were evaluated. The duration of follow-up after surgery was 24 months.

Results. Groups 1 and 2 were comparable by gender, age, body mass index, and the presence of comorbidities. In 79% of patients in group 1 and in 67% of patients in group 2 (the difference is not significant), indications for surgery were malignancies of the abdominal cavity. The groups did not differ in the types of median laparotomy, the time of surgery, the amount of blood loss, the time of removal of postoperative sutures, and the duration of hospitalization. All patients were followed up for 24 months. Postoperative ventral hernia developed in one patient (1.5%) in group 1 and in 5 (7.5%) patients in group 2 within 12 to 24 months after surgery. There were no statistically significant differences in the frequency of hernia development (Mantel — Cox test, p = 0.100)

Conclusion. A new method of median laparotomy in the treatment of patients with planned surgical pathology of the abdominal cavity is characterized by a low rate of postoperative hernia development.

Keywords: laparotomy, aponeurosis closure, prevention of postoperative ventral hernias, anterior abdominal wall, navel, umbilical ring
MeSH terms:
HUMAN
POSTOPERATIVE COMPLICATIONS — PREVENTION & CONTROL
HERNIA, VENTRAL — PREVENTION & CONTROL
HERNIA, VENTRAL — ETIOLOGY
LAPAROTOMY — METHODS

For citation: Vertyankin S.V., Vanzha Y.E., Mayorov R.V., Yakubenko V.V., Mayorova M.V., Kryakvina E.V., Martirosyan E.A. Prevention of ventral hernias using a new technique for accessing the abdominal cavity through the midline of the abdomen with dissection of the navel and umbilical ring: comparison with traditional laparotomy. Sechenov Medical Journal. 2020; 11(3): 15–25. https://doi.org/10.47093/2218-7332.2020.11.3.15-25

CONTACT INFORMATION:
Yana E. Vanzha, Postgraduate, Department of Faculty Surgery and Oncology, Saratov State Medical University named after V.I. Razumovsky
Address: 137, Bolshaya Sadovaya str., Saratov, 410000, Russia
Tel.: +7 (917) 310-37-22
E-mail: yana94yana94@mail.ru

Conflict of interests. The authors declare that there is no conflict of interests.
Financial support. The study was not sponsored (own resources).

The article received: 15.07.2020
The article approved for publication: 28.08.2020
Date of publication: 25.11.2020

Список сокращений:

ИМТ — индекс массы тела

СД 2 — сахарный диабет 2-го типа

Традиционно под лапаротомией подразумевается оперативный доступ к органам брюшной полости, осуществляемый путем послойного рассечения брюшной стенки и вскрытия брюшной полости. Для операций на органах брюшной полости предложено множество лапаротомных доступов, которые можно классифицировать по направлению разреза как продольные, поперечные, косые и комбинированные (угловые).

Из продольных лапаротомных доступов наибольшее распространение получила срединная лапаротомия. Разрез при этом проводят по белой линии живота с обходом пупочного кольца слева. Очевидно, что такой доступ обладает рядом преимуществ: технической простотой, удобством и быстротой выполнения. Срединная лапаротомия дает возможность свободно подойти почти к любому органу брюшной полости и забрюшинного пространства, не пересекая мышцы, крупные сосуды и нервы брюшной стенки. Сам разрез может быть продлен кверху или книзу в случае необходимости расширения доступа.

Применение различных ретракторов при этом обеспечивает хорошую визуализацию пораженного органа и лимфатических узлов при выполнении мультиорганных резекций и симультанных операций, особенно у пациентов с избыточной массой тела и ожирением [1].

Традиционная лапаротомия выполняется с обходом пупочного кольца слева с целью предотвращения ранения круглой связки печени, направляющейся к висцеральной поверхности печени справа от пупочного кольца и являющейся облитерированной пупочной веной. Однако опасность ранения данных структур потеряла свое значение благодаря современным методам гемостаза [2].

При всех преимуществах традиционного срединного доступа он имеет ряд недостатков, связанных с техникой выполнения операции и возможным развитием осложнений со стороны раны, приводящих к формированию послеоперационных вентральных грыж.

Требования к лапаротомии были сформулированы еще в XX веке. Была обозначена необходимость прочного и точного сопоставления краев раны передней брюшной стенки с их минимальной травматизацией и натяжением.

Значимыми факторами грыжеобразования при выполнении лапаротомии являются технические особенности ее выполнения: редкое или частое наложение швов, сшивание неоднородных тканей, интерпозиция в зоне шва, использование рассасывающихся нитей [3]. Еще одним важным фактором является обеспечение механической прочности шва для сопротивления внутрибрюшному давлению и мышечному напряжению в течение всего периода образования послеоперационного рубца. Несмотря на огромное количество публикаций, учитывающих некоторые технические аспекты, отсутствует единая техника ушивания лапаротомных ран [4–6].

Проблема возникновения послеоперационных вентральных грыж по-прежнему остается актуальной. Это во многом связанно с частотой их развития. В частности, после срединной лапаротомии грыжи образуются в 7–24% случаев [7–9].

В настоящее время существует множество методов профилактики послеоперационных грыж. Заключаются они в стимуляции регенеративных

Таблица 1. **Сравнение новой техники доступа в брюшную полость с традиционной лапаротомией**
Table 1. **Comparison of the new technique of access to the abdominal cavity with traditional laparotomy**

Характеристика	Традиционная лапаротомия	Новая техника
Доступ	Дугообразный	Линейный
Разрез по белой линии живота	С обходом пупочного кольца слева	С рассечением пупка и пупочного кольца
Обозначение противолежащих анатомических структур	Не используется	Применение «швов-маяков»
Линейное растяжение раны при ушивании	Не используется	Применение «швов-держалок»
Ликвидация слабого участка апоневроза (пупочное кольцо)	Пупочное кольцо остается интактным	Ушивание пупочного кольца

процессов в соединительной ткани линии швов, укреплении зоны операционной раны местными тканями, создании дупликатур для обеспечения прочности тканей, использовании сетчатых имплантов во время ушивания раны и др. [10–13]. Большинство перечисленных методов профилактики требует дополнительного материально-технического обеспечения и увеличения длительности оперативного вмешательства. В связи с этим данные методы профилактики не нашли широкого применения в клинической практике.

Важность разработки рациональной техники проведения лапаротомии и ушивания послеоперационной раны не вызывает сомнения. Актуальным, по нашему мнению, является усовершенствование техники срединной лапаротомии и ушивания раны с учетом выявленных недостатков.

Цель исследования: оценить эффективность профилактики послеоперационных вентральных грыж при применении новой техники доступа в брюшную полость по сравнению с традиционной лапаротомией.

МАТЕРИАЛЫ И МЕТОДЫ

Предложенная новая техника доступа в брюшную полость по средней линии живота с рассечением пупка и пупочного кольца осуществлялась в соответствии с разработанным нами методом, зарегистрированным патентом Российской Федерации [14]. Детали техники были разработаны на кадаверном материале, а затем методика была внедрена в клиническую практику на базе Клинической больницы им. С.Р. Миротворцева Саратовского государственного медицинского университета и городского учреждения здравоохранения «Областной клинический онкологический диспансер» г. Саратова. Отличия новой техники от традиционной лапаротомии представлены в таблице 1, схемы операций — на рисунке 1 [14].

Исследование было выполнено в соответствии со стандартами надлежащей клинической практики (Good Clinical Practice) и принципами Хельсинкской декларации. Протокол исследования был одобрен Этическим комитетом ФГБОУ ВО «Саратовский государственный медицинский университет им. В.И. Разумовского» (протокол № 4 от 05.12.2017).

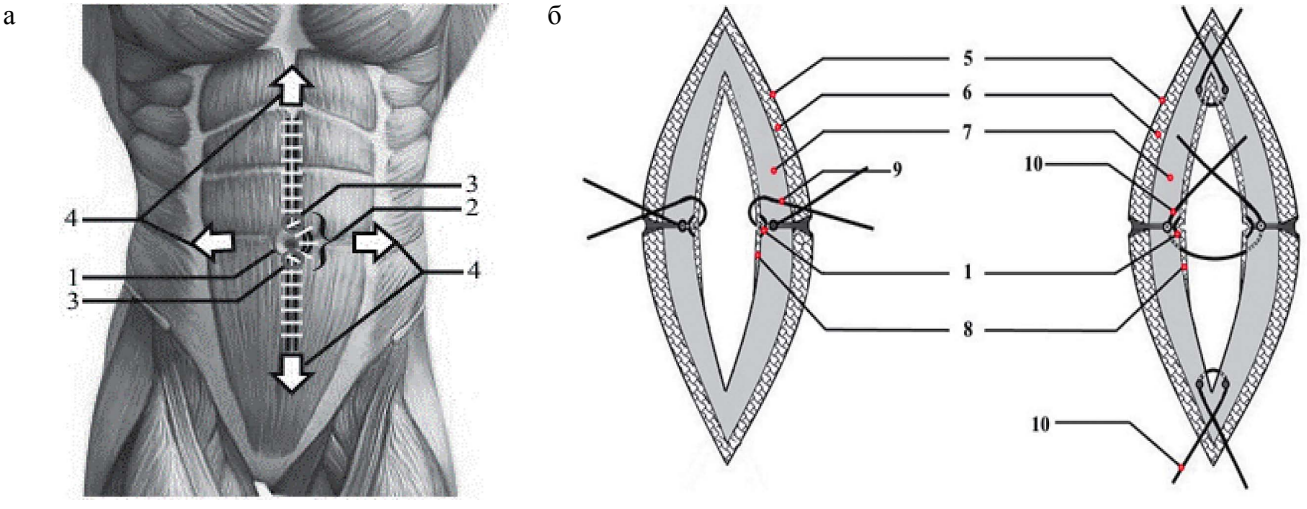

РИС. 1. Традиционная техника срединной лапаротомии с обходом пупочного кольца слева (а) и новая техника с рассечением пупочного кольца и ушиванием раны с точным сопоставлением тканей противолежащих анатомических структур (б).
Обозначения: 1 — пупочное кольцо; 2 — дугообразный разрез; 3 — швы зоны перехода; 4 — мышечная тяга; 5 — кожа; 6 — подкожно-жировая клетчатка; 7 — апоневроз; 8 — брюшина; 9 — «швы-маяки»; 10 — «швы-держалки».
FIG. 1. Traditional midline laparotomy bypassing the umbilical ring on the left (a), and midline laparotomy with dissection of the umbilical ring and suturing of the wound with precise alignment of the tissues of the opposing anatomical structures (б).
Designations: 1 — umbilical ring; 2 — arc cut; 3 — seams of the transition zone; 4 — muscle traction; 5 — skin; 6 — subcutaneous fatty tissue; 7 — aponeurosis; 8 — peritoneum; 9 — “seams-beacons”; 10 — “stitching seams”.

До включения в исследование все участники были ознакомлены с его целями и основными положениями. У всех участников было получено письменное информированное согласие.

В период с 01.10.2016 по 31.12.2017 на кафедре факультетской хирургии и онкологии ФГБОУ ВО «Саратовский ГМУ им. В.И. Разумовского» были проанализированы результаты лечения 171 пациента, которым выполнялась срединная лапаротомия.

Критерии включения в исследование:

- мужчины и женщины в возрасте от 18 лет и старше;
- подписанное информированное согласие на участие в исследовании;
- наличие абсолютных показаний к операции при патологии органов брюшной полости и забрюшинного пространства, требующих выполнения одного из видов лапаротомии: верхняя, средняя, нижняя срединная, тотальная.

Критерии невключения:

- наличие в анамнезе операций из хирургических доступов, распространяющихся на среднюю линию живота и пупочное кольцо;
- наличие грыж передней брюшной стенки;
- наличие диастаза прямых мышц живота 2-й и 3-й степени, требующего хирургической коррекции;
- предоперационная химиотерапия и/или лучевая терапия.

Критерии исключения:

- наличие ранних и поздних осложнений, связанных с послеоперационной раной: кровотечение, расхождение швов, нагноение;
- наличие послеоперационных осложнений, требующих проведения релапаротомии.

Критериям включения соответствовали 138 пациентов, четырем из которых потребовалось проведение повторной лапаротомии; осложнений, связанных с послеоперационной раной, не наблюдалось.

Таким образом, для итогового анализа были отобраны 134 пациента, которые были разделены на две группы: группу 1 (n = 67), в которой срединный доступ осуществлялся по новой предложенной технике с рассечением пупка и пупочного кольца, и группу 2, в которой проводился традиционный срединный доступ с обходом пупочного кольца слева (n = 67). Схема включения пациентов в исследование изображена на рисунке 2.

Оперативное лечение выполняли 9 хирургов, из них 3 хирурга использовали доступ только с обходом пупочного кольца слева, 1 хирург всегда осуществлял доступ с рассечением пупка, остальные 5 врачей применяли оба доступа.

В послеоперационном периоде всем пациентам в обеих группах производили ежедневную обработку кожных покровов растворами антисептиков, адекватное обезболивание, антибиотикопрофилактику; осуществляли раннюю активизацию пациентов.

Оценивались следующие исходные характеристики: пол, возраст, индекс массы тела (ИМТ), основной диагноз, сопутствующая патология. Во время операции определялся объем кровопотери; также фиксировали длительность проведения вмешательства. В послеоперационном периоде отмечали развитие осложнений, дату снятия швов, учитывали

РИС. 2. Потоковая диаграмма включения пациентов в исследование.
FIG. 2. Patient enrollment flowchart.

длительность госпитализации, проведение химиотерапии и лучевой терапии.

Контрольный осмотр проводился через 1, 3, 6, 9, 12 и 24 месяца после проведенной операции. Для выявления грыжевых дефектов проводился сбор жалоб и анамнестических данных, физикальный осмотр с пальпацией и перкуссией зоны послеоперационного рубца.

При подозрении на наличие дефектов брюшной стенки выполнялось ультразвуковое исследование передней брюшной стенки. В сложных случаях выполнялась компьютерная томография органов брюшной полости.

Статистическая обработка

Для качественных признаков рассчитывали абсолютные и относительные показатели. Количественные параметры проверялись на нормальность с помощью критериев Колмогорова — Смирнова и Шапиро — Уилка: для параметров с нормальным распределением рассчитаны средние значение и стандартное отклонение, для остальных — медиана и интерквартильный размах [25-й; 75-й процентили]. При сравнении данных в группах использовался *U*-критерий Манна — Уитни, критерий хи-квадрат и точный тест Фишера. Построены кривые Каплана — Майера по исходу — образование грыж, при сравнении использован тест Mantel — Cox. Значимыми считали различия при $p < 0,05$. Статистическая обработка данных проводилась с помощью программ MS Excel 16.0 (Microsoft, США); Statistica 12.6 (TIBCO, США), IBM SPSS v.22.0 (SPSS: An IBM Company, США).

РЕЗУЛЬТАТЫ

Исходные характеристики пациентов в группах

Исходные характеристики пациентов (пол, возраст, индекс массы тела) и распределение по нозологии на основании проведенного послеоперационного гистологического исследования в двух группах представлены в таблице 2.

Соотношение мужчины/женщины в группах было примерно одинаковым. Возраст пациентов составил от 18 до 82 лет, медиана возраста в обеих группах была сходной и составила 58 и 60 лет в группах 1 и 2 соответственно. Средний ИМТ в двух группах соответствовал избыточной массе тела, ожирение I и II степени установлено у 13–18% в группах. В числе сопутствующих заболеваний сахарный диабет 2-го типа (СД 2) наблюдался у 8–10%, бронхиальная астма — у 4–7% пациентов (разница между группами незначима).

Наиболее частым показанием к операции были злокачественные образования органов брюшной полости: у 79% в группе 1 и у 67% пациентов в группе 2 (разница статистически незначима). В обеих группах преобладали злокачественные опухоли толстой и прямой кишки: в 52–56% случаев.

Среди неопухолевых заболеваний и доброкачественных опухолей наиболее частая локализация процесса, послужившего причиной для выполнения лапаротомии, наблюдалась также в толстой и прямой кишке — у 7–10% пациентов.

Послеоперационные исходы в группах

По видам срединной лапаротомии, времени оперативного вмешательства, объему кровопотери,

Таблица 2. **Исходные характеристики пациентов в группах**

Table 2. **Baseline patient characteristics in groups**

Характеристики	Группа 1 (*n* = 67)	Группа 2 (*n* = 67)	Значение *p*
Возраст, лет	58 [50; 65]	60 [50; 66]	0,757
Мужчины, *n* (%)	35 (52)	29 (43)	0,288
ИМТ, кг/м^2	25,5 [22,9; 28,9]	26,0 [23,0; 28,1]	0,815
ИМТ ≥30 кг/м^2, *n* (%)	12 (18)	9 (13)	0,476
СД 2, *n* (%)	6 (8)	7 (10)	0,770
Бронхиальная астма, *n* (%)	5 (7)	3 (4)	0,359
Злокачественные новообразования, *n* (%)	53 (79)	45 (67)	0,119
толстой и прямой кишки, *n* (%)	38 (56)	35 (52)	0,603
поджелудочной железы и ампулы фатерова соска, *n* (%)	5 (7)	4 (6)	0,500
желудка и пищевода, *n* (%)	4 (6)	5 (7)	0,500
печени, *n* (%)	2 (3)	-	0,248
селезенки, *n* (%)	4 (6)	1 (1,5)	0,183
Неопухолевые заболевания и доброкачественные опухоли, *n* (%)	14 (21)	22 (33)	0,131
толстой и прямой кишки, *n* (%)	5 (7)	7 (10)	0,382
поджелудочной железы, *n* (%)	3 (4)	1 (1,5)	0,310
желудка, *n* (%)	1 (1,5)	3 (4)	0,310
печени, *n* (%)	3 (4)	8 (11)	0,103
тонкой кишки, *n* (%)	1 (1,5)	3 (4)	0,310
острый аппендицит, перитонит, *n* (%)	1 (1,5)	-	0,500

Таблица 3. **Характеристики операционного вмешательства, послеоперационной терапии и частота развития грыж в группах**

Table 3. **Characteristics of surgery, postoperative care and incidence of hernias in groups.**

Характеристики	Группа 1 (*n* = 67)	Группа 2 (*n* = 67)	Значение *p*
Вид срединной лапаротомии:			
верхняя, *n* (%)	16 (24)	24 (36)	0,131
средняя, *n* (%)	22 (33)	17 (25)	0,342
нижняя, *n* (%)	23 (34)	23 (34)	1,000
тотальная, *n* (%)	6 (9)	3 (5)	0,246
Время оперативного вмешательства, мин	210 [165; 230]	220 [170; 260]	0,062
Объем кровопотери, мл	120 [100; 300]	220 [90; 300]	0,955
Срок снятия послеоперационных швов, дней после операции	11 [9; 13]	10 [10; 13]	0,589
Длительность госпитализации, дней	13 [11; 15]	14 [12; 17]	0,108
Химиотерапия в послеоперационном периоде, *n* (%)	34 (51)	29 (43)	0,387
Лучевая терапия в послеоперационном периоде, *n* (%)	6 (9)	3 (4)	0,246
Послеоперационная вентральная грыжа, *n* (%)	1 (1,5%)	5 (7,5%)	0,104

срокам снятия послеоперационных швов и длительности госпитализации группы не различались (табл. 3). У всех пациентов в обеих группах использовался ранорасширитель стоечного типа Сигала.

В послеоперационном периоде химиотерапия проводилась 34 (51%) пациентам в группе 1 и 29 (43%) в группе 2 (разница между группами незначима). Лучевая терапия проведена небольшой части пациентов — 6 (9%) и 3 (4%) пациентам в группах 1 и 2 соответственно. Летальных исходов в двух группах за время госпитализации и во время последующего наблюдения не зарегистрировано.

Все пациенты прослежены за весь период проведения исследования — 24 мес. Послеоперационная вентральная грыжа развилась у одного пациента (1,5%) в группе 1 и у 5 (7,5%) пациентов в группе 2. Как видно из рисунка 3 по кривым Каплана — Майера, грыжи в обеих группах развивались в сроки от 12 до 24 мес. после операции. Статистически значимых различий по частоте развития грыж не выявлено (тест Mantel—Cox, $p = 0{,}100$).

В группе 1 грыжевой дефект в эпигастральной области размером 3 см развился у мужчины 72 лет, страдающего СД 2 и имеющего избыточную массу тела. Показанием к операции было злокачественное образование поджелудочной железы.

В группе 2 послеоперационные вентральные грыжи были выявлены у пяти пациентов (двое мужчин и три женщины), трое их которых имели ожирение I и II степени. Минимальный грыжевой дефект составил 3 см, максимальный — 8 см, у трех пациентов он локализовался в околопупочной области. Сопутствующие заболевания — СД 2 и бронхиальную астму, имели трое пациентов. Показаниями к операции у 3 пациентов служили злокачественные новообразования, у 2 — неопухолевые заболевания.

Всем пациентам со злокачественными новообразованиями проводилась послеоперационная химио- и лучевая терапия.

ОБСУЖДЕНИЕ

Срединная лапаротомия с рассечением пупочного кольца обладает рядом преимуществ в отличие от лапаротомии с обходом пупочного кольца слева. Как известно, при выполнении срединной лапаротомии с обходом пупочного кольца слева возможно вскрытие переднего и заднего листков влагалища прямой мышцы живота с повреждением самой мышцы. Кроме этого, формируются асимметричные края апоневроза на уровне пупочного кольца. Эту ассиметрию усугубляет использование ранорасширителей, неравномерно растягивающих рану. Это в конечном счете приводит к выраженным техническим трудностям при сопоставлении несимметричных краев апоневроза.

При проведении разреза через пупочное кольцо формируется доступ по средней линии живота.

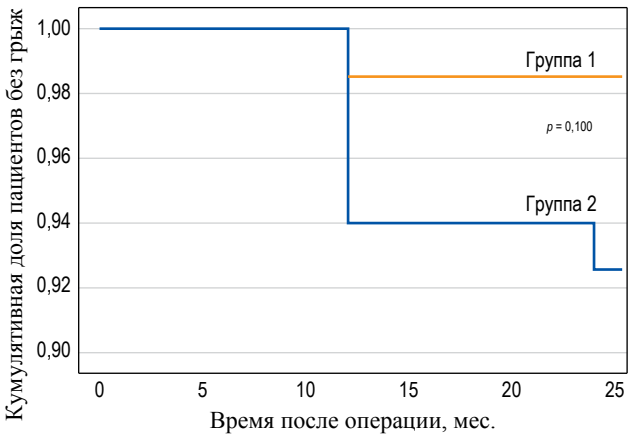

РИС. 3. Кумулятивная доля пациентов без грыж в группе 1 и группе 2, оцененная по методу Каплана — Майера.

FIG. 3. Cumulative proportion of the patients without hernias in group 1 and group 2, estimated by the Kaplan—Meier method.

Уменьшение травматизации пупочной области происходит за счет того, что исключается вовлечение в разрез подкожно-жировой клетчатки околопупочной области, влагалища левой прямой мышцы живота и самой прямой мышцы, и тем самым позволяет снизить вероятность раневых осложнений и грыжеобразования. При рассечении пупка и пупочного кольца нивелируются негативные последствия дугообразного разреза: формируются симметричные края кожи и апоневроза на уровне пупочного кольца. Данное преимущество способствует хорошей визуализации и сопоставлению однородных анатомических структур при ушивании раны. Точное сопоставление краев раны достигается благодаря наложению «швов-маяков» и «швов-держалок».

Дугообразный разрез апоневроза слева от пупочного кольца создает условия для неравномерной нагрузки на линию швов в околопупочной области за счет тяги мышц передней брюшной стенки и воздействия внутрибрюшного давления. Наибольшую нагрузку при этом испытывают швы зоны перехода дугообразного разреза в линейный. Неравномерная нагрузка может приводить к прорезыванию линии швов. При проведении срединной лапаротомии через пупочное кольцо происходит равномерное распределение нагрузки на всю длину линии швов. Все швы испытывают одинаковую тягу мышц передней брюшной стенки с двух сторон.

Механические преимущества данного способа были доказаны нами в эксперименте на кадаверном материале путем оценки деформационно-прочностных свойств апоневроза передней брюшной стенки при различных способах ушивания в сравнении. В результате было подтверждено, что система апоневротического комплекса, рассеченного и ушитого через пупочное кольцо, являлась более прочной и надежной с точки зрения биомеханики, чем апоневротического комплекса, рассеченного и ушитого с обходом пупочного кольца слева [15].

Использование дугообразного разреза с последующим его ушиванием способствует ухудшению кровоснабжения участка правого листка апоневроза, расположенного между пупочным кольцом и линией разреза [16]. Рассечение пупочного кольца позволяет снизить риск ухудшения кровоснабжения в правом листке апоневроза прямой мышцы живота. Слабый участок, которым является пупочное кольцо, полностью ликвидируется при ушивании рассеченного пупка и пупочного кольца. Улучшаются косметические результаты в связи с симметричностью кожного разреза и исключения необходимости обходить пупочное кольцо слева.

Использование предложенного нами метода профилактики послеоперационных грыж после срединной лапаротомии характеризовалось сходным временем оперативного вмешательства, объемом кровопотери, сроком снятия послеоперационных швов и длительности госпитализации по сравнению с группой традиционной лапаротомии.

Настоящее исследование показывает тенденцию к снижению образования послеоперационных вентральных грыж при использовании срединной лапаротомии с рассечением пупка и пупочного кольца: частота грыж составила 1,5% в группе с использованием новой техники против 7,5% в группе традиционной техники лапаротомии ($p = 0,1$).

Частота развития послеоперационных вентральных грыж при проведении традиционной лапаротомии в нашем исследовании ниже, чем в аналогичных отечественных работах, и соответствует таковой по данным зарубежных исследований. Так, в работе А.В. Федосеева и соавт. [17] сообщается о 19% возникновения послеоперационных вентральных грыж после срединной лапаротомии. В исследовании J.G. Sharath Kumar и соавт. [18], которое включало 800 пациентов, послеоперационные вентральные грыжи диагностированы у 7,5% пациентов в возрасте 30–60 лет, наиболее часто дефект располагался в околопупочной области.

Среди системных факторов риска развития послеоперационных грыж наиболее известен СД 2. Данное осложнение развивается за счет значительного нарушения баланса между стимулированием роста и пролиферации сосудов и стимулированием созревания сосудов, что ухудшает заживление ран и регенерацию тканей [19]. Другим фактором риска развития грыж являются хронические заболевания легких, в основном на основании двух механизмов: повышения внутрибрюшного давления при кашле и слабости тканей за счет нарушения синтеза коллагена [20].

К ограничению исследования можно отнести применение предложенного способа лапаротомии только при плановых оперативных вмешательствах. Но мы предполагаем, что данные ограничения связаны только с процессом освоения и внедрения новой методики. Следует отметить, что для ознакомления с предложенной техникой было достаточно теоретического аспекта, практикующий хирург овладевал данной методикой после первого ассистирования на операции и уже в дальнейшем самостоятельно мог применять данную методику. Последующие планируемые нами исследования будут включать группу пациентов с экстренной хирургической патологией, также мы планируем увеличить сроки наблюдения до 36 мес., оценить частоту образования послеоперационных вентральных грыж после проведения релапаротомии и возможность использования новой методики в оперативной гинекологии.

ЗАКЛЮЧЕНИЕ

Разработанный и внедренный в клиническую практику способ срединной лапаротомии с рассечением пупка является выполнимым и безопасным

при лечении пациентов с плановой хирургической патологией органов брюшной полости. Предложенная техника лапаротомии является надежным способом профилактики развития послеоперационных вентральных грыж и может быть использована в абдоминальной хирургии, проктологии и онкологии.

ВКЛАД АВТОРОВ

С.В. Вертянкин разработал основную концепцию и дизайн исследования и согласен принять на себя ответственность за все аспекты работы. Я.Е. Ванжа внесла значительный вклад в разработку концепции идеи, проведение исследования и обработку данных, подготовку рукописи. Р.В. Майоров, В.В. Якубенко внесли основной вклад в разработку концепции и методологии проведения исследования, участвовали в его проведении. М.В. Майорова, Е.В. Кряквина, Е.А. Мартиросян осуществляли набор пациентов, сбор клинических, лабораторных и анкетных данных, статистическую обработку и написали часть финальной версии статьи. Все авторы утвердили окончательную версию публикации.

AUTHOR CONTRIBUTIONS

Sergey V. Vertyankin developed the basic concept and design of the study, and agrees to take responsibility for all aspects of the work. Yana E. Vanzha made a significant contribution to the concept of the idea, research and data processing, preparation of the manuscript. Rodion V. Mayorov, Valery V. Yakubenko made the main contribution to the idea and methodology of research, participated in the research. Mariya V. Mayorova, Ekaterina V. Kryakvina, Elena A. Martirosyan recruited patients, collected clinical, laboratory and personal data, statistically processed and wrote part of the final version of the article. All authors approved the final version of the publication.

ЛИТЕРАТУРА / REFERENCES

1 *Walker J.L., Piedmonte M.R., Spirtos N.M., et al.* Laparoscopy compared with laparotomy for comprehensive surgical staging of uterine cancer: Gynecologic Oncology Group Study LAP2. J Clin Oncol. 2009; 27 (32): 5331–6. https://doi.org/10.1200/JCO.2009.22.3248 PMID: 19805679

2 *Pantelic M., Ljikar J., Devecerski G., et al.* Energy systems in surgery. Med Pregl. 2015; 68(11–12): 394–9. https://doi.org/10.2298/MPNS1512394P PMID: 26939306

3 *Счастливцев И.В., Цаплин С.Н.* Факторы риска развития послеоперационных вентральных грыж. Хирург. 2011; 1: 68–72.

4 *Самарцев В.А., Гаврилов В.А.* Ушивание срединных лапаротомных ран: современное состояние проблемы. Хирургическая практика. 2013; 2: 10–4.

5 *Patel S.V., Paskar D.D., Nelson R.L., et al.* Closure methods for laparotomy incisions for preventing incisional hernias and other wound complications. Cochrane Database of Systematic Reviews. 2017; 11(11): CD005661. https://doi.org/10.1002/14651858.CD005661.pub2 PMID: 29099149

6 *van Rooijen M.M.J., Lange J.F.* Preventing incisional hernia: closing the midline laparotomy. Tech Coloproctol. 2018; 22: 623–5. https://doi.org/10.1007/s10151-018-1833-y PMID: 30094713

7 *Кузнецов Н.А., Счастливцев И.В., Цаплин С.Н.* Роль операционного доступа в развитии послеоперационных вентральных грыж. Хирургия. 2011; 7: 62–7.

8 *Суковатых Б. С., Валуйская Н. М., Праведникова Н. В. и др.* Профилактика послеоперационных вентральных грыж: современное состояние проблемы. Хирургия. 2016; 3: 76–80. https://doi.org/10.17116/hirurgia2016376-80

9 *Ташкинов Н. В., Куликова Н. А., Когут Б. М. и др.* Выявление пациентов с крайне высокой степенью риска развития послеоперационных вентральных грыж при проведении срединной лапаротомии. Дальневосточный медицинский журнал. 2013; 4: 31–4.

1 *Walker J.L., Piedmonte M.R., Spirtos N.M., et al.* Laparoscopy compared with laparotomy for comprehensive surgical staging of uterine cancer: Gynecologic Oncology Group Study LAP2. J Clin Oncol. 2009; 27 (32): 5331–6. https://doi.org/10.1200/JCO.2009.22.3248 PMID: 19805679

2 *Pantelic M., Ljikar J., Devecerski G., et al.* Energy systems in surgery. Med Pregl. 2015; 68 (11–12): 394–9. https://doi.org/10.2298/MPNS1512394P PMID: 26939306

3 *Schastlivtsev I.V., Tsaplin S.N.* Faktory riska razvitiya posleoperatsionnykh ventral'nykh gryzh [Risk factors for development of postoperative ventral hernias]. Khirurg. 2011; 1: 68–72 (In Russian).

4 *Samartsev V.A., Gavrilov V.A.* Ushivanie sredinnykh laparotomnykh ran: sovremennoe sostoyanie problem [Suturing of median laparotomic wounds: current state of the problem]. Khirurgicheskaya praktika. 2013; 2: 10–4 (In Russian).

5 *Patel S.V., Paskar D.D., Nelson R.L., et al.* Closure methods for laparotomy incisions for preventing incisional hernias and other wound complications. Cochrane Database of Systematic Reviews. 2017; 11(11): CD005661. https://doi.org/10.1002/14651858.CD005661.pub2 PMID: 29099149

6 *van Rooijen M.M.J., Lange J.F.* Preventing incisional hernia: closing the midline laparotomy. Tech Coloproctol. 2018; 22: 623–5. https://doi.org/10.1007/s10151-018-1833-y PMID: 30094713

7 *Kuznetsov N.A., Schastlivtsev I.V., Tsaplin S.N.* Rol' operatsionnogo dostupa v razvitii posleoperatsionnykh ventral'nykh gryzh [The role of surgical access in the development of postoperative ventral hernias]. Khirurgiya. 2011; 7: 62–7 (In Russian).

8 *Sukovatyh B. S., Valujskaya N. M., Pravednikova N. V., et al.* Profilaktika posleoperacionnyh ventral'nyh gryzh: sovremennoe sostoyanie problemy [Prevention of postoperative ventral hernias: current state of the problem]. Khirurgiya. 2016; 3: 76–80 (In Russian). https://doi.org/10.17116/hirurgia2016376-80

9 *Tashkinov N. V., Kulikova N. A., Kogut B. M., et al.* Vyyavlenie patsientov s krayne vysokoy stepen'yu riska razvitiya posleoperatsionnykh ventral'nykh gryzh pri provedenii sredinnoy laparotomii [Identification of patients with an extremely high risk of developing postoperative ventral hernias during median laparotomy]. Dal'nevostochnyy meditsinskiy zhurnal. 2013; 4: 31–4 (In Russian).

10 *Henriksen N.A., Deerenberg E.B., Venclauskas L., et al.* Meta-analysis on Materials and Techniques for Laparotomy Closure: The MATCH Review. World J Surg. 2018; 42(6): 1666–78. https://doi.org/10.1007/s00268-017-4393-9 PMID: 29322212

11 *Fortelny R.H.* Abdominal Wall Closure in Elective Midline Laparotomy: The Current Recommendations. Front Surg. 2018; 5: 34. https://doi.org/10.3389/fsurg.2018.00034 PMID: 29876355

12 *Muysoms F.E., Antoniou S.A., Bury K., et al.* European Hernia Society guidelines on the closure of abdominal wall incisions. Hernia. 2015; 19(1): 1–24. https://doi.org/10.1007/s10029-014-1342-5 PMID: 25618025

13 *Федосеев А.В., Муравьев С.Ю., Бударев В.Н. и др.* Некоторые особенности белой линии живота как предвестники послеоперационной грыжи. Российский медико-биологический вестник им. академика И.П. Павлова. 2016; 24(1): 109–15. https://doi.org/10.17816/PAVLOVJ20161109-115

14 *Вертянкин С.В., Ванжа Я.Е., Майоров Р.В.* Способ профилактики послеоперационных вентральных грыж после срединной лапаротомии. Патент на изобретение РФ №2716620. Бюл. № 8 от 13.03.2020.

15 *Вертянкин С.В., Ванжа Я.Е., Майоров Р.В. и др.* Деформационно-прочностные свойства линии швов апоневроза передней брюшной стенки после проведенной срединной лапаротомии. Саратовский научно-медицинский журнал. 2020; 16(2): 506–51.

16 *Горбунов Н.С., Самотесов П.А., Петрушко С.И.* Особенности строения белой линии живота. Сибирское медицинское обозрение. 2011; 69(3): 60–5.

17 *Федосеев А.В., Инютин А.С., Лебедев С.Н., Шкляр В.С.* Профилактика послеоперационных вентральных грыж и предикторы их образования. Хирургическая практика. 2020; (2): 50–5. https://doi.org/10.38181/2223-2427-2020-2-50-55

18 *Kumar S.J.G., Kumar U.K., Manangi M., et al.* Incisional hernia: incidence, clinical profile, risk factors and prevention. Int Surg J 2016; 3: 1292–5. http://dx.doi.org/10.18203/2349-2902.isj20161886

19 *Okonkwo U.A, DiPietro L.A.* Diabetes and Wound Angiogenesis. Int J Mol Sci. 2017 Jul 3; 18(7): 1419. http://dx.doi.org/10.3390/ijms18071419 PMID: 28671607

20 *Goodenough C.J, Ko T.C, Kao L.S., et al.* Development and validation of a risk stratification score for ventral incisional hernia after abdominal surgery: hernia expectation rates in intra-abdominal surgery (the HERNIA Project). J Am Coll Surg. 2015 Apr; 220(4): 405–13. http://dx.doi.org/10.1016/j.jamcollsurg.2014.12.027 PMID: 25690673

10 *Henriksen N.A., Deerenberg E.B., Venclauskas L., et al.* Meta-analysis on Materials and Techniques for Laparotomy Closure: The MATCH Review. World J Surg. 2018; 42(6): 1666–78. https://doi.org/10.1007/s00268-017-4393-9 PMID: 29322212

11 *Fortelny R.H.* Abdominal Wall Closure in Elective Midline Laparotomy: The Current Recommendations. Front Surg. 2018; 5:34. https://doi.org/10.3389/fsurg.2018.00034 PMID: 29876355

12 *Muysoms F.E., Antoniou S.A., Bury K., et al.* European Hernia Society guidelines on the closure of abdominal wall incisions. Hernia. 2015; 19(1): 1–24. https://doi.org/10.1007/s10029-014-1342-5 PMID: 25618025

13 *Fedoseev A.V., Muraviev S.J., Budarev V.N., et al.* Nekotorye osobennosti beloj linii zhivota, kak predvestniki posleoperacionnoj gryzhi. [Some features of the white line of the abdomen, as the harbingers of post-operative hernia]. I.P. Pavlov Russian Medical Biological Herald. 2016; 24(1): 109–15 (In Russian). https://doi.org/10.17816/PAVLOVJ20161109-115

14 *Vertyankin S.V., Vanzha Y.E., Majorov R.V.* Sposob profilaktiki posleoperacionnykh ventral'nykh gryzh posle sredinnoj laparotomii [Method for prevention of postoperative ventral hernias after medial Laparotomy]. Patent Russian Federation No. 2716620. Bulletin №8 at 13.03.2020 (In Russian).

15 *Vertyankin S.V., Vanzha Ya.E., Mayorov R.V., et al.* Deformatsionno-prochnostnye svoystva linii shvov aponevroza peredney bryushnoy stenki posle provedennoy sredinnoy laparotomii [Deformation and strength properties of the suture line of anterior abdominal wall aponeurosis after median laparotomy]. Saratovskiy nauchno-meditsinskiy zhurnal. 2020; 16(2): 506–51 (In Russian).

16 *Gorbunov N.S., Samotesov P.A., Petrushko S.I.* Osobennosti stroeniya beloy linii zhivota [Features of the structure of the white line of the abdomen]. Sibirskoe meditsinskoe obozrenie. 2011; 69(3): 60–5 (In Russian).

17 *Fedoseev A.V., Inyutin A.S., Lebedev S.N., Shklyar V.S.* Profilaktika posleoperatsionnykh ventral'nykh gryzh i prediktory ikh obrazovaniya. [Prevention of postoperative ventral hernias and predictors of herniation]. Surgical practice. 2020; (2): 50–5 (In Russian). https://doi.org/10.38181/2223-2427-2020-2-50-55

18 *Kumar S.J.G., Kumar U.K., Manangi M., et al.* Incisional hernia: incidence, clinical profile, risk factors and prevention. Int Surg J 2016; 3: 1292-1295. http://dx.doi.org/10.18203/2349-2902.isj20161886

19 *Okonkwo UA, DiPietro LA.* Diabetes and Wound Angiogenesis. Int J Mol Sci. 2017 Jul 3; 18(7): 1419. http://dx.doi.org/10.3390/ijms18071419 PMID: 28671607

20 *Goodenough C.J, Ko T.C, Kao L.S., et al.* Development and validation of a risk stratification score for ventral incisional hernia after abdominal surgery: hernia expectation rates in intra-abdominal surgery (the HERNIA Project). J Am Coll Surg. 2015 Apr; 220(4): 405–13. http://dx.doi.org/10.1016/j.jamcollsurg.2014.12.027 PMID: 25690673

ИНФОРМАЦИЯ ОБ АВТОРАХ / INFORMATION ABOUT THE AUTHORS

Вертянкин Сергей Викторович, д-р мед. наук, доцент, заведующий кафедрой факультетской хирургии и онкологии ФГБОУ ВО «Саратовский ГМУ им. В.И. Разумовского».
ORCID: https://orcid.org/0000-0002-1089-7777

Ванжа Яна Евгеньевна✉, аспирант кафедры факультетской хирургии и онкологии ФГБОУ ВО «Саратовский ГМУ им. В.И. Разумовского».
ORCID: https://orcid.org/0000-0002-1482-5930

Sergey V. Vertyankin, Dr. of Sci. (Medicine), Associate Professor, Head of the Department of Faculty Surgery and Oncology, Saratov State Medical University named after V.I. Razumovsky.
ORCID: https://orcid.org/0000-0002-1089-7777

Yana E. Vanzha✉, Postgraduate, Department of Faculty Surgery and Oncology, Saratov State Medical University named after V.I. Razumovsky.
ORCID: https://orcid.org/0000-0002-1482-5930

Майоров Родион Владимирович, канд. мед. наук, ассистент кафедры факультетской хирургии и онкологии ФГБОУ ВО «Саратовский ГМУ им. В.И. Разумовского».
ORCID: https://orcid.org/0000-0003-3722-6495

Якубенко Валерий Владиславович, канд. мед. наук, доцент кафедры факультетской хирургии и онкологии ФГБОУ ВО «Саратовский ГМУ им. В.И. Разумовского».
ORCID: https://orcid.org/0000-0003-0706-0893

Майорова Мария Валерьевна, врач-ординатор ФГБОУ ВО «Саратовский ГМУ им. В.И. Разумовского».
ORCID: https://orcid.org/0000-0002-3828-207X

Кряквина Екатерина Вячеславовна, студентка 5-го курса лечебного факультета ФГБОУ ВО «Саратовский ГМУ им. В.И. Разумовского».
ORCID: https://orcid.org/0000-0001-6215-0758

Мартиросян Елена Арменовна, студентка 5-го курса лечебного факультета ФГБОУ ВО «Саратовский ГМУ им. В.И. Разумовского».
ORCID: https://orcid.org/0000-0001-5667-7908

Rodion V. Mayorov, Cand. of Sci. (Medicine), Assistant Professor, Department of Faculty Surgery and Oncology, Saratov State Medical University named after V.I. Razumovsky.
ORCID: https://orcid.org/0000-0003-3722-6495

Valery V. Yakubenko, Cand. of Sci. (Medicine), Associate Professor, Department of Faculty Surgery and Oncology, Saratov State Medical University named after V.I. Razumovsky.
ORCID: https://orcid.org/0000-0003-0706-0893

Mariya V. Mayorova, resident physician, Saratov State Medical University named after V.I. Razumovsky.
ORCID: https://orcid.org/0000-0002-3828-207X

Ekaterina V. Kryakvina, 5th year student of the Medical Faculty, Saratov State Medical University named after V.I. Razumovsky.
ORCID: https://orcid.org/0000-0001-6215-0758

Elena A. Martirosyan, 5th year student of the Medical Faculty, Saratov State Medical University named after V.I. Razumovsky.
ORCID: https://orcid.org/0000-0001-5667-7908

✉ Автор, ответственный за переписку / Corresponding author

УДК 616.12-008.331.1-06:616.89-008.48
https://doi.org/10.47093/2218-7332.2020.11.3.26-36

Check for updates
CC BY 4.0

Сосудистые маркеры когнитивной дисфункции у пациентов с неконтролируемой артериальной гипертензией

В.И. Подзолков[1], А.Е. Брагина[1], Д.У. Наткина[2,✉], Н.А. Дружинина[1], Т.А. Сафронова[1]
[1] ФГАОУ ВО «Первый Московский государственный медицинский университет им. И.М. Сеченова» Минздрава России (Сеченовский Университет)
ул. Трубецкая, д. 8, стр. 2, г. Москва, 119991, Россия
[2] ООО «Клиника Профилактической Медицины и Лабораторной Диагностики»
Пресненский Вал, д. 14, стр. 3, г. Москва, 123557, Россия

Аннотация

Наличие артериальной гипертензии (АГ) способствует развитию когнитивной дисфункции, в генезе которой большая роль отводится сосудистым факторам.

Цель. Изучить состояние когнитивной функции и ассоциированные с ней сосудистые факторы у пациентов с неконтролируемой АГ.

Материалы и методы. В исследование включены 88 пациентов с неконтролируемой АГ — группа 1 (медиана возраста 60 лет, мужчины — 39%) и 46 — с контролируемой АГ — группа 2 (медиана возраста 59, мужчины — 41%). Когнитивная функция оценена с помощью Монреальской шкалы оценки когнитивных функций (MoCA). Изучены сосудистые факторы: толщина комплекса интима-медиа (КИМ), скорость пульсовой волны (СПВ), показатель микроциркуляции (ПМ) и концентрация асимметричного диметиларгинина (АДМА). Для статистического анализа применялись *t*-критерий Стьюдента, критерий Манна — Уитни. В группах проведен многофакторный линейный регрессионный анализ.

Результаты. В группе 1 отмечен более низкий показатель когнитивной функции по MoCA — 24 [22; 26] балла против 26 [25; 27] баллов в группе 2 (p = 0,002). Толщина КИМ была выше в группе 1, чем в группе 2 (1,1 [0,90; 1,20] мм vs 1,0 [0,80; 1,10] мм, p = 0,042), концентрация АДМА выше в группе 1 (0,73 ± 0,21 мкмоль/л vs 0,65 ± 0,1 мкмоль/л, p = 0,02), ПМ был выше в группе 2 (30,6 [27,1; 34,4] перф. ед. vs 22,8 [18,6; 26,1] перф. ед., p < 0,001). По СПВ различий между группами не установлено. В регрессионном анализе на число баллов по MoCA в группе 1 статистически значимо влияли возраст, толщина КИМ, АДМА и ПМ; в группе 2 — возраст и скорость клубочковой фильтрации.

Заключение. У пациентов с неконтролируемой АГ по сравнению с контролируемой АГ имеется более выраженная когнитивная дисфункция, которая ассоциирована с увеличением толщины КИМ, ухудшением микроциркуляции и повышением концентрации АДМА.

Ключевые слова: неконтролируемая артериальная гипертензия, когнитивная дисфункция, микроциркуляция, ремоделирование сосудистой стенки, асимметричный диметиларгинин, эндотелиальная дисфункция

Рубрики MeSH:
ЧЕЛОВЕК
ГИПЕРТЕНЗИЯ — ДИАГНОСТИКА
ГИПЕРТЕНЗИЯ — ОСЛОЖНЕНИЯ
ГИПЕРТЕНЗИЯ — ПСИХОЛОГИЯ
КОГНИТИВНАЯ ДИСФУНКЦИЯ — ДИАГНОСТИКА
КОГНИТИВНАЯ ДИСФУНКЦИЯ — ЭТИОЛОГИЯ

Для цитирования: Подзолков В.И., Брагина А.Е., Наткина Д.У., Дружинина Н.А., Сафронова Т.А. Сосудистые маркеры когнитивной дисфункции у пациентов с неконтролируемой артериальной гипертензией. Сеченовский вестник. 2020; 11(3): 26–36. https://doi.org/10.47093/2218-7332.2020.11.3.26-36

КОНТАКТНАЯ ИНФОРМАЦИЯ:
Наткина Динара Умарбековна, врач-кардиолог, врач функциональной диагностики, ООО «Клиника Профилактической Медицины и Лабораторной Диагностики»

Адрес: Пресненский Вал, д. 14, стр. 3, г. Москва, 123557, Россия
Тел.: +7 (926) 721-01-22
e-mail: dm05_89@mail.ru

Конфликт интересов. Авторы заявляют об отсутствии конфликта интересов.
Финансирование. Исследование не имело спонсорской поддержки (собственные ресурсы).

Благодарности: авторы выражают благодарность А.Г. Черепанову, преподавателю АНО ДО «ИТЭК Школа иностранных языков», за помощь в работе с литературой и переводе обзорных статей.

Статья поступила в редакцию: 28.07.2020
Статья принята к печати: 15.09.2020
Дата публикации: 25.11.2020

Vascular markers of cognitive dysfunction in patients with uncontrolled arterial hypertension

Valery I. Podzolkov[1], Anna E. Bragina[1], Dinara U. Natkina[2,✉], Natalia A. Druzhinina[1], Tatiana A. Safronova[1]

[1] Sechenov First Moscow State Medical University (Sechenov University)
8/2, Trubetskaya str., Moscow, 119991, Russia
[2] Clinic for Preventive Medicine and Laboratory Diagnostics
14/3, Presnensky Val , Moscow, 123557, Russia

Abstract

The presence of arterial hypertension (AH) leads to the development of cognitive dysfunction, in the genesis of which a significant role is assigned to vascular factors.

Aim. To study the state of cognitive function and associated vascular factors in patients with uncontrolled AH.

Materials and methods. The research involved 88 patients with uncontrolled AH (UAH) — group 1 (median age 60, men — 39%) and 46 patients with controlled AH (CAH) — group 2 (median age 59, men — 41%). Cognitive function was assessed using the Montreal Cognitive Assessment (MoCA).

There were studied vascular factors: thickness of the intima-media complex (IMC), pulse wave velocity (PWV), microcirculation flow index (MFI) and asymmetric dimethylarginine (ADMA) concentrations. For the statistical analysis the following criteria were used: Student *t*-test, Mann—Whitney test. Multifactorial linear regression analysis was performed in groups.

Results. In Group 1, there was a lower cognitive function index by MoCA — 24 [22; 26] points against 26 [25; 27] points in Group 2 ($p = 0.002$). IMC thickness was higher in Group 1 than in Group 2 (1.1 [0.90; 1.20] mm vs 1.0 [0.80; 1.10] mm, $p = 0.042$), concentration of ADMA was higher in Group 1 (0.73 ± 0.21 μmol/l vs 0.65 ± 0.1 μmol/l, $p = 0.02$), MFI was higher in Group 2 (30.6 [27.1; 34.4] perf. units vs. 22.8 [18.6; 26.1] perf. units, $p < 0.001$). No differences between the groups were found in PWV. In regression analysis, the following factors had a statistically significant effect on MoCA scores: in Group 1 — age, IMC thickness, ADMA and MFI; in Group 2 — age and glomerular filtrate rate.

Conclusion. Patients with uncontrolled AH have more pronounced cognitive dysfunction than those with controlled AH, which is associated with increased IMC thickness, impaired microcirculation and increased ADMA concentration.

Keywords: uncontrolled arterial hypertension, cognitive dysfunction, microcirculation, remodeling of the vascular wall, asymmetric dimethylarginine, endothelial dysfunction

MeSH terms:
HUMAN
HYPERTENSION — DIAGNOSIS
HYPERTENSION — COMPLICATIONS
HYPERTENSION — PSYCHOLOGY
COGNITIVE DYSFUNCTION — ETIOLOGY
COGNITIVE DYSFUNCTION — DIAGNOSIS

For citation: Podzolkov V.I., Bragina A.E., Natkina D.U., Druzhinina N.A., Safronova T.A. Vascular markers of cognitive dysfunction in patients with uncontrolled arterial hypertension. Sechenov Medical Journal. 2020; 11(3): 26–36. https://doi.org/10.47093/2218-7332.2020.11.3.26-36

CONTACT INFORMATION:
Dinara U. Natkina, cardiologist, doctor of functional diagnostics, Clinic for Preventive Medicine and Laboratory Diagnostics
Address: 14/3, Presnensky Val , Moscow, 123557, Russia
Tel.: +7 (926) 721-01-22
E-mail: dm05_89@mail.ru

Conflict of interest. The authors declare that there is no conflict of interests.
Financial support. The study was not sponsored (own resources).

Acknowledgments: the authors are grateful to Alexander G. Cherepanov, University teacher, ANO AE "ETEK School of Foreign Languages", for work with literature and translation of reviews.

The article received: 28.07.2020
The article approved for publication: 15.09.2020
Date of publication: 25.11.2020

Список сокращений:

CKD-EPI — Chronic Kidney Disease Epidemiology Collaboration, Сотрудничество по эпидемиологии хронической болезни почек
HAAS — Honolulu Asia Aging Study, исследование старения «Гонолулу-Азия»
MoCA — Montreal Cognitive Assessment, Монреальская шкала оценки когнитивных функций
NOS — Nitric oxide synthase, синтаза оксида азота
АГ — артериальная гипертензия
АД — артериальное давление
АДМА — асимметричный диметиларгинин
КАГ — контролируемая артериальная гипертензия
КИМ — комплекс интима-медиа
ЛПНП — липропротеины низкой плотности
НАГ — неконтролируемая артериальная гипертензия
ОХ — общий холестерин
ПМ — показатель микроциркуляции
СКФ — скорость клубочковой фильтрации
СПВ — скорость распространения пульсовой волны
ССЗ — сердечно-сосудистые заболевания
ТГ — триглицериды
УЗДГ БЦА — ультразвуковая доплерография брахиоцефальных артерий

От осложнений сердечно-сосудистых заболеваний (ССЗ) — инфаркта миокарда, мозгового инсульта, терминальной почечной недостаточности, в России ежегодно умирает примерно 1,2 млн человек [1]. Известна прямая зависимость между частотой ССЗ и уровнем артериального давления (АД). Снижение АД на фоне лечения сопровождается пропорциональным уменьшением заболеваемости и смертности от ССЗ, независимо от его исходного уровня.

Показано, что наличие артериальной гипертензии (АГ) в среднем возрасте (45–64 года) способствует развитию когнитивной дисфункции в пожилом возрасте, в том числе как сосудистой деменции, так и болезни Альцгеймера [2, 3], что нашло отражение в согласованной позиции Американской ассоциации сердца (American Heart Association, AHA) по когнитивной функции [4].

Метаанализ 12 исследований показал, что снижение АД уменьшает риск развития когнитивных нарушений и деменции на 9% [5]. В исследованиях SPRINT (Systolic Blood Pressure Intervention Trial), SPRINT MIND (Memory and Cognition in Decreased Hypertension) было продемонстрировано, что контроль АД предотвращает ухудшение когнитивной функции и, возможно, развитие деменции, а также замедляет прогрессирование поражения белого вещества головного мозга [6].

Развитие АГ в среднем возрасте сопровождается рассогласованием взаимодействия нейронов, астроцитов и микрососудистого русла головного мозга. Хроническое повышение АД вызывает цереброваскулярную дегенерацию, проявляющуюся сосудистым ремоделированием, гипертрофией, атеросклерозом, эндотелиальной дисфункцией и повышением проницаемости гематоэнцефалического барьера [7]. Эти данные легли в основу концепции, предложенной Qiu C. и Fratiglioni L. [8], о том, что деменция пожилых является хроническим заболеванием, дебютирующим в среднем возрасте АГ и сосудистой патологией. Таким образом, в генезе сосудистой деменции большая роль отводится нарушениям микроциркуляции и изменению жесткости сосудистой стенки [9]. Капилляры являются терминальными отделами большого круга кровообращения и их основная функция состоит в адекватном осуществлении обменных метаболических процессов в тканях, в том числе и головного мозга. Эндотелиальная дисфункция и нарушения микроциркуляции при АГ приводят к изменению и замедлению процессов метаболизма, что и вызывает в конечном итоге когнитивные нарушения [10].

Когнитивные нарушения способствуют не только ухудшению работоспособности и качества жизни пациентов, но и снижению их приверженности лечению, а соответственно его качества. В исследованиях HHP (Honolulu Heart Program) и HAAS (Honolulu Asia Aging Study, исследование старения «Гонолулу-Азия») было показано, что лица в возрасте до 50 лет имели повышенный риск развития деменции только в группе пациентов, не получавших терапию [11]. Таким образом, определение факторов, связанных с нарушением когнитивной функции у пациентов с АГ в зависимости от эффективности ее лечения, представляется актуальным вопросом.

Цель работы: изучить состояние когнитивной функции и ассоциированные с ней сосудистые факторы у пациентов с неконтролируемой АГ.

МАТЕРИАЛЫ И МЕТОДЫ

Исследование одобрено локальным этическим Комитетом (протокол № 10-19 от 17.07.2019) и проводилось на базе кардиологического отделения Университетской клинической больницы № 4 ФГАОУ ВО «Первый Московский государственный медицинский университет им. И.М. Сеченова» Минздрава России (Сеченовский Университет) с 1 июля по 30 сентября 2019 года. Исследование проводилось в соответствии с Хельсинкской декларацией о правах человека.

Все пациенты, поступившие с диагнозом АГ в указанное выше отделение (n = 170), были оценены по критериям включения и невключения.

Критериями включения пациентов в исследование были:

- возраст 18 лет и старше;
- наличие верифицированной эссенциальной АГ;
- длительность АГ более 1 года;
- информированное согласие на участие в исследовании.

Критерии невключения в исследование:

- хроническая сердечная недостаточность;
- фибрилляция предсердий;
- инфаркт миокарда в анамнезе;
- стеноз брахиоцефальных артерий (БЦА) по данным ультразвуковой доплерографии (УЗДГ) >50%;
- сахарный диабет;
- хроническая болезнь почек со снижением скорости клубочковой фильтрации (СКФ) (по формуле CKD-EPI (Chronic Kidney Disease Epidemiology Collaboration, Сотрудничество по эпидемиологии хронической болезни почек) <45 мл/мин/1,73 м^2;
- системные заболевания соединительной ткани;
- тяжелые сопутствующие инфекционные заболевания;
- неврологические заболевания.

В исследование включены 134 пациента с АГ. Пациенты были разделены на две группы: 88 человек с неконтролируемой АГ (НАГ, группа 1) и 46 — с контролируемой АГ (КАГ, группа 2).

К группе 1 были отнесены пациенты, у которых в течение 12 месяцев до включения в исследование не были достигнуты целевые цифры АД и/или развивались гипертонические кризы.

Группу 2 составили лица с сохранявшимися не менее 12 месяцев до включения в исследование целевыми уровнями АД согласно критериям Европейского общества кардиологов / Европейского

РИС. 1. Потоковая диаграмма включения пациентов в исследование
FIG. 1. Patient enrollment flowchart

общества по артериальной гипертензии (European Society of Cardiology / European society of hypertension, ESC/ESH, 2018 г.) [12] и отсутствием гипертонических кризов в течение этого же времени (рис. 1).

У всех пациентов оценивались данные анамнеза: степень и продолжительность АГ, статус курения; объективные данные: рост, вес, рассчитывался индекс массы тела (ИМТ = вес, кг / рост, м^2), наличие ожирения; биохимические параметры сыворотки крови: уровень общего холестерина (ОХ), липопротеинов низкой плотности (ЛПНП), триглицеридов (ТГ), глюкозы, креатинина.

Суточное мониторирование АД проводилось с помощью прибора BPLab (ООО «Петр Телегин», Россия) по стандартной методике.

Когнитивная функция оценивалась с помощью валидной, широко используемой Монреальской шкалы оценки когнитивных функций (Montreal Cognitive Assessment, MoCA), где максимальное количество баллов — 30. MoCA была разработана как средство быстрой оценки при умеренной когнитивной дисфункции, наличие которой устанавливалось при сумме баллов менее 26 [13].

В качестве сосудистых маркеров, ассоциированных с когнитивной дисфункцией, оценены:

- толщина комплекса интима-медиа (КИМ) в мм, наличие атеросклеротических бляшек в сонных артериях и процент стеноза сосудов с помощью УЗДГ БЦА на аппарате LOGIQF6 (GE Healthcare, США). За патологическое значение КИМ принята толщина ее более 0,9 мм;
- скорость пульсовой волны (СПВ) по данным объемной компьютерной осциллометрии плечевой артерии с помощью анализатора АПКО-8-РИЦ (ООО «Глобус», Россия); принятые референсные значения ≤1000 см/сек [12];
- параметры микроциркуляции методом лазерной доплерфлоуметрии (аппарат ЛАКК-02, НПП «Лазма», Россия). Исследование проводилось на ладонной поверхности дистальной фаланги 3-го пальца правой кисти с помощью одноканального лазерного анализатора. Определялся показатель микроциркуляции (ПМ), который отражает величину средней перфузии крови и выражается в перфузионных единицах (перф. ед.). Принятые референсные значения на дистальной фаланге ладонной поверхности третьего пальца: 25,3 ± 0,34 перф. ед. [14];
- эндотелиальная функция по концентрации асимметричного диметиларгинина (АДМА) методом иммуноферментного анализа на анализаторе XpressELISAKit (Германия). Принятые референсные значения АДМА в сыворотке крови: 0,459 ± 0,090 мкмоль/л [15].

Статистический анализ

При статистической обработке данных для переменных с нормальным распределением рассчитывали среднее арифметическое и стандартное отклонение, для переменных с ненормальным распределением — медиану и интерквартильный размах [25-й; 75-й процентили]. Для проверки гипотез на нормальность применялись критерии Колмогорова — Смирнова и Шапиро — Уилка.

При сравнении групп для проверки статистических гипотез применяли *t*-критерий Стьюдента (при нормальном распределении) и критерий Манна — Уитни — для переменных с ненормальным распределением. При сравнении показателей частот использовали критерий χ^2 Пирсона. Для выявления и оценки связи между исследуемыми показателями использовался коэффициент корреляции Пирсона (r — при нормальном распределении признака) и ранговый коэффициент корреляции Спирмена (ρ — при ненормальном распределении признака). Различия считали значимыми при $p < 0,05$.

С целью оценки степени влияния на исследуемый результативный показатель (когнитивная функция — баллы по MoCA) каждого из введенных в модель факторов при фиксированных на среднем уровне других факторах в обеих группах был проведен многофакторный линейный регрессионный анализ с пошаговым включением предикторов (пол, возраст, статус курения, ИМТ, величина систолического и диастолического АД**,** степень и продолжительность АГ, показатели липидного профиля (ОХ, ТГ, ЛПНП), СКФ, толщина КИМ, наличие атеросклеротических бляшек, процент стеноза, СПВ, ПМ, уровень АДМА) и оценкой адекватности модели с помощью коэффициента корреляции (R) и R^2 (коэффициент детерминации), а также анализа остатков.

Данные обрабатывались с помощью программы Statistica 13.0 (TIBCO, США).

РЕЗУЛЬТАТЫ

Общая характеристика групп

Клиническая характеристика обследованных групп представлена в таблице 1. Исследованные группы статистически значимо различались по уровню среднесуточного систолического и диастолического АД.

Различий по возрасту, соотношению мужчин и женщин между группами не выявлено.

В обеих группах наиболее часто отмечена АГ 3-й степени — у 67–68% пациентов, медиана длительности АГ не отличалась между группами и составила 11 лет. Половина пациентов были курящими на момент исследования, еще около 20% курили в прошлом.

В группе НАГ на 10% чаще встречалось ожирение, хотя статистически значимых различий по индексу массы тела между группами не установлено.

Уровень липопротеинов низкой плотности был повышен в обеих группах. По уровню общего холестерина, триглицеридов, глюкозы, креатинина и СКФ различий между группами не выявлено.

Таблица 1. **Клиническая характеристика пациентов обследованных групп**
Table 1. Clinical characteristics of patients of the examined groups

Показатель	Группа 1: НАГ (*n* = 88)	Группа 2: КАГ (*n* = 46)	Значение *p*
Возраст, лет	60 [52; 66]	59 [51; 65]	0,47
Пол, мужчины, *n* (%)	34 (39)	19 (41)	0,93
Среднесуточное систолическое АД, мм рт. ст.	155 [152,5; 161,0]	122,5 [115,5; 127,0]	<0,001
Среднесуточное диастолическое АД, мм рт. ст.	97 [92,5; 98,8]	75,0 [72,2; 83,0]	<0,001
Степень АГ:			
первая, *n* (%)	7 (8)	6 (13)	0,142
вторая, *n* (%)	21 (24)	9 (20)	0,171
третья, *n* (%)	60 (68)	31 (67)	0,353
Длительность АГ, лет	11 [4; 20]	11 [4; 19]	0,742
Статус курения:			
курят в настоящее время, *n* (%)	42 (48)	23 (50)	0,184
курили в прошлом, *n* (%)	17 (19)	9 (20)	0,131
никогда не курили, *n* (%)	29 (33)	14 (30)	0,462
ИМТ, кг/м^2	29,2 [26,4; 32,4]	29 [25,9; 30,8]	0,291
Ожирение 1–3-й степени, *n* (%)	38 (43)	15 (33)	0,038
ОХ, ммоль/л	5,3 [4,6; 6,1]	5,5 [5,1; 6,1]	0,241
ЛПНП, ммоль/л	3,1 [2,3; 3,8]	3,3 [2,3; 3,9]	0,837
ТГ, ммоль/л	1,5 [1,1; 2,1]	1,6 [1,1; 2,2]	0,73
Глюкоза, ммоль/л	5,5 [5,2; 5,9]	5,3 [5,1; 5,9]	0,328
Креатинин, мкмоль/л	83,9 [72,2; 91,0]	88,7 [70,4; 97,7]	0,275
СКФ по CKD-EPI, мл/мин/1,73 м^2	74,7 [60,8; 84,3]	72,2 [52,5; 87,9]	0,372

Когнитивная дисфункция

По данным МоСА в группе 1 выявлен более низкий показатель когнитивной функции: медиана числа баллов составила 24 [22; 26] против 26 [25; 27] в группе 2, различия статистически значимы, p = 0,002. Когнитивные нарушения (число баллов по МоСА <26) в группе 1 регистрировались более чем в два раза чаще, чем в группе 2 (73% против 33%, p = 0,029).

Сосудистые маркеры, ассоциированные с когнитивной дисфункцией

По данным УЗДГ БЦА поражение артерий, связанное с АГ, отмечено в обеих группах (табл. 2). Показатели толщины КИМ >0,9 мм и СПВ >1000 см/сек определены у большинства пациентов, при этом в группе 1 толщина КИМ была статистически значимо выше, чем в группе 2. Тяжесть стеноза БЦА и частота наличия в них бляшек не отличались между группами.

Определение содержания АДМА в сыворотке крови показало, что его концентрация была статистически значимо выше у пациентов в группе 1, чем в группе 2 (p = 0,02), причем в обеих исследуемых группах уровень АДМА оказался значимо выше референсных значений (p < 0,0001).

Исследование микроциркуляции методом лазерной доплерфлоуметрии выявило статистически значимое снижение ПМ в группе 1 по сравнению с референсными значениями (p = 0,01) и показателями группы 2 (p < 0,001). Следует отметить, что у пациентов в группе 2 ПМ был статистически значимо выше референсных значений (p = 0,01).

Проведен корреляционный анализ внутри групп между баллами по тесту МоСА и толщиной КИМ и ПМ.

Статистически значимые корреляции выявлены только в группе 1: отрицательная связь между баллами по тесту МоСА и толщиной КИМ (r = –0,495; p < 0,001) и положительная — между значениями теста МоСА и ПМ (r = 0,679; p < 0,001) (рис. 3).

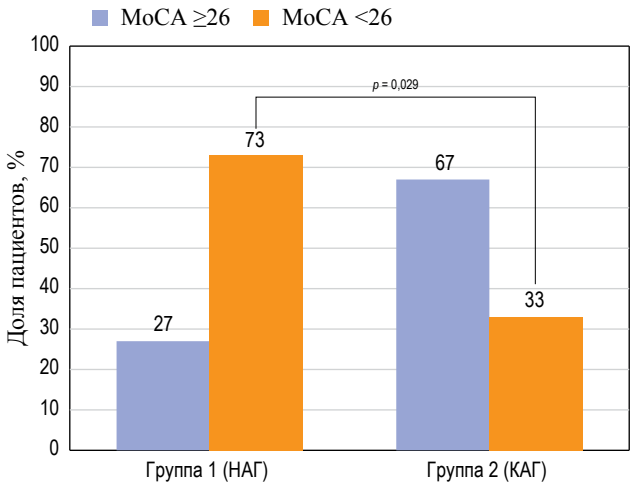

РИС. 2. Оценка когнитивной функции по данным МоСА в обследованных группах
FIG. 2. The state of cognitive function according to MoCA data in the examined groups

Таблица 2. **Сосудистые маркеры в обследованных группах**
Table 2. Vascular markers in the examined groups

Показатель	Группа 1: НАГ (*n* = 88)	Группа 2: КАГ (*n* = 46)	Значение *p*
Толщина КИМ, мм	1,1 [0,90; 1,20]	1,0 [0,80; 1,10]	0,042
Толщина КИМ >0,9 мм, *n* (%)	81 (92)	40 (88)	0,43
Наличие бляшек в БЦА, *n* (%)	38 (43)	17 (37)	0,211
Тяжесть стеноза БЦА, %	30 [20; 40]	35 [20; 45]	0,74
СПВ, см/сек	1144 [1000; 1290]	1138 [1028; 1279]	0,385
СПВ >1000 см/сек, *n* (%)	84 (95)	42 (92)	0,784
ПМ, перф. ед.	22,8 [18,6; 26,1]	30,6 [27,1; 34,4]	<0,001
АДМА, мкмоль/л	0,73 ± 0,21	0,65 ± 0,1	0,02

Таблица 3. **Результаты многофакторного линейного регрессионного анализа в группе неконтролируемой артериальной гипертензии**
Table 3. Results of multivariate linear regression analysis in the group of uncontrolled arterial hypertension

	БЕТА	Стандартная ошибка БЕТА	B	Стандартная ошибка B	Значение *p*
Возраст, лет	–0,58	0,14	–0,77	0,04	0,039
АДМА, мкмоль/л	–0,55	0,15	–10,98	2,69	<0,001
ПМ, перф. ед.	0,47	0,15	6,02	2,65	0,02
Толщина КИМ, мм	–0,58	0,18	–10,42	3,22	0,004

У пациентов в группе 2 корреляционные связи уровня когнитивной функции с толщиной КИМ и ПМ были слабыми и статистически незначимыми.

Среди всех изученных параметров в группе 1 (НАГ) статистически значимо на когнитивную функцию (число баллов по MoCA) в рамках полученной модели влияли возраст, толщина КИМ и уровень АДМА (все параметры с отрицательными коэффициентами), а также ПМ (с положительным коэффициентом) (табл. 3). Для полученного уравнения значение R составило 0,88, $R^2 = 0,77$ ($p < 0,001$); остатки распределены нормально.

В группе 2 (КАГ) в рамках полученной модели установлена связь когнитивной функции с возрастом (отрицательный коэффициент) и СКФ (положительный коэффициент). Значение R для полученного уравнения составило 0,91, $R^2 = 0,82$, ($p < 0,001$); остатки распределены нормально. Для концентрации АДМА, ПМ и толщины КИМ полученные коэффициенты не были статистически значимыми (табл. 4).

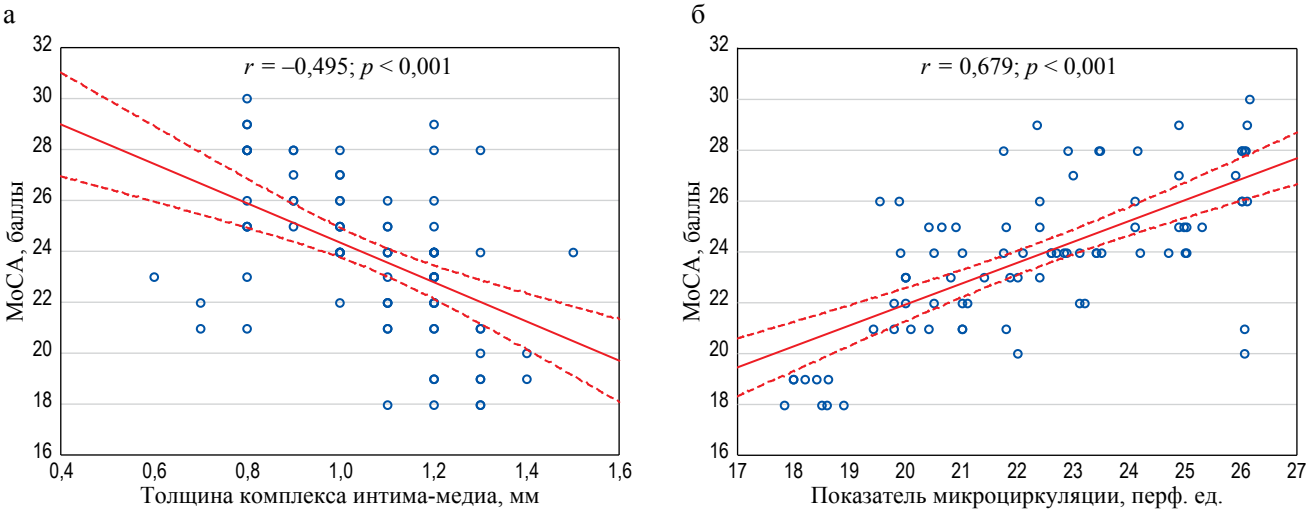

РИС. 3. Корреляция между уровнем когнитивной функции (MoCA) и толщиной комплекса интима-медиа (а) и показателем микроциркуляции (б) в группе с неконтролируемой артериальной гипертензией
FIG. 3. Correlations between the level of cognitive function (MoCA) and thickness of the intima-media complex (a) and microcirculation index (б) in patients with uncontrolled arterial hypertension

Примечание. На рисунке представлена линия регрессии и ее 95% доверительный интервал.
Note. The figure shows the regression line and its 95% confidence interval.

Таблица 4. **Результаты многофакторного линейного регрессионного анализа в группе контролируемой артериальной гипертензии**

Table 4. Results of multivariate linear regression analysis in the group of controlled arterial hypertension

	БЕТА	Стандартная ошибка БЕТА	B	Стандартная ошибка B	Значение *p*
Возраст, лет	–0,15	0,2	–0,27	0,07	0,003
АДМА, мкмоль/л	–0,42	0,31	–1,05	0,8	0,24
ПМ, перф. ед.	1,3	0,68	3,91	2	0,12
Толщина КИМ, мм	–0,74	0,9	–9,8	12	0,56
СКФ по CKD-EPI, мл/мин/1,73 м^2	0,81	0,26	0,41	0,02	0,041

ОБСУЖДЕНИЕ

В обследованных нами группах как неконтролируемой, так и контролируемой АГ выявлены признаки поражения артерий, связанных с АГ. Так, в обеих группах имелась одинаковая частота утолщения КИМ >0,9 мм, наличия бляшек в БЦА, увеличения СПВ >1000 см/сек, что, по-видимому, обусловлено сходными демографическими характеристиками обследованных групп (возраст, половой состав, частота курения, продолжительность АГ) и частотой и тяжестью метаболических нарушений, в том числе гиперлипидемии. При этом группы отличались по толщине КИМ, которая была статистически значимо выше в группе НАГ, что отражает более выраженные процессы ремоделирования сосудистой стенки в группе с неконтролируемым течением АГ.

В группе НАГ выявлен более низкий ПМ, который отражает величину перфузии крови в сосудах микроциркуляции, что свидетельствует об ограничении компенсаторных возможностей микроциркуляторного русла, в том числе об уменьшении количества функционирующих капилляров и снижении скорости кровотока. Таким образом, полученные результаты отражают более выраженные нарушения в микроциркуляторном русле при неконтролируемом течении АГ вследствие как функциональных (изменение тонуса), так и морфологических нарушений (рарефикация).

В обеих группах изучен сывороточный уровень АДМА — нового маркера, отражающего состояние функции эндотелиальной системы, который представляет собой эндогенный ингибитор синтазы оксида азота (NOS, NO-синтаза). Повышение концентрации АДМА отражает степень угнетения активности синтеза оксида азота и, соответственно, эндотелий-зависимой вазодилатации. Средний уровень АДМА в обеих группах выходил за рамки референсных значений, что свидетельствует о наличии эндотелиальной дисфункции у пациентов с АГ. Обращает на себя внимание, что в группе НАГ уровень АДМА оказался статистически значимо выше, чем в группе КАГ, что позволяет предположить более выраженную степень дисфункции эндотелия при НАГ.

Изучение когнитивной функции является хорошо известным методом оценки состояния центральной нервной системы, однако как инструмент измерения ее поражения у пациентов с АГ оно было включено в Европейские рекомендации по диагностике и лечению АГ лишь в 2018 г. [16].

В нашей работе для оценки когнитивных нарушений использовался опросник МоСА, служащий для выявления умеренных форм когнитивной дисфункции [13]. В группе пациентов с НАГ выявлена более высокая частота и тяжесть нарушений по сравнению с группой КАГ. Известно, что НАГ является сильным и независимым фактором риска когнитивных расстройств, в том числе развития тяжелых деменций. Так, I. Skoog и соавт. [17] на основании результатов 15-летнего наблюдения за пациентами пришли к выводу, что исходно высокое АД (180/100 мм рт. ст. и выше) статистически значимо коррелирует с риском развития деменции.

В исследовании HAAS, в котором приняли участие более 3700 пациентов, была показана статистически значимая корреляция между уровнем систолического АД в среднем возрасте и риском развития когнитивных расстройств в дальнейшем. При этом повышение систолического АД на каждые 10 мм рт. ст. увеличивало риск развития когнитивных расстройств на 7–16% [11].

Негативное влияние АГ на когнитивные функции было продемонстрировано также в Роттердамском и Гетенбергском исследованиях и других работах [18].

Было выявлено значимое нарастание когнитивных нарушений с увеличением жесткости сосудистой стенки. К недостаткам этих исследований следует отнести то, что в них не производилась одномоментная оценка состояния сосудов мышечно-эластического типа и показателей микроциркуляции, а также влияния неконтролируемого и контролируемого течения АГ на прогрессирование когнитивных нарушений.

В нашем исследовании проведение корреляционного и множественного регрессионного анализа установило статистически значимую ассоциацию толщины КИМ и состояния когнитивной функции у пациентов с НАГ. Помимо этого, установлена ассоциация когнитивной функции с ПМ и эндотелиальной функцией, оцененной по уровню АДМА.

Хроническая дисфункция головного мозга обусловлена прогрессирующими морфологическими и функциональными нарушениями, среди которых

ведущую роль играют нарушения сосудистого эндотелия. В последние годы в качестве кандидата — маркера дисфункции эндотелия рассматривается АДМА — эндогенный ингибитор NOS. В нашем исследовании повышенная концентрация АДМА, особенно в группе НАГ, является признаком снижения активности синтеза оксида азота, а соответственно и эндотелий-зависимой вазодилатации. Это, в свою очередь, может быть одним из механизмов как глобального ухудшения микроциркуляции, так и тканевой перфузии в сосудистом бассейне головного мозга. Следует принимать во внимание, что АДМА представляет собой неселективный ингибитор NOS, которая в организме представлена тремя изоформами фермента: эндотелиальной, индуцибельной и нейрональной [19].

Будучи синтезирован в головном мозге при участии нейрональной NOS, оксид азота может выступать в роли нейромедиатора. Имеются данные о существовании нитроксидергической системы мозга, которая представляет собой комплекс нейрональных и экстранейрональных (эндотелий, глия, макрофаги, лейкоциты, тромбоциты) структур, синтезирующих NO [20].

Клетки, синтезирующие NO, присутствуют во многих отделах мозга, однако наиболее богаты им обонятельная луковица, мозжечок и средний мозг. NO-опосредованные механизмы лежат в основе процессов узнавания, обучения и памяти, то есть когнитивной функции. Имеются данные о том, что ингибирование синтеза NO ведет к амнезии, нарушению двигательной активности, сексуального поведения, агрессивности, цикла сна–бодрствования.

ЗАКЛЮЧЕНИЕ

По нашим данным, у пациентов с НАГ по сравнению с КАГ имеется более выраженная когнитивная дисфункция, которая ассоциирована как с процессами ремоделирования сосудистого русла в виде увеличения толщины КИМ и с ухудшением микроциркуляции, так и с накоплением эндогенного ингибитора синтазы оксида азота — АДМА.

ВКЛАД АВТОРОВ

В.И. Подзолков разработал основную концепцию и дизайн исследования. А.Е. Брагина разработала дизайн исследования и написала основную часть финальной версии статьи. Т.А. Сафронова участвовала в разработке дизайна исследования, осуществляла анализ полученных результатов и написала часть финальной версии статьи. Д.У. Наткина и Н.А. Дружинина осуществляли набор пациентов, сбор клинических, лабораторных и анкетных данных, статистическую обработку и написали часть финальной версии статьи. Все авторы утвердили окончательную версию публикации.

AUTHOR CONTRIBUTIONS

Valery I. Podzolkov developed the basic concept and design of the study. Anna E. Bragina designed the study and wrote the main part of the final article. Tatiana A. Safronova participated in the design of the study, analyzed the results obtained and wrote part of the final version of the article. Dinara U. Natkina, Natalia A. Druginina, recruited patients, collected clinical, laboratory and personal data, statistically processed and wrote part of the final version of the article. All authors approved the final version of the publication.

ЛИТЕРАТУРА / REFERENCES

1 *Оганов Р.Г., Масленникова Г.Я.* Демографические тенденции в Российской Федерации: вклад болезней системы кровообращения. Кардиоваскулярная терапия и профилактика. 2012; 1; 5–10. https://doi.org/10.15829/1728-8800-2012-1-5-10

2 *Emdin C.A., Rothwell P.M., Salimi-Khorshidi G., et al.* Blood pressure and risk of vascular dementia: evidence from a primary care registry and a cohort study of transient ischemic attack and stroke. 2016; 47(6): 1429–35. https://doi.org/10.1161/STROKEAHA.116.012658 PMID: 27165956

3 *Snyder H.M., Corriveau R.A., Craft S., et al.* Vascular contributions to cognitive impairment and dementia including Alzheimer's disease. 2015; 11: 710–17. PMID: 25510382

4 *Iadecola C., Yaffe K., Biller J., et al.* Impact of hypertension on cognitive function: a scientific statement from the American Heart Association. 2016; 68(6); e67–e94. https://doi.org/10.1161/HYP.0000000000000053 PMID: 27977393

5 *Levi Marpillat N., Macquin-Mavier I., Tropeano A.I., et al.* Antihypertensive classes, cognitive decline and incidence of dementia: a network meta-analysis. J Hypertens. 2013; 31(6): 1073–82. https://doi.org/10.1097/HJH.0b013e3283603f53 PMID: 23552124

1 *Oganov R.G., Maslennikova G.Ya.* Demograficheskie tendentsii v Rossiiskoi Federatsii: vklad boleznei sistemy krovoobrashcheniya. [Demographic trends in the Russian Federation: the contribution of circulatory system diseases]. Cardiovascular therapy and prevention. 2012;1; 5–10 (In Russian). https://doi.org/10.15829/1728-8800-2012-1-5-10

2 *Emdin C.A., Rothwell P.M., Salimi-Khorshidi G., et al.* Blood pressure and risk of vascular dementia: evidence from a primary care registry and a cohort study of transient ischemic attack and stroke. 2016; 47(6): 1429–35. https://doi.org/10.1161/STROKEAHA.116.012658 PMID: 27165956

3 *Snyder H.M., Corriveau R.A., Craft S., et al.* Vascular contributions to cognitive impairment and dementia including Alzheimer's disease. 2015; 11: 710–17. PMID: 25510382

4 *Iadecola C., Yaffe K., Biller J., et al.* Impact of hypertension on cognitive function: a scientific statement from the American Heart Association. 2016; 68(6); e67–e94. https://doi.org/10.1161/HYP.0000000000000053 PMID: 27977393

5 *Levi Marpillat N., Macquin-Mavier I., Tropeano A.I., et al.* Antihypertensive classes, cognitive decline and incidence of dementia: a network meta-analysis. J Hypertens. 2013; 31(6): 1073–82. https://doi.org/10.1097/HJH.0b013e3283603f53 PMID: 23552124

6 *Kjeldsen S.E., Narkiewicz K., Burnier M., et al.* Intensive blood pressure lowering prevents mild cognitive impairment and possible dementia and slows development of white matter lesions in brain: the SPRINT memory and cognition IN decreased hypertension (SPRINT MIND) study. 2018; 27(5): 247–48. https://doi.org/10.1080/08037051.2018.1507621 PMID: 30175661

7 *Faraco G., Iadecola C.* Hypertension: a harbinger of stroke and dementia. Hypertension. 2013; 62(5): 810–7. https://doi.org/10.1161/HYPERTENSIONAHA.113.01063 PMID: 23980072

8 *Qiu C., Fratiglioni L.* A Major role for cardiovascular burden in age-related cognitive decline. 2015; 12(5): 267–77. https://doi.org/10.1038/nrcardio.2014.223 PMID: 25583619

9 *Киландер Л., Ниман Н., Боберг М. и др.* Взаимосвязь артериальной гипертензии с когнитивными нарушениями: Результаты 20-летнего наблюдения 999 пациентов. Обзоры клинической кардиологии. 2005; 2; 37–49.

10 *Орлова Н.В., Карселадзе Н.Д., Хачирова А.И. и др.* Изучение влияния микроциркуляции и жесткости сосудов у больных артериальной гипертонией на когнитивные нарушения. Сибирский медицинский журнал. 2014; 4; 119–22.

11 *Launer L.J., Hughes T., Yu B., et al.* Lowering midlife levels of systolic blood pressure as a public health strategy to reduce late-life dementia: perspective from the Honolulu Heart Program/Honolulu Asia Aging Study. 2010; 55(6): 1352–9. https://doi.org/10.1161/HYPERTENSIONAHA.109.147389 PMID: 20404223

12 *Williams B., Mancia G., Spiering W., et al.* 2018 ESC/ESH Guidelines for the management of arterial hypertension The Task Force for the management of arterial hypertension of the European Society of Cardiology (ESC) and the European Society of Hypertension (ESH). Eur Heart J 2018; 39(33): 3021–104. https://doi.org/10.1093/eurheartj/ehy339 PMID: 30165516

13 *Carson N., Leach L., Murphy K.J.* A re-examination of Montreal Cognitive Assessment (MoCA) cutoff scores. Int J Geriatr Psychiatry. 2018; 33(2): 379–88. https://doi.org/10.1002/gps.4756 PMID: 28731508

14 *Козлов В.И., Азизов Г.А., Гурова О.А., Литвин Ф.Б.* Лазерная допплеровская флоуметрия в оценке состояния и расстройств микроциркуляции крови. М., 2012. 32 с. URL: http://angiologia.ru/specialist/cathedra/recommendations/2012/001.pdf

15 *Xuan C., Xu L-Q., Tian Q-W., et al.* Dimethylarginine dimethylaminohydrolase 2 (DDAH 2) gene polymorphism, asymmetric dimethylarginine (ADMA) concentrations, and risk of coronary artery disease: A case-control study. Sci Rep. 2016; 6: 33934. https://doi.org/10.1038/srep33934 PMID: 27677852

16 *Соловьева А.П., Горячев Д.В., Архипов В.В.* Критерии оценки когнитивных нарушений в клинических исследованиях. Ведомости Научного центра экспертизы средств медицинского применения. 2018; 8(4): 218–30. https://doi.org/10.30895/1991-2919-2018-8-4-218-230

17 *Skoog I., Lernfelt B., Landahl S., et al.* 15-year longitudinal study of blood pressure and dementia. Lancet 1996; 347(9009): 1141–5. https://doi.org/10.1016/s0140-6736(96)90608-x PMID: 8609748

6 *Kjeldsen S.E., Narkiewicz K., Burnier M., et al.* Intensive blood pressure lowering prevents mild cognitive impairment and possible dementia and slows development of white matter lesions in brain: the SPRINT memory and cognition IN decreased hypertension (SPRINT MIND) study. 2018; 27(5): 247–48. https://doi.org/10.1080/08037051.2018.1507621 PMID: 30175661

7 *Faraco G., Iadecola C.* Hypertension: a harbinger of stroke and dementia. Hypertension. 2013; 62(5): 810–7. https://doi.org/10.1161/HYPERTENSIONAHA.113.01063 PMID: 23980072

8 *Qiu C., Fratiglioni L.* A Major role for cardiovascular burden in age-related cognitive decline. 2015; 12(5): 267–77. https://doi.org/10.1038/nrcardio.2014.223 PMID: 25583619

9 *Kilander L., Niman N., Boberg M., et al.* Vzaimosvyaz' arterial'noi gipertenzii s kognitivnymi narusheniyami: Rezul'taty 20-letnego nablyudeniya 999 patsientov. [The relationship of hypertension with cognitive impairment: Results from a 20-year follow-up of 999 patients]. Clinical Cardiology Reviews. 2005; 2; 37–49 (In Russian).

10 *Orlova N.V., Karseladze N.D., Khachirova A.I., et al.* Izuchenie vliyaniya mikrotsirkulyatsii i zhestkosti sosudov u bol'nykh arterial'noi gipertoniei na kognitivnye narusheniya. [Study of the effect of microcirculation and vascular stiffness in patients with arterial hypertension on cognitive impairment]. Sibirskii meditsinskii zhurnal = Siberian Medical Journal. 2014; 4: 119–22 (In Russian).

11 *Launer L.J., Hughes T., Yu B., et al.* Lowering midlife levels of systolic blood pressure as a public health strategy to reduce late-life dementia: perspective from the Honolulu Heart Program/Honolulu Asia Aging Study. 2010; 55(6): 1352–9. https://doi.org/10.1161/HYPERTENSIONAHA.109.147389 PMID: 20404223

12 *Williams B, Mancia G, Spiering W, et al.* 2018 ESC/ESH Guidelines for the management of arterial hypertension The Task Force for the management of arterial hypertension of the European Society of Cardiology (ESC) and the European Society of Hypertension (ESH). Eur Heart J 2018; 39(33): 3021–104. https://doi.org/10.1093/eurheartj/ehy339 PMID: 30165516

13 *Carson N., Leach L., Murphy K.J.* A re-examination of Montreal Cognitive Assessment (MoCA) cutoff scores. Int J Geriatr Psychiatry. 2018; 33(2): 379–88. https://doi.org/10.1002/gps.4756 PMID: 28731508

14 *Kozlov V.I., Azizov G.A., Gurova O.A., Litvin F.B.* Lazernaya dopplerovskaya floumetriya v otsenke sostoyaniya i rasstroistv mikrotsirkulyatsii krovi. [Laser Doppler flowmetry in the assessment of the state and disorders of blood microcirculation]. Moscow, 2012. 32 p. URL: http://angiologia.ru/specialist/cathedra/recommendations/2012/001.pdf (In Russian).

15 *Xuan C., Xu L-Q., Tian Q-W., et al.* Dimethylarginine dimethylaminohydrolase 2 (DDAH 2) gene polymorphism, asymmetric dimethylarginine (ADMA) concentrations, and risk of coronary artery disease: A case-control study. Sci Rep. 2016; 6: 33934. https://doi.org/10.1038/srep33934 PMID: 27677852

16 *Solov'eva A.P., Goryachev D.V., Arkhipov V.V.* Kriterii otsenki kognitivnykh narusheniĭ v klinicheskikh issledovaniyakh. [Criteria for assessing cognitive impairment in clinical trials]. Vedomosti Nauchnogo tsentra ehkspertizy sredstv meditsinskogo primeneniya = The Bulletin of the Scientific Centre for Expert Evaluation of Medicinal Products. 2018; 8(4): 218–30 (In Russian). https://doi.org/10.30895/1991-2919-2018-8-4-218-230

17 *Skoog I., Lernfelt B., Landahl S., et al.* 15-year longitudinal study of blood pressure and dementia. Lancet 1996; 347(9009): 1141–5. https://doi.org/10.1016/s0140-6736(96)90608-x PMID: 8609748

18 *Ruitenberg A., Skoog I., Ott A., et al.* Blood pressure and risk of dementia: results from the Rotterdam study and the Gothenburg H-70 Study. Dementia Geriatr Cogn Disorders. 2001; 12(1): 33–9. https://doi.org/10.1159/000051233 PMID: 11125239

19 *Vallance P., Leone A., Calver A., et al.* Accumulation of an endogenous inhibitor of nitric oxide synthesis in chronic renal failure. Lancet. 1992; 339(8793): 572–75. https://doi.org/10.1016/0140-6736(9 2)90865-z PMID: 1347093

20 *Максимович Н.Е.* Понятие о нитроксидергической системе мозга (роль нейрональных источников). Журнал Гродненского государственного медицинского университета. 2003; 4: 7–10.

18 *Ruitenberg A., Skoog I., Ott A., et al.* Blood pressure and risk of dementia: results from the Rotterdam study and the Gothenburg H-70 Study. Dementia Geriatr Cogn Disorders. 2001; 12(1): 33–9. https://doi.org/10.1159/000051233 PMID: 11125239

19 *Vallance P., Leone A., Calver A., et al.* Accumulation of an endogenous inhibitor of nitric oxide synthesis in chronic renal failure. Lancet. 1992; 339(8793): 572–75. https://doi.org/10.1016/0140-6736(92)90865-z PMID: 1347093

20 *Maksimovich N.E.* Ponyatie o nitroksidergicheskoi sisteme mozga (rol' neironal'nykh istochnikov). [The concept of the nitroxidergic system of the brain (the role of neuronal sources). Journal of the Grodno State Medical University. 2003; 4: 7–10 (In Russian).

ИНФОРМАЦИЯ ОБ АВТОРАХ / INFORMATION ABOUT THE AUTHORS

Подзолков Валерий Иванович, д-р мед. наук, профессор, зав. кафедрой факультетской терапии № 2; директор клиники факультетской терапии № 2 ФГАОУ ВО «Первый МГМУ им. И.М. Сеченова» Минздрава России (Сеченовский Университет).
ORCID: https://orcid.org/0000-0002-0758-5609

Брагина Анна Евгеньевна, д-р мед. наук, профессор кафедры факультетской терапии № 2 ФГАОУ ВО «Первый МГМУ им. И.М. Сеченова» Минздрава России (Сеченовский Университет).
ORCID: https://orcid.org/0000-0002-2699-1610

Сафронова Татьяна Аркадьевна, канд. мед. наук, доцент кафедры факультетской терапии № 2 ФГАОУ ВО «Первый МГМУ имени И.М. Сеченова» Минздрава России (Сеченовский Университет).
ORCID: https://orcid.org/0000-0002-2647-5640

Наткина Динара Умарбековна✉, врач-кардиолог, врач функциональной диагностики ООО «Клиника Профилактической Медицины и Лабораторной Диагностики».
ORCID: https://orcid.org/0000-0003-0105-2120

Дружинина Наталья Александровна, канд. мед. наук, ассистент кафедры факультетской терапии № 2 ФГАОУ ВПО «Первый МГМУ имени И.М. Сеченова» Минздрава России (Сеченовский Университет).
ORCID: https://orcid.org/0000-0001-8397-0210

Valery I. Podzolkov, Dr. of Sci. (Medicine), Professor, Head of the Department of Faculty Therapy No. 2; Director of the Faculty Therapy Clinic, Sechenov First Moscow State Medical University (Sechenov University).
ORCID: https://orcid.org/0000-0002-0758-5609

Anna E. Bragina. Dr. of Sci. (Medicine), Professor, Department of Faculty Therapy No. 2, Sechenov First Moscow State Medical University (Sechenov University).
ORCID: https://orcid.org/0000-0002-2699-1610

Tatyana A. Safronova, Cand. of Sci. (Medicine), Associate Professor, Department of Faculty Therapy No. 2, Sechenov First Moscow State Medical University (Sechenov University).
ORCID: https://orcid.org/0000-0002-2647-5640

Dinara U. Natkina✉**,** cardiologist, doctor of functional diagnostics, Clinic for Preventive Medicine and Laboratory Diagnostics.
ORCID: https://orcid.org/0000-0003-0105-2120

Natalya A. Druzhinina, Cand. of Sci. (Medicine), Assistant Professor, Department of Faculty Therapy No. 2, Sechenov First Moscow State Medical University (Sechenov University).
ORCID: https://orcid.org/0000-0001-8397-0210

✉ Автор, ответственный за переписку / Corresponding author

УДК [618.3-06:616-008.331.1]-07
https://doi.org/10.47093/2218-7332.2020.11.3.37-46

Check for updates
CC BY 4.0

Влияние материнских репродуктивных факторов на показатели пренатального скрининга в первом триместре

П.М. Самчук[1,2,✉], А.И. Ищенко[1], Э.Л. Азоева[2]

[1] ФГАОУ ВО «Первый Московский государственный медицинский университет им. И.М. Сеченова» Минздрава России (Сеченовский Университет)
ул. Трубецкая, д. 8, стр. 2, г. Москва, 119991, Россия
[2] ГБУЗ города Москвы «Городская клиническая больница им. В. В. Вересаева» Департамента здравоохранения города Москвы
ул. Лобненская, д. 10, г. Москва, 127644, Россия

Аннотация

Влияние материнских факторов на показатели повышения риска хромосомных аномалий (ХА), преэклампсии (ПЭ), задержки роста плода (ЗРП) и преждевременных родов (ПР) при проведении пренатального скрининга изучено недостаточно.

Цель. Изучить влияние материнских репродуктивных факторов на показатели риска по ХА, ПЭ, ЗРП и ПР, оцененных при проведении пренатального скрининга с помощью модуля Astraia Obstetrics.

Материалы и методы. Из 11 841 беременной, которым проведен пренатальный скрининг, высокий риск изученных исходов (частота 1:100 и выше) отмечен у 18,53% пациенток. В подгруппу изолированного высокого риска по ХА включены 69, ПЭ — 66, ЗРП — 48, ПР — 52 пациентки. Из группы пациенток с низким риском методом стратифицированной рандомизации по возрасту были отобраны 208 в группу контроля.

Результаты. Среди экстрагенитальных заболеваний наиболее частыми во всех подгруппах с высоким риском были: артериальная гипертензия (АГ) I и II степени — 31–47% против группы контроля 4,8% ($p < 0,05$), варикозное расширение вен нижних конечностей (ВРВНК) — 17–30% против 5,3% в группе контроля ($p < 0,05$), опухоль яичников в анамнезе — 12–33% против 3% в группе контроля ($p < 0,05$). В подгруппах высокого риска по развитию ХА, ПЭ и ЗРП миома матки и железодефицитная анемия (ЖДА) чаще встречались по сравнению с контролем: 10–41% против 1% ($p < 0,05$) и 10–17% против 3% ($p < 0,05$) соответственно. Первородящие с наличием беременности в анамнезе чаще встречались в подгруппах по высокому риску ХА (33%) и ПР (35%) против 17% в контроле ($p < 0,05$).

Заключение. Установлена ассоциация между высоким риском по всем изученным исходам и АГ, ВРВНК, опухолью яичников в анамнезе. В подгруппах высокого риска по ХА, ПЭ и ЗРП отмечена бóльшая частота миомы матки и ЖДА по сравнению с контролем.

Ключевые слова: пренатальный скрининг, осложнения беременности, материнские факторы, программно-аппаратный комплекс «Астрайа», хромосомные аномалии

Рубрики MESH:
БЕРЕМЕННОСТЬ
ЧЕЛОВЕК
ЖЕНСКИЙ
БЕРЕМЕННОСТИ ОСЛОЖНЕНИЯ — ДИАГНОСТИКА
ПРЕНАТАЛЬНАЯ ДИАГНОСТИКА — МЕТОДЫ
БЕРЕМЕННОСТИ ИСХОД

Для цитирования: Самчук П.М., Ищенко А.И., Азоева Э.Л. Влияние материнских репродуктивных факторов на показатели пренатального скрининга в первом триместре. Сеченовский вестник. 2020; 11(3): 37–46. https://doi.org/10.47093/2218-7332.2020.11.3.37-46

КОНТАКТНАЯ ИНФОРМАЦИЯ:
Самчук Петр Михайлович, д-р мед. наук, профессор кафедры акушерства и гинекологии № 1 ФГАОУ ВО «Первый МГМУ им. И.М. Сеченова» Минздрава России (Сеченовский Университет); руководитель Университетской клиники перинатального акушерства при ГБУЗ «Городская клиническая больница им. В.В. Вересаева» ДЗМ.

Адрес: ул. Трубецкая, д. 8, стр. 2, г. Москва, 119991, Россия
Тел.: +7 (916) 457-49-49
E-mail: dr_samchuk@mail.ru

Конфликт интересов. Авторы заявляют об отсутствии конфликта интересов.
Финансирование. Исследование не имело спонсорской поддержки (собственные ресурсы).

Статья поступила в редакцию: 16.06.2020
Статья принята к печати: 10.09.2020
Дата публикации: 25.11.2020

Effect of maternal reproductive factors on prenatal screening rates in the first trimester

Peter M. Samchuk[1,2,*], Anatoliy I. Ishchenko[1], Evelina L. Azoeva[2]
[1] Sechenov First Moscow State Medical University (Sechenov University)
8/2, Trubetskaya str., Moscow, 119991, Russia
[2] Moscow State Clinical Hospital named after V.V. Veresaev
10, Lobnenskaya str., Moscow, 127644, Russia

Abstract

Effect of maternal factors on indicators of increased risk of chromosomal abnormalities (CA), pre-eclampsia (PE), Small-for-Gestational-Age Fetus (SGA fetus) and preterm labour and birth (PB) during prenatal screening has not been sufficiently studied.

Aim. To study the effect of maternal reproductive factors on the risk indicators of CA, PE, SGA fetus and PB, assessed during prenatal screening using the Astraia Obstetrics module.

Materials and methods. Of the 11,841 pregnant women who were prenatal screened, 18.53% of the patients had at high risk of the outcomes studied (frequency 1: 100 and above). The subgroup of isolated high risk for CA included 69, PE — 66, SGA fetus — 48, PB — 52 patients. From the group of patients with low risk, 208 patients were selected for the control group by the method of stratified randomization by age.

Results. Among extragenital diseases, the most common in all high-risk subgroups were: hypertension (AH) I and II degree — 31–47% versus 4.8% of the control group ($p < 0.05$), varicose veins of the lower extremities (VVLE) — 17–30% vs. 5.3% in the control group ($p < 0.05$), a history of ovarian tumor — 12–33% vs. 3% in the control group ($p < 0.05$). In the high-risk subgroups for the development of CA, PE and SGA fetus, fibroids uterus and iron deficiency anaemia (IDA) were more common compared to control: 10–41% vs. 1% ($p < 0.05$) and 10–17% vs. 3% ($p < 0.05$), respectively ($p < 0.05$). Primiparas with a history of pregnancy were more common in subgroups with a high risk of CA (33%) and PR (35%) versus 17% in controls.

Conclusion. An association has been established between high risk for all the outcomes studied and AC, VVLE, history of ovarian tumor. High-risk subgroups for CA, PE and SGA fetus have a higher incidence of uterine fibroids and IDA compared to control.

Keywords: prenatal screening, pregnancy complications, maternal factors, a fetal medicine software program Astraia, chromosomal abnormalities
MeSH terms:
PREGNANCY
HUMAN
FEMALE
PREGNANCY COMPLICATIONS — DIAGNOSIS
PRENATAL DIAGNOSIS — METHODS
PREGNANCY OUTCOME
For citation: Samchuk P.M, Ishchenko A.I., Azoeva E.L. Effect of maternal reproductive factors on prenatal screening rates in the first trimester. Sechenov Medical Journal. 2020; 11(3): 37–46. https://doi.org/10.47093/2218-7332.2020.11.3.37-46

CONTACT INFORMATION:
Petr M. Samchuk, Dr. of Sci. (Medicine), Professor, Department of Obstetrics and Gynecology No. 1, Sechenov First Moscow State Medical University (Sechenov University); Head of the University Clinic of Perinatal Obstetrics, Moscow State Clinical Hospital named after V.V. Veresaev
Address: 8/2, Trubetskaya str., Moscow, 119991, Russia
Tel.: +7 (916) 457-49-49
E-mail: dr_samchuk@mail.ru

Conflict of interests. The authors declare that there is no conflict of interests.
Financial support. The study was not sponsored (own resources).

The article received: 16.06.2020
The article approved for publication: 10.09.2020
Date of publication: 25.11.2020

Список сокращений:

АГ — артериальная гипертензия
ВРВНК — варикозное расширение вен нижних конечностей
ЖДА — железодефицитная анемия
ЗРП — задержка роста плода
ИМТ — индекс массы тела
ПР — преждевременные роды
ПЭ — преэклампсия

Внедрение в акушерскую практику специфических и чувствительных методов диагностики, одним из которых является комбинированный биохимический и ультразвуковой скрининг, позволяет прогнозировать развитие многих осложнений при беременности [1]. По мнению большинства авторов, проведение оценки факторов риска до наступления беременности и коррекция выявленных нарушений здоровья женщин позволяют снизить вероятность неблагоприятных акушерских и перинатальных исходов [2, 3].

Многие осложнения беременности, такие как преэклампсия (ПЭ), задержка роста плода (ЗРП), связывают с возрастом и индексом массы тела (ИМТ) [4–6]. Предшествующая беременности артериальная гипертензия (АГ) является фактором риска развития отслойки плаценты, ПЭ, ЗРП и преждевременных родов (ПР) [7]. Диагностированная до беременности и в I триместре железодефицитная анемия (ЖДА) повышает риск ЗРП, ПР, гипоксии плода и асфиксии новорожденного [8].

Во время беременности у каждой третьей пациентки с хроническим пиелонефритом происходит обострение [9], острый инфекционный процесс влечет невынашивание, инфицирование плода, акушерские осложнения воспалительного характера, неонатальную гибель [10].

В настоящее время проведено большое количество исследований, которые позволяют прогнозировать развитие осложнений беременности в зависимости от прегравидарного состояния здоровья женщины, наряду с этим недостаточно изученным является раздел акушерства о влиянии некоторых материнских факторов, которые выявлены до наступления и при беременности, на показатели повышения рисков по хромосомным аномалиям плода (ХА), ПЭ, ЗРП, ПР при проведении пренатального скрининга.

Пренатальная диагностика является частью акушерского мониторинга и регламентирована Приказом Министерства здравоохранения от 1 ноября 2012 г. № 572н[1]. Одним из программных продуктов, специально предназначенным для проведения пренатальной диагностики, служит «Astraia» («Astraia software gmbH», Германия). Модуль «Astraia Obstetrics» («Астрайя Акушерство») содержит новейший алгоритм расчета риска трисомии 21, 18 и 13, ЗРП до 37 нед. и ПР до 34 нед., а также риск ПЭ до 34–37 недель беременности. Алгоритм разработан в тесном сотрудничестве с Фондом медицины плода (Fetal Medicine Foundation — FMF, 2018), успешно апробирован на огромном клиническом материале во многих странах мира и постоянно совершенствуется.

Особую ценность при проведении пренатальных исследований в ежедневной практике представляет единое информационное пространство «Astraia», позволяющее в режиме реального времени получать информацию о пациентах и проведенных исследованиях для оперативных консультаций, а также расчета риска первого триместра. Программа «Astraia» сертифицирована в России. Департамент здравоохранения города Москвы реализовал проект для создания единой сети программно-аппаратного комплекса «Astraia» для решения актуальных задач в области пренатальной диагностики[2].

[1] Приказ Министерства здравоохранения Российской Федерации от 1 ноября 2012 г. № 572н «Об утверждении Порядка оказания медицинской помощи по профилю акушерство и гинекология (за исключением использования вспомогательных репродуктивных технологий)».

[2] Приказ Департамента здравоохранения г. Москвы от 14.06.2013 № 600 (ред. от 12.03.2015) «О совершенствовании организации пренатальной (дородовой) диагностики нарушений развития плода/ребенка».

Цель исследования: изучить влияние материнских репродуктивных факторов на показатели риска по ХА, ПЭ, ЗРП и ПР, оцененных при проведении пренатального скрининга с помощью модуля «Astraia Obstetrics».

МАТЕРИАЛЫ И МЕТОДЫ

Исследование по изучению параметров, полученных на пренатальном скрининге, проведено на базе государственного бюджетного учреждения здравоохранения города Москвы «Городская клиническая больница им. В.В. Вересаева Департамента здравоохранения города Москвы» (далее «ГКБ им. В.В. Вересаева») и его филиалов: родильного дома, отделения пренатальной диагностики, женских консультаций № 1–4. Пренатальный скрининг проводился в соответствии с Приказом Министерства здравоохранения Российской Федерации от 1 ноября 2012 г. № 572н[1] и Приказом Департамента здравоохранения г. Москвы от 14.06.2013 № 600 (ред. от 12.03.2015)[2].

Сроки проведения исследования: 1 мая 2017 года — 31 декабря 2019 года.

Критерии включения в исследование:

- наличие информированного добровольного согласия;
- беременные в возрасте от 18 до 35 лет;
- срок беременности от 11 недель и 4 дней до 13 недель и 6 дней;
- естественное зачатие;
- одноплодная беременность;
- отсутствие тяжелой соматической патологии.

Критерии исключения из исследования:

- наличие сочетанных рисков из четырех оцениваемых;
- наличие анатомических пороков у плода, в том числе и голопрозоэнцефалии, диафрагмальной грыжи, омфалоцеле, мегацистис;
- подтвержденные ХА антенатально и (или) после рождения ребенка.

Критериям включения соответствовали 11 841 беременная, которым проведен пренатальный скрининг. Исследования для расчета рисков проводились с информированного согласия беременной.

При расчете рисков в программе «Astraia Obstetrics» оценивались:

1. Данные анамнеза беременной: курение при настоящей беременности, наличие заболеваний, диагностированных до беременности (сахарный диабет, АГ, системная красная волчанка, антифосфолипидный синдром), количество беременностей, наличие преэклампсии и гипотрофии у новорожденного при предыдущей беременности, наличие преэклампсии у матери пациентки.

2. ИМТ (вес, кг / рост, м^2) и среднее артериальное давление (АД) на момент скрининга (среднее АД = (2×диастолическое АД + систолическое АД)/3), мм рт. ст.).

3. Параметры ультразвукового исследования у беременной (кровоток в маточных артериях, состояние внутреннего зева шейки матки и наличие или отсутствие гипертонуса матки), у плода (длина носовой кости, копчико-теменной размер (КТР), толщина воротникового пространства (ТВП), частота сердечных сокращений (ЧСС)). Также у плода оценивалось наличие или отсутствие голопрозоэнцефалии, диафрагмальной грыжи, омфалоцеле, мегацистиса — пороков развития, которые ассоциируются с высоким риском ХА. Ультразвуковое исследование выполнялось в отделении пренатальной диагностики филиала «ГКБ имени В.В. Вересаева» на ультразвуковых аппаратах «Aloka Prosound α 6» («Hitachi Aloka Medical, Ltd.», Япония), «APLIO 500» («Toshiba Medical Systems Corporation», Япония), «GE Healthcare Voluson E6» (GE, США).

4. Определение в сыворотке крови беременной концентрации бета-субъединицы хорионического гонадотропина человека (βХГЧ), протеина А, ассоциированного с беременностью (PAPP-A, Pregnancy-associated Plasma Protein-A), и плацентарного фактора роста человека (PIGF, Placental Growth Factor). Эти показатели определялись методом иммуноферментного анализа на аппарате «AutoDelfla» («PerkinElmer», США) в лаборатории пренатального биохимического скрининга в государственном бюджетном учреждении здравоохранения города Москвы «Центр планирования семьи и репродукции Департамента здравоохранения города Москвы».

Расчет рисков по ХА, ПЭ, ЗРП и ПР в «Astraia Obstetrics» проведен специалистами, сертифицированными FMF с действующей лицензией, и в соответствии с указаниями FMF. В алгоритме расчета рисков ПЭ и ЗРП использовались все вышеуказанные параметры, для расчета рисков ХА и ПР — все вышеуказанные, за исключением PIGF.

Рассчитывался базовый и индивидуальный риск по развитию ХА и индивидуальный риск по развитию ПЭ, ЗРП и ПР. В зависимости от уровня риска все пациентки были разделены на группу низкого риска по любому из четырех оцениваемых исходов (частота 1 : 101 и ниже) и высокого риска (частота 1 : 100 и выше). К группе низкого риска отнесены 9647 пациенток (81,47%), к группе высокого риска — 2194 (18,53%). Из последней группы у значительной части пациенток (1896, 86,41%) одновременно регистрировался высокий риск для нескольких исходов.

Для выполнения цели настоящего исследования были отобраны беременные с наличием высокого риска только для одного из четырех оцениваемых исходов и сформированы подгруппы.

В подгруппу высокого риска ПР включены 52 пациентки, ЗРП — 48, ПЭ — 66 пациенток. Исходно в подгруппу пациенток с высоким риском ХА вошли 434 пациентки, из которых 63 были исключены: у 48 наличие ХА плода было подтверждено

дополнительными методами исследования и беременность была прервана по медицинским показаниям, еще у 15 родились дети с ХА. Из оставшихся 371 пациентки для дальнейшего анализа были отобраны 69, не имевших других изучаемых высоких рисков. Из группы низкого риска методом стратифицированной рандомизации по возрасту были отобраны 208 пациенток в группу контроля для обеспечения соотношения со всеми подгруппами высокого риска 1:1 (рис.).

Оцениваемые параметры **(**материнские репродуктивные факторы)

Для выполнения цели исследования проведен анализ:

- объективных данных (ИМТ);
- данных анамнеза:
  - наличие гинекологических заболеваний (опухоли яичников, миома матки);
  - наличие экстрагенитальной патологии (АГ, заболевания мочевыделительной системы, варикозное расширение вен нижних конечностей (ВРВНК), нарушение функции щитовидной железы);
  - паритет беременностей и родов;
- течения беременности до выполнения первого пренатального скрининга (ранний токсикоз, угрожающий самопроизвольный выкидыш, кровотечение, ЖДА).

Статистический анализ

Данные для нормально распределенных признаков представлены в виде среднеарифметических величин и среднеквадратических отклонений. Проверка гипотез нормальности распределения количественных признаков в каждой из подгрупп проводилась с использованием критериев Колмогорова — Смирнова, Шапиро — Уилка и Крамера — фон Мизеса. Дескриптивные статистики переменных, соответствовавших нормальному распределению, представлены как среднее со стандартным отклонением.

Качественные признаки представлены в виде числа пациенток с анализируемым признаком и доли от общего числа в группе, выраженной в процентах.

Для проверки статистических гипотез применялся дисперсионный анализ, множественные сравнения подгрупп высокого риска с контрольной проводились с помощью критерия Данна, подгрупп высокого риска между собой — с помощью *t*-критерия Стьюдента с поправкой Бонферрони.

Для сравнения количественных признаков применялся критерий хи-квадрат Пирсона. Статистически

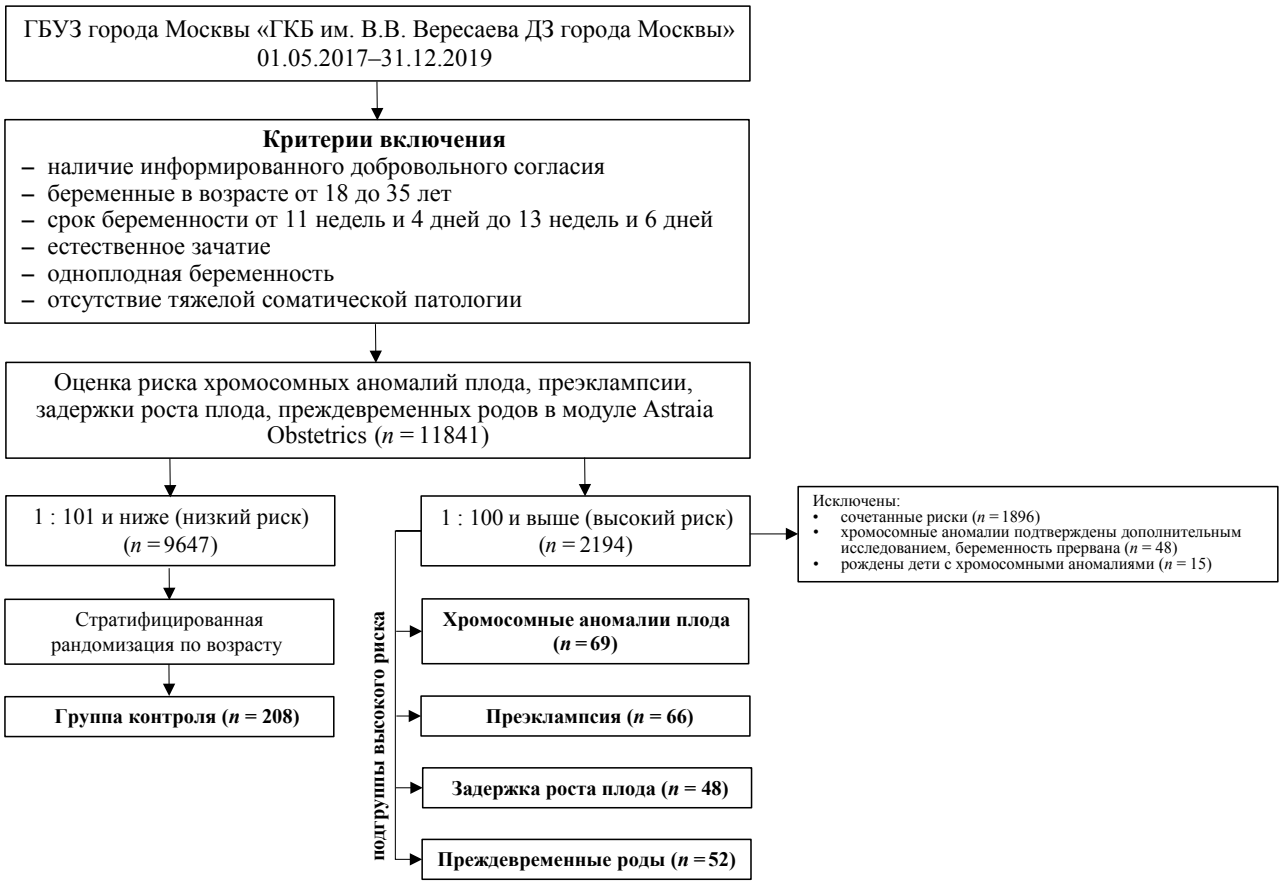

РИС. Потоковая диаграмма включения пациентов в исследование.
FIG. Patient enrollment flowchart.

Таблица 1. **Материнские репродуктивные факторы и осложнения беременности в 1-м триместре в подгруппах высокого риска и в группе контроля**

Table 1. **Maternal reproductive factors and complications of pregnancy in the 1st trimester in high-risk subgroups and in the control group**

Параметр	ХА (*n* = 69)	ПЭ (*n* = 66)	ЗРП (*n* = 48)	ПР (*n* = 52)	Контроль (*n* = 208)	Значение *p**
Возраст, лет	30,1±2,2	27,8±2,1	29,3±2,2	29,8±2,2	29,1±2,1	>0,05
ИМТ, кг/м^2	22,9±1,9	24,1±2,1	23,3±2,0	21,7±1,9	22,5±1,5	>0,05
Экстрагенитальная патология, *n* (%)	45 (65)**	63 (95)**	46 (96)**	49 (94)**	56 (26,9)	<0,001
АГ I и II степени, *n* (%)	38 (41)**	31 (47)**	15 (31)**	18 (35)**	10 (4,8)	<0,001
нарушение функции щитовидной железы, *n* (%)	6 (9)	2 (3)	2 (4)	4 (8)	21 (10,1)	0,342
заболевания мочевыделительной системы, *n* (%)	9 (13)	12 (18)**	21 (44)**	17 (33)**	14 (6,7)	<0,001
ВРВНК, *n* (%)	21 (30)**	18 (27)**	8 (17)**	10 (19)**	11 (5,3)	<0,001
Частота гинекологических заболеваний, *n* (%)	61 (88)**	60 (91)**	41 (85)**	48 (92)**	29 (13,9)	<0,001
опухоли яичников в анамнезе, *n* (%)	23 (33)**	20 (30)	12 (25)	6 (12)**	7 (3)	<0,001
миома матки, *n* (%)	28 (41)**	15 (23)**	5 (10)**	3 (6)	2 (1)	<0,001
Первобеременные, *n* (%)	28 (41)	21 (32)	10 (21)	12 (23)	68 (33)	0,135
Первородящие с наличием беременности (ей) в анамнезе, *n* (%)	23 (33)**	19 (29)	9 (19)	18 (35)**	36 (17)	<0,001
искусственное прерывание беременности, *n* (%)	14 (61)**	5 (26)	1 (11)	2 (11)	12 (33)	0,007
Повторнородящие, *n* (%)	18 (26)	26 (39)	29 (60)	22 (42)	104 (50)	0,002
преждевременные роды, *n* (%)	1 (5,5)	5 (19)	8 (28)**	5 (23)	8 (7,7)	0,064
своевременные роды, *n* (%)	16 (89)	21 (81)	21 (72)	17 (77)	82 (78,8)	0,075
запоздалые роды, *n* (%)	1 (5,5)	-	-	-	14 (13,5)	0,580
искусственное прерывание беременности, *n* (%)	4 (22)	2 (8)	8 (27)**	3 (14)	10 (9,6)	0,086
самопроизвольный аборт, *n* (%)	4 (22)	1 (4)	7 (24)	8 (36)	18 (17,3)	0,062
Осложнения 1-го триместра текущей беременности						
Ранний токсикоз, *n* (%)	5 (7)	4 (6)	3 (6)	1 (2)	9 (4,3)	0,682
Угрожающий самопроизвольный выкидыш, *n* (%)	12 (17)**	12 (18)**	15 (31)**	28 (54)**	8 (3,9)	<0,001
Кровотечение, *n* (%)	9 (13)**	24 (36)**	19 (40)**	17 (33)**	2 (1,0)	<0,001
ЖДА, *n* (%)	9 (13)**	13 (10)**	8 (17)**	3 (6)	6 (3)	<0,001

Примечание. * — для сравнения всех подгрупп высокого риска и группы контроля; ** — $p < 0,05$ для сравнения с группой контроля.

Note. * — to compare all high-risk subgroups and control groups; ** — $p < 0.05$ for comparison with the control group.

значимыми считали различия при уровне значимости $p < 0,05$.

Статистический анализ данных выполнен с помощью статистических пакетов Microsoft Excel 2016 (Microsoft Corporation, США) и IBM SPSS v.22.0 (SPSS: An IBM Company, США).

РЕЗУЛЬТАТЫ

Средний возраст пациенток между подгруппами высокого риска статистически значимо не различался и составил от 27,8 до 30,1 года (табл. 1).

Наиболее высокий ИМТ отмечен в подгруппе риска по ПЭ, при этом среднее значение было ниже 25 кг/м^2 (что соответствует норме), значимых различий между подгруппами и при их попарном сравнении с группой контроля не отмечено.

Частота экстрагенитальной патологии (наличие любого из заболеваний: АГ, заболевания мочевыделительной системы, нарушение функции щитовидной железы, ВРВНК) существенно различалась между подгруппами с высоким риском и группой контроля: 65–96% против 4,8%.

Среди экстрагенитальных заболеваний наиболее частым в подгруппах с высоким риском была АГ I и II степени: 31–47% против группы контроля 4,8%. Между подгруппами высокого риска АГ наиболее часто наблюдалась у пациенток с высоким риском по ПЭ — 47% ($p = 0,034$).

Частота нарушения функции щитовидной железы в группе контроля составила 10,1%, в подгруппах высокого риска от 3 до 9%; статистически значимых различий не отмечено.

ВРВНК существенно чаще наблюдалось в подгруппах с высоким риском: 17–30% против 5,3% в группе контроля.

Заболевания мочевыделительной системы статистически значимо чаще наблюдались в подгруппах с высоким риском по развитию ПЭ, ЗРП и ПР: от 18 до 44% против 6,7% в контрольной группе.

Отмечено существенное преобладание общей частоты гинекологических заболеваний в подгруппах с высоким риском — 85–95% против группы контроля — 13,9%; между подгруппами высокого риска статистически значимых различий не отмечено.

Таблица 2. **Сравнение реальных осложнений и исходов беременности с расчетным риском по «Astraia Obstetrics»**
Table 2. **Comparison of real complications with the estimated risk by Astraia Obstetrics**

Осложнения /исходы беременности	ХА (*n* = 69)	ПЭ (*n* = 66)	ЗРП (*n* = 48)	ПР (*n* = 52)	Контроль (*n* = 208)	Значение *p**
Преэклампсия, *n* (%)	18 (26)	25 (38)**	15 (31)	2 (4)	50 (24)	<0,001
Задержка роста плода, *n* (%)	33 (48)**	14 (21)	16 (33)**	19 (37)**	38 (18)	<0,001
Преждевременные роды, *n* (%)	8 (12)	18 (27)	16 (33)	27 (52)	25 (12)	<0,001
Своевременные роды, *n* (%)	59 (85)	48 (73)	32 (67)	25 (48)	172 (82,7)	<0,001
Запоздалые роды, *n* (%)	2 (3)	-	-	-	11 (5,3)	0,628

Примечание. * — для сравнения всех подгрупп высокого риска и группы контроля; ** — $p < 0,05$ для сравнения с группой контроля.

Note. * — to compare all high-risk subgroups and control groups; ** — $p < 0.05$ for comparison with the control group.

Наличие в анамнезе опухоли яичников чаще наблюдалось в подгруппах с высоким риском: 12–33% против 3% в группе контроля. Самая высокая частота отмечена среди подгруппы ХА: у каждой третьей пациентки в анамнезе была диагностирована опухоль яичников. Миома матки чаще встречалась в подгруппах высокого риска по развитию ХА, ПЭ и ЗРП по сравнению с контролем.

Среди исследуемых пациенток число первобеременных в подгруппах с высоким риском и в группе контроля статистически значимых различий не имело: 21–41% против 33%.

Количество первородящих с наличием беременности в анамнезе в подгруппах с высоким риском по ХА и ПР было выше по сравнению с группой контроля и составило 33–35% против 17%. Среди первородящих искусственное прерывание в анамнезе преобладало в подгруппе с высоким риском по развитию ХА — у 61% против группы контроля — у 33% пациенток.

Количество повторнородящих в группах по риску ЗРП, ПР, ПЭ и группе контроля существенно не отличалось. В подгруппе с высоким риском по развитию ХА повторнородящих было меньше в сравнении с контрольной группой: 26% против 50%. Среди повторнородящих в подгруппе по риску ЗРП в анамнезе чаще отмечались преждевременные роды: 28% против 7,7% в контроле и искусственное прерывание беременности: 27% против 9,6% в контроле.

По частоте осложнений в 1-м триместре настоящей беременности не установлено различий между подгруппами высокого риска и группой контроля для раннего токсикоза. Частота угрожающего самопроизвольного выкидыша существенно различалась между подгруппами с высоким риском и группой контроля: 17–54% против 3,9%. Такие же статистически значимые различия отмечены по частоте кровотечения: в группе с высоким риском она составила 13–40% против 1% в группе контроля. ЖДА статистически значимо чаще наблюдалась в подгруппах высокого риска по развитию ХА, ПЭ и ЗРП по сравнению с контролем.

При изучении реализации риска, рассчитанного по «Astraia Obstetrics» с реальными осложнениями (табл. 2), было установлено, что из всех подгрупп высокого риска частота развития ПЭ была статистически значимо выше по сравнению с контролем только в подгруппе по риску развития этого осложнения. Вместе с этим частота развития ЗРП была статистически значимо выше, чем в контроле, не только в подгруппе по риску этого осложнения, но и в подгруппах по риску ХА и ПР. Частота преждевременных родов была выше, чем в контроле, и в подгруппе по риску этого осложнения, а также в подгруппах по ПЭ и ЗРП.

Частота своевременных родов в подгруппах высокого риска по ХА не отличалась от группы контроля, в остальных группах она составила 48–73%, что было значимо ниже, чем в группе контроля — 82,7%. Запоздалые роды отмечены только в подгруппе с высоким риском по развитию ХА — 3% и в группе контроля 5,3%.

ОБСУЖДЕНИЕ

Большинство технологий по предупреждению неблагоприятных перинатальных осложнений при наступившем факте беременности являются неэффективными [11–13]. В связи с этим идентификация не распознанного ранее заболевания или материнских факторов риска, которые могут повлиять на показатели гестационных осложнений, является крайне важной задачей акушеров-гинекологов и основанием для проведения на этапе подготовки к беременности более глубоких обследований с целью окончательного подтверждения или исключения патологического процесса [14].

В нашем исследовании на обязательном пренатальном скрининге I триместра с использованием программы «Astraia Obstetrics» у 81,47% обследованных установлен низкий риск по развитию ХА, ПЭ, ЗРП и ПР. Наши данные показывают близкие значения риска по развитию ХА и ПЭ при сравнении с данными аналогичных отечественных и зарубежных исследований[3][15].

Нами установлена ассоциация между высоким риском по всем изученным исходам и АГ I и II ст.,

[3] Министерство здравоохранения Алтайского края. http://zdravalt.ru/society-and-us/news/uvidet-vsye-chto-vkhodit-v-kazhdyy-iz-tryekh-obyazatelnykh-v-period-beremennosti-skriningov-i-pochem/ (дата обращения: 15.05.2020).

ВРВНК, опухолями яичников в анамнезе. Ассоциация хронической АГ с повышенным риском ЗРП и ПЭ ранее была показана в работе A.M. Panaitescu и соавт. [16]. В крупном когортном исследовании, включавшем около 110 тыс. беременных, у пациенток с АГ был повышен риск ПЭ (отношение шансов [ОШ] 5,76 (95% доверительный интервал [95% ДИ]: 4,93–6,73) и ЗРП (ОШ 2,6 (95% ДИ 1,79–2,39) [17]. В исследовании Г.Б. Безнощенко и соавт. [18] у пациенток с ВРВНК отмечено повышение риска угрожающего выкидыша и ЗРП.

В трех подгруппах высокого риска (ХА, ПЭ, ЗРП) отмечена бóльшая частота миомы матки и ЖДА по сравнению с контролем. По данным российских и зарубежных авторов, диагностированная в прегравидарном периоде и в 1-м триместре ЖДА повышает риск ЗРП, ПР, гипоксии плода [8], а по данным M. Cordina и соавт. [19], существует взаимосвязь между концентрацией материнского гемоглобина при сроке беременности 27–29 нед. и тяжестью возникшей ПЭ.

Первородящие с наличием беременности в анамнезе чаще встречались в подгруппах по высокому риску ПР и ХА, в последней подгруппе также чаще отмечено наличие в анамнезе искусственного прерывания беременности. Вероятной причиной высокого риска ХА у этой подгруппы пациенток может рассматриваться нарушение механизмов плацентации при измененной стенке матки, развитие плацентарной недостаточности, снижение ее гормонопродуцирующей функции, в том числе уровня гормонов, которые используются как биомаркеры при первом пренатальном скрининге.

По данным литературы такие осложнения беременности, как ПЭ, ЗРП, АГ, связывают с ожирением [6]. В нашем исследовании у женщин во всех подгруппах ИМТ соответствовал норме и не влиял на показатели риска. Частота нарушения функции щитовидной железы, развития раннего токсикоза при текущей беременности, самопроизвольного аборта в анамнезе, числа первобеременных/повторнобеременных не отличалась в подгруппах высокого риска от контрольной группы. Требуются дальнейшие исследования по изучению влияния перечисленных факторов на повышение рисков при пренатальном скрининге.

При сравнении риска, рассчитанного по «Astraia Obstetrics», с реальными осложнениями определено, что частота развития ЗРП и ПР была статистически значимо выше, чем в контроле, не только в подгруппах по риску этих осложнений, но и в других подгруппах. Мультифакторность причин, приводящих к развитию ЗРП и ПР, и реализация их после проведенного скрининга в первом триместре беременности приводит к повышению реальной частоты указанных осложнений при исходе беременности.

Наше исследование является одним из первых по изучению влияния материнских репродуктивных факторов на показатели риска по ХА, ПЭ, ЗРП и ПР, оцененных при проведении пренатального скрининга в первом триместре беременности с помощью модуля «Astraia Obstetrics».

Вышеизложенные данные свидетельствуют о необходимости дальнейшего углубленного изучения диагностических и прогностических аспектов биохимического скрининга с целью повышения эффективности пренатального мониторинга и максимально ранней диагностики таких осложнений беременности, как ЗРП, ПЭ и ПР, приводящих к осложненному течению беременности и неблагоприятным последствиям для плода.

Проведенное исследование имеет ограничения, учитывая выделение подгрупп исключительно с одним высоким риском, в то время как бóльшая часть пациенток с высоким риском имела его одновременно по нескольким исходам. Это необходимо учитывать при планировании будущих исследований.

ЗАКЛЮЧЕНИЕ

На обязательном пренатальном скрининге 1-го триместра с использованием программы «Astraia Obstetrics» к группе высокого риска по развитию ХА, ПЭ, ЗРП и ПР отнесено 18,53% обследованных, у значительной части из которых одновременно регистрировался высокий риск для нескольких исходов. Установлена ассоциация между высоким риском по всем изученным исходам и АГ I и II ст., ВРВНК, опухолями яичников в анамнезе. В подгруппах высокого риска по ХА, ПЭ и ЗРП отмечена бóльшая частота миомы матки и ЖДА по сравнению с контролем. Частота развития ЗРП и ПР статистически значимо выше, чем в контроле, не только в подгруппах по риску этих осложнений, но и в других подгруппах.

ВКЛАД АВТОРОВ

П.М. Самчук разработал основную концепцию и дизайн исследования. А.И. Ищенко разработал дизайн исследования и написал основную часть финальной версии статьи. Э.Л. Азоева осуществляла набор пациенток, сбор клинических, лабораторных и анкетных данных, статистическую обработку и написала часть финальной версии статьи. Все авторы утвердили окончательную версию публикации.

AUTHOR CONTRIBUTIONS

Peter M. Samchuk developed the basic concept and design of the study. Anatoliy I. Ishchenko designed the study and wrote the main part of the final article. Evelina L. Azoeva recruited patients, collected clinical, laboratory and personal data, statistically processed and wrote part of the final version of the article. All authors approved the final version of the publication.

ЛИТЕРАТУРА / REFERENCES

1 *Livrinova V., Petrov I., Samardziski I., et al.* Clinical importance of low level of PAPP-a in first trimester of pregnancy — an obstetrical dilemma in chromomally normal fetus. 2019; 7(9): 1475–79. https://doi.org/10.3889/oamjms.2019.384 PMID: 31198458

2 Акушерство: Национальное руководство. Под ред. Г.М. Савельевой, Г.Т. Сухих, В.Н. Серова, В.Е. Радзинского. М.: ГЭОТАР-Медиа. 2019; 1080.

3 *Радзинский В. Е.* Акушерская агрессия, v. 2.0. М.: Издательство журнала StatusPraesens. 2017; 872.

4 *Usta I.M., Zoorob D., Abu-Musa A., et al.* Obstetric outcome of teenage pregnancies compared with adult pregnancies. 2008; 87(2): 178–83. https://doi.org/10.1080/00016340701803282 PMID: 18231885

5 *Ciancimino L., Laganà A.S., Chiofalo B., et al.* Would it be too late? A retrospective case-control analysis to evaluate maternal-fetal outcomes in advanced maternal age. 2014; 290(6): 1109–14. https://doi.org/10.1007/s00404-014-3367-5 PMID: 25027820

6 *Langley S.* A Nutrition Screening Form for Female Infertility Patients. 2014; 75(4): 195–201. https://doi.org/10.3148/cjdpr-2014-024 PMID: 26067073

7 Диагностика и лечение сердечно-сосудистых заболеваний при беременности 2018. Национальные рекомендации. Российский кардиологический журнал. 2018; 3(155): 91–134. http://dx.doi.org/10.15829/1560-4071-2018-3-91-134

8 *Стуклов Н.И.* Железодефицитная анемия в практике гинеколога. Алгоритмы диагностики, профилактики и лечения. Акушерство и гинекология. 2016; 7: 99–104. http://doi.org/10.18565/aig.2016.7.99-104

9 *Farkash E., Weintraub A.Y., Sergienko R., et al.* Acute antepartum pyelonephritis in pregnancy: a critical analysis of risk factors and outcomes. Eur J Obstet Gynecol Reprod Biol. 2012; 162(1): 24–7. https://doi.org/10.1016/j.ejogrb.2012.01.024 PMID: 22381037

10 *Matuszkiewicz-Rowińska J., Małyszko J., Wieliczko M.* Urinary tract infections in pregnancy: old and new unresolved diagnostic and therapeutic problems. Arch Med Sci. 2015; 11(1): 67–77. https://doi.org/10.5114/aoms.2013.39202 PMID: 25861291

11 *Mason E., Chandra-Mouli V., Baltag V., et al*. Preconception care: advancing from 'important to do and can be done' to 'is being done and is making a difference'. Reproductive health. 2014; 11 (Suppl 3): S8. https://doi.org/10.1186/1742-4755-11-S3-S8 PMID: 25415261

12 *Dean S.V., Imam A.M., Lassi Z.S., Bhutta Z.A.* Importance of intervening in the preconception period to impact pregnancy outcomes. 2013; 74: 63–73. https://doi.org/10.1159/000348402 PMID: 23887104

13 *Dean S.V., Lassi Z.S., Imam A.M., Bhutta Z.A.* Preconception care: closing the gap in the continuum of care to accelerate improvements in maternal, newborn and child health. Reprod Health. 2014; 11(Suppl 3): S1. https://doi.org/10.1186/1742-4755-11-S3-S1 PMID: 25414942

14 *Тихомиров А.Л., Сарсания С.И.* Проблема железодефицитной анемии у женщин: пути решения. РМЖ. Мать и дитя. 2020; 1: 44–50. https://doi.org/10.32364/2618-8430-2020-3-1-44-50

1 *Livrinova V., Petrov I., Samardziski I., et al.* Clinical importance of low level of PAPP-a in first trimester of pregnancy — an obstetrical dilemma in chromomally normal fetus. 2019; 7(9): 1475–79. https://doi.org/10.3889/oamjms.2019.384 PMID: 31198458

2 Akusherstvo: Natsional'noe rukovodstvo. Pod red. G.M. Savel'evoi, G.T. Sukhikh, V.N. Serova, V.E. Radzinskogo. [Obstetrics: National guidance.] Moscow: GEOTAR-Media. 2019; 1080 (In Russian).

3 *Radzinskii V. E.* Akusherskaya agressiya, v. 2.0. [Obstetric aggression, v. 2.0.] Moscow: StatusPraesens. 2017; 872 (In Russian).

4 *Usta I.M., Zoorob D., Abu-Musa A., et al.* Obstetric outcome of teenage pregnancies compared with adult pregnancies. 2008; 87(2): 178–83. https://doi.org/10.1080/00016340701803282 PMID: 18231885

5 *Ciancimino L., Laganà A.S., Chiofalo B., et al.* Would it be too late? A retrospective case-control analysis to evaluate maternal-fetal outcomes in advanced maternal age. 2014; 290(6): 1109–14. https://doi.org/10.1007/s00404-014-3367-5 PMID: 25027820

6 *Langley S.* A Nutrition Screening Form for Female Infertility Patients. 2014; 75(4): 195–201. https://doi.org/10.3148/cjdpr-2014-024 PMID: 26067073

7 Diagnostika i lechenie serdechno-sosudistykh zabolevanii pri beremennosti 2018. Natsional'nye rekomendatsii. [Diagnosis and treatment of cardiovascular diseases during pregnancy 2018. National Guidelines. Developed by the Committee of experts of the Russian society of cardiology (RSC). Section of cardiovascular diseases in pregnant women]. Russ J Cardiol. 2018; 3 (155): 91–134 (In Russian). http://dx.doi.org/10.15829/1560-4071-2018-3-91-134

8 *Stuklov N.I.* Zhelezodefitsitnaya anemiya v praktike ginekologa. Algoritmy diagnostiki, profilaktiki i lecheniya. [Iron-deficiency anemia in the practice of a gynecologist. Algorithms for diagnosis, prevention, and treatment.] The Journal Obstetrics and Gynecology. 2016; 7: 99–104 (In Russian). http://doi.org/10.18565/aig.2016.7.99-104

9 *Farkash E., Weintraub A.Y., Sergienko R., et al.* Acute antepartum pyelonephritis in pregnancy: a critical analysis of risk factors and outcomes. Eur J Obstet Gynecol Reprod Biol. 2012; 162(1): 24–7. https://doi.org/10.1016/j.ejogrb.2012.01.024 PMID: 22381037

10 *Matuszkiewicz-Rowińska J., Małyszko J., Wieliczko M.* Urinary tract infections in pregnancy: old and new unresolved diagnostic and therapeutic problems. Arch Med Sci. 2015; 11(1): 67–77. https://doi.org/10.5114/aoms.2013.39202 PMID: 25861291

11 *Mason E., Chandra-Mouli V., Baltag V., et al*. Preconception care: advancing from 'important to do and can be done' to 'is being done and is making a difference'. Reproductive health. 2014; 11 (Suppl 3): S8. https://doi.org/10.1186/1742-4755-11-S3-S8 PMID: 25415261

12 *Dean S.V., Imam A.M., Lassi Z.S., Bhutta Z.A.* Importance of intervening in the preconception period to impact pregnancy outcomes. 2013; 74: 63–73. https://doi.org/10.1159/000348402 PMID: 23887104

13 *Dean S.V., Lassi Z.S., Imam A.M., Bhutta Z.A.* Preconception care: closing the gap in the continuum of care to accelerate improvements in maternal, newborn and child health. Reprod Health. 2014; 11(Suppl 3): S1. https://doi.org/10.1186/1742-4755-11-S3-S1 PMID: 25414942

14 *Tikhomirov A.L., Sarsaniya S.I.* Problema zhelezodefitsitnoi anemii u zhenshchin: puti resheniya. [The problem of iron-deficiency anemia in women: solutions.] Russian Journal of Woman and Child Health. 2020; 1: 44–50 (In Russian). https://doi.org/10.32364/2618-8430-2020-3-1-44-50

15 *O'Gorman N., Wright D., Poon L.C., et al.* Accuracy of competing-risks model in screening for pre-eclampsia by maternal factors and biomarkers at 11–13 weeks' gestation. Ultrasound Obstet Gynecol. 2017 Jun; 49(6): 751–5. https://doi.org/10.1002/uog.17399 PMID: 28067011

16 *Panaitescu A.M., Baschat A.A., Akolekar R., et al.* Association of chronic hypertension with birth of small-for-gestational-age neonate. Ultrasound Obstet Gynecol. 2017 Sep; 50(3): 361–6. https://doi.org/10.1002/uog.17553 PMID: 28636133

17 *Panaitescu A. M., Syngelaki A., Prodan N., et al.* Chronic hypertension and adverse pregnancy outcome: a cohort study. Ultrasound Obstet Gynecol. 2017 Aug; 50(2): 228–35. https://doi.org/10.1002/uog.17493 PMID: 28436175

18 *Безнощенко Г.Б., Кравченко Е.Н., Цуканов Ю.Т. и др.* Варикозная болезнь у беременных: особенности гестационного периода, флебогемодинамика малого таза и нижних конечностей. Российский вестник акушера-гинеколога. 2016; 16(3): 4–8. https://doi.org/10.17116/rosakush20161634-8

19 *Cordina M., Marianna S., Fernandez M., et al.* Maternal hemoglobin at 27-29 weeks' gestation and severity of pre-eclampsia. J Matern Fetal Neonatal Med. 2015 Sep; 28(13): 1575–80. https://doi.org/10.3109/14767058.2014.961006 PMID: 25184521

15 *O'Gorman N., Wright D., Poon L.C., et al.* Accuracy of competing-risks model in screening for pre-eclampsia by maternal factors and biomarkers at 11-13 weeks' gestation. Ultrasound Obstet Gynecol. 2017 Jun; 49(6): 751–5. https://doi.org/10.1002/uog.17399 PMID: 28067011

16 *Panaitescu A.M., Baschat A.A., Akolekar R., et al.* Association of chronic hypertension with birth of small-for-gestational-age neonate. Ultrasound Obstet Gynecol. 2017 Sep; 50(3): 361–6. https://doi.org/10.1002/uog.17553 PMID: 28636133

17 *Panaitescu A. M., Syngelaki A., Prodan N., et al.* Chronic hypertension and adverse pregnancy outcome: a cohort study. Ultrasound Obstet Gynecol. 2017 Aug; 50(2): 228–35. https://doi.org/10.1002/uog.17493 PMID: 28436175

18 *Beznoshchenko G.B., Kravchenko E.N., Tsukanov Yu.T., et al.* Varikoznaya bolezn' u beremennykh: osobennosti gestatsionnogo perioda, flebogemodinamika malogo taza i nizhnikh konechnostei. [Varicose veins in pregnant women: Specific features of a gestational period, phlebohemodynamics of the small pelvis and lower limbs]. Russian Bulletin of Obstetrician-Gynecologist. 2016; 16(3): 4–8 (In Russian). https://doi.org/10.17116/rosakush20161634-8

19 *Cordina M., Marianna S., Fernandez M., et al.* Maternal hemoglobin at 27-29 weeks' gestation and severity of pre-eclampsia. J Matern Fetal Neonatal Med. 2015 Sep; 28(13): 1575–80. https://doi.org/10.3109/14767058.2014.961006 PMID: 25184521

ИНФОРМАЦИЯ ОБ АВТОРАХ / INFORMATION ABOUT THE AUTORS

Самчук Петр Михайлович✉, д-р мед. наук, профессор кафедры акушерства и гинекологии № 1 ФГАОУ ВО «Первый МГМУ им. И.М. Сеченова» (Сеченовский Университет); руководитель Университетской клиники перинатального акушерства при ГБУЗ города Москвы «Городская клиническая больница им. В.В. Вересаева» Департамента здравоохранения города Москвы.
ORCID: https://orcid.org/0000-0001-7882-8922

Ищенко Анатолий Иванович, д-р мед. наук, профессор, зав. кафедрой акушерства и гинекологии № 1; директор клиники акушерства и гинекологии им. В.Ф. Снегирёва ФГАОУ ВО «Первый МГМУ им. И.М. Сеченова» (Сеченовский Университет).
ORCID: https://orcid.org/0000-0003-3338-1113

Азоева Эвелина Лазаревна, соискатель кафедры акушерства и гинекологии № 1 ФГАОУ ВО «Первый МГМУ им. И.М. Сеченова» (Сеченовский Университет); врач акушер-гинеколог, заведующая операционным отделением филиала ГБУЗ города Москвы «Городская клиническая больница им. В.В. Вересаева» Департамента здравоохранения города Москвы.
ORCID: https://orcid.org/0000-0002-3711-2423

Petr M. Samchuk✉, Dr. of Sci. (Medicine), Professor, Department of Obstetrics and Gynecology No. 1, Sechenov First Moscow State Medical University (Sechenov University); Head of the University Clinic of Perinatal Obstetrics, Moscow State Clinical Hospital named after V.V. Veresaev.
ORCID: https://orcid.org/0000-0001-7882-8922

Anatoliy I. Ishchenko, Dr. of Sci. (Medicine), Professor, Head of the Department of Obstetrics and Gynecology No. 1; Head of the Clinic of Obstetrics and Gynecology named after V.F. Snegirev, Sechenov First Moscow State Medical University (Sechenov University).
ORCID: https://orcid.org/0000-0003-3338-1113

Evelina L. Azoeva, applicant at the Department of Obstetrics and Gynecology No. 1, Sechenov First Moscow State Medical University (Sechenov University); obstetrician-gynecologist, the chief of operating department, branch of the Moscow State Clinical Hospital named after V.V. Veresaev.
ORCID: https://orcid.org/0000-0002-3711-2423

✉ Автор, ответственный за переписку / Corresponding author

УДК [616.61-002.1-02:616.381-008.331.1]-092
https://doi.org/10.47093/2218-7332.2020.11.3.47-56

Check for updates
CC BY 4.0

VEGF-C — биомаркер повреждения почек при экспериментальной интраабдоминальной гипертензии

В.В. Яковлев[1,✉], А.В. Бадаева[1], Е.И. Иванова[2], Л.О. Севергина[1], Л.Д. Мальцева[1], О.Л. Морозова[1]

[1] ФГАОУ ВО «Первый Московский государственный медицинский университет им. И.М. Сеченова» Минздрава России (Сеченовский Университет)
ул. Трубецкая, д. 8, стр. 2, г. Москва, 119991, Россия
[2] ФГБНУ «Российский научный центр хирургии им. академика Б.В. Петровского»
пер. Абрикосовский, д. 2, ГСП-1, г. Москва, 119991, Россия

Аннотация

Лимфангиогенез играет важную роль в развитии воспаления паренхимы почек при их повреждении. Васкулоэндотелиальный фактор роста тип С (vascular endothelial growth factor, VEGF-C) — цитокин, регулирующий лимфангиогенез, — является потенциальным ранним биомаркером острого повреждения почек.

Цель. Изучить содержание VEGF-C в почечном гомогенате и сыворотке крови новорожденных крыс с экспериментальной интраабдоминальной гипертензией (ИАГ) различной тяжести и длительности, установить взаимосвязь с морфологическими изменениями в паренхиме почек.

Материалы и методы. Эксперимент проведен на 50 новорожденных крысах линии Wistar, которые были разделены на 5 групп по 10 особей: группы 1 и 2 с легкой ИАГ длительностью 5 и 10 дней соответственно, группы 3 и 4 с тяжелой ИАГ длительностью 5 и 10 дней соответственно и 5-я контрольная группа. ИАГ достигалась введением стерильного вазелина в брюшную полость до заданного уровня интраабдоминального давления под контролем интравезикальной манометрии. Содержание VEGF-C измерялось методом ELISA. Морфологическое исследование биопсийного материала и его фотосъемка осуществлялись на микроскопе Leica DM2000. Сравнение групп проводилось с помощью критериев Манна — Уитни, Краскела — Уоллиса, Вилкоксона; проводился однофакторный дисперсионный анализ.

Результаты. Отмечено увеличение концентрации VEGF-C в почечном гомогенате во всех экспериментальных группах ($p_к < 0{,}001$). Степень повышения VEGF-C зависела от тяжести ИАГ ($p < 0{,}05$), но не от длительности экспозиции ИАГ. Содержание VEGF-C в сыворотке крови было повышено только в 3-й группе ($p_к = 0{,}011$). При морфологическом исследовании установлены изменения, которые характерны для гидропической дистрофии: изменение высоты канальцевого эпителия, нарастание отека интерстиция, расширение мочевых пространств гломерул. Степень морфологических изменений паренхимы почек зависела от тяжести и длительности ИАГ.

Заключение. Наблюдалась взаимосвязь между морфологическими изменениями паренхимы почек при ИАГ различной тяжести и длительности и изменением уровня VEGF-C в почечном гомогенате.

Ключевые слова: интраабдоминальная гипертензия, повреждение почек, лимфангиогенез, биомаркер, VEGF-C, дети

Рубрики MESH:
КРЫСЫ
ЖИВОТНЫЕ
ВНУТРИБРЮШНАЯ ГИПЕРТЕНЗИЯ — КРОВЬ
ВНУТРИБРЮШНАЯ ГИПЕРТЕНЗИЯ — ПАТОФИЗИОЛОГИЯ
ПОЧЕК ОСТРОЕ ПОВРЕЖДЕНИЕ — ДИАГНОСТИКА
ПОЧЕК ОСТРОЕ ПОВРЕЖДЕНИЕ — ПАТОФИЗИОЛОГИЯ
КРОВЕНОСНЫХ СОСУДОВ ЭНДОТЕЛИАЛЬНЫЙ ФАКТОР РОСТА — КРОВЬ

Для цитирования: Яковлев В.В., Бадаева А.В., Иванова Е.И., Севергина Л.О., Мальцева Л.Д., Морозова О.Л. VEGF-C — биомаркер повреждения почек при экспериментальной интраабдоминальной гипертензии. Сеченовский вестник. 2020; 11(3): 47–56. https://doi.org/10.47093/2218-7332.2020.11.3.47-56

КОНТАКТНАЯ ИНФОРМАЦИЯ:
Яковлев Владислав Вячеславович, аспирант кафедры патофизиологии ФГАОУ ВО «Первый МГМУ им. И.М. Сеченова» Минздрава России (Сеченовский Университет)
Адрес: ул. Трубецкая, д. 8, стр. 2, г. Москва, 119991, Россия
Тел.: +7 (926) 761-20-68
E-mail: vladislav.iak@gmail.com

Конфликт интересов. Авторы заявляют об отсутствии конфликта интересов.
Финансирование. Исследование выполнено при финансовой поддержке Российского фонда фундаментальных исследований (РФФИ) в рамках научного проекта № 20-315-90075.

Статья поступила в редакцию: 23.08.2020
Статья принята к печати: 12.10.2020
Дата публикации: 25.11.2020

VEGF-C — a biomarker of renal injury in the experimental model of intra-abdominal hypertension

Vladislav V. Iakovlev[1,✉], Anastasiia V. Badaeva[1], Elena I. Ivanova[2], Lyubov O. Severgina[1], Larisa D. Maltseva[1], Olga L. Morozova[1]

[1] Sechenov First Moscow State Medical University (Sechenov University)
8/2, Trubetskaya str., Moscow, 119991, Russia
[2] Petrovsky National Research Centre of Surgery
2, Abrikosovsky lane, GSP-1, Moscow, 119991, Russia

Abstract

Lymphangiogenesis plays an important role in development of renal parenchyma inflammation during kidney injury. Vascular endothelial growth factor type C (VEGF-C), cytokine that regulates lymphangiogenesis, is a potential early biomarker for acute kidney injury.

Aim. To study the concentration of VEGF-C in renal homogenate and blood serum of newborn rats with experimental intra-abdominal hypertension (IAH) of varying severity and duration, to establish a relationship with morphological changes in the renal tissue.

Materials and methods. The experiment was conducted on 50 newborn Wistar rats. Rats were divided into 5 groups of 10 rats each: groups 1 and 2 with mild IAH lasting 5 and 10 days, respectively, and groups 3 and 4 with severe IAH lasting 5 and 10 days, respectively, and the control group. IAH was modelled by injecting sterile vaseline into the abdominal cavity to a predetermined level of IAH under the control of intra-vesical manometry. VEGF-C content was measured by ELISA. Morphological examination of the biopsy material and its photography were carried out using a Leica DM2000 microscope. The Mann—Whitney, Kruskal—Wallis, Wilcoxon tests, as well as one-way ANOVA, were used for statistical analysis.

Results. The level of VEGF-C in the renal homogenate was increased in all groups ($p_c < 0.001$); the degree of VEGF-C increase depended on the severity of IAH ($p < 0.05$) but not on the duration of IAH exposure. The VEGF-C blood serum level was increased only in group 3 ($p_c = 0.011$). Morphological analysis showed hydropic dystrophy: changes in the height of the tubular epithelium, an increase in interstitial edema, expansion of the urinary spaces of glomeruli. The degree of morphological changes depended on the severity and duration of IAH.

Conclusion. Changes in VEGF-C level assessed in the renal homogenate correlated with morphological changes in renal tissue of rats with different severity and duration of IAH.

Keywords: intra-abdominal hypertension, kidney injury, lymphangiogenesis, biomarker, VEGF-C, children
MeSH terms:
RATS
ANIMALS
INTRA-ABDOMINAL HYPERTENSION — BLOOD
INTRA-ABDOMINAL HYPERTENSION — PHYSIOPATHOLOGY
ACUTE KIDNEY INJURY — DIAGNOSIS
ACUTE KIDNEY INJURY — PHYSIOPATHOLOGY

VASCULAR ENDOTHELIAL GROWTH FACTOR — BLOOD

For citation: Iakovlev V.V., Badaeva A.V., Ivanova E.I., Severgina L.O., Maltseva L.D., Morozova O.L. VEGF-C — a biomarker of renal injury in the experimental model of intra-abdominal hypertension. Sechenov Medical Journal. 2020; 11(3): 47–56. https://doi.org/10.47093/2218-7332.2020.11.3.47-56

CONTACT INFORMATION:
Vladislav V. Iakovlev, Postgraduate, Pathophysiology Department, Sechenov First Moscow State Medical University (Sechenov University)
Address: 8/2, Trubetskaya str., Moscow, 119991, Russia
Tel.: 8 (926) 761-20-68
E-mail: vladislav.iak@gmail.com

Conflict of interests. The authors declare that there is no conflict of interests.
Financial support. The reported study was funded by Russian Foundation for Basic Research (RFBR), project number № 20-315-90075.

The article received: 23.08.2020
The article approved for publication: 12.10.2020
Date of publication: 25.11.2020

Список сокращений:

VEGF — vascular endothelial growth factor, васкулоэндотелиальный фактор роста
VEGFR — vascular endothelial growth factor receptor, рецептор васкулоэндотелиального фактора роста
VCAM-1 — vascular cell adhesion molecule 1, васкулярная молекула клеточной адгезии 1
ICAM-1 — inter-cellular adhesion molecule 1, молекула межклеточной адгезии 1
TGF-β1 — transforming growth factor beta 1, трансформирующий фактор роста 1
ИАГ — интраабдоминальная гипертензия
СИАГ — синдром интраабдоминальной гипертензии
ИАД — интраабдоминальное давление

Васкулоэндотелиальный фактор роста тип С (vascular endothelial growth factor, VEGF-C) — представитель семейства сосудистых факторов роста, регулирующих ангиогенез в физиологических и патологических условиях. VEGF-C оказывает действие, связываясь со своими рецепторами VEGFR-2 (vascular endothelial growth factor receptor) и VEGFR-3 на поверхности эндотелиоцитов. При этом рецепторы VEGFR-3 экспрессируются преимущественно лимфатическими эндотелиоцитами, тогда как VEGFR-2 представлены на поверхности эндотелиоцитов как лимфатических, так и кровеносных сосудов [1]. Действие VEGF-C на лимфатические эндотелиоциты через VEGFR-3 имеет решающее значение для их выживаемости, пролиферации и миграции [2], что делает VEGF-C ключевым фактором, регулирующим лимфангиогенез. Связываясь с VEGFR-2, VEGF-C также оказывает влияние на кровеносные сосуды [3–5].

Лимфатические сосуды играют важную роль в развитии воспаления паренхимы почек. Отек тубулоинтерстициального пространства, возникающий в процессе воспалительного ответа, индуцирует ремоделирование межклеточного матрикса, которое впоследствии может приводить к фиброзу. Лимфангиогенез, стимулируемый при воспалении, улучшает дренаж межклеточной жидкости, обеспечивает условия для миграции и активации иммунных клеток, ускоряет удаление остатков погибших клеток и провоспалительных медиаторов [6]. В конечном счете эти процессы приводят к уменьшению интенсивности воспалительного ответа и, как следствие, к уменьшению неспецифического повреждения паренхимы [4].

Сигнальный путь VEGF-C/VEGFR-3 оказывает существенное влияние на процесс воспаления, сопровождающегося отеком [7]. На экспериментальной модели односторонней обструкции мочеточника было показано, что интенсивность лимфангиогенеза коррелирует с экспрессией VEGF-C и VEGF-D в почках и выраженностью фиброза. Также было показано, что источником VEGF-C в почках являются макрофаги и тубулоэпителиальные клетки. При этом экспрессия VEGF-C в M2-поляризованных макрофагах выше, чем в M1 [8]. Эти данные подтверждаются результатами исследования S. Hasegawa и соавт. [9], согласно которым VEGF-C снижает интенсивность макрофагальной инфильтрации, в особенности M1-поляризованных макрофагов. Они продемонстрировали, что VEGF-C в модели односторонней обструкции мочеточника снижал экспрессию коллагена 1-го типа и трансформирующего фактора роста бета-1 (transforming growth factor beta 1, TGF-β1). *In vitro* VEGF-C стимулировал пролиферацию лимфатических эндотелиоцитов и индуцировал в них экспрессию молекул адгезии

ICAM-1 (inter-cellular adhesion molecule 1, молекула межклеточной адгезии 1), VCAM-1 (vascular cell adhesion molecule 1, васкулярная молекула клеточной адгезии 1) и E-селектинов. В исследовании X. Chang и соавт. [10] установлено регуляторное влияние VEGF-C на выживаемость тубулоэпителиальных клеток и процесс аутофагии. Таким образом, было показано, что в почках VEGF-C выполняет защитную и противовоспалительную функцию.

Исследований, в которых изучается лимфангиогенез при заболеваниях почек, крайне мало, в особенности в контексте острого повреждения почек. На данный момент наиболее полно эта тема освещена в исследовании A. Zarjou и соавт. [11]. На экспериментальной мышиной модели реперфузионного повреждения почек было показано, что уровень экспрессии VEGF-C в почках и его концентрация в сыворотке крови при остром повреждении почек повышается. Похожая картина наблюдается и на мышиной модели цисплатин-индуцированного повреждения почек. При этом повышение концентрации VEGF-C также обнаруживается в моче. Важно отметить, что повышение уровня экспрессии и концентрации в сыворотке и в моче наблюдалось при моделировании как острого, так и хронического цисплатин-индуцированного повреждения почек. Таким образом, измерение VEGF-C в сыворотке и/или в моче может стать важным инструментом диагностики состояния паренхимы почек.

Острое повреждение почек — важное звено патогенеза синдрома интраабдоминальной гипертензии (СИАГ) — нарушения функции органа или системы органов, возникающего или усугубляющегося на фоне интраабдоминальной гипертензии (ИАГ) [12]. В связи с более низкими показателями артериального давления и более высокими показателями нормального интраабдоминального давления (ИАД), по сравнению со взрослыми, СИАГ у детей может развиваться при менее выраженном подъеме ИАД [13]. При этом новорожденные особенно чувствительны к ИАГ в связи с морфофункциональными особенностями организма [14, 15]. Совершенствование диагностики и тактики ведения СИАГ позволило снизить смертность взрослых пациентов с СИАГ с 80 до 37% [16–18]. Однако среди пациентов детского возраста смертность от СИАГ остается на стабильном уровне в 40–60% [19, 20]. Ключом к решению этой проблемы могут стать новые методы ранней диагностики повреждения почек, которые позволят своевременно выявлять показания для ренопротективной терапии.

Мы предположили, что колебания VEGF-C в почечном гомогенате и сыворотке крови новорожденных крыс с ИАГ разной тяжести и длительности могут отражать наличие повреждения почек и его интенсивность. **Цель нашего исследования:** изучить содержание VEGF-C в почечном гомогенате и сыворотке крови новорожденных крыс с экспериментальной ИАГ различной тяжести и длительности, установить взаимосвязь с морфологическими изменениями в паренхиме почек.

МАТЕРИАЛЫ И МЕТОДЫ

Этика

Проведение исследования одобрено локальным этическим комитетом ФГАОУ ВО «Первый МГМУ им. И.М. Сеченова» 04.12.2019 (выписка из протокола заседания № 16-19). Все процедуры с участием экспериментальных животных проводились в соответствии с ГОСТ 33215-2014 от 1.07.2016, ГОСТ 33216-2014 от 1.07.2016 и Руководством по уходу и использованию лабораторных животных (Guide for the Care and Use of Laboratory Animals, 8th edition) [21].

Экспериментальные животные

Эксперимент проведен на 50 новорожденных крысах Wistar (возраст 10–12 дней), которые были разделены на 5 групп по 10 особей в каждой: группы 1 и 2 — с легкой ИАГ длительностью 5 и 10 дней соответственно, группы 3 и 4 — с тяжелой ИАГ длительностью 5 и 10 дней соответственно и 5-я группа — контрольная (рис. 1).

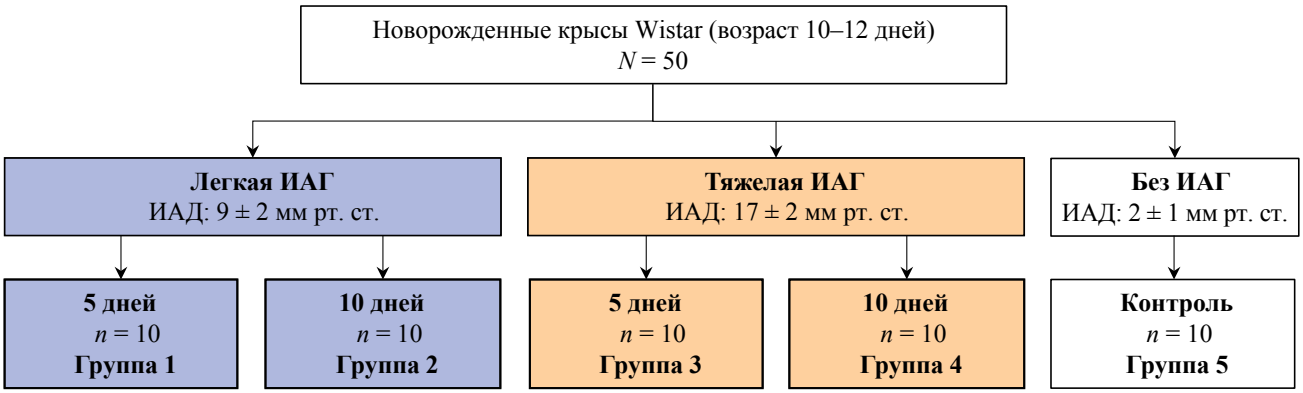

РИС. 1. Схема исследования.
FIG. 1. Scheme of the study.

Моделирование интраабдоминальной гипертензии

Моделирование ИАГ на крысах достигалось введением стерильного вазелина в брюшную полость до заданного уровня ИАД под контролем интравезикальной манометрии: 9 ± 2 мм рт. ст. в группах легкой ИАГ, 17 ± 2 мм рт. ст. в группах тяжелой ИАГ. В контрольной группе крысам проводилась пункция брюшной полости без последующего введения вазелина.

Выведение животных из эксперимента и забор биологического материала

Вывод животных из эксперимента осуществлялся под фторотановым наркозом путем декапитации по истечению периода экспозиции ИАГ. Забор крови происходил интракардиально, биоматериал аликвотировали в пластиковые пробирки типа эппендорф. Далее происходило изъятие почек: одну почку помещали в пластиковую пробирку и замораживали при t –70 °C, вторую помещали в контейнер с 10% раствором нейтрального формалина. Образцы крови центрифугировали 10 мин при 2000 g и отделяли сыворотку, которую замораживали при t –70 °C.

Измерение концентраций биомаркеров

Перед проведением исследования почки гомогенизировали в ступке на льду в 1,15% буфере KCl (pH 7,4). Почечный гомогенат центрифугировали 10 мин при 14 000 g при t 4 °C, после чего собирали супернатант в чистые пластиковые пробирки типа эппендорф. Содержание VEGF-C в сыворотке и почечном гомогенате измерялось методом твердофазного иммуноферментного анализа с использованием наборов Rat VEGF-C ELISA (Bender MedSystems, Австрия).

Морфологическое и морфометрическое исследование

Для проведения морфологического и морфометрического исследования были случайно отобраны по 5 крыс из каждой группы. Морфологические препараты готовили, используя стандартные гистологические методики, окрашивали гематоксилином и эозином. Последовательные серийные гистологические срезы толщиной 2–3 мкм получали на ротационном микротоме. Была проведена микроскопия всей площади поверхностей срезов в преходящем свете на световом микроскопе Leica DM5000B (Leica Microsystems, Швейцария). Для морфометрического исследования случайным образом бесконтрольно (при помощи препаратоводителя на столике микроскопа) выбрано 20 полей зрения при увеличении микроскопа ×100 раз, в которых измерялись периметр и площадь почечных клубочков, извитых канальцев (проксимальных и дистальных), прямых канальцев, собирательных трубочек, тонкого сегмента петли Генле и высота уротелия. Захват гистологических изображений осуществляли при помощи камеры для микроскопа Leica DFC490 с программным обеспечением LAS V4.8 (Leica Microsystems, Швейцария). Анализ полученных изображений проводили, используя специализированное программное обеспечение для медицинской морфометрии Axio Vision 4.8.2 (Carl Zeiss, Германия). Для обеспечения достоверности данных при определении каждого параметра использовали серию дублирующих измерений.

Статистическая обработка данных

Нормальность распределения значений изучаемых морфометрических признаков в исследуемых группах оценивалась тестом Шапиро — Уилка. Данные представлены как медиана и интерквартильный размах (25-й и 75-й перцентили).

Для определения различий показателей биомаркеров в экспериментальных и контрольной группах использовался критерий Манна — Уитни; в группах с ИАГ разной тяжести — критерий Краскела — Уоллиса, в группах с ИАГ тяжелой или легкой степени разной продолжительности — критерий Вилкоксона. При проведении множественного сравнения применяли критерий Данна. Для сравнения медианы периметра и площади структур почки, а также высоты уротелия 4 групп между собой и с контрольной использовался однофакторный дисперсионный анализ (one-way ANOVA). Различия считали значимыми при $p < 0,05$.

Для статистической обработки данных использовалась компьютерная программа IBM SPSS v.23.0 (SPSS: An IBM Company, США).

РЕЗУЛЬТАТЫ

Содержание VEGF-C в почечном гомогенате

Во всех экспериментальных группах в почечном гомогенате содержание VEGF-C по сравнению с контролем (125 [52; 162] пг/мл) было статистически значимо повышено: в группе 1 — 256 [209; 343] пг/мл ($p < 0,001$), в группе 2 — 230 [196; 279] пг/мл ($p < 0,001$), в группе 3 — 271 [264; 365] пг/мл ($p < 0,001$) и в группе 4 — 243 [194; 320] пг/мл ($p < 0,001$) (рис. 2).

Наблюдалась связь между повышением уровня VEGF-C и тяжестью ИАГ: при сравнении групп 1 и 3 ($p < 0,001$), 2 и 4 ($p < 0,001$) были выявлены значимые различия. Взаимосвязи между изменением уровня VEGF-C и длительностью экспозиции ИАГ не обнаружено: при сравнении групп 1 и 2 ($p = 0,26$) и групп 2 и 4 ($p = 0,173$) значимых различий уровня VEGF-C не выявлено (рис. 2).

Таким образом, ИАГ у новорожденных крыс вызывала подъем уровня VEGF-C в почечном гомогенате, при этом степень повышения VEGF-C зависела от тяжести ИАГ.

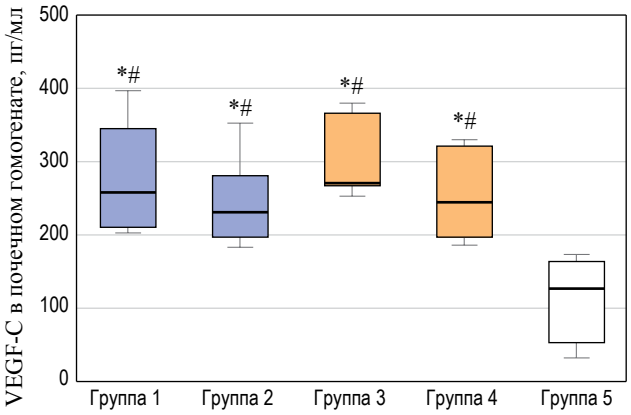

РИС. 2. Уровень VEGF-C в почечном гомогенате новорожденных крыс с экспериментальной интраабдоминальной гипертензией.
FIG. 2. VEGF-C renal homogenate level in newborn rats with experimental intraabdominal hypertension.

Примечание. * — $p < 0,05$ при сравнении с контролем; # — $p < 0,05$ при сравнении контрольной группы и групп с легкой ИАГ и тяжелой ИАГ.

Note. * — $p < 0.05$ when comparing with control; # — $p < 0.05$ when comparing control with mild and severe IAH.

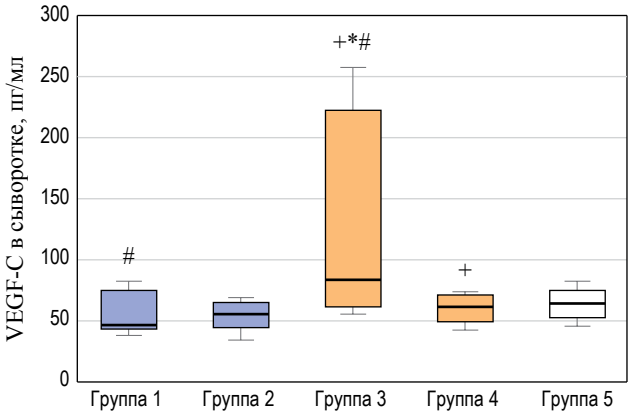

РИС. 3. Уровень VEGF-C в сыворотке новорожденных крыс с экспериментальной интраабдоминальной гипертензией.
FIG. 3. VEGF-C serum level in newborn rats with experimental intraabdominal hypertension.

Примечание. * — $p < 0,05$ при сравнении с контролем; # — $p < 0,05$ при сравнении контрольной группы и групп с легкой и тяжелой ИАГ; + — $p < 0,05$ при сравнении групп с продолжительностью ИАГ 5 и 10 дней.

Note. * — $p < 0.05$ when comparing with control; # — $p < 0.05$ when comparing control with mild and severe IAH; + — $p < 0.05$ when comparing groups of 5 and 10 days of IAH.

Содержание VEGF-C в сыворотке

Статистически значимое повышение VEGF-C в сыворотке по сравнению с контролем наблюдалось только в 3-й группе — у крыс с тяжелой ИАГ длительностью 5 дней: 84 [62; 223] пг/мл ($p < 0,001$). Значимых отличий содержания VEGF-C в группе 1 — 47 [45; 75] пг/мл ($p = 0,082$), группе 2 — 57 [46; 66] пг/мл ($p = 0,272$) и группе 4 — 66 [54; 76] пг/мл ($p = 0,54$) от контрольной группы — 62 [50; 71] пг/мл не выявлено (рис. 3).

Было выявлено статистически значимое различие уровня VEGF-C в группах 1 и 3 — с легкой и тяжелой ИАГ длительностью 5 дней ($p = 0,011$), а также в группах с тяжелой ИАГ длительностью 5 и 10 дней ($p = 0,028$). При сравнении групп 1 и 2 ($p = 0,799$) и групп 2 и 4 ($p = 0,471$) значимых отличий уровня VEGF-C не выявлено (рис. 3).

Таким образом, колебания уровня VEGF-C в сыворотке крови не были связаны с тяжестью или длительностью ИАГ у крыс.

Морфологический анализ паренхимы почек

В паренхиме почек крыс группы 1 были обнаружены минимально выраженные морфологические изменения: наличие расширения просветов собирательных трубочек в мозговом слое, слущивание эпителия в их просветы.

У крыс группы 2 были обнаружены незначительное расширение мочевого пространства гломерул; наличие в цитоплазме клеток эпителия проксимальных извитых канальцев, расположенных вблизи междольковых вен коркового слоя, начальных проявлений гидропической дистрофии.

В группе 3 изменения сходны со 2-й группой, также наблюдалось увеличение размеров клубочка и гидропия эпителия.

В группе 4 наблюдалось значительное расширение мочевого пространства гломерул; выраженные гидропические изменения по типу баллонной дегенерации эпителия единичных канальцев в этой же зоне; значительное расширение просветов собирательных трубочек мозгового слоя; разрыхление и отек интерстиция на границе коркового и мозгового слоев (рис. 4а и б).

Таким образом, с нарастанием тяжести и длительности ИАГ в паренхиме почек наблюдались все более выраженные морфологические изменения.

Морфометрический анализ паренхимы почек

В группах 1 и 3 по сравнению с контрольной группой наблюдалось уменьшение периметра и площади почечных телец ($p < 0,01$) и прямых почечных канальцев ($p < 0,01$). У крыс с ИАГ по сравнению с контрольной группой наблюдалось уменьшение периметра и площади проксимальных извитых канальцев в группе 3 ($p < 0,05$) и увеличение этих показателей в группах 2 и 4 ($p < 0,01$), аналогичные изменения наблюдались с показателями периметра и площади собирательных трубочек (группы 2 и 3, $p < 0,01$; группа 4, $p < 0,05$). Уменьшение периметра и площади дистальных извитых канальцев наблюдалось только в группе 2 ($p < 0,05$). У крыс с ИАГ

а

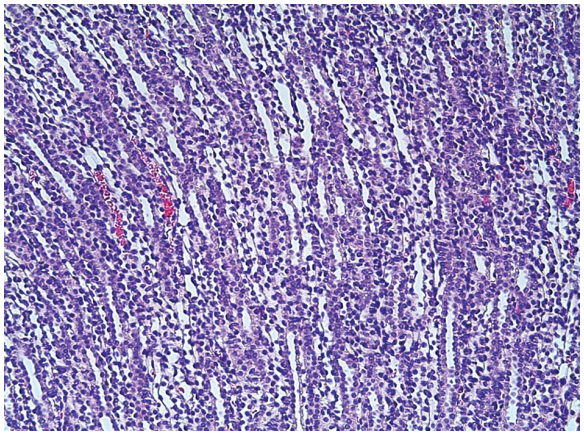

б

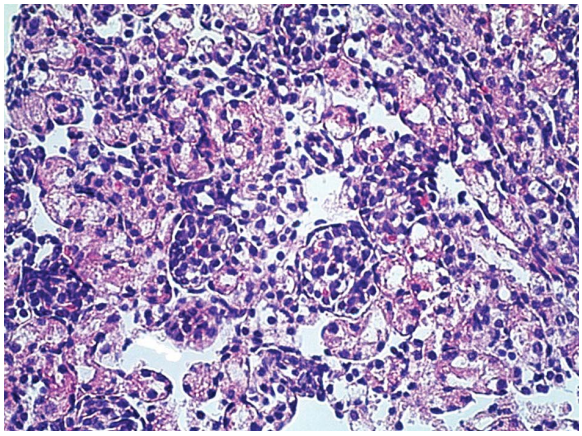

РИС. 4. Морфологические изменения в паренхиме почек в группе 4: а — расширенные просветы собирательных трубочек, фрагментов петли Генле в лучах мозгового слоя, гидропия выстилающего эпителия. Окраска гематоксилином и эозином, увеличение ×200; б — выраженный отек интерстиция, гидропия эпителия (вплоть до баллонной дегенерации) проксимальных и дистальных извитых канальцев коркового слоя. Окраска гематоксилином и эозином, увеличение ×400.
FIG. 4. Morphologic changes in the kidney parenchyma in group 4: a — dilated lumens of the collecting ducts and Henle's loop segments in the medullary rays, hydropic change in epithelium. Hematoxylin and eosin staining, ×200 magnification; б — severe interstitial edema, hydropic change in epithelium (up to ballooning degeneration) of the proximal and distal convoluted tubules in the renal cortex. Staining with hematoxylin and eosin, magnification ×400.

по сравнению с контрольной группой наблюдалось уменьшение периметра и площади тонкого сегмента петли Генле в группе 3 ($p < 0,05$) и увеличение этих показателей в группе 2 ($p < 0,01$). При этом значимых изменений высоты уротелия у крыс с ИАГ обнаружено не было.

Таким образом, периметр и площадь собирательных трубочек, тонкого сегмента петли Генле, проксимальных, дистальных и прямых канальцев имели тенденцию к уменьшению в группах с ИАГ длительностью 5 дней с последующим повышением в группах с ИАГ длительностью 10 дней (табл.).

ОБСУЖДЕНИЕ

VEGF-C является ключевым регулятором лимфангиогенеза и играет важную роль в процессе воспаления. Повышение его концентрации в сыворотке крови и моче при повреждении почек делает его потенциальным биомаркером этого состояния [9, 22, 23]. VEGF-C экспрессируют различные ткани [24], в том числе ткани кишечника, печени и почек, которые подвержены повреждению при ИАГ [25, 26]. Это делает сывороточный уровень VEGF-C, в отличие от его концентрации в моче, неспецифичным к повреждению паренхимы именно почек.

В нашем исследовании в экспериментальной модели ИАГ у новорожденных крыс мы не наблюдали статистически значимой тенденции к повышению уровня VEGF-C в сыворотке (он был повышен только у крыс с тяжелой ИАГ длительностью 5 дней). Нам неизвестны другие работы, в которых исследовался сывороточный уровень VEGF-C у пациентов или экспериментальных животных с ИАГ. Однако в стандартных моделях повреждения почек (модель ишемия/реперфузия, цисплатин-индуцированное повреждение, односторонняя обструкция мочеточника и т.п.) наблюдается повышение сывороточного уровня VEGF-C [9, 11]. Такое различие может объясняться менее выраженным повреждением паренхимы у крыс с ИАГ. Интенсивности повреждения могло быть недостаточно для существенного повышения уровня экспрессии VEGF-C, которое бы повлияло

Таблица. **Периметр и площадь структур паренхимы почек групп крыс с интраабдоминальной гипертензией и контрольной группы**

Table. **The perimeter and area of renal parenchyma structures in groups of rats with intraabdominal hypertension and control**

	Группа 1	Группа 2	Группа 3	Группа 4
Почечные тельца	↓, $p < 0,01$	ns	↓, $p < 0,01$	ns
Прямые почечные канальцы	↓, $p < 0,01$	ns	↓, $p < 0,01$	ns
Проксимальные почечные канальцы	ns	↑, $p < 0,01$	↓, $p < 0,05$	↑, $p < 0,01$
Дистальные почечные канальцы	ns	↓, $p < 0,05$	ns	ns
Собирательные трубочки	ns	↑, $p < 0,01$	↓, $p < 0,05$	↑, $p < 0,05$
Тонкий сегмент петли Генле	ns	↑, $p < 0,01$	↓, $p < 0,05$	ns
Высота уротелия	ns	ns	ns	ns

Примечание. ns — незначимо.
Note. ns — not significant.

на его содержание в сыворотке. Возможно также, что небольшой объем выборки не позволил детектировать невыраженные колебания уровня VEGF-C из-за большого объема распределения цитокина в сыворотке.

Мы наблюдали повышение уровня VEGF-C в почечном гомогенате крыс с экспериментальной ИАГ. При этом концентрация VEGF-C зависела от тяжести ИАГ. Такая картина свидетельствует об активации процесса лимфангиогенеза в паренхиме почек, наличия воспаления и персистирующего повреждения тканей, интенсивность которых увеличивается с ростом ИАД. Это согласуется с современным представлением о патогенезе повреждения почек при ИАГ [26]. A. Zarjou и соавт. [11] с помощью иммуногистохимического исследования показали, что VEGF-C в норме определяется в просвете почечных канальцев и в моче; при повреждении почек происходит стимуляция секреции VEGF-C и его концентрация в моче растет. Таким образом, одной из причин подъема уровня VEGF-C в почечном гомогенате крыс с ИАГ является увеличение его концентрации в моче.

Сбор достаточного количества мочи для проведения стандартного иммуноферментного анализа у новорожденных крыс крайне затруднителен. Изучение содержания VEGF-C в моче взрослых экспериментальных животных, а также пациентов с ИАГ может улучшить понимание патогенеза повреждения почек при ИАГ и показать, возможно ли использование VEGF-C в качестве мочевого биомаркера повреждения почек у людей.

Данные морфологического исследования свидетельствуют о наличии повреждения почек у новорожденных крыс с ИАГ, выраженность которого зависела от тяжести и длительности ИАГ. Мы наблюдали признаки гидропической дистрофии тканей, отека и венозного полнокровия паренхимы, расширение мочевых пространств гломерул и собирательных трубочек. В исследовании A. Köşüm и соавт. [27] тяжелая ИАГ (20–30 мм рт. ст.) у взрослых крыс достигалась путем создания пневмоперитонеума. Эффект ИАГ оценивался спустя 3 часа. При морфологическом исследовании наблюдались венозное полнокровие гломерул, фокусы кровоизлияний в интерстиций, расширение лоханки и мочеточника. В исследовании X. Chang и соавт. [28] ИАГ у крыс с циррозом печени достигалась путем введения раствора альбумина и изотонического раствора натрия интраперитонеально. Эффект ИАГ оценивался спустя сутки. Так, при морфологическом исследовании у крыс с ИАД 5 и 10 см H_2O были обнаружены сужение просветов канальцев и воспалительная инфильтрация интерстиция. У крыс с ИАД 20 см H_2O были также выявлены признаки гидропической дистрофии эпителия, отека паренхимы и ее полнокровия, а также сформированные почечные цилиндры в просветах канальцев. В исследовании D. Morozov и соавт. [29] легкая и тяжелая ИАГ у новорожденных крыс достигалась путем введения бычьего коллагена интраперитонеально. Эффект ИАГ оценивался спустя 8 суток. При морфологическом исследовании наблюдались: в группе легкой ИАГ — минимальная дилатация мочевых пространств гломерул, вакуолизация эпителия проксимальных извитых канальцев, дилатация собирательных трубочек с невыраженной десквамацией эпителия в просветы; в группе тяжелой ИАГ — выраженная дилатация мочевых пространств гломерул, гидропическая дегенерация эпителия проксимальных извитых канальцев, кистозная трансформация проксимальных извитых канальцев и собирательных трубочек. Таким образом, наши данные не противоречат результатам других исследований, использующих иные модели ИАГ. Небольшие отличия морфологических изменений могут объясняться различием способа моделирования ИАГ и ее длительности.

В нашем исследовании мы также подтвердили наличие ряда признаков повреждения почек с помощью морфометрического анализа. Мы наблюдали тенденцию к увеличению периметра и площади собирательных трубочек, тонкого сегмента петли Генле, проксимальных, дистальных и прямых канальцев, связанную с увеличением длительности ИАГ. Данные морфометрического анализа в группах с ИАГ длительностью 10 дней коррелируют с результатами морфологического исследования.

Наше исследование имеет ряд ограничений. Малый размер выборки ограничивает трактовку результатов морфологического и морфометрического исследования и не позволяет уловить минимальные изменения концентраций маркера в почечном гомогенате и сыворотке крови. Используемая нами модель ИАГ является авторской и требует дальнейшего изучения. Изменения, наблюдаемые у крыс, могут не совпадать с изменениями в человеческом организме при действии тех же факторов.

Определение VEGF-C в моче может стать одним из способов оценки состояния паренхимы почек у пациентов с ИАГ. Однако для более полного понимания взаимосвязи повреждения почек при ИАГ с концентрацией VEGF-C в моче необходимы дальнейшие исследования с использованием других экспериментальных моделей ИАГ и исследования с участием пациентов с ИАГ и СИАГ.

ЗАКЛЮЧЕНИЕ

У новорожденных крыс с экспериментальной ИАГ наблюдалось повышение уровня VEGF-C в почечном гомогенате. Изменения концентрации VEGF-C были связаны с тяжестью ИАГ и коррелировали с морфологическими изменениями в паренхиме почек. Связи колебаний уровня VEGF-C в сыворотке с морфологическими изменениями в паренхиме почек не наблюдалось.

ВКЛАД АВТОРОВ

О.Л. Морозова и Л.Д. Мальцева разработали основную концепцию и дизайн исследования, а также проводили редактуру статьи. В.В. Яковлев совместно с А.В. Бадаевой проводили эксперимент, отбирали и анализировали биоматериал. В.В. Яковлев занимался интерпретацией полученных лабораторных данных, а также написал основную часть финальной версии статьи. Л.О. Севергина и Е.И. Иванова проводили морфологический и морфометрический анализ биоматериала и интерпретировали полученные данные. Все авторы утвердили окончательную версию публикации.

AUTHOR CONTRIBUTIONS

Olga L. Morozova and Larisa D. Maltseva developed the basic concept and design of the study and edited the article. Vladislav V. Iakovlev and Anastasiia V. Badaeva conducted an experiment, collected and tested biomaterial. Vladislav V. Iakovlev interpreted obtained laboratory data, and also wrote the final version of the article. Lyubov O. Severgina and Elena I. Ivanova carried out morphological and morphometric analysis of biomaterial and interpreted obtained data. All authors approved the final version of the publication.

ЛИТЕРАТУРА / REFERENCES

1. *Rauniyar K., Jha S.K., Jeltsch M.* Biology of Vascular Endothelial Growth Factor C in the Morphogenesis of Lymphatic Vessels. Front Bioeng Biotechnol. 2018; 6: 7. https://doi.org/10.3389/fbioe.2018.00007 PMID: 29484295
2. *Veikkola T., Jussila L., Makinen T., et al.* Signalling via vascular endothelial growth factor receptor-3 is sufficient for lymphangiogenesis in transgenic mice. EMBO J. 2001; 20(6): 1223–31. https://doi.org/10.1093/emboj/20.6.1223 PMID: 11250889
3. *Mäkinen T., Veikkola T., Mustjoki S., et al.* Isolated lymphatic endothelial cells transduce growth, survival and migratory signals via the VEGF-C/D receptor VEGFR-3. EMBO J. 2001; 20(17): 4762–73. https://doi.org/10.1093/emboj/20.17.4762 PMID: 11532940
4. *Huggenberger R., Ullmann S., Proulx S.T., et al.* Stimulation of lymphangiogenesis via VEGFR-3 inhibits chronic skin inflammation. J Exp Med. 2010; 207(10): 2255–69. https://doi.org/10.1084/jem.20100559 PMID: 20837699
5. *Hamada K., Oike Y., Takakura N., et al.* VEGF-C signaling pathways through VEGFR-2 and VEGFR-3 in vasculoangiogenesis and hematopoiesis. Blood. 2000; 96(12): 3793–800. https://doi.org/10.1182/blood.V96.12.3793 PMID: 11090062
6. *Kim H., Kataru R.P., Koh G.Y.* Inflammation-associated lymphangiogenesis: a double-edged sword? J Clin Invest. 2014; 124(3): 936–42. https://doi.org/10.1172/JCI71607 PMID: 24590279
7. *Onimaru M., Yonemitsu Y., Fujii T., et al.* VEGF-C regulates lymphangiogenesis and capillary stability by regulation of PDGF-B. Am J Physiol Heart Circ Physiol. 2009; 297(5): H1685–96. https://doi.org/10.1152/ajpheart.00015.2009 PMID: 19734356
8. *Lee A.S., Lee J.E., Jung Y.J., et al.* Vascular endothelial growth factor-C and -D are involved in lymphangiogenesis in mouse unilateral ureteral obstruction. Kidney Int. 2013; 83(1): 50–62. https://doi.org/10.1016/j.kint.2017.07.006 PMID: 28938942
9. *Hasegawa S., Nakano T., Torisu K., et al.* Vascular endothelial growth factor-C ameliorates renal interstitial fibrosis through lymphangiogenesis in mouse unilateral ureteral obstruction. Lab Invest. 2017; 97(12): 1439–52. https://doi.org/10.1016/j.kint.2017.07.00610.1038/labinvest.2017.77 PMID: 29083411
10. *Chang X., Yang Q., Zhang C., et al.* Roles for VEGF-C/NRP-2 axis in regulating renal tubular epithelial cell survival and autophagy during serum deprivation. Cell Biochem Funct. 2019; 37(4): 290–300. https://doi.org/10.1002/cbf.3402 PMID: 31211440
11. *Zarjou A., Black L.M., Bolisetty S., et al.* Dynamic signature of lymphangiogenesis during AKI and CKD. Lab Invest. 2019; 99(9): 1376–88. https://doi.org/10.1038/s41374-019-0259-0 PMID: 31019289
12. *Kirkpatrick A.W., Roberts D.J., De Waele J., et al.* Intra-abdominal hypertension and the abdominal compartment syndrome: updated consensus definitions and clinical practice guidelines from the World Society of the Abdominal Compartment Syndrome. Intensive Care Med. 2013; 39(7): 1190–206. https://doi.org/10.1007/s00134-013-2906-z PMID: 23673399
13. *Thabet F.C., Bougmiza I.M., Chehab M.S., et al.* Incidence, Risk Factors, and Prognosis of Intra-Abdominal Hypertension in Critically Ill Children: A Prospective Epidemiological Study. J Intensive Care Med. 2016; 31(6): 403–8. https://doi.org/10.1177/0885066615583645 PMID: 25922384
14. *Steinau G., Kaussen T., Bolten B., et al.* Abdominal compartment syndrome in childhood: diagnostics, therapy and survival rate. Pediatr Surg Int. 2011; 27(4): 399–405. https://doi.org/10.1007/s00383-010-2808-x PMID: 21132501
15. *Kaussen T., Steinau G., Srinivasan P., et al.* Recognition and management of abdominal compartment syndrome among German pediatric intensivists: results of a national survey. Ann Intensive Care. 2012; 2 Suppl 1(Suppl 1): S8. https://doi.org/10.1186/2110-5820-2-S1-S8 PMID: 22873424
16. *Vidal M.G., Ruiz Weisser J., Gonzalez F., et al.* Incidence and clinical effects of intra-abdominal hypertension in critically ill patients. Crit Care Med. 2008; 36(6): 1823–31. https://doi.org10.1097/CCM.0b013e31817c7a4d PMID: 18520642
17. *De Waele J., Desender L., De Laet I., et al*. Abdominal decompression for abdominal compartment syndrome in critically ill patients: a retrospective study. Acta Clin Belg. 2010; 65(6): 399–403. https://doi.org/10.1179/acb.2010.65.6.005 PMID: 21268953
18. *Carr J.A.* Abdominal compartment syndrome: a decade of progress. J Am Coll Surg. 2013; 216(1): 135–46. https://doi.org/10.1016/j.jamcollsurg.2012.09.004 PMID: 23062520
19. *Ejike J.C., Humbert S., Bahjri K., Mathur M.* Outcomes of children with abdominal compartment syndrome. Acta Clin Belg. 2007; 62 Suppl 1: 141–8. https://doi.org/10.1179/acb.2007.62.s1.018 PMID: 17469712
20. *Pearson E.G., Rollins M.D., Vogler S.A., et al.* Decompressive laparotomy for abdominal compartment syndrome in children: before it is too late. J Pediatr Surg. 2010; 45(6): 1324–9. https://doi.org/10.1016/j.jpedsurg.2010.02.107 PMID: 20620339
21. *National Research Council (US) Committee for the Update of the Guide for the Care and Use of Laboratory Animals.* Guide for the Care and Use of Laboratory Animals. 8th ed. Washington (DC): National Academies Press (US); 2011. https://doi.org/10.17226/12910 PMID: 21595115
22. *Kinashi H., Falke L.L., Nguyen T.Q., et al*. Connective tissue growth factor regulates fibrosis-associated renal lymphangiogenesis. Kidney Int. 2017; 92(4): 850–63. https://doi.org/10.1016/j.kint.2017.03.029 PMID: 28545716
23. *Beaini S., Saliba Y., Hajal J., et al.* VEGF-C attenuates renal damage in salt-sensitive hypertension. J Cell Physiol. 2019; 234(6): 9616–30. https://doi.org/10.1002/jcp.27648 PMID: 30378108
24. *Joory K.D, Levick J.R., Mortimer P.S., Bates D.O.* Vascular endothelial growth factor-C (VEGF-C) expression in normal human tissues. Lymphat Res Biol. 2006; 4(2): 73–82. https://doi.org/10.1089/lrb.2006.4.73 PMID: 16808669
25. *Divarci E., Karapinar B., Yalaz M., et al.* Incidence and prognosis of intraabdominal hypertension and abdominal compartment

syndrome in children. J Pediatr Surg. 2016; 51(3): 503–7. https://doi.org/10.1016/j.jpedsurg.2014.03.014 PMID:25783342
26. *Villa G., Samoni S., De Rosa S., Ronco C.* The Pathophysiological Hypothesis of Kidney Damage during Intra-Abdominal Hypertension. Front Physiol. 2016 Feb 23; 7: 55. https://doi.org/10.3389/fphys.2016.00055 PMID: 26941652
27. *Köşüm A., Borazan E., Maralcan G., Aytekin A.* Biochemical and histopathological changes of intra-abdominal hypertension on the kidneys: Experimental study in rats. Ulus Cerrahi Derg. 2013; 29(2): 49–53. https://doi.org/5152/UCD.2013.39 PMID: 25931845
28. *Chang Y., Qi X., Li Z., et al.* Hepatorenal syndrome: insights into the mechanisms of intra-abdominal hypertension. Int J Clin Exp Pathol. 2013; 6(11): 2523–8. PMID: 24228115
29. *Morozov D., Morozova O., Pervouchine D., et al.* Hypoxic renal injury in newborns with abdominal compartment syndrome (clinical and experimental study). Pediatr Res. 2018; 83(2): 520–6. https://doi.org/10.1038/pr.2017.263 PMID: 29053704

ИНФОРМАЦИЯ ОБ АВТОРАХ / INFORMATION ABOUT THE AUTHORS

Яковлев Владислав Вячеславович✉, аспирант кафедры патофизиологии ФГАОУ ВО «Первый МГМУ им. И.М. Сеченова» Минздрава России (Сеченовский Университет).
ORCID: https://orcid.org/0000-0002-1833-3028

Vladislav V. Iakovlev✉, Postgraduate, Pathophysiology Department, Sechenov First Moscow State Medical University (Sechenov University).
ORCID: https://orcid.org/0000-0002-1833-3028

Бадаева Анастасия Викторовна, студентка ФГАОУ ВО «Первый МГМУ им. И.М. Сеченова» Минздрава России (Сеченовский Университет).
ORCID: https://orcid.org/0000-0002-9870-4414

Anastasiia V. Badaeva, student, Sechenov First Moscow State Medical University (Sechenov University).
ORCID: https://orcid.org/0000-0002-9870-4414

Иванова Елена Ильинична, врач-патологоанатом ФГБНУ «РНЦХ им. академика Б.В. Петровского».
ORCID: https://orcid.org/0000-0002-5601-0465

Elena I. Ivanova, pathologist, Petrovsky Russian Research Centre of Surgery.
ORCID: https://orcid.org/0000-0002-5601-0465

Севергина Любовь Олеговна, д-р мед. наук, врач-патологоанатом, профессор кафедры патологической анатомии им. А.И. Струкова ФГАОУ ВО «Первый МГМУ им. И.М. Сеченова» Минздрава России (Сеченовский Университет).
ORCID: https://orcid.org/0000-0003-2422-3463

Lyubov O. Severgina, Dr. of Sci. (Medicine), pathologist, Professor, Department of Pathological Anatomy named after A.I. Strukov, Sechenov First Moscow State Medical University (Sechenov University).
ORCID: https://orcid.org/0000-0003-2422-3463

Мальцева Лариса Дмитриевна, канд. мед. наук, доцент кафедры патофизиологии ФГАОУ ВО «Первый МГМУ им. И.М. Сеченова» Минздрава России (Сеченовский Университет).
ORCID: https://orcid.org/0000-0002-4380-4522

Larisa D. Maltseva, Cand. of Sci. (Medicine), Associate Professor, Pathophysiology Department, Sechenov First Moscow State Medical University (Sechenov University).
ORCID: https://orcid.org/0000-0002-4380-4522

Морозова Ольга Леонидовна, д-р мед. наук, профессор кафедры патофизиологии ФГАОУ ВО «Первый МГМУ им. И.М. Сеченова» Минздрава России (Сеченовский Университет).
ORCID: https://orcid.org/0000-0003-2453-1319

Olga L. Morozova, Dr. of Sci. (Medicine), Professor, Pathophysiology Department, Sechenov First Moscow State Medical University (Sechenov University).
ORCID: https://orcid.org/0000-0003-2453-1319

✉ Автор, ответственный за переписку / Corresponding author

УДК [616.61-092:612.6.03]-085.361
https://doi.org/10.47093/2218-7332.2020.11.3.57-69

Check for updates
CC BY 4.0

Роль мезенхимных стромальных клеток и их секреторных продуктов в регенерации почек

О.В. Паюшина✉, Д.А. Цомартова, Е.В. Черешнева, М.Ю. Иванова, Т.А. Ломановская, С.Л. Кузнецов

ФГАОУ ВО «Первый Московский государственный медицинский университет им. И.М. Сеченова» Минздрава России (Сеченовский университет)
ул. Трубецкая, д. 8, стр. 2, г. Москва, 119991, Россия

Аннотация

Заболевания почек представляют собой актуальную медицинскую проблему. Повреждение почек сопровождается окислительным стрессом и гибелью клеток, разрушением капилляров, воспалением и развитием фиброза. Мезенхимные стромальные клетки (МСК) оказывают комплексное влияние на восстановительный процесс путем продукции широкого спектра регуляторных молекул, в том числе в составе внеклеточных везикул, в связи с чем рассматриваются как перспективный ресурс для клеточной терапии заболеваний почек. Их ренопротективный эффект был показан на различных экспериментальных моделях, однако результаты клинических испытаний неоднозначны. Клиническое применение МСК затрудняется их низкой выживаемостью в микроокружении поврежденной почки, потенциальной иммуногенностью, туморогенностью и фиброгенностью. Перспективным направлением использования регенеративного потенциала МСК представляется бесклеточная терапия с применением их секреторных продуктов — кондиционированных сред или внеклеточных везикул. Однако внедрение МСК и их секреторных продуктов в медицинскую практику требует дальнейших исследований механизмов их прорегенеративного действия, совершенствования протоколов культивирования и проведения большего числа клинических испытаний.

Ключевые слова: заболевания почек, мезенхимные стромальные клетки, клеточная терапия, кондиционированные среды, внеклеточные везикулы

Рубрики MeSH:
ПОЧЕК БОЛЕЗНИ — МЕТАБОЛИЗМ
ПОЧЕК БОЛЕЗНИ — ПАТОФИЗИОЛОГИЯ
МЕЗЕНХИМНЫЕ СТВОЛОВЫЕ КЛЕТКИ
РЕГЕНЕРАЦИЯ
ПОЧЕК БОЛЕЗНИ — ТЕРАПИЯ
КЛЕТОЧНАЯ И ТКАНЕВАЯ ТЕРАПИЯ — МЕТОДЫ

Для цитирования: Паюшина О.В., Цомартова Д.А., Черешнева Е.В., Иванова М.Ю., Ломановская Т.А., Кузнецов С.Л. Роль мезенхимных стромальных клеток и их секреторных продуктов в регенерации почек. Сеченовский вестник. 2020; 11(3): 57–69. https://doi.org/10.47093/2218-7332.2020.11.3.57-69

КОНТАКТНАЯ ИНФОРМАЦИЯ:
Паюшина Ольга Викторовна, д-р биол. наук, старший преподаватель кафедры гистологии, цитологии и эмбриологии ФГАОУ ВО «Первый МГМУ им. И.М. Сеченова» Минздрава России (Сеченовский университет)
Адрес: ул. Трубецкая, д. 8, стр. 2, г. Москва, 119991, Россия
Тел.: +7 (926) 505-84-27
E-mail: payushina@mail.ru

Конфликт интересов. Авторы заявляют об отсутствии конфликта интересов.
Финансирование. Исследование не имело спонсорской поддержки (собственные ресурсы).

Статья поступила в редакцию: 02.08.2020
Статья принята к печати: 26.09.2020
Дата публикации: 25.11.2020

Role of mesenchymal stromal cells and their secretory products in kidney regeneration

Olga V. Payushina✉, **Dibakhan A. Tsomartova, Elizaveta V. Chereshneva, Marina Yu. Ivanova, Tatyana A. Lomanovskaya, Sergey L. Kuznetsov**

Sechenov First Moscow State Medical University (Sechenov University)
8/2, Trubetskaya str., Moscow, 119991, Russia

Abstract

Kidney diseases are an important medical problem. Kidney injuries are accompanied by oxidative stress, cell death, capillary destruction, inflammation and fibrosis. Mesenchymal stromal cells (MSCs) have a complex effect on the regeneration by producing various regulatory molecules, including those inside extracellular vesicles, and therefore are considered as a promising therapeutic resource for cell therapy of kidney diseases. Their renoprotective effect has been shown in different experimental models, but the results of the clinical trials are ambiguous. Clinical use of MSCs is complicated by their low survival rate in the injured kidney, potential immunogenicity, tumorogenicity and fibrogenicity. Cell-free therapy with the secretory products of MSCs such as conditioned environments or extracellular vesicles is a promising direction for using their regenerative potential. However, introduction of MSCs and their secretory products into medical practice requires further research into the mechanisms of their proregenerative action, improvement of cultivation protocols, and more clinical trials.

Keywords: kidney diseases, mesenchymal stromal cells, cell therapy, conditioned environments, extracellular vesicles
MeSH terms:
KIDNEY DISEASES — METABOLISM
KIDNEY DISEASES — PHYSIOPATHOLOGY
MESENCHYMAL STEM CELLS
REGENERATION
KIDNEY DISEASES — THERAPY
CELL-AND TISSUE-BASED THERAPY — METHODS
For citation: Payushina O.V., Tsomartova D.A., Chereshneva E.V., Ivanova M. Yu., Lomanovskaya T.A., Kuznetsov S.L. Role of mesenchymal stromal cells and their secretory products in kidney regeneration. Sechenov Medical Journal. 2020; 11(3): 57–69. https://doi.org/10.47093/2218-7332.2020.11.3.57-69

CONTACT INFORMATION:
Olga V. Payushina, Dr. of Sci. (Biology), Senior Lecturer, Histology, Cytology and Embryology Department, Sechenov First Moscow State Medical University (Sechenov University)
Address: 8/2, Trubetskaya str., Moscow, 119991, Russia
Tel.: +7 (926) 505-84-27
E-mail: payushina@mail.ru

Conflict of interests. The authors declare that there is no conflict of interests.
Financial support. The study was not sponsored (own resources).

The article received: 02.08.2020
The article approved for publication: 26.09.2020
Date of publication: 25.11.2020

Список сокращений:
EGF — epidermal growth factor (эпидермальный фактор роста)
HGF — hepatocyte growth factor (фактор роста гепатоцитов)
IL — interleukin (интерлейкин)
TGF-β — transforming growth factor-β (трансформирующий фактор роста-β)
TNF-α — tumor necrosis factor-α (фактор некроза опухолей-α)
VEGF — vascular endothelial growth factor (фактор роста сосудистого эндотелия)
АТФ — аденозинтрифосфорная кислота
МСК — мезенхимные стромальные клетки

Мезенхимные стромальные клетки (МСК) на протяжении трех последних десятилетий находятся в фокусе фундаментальных и прикладных биомедицинских исследований. Они присутствуют в большинстве тканей и органов, локализуясь по ходу кровеносных сосудов, обладают широким спектром потенций к дифференцировке и способны к паракринной секреции биологически активных веществ, оказывающих трофическое и регенеративное действие, что позволяет рассматривать их в качестве универсальных регуляторов тканевого гомеостаза и одного из наиболее перспективных ресурсов для регенеративной медицины.

Число клинических испытаний с использованием МСК за последние 25 лет составило уже более 950 [1]. В том числе имеются обнадеживающие результаты введения МСК пациентам с различными заболеваниями почек [2–4], представляющими собой актуальную медицинскую проблему ввиду широкой распространенности и трудностей лечения.

Для успешного применения МСК в терапии этих заболеваний необходимо знание механизмов влияния данных клеток на процессы, происходящие в поврежденных почках. Рассмотрение этих механизмов, а также перспектив применения МСК и продуктов их функциональной активности в клеточной терапии заболеваний почек является целью настоящего обзора.

Механизмы повреждения и регенерации почек

В настоящее время распространенность заболеваний почек во всем мире достигает 8–16%, причем около 2 миллионов пациентов находятся на заместительной почечной терапии, на диализе либо имеют трансплантат почки [5]. Острое повреждение почек может быть вызвано ишемией (вследствие низкого артериального давления, синдрома длительного сдавления, хирургических операций с пережатием почечных сосудов), воздействием нефротоксических веществ (в частности, антибиотиков и противоопухолевых препаратов) или обструкцией мочевыводящих путей, тогда как в основе хронического повреждения часто лежит сахарный диабет или артериальная гипертензия. Хроническая почечная недостаточность может быть следствием острых заболеваний почек, а также склеротического поражения почечных клубочков, аутоиммунных и инфекционных заболеваний [4, 6]. В связи с пандемией коронавирусной инфекции COVID-19 особую актуальность приобретает проблема развивающегося у части пациентов и ассоциированного с высокой летальностью поражения почек вследствие как прямого нефротоксического действия вируса SARS-CoV-2, так и вызываемой им системной воспалительной реакции [7].

В эксперименте повреждение почек чаще всего моделируют временным пережатием сосудов с целью вызывать реперфузионное поражение [8, 9] или введением цитотоксического препарата цисплатина [10, 11]. Известны и другие экспериментальные модели поражения почек. В частности, острое повреждение почек вызывают внутримышечным введением глицерина, которое, индуцируя рабдомиолиз и гемолиз, тем самым подвергает почки воздействию токсичных концентраций миоглобина и гемоглобина [12]. Для моделирования хронических заболеваний почек используют инъекции антибиотиков, обладающих нефротоксическим действием [13], одностороннюю перевязку мочеточника [14, 15] либо субтотальную нефрэктомию [16].

Повреждение почек сопровождается генерацией активных форм кислорода как клетками почечной паренхимы, так и инфильтрирующими иммунными клетками, что приводит к окислительному стрессу и гибели клеток путем некроза и апоптоза. В частности, показано, что ишемически-реперфузионное повреждение почек вызывает деградацию антиапоптотического белка Bcl 2 (B-cell lymphoma 2, белок В-клеточной лимфомы 2) и, как следствие, повышение частоты апоптоза; кроме того, наблюдается массовый некроз, а в сохранившихся клетках в течение нескольких дней после реперфузии остается нарушенным функционирование митохондрий.

«Сигналы опасности», высвобождаемые из клеток при некрозе (ядерные белки, дезоксирибонуклеиновая кислота, аденозинтрифосфорная кислота (АТФ), белки теплового шока, мочевая кислота), активируют иммунную систему, что приводит к усилению воспаления и усугубляет повреждение почечной паренхимы [17]. Кроме того, повреждение почек сказывается на состоянии их микроциркуляторного русла: перициты мигрируют из стенки капилляра в интерстиций, что приводит к гибели эндотелия и снижению плотности капиллярной сети [18]. Дисфункция эндотелия, лейкоцитарная инфильтрация и некроз могут приводить к изменению проницаемости сосудов, образованию микротромбов и развитию локальной ишемии, что, в свою очередь, вызывает дальнейшее повреждение ткани [17]. В случае хронического заболевания почек следствием длительно протекающего воспалительного процесса является фиброз, связанный с активацией фибробластов и индукцией эпителио-мезенхимного перехода в эпителиальных клетках [19], а также с дифференцировкой перицитов в миофибробласты [18].

Частичное восстановление поврежденных почечных структур — канальцев и в меньшей степени почечных телец — возможно благодаря наличию в почке клеток с характеристиками стволовых или родоначальных. В частности, клетки наружного слоя капсулы Боумена, расположенные в области сосудистого полюса — так называемые париетальные эпителиальные клетки, — способны дифференцироваться в подоциты, а их субпопуляция с фенотипом $CD133^{+}CD24^{+}PDX^{-}$ — также и в эпителий канальцев.

Возможно, в поврежденной почке идет и обратный процесс дифференцировки подоцитов в париетальные эпителиальные клетки с их миграцией в наружный листок капсулы [20]. Другой потенциальный источник регенерации почечных телец — ренин-продуцирующие гладкомышечные клетки приносящих артериол, которые могут мигрировать в клубочек и дифференцироваться в подоциты, мезангиальные клетки, перициты и эритропоэтин-продуцирующие клетки [21]. Однако в целом регенеративный потенциал почечных телец невысок. Значительно большей способностью к регенерации обладает эпителий почечных канальцев. В проксимальных и дистальных извитых канальцах содержатся стволовые клетки с фенотипом $CD133^{+}CD24^{+}CD106^{-}$, которые при повреждении канальца дифференцируются и замещают погибшие клетки этого же отдела нефрона, не мигрируя в другие его сегменты. Другой возможный механизм восстановления поврежденных канальцев — дедифференцировка зрелых эпителиальных клеток с их последующей пролиферацией и повторной дифференцировкой [20].

Повреждение почки сопровождается ее инфильтрацией макрофагами, которые обеспечивают утилизацию клеточного детрита и оказывают паракринное регуляторное влияние на окружающие клетки [17]. В регенерации участвуют также интерстициальные фибробласты. В ответ на повреждение эпителия они активируются и вступают в клеточный цикл. При подавлении этого процесса состояние почки ухудшается [22]. Показано, что после гибели эпителиальных клеток канальцев интерстициальные клетки мигрируют в область дефекта и, по-видимому, контролируют процесс дедифференцировки эпителиоцитов [23].

Мезенхимные стромальные клетки в нормальной и поврежденной почке

В почках, как и во многих других тканях и органах, содержатся стромальные клетки с характерным для МСК иммунофенотипом, способные к дифференцировке в различные мезенхимные производные. Подобные клетки были выделены различными авторами из почки как мыши [24–27], так и человека [28]. Они способны к самоподдержанию и клональному росту [27] и экспрессируют типичные маркеры МСК, такие как CD29, CD44, CD73, CD90, CD105, CD106, CD146, NG2 [24–28], а также нестин, характерный для многих тканеспецифических стволовых клеток [27, 28]. Большинство авторов сообщают о способности этих клеток к дифференцировке в трех классических для МСК направлениях: остеогенном, адипогенном и хондрогенном [24, 27, 28]. Кроме того, по крайней мере некоторые из этих популяций МСК способны давать начало различным клеткам, присутствующим в почках: фибробластам, продуцирующим эритропоэтин [25], юкстагломерулярным клеткам [26], подоцитам [27, 28], клеткам мезангия [28], а также эндотелиальным клеткам [25, 28] и гладким миоцитам [25, 26].

МСК локализуются в интерстиции почки в непосредственной близости от канальцев и, по некоторым данным, наиболее многочисленны в области сосочка [24, 27]. Они встречаются также в клубочках [27, 28] и в капсуле почки [29]. Присутствующие в почке МСК располагаются по ходу кровеносных сосудов и, по-видимому, являются перицитами либо их малодифференцированной субпопуляцией [18]. В пользу этой гипотезы свидетельствует экспрессия почечными МСК маркеров периваскулярных клеток, в частности NG2 [27] и CD146 [28]. Вероятно, их функция в нормальной почке состоит прежде всего в стабилизации капилляров и поддержании тканевого гомеостаза [18]. В патологических условиях резидентные МСК могут принимать участие в регенерации, оказывая регуляторное влияние на эпителиальные клетки канальцев, подоциты и эндотелий, на что указывают результаты их трансплантации животным с поврежденными почками [8, 13, 25, 27]. В эксперименте с флуоресцентно меченными клетками почечной капсулы была непосредственно показана их миграция в интерстиций в ответ на ишемическое повреждение почки. При этом удаление капсулы приводило к замедлению восстановления функций почки после ишемии [29].

По-видимому, в регенерацию почки вносят вклад не только резидентные МСК, но и мигрирующие из других тканевых источников. После системного введения МСК, выделенных из костного мозга, экспериментальным животным с поврежденными почками донорские клетки обнаруживаются в почечной паренхиме, что сопровождается улучшением функционального состояния органа [30, 31]. Хемоаттрактантом для МСК служит фактор стромального происхождения-1 (SDF-1, Stromal cell-derived factor-1), выделяемый клетками поврежденной почки и взаимодействующий с рецептором CXCR4 (C-X-C chemokine receptor type 4 или CD184) на поверхности МСК. Показано, что экспрессия этого рецептора усиливается под влиянием трансформирующего фактора роста-β (TGF-β, transforming growth factor-β), образующегося в почке при ишемии [32]. Еще одним механизмом, опосредующим направленную миграцию МСК в почку, служит взаимодействие CD44 с гиалуроновой кислотой. При введении экспериментальным животным МСК от мышей, лишенных CD44, а также при блокировании CD44 с помощью нейтрализующих антител или растворимой гиалуроновой кислоты, приживления донорских МСК в поврежденных почках не происходит [30].

Регенеративные эффекты мезенхимных стромальных клеток

Роль МСК в регенерации почек связана главным образом с их паракринным регуляторным влиянием

на окружающие клетки, тогда как возможность их непосредственного участия в замещении погибших эпителиоцитов остается дискуссионной. Сведения о способности МСК давать начало почечному эпителию неоднозначны: одни авторы сообщают, что эти клетки могут быть индуцированы к нефрогенной дифференцировке *in vitro* [33], а после введения животным с поврежденными почками они включаются в канальцы и начинают экспрессировать эпителиальные маркеры [24], однако другие исследователи не обнаруживают включения МСК в канальцы, несмотря на оказываемый ими терапевтический эффект [34].

В связи с тем, что острое повреждение почек сопровождается массовой гибелью клеток, один из важнейших механизмов регенеративного действия МСК связан с их способностью предотвращать апоптоз, которая была показана на моделях как токсического поражения почек [35], так и ишемии-реперфузии [9, 27, 34], а также диабетической нефропатии [36]. Цитопротективное действие МСК проявляется также в снижении окислительного стресса, о чем свидетельствует повышение уровня глутатиона и активности супероксиддисмутазы, а также снижение содержания малондиальдегида и других маркеров оксидативного повреждения в ткани почки [9, 10]. Показано, что МСК восстанавливают энергетику и усиливают антиоксидантную защиту клеток почечных канальцев, устраняя вызванную повреждением митохондриальную дисфункцию. Они не только способствуют сохранению структурной целостности и функциональности митохондрий в клетках почки и стимулируют их восстановление, но и, соединяясь с этими клетками цитоплазматическими выростами, передают им собственные митохондрии. Результатом улучшения функции митохондрий становится усиление синтеза АТФ, уменьшение окислительного стресса и предотвращение апоптотической гибели клеток [37].

Другой механизм, с помощью которого МСК ускоряют восстановление структуры и функции почек, связан со стимуляцией пролиферации эпителия канальцев [10, 34]. Впрочем, остается не вполне ясным, воздействуют ли МСК на зрелые эпителиоциты, вызывая их дедифференцировку и пролиферацию, или же мишенью их митогенного эффекта являются стволовые либо родоначальные клетки почечного эпителия [20].

МСК, введенные животным с повреждением почек, препятствуют снижению плотности капиллярной сети и улучшают почечную перфузию, предотвращая атрофию канальцев вследствие недостаточного кровоснабжения [38]. Главным образом это связано с продукцией ими факторов, стимулирующих ангиогенез, прежде всего фактора роста сосудистого эндотелия (VEGF, vascular endothelial growth factor) [9], но нельзя исключить и непосредственную дифференцировку МСК в эндотелий и гладкомышечные клетки сосудов [34].

Иммуномодулирующие свойства МСК проявляются в том, что под их влиянием уменьшается инфильтрация поврежденной почки нейтрофилами и макрофагами [13, 19, 38], но повышается содержание в ней Т-регуляторных клеток [35]; кроме того, фенотип макрофагов изменяется с провоспалительного М1 на противовоспалительный М2 [13]. При этом в ткани почки снижается уровень провоспалительных цитокинов (таких как интерлейкин-1β (IL, interleukin), IL-6, фактор некроза опухолей-α (TNF-α, tumor necrosis factor-α), интерферон-γ), а содержание факторов, подавляющих воспаление (IL-4, IL-10, эпидермальный фактор роста (EGF, epidermal growth factor), основной фактор роста фибробластов (bFGF, basic fibroblast growth factor)), напротив, повышается [9, 35].

На различных моделях повреждения почек была неоднократно показана способность МСК предотвращать развитие фиброза. Сообщалось, что введение этих клеток уменьшает отложение внеклеточного матрикса в интерстиции и клубочках [13–15, 19], а также экспрессию α-гладкомышечного актина (α-SMA, α-smooth muscle actin), являющегося маркером миофибробластов [15]. В экспериментах на культурах мезангиальных клеток было показано, что их дифференцировка в миофибробласты в присутствии МСК подавляется [39]. Механизмы антифибротического действия МСК могут быть связаны с уменьшением воспаления, ведущего к активации пролиферации фибробластов, и с подавлением сигнальных путей, опосредующих эпителио-мезенхимный переход в клетках канальцев, прежде всего TGF-β/Smad3. В частности, сообщалось, что в почках животных с диабетической нефропатией под влиянием трансплантированных МСК снижается экспрессия TGF-β и сохраняется экспрессия белков плотных контактов, свидетельствующая о поддержании эпителиального фенотипа клеток канальцев [19].

Однако влияние МСК на фиброгенез в почках не столь однозначно. Эти клетки способны давать начало миофибробластам, и высказываются опасения, что провоспалительное и профибротическое микроокружение поврежденной почки может индуцировать их дифференцировку в этом направлении [5]. Имеются данные об участии трансплантированных МСК костного мозга в развитии фиброза у крыс после ишемического повреждения почек [40], а также о быстром прогрессировании хронического заболевания почек с развитием гломерулосклероза и интерстициального фиброза у пациента после трансплантации аутологичных МСК из жировой ткани [41]. Все это заставляет с осторожностью относиться к перспективам применения МСК в лечении заболеваний почек.

Основные результаты исследований влияния МСК на состояние поврежденных почек экспериментальных животных суммированы в таблице 1.

Таблица 1. **Ренопротективные эффекты мезенхимных стромальных клеток в экспериментальных исследованиях**
Table 1. **Renoprotective effects of mesenchymal stromal cells in experimental studies**

Модель	Источник МСК	Уменьшение окислительного стресса	Уменьшение воспаления	Уменьшение апоптоза	Усиление ангиогенеза	Стимуляция пролиферации эпителия	Уменьшение фиброза	Улучшение функций почек	Другое
Острое токсическое поражение [10]	Костный мозг, жировая ткань, амниотическая жидкость	+				+			Усиление регенерации*
Острое токсическое поражение [35]	Пуповинная кровь		+	+				+	
Острое токсическое поражение [30]	Костный мозг								Структурное и функциональное восстановление
Острая ишемия-реперфузия [8, 27, 34]	Почки			+	+	+		+	
Острая ишемия-реперфузия [9]	Индуцированные плюрипотентные стволовые клетки	+	+	+	+				
Хроническое токсическое поражение [13]	Костный мозг, пупочный канатик, почка		+				+**		Уменьшение гломерулосклероза**
Хроническая ишемия [38]	Жировая ткань		+	+	+		+		Улучшение почечной перфузии
Односторонняя обструкция мочеточника [15]	Коммерчески доступные МСК человека***						+		
Диабетическая нефропатия [19]	Костный мозг		+				+	+	
Диабетическая нефропатия [36, 39]	Пупочный канатик			+			+	+	

Примечание. * Наиболее эффективны МСК амниотической жидкости, наименее — МСК жировой ткани.
** Наиболее эффективны МСК пупочного канатика.
*** Тканевой источник МСК не указан.
Note. * Amniotic fluid MSCs are the most effective, and adipose tissue MSCs are the least effective.
** Umbilical cord MSCs are the most effective.
*** The tissue source of MSCs is not specified.

Секреторные продукты мезенхимных стромальных клеток как ресурс для регенерации почек

Возможное фиброгенное действие МСК — не единственное препятствие на пути к их широкому применению в лечении заболеваний почек. Несмотря на очевидные преимущества МСК, такие как доступность тканевых источников, легкость выделения и культивирования, высокая способность к размножению *in vitro* и отсутствие этических ограничений на их использование [5], клиническое применение этих клеток сопряжено с рядом проблем. Прежде всего это низкая выживаемость трансплантированных клеток в неблагоприятных условиях очага поражения, в значительной мере ограничивающая их терапевтический потенциал [42]. Вероятно, именно с этой причиной связана неоднозначность результатов клинических испытаний клеточной терапии заболеваний почек с использованием МСК (табл. 2). Наряду с данными об улучшении функций почек после введения этих клеток больным с хроническими заболеваниями почек [4], атеросклерозом почечных сосудов [3] и диабетической нефропатией [2] имеются и сообщения об отсутствии существенного эффекта МСК у пациентов с острым повреждением почек [43], волчаночным нефритом [44] и аутосомно-доминантной поликистозной болезнью почек [45].

Предпринимаются попытки повысить жизнеспособность МСК путем их прекондиционирования (факторами роста, цитокинами, гипоксией) или генетической модификации [5, 42], однако нельзя сбрасывать со счетов и такие проблемы, как риск

Таблица 2. **Основные результаты введения мезенхимных стромальных клеток пациентам с заболеваниями почек**
Table 2. **The main results of administration of mesenchymal stromal cells in patients with kidney diseases**

Заболевание (*n* — число пациентов)	Источник МСК	Положительный эффект	Отсутствие эффекта	Отрицательный эффект
Атеросклероз почечных сосудов (*n* = 14) [3]	Аутологичная жировая ткань	Увеличение корковой перфузии и почечного кровотока, стабилизация скорости клубочковой фильтрации		
Хроническая болезнь почек (*n* = 6) [4]	Аутологичная жировая ткань	Уменьшение протеинурии		
Диабетическая нефропатия (*n* = 20) [2]	Аллогенный костный мозг	Тенденция к стабилизации или повышению скорости клубочковой фильтрации		
Аутосомно-доминантная поликистозная болезнь почек (*n* = 6) [45]	Аутологичный костный мозг	Прекращение роста уровня креатинина в сыворотке	Отсутствие влияния на скорость клубочковой фильтрации	
Острое поражение почек после кардиохирургии (*n* = 67) [43]	Аллогенный костный мозг		Отсутствие влияния на функции почек	
Волчаночный нефрит (*n* = 12) [44]	Аллогенный пупочный канатик		Отсутствие влияния на функции почек	
Хроническая болезнь почек (*n* = 1) [41]	Аутологичная жировая ткань			Усугубление почечной недостаточности, развитие воспаления и фиброза

отторжения аллогенных клеток иммунной системой реципиента, а также потенциальную туморогенность МСК, которая может усугубляться под влиянием уремических токсинов [11].

С учетом всего вышесказанного наиболее перспективным направлением использования регенеративного потенциала МСК представляется бесклеточная терапия с применением их секреторных продуктов. Она возможна благодаря тому, что прорегенеративные эффекты МСК в значительной степени связаны с выделением ими разнообразных биологически активных веществ, влияющих на локальное клеточное окружение. Это, в частности, регулирующие деятельность иммунной системы IL-6, IL-8, моноцитарный хемотаксический белок-1 (MCP-1, monocyte chemotactic protein-1) и TGF-β; тканевые ингибиторы металлопротеиназ, участвующие в ремоделировании внеклеточного матрикса; VEGF, фактор роста гепатоцитов (HGF, hepatocyte growth factor), инсулиноподобный фактор роста-1 (IGF-1, insulin-like growth factor-1) [6]. Ренопротективным действием обладают также продуцируемые МСК: тромбоцитарный фактор роста (PDGF, platelet-derived growth factor), EGF, костный морфогенетический белок-7 (BMP-7, bone morphogenetic protein-7) [20]. Помимо растворимых факторов, секрет МСК включает различные популяции внеклеточных везикул, которые в настоящее время рассматриваются как одно из важнейших средств межклеточной коммуникации. Прежде всего это микровезикулы, отпочковывающиеся от плазмалеммы, и экзосомы, образующиеся из эндосом. Везикулы обоих типов содержат белки, в том числе цитокины и факторы роста, и нуклеиновые кислоты, такие как мРНК и микро-РНК. Связываясь с рецепторами на поверхности клеток-мишеней или доставляя свое содержимое непосредственно в их цитоплазму путем слияния с плазматической мембраной, продуцируемые МСК внеклеточные везикулы оказывают регуляторное действие на различные ткани и органы, в том числе стимулируют их регенерацию после повреждения [46].

С точки зрения удобства и безопасности клинического использования кондиционированные МСК среды, содержащие совокупность выделенных ими растворимых факторов и внеклеточных везикул, имеют ряд преимуществ перед культурами клеток: их получение не требует длительного наращивания клеточной массы, способного привести к старению культур и снижению их терапевтической эффективности, облегчаются стандартизация и хранение полученных препаратов, устраняется проблема гибели клеток под влиянием патологического микроокружения, снимается риск злокачественной трансформации вводимых МСК или их нежелательной дифференцировки в организме реципиента (в частности, в миофибробласты). На различных экспериментальных моделях повреждения почек было показано, что введение животным среды, кондиционированной МСК, оказывает эффект, сопоставимый с таковым при трансплантации клеток, от которых эта среда была получена [13, 19]. Так, кондиционированная МСК среда подавляла гибель клеток, воспаление и фиброгенез при токсическом повреждении почек [13], ишемии-реперфузии [27] и диабетической нефропатии [19] и замедляла прогрессирование хронической болезни почек, в частности, уменьшая повреждение эндотелия клубочков [16].

Таблица 3. **Ренопротективные эффекты секреторных продуктов мезенхимных стромальных клеток**
Table 3. **The renoprotective effects of secretory products of mesenchymal stromal cells**

Модель	Источник МСК	Вид секреторного продукта	Уменьшение окислительного стресса	Уменьшение воспаления	Уменьшение апоптоза	Усиление ангиогенеза	Стимуляция пролиферации эпителия	Уменьшение фиброза	Улучшение функций почек	Другое
Острая ишемия-реперфузия [27]	Почки	Кондиционированная среда								Уменьшение ишемического повреждения
Острая ишемия-реперфузия [8]	Почечные клубочки	Внеклеточные везикулы					+		+	
Острое токсическое поражение [12]	Костный мозг	Экзосомы					+		+	
Хроническое токсическое поражение [13]	Пупочный канатик	Кондиционированная среда		+				+		
Односторонняя обструкция мочеточника [14]	Костный мозг	Микровезикулы								Улучшение биохимических показателей функции почек
Хроническое поражение, вызванное субтотальной нефрэктомией [16]	Эмбриональные стволовые клетки	Кондиционированная среда							+	Уменьшение повреждения клубочков и канальцев
Диабетическая нефропатия [19]	Костный мозг	Кондиционированная среда, экзосомы		+				+	+	
Реноваскулярная болезнь [48]	Жировая ткань	Внеклеточные везикулы	+		+	+		+		
Хроническая болезнь почек (клиническое испытание) [49]	Пупочный канатик	Внеклеточные везикулы		+					+	

Следующий шаг на пути перехода от клеточной терапии к бесклеточной — использование внеклеточных везикул, полученных от МСК. Как и в случае кондиционированных сред, введение экспериментальным животным с повреждениями почек очищенной фракции внеклеточных везикул воспроизводит эффект самих МСК [8], а в некоторых отношениях даже превосходит его [14]. При этом, сохраняя все преимущества кондиционированных МСК сред, внеклеточные везикулы эффективнее их защищают почки от острого повреждения, вероятно, за счет более высокой концентрации действующих веществ [47].

Полученные от МСК внеклеточные везикулы улучшают состояние поврежденных почек, предотвращая окислительный стресс [48] и апоптотическую гибель клеток [8, 19, 48], стимулируя пролиферацию эпителиоцитов канальцев [12], увеличивая плотность капиллярной сети [48], подавляя воспаление [19] и развитие фиброза [14, 48]. Эти эффекты были показаны на экспериментальных моделях токсического повреждения почек [12], ишемии-реперфузии [8], реноваскулярной болезни [48], диабетической нефропатии [19], односторонней обструкции мочеточника [14]. Имеются и данные клинических испытаний, согласно которым введение внеклеточных везикул от МСК из пупочного канатика пациентам с хроническими заболеваниями почек приводило к повышению скорости клубочковой фильтрации, а также снижению уровня мочевины в крови и креатинина в сыворотке; при этом в плазме крови повышалось содержание противовоспалительного цитокина IL-10 и обладающего иммуносупрессивным действием TGF-β, тогда как уровень провоспалительного цитокина TNF-α снижался [49].

Ренопротективное действие обнаружено как у экзосом [12, 19], так и у микровезикул [14], полученных от МСК, но по крайней мере в некоторых случаях экзосомы обладают более выраженным влиянием на поврежденные почки, чем микровезикулы. Так, при введении мышам с острым токсическим повреждением почек экзосом от МСК из костного мозга было отмечено усиление пролиферации клеток канальцев, тогда как микровезикулы от тех же клеток подобного эффекта не оказывали [12].

Влияние продуцируемых МСК внеклеточных везикул на регенерацию почек опосредовано главным образом содержащимися в них молекулами РНК. Показано, что обработка везикул рибонуклеазой отменяет их терапевтический эффект [8]. В везикулах, выделяемых МСК, обнаружен широкий спектр микро-РНК, влияющих на патофизиологические процессы в почках (miR-21, -199, -30, -29, -145, -210, -22, -125b, -130a, -23a, -15a/15b/16, семейство let-7), а также различные мРНК, которые могут быть непосредственно доставлены в цитоплазму клеток-мишеней с последующей трансляцией в функционально активные белки. Очевидно, определенный вклад в ренопротективное действие этих везикул вносят и присутствующие в них цитокины и факторы роста, в частности HGF, VEGF, IL-10 и другие регуляторные белки, контролирующие ангиогенез, ремоделирование внеклеточного матрикса, воспалительные реакции и апоптоз [50]. Молекулярные механизмы прорегенеративных эффектов различных компонентов секретома МСК в отношении поврежденных почек в настоящее время продолжают уточняться.

Данные о ренопротективном действии секреторных продуктов МСК, полученные на различных экспериментальных моделях и в клинических испытаниях, приведены в таблице 3.

ЗАКЛЮЧЕНИЕ

Результаты многочисленных исследований, посвященных оценке ренопротективных эффектов МСК на различных экспериментальных моделях острого или хронического повреждения почки, свидетельствуют о комплексном влиянии этих клеток на восстановительный процесс, включающем предотвращение гибели и стимуляцию пролиферации резидентных клеток, иммуномодуляцию, улучшение васкуляризации и регуляцию отложения внеклеточного матрикса. Таким образом, МСК создают в почке прорегенеративное микроокружение, препятствующее деструктивным изменениям под действием повреждающих факторов и способствующее полноценному восстановлению структуры и функций органа. По данным ряда сравнительных исследований, наибольшей терапевтической эффективностью в отношении заболеваний почек характеризуются МСК из пуповины и амниотической жидкости, однако ренопротективный эффект показан также и для клеток из других клинически значимых источников, прежде всего костного мозга и жировой ткани.

Свое благотворное влияние на состояние поврежденных почек МСК осуществляют главным образом путем паракринной секреции разнообразных биологически активных веществ, как в виде растворимых молекул, так и в составе внеклеточных везикул. Все это позволяет надеяться на успешное применение МСК и в еще большей степени продуктов их секреторной активности, прежде всего внеклеточных везикул, в лечении заболеваний почек различной этиологии. В частности, не исключено, что данный подход окажется полезным и при лечении последствий поражения почек при коронавирусной инфекции, ставшей в настоящее время одной из актуальнейших медицинских проблем. Однако внедрение МСК и их секреторных продуктов в клиническую практику требует дальнейших исследований, направленных на выяснение клеточных и молекулярных механизмов их прорегенеративного действия. Кроме того, необходимо совершенствование протоколов культивирования клеток с целью максимального сохранения, а возможно, и усиления их терапевтического потенциала, а также проведение большего числа клинических испытаний для подтверждения безопасности и эффективности клеточной или бесклеточной терапии с использованием МСК.

ВКЛАД АВТОРОВ

О.В. Паюшина и Д.А. Цомартова участвовали в написании текста рукописи. Е.В. Черешнева, М.Ю. Иванова, Т.А. Ломановская выполняли поиск и анализ литературы по теме обзора. С.Л. Кузнецов разработал общую концепцию статьи и осуществлял руководство ее написанием. Все авторы участвовали в обсуждении и редактировании работы. Все авторы утвердили окончательную версию публикации.

AUTHOR CONTRIBUTIONS

Olga V. Payushina and Dibakhan A. Tsomartova participated in writing the text of the manuscript. Elizaveta V. Chereshneva, Marina Yu. Ivanova, and Tatyana A. Lomanovskaya searched and analyzed the literature on the topic of the review. Sergey L. Kuznetsov developed the general concept of the article and supervised its writing. All authors participated in the discussion and editing of the work. All authors approved the final version of the publication.

ЛИТЕРАТУРА / REFERENCES

1 *Pittenger M.F., Discher D.E., Péault B.M., et al*. Mesenchymal stem cell perspective: cell biology to clinical progress. NPJ Regen Med. 2019; 4: 22. https://doi.org/10.1038/s41536-019-0083-6 PMID: 31815001

2 *Packham D.K., Fraser I.R., Kerr P.G., Segal K.R.* Allogeneic mesenchymal precursor cells (MPC) in diabetic nephropathy: a randomized, placebo-controlled, dose escalation study. EBioMedicine. 2016; 12: 263–9. https://doi.org/10.1016/j.ebiom.2016.09.011 PMID: 27743903

1 *Pittenger M.F., Discher D.E., Péault B.M., et al*. Mesenchymal stem cell perspective: cell biology to clinical progress. NPJ Regen Med. 2019; 4: 22. https://doi.org/10.1038/s41536-019-0083-6 PMID: 31815001

2 *Packham D.K., Fraser I.R., Kerr P.G., Segal K.R.* Allogeneic mesenchymal precursor cells (MPC) in diabetic nephropathy: a randomized, placebo-controlled, dose escalation study. EBioMedicine. 2016; 12: 263–9. https://doi.org/10.1016/j.ebiom.2016.09.011 PMID: 27743903

3 *Saad A., Dietz A.B., Herrmann S.M.S., et al.* Autologous mesenchymal stem cells increase cortical perfusion in renovascular disease. J Am Soc Nephrol. 2017; 28(9): 2777–85. https://doi.org/10.1681/ASN.2017020151 PMID: 28461553

4 *Villanueva S., González F., Lorca E., et al*. Adipose tissue-derived mesenchymal stromal cells for treating chronic kidney disease: A pilot study assessing safety and clinical feasibility. Kidney Res Clin Pract. 2019; 38(2): 176–85. https://doi.org/10.23876/j.krcp.18.0139 PMID: 31189223

5 *Fan M., Zhang J., Xin H., et al.* Current perspectives on role of MSC in renal pathophysiology. Front Physiol. 2018; 9: 1323. https://doi.org/10.3389/fphys.2018.01323 PMID: 30294285

6 *Peired A.J., Sisti A., Romagnani P.* Mesenchymal stem cell-based therapy for kidney disease: a review of clinical evidence. Stem Cells Int. 2016; 2016: 4798639. https://doi.org/10.1155/2016/4798639 PMID: 27721835

7 *Martinez-Rojas M.A., Vega-Vega O., Bobadilla N.A.* Is the kidney a target of SARS-CoV-2? Am J Physiol Renal Physiol. 2020; 318(6): F1454–62. https://doi.org/10.1152/ajprenal.00160.2020 PMID: 32412303

8 *Ranghino A., Bruno S., Bussolati B., et al*. The effects of glomerular and tubular renal progenitors and derived extracellular vesicles on recovery from acute kidney injury. Stem Cell Res Ther. 2017; 8(1): 24. https://doi.org/10.1186/s13287-017-0478.-5 PMID: 28173878

9 *Ko S.F., Chen Y.T., Wallace C.G., et al.* Inducible pluripotent stem cell-derived mesenchymal stem cell therapy effectively protected kidney from acute ischemia-reperfusion injury. Am J Transl Res. 2018; 10(10): 3053–67. PMID: 30416650

10 *Ashour R.H., Saad M.A., Sobh M.A., et al.* Comparative study of allogenic and xenogeneic mesenchymal stem cells on cisplatin-induced acute kidney injury in Sprague-Dawley rats. Stem Cell Res Ther. 2016; 7(1): 126. https://doi.org/10.1186/s13287-016-0386-0 PMID: 27585525

11 *Večerić-Haler Ž., Cerar A., Perše M.* (Mesenchymal) stem cell-based therapy in cisplatin-induced acute kidney injury animal model: risk of immunogenicity and tumorigenicity. Stem Cells Int. 2017; 2017: 7304643. https://doi.org/10.1155/2017/7304643 PMID: 29379525

12 *Bruno S., Tapparo M., Collino F., et al.* Renal regenerative potential of different extracellular vesicle populations derived from bone marrow mesenchymal stromal cells. Tissue Eng Part A. 2017; 23(21–22): 1262–73. https://doi.org/10.1089/ten.tea.2017.0069 PMID: 28471327

13 *Rota C., Morigi M., Cerullo D., et al.* Therapeutic potential of stromal cells of non-renal or renal origin in experimental chronic kidney disease. Stem Cell Res Ther. 2018; 9(1): 220. https://doi.org/10.1186/s13287-018-0960-8 PMID: 30107860

14 *He J., Wang J., Lu X., et al.* Micro-vesicles derived from bone marrow stem cells protect the kidney both in vivo and in vitro by microRNA-dependent repairing. Nephrology (Carlton). 2015; 20(9): 591–600. https://doi.org/10.1111/nep.12490 PMID: 25907000

15 *Matsui F., Babitz S.K., Rhee A., et al.* Mesenchymal stem cells protect against obstruction-induced renal fibrosis by decreasing STAT3 activation and STAT3-dependent MMP-9 production. Am J Physiol Renal Physiol. 2017; 312(1): F25–32. https://doi.org/10.1152/ajprenal.00311.2016 PMID: 27760767

16 *van Koppen A., Joles J.A., van Balkom B.W., et al.* Human embryonic mesenchymal stem cell-derived conditioned medium rescues kidney function in rats with established chronic kidney disease. PLoS One. 2012; 7(6): e38746. https://doi.org/10.1371/journal.pone.0038746 PMID: 22723882

3 *Saad A., Dietz A.B., Herrmann S.M.S., et al.* Autologous mesenchymal stem cells increase cortical perfusion in renovascular disease. J Am Soc Nephrol. 2017; 28(9): 2777–85. https://doi.org/10.1681/ASN.2017020151 PMID: 28461553

4 *Villanueva S., González F., Lorca E., et al*. Adipose tissue-derived mesenchymal stromal cells for treating chronic kidney disease: A pilot study assessing safety and clinical feasibility. Kidney Res Clin Pract. 2019; 38(2): 176–85. https://doi.org/10.23876/j.krcp.18.0139 PMID: 31189223

5 *Fan M., Zhang J., Xin H., et al.* Current perspectives on role of MSC in renal pathophysiology. Front Physiol. 2018; 9: 1323. https://doi.org/10.3389/fphys.2018.01323 PMID: 30294285

6 *Peired A.J., Sisti A., Romagnani P.* Mesenchymal stem cell-based therapy for kidney disease: a review of clinical evidence. Stem Cells Int. 2016; 2016: 4798639. https://doi.org/10.1155/2016/4798639 PMID: 27721835

7 *Martinez-Rojas M.A., Vega-Vega O., Bobadilla N.A.* Is the kidney a target of SARS-CoV-2? Am J Physiol Renal Physiol. 2020; 318(6): F1454–62. https://doi.org/10.1152/ajprenal.00160.2020 PMID: 32412303

8 *Ranghino A., Bruno S., Bussolati B., et al*. The effects of glomerular and tubular renal progenitors and derived extracellular vesicles on recovery from acute kidney injury. Stem Cell Res Ther. 2017; 8(1): 24. https://doi.org/10.1186/s13287-017-0478-5 PMID: 28173878

9 *Ko S.F., Chen Y.T., Wallace C.G., et al.* Inducible pluripotent stem cell-derived mesenchymal stem cell therapy effectively protected kidney from acute ischemia-reperfusion injury. Am J Transl Res. 2018; 10(10): 3053–67. PMID: 30416650

10 *Ashour R.H., Saad M.A., Sobh M.A., et al.* Comparative study of allogenic and xenogeneic mesenchymal stem cells on cisplatin-induced acute kidney injury in Sprague-Dawley rats. Stem Cell Res Ther. 2016; 7(1): 126. https://doi.org/10.1186/s13287-016-0386-0 PMID: 27585525

11 *Večerić-Haler Ž., Cerar A., Perše M.* (Mesenchymal) stem cell-based therapy in cisplatin-induced acute kidney injury animal model: risk of immunogenicity and tumorigenicity. Stem Cells Int. 2017; 2017: 7304643. https://doi.org/10.1155/2017/7304643 PMID: 29379525

12 *Bruno S., Tapparo M., Collino F., et al.* Renal regenerative potential of different extracellular vesicle populations derived from bone marrow mesenchymal stromal cells. Tissue Eng Part A. 2017; 23(21–22): 1262–73. https://doi.org/10.1089/ten.tea.2017.0069 PMID: 28471327

13 *Rota C., Morigi M., Cerullo D., et al.* Therapeutic potential of stromal cells of non-renal or renal origin in experimental chronic kidney disease. Stem Cell Res Ther. 2018; 9(1): 220. https://doi.org/10.1186/s13287-018-0960-8 PMID: 30107860

14 *He J., Wang J., Lu X., et al.* Micro-vesicles derived from bone marrow stem cells protect the kidney both in vivo and in vitro by microRNA-dependent repairing. Nephrology (Carlton). 2015; 20(9): 591–600. https://doi.org/10.1111/nep.12490 PMID: 25907000

15 *Matsui F., Babitz S.K., Rhee A., et al.* Mesenchymal stem cells protect against obstruction-induced renal fibrosis by decreasing STAT3 activation and STAT3-dependent MMP-9 production. Am J Physiol Renal Physiol. 2017; 312(1): F25–32. https://doi.org/10.1152/ajprenal.00311.2016 PMID: 27760767

16 *van Koppen A., Joles J.A., van Balkom B.W., et al.* Human embryonic mesenchymal stem cell-derived conditioned medium rescues kidney function in rats with established chronic kidney disease. PLoS One. 2012; 7(6): e38746. https://doi.org/10.1371/journal.pone.0038746 PMID: 22723882

17 *Золотухин П.В., Беланова А.А., Лебедева Ю.А. и др.* Клеточная физиология повреждения и восстановления почек. Нефрология. 2015; 19(5): 17–22.

18 *Kramann R., Humphreys B.D.* Kidney pericytes: roles in regeneration and fibrosis. Semin Nephrol. 2014; 34(4): 374–83. https://doi.org/10.1016/j.semnephrol.2014.06.004 PMID: 25217266

19 *Nagaishi K., Mizue Y., Chikenji T., et al.* Mesenchymal stem cell therapy ameliorates diabetic nephropathy via the paracrine effect of renal trophic factors including exosomes. Sci Rep. 2016; 6: 34842. https://doi.org/10.1038/srep34842 PMID: 27721418

20 *Кирпатовский В.И., Соколов М.А., Рабинович Э.З., Сивков А.В.* Клеточные и гуморальные механизмы регенерации почки. Экспериментальная и клиническая урология. 2017; (2): 102–11.

21 *Shankland S.J., Pippin J.W., Duffield J.S.* Progenitor cells and podocyte regeneration. Semin Nephrol. 2014; 34(4): 418–28. https://doi.org/10.1016/j.semnephrol.2014.06.008 PMID: 25217270

22 *Zhou D., Fu H., Liu S., et al.* Early activation of fibroblasts is required for kidney repair and regeneration after injury. FASEB J. 2019; 33(11): 12576–87. https://doi.org/10.1096/fj.201900651RR PMID: 31461626

23 *Schiessl I.M., Grill A., Fremter K., et al.* Renal interstitial platelet-derived growth factor receptor-β cells support proximal tubular regeneration. J Am Soc Nephrol. 2018; 29(5): 1383–96. https://doi.org/10.1681/ASN.2017101069 PMID: 29444905

24 *Dekel B., Zangi L., Shezen E., et al.* Isolation and characterization of nontubular Sca-1+Lin- multipotent stem/progenitor cells from adult mouse kidney. J Am Soc Nephrol. 2006; 17(12): 3300–14. https://doi.org/10.1681/ASN.2005020195 PMID: 17093069

25 *Plotkin M.D., Goligorsky M.S.* Mesenchymal cells from adult kidney support angiogenesis and differentiate into multiple interstitial cell types including erythropoietin-producing fibroblasts. Am J Physiol Renal Physiol. 2006; 291(4): F902–12. https://doi.org/10.1152/ajprenal.00396.2005 PMID: 16622175

26 *Wang H., Gomez J.A., Klein S., et al.* Adult renal mesenchymal stem cell-like cells contribute to juxtaglomerular cell recruitment. J Am Soc. Nephrol. 2013; 24(8): 1263–73. https://doi.org/10.1681/ASN.2012060596 PMID: 23744888

27 *Jiang M.H., Li G., Liu J., et al.* Nestin(+) kidney resident mesenchymal stem cells for the treatment of acute kidney ischemia injury. Biomaterials. 2015; 50: 56–66. https://doi.org/10.1016/j.biomaterials.2015.01.029 PMID: 25736496

28 *Bruno S., Bussolati B., Grange C., et al.* Isolation and characterization of resident mesenchymal stem cells in human glomeruli. Stem Cells Dev. 2009; 18(6): 867–80. https://doi.org/10.1089/scd.2008.0320 PMID: 19579288

29 *Park H.-C., Yasuda K., Kuo M.-C., et al.* Renal capsule as a stem cell niche. Am J Physiol Renal Physiol. 2010; 298(5): F1254–62. https://doi.org/10.1152/ajprenal.00406.2009 PMID: 20200095

30 *Herrera M.B., Bussolati B., Bruno S., et al.* Exogenous mesenchymal stem cells localize to the kidney by means of CD44 following acute tubular injury. Kidney Int. 2007; 72(4): 430–41. https://doi.org/10.1038/sj.ki.5002334 PMID: 17507906

31 *Yu X., Lu C., Liu H., et al.* Hypoxic preconditioning with cobalt of bone marrow mesenchymal stem cells improves cell migration and enhances therapy for treatment of ischemic acute kidney injury. PLoS One. 2013; 8(5): e62703. https://doi.org/10.1371/journal.pone.0062703 PMID: 23671625

17 *Zolotukhin P.V., Belanova A.A., Lebedeva Yu.A., et al.* Kletochnaya fiziologiya povrezhdeniya i vosstanovleniya pochek [Cellular physiology of kidney injury and repair]. Nefrologiya. 2015; 19(5): 17–22 (in Russian).

18 *Kramann R., Humphreys B.D.* Kidney pericytes: roles in regeneration and fibrosis. Semin Nephrol. 2014; 34(4): 374–83. https://doi.org/10.1016/j.semnephrol.2014.06.004 PMID: 25217266

19 *Nagaishi K., Mizue Y., Chikenji T., et al.* Mesenchymal stem cell therapy ameliorates diabetic nephropathy via the paracrine effect of renal trophic factors including exosomes. Sci Rep. 2016; 6: 34842. https://doi.org/10.1038/srep34842 PMID: 27721418

20 *Kirpatovskiy V.I., Sokolov M.A., Rabinovich E.Z., Sivkov A.V.* Kletochnye i gumoralnye mehanizmy regeneracii pochki. [Cellular and humoral mechanisms of renal regeneration] Eksperimental'naya i klinicheskaya urologiya. 2017; (2): 102–11 (in Russian).

21 *Shankland S.J., Pippin J.W., Duffield J.S.* Progenitor cells and podocyte regeneration. Semin Nephrol. 2014; 34(4): 418–28. https://doi.org/10.1016/j.semnephrol.2014.06.008 PMID: 25217270

22 *Zhou D., Fu H., Liu S., et al.* Early activation of fibroblasts is required for kidney repair and regeneration after injury. FASEB J. 2019; 33(11): 12576–87. https://doi.org/10.1096/fj.201900651RR PMID: 31461626

23 *Schiessl I.M., Grill A., Fremter K., et al.* Renal interstitial platelet-derived growth factor receptor-β cells support proximal tubular regeneration. J Am Soc Nephrol. 2018; 29(5): 1383–96. https://doi.org/10.1681/ASN.2017101069 PMID: 29444905

24 *Dekel B., Zangi L., Shezen E., et al.* Isolation and characterization of nontubular Sca-1+Lin- multipotent stem/progenitor cells from adult mouse kidney. J Am Soc Nephrol. 2006; 17(12): 3300–14. https://doi.org/10.1681/ASN.2005020195 PMID: 17093069

25 *Plotkin M.D., Goligorsky M.S.* Mesenchymal cells from adult kidney support angiogenesis and differentiate into multiple interstitial cell types including erythropoietin-producing fibroblasts. Am J Physiol Renal Physiol. 2006; 291(4): F902–12. https://doi.org/10.1152/ajprenal.00396.2005 PMID: 16622175

26 *Wang H., Gomez J.A., Klein S., et al.* Adult renal mesenchymal stem cell-like cells contribute to juxtaglomerular cell recruitment. J Am Soc. Nephrol. 2013; 24(8): 1263–73. https://doi.org/10.1681/ASN.2012060596 PMID: 23744888

27 *Jiang M.H., Li G., Liu J., et al.* Nestin(+) kidney resident mesenchymal stem cells for the treatment of acute kidney ischemia injury. Biomaterials. 2015; 50: 56–66. https://doi.org/10.1016/j.biomaterials.2015.01.029 PMID: 25736496

28 *Bruno S., Bussolati B., Grange C., et al.* Isolation and characterization of resident mesenchymal stem cells in human glomeruli. Stem Cells Dev. 2009; 18(6): 867–80. https://doi.org/10.1089/scd.2008.0320 PMID: 19579288

29 *Park H.-C., Yasuda K., Kuo M.-C., et al.* Renal capsule as a stem cell niche. Am J Physiol Renal Physiol. 2010; 298(5): F1254–62. https://doi.org/10.1152/ajprenal.00406.2009 PMID: 20200095

30 *Herrera M.B., Bussolati B., Bruno S., et al.* Exogenous mesenchymal stem cells localize to the kidney by means of CD44 following acute tubular injury. Kidney Int. 2007; 72(4): 430–41. https://doi.org/10.1038/sj.ki.5002334 PMID: 17507906

31 *Yu X., Lu C., Liu H., et al.* Hypoxic preconditioning with cobalt of bone marrow mesenchymal stem cells improves cell migration and enhances therapy for treatment of ischemic acute kidney injury. PLoS One. 2013; 8(5): e62703. https://doi.org/10.1371/journal.pone.0062703 PMID: 23671625

32 *Si X.Y., Li J.J., Yao T., Wu X.Y.* Transforming growth factor-β1 in the microenvironment of ischemia reperfusion-injured kidney enhances the chemotaxis of mesenchymal stem cells to stromal cell-derived factor-1 through upregulation of surface chemokine (C-X-C motif) receptor 4. Mol Med Rep. 2014; 9(5): 1794–8. https://doi.org/10.3892/mmr.2014.1989 PMID: 24573381

33 *Machiguchi T., Nakamura T.* Nephron generation in kidney cortices through injection of pretreated mesenchymal stem cell-differentiated tubular epithelial cells. Biochem Biophys Res Commun. 2019; 518(1): 141–7. https://doi.org/10.1016/j.bbrc.2019.08.022 PMID: 31420163

34 *Chen J., Park H.C., Addabbo F., et al.* Kidney-derived mesenchymal stem cells contribute to vasculogenesis, angiogenesis and endothelial repair. Kidney Int. 2008; 74(7): 879–89. https://doi.org/10.1038/ki.2008.304 PMID: 18596729

35 *Park J.H., Jang H.R., Kim D.H., et al.* Early, but not late, treatment with human umbilical cord blood-derived mesenchymal stem cells attenuates cisplatin nephrotoxicity through immunomodulation. Am J Physiol Renal Physiol. 2017; 313(4): F984–96. https://doi.org/10.1152/ajprenal.00097.2016 PMID: 28356286

36 *Chen L., Xiang E., Li C., et al.* Umbilical cord-derived mesenchymal stem cells ameliorate nephrocyte injury and proteinuria in a diabetic nephropathy rat model. J Diabetes Res. 2020 Apr 29; 2020: 8035853. https://doi.org/10.1155/2020/8035853 PMID: 32405507

37 *Zhao L., Hu C., Zhang P., et al.* Mesenchymal stem cell therapy targeting mitochondrial dysfunction in acute kidney injury. J Transl Med. 2019; 17(1): 142. https://doi.org/10.1186/s12967-019-1893-4 PMID: 31046805

38 *Zou X., Jiang K., Puranik A.S., et al.* Targeting murine mesenchymal stem cells to kidney injury molecule-1 improves their therapeutic efficacy in chronic ischemic kidney injury. Stem Cells Transl Med. 2018; 7(5): 394–403. https://doi.org/10.1002/sctm.17-0186 PMID: 29446551

39 *Li H., Rong P., Ma X., et al.* Mouse umbilical cord mesenchymal stem cell paracrine alleviates renal fibrosis in diabetic nephropathy by reducing myofibroblast transdifferentiation and cell proliferation and upregulating MMPs in mesangial cells. J Diabetes Res. 2020 May 2; 2020: 3847171. https://doi.org/10.1155/2020/3847171 PMID: 32455132

40 *Broekema M., Harmsen M.C., van Luyn M.J., et al.* Bone marrow-derived myofibroblasts contribute to the renal interstitial myofibroblast population and produce procollagen I after ischemia/reperfusion in rats. J Am Soc Nephrol. 2007; 18(1): 165–75. https://doi.org/10.1681/ASN.2005070730 PMID: 17135399

41 *Kim J.S., Lee J.H., Kwon O., et al.* Rapid deterioration of preexisting renal insufficiency after autologous mesenchymal stem cell therapy. Kidney Res Clin Pract. 2017; 36(2): 200–4. https://doi.org/10.23876/j.krcp.2017.36.2.200 PMID: 28680828

42 *Zhao L., Hu C., Zhang P., et al.* Preconditioning strategies for improving the survival rate and paracrine ability of mesenchymal stem cells in acute kidney injury. J Cell Mol Med. 2019; 23(2): 720–30. https://doi.org/10.1111/jcmm.14035 PMID: 30484934

43 *Swaminathan M., Stafford-Smith M., Chertow G.M., et al.* Allogeneic mesenchymal stem cells for treatment of AKI after cardiac surgery. J Am Soc Nephrol. 2018; 29(1): 260–7. https://doi.org/10.1681/ASN.2016101150 PMID: 29038286

44 *Deng D., Zhang P., Guo Y., Lim T.O.* A randomised double-blind, placebo-controlled trial of allogeneic umbilical cord-derived mesenchymal stem cell for lupus nephritis. Ann Rheum Dis. 2017; 76(8): 1436–9. https://doi.org/10.1136/annrheumdis-2017-211073 PMID: 28478399

32 *Si X.Y., Li J.J., Yao T., Wu X.Y.* Transforming growth factor-β1 in the microenvironment of ischemia reperfusion-injured kidney enhances the chemotaxis of mesenchymal stem cells to stromal cell-derived factor-1 through upregulation of surface chemokine (C-X-C motif) receptor 4. Mol Med Rep. 2014; 9(5): 1794–8. https://doi.org/10.3892/mmr.2014.1989 PMID: 24573381

33 *Machiguchi T., Nakamura T.* Nephron generation in kidney cortices through injection of pretreated mesenchymal stem cell-differentiated tubular epithelial cells. Biochem Biophys Res Commun. 2019; 518(1): 141–7. https://doi.org/10.1016/j.bbrc.2019.08.022 PMID: 31420163

34 *Chen J., Park H.C., Addabbo F., et al.* Kidney-derived mesenchymal stem cells contribute to vasculogenesis, angiogenesis and endothelial repair. Kidney Int. 2008; 74(7): 879–89. https://doi.org/10.1038/ki.2008.304 PMID: 18596729

35 *Park J.H., Jang H.R., Kim D.H., et al.* Early, but not late, treatment with human umbilical cord blood-derived mesenchymal stem cells attenuates cisplatin nephrotoxicity through immunomodulation. Am J Physiol Renal Physiol. 2017; 313(4): F984–96. https://doi.org/10.1152/ajprenal.00097.2016 PMID: 28356286

36 *Chen L., Xiang E., Li C., et al.* Umbilical cord-derived mesenchymal stem cells ameliorate nephrocyte injury and proteinuria in a diabetic nephropathy rat model. J Diabetes Res. 2020 Apr 29; 2020: 8035853. https://doi.org/10.1155/2020/8035853 PMID: 32405507

37 *Zhao L., Hu C., Zhang P., et al.* Mesenchymal stem cell therapy targeting mitochondrial dysfunction in acute kidney injury. J Transl Med. 2019; 17(1): 142. https://doi.org/10.1186/s12967-019-1893-4 PMID: 31046805

38 *Zou X., Jiang K., Puranik A.S., et al.* Targeting murine mesenchymal stem cells to kidney injury molecule-1 improves their therapeutic efficacy in chronic ischemic kidney injury. Stem Cells Transl Med. 2018; 7(5): 394–403. https://doi.org/10.1002/sctm.17-0186 PMID: 29446551

39 *Li H., Rong P., Ma X., et al.* Mouse umbilical cord mesenchymal stem cell paracrine alleviates renal fibrosis in diabetic nephropathy by reducing myofibroblast transdifferentiation and cell proliferation and upregulating MMPs in mesangial cells. J Diabetes Res. 2020 May 2; 2020: 3847171. https://doi.org/10.1155/2020/3847171 PMID: 32455132

40 *Broekema M., Harmsen M.C., van Luyn M.J., et al.* Bone marrow-derived myofibroblasts contribute to the renal interstitial myofibroblast population and produce procollagen I after ischemia/reperfusion in rats. J Am Soc Nephrol. 2007; 18(1): 165–75. https://doi.org/10.1681/ASN.2005070730 PMID: 17135399

41 *Kim J.S., Lee J.H., Kwon O., et al.* Rapid deterioration of preexisting renal insufficiency after autologous mesenchymal stem cell therapy. Kidney Res Clin Pract. 2017; 36(2): 200–4. https://doi.org/10.23876/j.krcp.2017.36.2.200 PMID: 28680828

42 *Zhao L., Hu C., Zhang P., et al.* Preconditioning strategies for improving the survival rate and paracrine ability of mesenchymal stem cells in acute kidney injury. J Cell Mol Med. 2019; 23(2): 720–30. https://doi.org/10.1111/jcmm.14035 PMID: 30484934

43 *Swaminathan M., Stafford-Smith M., Chertow G.M., et al.* Allogeneic mesenchymal stem cells for treatment of AKI after cardiac surgery. J Am Soc Nephrol. 2018; 29(1): 260–7. https://doi.org/10.1681/ASN.2016101150 PMID: 29038286

44 *Deng D., Zhang P., Guo Y., Lim T.O.* A randomised double-blind, placebo-controlled trial of allogeneic umbilical cord-derived mesenchymal stem cell for lupus nephritis. Ann Rheum Dis. 2017; 76(8): 1436–9. https://doi.org/10.1136/annrheumdis-2017-211073 PMID: 28478399

45 *Makhlough A., Shekarchian S., Moghadasali R., et al.* Safety and tolerability of autologous bone marrow mesenchymal stromal cells in ADPKD patients. Stem Cell Res Ther. 2017; 8(1): 116. https://doi.org/10.1186/s13287-017-0557-7 PMID: 28535817

46 *Zhang B., Tian X., Hao J., et al.* Mesenchymal stem cell-derived extracellular vesicles in tissue regeneration. Cell Transplant. 2020; 29: 963689720908500. https://doi.org/10.1177/0963689720908500

47 *Zhang G., Wang D., Miao S., et al*. Extracellular vesicles derived from mesenchymal stromal cells may possess increased therapeutic potential for acute kidney injury compared with conditioned medium in rodent models: A meta-analysis. Exp Ther Med. 2016; 11(4): 1519–25. https://doi.org/10.3892/etm.2016.3076 PMID: 27073476

48 *Eirin A., Zhu X.Y., Jonnada S., et al*. Mesenchymal stem cell-derived extracellular vesicles improve the renal microvasculature in metabolic renovascular disease in swine. Cell Transplant. 2018; 27(7): 1080–95. https://doi.org/10.1177/0963689718780942 PMID: 29954220

49 *Nassar W., El-Ansary M., Sabry D., et al.* Umbilical cord mesenchymal stem cells derived extracellular vesicles can safely ameliorate the progression of chronic kidney diseases. Biomater Res. 2016; 20: 21. https://doi.org/10.1186/s40824-016-0068-0 PMID: 27499886

50 *Tsuji K., Kitamura S., Wada J.* Immunomodulatory and regenerative effects of mesenchymal stem cell-derived extracellular vesicles in renal diseases. Int J Mol Sci. 2020; 21(3): 756. https://doi.org/10.3390/ijms21030756 PMID: 31979395

45 *Makhlough A., Shekarchian S., Moghadasali R., et al.* Safety and tolerability of autologous bone marrow mesenchymal stromal cells in ADPKD patients. Stem Cell Res Ther. 2017; 8(1): 116. https://doi.org/10.1186/s13287-017-0557-7 PMID: 28535817

46 *Zhang B., Tian X., Hao J., et al.* Mesenchymal stem cell-derived extracellular vesicles in tissue regeneration. Cell Transplant. 2020; 29: 963689720908500. https://doi.org/10.1177/0963689720908500

47 *Zhang G., Wang D., Miao S., et al.* Extracellular vesicles derived from mesenchymal stromal cells may possess increased therapeutic potential for acute kidney injury compared with conditioned medium in rodent models: A meta-analysis. Exp Ther Med. 2016; 11(4): 1519–25. https://doi.org/10.3892/etm.2016.3076 PMID: 27073476

48 *Eirin A., Zhu X.Y., Jonnada S., et al*. Mesenchymal stem cell-derived extracellular vesicles improve the renal microvasculature in metabolic renovascular disease in swine. Cell Transplant. 2018; 27(7): 1080–95. https://doi.org/10.1177/0963689718780942 PMID: 29954220

49 *Nassar W., El-Ansary M., Sabry D., et al.* Umbilical cord mesenchymal stem cells derived extracellular vesicles can safely ameliorate the progression of chronic kidney diseases. Biomater Res. 2016; 20: 21. https://doi.org/10.1186/s40824-016-0068-0 PMID: 27499886

50 *Tsuji K., Kitamura S., Wada J.* Immunomodulatory and regenerative effects of mesenchymal stem cell-derived extracellular vesicles in renal diseases. Int J Mol Sci. 2020; 21(3): 756. https://doi.org/10.3390/ijms21030756 PMID: 31979395

ИНФОРМАЦИЯ ОБ АВТОРАХ / INFORMATION ABOUT THE AUTHORS

Паюшина Ольга Викторовна✉, д-р биол. наук, старший преподаватель кафедры гистологии, цитологии и эмбриологии ФГАОУ ВО «Первый МГМУ им. И.М. Сеченова» Минздрава России (Сеченовский Университет).
ORCID: https://orcid.org/0000-0001-8467-0623

Olga V. Payushina✉, Dr. of Sci. (Biology), Senior Lecturer, Histology, Cytology and Embryology Department, Sechenov First Moscow State Medical University (Sechenov University).
ORCID: https://orcid.org/0000-0001-8467-0623

Цомартова Дибахан Асланбековна, канд. мед. наук, доцент кафедры гистологии, цитологии и эмбриологии ФГАОУ ВО «Первый МГМУ им. И.М. Сеченова» Минздрава России (Сеченовский Университет).
ORCID: https://orcid.org/0000-0002-1381-0200

Dibakhan A. Tsomartova, Cand. of Sci. (Medicine), Associate Professor, Histology, Cytology and Embryology Department, Sechenov First Moscow State Medical University (Sechenov University).
ORCID: https://orcid.org/0000-0002-1381-0200

Черешнева Елизавета Васильевна, канд. мед. наук, доцент кафедры гистологии, цитологии и эмбриологии ФГАОУ ВО «Первый МГМУ им. И.М. Сеченова» Минздрава России (Сеченовский Университет).
ORCID: https://orcid.org/0000-0002-1046-6336

Elizaveta V. Chereshneva, Cand. of Sci. (Medicine), Associate Professor, Histology, Cytology and Embryology Department, Sechenov First Moscow State Medical University (Sechenov University).
ORCID: https://orcid.org/0000-0002-1046-6336

Иванова Марина Юрьевна, канд. мед. наук, доцент кафедры гистологии, цитологии и эмбриологии ФГАОУ ВО «Первый МГМУ им. И.М. Сеченова» Минздрава России (Сеченовский Университет).
ORCID: https://orcid.org/0000-0001-8215-4609

Marina Yu. Ivanova, Cand. of Sci. (Medicine), Associate Professor, Histology, Cytology and Embryology Department, Sechenov First Moscow State Medical University (Sechenov University).
ORCID: https://orcid.org/0000-0001-8215-4609

Ломановская Татьяна Александровна, старший преподаватель кафедры гистологии, цитологии и эмбриологии ФГАОУ ВО «Первый МГМУ им. И.М. Сеченова» Минздрава России (Сеченовский Университет).
ORCID: https://orcid.org/0000-0001-7604-9415

Tatyana A. Lomanovskaya, Senior Lecturer, Histology, Cytology and Embryology Department, Sechenov First Moscow State Medical University (Sechenov University).
ORCID: https://orcid.org/0000-0001-7604-9415

Кузнецов Сергей Львович, д-р мед. наук, чл.-корр. РАН, профессор, заведующий кафедрой гистологии, цитологии и эмбриологии ФГАОУ ВО «Первый МГМУ им. И.М. Сеченова» Минздрава России (Сеченовский Университет).
ORCID: https://orcid.org//0000-0002-0704-1660

Sergey L. Kuznetsov, Dr. of Sci. (Medicine), Corresponding Member of the RAS, Professor, Head of Histology, Cytology and Embryology Department, Sechenov First Moscow State Medical University (Sechenov University).
ORCID: https://orcid.org//0000-0002-0704-1660

✉ Автор, ответственный за переписку / Corresponding author

УДК 616.36-089.168.1-06:616-007.274-084
https://doi.org/10.47093/2218-7332.2020.11.3.70-77

Check for updates
CC BY 4.0

Особенности манифестации и течения болезни Крона у трех родных братьев

А.В. Морковина✉, Е.Ю. Юрьева, Т.Л. Лапина, П.В. Павлов, А.С. Тертычный, А.А. Шептулин

ФГАОУ ВО «Первый Московский государственный медицинский университет им. И.М. Сеченова» Минздрава России (Сеченовский Университет)
ул. Трубецкая, д. 8, стр. 2, г. Москва, 119991, Россия

Аннотация

Наследственная предрасположенность — наиболее значимый фактор риска болезни Крона (БК) у сиблингов.
Описание случаев. В многодетной семье из 6 детей одного поколения у 3 братьев выявлена БК: у одного — в возрасте 15 лет и у двух — в возрасте 17 лет. У старшего брата БК манифестировала острой кишечной непроходимостью, прикрытой перфорацией подвздошной кишки, разлитым перитонитом; у среднего — симптоматикой, сходной с аппендикулярным инфильтратом. Обоим братьям выполнена резекция терминального отдела подвздошной, слепой и части восходящего отдела ободочной кишок с наложением илеоасцендоанастомоза. У младшего брата диагностирована нестриктурирующая, непенетрирующая форма БК с постепенным началом и отсутствием осложнений. Среди сиблингов, не страдающих БК, у двух установлены ревматоидный артрит и витилиго.
Обсуждение. Сходными признаками семейной формы БК оказались молодой возраст дебюта и сочетанное поражение подвздошной и толстой кишки; отличительными — наличие осложнений и хирургические вмешательства только у двух братьев. Особенностью наблюдения служит развитие заболевания только у мальчиков и сочетание в одном поколении семьи трех различных аутоиммунных заболеваний.

Ключевые слова: болезнь Крона, воспалительные заболевания кишечника, наследственная предрасположенность, дебют заболевания, аутоиммунные заболевания
Рубрики MeSH:
ЧЕЛОВЕК
МУЖСКОЙ
ОПИСАНИЕ СЛУЧАЕВ
БОЛЕЗНЬ КРОНА
ДИАГНОСТИКА
Для цитирования: Морковина А.В., Юрьева Е.Ю., Лапина Т.Л., Павлов П.В, Тертычный А.С., Шептулин А.А. Особенности манифестации и течения болезни Крона у трех родных братьев. Сеченовский вестник. 2020; 11(3): 70–77. https://doi.org/10.47093/2218-7332.2020.11.3.70-77

КОНТАКТНАЯ ИНФОРМАЦИЯ:
Морковина Анна Владимировна, клинический ординатор кафедры пропедевтики внутренних болезней, гастроэнтерологии и гепатологии ФГАОУ ВО «Первый МГМУ им. И.М. Сеченова» Минздрава России (Сеченовский Университет)
Адрес: ул. Трубецкая, д. 8, стр. 2, г. Москва, 119991, Россия
Тел.: +7 (961) 142-74-49
E-mail: anyvlasova95@mail.ru

Конфликт интересов. Авторы заявляют об отсутствии конфликта интересов.
Финансирование. Исследование не имело спонсорской поддержки (собственные ресурсы).

Статья поступила в редакцию: 16.06.2020
Статья принята к печати: 21.09.2020
Дата публикации: 25.11.2020

Features of the manifestation and course of Crohn's disease in three brothers

Anna V. Morkovina✉, **Elena Yu. Yuryeva, Tatiana L. Lapina, Pavel V. Pavlov, Alexander S. Tertychnyy, Arkady A. Sheptulin**
Sechenov First Moscow State Medical University (Sechenov University)
8/2, Trubetskaya str., Moscow, 119991, Russia

Abstract

Hereditary predisposition is the most significant risk factor for Crohn's disease (CD) in siblings.
Case reports. CD was diagnosed in 3 brothers in a family with 6 children of the same generation: the disease manifested itself in one — at the age of 15 years and in two brothers — at the age of 17 years. In the older brother, CD manifested with acute intestinal obstruction, ileum perforation, diffuse peritonitis; in the middle — with symptoms similar to appendicular infiltrate. Both brothers underwent resection of the terminal ileum, cecum, and part of the ascending colon with the imposition of ileoascendoanastomosis. The younger brother was diagnosed with a non-stricturing, non-penetrating form of CD with a gradual onset and no complications. Among the siblings without CD, two have rheumatoid arthritis and vitiligo.
Discussion. Similar signs of the familial form of CD were young age of manifestation and ileocolonic disease location; distinctive signs — the presence of complications and surgical interventions in only two brothers. A special feature of the case reports is the CD development only in boys and the combination of three different autoimmune diseases in one generation of the family.

Keywords: Crohn's disease, inflammatory bowel diseases, hereditary predisposition, manifestation of the disease, autoimmune diseases
MeSH terms:
HUMAN
MALE
CASE REPORT
CROHN DISEASE
DIAGNOSIS
For citation: Morkovina A.V., Yuryeva E.Yu., Lapina T.L., Pavlov P.V., Tertychnyy A.S., Sheptulin A.A. Features of the manifestation and course of Crohn's disease in three brothers. Sechenov Medical Journal. 2020; 11(3): 70–77. https://doi.org/10.47093/2218-7332.2020.11.3.70-77

CONTACT INFORMATION:
Anna V. Morkovina, clinical resident, Department of Internal Disease Propaedeutics, Gastroenterology and Hepatology, Sechenov First Moscow State Medical University
Address: 8/2, Trubetskaya str., Moscow, 119991, Russia
Tel.: +7 (961) 1427449
E-mail: anyvlasova95@mail.ru

Conflict of interests. The authors declare that there is no conflict of interests.
Financial support. The study was not sponsored (own resources).

The article received: 16.06.2020
The article approved for publication: 21.09.2020
Date of publication: 25.11.2020

Список сокращений:

ВЗК — воспалительные заболевания кишечника
БК — болезнь Крона
КТ — компьютерная томография
УЗИ — ультразвуковое исследование
ИМТ — индекс массы тела
ОБП — органы брюшной полости

Отягощенный семейный анамнез — важный фактор риска воспалительных заболеваний кишечника (ВЗК), который отмечается у 8–12% пациентов, причем при болезни Крона (БК) чаще, чем при язвенном колите.

При наличии в семье пациента с ВЗК риск развития заболевания у родственников первой степени родства увеличивается в 4–8 раз [1, 2]. Это может быть обусловлено, с одной стороны, генетической предрасположенностью, с другой — общими внешними факторами риска [1, 3].

Более 100 генов связывают с предрасположенностью к БК, которая реализуется через изменения врожденного и адаптивного иммунитета, механизмов распознавания микроорганизмов, проницаемости эпителиального барьера [3, 4].

M.P.C. Santos и соавт. [1], анализируя исследования за последние 30 лет, делают заключение о том, что среди родственников максимальный риск ВЗК описан у сиблингов по сравнению с детьми и родителями, особенно если пробанд страдает БК (относительный риск 23–35).

Нами представлено уникальное описание многодетной семьи, в которой у трех из шести детей развилась БК. Проанализированы общие черты и индивидуальные особенности течения заболевания.

ОПИСАНИЕ СЛУЧАЕВ

Старший брат, 36 лет

В 2000 году в возрасте 17 лет впервые появилась острая, схваткообразная боль в правой половине живота, не связанная с приемом пищи, диарея до 15 раз в сутки и гематохезия. Состояние быстро ухудшалось: боль в животе стала нестерпимой и приобрела разлитой характер. Проведена экстренная лапаротомия, выявлена острая тонкокишечная непроходимость, прикрытая перфорация подвздошной кишки, утолщение стенки восходящего отдела толстой кишки, разлитой серозно-геморрагический перитонит. Проведена правосторонняя гемиколэктомия с формированием илеотрансверзоанастомоза «конец в конец». На основании интраоперационных данных и гистологического исследования операционного материала установлен диагноз: БК, илеоколит, пенетрирующая, стриктурирующая форма (A2L3B3+B2) [5]. В течение следующих 16 лет самочувствие оставалось удовлетворительным, терапию не получал.

В 2016 году вновь появилась схваткообразная боль в области правого фланка живота, которая сопровождалась подъемом температуры тела до 37,5 °С, отсутствием стула и отхождения газов в течение 5 дней, вздутием живота. По данным компьютерной томографии (КТ) органов брюшной полости (ОБП) обнаружены расширенные и заполненные жидкостью петли тонкой кишки, содержащие горизонтальные уровни жидкости, изменения терминального отдела тонкой кишки — циркулярно утолщенные (до 8–10 мм) стенки терминального отдела тонкой кишки, отек окружающей клетчатки. Тонкокишечная непроходимость была купирована консервативными методами: ципрофлоксацин 400 мг/сут и метронидазол 1500 мг/сут внутривенно капельно. Для поддерживающего лечения назначен азатиоприн в дозе 100 мг/сут (1,2 мг/кг веса).

С января по март 2017 г. при сохранном аппетите, без ограничений в питании, похудел на 20 кг (потерял 25% от исходной массы тела, индекс массы тела (ИМТ) составил 20,5 кг/м^2), с апреля по июнь 2017 г. отмечено несколько рецидивов тонкокишечной непроходимости, аналогичных описанному выше, разрешившихся при проведении консервативной терапии. По результатам КТ ОБП, выполненной в апреле 2017 г., выявлена картина БК: стриктура илеотрансверзоанастомоза и подвздошной кишки протяженностью до 11 см с сужением просвета кишки до 0,3 см в диаметре, супрастенотическим расширением до 5 см и нарушением кишечной проходимости. Для индукции ремиссии назначен преднизолон 60 мг/сут с постепенным снижением дозы и его полной отменой, антибактериальные препараты, спазмолитики; продолжено лечение азатиоприном, доза которого увеличена до 150 мг/сут (2,5 мг/кг).

В ноябре 2017 года планово проведена резекция подвздошной кишки с зоной илеотрансверзоанастомоза, выполнена илеостомия по Бруку. В послеоперационном периоде начата биологическая терапия адалимумабом в дозе 160 мг подкожно однократно с переходом на 80 мг через 2 недели и 40 мг каждые последующие 2 недели с положительным эффектом: боль в животе не беспокоила, прибавил в весе (ИМТ 26,6 кг/м^2). В декабре 2018 года по данным илеоколоноскопии и КТ ОБП констатирована ремиссия БК.

В апреле 2019 года проведена ликвидация одноствольной илеостомы с формированием реконструктивно-восстановительного илеотрансверзоанастомоза. В 2020 году продолжается поддерживающая биологическая терапия адалимумабом в дозе 40 мг подкожно каждые 2 недели; жалоб не предъявляет.

Средний брат, 29 лет

В 2005 году в возрасте 15 лет впервые возникла боль в правой подвздошной области, появился частый жидкий стул со слизью, за месяц потерял в весе 6 кг (ИМТ 15,2 кг/м^2). Госпитализирован в хирургическое отделение с подозрением на аппендикулярный инфильтрат. По данным ультразвукового исследования (УЗИ) ОБП выявлено утолщение стенки подвздошной кишки с сужением ее просвета. При ирригоскопии был обнаружен дефект наполнения слепой кишки. Проведена лапаротомия: обнаружены утолщенные плотные стенки терминального отдела подвздошной, слепой и части восходящего отдела ободочной кишок; выполнена резекция этих отделов и наложен илеоасцендоанастомоз «конец

в конец». При гистологическом исследовании операционного материала выявлены признаки БК. Противорецидивная терапия не назначалась.

В течение следующих 14 лет эпизодически отмечал боль в правой половине живота, неустойчивый стул, самочувствие в целом оставалось удовлетворительным, за медицинской помощью не обращался.

С июня 2019 года усилилась боль в животе, появилась диарея до 3 раз в сутки, иногда с примесью слизи. По поводу этих жалоб в октябре 2019 года поступил в Клинику пропедевтики внутренних болезней, гастроэнтерологии и гепатологии им. В.Х. Василенко Университетской клинической больницы № 2 Сеченовского Университета (далее — Клиника). При объективном исследовании: состояние удовлетворительное. ИМТ 25,2 кг/м^2. Брюшная стенка деформирована за счет послеоперационного рубца, при пальпации по методу Образцова — Стражеско отмечена болезненность в области илеоасцендоанастомоза. По остальным органам и системам — без видимых патологических изменений. Общий анализ крови, мочи — без значимых изменений. Проведена илеоколоноскопия: в илеоасцендоанастомозе и на протяжении 20 см подвздошной кишки выявлены множественные эрозии с налетом фибрина на фоне отечной и гиперемированной слизистой. При гистологическом исследовании биоптатов из эрозий слизистой оболочки подвздошной кишки выявлен хронический очаговый активный эрозивный илеит (рис. 1а, б).

Выполнена КТ-энтероколонография, обнаружены признаки БК: неравномерное утолщение стенки тощей кишки до 7 мм и деформация рельефа ее слизистой оболочки; два участка сужения просвета и расширение отдельных петель подвздошной кишки; регионарная лимфаденопатия и уплотнение клетчатки в правой подвздошной области.

Клинический диагноз: БК, илеоколит, стриктурирующая форма (A1L3B2). Для индукции ремиссии назначен будесонид 9 мг/сут в течение 3 месяцев и азатиоприн 150 мг/сут в качестве поддерживающей терапии, с положительным эффектом: боль в животе не беспокоила, стул нормализовался. В 2020 году продолжается терапия азатиоприном в дозе 150 мг/сут (2 мг/кг), жалоб не предъявляет.

Младший брат, 24 года

В 2013 году в возрасте 17 лет появилась периодически возникающая боль в правой половине живота, эпизоды диареи.

Впервые обратился за медицинской помощью в 2015 году, когда отметил гематохезию. Общий анализ крови, мочи — без существенных изменений. Уровень фекального кальпротектина составил 541 мкг/г (<50 мкг/г). Илеоколоноскопия и гистологическое исследование позволили подтвердить диагноз БК с поражением терминального отдела подвздошной, слепой и прямой кишки. Назначен месалазин в дозе 2 г/сут внутрь с положительным эффектом (боль в животе не беспокоила, прекратилась гематохезия, нормализовался стул).

С начала 2019 года появилась эпизодическая боль в животе, жидкий стул без патологических примесей до 3 раз в сутки, присоединилась общая слабость. В ноябре 2019 года госпитализирован в Клинику. При объективном исследовании: состояние удовлетворительное. ИМТ 29 кг/м^2. При пальпации по методу Образцова — Стражеско отмечена болезненность слепой и восходящей ободочной кишки. По остальным органам и системам — без видимых патологических изменений.

Проведена илеоколоноскопия: в терминальном отделе подвздошной кишки визуализируются множественные (более 10 на осмотренном участке)

а

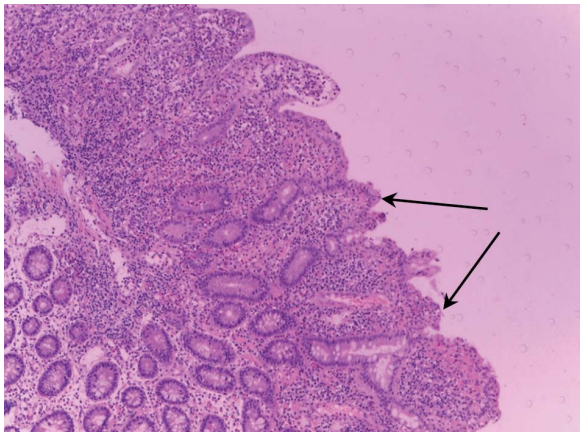

б

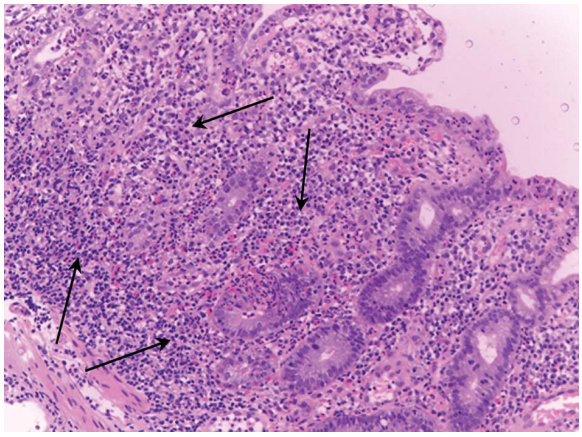

РИС. 1. Хронический очаговый активный эрозивный илеит. Окраска гематоксилином и эозином, а — ×80, б — ×160. Отмечается сглаживание ворсин, повреждение покровного эпителия (а: стрелки) и эпителия крипт, диффузная воспалительная инфильтрация со значительной примесью сегментоядерных лейкоцитов (б: стрелки).
FIG. 1. Chronic focal active erosive ileitis. Hematoxylin and eosin stain, а — ×80, б — ×160.
There is a smoothing of the villi, damage to the integumentary epithelium (a: arrows) and crypt epithelium, diffuse inflammatory infiltration with a significant number of segmented leukocytes (b: arrows).

а

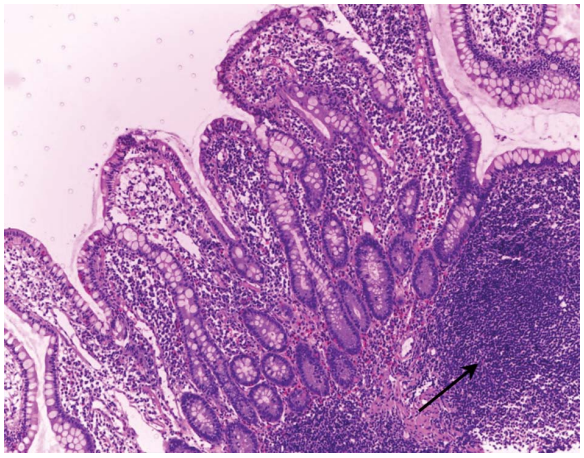

б

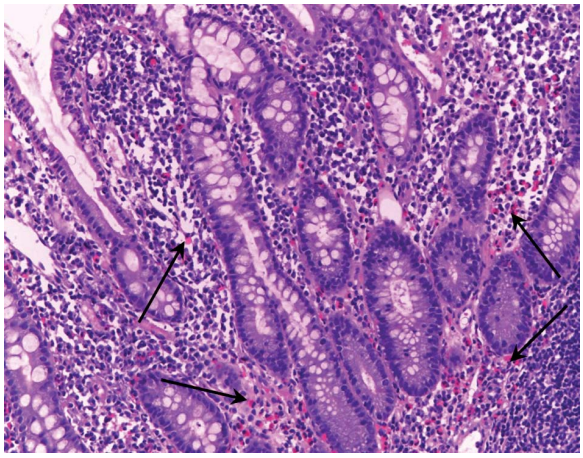

РИС. 2. Хронический очаговый активный эрозивный илеит с фолликулярной гиперплазией лимфоидной ткани.
Окраска гематоксилином и эозином, а — ×80, б — ×160.
Отмечается уплощение ворсин, гиперплазия и почкование крипт. Повышение плотности клеточного инфильтрата носит неравномерный характер. Обнаруживается крупный лимфоидный фолликул (а: стрелка). Местами отмечается повышение содержания эозинофилов (б: стрелки).
FIG. 2. Chronic focal active erosive ileitis with follicular hyperplasia of lymphoid tissue.
Hematoxylin and eosin stain, a — ×80, б — ×160.
Flattening of villi, hyperplasia and budding of crypts are noted. The increase in the density of the cellular infiltrate is uneven. A large lymphoid follicle is found (a: arrow). In some places, an increase in the content of eosinophils is noted (b: arrows).

сливающиеся эрозии диаметром 4–8 мм; в слепой и частично восходящем отделе ободочной кишки — отдельные точечные эрозии до 1 мм. Обнаружена зубчатая аденома печеночного изгиба ободочной кишки. При гистологическом исследовании биоптатов из эрозий слизистой оболочки подвздошной кишки выявлен хронический очаговый активный эрозивный илеит с фолликулярной гиперплазией лимфоидной ткани (рис. 2а, б).

Клинический диагноз: БК, илеоколит, нестриктурирующая, непенетрирующая форма (A2L3B1); низкая клиническая активность (индекс Беста 240 баллов). Зубчатая аденома печеночного изгиба ободочной кишки. Назначен будесонид 9 мг/сут на 3 месяца с последующим снижением дозы до полной отмены; азатиоприн 150 мг/сут (2 мг/кг) в качестве поддерживающей терапии. При уменьшении боли в животе и исчезновении диареи пациент самостоятельно отменил азатиоприн и начал принимать месалазин в дозе 4 г/сут. В декабре 2019 года в Клинике выполнена плановая эндоскопическая полипэктомия, отмечено уменьшение выраженности эрозивного илеита, заживление эрозий восходящего отдела ободочной кишки. На конец 2020 года жалоб не предъявляет, возобновлен прием азатиоприна.

Сравнительная характеристика манифестации и течения БК у трех братьев представлена в таблице.

Семейный анамнез

Генеалогическое дерево описываемой семьи представлено на рисунке 3. Дед со стороны отца долгое время страдал диареей, в возрасте 45 лет ему был установлен диагноз парапроктита (?). Скончался в возрасте 50 лет от онкологического заболевания (?) (первичная локализация злокачественной опухоли не выявлена). Отца периодически беспокоил жидкий стул и абдоминальная боль. При колоноскопии выявлены единичные эрозии терминального отдела подвздошной кишки, диагноз ВЗК не установлен. В рассматриваемом поколении (поколение III) — четверо братьев и две сестры, из которых трое братьев страдают БК, у старшей сестры установлен диагноз ревматоидного артрита, у единственного брата, не страдающего БК, — витилиго.

ОБСУЖДЕНИЕ

Семейная предрасположенность — общепризнанный фактор риска БК, вместе с тем, несмотря на активное изучение наследственных особенностей заболевания, тестирование в качестве методики, необходимой для правильного ведения пациентов, не упоминается в отечественных Клинических рекомендациях по диагностике и лечению БК у взрослых [6]. Позиция European Crohn's and Colitis Organisation (ECCO, Европейское общество по болезни Крона и колиту) сформулирована четко: генетическое тестирование не рекомендуется для рутинного диагноза БК [7].

Большое число исследований посвящено оценке особенности манифестации и течения ВЗК у лиц с отягощенным семейным анамнезом и/или определенным генотипом. Казалось бы, ключевым итогом этих работ должна стать система оценки прогноза риска возникновения и характера течения БК у членов одной семьи, которая бы позволила, например, назначить наиболее подходящее медикаментозное лечение на основании клинической картины и генетического

Таблица. **Сравнительная характеристика манифестации и течения болезни Крона у трех братьев**
Table. **Comparative characteristics of the manifestation and course of Crohn's disease in three brothers**

Характеристика	Старший брат, 36 лет	Средний брат, 29 лет	Младший брат, 24 года
Возраст дебюта, годы	17	15	17
Курение табака	С 14 лет	Отрицает	Отрицает
Особенности дебюта	Кишечная непроходимость, острый живот	Хроническая воспалительная диарея, симптоматика, сходная с аппендикулярным инфильтратом	Хроническая воспалительная диарея
Илеоколит (поражение терминального отдела подвздошной, слепой и восходящей кишок)	+	+	+
Поражение прямой кишки	-	-	+
Фенотипический вариант заболевания	Пенетрирующая, стриктурирующая форма	Стриктурирующая форма	Нестриктурирующая, непенетрирующая форма
Вариант заболевания по Монреальской классификации	A2L3B3+B2	A1L3B2	A2L3B1
Перенесенные операции	Правосторонняя гемиколэктомия с формированием илеотрансверзоанастомоза (17 лет); резекция подвздошной кишки с зоной анастомоза, илеостомия по Бруку (33 года), ликвидация илеостомы (35 лет)	Правосторонняя гемиколэктомия с формированием илеоасцендоанастомоза (15 лет)	-

тестирования родственника. К сожалению, данные этих исследований, особенно в оценке прогноза, противоречивы [1]. При сравнении тяжести течения БК и необходимости назначения различных лекарственных препаратов у больных с семейной предрасположенностью и спорадическими случаями БК не было выявлено различий в частоте назначения кортикостероидов, иммуносупрессоров [2, 8–10], биологических препаратов [10], в необходимости проведения хирургических вмешательств [8–10], госпитализации [2, 10] и частоте рецидивов [9]. Единичные исследования показали, что пациенты с семейной формой БК получают антитела к фактору некроза опухоли альфа (ФНО-α) чаще, чем больные со спорадическими формами заболевания [1].

Семейная предрасположенность к ВЗК не означает облигатного развития этих заболеваний у всех родственников, что подтверждает отсутствие БК у трех из шести сиблингов. При этом наличие ВЗК более чем у двух близких родственников достоверно увеличивает риск по сравнению с одним или двумя больными родственниками [1]. Таким образом, наличие в семье пациента с БК должно нацеливать врача на целенаправленную диагностику этого заболевания при наличии клинической картины у родственника, что может существенно облегчить диагностический поиск. Сцепленность БК с полом не характерна, по эпидемиологическим данным заболевание одинаково часто поражает мужчин и женщин, и мы не можем объяснить, почему из шести сиблингов заболевание выявлено именно у трех братьев [1, 3, 6]. Важно отметить наличие у двух сиблингов, не страдающих БК, ревматоидного артрита и витилиго. Сочетание в одном поколении семьи трех различных аутоиммунных заболеваний представляет еще одну особенность настоящего наблюдения.

Представленное клиническое наблюдение демонстрирует особенности БК с семейной предрасположенностью, которые описаны в ряде исследований. Так, по мнению ряда авторов, для пациентов с БК, имеющих наследственную отягощенность, характерен более молодой возраст начала заболевания [11–13]. В представленных случаях БК манифестировала у трех братьев в подростковом возрасте. Локализация поражения может быть детерминирована определенными генами, а показатели конкордантности по локализации и течению

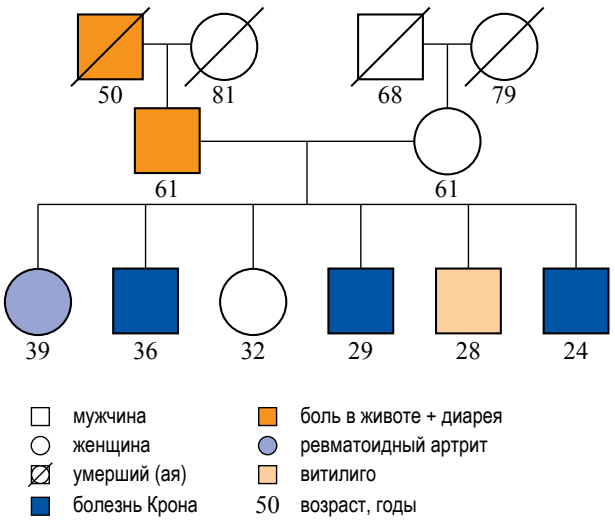

РИС. 3. Генеалогическое дерево.
FIG. 3. Genealogical tree.

заболевания в парах родственников с БК колеблются по разным данным от 16 до 86% [1]. Некоторые авторы считают, что для лиц с семейным анамнезом БК более характерны конкордантность локализации поражения и одновременное поражение тонкой и толстой кишки [13], хотя другие исследователи не поддерживают данное утверждение [1]. В описываемых случаях у сиблингов БК протекает в форме илеоколита с вовлечением в патологический процесс терминального отдела подвздошной, слепой и восходящей ободочной кишок.

ЗАКЛЮЧЕНИЕ

Таким образом, сходными признаками семейной формы БК в наших наблюдениях оказались молодой возраст начала заболевания и одинаковая локализация поражения (илеоколит). Отличием служит наличие осложнений, которые потребовали хирургического вмешательства у двух из трех братьев, у младшего брата заболевание протекает относительно благоприятно.

Наличие в семье пациента, страдающего БК, целесообразно рассматривать как довод в пользу проведения илеоколоноскопии при наличии клинической картины у родственника, что может сократить сроки установления правильного диагноза. Следует помнить о возможном сочетании различных аутоиммунных заболеваний в семьях пациентов, страдающих ВЗК.

ВКЛАД АВТОРОВ

А.В. Морковина внесла основной вклад в разработку концепции статьи, подготовила текст и согласна принять на себя ответственность за все аспекты клинического наблюдения. Е.Ю. Юрьева, А.А. Шептулин осуществляли наблюдение и лечение пациентов и внесли существенный вклад в написание статьи. Т.Л. Лапина внесла существенный вклад в написание статьи. А.С. Тертычный проводил морфологическую диагностику и предоставил микрофотографии и их описание для статьи. П.В. Павлов проводил эндоскопические исследования пациентам. А.С. Тертычный и П.В. Павлов написали часть текста статьи. Все авторы утвердили окончательную версию публикации.

AUTHOR CONTRIBUTIONS

Anna V. Morkovina developed the concept of the article, wrote the text, and agreed to take responsibility for all aspects of the article. Elena Yu. Yuryeva and Arkady A. Sheptulin monitored and treated the patients, made a significant contribution to the writing of the article. Tatiana L. Lapina made a significant contribution to the writing of the article. Alexander S. Tertychnyy made histological investigations and provided histological images and their descriptions. Pavel V. Pavlov made endoscopic examinations. Alexander S. Tertychnyy and Pavel V. Pavlov wrote some parts of the manuscript. All authors approved the final version of the publication.

ЛИТЕРАТУРА / REFERENCES

1 *Santos M.P.C., Gomes C., Torres J.* Familial and Ethnic Risk in Inflammatory Bowel Disease. Ann Gastroenterol. 2018; 31(1): 14–23. https://doi.org/10.20524/aog.2017.0208 PMID: 29333063

2 *Trier Moller F.T., Andersen V., Wohlfahrt J., Jess T.* Familial risk of inflammatory bowel disease: a population-based cohort study 1977–2011. Am J Gastroenterol. 2015; 110(4): 564–71. https://doi.org/10.1038/ajg.2015.50 PMID: 25803400

3 *Torres J., Mehandru S., Colombel J.F., Peyrin-Biroulet L.* Crohn's disease. Lancet. 2017; 389(10080): 1741–55. https://doi.org/10.1016/S0140-6736(16)31711-1 PMID: 27914655

4 *Wang M.H., Picco M.F.* Crohn's Disease: Genetics Update. Gastroenterol Clin North Am. 2017; 46(3): 449–61. https://doi.org/10.1016/j.gtc.2017.05.002 PMID: 28838408

5 *Silverberg M.S., Satsangi J., Ahmad T., et al.* Toward an integrated clinical, molecular and serological classification of inflammatory bowel disease: report of a Working Party of the 2005 Montreal World Congress of Gastroenterology. Can J Gastroenterol. 2005;19 Suppl A:5A–36A. https://doi.org/10.1155/2005/269076 PMID: 16151544

6 *Ивашкин В.Т., Шелыгин Ю.А., Абдулганиева Д.И. и др.* Клинические рекомендации по диагностике и лечению болезни Крона у взрослых (проект). Колопроктология. 2020; 19(2): 8–38. https://doi.org/10.33878/2073-7556-2020-19-2-8-38

7 *Gomollón F., Dignass A., Annese V., et al.* 3rd European Evidence-based Consensus on the Diagnosis and Management of Crohn's Disease 2016: Part 1: Diagnosis and Medical Management. J Crohns Colitis. 2017; 11(1): 3–25. https://doi.org/10.1093/ecco-jcc/jjw168 PMID: 27660341

8 *Carbonnel F., Macaigne G., Beaugerie L., et al.* Crohn's disease severity in familial and sporadic cases. Gut. 1999; 44(1): 91–5. https://doi.org/10.1136/gut.44.1.91 PMID: 9862832

1 *Santos M.P.C., Gomes C., Torres J.* Familial and Ethnic Risk in Inflammatory Bowel Disease. Ann Gastroenterol. 2018; 31(1): 14–23. https://doi.org/10.20524/aog.2017.0208 PMID: 29333063

2 *Trier Moller F.T., Andersen V., Wohlfahrt J., Jess T.* Familial risk of inflammatory bowel disease: a population-based cohort study 1977-2011. Am J Gastroenterol. 2015; 110(4): 564–71. https://doi.org/10.1038/ajg.2015.50 PMID: 25803400

3 *Torres J., Mehandru S., Colombel J.F., Peyrin-Biroulet L.* Crohn's disease. Lancet. 2017; 389(10080): 1741–55. https://doi.org/10.1016/S0140-6736(16)31711-1 PMID: 27914655

4 *Wang M.H., Picco M.F.* Crohn's Disease: Genetics Update. Gastroenterol Clin North Am. 2017; 46(3): 449–61. https://doi.org/10.1016/j.gtc.2017.05.002 PMID: 28838408

5 *Silverberg M.S., Satsangi J., Ahmad T., et al.* Toward an integrated clinical, molecular and serological classification of inflammatory bowel disease: report of a Working Party of the 2005 Montreal World Congress of Gastroenterology. Can J Gastroenterol. 2005;19 Suppl A:5A–36A. https://doi.org/10.1155/2005/269076 PMID: 16151544

6 *Ivashkin V.T., Shelygin Yu.A., Abdulganieva D.I., et al.* Klinicheskie rekomendatsii po diagnostike i lecheniyu bolezni Krona u vzroslykh (proekt). [Crohn's disease clinical recommendations (preliminary version)]. Koloproktologia. 2020; 19(2): 8–38 (In Russian). https://doi.org/10.33878/2073-7556-2020-19-2-8-38

7 *Gomollón F., Dignass A., Annese V., et al.* 3rd European Evidence-based Consensus on the Diagnosis and Management of Crohn's Disease 2016: Part 1: Diagnosis and Medical Management. J Crohns Colitis. 2017; 11(1): 3–25. https://doi.org/10.1093/ecco-jcc/jjw168 PMID: 27660341

8 *Carbonnel F., Macaigne G., Beaugerie L., et al.* Crohn's disease severity in familial and sporadic cases. Gut. 1999; 44(1): 91–5. https://doi.org/10.1136/gut.44.1.91 PMID: 9862832

9 *Henriksen M., Jahnsen J., Lygren I., et al.* IBSEN Study Group Are there any differences in phenotype or disease course between familial and sporadic cases of inflammatory bowel disease? Results of a population-based follow-up study. Am J Gastroenterol. 2007; 102(9): 1955–63. PMID: 17573793

10 *Ben-Horin S., Avidan B., Yanai H., et al.* Familial clustering of Crohn's disease in Israel: prevalence and association with disease severity. Inflamm Bowel Dis. 2009; 15(2): 171–5. https://doi.org/10.1002/ibd.20740 PMID: 18839423

11 *Peeters M., Nevens H., Baert F., et al.* Familial aggregation in Crohn's disease: increased age-adjusted risk and concordance in clinical characteristics. Gastroenterology. 1996; 111(3): 597–603. https://doi.org/10.1053/gast.1996.v111.pm8780562 PMID: 8780562

12 *Annese V., Andreoli A., Astegiano M., et al.* Italian Study Group for the Disease of Colon and Rectum Clinical features in familial cases of Crohn's disease and ulcerative colitis in Italy: a GISC study. Am J Gastroenterol. 2001; 96(10): 2939–45. https://doi.org/10.1016/S0002-9270(01)03247-6 PMID: 11693330

13 *Bengtson M.B., Solberg C., Aamodt G., et al.* Clustering in Time of Familial IBD Separates Ulcerative Colitis from Crohn's Disease. Inflamm Bowel Dis. 2009; 15(12): 1867–74. https://doi.org/10.1002/ibd.20978 PMID: 19434721

9 *Henriksen M., Jahnsen J., Lygren I., et al.* IBSEN Study Group Are there any differences in phenotype or disease course between familial and sporadic cases of inflammatory bowel disease? Results of a population-based follow-up study. Am J Gastroenterol. 2007; 102(9): 1955–63. PMID: 17573793

10 *Ben-Horin S., Avidan B., Yanai H., et al.* Familial clustering of Crohn's disease in Israel: prevalence and association with disease severity. Inflamm Bowel Dis. 2009; 15(2): 171–5. https://doi.org/10.1002/ibd.20740 PMID: 18839423

11 *Peeters M., Nevens H., Baert F., et al.* Familial aggregation in Crohn's disease: increased age-adjusted risk and concordance in clinical characteristics. Gastroenterology. 1996; 111(3): 597–603. https://doi.org/10.1053/gast.1996.v111.pm8780562 PMID: 8780562

12 *Annese V., Andreoli A., Astegiano M., et al.* Italian Study Group for the Disease of Colon and Rectum Clinical features in familial cases of Crohn's disease and ulcerative colitis in Italy: a GISC study. Am J Gastroenterol. 2001; 96(10): 2939–45. https://doi.org/10.1016/S0002-9270(01)03247-6 PMID: 11693330

13 *Bengtson M.B., Solberg C., Aamodt G., et al.* Clustering in Time of Familial IBD Separates Ulcerative Colitis from Crohn's Disease. Inflamm Bowel Dis. 2009; 15(12): 1867–74. https://doi.org/10.1002/ibd.20978 PMID: 19434721

ИНФОРМАЦИЯ ОБ АВТОРАХ / INFORMATION ABOUT THE AUTHORS

Морковина Анна Владимировна✉, клинический ординатор кафедры пропедевтики внутренних болезней, гастроэнтерологии и гепатологии ФГАОУ ВО «Первый МГМУ им. И.М. Сеченова» Минздрава России (Сеченовский Университет).
ORCID: https://orcid.org/0000-0003-3084-6464

Юрьева Елена Юрьевна, заведующая отделением гастроэнтерологии Клиники пропедевтики внутренних болезней, гастроэнтерологии и гепатологии им. В.Х. Василенко Университетской клинической больницы № 2 ФГАОУ ВО «Первый МГМУ им. И.М. Сеченова» Минздрава России (Сеченовский университет).
ORCID: https://orcid.org/0000-0002-0131-3063

Лапина Татьяна Львовна, канд. мед. наук, доцент кафедры пропедевтики внутренних болезней, гастроэнтерологии и гепатологии ФГАОУ ВО «Первый МГМУ им. И.М. Сеченова» Минздрава России (Сеченовский Университет).
ORCID: https://orcid.org/0000-0003-4456-8725

Павлов Павел Владимирович, канд. мед. наук, заведующий отделением диагностической и лечебной эндоскопии Университетской клинической больницы № 2 ФГАОУ ВО «Первый МГМУ им. И.М. Сеченова» Минздрава России (Сеченовский Университет).
ORCID: https://orcid.org/0000-0002-4391-5441

Тертычный Александр Семенович, д-р мед. наук, профессор кафедры патологической анатомии им. академика А.И. Струкова ФГАОУ ВО «Первый МГМУ им. И.М. Сеченова» Минздрава России (Сеченовский Университет).
ORCID: https://orcid.org/0000-0001-5635-6100

Шептулин Аркадий Александрович, д-р мед. наук, профессор кафедры пропедевтики внутренних болезней, гастроэнтерологии и гепатологии ФГАОУ ВО «Первый МГМУ им. И.М. Сеченова» (Сеченовский Университет).
ORCID: http://orcid.org./0000-0002-1395-9566

Anna V. Morkovina✉, clinical resident, Department of Internal Diseases Propedeutics, Gastroenterology and Hepatology, Sechenov First Moscow State Medical University (Sechenov University).
ORCID: https://orcid.org/0000-0003-3084-6464

Elena Yu. Yuryeva, Head of the Department of Gastroenterology, Vasilenko Clinic of Propaedeutics of Internal Diseases, Gastroenterology and Hepatology, University Clinical Hospital No. 2, Sechenov First Moscow State Medical University (Sechenov University).
ORCID: https://orcid.org/0000-0002-0131-3063

Tatiana L. Lapina, Cand. of Sci. (Medicine), Associate Professor, Department of Internal Diseases Propaedeutics, Gastroenterology and Hepatology, Sechenov First Moscow State Medical University (Sechenov University).
ORCID: https://orcid.org/0000-0003-4456-8725

Pavel V. Pavlov, Cand. of Sci. (Medicine), Head of the Department of Diagnostic and Therapeutic Endoscopy, University Clinical Hospital No. 2, Sechenov First Moscow State Medical University (Sechenov University).
ORCID: https://orcid.org/0000-0002-4391-5441

Alexander S. Tertychnyy, Dr. of Sci. (Medicine), Professor, Department of Pathological Anatomy named after academician A.I. Strukov, Sechenov First Moscow State Medical University (Sechenov University).
ORCID: https://orcid.org/0000-0001-5635-6100

Arkadiy A. Sheptulin, Dr. of Sci. (Medicine), Professor, Department of Internal Disease Propaedeutics, Gastroenterology and Hepatology, Sechenov First Moscow State Medical University.
ORCID: http://orcid.org./0000-0002-1395-9566

✉ Автор, ответственный за переписку / Corresponding author

https://doi.org/10.47093/2218-7332.2020.11.3.78-78

Check for updates

CC BY 4.0

Отзыв статьи «Философско-методологические сюжеты научных революций в естествознании в обучении физики в медицинских вузах»

Для цитирования: Отзыв статьи «Философско-методологические сюжеты научных революций в естествознании в обучении физики в медицинских вузах». Сеченовский вестник. 2020; 11(3): 78–78. https://doi.org/10.47093/2218-7332.2020.11.3.78-78

Retraction of the article “Philosophical and methodological aspects of scientific revolutions in science in physics teaching in medical schools”

For citation: Retraction of the article “Philosophical and methodological aspects of scientific revolutions in science in physics teaching in medical schools”. Sechenov Medical Journal. 2020; 11(3): 78–78. https://doi.org/10.47093/2218-7332.2020.11.3.78-78

Редакция журнала «Сеченовский вестник», работая в соответствии с международными нормами публикационной и академической этики, начала проверку всех статей, вышедших в свет в журнале «Сеченовский вестник», на наличие недобросовестных заимствований, дублирования текста в нескольких изданиях (в том числе на других языках), последующей повторной публикации статей в других изданиях (в том числе на других языках) и иных нарушений.

По результатам проведенной работы выявлена публикация, дублированная в нескольких журналах:
О.Е. Баксанский, А.В. Коржуев. Философско-методологические сюжеты научных революций в естествознании в обучении физики в медицинских вузах. Сеченовский вестник. 2015; № 2: 60–67.
https://www.sechenov.ru/upload/iblock/247/sait_150615_sechenovskij_vestnik_2_20_2015.pdf
О.Е. Баксанский, А.В. Коржуев. Философско-методологическая исследовательская программа И. Ньютона. Экономические и социально-гуманитарные исследования. 2015; № 2: 115–125.
http://esgi-miet.ru/images/esgi2_6_2015.pdf

В соответствии с Правилами отзыва (ретрагирования) статей от публикации п. 5 Редакционной политики журнала «Сеченовский вестник», дублирование статьи в нескольких изданиях служит основанием для отзыва опубликованной статьи (https://www.sechenovmedj.com/jour/about/editorialPolicies#custom-6), в связи с чем инициирован процесс ретракции. Авторам статьи Коржуеву Андрею Вячеславовичу (профессор кафедры медицинской и биологической физики Сеченовского Университета, e-mail: korzhuev_a_v@staff.sechenov.ru, akorjuev@mail.ru) и Баксанскому Олегу Евгеньевичу (в 2015 г. сотрудник Первого Московского государственного медицинского университета им. И.М. Сеченова, e-mail: obucks@mail.ru) были высланы письма с просьбой прокомментировать ситуацию.

Оба автора, Коржуев А.В. и Баксанский О.Е., выразили согласие на проведение ретракции по причине дублирующей публикации.

По вопросу отзыва статьи проведено заседание редакционной коллегии журнала (протокол № 4 от 27.10.2020) и рассмотрены результаты экспертной оценки представленной публикации. Статья признана дублирующей, и принято единогласное решение о ее ретракции из журнала «Сеченовский вестник» по причине наличия дублирующей публикации.

Редакция убедительно просит всех авторов соблюдать международные нормы публикационной и академической этики, что будет способствовать поддержанию репутационного имиджа самих авторов и издателя журнала – Сеченовского Университета.

https://doi.org/10.47093/2218-7332.2020.11.3.79-79

Check for updates
CC BY 4.0

Отзыв статьи «Академическое письмо» в контексте адекватности восприятия и интериоризации содержания текста»

Для цитирования: Отзыв статьи «Академическое письмо» в контексте адекватности восприятия и интериоризации содержания текста». Сеченовский вестник. 2020; 11(3): 79–79. https://doi.org/10.47093/2218-7332.2020.11.3.79-79

Retraction of the article “Academic writing” in the context of adequate understanding and interiorisation of text contents

For citation: Retraction of the article “Academic writing” in the context of adequate understanding and interiorisation of text contents. Sechenov Medical Journal. 2020; 11(3): 79–79. https://doi.org/10.47093/2218-7332.2020.11.3.79-79

По результатам экспертной проверки статей, вышедших в журнале «Сеченовский вестник», на соответствие международным нормам публикационной и академической этики, выявлена публикация, дублированная в нескольких журналах:
А.В. Коржуев, О.Е. Баксанский. «Академическое письмо» в контексте адекватности восприятия и интериоризации содержания текста. Сеченовский вестник. 2015; № 3: 57–63.
https://www.sechenov.ru/upload/iblock/228/151103_sechenovskij_vestnik_3_21_2015.pdf
А.В. Коржуев, О.Е. Баксанский. Адекватность восприятия и интериоризация содержания текста: «академическое письмо». Экономические и социально-гуманитарные исследования 2015; № 3: 53–62.
http://esgi-miet.ru/images/Stati20153/esgi3_7_2015.pdf

В соответствии с Правилами отзыва (ретрагирования) статей от публикации п. 5 Редакционной политики журнала «Сеченовский вестник», инициирован процесс ретракции.

Авторы статьи, Коржуев А.В. и Баксанский О.Е., выразили согласие на отзыв по причине дублирующей публикации.

На заседании редакционной коллегии журнала (протокол № 4 от 27.10.2020) рассмотрены результаты экспертной оценки представленной статьи. Статья признана дублирующей, и принято единогласное решение о ее ретракции из журнала «Сеченовский вестник» по причине наличия дублирующей публикации.