ФЕДЕРАЛЬНОЕ ГОСУДАРСТВЕННОЕ БЮДЖЕТНОЕ ОБРАЗОВАТЕЛЬНОЕ УЧРЕЖДЕНИЕ ВЫСШЕГО ОБРАЗОВАНИЯ «ЯРОСЛАВСКИЙ ГОСУДАРСТВЕННЫЙ МЕДИЦИНСКИЙ УНИВЕРСИТЕТ» МИНИСТЕРСТВА ЗДРАВООХРАНЕНИЯ РОССИЙСКОЙ ФЕДЕРАЦИИ

На правах рукописи

Варенцов Вячеслав Евгеньевич

Особенности активизации нейрогенеза в обонятельных луковицах крыс при экспериментальных воздействиях (экспериментально - морфологическое исследование)

03.03.04 – Клеточная биология, цитология, гистология

Диссертация
на соискание ученой степени
кандидата медицинских наук

Научный руководитель
доктор медицинских наук, профессор
Т.А. Румянцева

Москва – 2020

Оглавление

ВВЕДЕНИЕ……..……4
ГЛАВА 1. ОБЗОР ЛИТЕРАТУРЫ……..…….12
1.1.Возрастные особенности гистологии и активности нейрогенеза в обонятельной луковице …….…….12
1.2. Постнатальный нейрогенез, стволовые ниши….....17
1.3. Возрастные особенности обонятельных луковиц…….....25
1.4. Возрастные особенности нейрогенеза……..……25
1.5. Маркеры нейрогенеза……..……..26
1.6. Особенности реакции стволовых ниш на различные влияния……...……31
ГЛАВА 2. МАТЕРИАЛ И МЕТОДЫ ИССЛЕДОВАНИЯ...……..36
2.1. Общая характеристика материала…….....36
2.2. Методы исследования……....43
ГЛАВА 3. РЕЗУЛЬТАТЫ СОБСТВЕННЫХ ИССЛЕДОВАНИЙ……48
3.1. Морфогенез обонятельных луковиц контрольной группы животных……48
3.2. Особенности постнатального нейрогенеза у контрольных животных……56
3.2.1. Возрастные особенности экспрессии Ki-67 в структурах обонятельной луковицы крыс……56
3.2.2. Возрастные особенности экспрессии нестина в обонятельной луковице крысы……...62
3.2.3. Возрастные особенности экспрессии даблкортина в обонятельной луковице крысы……...66
3.2.4. Возрастные особенности экспрессии n-NOS в структурах обонятельных луковиц крысы……73
3.3. Особенности постнатального нейрогенеза у экспериментальных животных (модель нейростимуляции)……...……80

3.3.1. Возрастные особенности экспрессии Ki-67 в структурах обонятельных луковиц крысы (нейростимуляция)……..80
3.3.2. Возрастные особенности экспрессии нестина в структурах обонятельных луковиц крысы (нейростимуляция)……..85
3.3.3. Возрастные особенности экспрессии даблкортина в структурах обонятельных луковиц крысы (нейростимуляция)……..87
3.3.4. Возрастные особенности экспрессии n-NOS в структурах обонятельных луковиц крысы (нейростимуляция)……..93
3.4. Особенности постнатального нейрогенеза у экспериментальных животных (модель нейродегенерации)……..…97
3.4.1. Возрастные особенности экспрессии Ki-67 в структурах обонятельных луковиц крысы (нейродегенерация)……..97
3.4.2. Возрастные особенности экспрессии нестина в структурах обонятельных луковиц крысы (нейродегенерация)……102
3.4.3. Возрастные особенности экспрессии даблкортина в структурах обонятельных луковиц крысы (нейродегенерация)…106
3.4.4. Возрастные особенности экспрессии n-NOS в структурах обонятельных луковиц крысы (нейродегенерация)……112
ГЛАВА 4. ОБСУЖДЕНИЕ РЕЗУЛЬТАТОВ ИССЛЕДОВАНИЯ……...116
ВЫВОДЫ…….……..128
ПРАКТИЧЕСКОЕ ПРИМЕНЕНИЕ……..…131
СПИСОК СОКРАЩЕНИЙ…….…..132
СПИСОК ЛИТЕРАТУРЫ……133

ВВЕДЕНИЕ

Актуальность темы исследования

В настоящее время отмечается высокий интерес к вопросам о репаративных возможностях нервной системы. Открытие нейрогенеза в постнатальном периоде развития, в том числе и у взрослых, ставит перед исследователями задачу по управлению этим процессом: разработки методов его активизации, прогнозирования последствий стимуляции и угнетения, оценки эффективности интеграции вновь образованных клеток в нейрональную сеть. Появляются данные о разных путях миграции прогениторных клеток, формировании в ответ на повреждения новых «стволовых ниш» [61, 106, 173, 178]. Эти многочисленные данные открывают возможности для новых подходов к терапии заболеваний ЦНС [13, 46]. Вместе с тем, многие авторы отмечают, что активность пролиферации в стволовых нишах с возрастом резко снижается, сравнивая только новорожденных и зрелых животных [202, 204]. Данные о возрастных особенностях клеточного состава стволовых ниш на протяжении первого полугодия жизни крыс отрывочны и трудно сопоставимы. Вопрос о пластичности нейрогенеза, отзывчивости его фаз на воздействия в раннем возрасте также не изучены. Отсутствуют однозначные критерии для оценки активности нейрогенеза. В тоже время, именно обонятельная луковица является объектом, в котором можно оценивать напрямую или косвенно все фазы нейрогенеза. Она выступает в качестве «диагностического окна» этого сложного процесса. Именно это и определяет актуальность данного исследования и выбор объекта.

Степень разработанности темы исследования

Активные исследования процесса эндогенного нейрогенеза происходят на протяжении последних 20-25 лет. В результате накоплены значительные данные о том, что вновь сформированные нейроны участвуют в реализации различных физиологических и патологических процессов. Новые нейроны включаются в организацию процессов обучения и памяти, когнитивных функций. Отмечена реакция клеточного состава ниш при ишемии, травме,

психических расстройствах. Появление многочисленных маркеров позволило разделить преобразования стволовых клеток на стадии экспрессии стволовых предшественников (прогениторов), их пролиферации, апоптической селекции, трансформации в клетки специфического фенотипа (дифференцировки), интеграции в нейрональную сеть, а также выявить «критические периоды», определяющие возможности их выживания [164]. Сформулирована концепция «репрограммирования» стволовых клеток при эндогенном нейрогенезе в функционально необходимом направлении в зависимости от взаимодействия целого множества сигнальных молекул [98]. Таким образом, накопление морфологических, физиологических, патоморфологических данных о течении нейрогенеза привело к появлению множества направлений его экспериментального изучения. В тоже время, реакция «детских» стволовых ниш осталась вне внимания исследователей.

Цель исследования

Изучить особенности активизации нейрогенеза в обонятельных луковицах крыс при экспериментальных воздействиях в раннем возрасте.

Задачи исследования

1. Изучить особенности распределения маркёров Ki-67, нестина, даблкортина и n-NOS в обонятельных луковицах крыс в различные сроки онтогенеза крысы.
2. Определить влияние нейропептида TKPRPGP (Семакс) на экспрессию маркеров Ki-67, нестина, даблкортина и n-NOS в обонятельных луковицах крыс разного возраста.
3. Определить влияние неонатального введения капсаицина на экспрессию маркеров нейрогенеза в обонятельных луковицах крыс.
4. Изучить особенности динамики экспрессии маркеров нейрогенеза в обонятельных луковицах крыс при моделировании нейростимуляции и нейродегенерации.

Научная новизна

В результате исследования получены нормативные данные фазного изменения толщины слоев обонятельной луковицы, гетерохрония их формирования и раннее начало их истончения, от 30 до 90 суток, сопровождающееся снижением активности пролиферации к периоду полового созревания.

Впервые описана возрастная гистотопографическая картина распределения маркёров пролиферации (Ki-67), нейрогенеза (нестина и даблкортина), и экспрессия n-NOS в различных слоях обонятельных луковиц крыс с неонатального периода до зрелого возраста (180 суток). Изучены особенности экспрессии и гистотопографии вышеперечисленных маркеров в фазу перехода антенатального (A22) в ранний неонатальный (1 сутки жизни) периоды. Отмечено резкое снижение интенсивности пролиферации во внутренних слоях (гранулярный в 2,8 раза, субэпендимальный – в 2,5 раза) луковицы сразу после рождения (A22 – новорожденные), вероятно, обусловленное перинатальным стрессом, процессами адаптации к внеутробным условиям существования, резким расширением спектра и интенсивности сенсорных стимулов.

Впервые получены морфологические подтверждения положительного влияния нейропептида TKPRPGP на активность нейрогенеза в обонятельной луковице. Доказано, что стимуляция в неонатальном возрасте вызывает максимальный эффект, введение в инфантильном возрасте только поддерживает уровень экспрессии маркеров нейрогенеза. Стимуляция в зрелом возрасте не приводит к реэкспрессии маркеров нейрогенеза и повышению плотности пролиферирующих клеток в слоях обонятельной луковицы.

Впервые показано, что неонатальное введение капсаицина, вызывающее гибель части нейронов в разных отделах центральной и периферической нервной системы, в тоже время приводит к развитию компенсаторного процесса, проявляющегося длительным повышением экспрессии Ki-67 и

даблкортина, менее выраженной пролонгацией экспрессии нестина, особенно выраженное в центральной зоне луковицы.

Впервые установлено, что реакция на стимуляцию и на введение капсаицина характерна только для субпопуляции n-NOS+ нейронов гранулярного слоя. Стимуляция сопровождается повышением численной плотности этой субпопуляции, а введение нейротоксина – ее снижением.

Научно-практическая и теоретическая значимость

Полученные данные дополняют сведения по активности нейрогенеза в обонятельных луковицах мозга крысы на протяжении первого полугодия жизни. Оценка распределения позитивных клеток по слоям луковицы при переходе к внеутробному периоду, стимуляции и введении нейротоксина, не только подтвердила радиальное направление миграции прогениторных клеток, но и позволила выявить волнообразность этого процесса. Результаты работы расширяют немногочисленные данные о возрастных особенностях и возможностях активизации нейрогенеза у крыс раннего возраста.

Использованный набор маркеров и выбранный объект исследования могут быть рекомендованы для комплексной оценки влияния различных веществ на нейрогенез в детском и зрелом организме, что позволяет оценивать и прогнозировать реакцию остальных стволовых ниш и направление компенсаторного процесса в целом.

Результаты могут составить основу для дальнейшей разработки и клинического применения новых методов стимуляции нейрогенеза, что дает возможность использовать эти данные в практике неврологов, нейроморфологов. Внедрение полученных результатов и выводов в учебный процесс в ВУЗах позволит расширить представления студентов и врачей о репаративных возможностях нервной системы.

Методология и методы исследования

Работа выполнена на 377 белых крысах самцах линии Wistar разного возраста, разделенных на контрольную и экспериментальные группы. Объектом морфологического исследования служили правые обонятельные луковицы головного мозга крыс. В экспериментальную группу входило две модели: нейростимуляция (интраназальное введение нейропептида TKPRPGP), нейродегенерация (системное введение высокой дозы капсаицина 100 мг/кг). В работе были использованы гистологические методы исследования (окраски методом Ниссля), иммуногистохимические методы исследования (использование маркёров нейрогенеза: Ki-67, DCX, Nestin, n-NOS). Созданная база цифровых изображений проанализирована и статистически обработана на кафедре анатомии человека ФГБОУ ВО ЯГМУ Минздрава России.

Исследование одобрено Локальным Этическим Комитетом ФГБОУ ВО ЯГМУ Минздрава России (протокол №20 от 14.12.2017 г.).

Основные положения, выносимые на защиту

1. Экспрессия маркеров, отражающих разные стадии нейрогенеза, в обонятельной луковице имеет возрастные и гистотопографические особенности.
2. Введение нейропептида TKPRPGP и нейротоксина капсаицин крысам в раннем возрасте вызывает активизацию и пролонгацию экспрессии маркёров нейрогенеза в обонятельной луковице.
3. Изменения экспрессии маркеров нейрогенеза при экспериментальных воздействиях имеют топографические особенности - максимальный и самый ранний эффект наблюдается в центре луковицы, затем распространяется радиально в наружные слои, проявляясь в последнюю очередь в гломерулярном слое.

Достоверность результатов и апробация работы

Достоверность полученных результатов основывается на использовании достаточного объема экспериментального материала, методах исследования, адекватных для поставленных задач статистических методов обработки информации.

Основные результаты диссертационного исследования докладывались и обсуждались на Международной (XIX Всероссийской) Пироговской научной медицинской конференции студентов и молодых ученых (Москва, 2015); Всероссийской научно - практической конференции с международным участием «Актуальные вопросы медицинской науки», посвящённой 70-летию победы в Великой Отечественной войне (Ярославль, 2015); 70-ой Юбилейной Всероссийской научно-практической конференции с международным участием «Актуальные вопросы медицинской науки» (Ярославль, 2016); II Всероссийской научной конференции с международным участием «Современные проблемы нейробиологии. Структура и функции нервной системы в норме и патологии» (Ярославль, 2016); Всероссийской научно-практической конференции с международным участием посвящённой 120-летней годовщине со дня рождения профессора Б.М. Соколова (Рязань, 2016); на XIII Конгрессе Международной ассоциации морфологов (Петрозаводск, 2016); Всероссийской научно-практической конференции с международным участием посвящённой юбилею президента университета, профессора, академика РАН Ю.В. Новикова «Актуальные вопросы медицинской науки» (Ярославль, 2017); Всероссийской научной конференции с международным участием «Фундаментальные и прикладные аспекты морфогенеза человека» (Оренбург, 2017); Всероссийской конференции молодых специалистов «Актуальные вопросы фундаментальной, экспериментальной и клинической морфологии» (Рязань, 2017); III международной научной конференции, посвященной памяти заслуженного деятеля науки РФ, проф. Шилкина В.В. «Современные проблемы нейробиологии» (Ярославль, 2018); на XIV Конгрессе Международной ассоциации морфологов (Астрахань, 2018), на VIII

съезде научного медицинского общества анатомов, гистологов и эмбриологов (Воронеж, 2019).

Публикации по теме работы

По теме диссертации опубликовано 27 научных работ, из них 6 оригинальных статей в журналах, включенных в перечень Высшей аттестационной комиссии при Министерстве науки и высшего образования Российской Федерации, 2 статьи в библиографической базе SCOPUS, а также 1 патент РФ на изобретение.

Объем и структура диссертации

Диссертация изложена на 157 страницах машинописного текста, содержит 20 таблиц и 30 рисунков, состоит из введения, обзора литературы, описания материалов и методов исследования, четырех подглав результатов собственных исследований, обсуждения полученных результатов, выводов, практических рекомендаций, списка сокращений и списка литературы, включающего 227 источник, в том числе 48 отечественных и 179 зарубежных.

Соответствие диссертации паспорту научной специальности

Основные научные положения диссертации соответствуют паспорту специальности 03.03.04 – Клеточная биология, цитология, гистология, а именно областей науки, занимающихся исследованием происхождения, строения, развития, функционирования клеток и тканей, их взаимодействия в процессе жизнедеятельности организма как в норме, так и при различных патологических нарушениях.

Внедрение результатов исследования

Результаты диссертационного исследования внедрены в учебный процесс кафедр анатомии человека, гистологии, цитологии и эмбриологии, нервных болезней с медицинской генетикой и нейрохирургией, нормальной физиологии с биофизикой ФГБОУ ВО ЯГМУ Минздрава России.

Личный вклад автора

Автором лично были выполнены: экспериментальная часть исследования, морфологические и морфометрические исследования, статистическая обработка полученных данных и анализ результатов, написание текста диссертации. Автор принимал непосредственное участие в написании статей и тезисов и их подготовке к публикации в научных изданиях, докладывал результаты работы на конференциях разного уровня.

ГЛАВА 1. ОБЗОР ЛИТЕРАТУРЫ

1.1. Возрастные особенности гистологии и активности нейрогенеза в обонятельной луковице

Обонятельные луковицы *(Bulbus olfactorius)* представляет собой нейронную структуру позвоночных животных, относящуюся к периферическому отделу конечного мозга, являясь местом переключения с первого на второй нейрон обонятельного анализатора. Это парные образования овальной формы, располагающиеся у большинства животных ростродорсально по отношению к полушариям конечного мозга, а у человека на нижней поверхности последних. Принято выделять две обонятельные системы: основная обонятельная система, представлена основной обонятельной луковицей и добавочная обонятельная система, представленная добавочной обонятельной луковицей. Обонятельные луковицы демонстрируют в ряду позвоночных единообразие строения. Основная обонятельная луковица имеет многоуровневую клеточную архитектуру, по характеру расположения нервных образований её относят к ламинарным структурам [30].

При гистологическом исследовании в обонятельной луковице на парасагиттальных срезах, проходящих через центральную зону, можно выделить шесть цитоархитектонических слоев, располагающихся в следующем порядке: слой обонятельного нерва, гломерулярный слой (клубочков), наружный плексиформный слой, слой митральных клеток, внутренний плексиформный слой, гранулярный слой (клеток зерен). В центре луковицы располагается окончание рострального миграционного потока – субэпендимальный слой, который плавно переходит в гранулярный слой (центральную зону луковицы) [5, 11, 22, 25]. Некоторые авторы [4, 20] выделяют в качестве 7-го слоя эпендимную выстилку полости обонятельной луковицы (эмбриональный желудочек).

По морфологии в обонятельной луковице выделяют 4 типа нервных клеток: пучковые клетки или короткоаксонные нейроны (КАН), митральные

клетки, межгломерулярные (перигломерулярные и интрагломерулярные нейроны) и гранулярные (клетки-зерна). Поверхностные КАН располагаются в перигломерулярной области и в наружном плексиформном слое. Глубокие КАН залегают в гранулярном слое вблизи его перехода в субэпендимальный слой. Митральные клетки в ОЛ располагаются поясом, формируя слой. Перигломерулярные и интрагломерулярные клетки локализуются в гломерулярном слое, образуют ассоциации с клубочками, гранулярные нейроны – самая многочисленная субпопуляция одноименного слоя.

Слой волокон обонятельного и терминального нервов состоит из аксонов обонятельных рецепторных клеток, несущих информацию об афферентных обонятельных стимулах в обонятельную луковицу. Эти аксоны располагаются в цитоплазме шванноцита и иллюстрируют кабельный тип строения нервного волокна. Обычно шванновские клетки образуют мезаксон вокруг большого числа (20-100) волокон [21]. Диаметр центральных отростков обонятельных рецепторных клеток может колебаться у разных животных от 0,2 до 0,5 мкм [10]. Безмякотные нервные волокна при прохождении через продырявленную пластинку решетчатой кости объединяются в обонятельные нити – *fili olfactorii* (до 20), составляющие в совокупности обонятельный нерв [11].

Гломерулярный (клубочковый слой). Наиболее характерной структурой в обонятельной луковице позвоночных являются клубочки. Зрелая обонятельная гломерула является многокомпонентным ансамблем, где аксоны обонятельных рецепторных клеток контактируют с дендритами митральных клеток и других интернейронов. При этом аксоны перигломерулярных клеток одного клубочка оканчиваются на дендритах соседнего клубочка [22, 165]. Перигломерулярные клетки экспрессируют допамин и обеспечивают латеральное ингибирование соседних клубочков [22, 165, 85]. Благодаря столь сложной пространственной организации межнейрональных связей осуществляется сетевой контроль прохождения импульсов в митральных клетках в ответ на первичные обонятельные раздражения [220].

Нейроглия клубочков представлена глиальными элементами типа шванновских и астроцитарных клеток [11].

У человека обонятельные клубочки располагаются на месте наибольшего скопления волокон обонятельного нерва (в вентромедиальной части обонятельной луковицы). Они тесно прилежат друг к другу и выкладываются в ряд по 2-3 образования. Гломерулы не обнаруживаются в дистальных частях луковиц. Напротив, у мышей, крыс и кролика клубочки расположены более упорядоченно, в виде слоя, равномерно окружающего луковицу со всех сторон [11].

Количество обонятельных клубочков прямо связано со значением, которое обонятельный анализатор имеет в жизни того или иного животного [30]. В работе Royet J.P. et al. [191] указывается, что обонятельные луковицы кролика содержат 6300 клубочков, крысы - 4200. Общее количество клубочков у таких животных-макросматиков как слон и свинья составляет 372000 и 20400 соответственно [151]. Количество клубочков в обонятельной луковице человека оценивается как 4400 [151].

Клубочки обонятельных луковиц взрослых крыс обнаруживают значительный гетероморфизм, который невозможно объяснить с точки зрения статистики. Вариации формы гломерул объясняют различной «загруженностью» связями с афферентными, локальными и центральными нервными компонентами. В нейронной цепи, обонятельной луковицы гломерулярный слой получает прямой вход от обонятельных нервов, состоящих из аксонов примерно от десяти миллионов обонятельных рецепторных нейронов обонятельной выстилки. Гломерулярный слой обонятельной луковицы - первый уровень синаптической обработки [112]. Он представляет собой пространственную карту запахов, организованный химической структурой пахучих веществ, таких как функциональная группа и длина углеродной цепи. Пространственная карта клубочкового слоя может быть использована для восприятия запаха в обонятельной коре [164].

Наружный плексиформный слой формируется дендритами митральных и короткоаксонных нейронов (КАН), сетью разветвленных окончаний периферических отростков гранулярных клеток, окончаниями возвратных коллатералей аксонов митральных и окончаниями центрифугальных волокон. Все эти элементы образуют густое сплетение с четкими границами [21]. КАН могут располагаться в толще или на внешней границе слоя и, как правило, ориентированы параллельно слою митральных клеток. Один или несколько дендритов этих клеток ветвятся в наружном плексиформном слое, а наиболее крупный идет в обонятельный клубочек, где заканчивается кисточкой ветвей. Популяция КАН продуцирует допамин, который может ингибировать сенсорную активность нейронов обонятельной луковицы [85, 205].

Слой митральных клеток образован несколькими, концентрически расположенными рядами нейронов. Эти нейроны отличаются крупными размерами, большим округлым ядром с единственным ядрышком и выраженной хроматофильной субстанцией в цитоплазме [11]. Крупный аксон отходит от обращенной внутрь обонятельной луковицы части нейрона и участвует в формировании внутреннего плексиформного слоя [16]. Данные аксоны образуют небольшие пучки, которые разделяют клетки гранулярного слоя на отдельные островки. Собираясь в каудальной части обонятельной луковицы, они наряду с аксонами пучковых клеток образуют медиальный и латеральный обонятельные тракты [21]. На поверхности митральных клеток отмечают большое количество терминальных утолщений. Эти синапсы свидетельствуют о том, что митральные клетки не только соединяются между собой такими же ассоциативными элементами как перигломерулярные клетки, но и связываются при помощи подходящих сюда волокон из других частей мозга [10,11].

Внутренний плексиформный слой располагается узкой полоской за митральным слоем. Количество нейронов здесь невелико, слой пронизывают аксоны митральных и пучковых клеток, имеются центрифугальные волокна.

Гранулярный слой (клеток-зерен) содержит самую большую клеточную популяцию обонятельной луковицы - гранулярные клетки, количество которых превышает число митральных клеток примерно в 200 раз [22, 165]. Это клетки мелких размеров, около 10 мкм в диаметре, различной формы, их периферический отросток покрыт шипиками и геммулами [70]. Гранулярные клетки обонятельной луковицы являются ГАМК-эргическими и не имеют аксонов. Отростки гранулярных клеток контактируют с большим числом местных и центробежных волокон обонятельных луковиц. Гранулярные нейроны являются интернейронами и вместе с перигломерулярными клетками образуют локальную нейронную сеть обонятельной луковицы. Они играют важную роль в первичной обработке обонятельной информации. Гранулярные нейроны формируют боковые связи между митральными клетками и обеспечивают путем ингибирования тонкое распознавание запахов [21, 22,165].

Эпендимальный слой во время развития содержит пролиферирующие эпителиальные клетки, окружающие желудочек обонятельной луковицы. В этом слое лежит крупная популяция пучковых клеток (глубоких КАН Гольджи). В процессе развития у крыс и мышей желудочек закрывается, но иногда не полностью. Этот слой является «пунктом приёма» нейробластов, осуществляющих миграцию в обонятельную луковицу по ростральному миграционному потоку.

От обонятельной луковицы информация передается к первичным обонятельным представительствам коры головного мозга, а затем к высшим его участкам, где формируется осознанное ощущение запахов, и в лимбическую систему, которая порождает их эмоциональные и мотивационные эффекты.

Помимо основной обонятельной луковицы, выделяют ещё добавочную обонятельную луковицу. Исследования [207] показали, что в добавочную обонятельную луковицу направляются проекции от вомероназального органа (Якобсонов орган). Добавочная обонятельная луковица получает входной

сигнал от вомероназального органа, отдельного сенсорного эпителия, который улавливает химические раздражители, отвечающие за социальное и репродуктивное поведение животных. [212]. Было высказано предположение, для того, чтобы вомероназальная помпа включилась, основной обонятельный эпителий должен сначала обнаружить соответствующий запах [201].

Вомероназальные сенсорные нейроны обеспечивают прямые возбуждающие входы в добавочную обонятельную луковицу имея синаптические связи с митральными клетками [115], от которых затем передаются в миндалевидное тело и гипоталамус, участвуя в формировании эмоционального круга Пейпца [213].

1.2. Постнатальный нейрогенез, стволовые ниши

Долгое время в нейроморфологии господствовали представления о неизменности морфологической структуры взрослого мозга. Это был скорее логический постулат, выдвинутый на основании цитологических исследований известного испанского ученого Сантьяго-Рамона-Кахаля, который в монографии «Дегенерация и регенерация нервной системы («Degeneration and Regeneration of the Nervous System», 1913) писал: "Как только развитие закончено, рост и регенерация аксонов и дендритов прекращаются. Центры взрослого мозга представляют собой нечто установленное, законченное и неизменное. Всё может умереть, ничто не может быть восстановлено. Для будущей науки — это, по-видимому, неизбежная закономерность» [цит. по Гомазкову О.А.] [13, 14].

За этим следовал пессимистический вывод, что потеря клеток нервной системы, обусловленная болезнью, травмой или старением, носит фатальный характер. Фактические опровержения этой догмы определили развитие концепции, постулирующей принципиально новые механизмы функционирования мозга.

Нейрогенез, как процесс образования новых нейронов, олигодендроцитов, астроцитов в результате трансформации эндогенных стволовых клеток происходит в течение всей жизни. Этот процесс служит

основой обеспечения пластической функции мозга и регулируется многими факторами. Экспрессивное образование новых нейрональных структур происходит во взрослом мозге при увеличенной физической активности, гипоксии, стрессе, обучении, пребывании в благоприятной «обогащенной среде». Стимуляция нейрогенеза наблюдается также при ишемии мозга, травме, начальных стадиях нейродегенеративной патологии.

Определение роли новообразующихся клеток как компенсаторного материала изнашиваемых с возрастом или вследствие повреждения структур мозга, или как способа усиления его функционального потенциала принесло немало интересных результатов.

Нейрональные стволовые клетки (НСК) были впервые выделены из эмбриональной ткани, а затем из мозга взрослых животных. Доказательства наличия ранних нейрональных предшественников, и их последующая дифференцировка были установлены в широком ряду биологического мира: насекомых, рыб, амфибий, птиц, обезьян, человека.

Новые нейроны постоянно образуются во взрослом мозге в двух регионах: субгранулярной зоне гиппокампа и субэпендимальной зоне боковых желудочков в пределах так называемых «нейрогенных ниш». Исходно нейральные стволовые клетки (“neural stem-like cells”) последовательно трансформируются в транзиторный прогенитор, далее – в нейробласт и зрелый нейрон. Трансформация нейральных стволовых клеток проходит стадии пролиферации, миграции («экспансии»), апоптоза («селекции») новообразованных клеток, дифференцировки в клетки определенного фенотипа, с конечной интеграцией «готовых» клеток в нейрональную сеть.

Было показано, что у взрослых млекопитающих в течение всей жизни происходит нейрогенез, однако количество зон мозга, в которых происходит генерация нейронов, строго лимитировано. К зонам мозга взрослых животных, в которых происходит нейрогенез, относят субвентрикулярную зону латеральных желудочков конечного мозга и субгранулярную зоны (часть зубчатой извилины гиппокампа), а некоторые исследователи также относят

мозжечок, ассоциативную кору обезьян и голосовые центры коры стриатума птиц [94, 180]. Исследования показали, что нейрогенез происходит также в обонятельной луковице у взрослых грызунов [144, 209] и приматов [129]. Развивающиеся в нейрогенных зонах клетки-предшественники и их потомки находятся в тесном контакте с целым рядом других клеточных элементов: эндотелиальными клетками капилляров, астроцитами и олигодендроцитами, эпендимой и соседними зрелыми нейронами. Эта совокупность клеток образует своеобразную цитоархитектоническую структуру, называемую нейрогенной нишей «neurogenic niche» [78].

Субвентрикулярная зона (SVZ) образована несколькими слоями клеток (от двух до пяти), в составе которых выделяют несколько типов клеток [78, 103, 156]. Клетки типа А представляют собой незрелые нейроны (мигрирующие нейробласты), формирующие небольшие скопления вблизи поверхности желудочка. Данные клетки контактируют с соседними астроцитами и обладают способностью к тангенциальной миграции вдоль SVZ. Специфическими мембранными маркерами данного типа клеток являются молекулы межклеточной адгезии (PSA–NCAM) и мембранный маркер DCX (doublecortin). Клетки типа В (клетки-предшественники) находятся в тесном контакте с эпендимой. В цитоплазме обнаруживается большое количество промежуточных филаментов (виментин, десмин). Обычно В-клетки контактируют с полостью желудочка и имеют реснички [26, 27, 56, 73, 103, 139].

Клетки С типа (промежуточные посредники) находятся в тесном контакте с А-клетками и сходны с клетками В и А типов, что создает сложности для их идентификации. Клетки С-типа экспрессируют Mash1, EGFR и транскрипционный фактор Dlx2, но никогда не имеют маркера, характерного для нейробластов (PSA– NCAM). Таким образом, данный тип клеток следует рассматривать как промежуточную (транзиторную) стадию дифференцировки между клетками В и А типов. Клетки Е-типа (эпендимные клетки) выстилают полость латерального мозгового желудочка, имеют

кубическую форму и несут на апикальной поверхности реснички и микроворсинки. Иммунологически эпендимные клетки характеризуются экспрессией виментина, белка S-100 и мембранного антигена CD-24. Показано, что эпендимные клетки сохраняют способность к делению и их можно рассматривать как клетки предшественники нейронов. В субвентрикулярной зоне взрослой мыши ежедневно образуется приблизительно 30000 клеток, что соответствует примерно 0,03 % от 110 миллионов клеток во всем мозге взрослой мыши [88, 97, 139].

В субгранулярной зоне (SGZ) зубчатой извилины гиппокампа также выявляют несколько типов клеток, образующих нейрогенную зону. Во-первых, это нейрональные клетки-предшественники (клетки I типа), имеющие многие признаки радиальной глии (нестин, Sox1, Sox 2, GLAST, BLBP, ароматаза B и др.) и являющиеся ее прямыми потомками. Эти клетки способны образовывать не только нейроны, но также астроциты и олигодендроциты, являясь, по сути, мультипотентными стволовыми клетками [73, 90, 103, 139].

Во-вторых – промежуточные посредники (клетки II типа), которые подразделяются на тип IIa и IIb, что отражает процесс перехода от глиоподобных клеток-предшественников к клеткам, имеющих признаки нейрональной дифференцировки (DCX, PSA-NCAM). Образовавшиеся нейробласты (клетки III типа) мигрируют во внутренний гранулярный слой зубчатой извилины. Там они примерно в течение 4–7 недель дифференцируются в зрелые гранулярные клетки, посылающие свои дендриты в молекулярный слой, а аксоны – в зону CA3 гиппокампа [97]. Новые нейроны экспрессируют серию маркеров: DCX, CRMP4, PSA-NCAM, кальретинин и ряд других, которые характерны для молодых нейронов в период раннего развития [34, 103, 121, 155]. В зубчатой извилине гиппокампа у взрослой крысы ежедневно возникает около 9000 клеток, что соответствует примерно 0,003 % от 330 миллионов клеток во всем мозге [132].

Зарождение новых клеток в субвентрикулярной зоне, и их миграция по ростральному миграционному потоку происходит на всем протяжении жизни

организма. Группы нейробластов мигрируют цепочками, продвигаясь по глиальным трубкам, образованным астроцитарными клетками и их отростками. В работе Snapyan et al., 2009, показано, что предшественники движутся вдоль кровеносных сосудов, расположенных по направлению потока, вероятно, вследствие синтеза васкулярным эндотелием некоторых сигнальных молекул, таких как BDNF [203].

Достигнув середины обонятельной луковицы, цепочки новорожденных нейронов распадаются, и клетки начинают радиальную миграцию. Так они достигают наружных клеточных слоев, где происходит их окончательная дифференцировка. Рассеивание цепочек нейробластов инициируется белками рилином и тенасцином, а сам процесс радиальной миграции зависит от наличия тенасцина-R. По данным ряда исследований, в образовании цепочек важную роль играют бета-1 интегрины и ламинины. [60, 111, 192]. Большинство мигрировавших клеток (75-99%) в результате дифференциации превращаются в ГАМК-ергические гранулярные интернейроны. Некоторое количество (1-25 %) становятся перигломеруляными интернейронами, располагаясь среди клубочков обонятельной луковицы. Для них характерна экспрессия как ГАМК, так и тирозингидроксилазы [59, 119, 175, 176, 190, 219]. Большое количество новых нейронов запрограммированно гибнет вскоре после окончания миграции. В долгосрочной перспективе, около 50% оставшихся клеток также отмирают, даже после успешного приживления в гранулярном и гломерулярном слоях и установления связей с другими клетками [219].

Считается, что судьба новых клеток зависит от характера образованных ими связей, и их отсев служит механизмом поддержания постоянства численности нейронов в обонятельной луковице [175]. Множество исследований было направлено на определение и изучение факторов, которые регулируют пролиферацию, выживаемость, миграцию и дифференцировку нейрональных предшественников. Этими факторами являются гормоны, ростовые факторы, нейротрансмиттеры, цитокины, электрофизиологическая

активность, стресс и др. [13, 55, 145, 154]. Вновь образованные нервные клетки формируют систему отростков и синапсов и встраиваются в функциональные нейронные сети.

Эффективность нейрогенеза в интактном зрелом организме, т.е. сохранение вновь образовавшихся нейронов и глиоцитов, определяется видом животного и зоной мозга.

Установлено, что в зубчатой фасции и полях CA1–CA4 гиппокампа, различных зонах коры и черве мозжечка у взрослых крыс Wistar образуются клетки, которые дифференцируются в нейроны и астроциты, при этом имеются значимые региональные различия выраженности и динамики пролиферации, дифференцировки и апоптотической гибели вновь образованных клеток [45].

Следует отметить, что, хотя факт интеграции новых нейронов в существующие нейронные сети доказан, но функциональные аспекты этого процесса остаются во многом неясными [91, 97, 121, 125, 155].

Взрослый нейрогенез не ограничен центральной нервной системой. Многочисленные исследования описывают возможность пролиферации прогениторных клеток по нейрональному пути из производных обонятельной плакоды, в том числе из обонятельного эпителия. В ходе развития, после плакодной инвагинации, многочисленные клетки дифференцируются [109] и мигрируют из плакоды к носовой мезенхиме. Обонятельная ямка является источником гетерогенных мигрирующих клеток [96, 197]. Мигрирующие клетки вместе с зарождающимися аксонами образуют миграционную массу. К ним относятся пептидергические нейроны, экспрессирующие либо нейропептид-Y, либо гонадотропный рилизинг-гормон-1 (GnRH-1) [68, 113].

У взрослых зона обонятельного эпителия является высокоустойчивой нейропролиферативной зоной, содержащей как резервные, так и активные популяции стволовых клеток, реагирующих на сигналы обратной савязи, и многочисленные регулятор механизмы для поддержания эпителиального гомеостаза [187].

Факт восходящего направления прогениторных клеток из обонятельной плакоды и обонятельного эпителия в обонятельную луковицу не доказан.

Высвобождение оксида азота (NO) также влияет на различные стадии трансформации нейрональных предшественников. Систематическое введение ингибитора синтазы азота, т.е. торможение синтеза NO, увеличивало пролиферацию в субвентрикулярной зоне, ростральном миграционном пути и в обонятельной луковице, но не в зубчатой извилине гиппокампа. Это воздействие способствовало также улучшению паттернов памяти и обучения [162].

Важным элементом, ограничивающим нейрогенез в стареющем мозге, оказывается недостаточное влияние ростовых и нейротрофических факторов, активность которых (как и экспрессия тирозинкиназных рецепторов) существенно снижаются. Известно, что инсулиноподобный ростовой фактор (IGF-I) экспрессируется в ранний период постнатального развития, однако его уровень постепенно снижается в возрастном мозге. В среднем возрасте IGF-I стимулирует пролиферацию и нейрональную дифференцировку в гиппокампе, однако при старении как сам IGF-I, так и его рецептор подвергаются депрессии, совпадающей со снижением нейрогенеза [138].

Микрососуды мозга являются важным компонентом «ниши» нейрогенеза: сосудистая стенка служит проводником дистантно действующих паракринных регуляторов (гормонов, ростовых факторов и др.). В субвентрикулярной зоне и в зубчатом ядре вновь образующие нейральные клетки группируются в тесной близости кровеносных сосудов, где отмечается высокая экспрессия сосудистого эндотелиального фактора (VEGF). Возрастные изменения в мозге характеризуются редукцией сети церебральных сосудов, а кроме того – понижением микроциркуляторной лабильности и уменьшенным синтезом VEGF [200].

Редуцированный ангиогенез, сниженный церебральный кровоток и совпадающее с ними уменьшение уровня VEGF составляют «триаду» возрастного нейрогенеза.

Важную роль в нарушених нейрогенеза в стареющем мозге играет микроглия. Суммируя представленную в обзоре [101] информацию, можно заключить, что микроглия, как компонент нейрального воспаления, содержит факторы, индуцирующие окислительный стресс, промотируя апоптические процессы в нейрогенной нише. Ее активация ассоциируется с интерлейкином IL-1β и фактором некроза опухоли TNF-α, причастным к инициации воспаления. Эти факторы также негативно влияют на нейрогенез возрастного мозга. Кроме того, микроглия участвует в регуляции нейрогенеза за счет продуцирования нейротрофических регуляторов IGF-1 и BDNF, ведущих факторов процесса. Ослабление их активности влечет дизрегуляцию трансформации нейральных предшественников в гиппокампе.

Таким образом, исследование особенностей нейрогенеза в процессе онтогенеза свидетельствует, что с возрастом происходит нарушение циклов трансформирующихся клеток и снижение темпов образования новых нейронов, что является следствием дезорганизации нейрохимических регуляторных процессов. Развивающиеся на этом фоне возрастные заболевания встречают сниженный адаптивный резерв организма, обусловленный, в частности, ослабленной функцией нейрогенеза.

С возрастом, нейрогенез может быть реактивирован соответствующими сигналами, исходящими из как из внешней, так и из внутренней среды. Следовательно, связанное со старением ослабление нейрогенеза не является необратимым внутриклеточным процессом. Благоприятная среда, или как еще называют в иностранной литературе «обогощённая среда» (enriched environment) подразумевает физическую стимуляцию, комфортно устроенное пространство, сбалансированное питание и др., оказывают позитивное влияние на нейрогенез [66, 122]. И, если корневой проблемой старения мозга является ограничение пластичности, реактивация нейрогенеза порождает надежды на улучшение адаптивных возможностей в новых условиях.

1.3. Возрастные особенности обонятельных луковиц

Возрастные особенности изменения ламинарного строения ОЛ подробно изучены в работе Невзоровой М.Н. [24]. Слои обонятельных луковиц в течение онтогенеза растут гетерохронно. Раньше всех, на 10 сутки, заканчивается рост внутреннего плексиформного слоя. Рост слоя гранулярных клеток заканчивается к 3-м неделям, толщина наружного плексиформного слоя достигает максимальных значений в 3-6 месяцев. Толщина слоя митральных клеток уменьшается с рождения до 180 суток на 41%. С возрастом гломерулярный слой заметно утолщается, гломерулы увеличиваются, по площади занимают основную часть одноименного слоя [7, 10, 24]. В постнатальном онтогенезе наблюдается уменьшение субпопуляции митральных клеток, наиболее значимое в первые три недели жизни. Уменьшение количества митральных нейронов в обонятельных луковицах подтверждается данными о гибели нейронов в постнатальном онтогенезе [70].

1.4. Возрастные особенности нейрогенеза

В литературе накоплено огромное количество фактов о прогрессивном снижении активности нейрогенеза в процессе постнатальной жизни у разных видов животных [26, 166].

Большинство работ посвящено оценке уровня пролиферации в основных стволовых нишах мозга - субвентрикулярной и субгранулярной зонах [64, 81, 116].

Как показали в своих исследованиях Nkomozepia P., Mazengenyaa P., et al. [170] плотность распределения Ki-67 и DCX позитивных клеток в субвентрикулярных зонах боковых желудочков, в ростральном миграционном потоке, обонятельных луковицах и субгранулярной зоне зубчатой извилины зависит от возраста животных. К 14 суткам в гранулярном слое ОЛ наблюдались многочисленные мелкие биполярные клетки с короткими отростками. Кроме того, клетки с более длинными отростками наблюдались во внутреннем плексиформном и клубочковом слоях ОЛ [6].

В обонятельной луковице митральные и короткоаксонные клетки закладываются во время эмбрионального развития. Однако, гранулярные и перигломерулярные интернейроны в основном образуются в постнатальном периоде [159]. На самом деле, только около 25% интернейронов закладываются внутриутробно. Основная часть интернейронов образуется локально в ОЛ до 7 дня после рождения. Пролиферация в ОЛ после первой постнатальной недели, по мнению Lemasson M. et al. [136], связана с производством глиальных клеток, так как SVZ и RMS становятся основными источниками новых интернейронов ОЛ. Поэтому экспрессия Ki-67, которая наблюдается в обонятельной луковице, наиболее вероятно связана с формированием нейроглии.

Пролиферативная активность гиппокампальных НСК, как было показано на крысах в возрастном интервале от 2 месяцев до 2-х лет, снижается в 10 раз. Постапоптотическое выживание трансформирующихся клеток составляет, соответственно, 40, 4%. Подобные данные были получены также в исследованиях на приматах и человеке [83, 107].

Вопрос о возрастных особенностях активности нейрогенеза в ОЛ у крыс первого полугодия жизни изучен отрывочно, по изолированным маркерам, что затрудняет оценку этого процесса в соответствии с фазами пролиферации, дифференцировки, миграции и интеграции в нейрональную структуру ОЛ. Данные противоречивые, часто взаимоисключающие.

В тоже время, именно обонятельная луковица является объектом, в котором можно оценивать напрямую или косвенно все фазы нейрогенеза. Она выступает в качестве «диагностического окна» этого сложного процесса.

1.5. Маркеры нейрогенеза

Нейрогенез понимается как многоступенчатый регулируемый процесс, который начинается с трансформации нейральных стволовых клеток (НСК) - предшественников нервных клеток, проходит стадии пролиферации, селекции, миграции, дифференцировки и заканчивается их включением в нейрональную сеть «зрелого» нейрона (интеграции). В современной

«лаборатории иммуногистохимии» существуют маркеры, экспрессия которых специфична для разных этапов нейрогенеза, от момента пролиферации нейростволовых прогентиторных клеток, до их интеграции в нейрональную сеть. Набор этих маркеров весьма разнообразен, постоянно расширяется, в обзоре Zhang J., Jiao J. представлено их подробное описание [225].

Среди этого многообразия наиболее часто используются следующие:

Нейрональный ядерный антиген (NeuN), был обнаружен в большинстве нейрональных типов клеток по всей центральной и периферической нервной системе взрослых мышей. Появление NeuN соответствует по времени с выходом нервных клеток из клеточного цикла или с началом терминальной дифференцировки (рис. 1). Белок можно обнаружить в эмбриональных и взрослых нейронах, за исключением клеток Пуркинье мозжечка, митральных клеток обонятельной луковицы, фоторецепторных клеток сетчатки и дофаминергических нейронов в черной субстанции [74]. Несмотря на широкое иммуногистохимическое определение NeuN, до недавнего времени функция NeuN была неизвестна. Исследователи идентифицировали NeuN как Fox-3 белок, участвующий в регуляции сплайсинга м-РНК. Поскольку Fox-3 экспрессируется исключительно в нейронах, было высказано предположение, что он играет определенную роль в регуляции нейронной клеточной дифференцировки и развитии нервной системы [225].

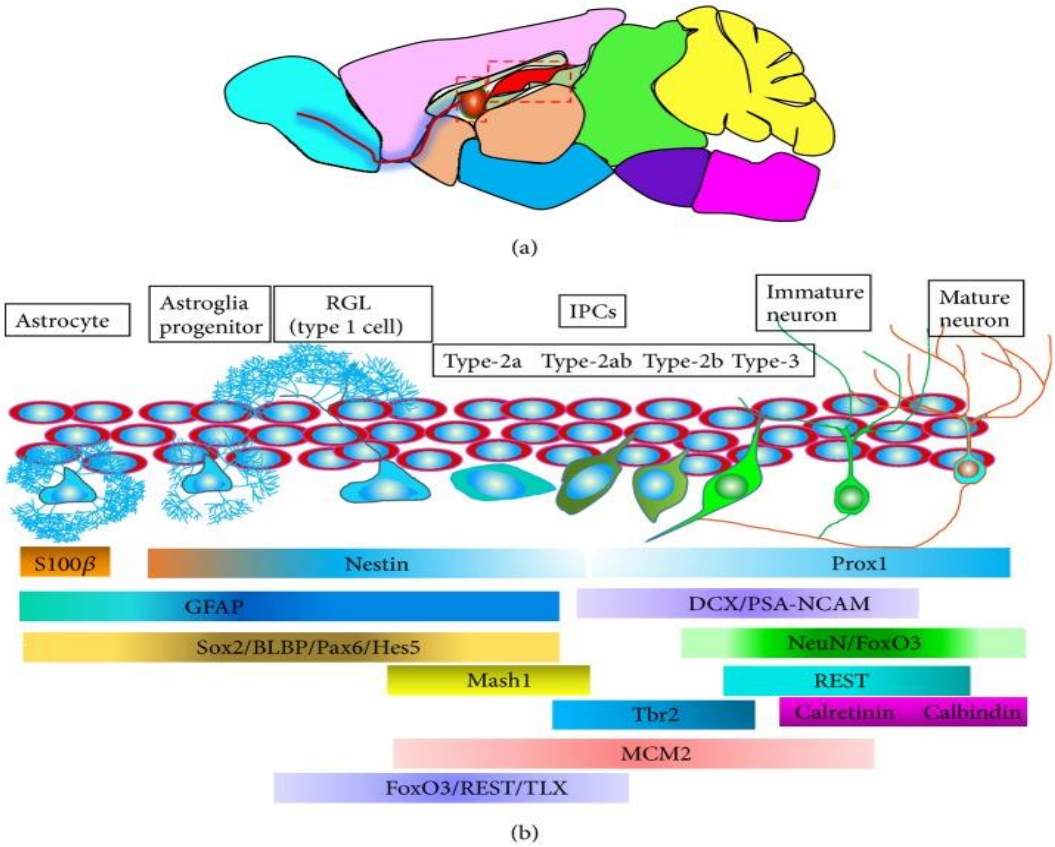

Рисунок 1. Экспрессия маркеров нейрогенеза в разные этапы трансформации стволовых клеток.

Даблкортин (DCX) представляет собой связанный с микротрубочками белок, который специфически экспрессируется практически во всех мигрирующих предшественниках нейронов развивающейся ЦНС [80]. Во взрослом мозге экспрессия DCX сохраняется в областях непрерывного нейрогенеза, то есть в гиппокампе, субвентрикулярной зоне и в обонятельной луковице, и редко экспрессируется вне этих областей [67]. Нейрональные клетки-предшественники начинают производить DCX вскоре после входа в клеточный цикл с затуханием экспрессии через 2-3 недели, ко времени окончательного превращения в дифференцированные нейроны. Уникальный паттерн экспрессии позволяет использовать DCX в качестве маркера нейрогенеза стадии миграции нейробластов (рис. 1).

Ki-67 является клеточным маркером пролиферации [196]. Во время интерфазы антиген Ki-67 обнаруживается исключительно в ядре клетки. Он экспрессируется во всех активных фазах клеточного цикла (G_1, S, G_2 периодов

интерфазы), всех фаз митотического цикла, но отсутствует в G_0-периоде [71]. Содержание белка Ki-67 максимально во время S-периода интерфазы [84]. Необходим для клеточной пролиферации связан с транскрипцией рибосомной РНК [72]. Инактивация антигена Ki-67 приводит к ингибированию синтеза рибосомной РНК. Ki-67 является превосходным маркером для определения процентной доли роста, определённой субпопуляции клеток.

Nestin (neuroectodermal stem cell marker), нейроэктодермальный маркер стволовых клеток представляет собой белок промежуточного филамента типа VI (IF) [110]. Этот белок экспрессируется главным образом в нервных клетках, которые участвуют в радиальном росте аксона. В нервных клетках выделяют семь генов, которые кодируют тяжелые (NF-H), средние (NF-M) и легкие нейрофиламентные белки (NF-L), нестин и α-интернексин.

Нестин является промежуточным белком, выраженным в делящихся клетках на ранних стадиях развития центральной и периферической нервной системы, в миогенных и других тканях. Одним из примеров выявления нестина у взрослых организмов, являются клетки предшественников нейронов субгранулярной зоны (SGZ). Вовремя нейро- и глиогенеза нестин постепенно заменяется промежуточными нейрофиламентами и глиальными фибриллярными кислыми белками (GFAP) (рис. 1). Интересно, что нестин экспрессируется во взрослом состоянии при патологических воздействиях, после травмы ЦНС и во время регенерации поврежденной мышечной ткани [62, 157].

Нейрональная NO-синтаза (n-NOS)/NADPH-диафоразы (NADPH-d).

Изучение нейронов, содержащих нитроксидсинтетазу, началось более 40 лет назад, когда гистохимически в тканях головного мозга были обнаружены клетки с высокой активностью NADPH-диафоразы (NADPH-d). Морфологически диафоразная активность (определяется по восстановлению нитросинего тетразолия в диформазан) в клетках служила показателем наличия NO-синтазы [143]. Наибольшая активность фермента обнаруживается в нейронах мозжечка и в астроглии. Более низкий уровень активности

наблюдается в гипоталамусе, среднем мозге, стриатуме, корковых представительствах, гиппокампе и продолговатом мозге [29]. Известно, что гистохимическим маркёром нитроксидэргических нейронов является NADPH-d, которая метаболически связана с нейрональной NO-синтазой. Выявление NO-синтазы и NADPH-d в клетках пролиферативных зон головного мозга подтверждает роль оксида азота как модулятора и регулятора пролиферативных процессов в ЦНС [7, 9, 26].

Нитроксидсинтетазы (NOS) представляют собой семейство ферментов, катализирующих производство оксида азота (NO) из L-аргинина. В настоящее время описаны три изоферментные формы NOS: нейрональная (n-NOS или NOS-1), индуцибельная цитокинами (i-NOS или NOS-2) и эндотелиальная (e-NOS или NOS-3) [126, 127].

Доказано, что NO является важной клеточной сигнальной молекулой, широко представлен в структурах нервной системы и может функционировать как ретроградный нейротрансмиттер. Функции NO чрезвычайно разнообразны: контролирует осцилляторную активность нейронов, является медиатором ноцицепции, термочувствительности, обоняния, модулирует сосудистый тонус и церебральный кровоток, участвует в ангиогенезе и развитии нервной системы [126], играет центральную роль в процессах долгосрочной потенциации и, соответственно, обучения и памяти [181]. Источником NO в центральной и периферической нервной системе являются неадренергические нехолинергические нервы и глутаматные нейроны, а также эндотелиоциты сосудов, клетки микроглии и астроциты [69]. Установлено участие этого вещества в регуляции нейрогенеза, в том числе и в зрелом организме, путем запуска апоптоза избыточных прогениторных клеток (элиминация «ненужного» множества) [131].

1.6. Особенности реакции стволовых ниш на различные влияния

К настоящему времени описано немало факторов, воздействующих на нейрогенез. К удивлению исследователей, стимулировать этапы нейрогенеза могут факторы различной модальности и различные по этиологии. Избирательность их воздействия определялась фазой нейрогенеза: одни вызывали увеличение пролиферации в нейростволовых нишах (субвентрикулярной зоне и гиппокампе), другие усиление нейропрогениторного пула на стадии миграции и дифференцировки.

1. Повреждения, стимулирующие нейрогенез

а) Перевязка мозговых артерий. Через 2, 6 и 16 недель после перевязки мозговых артерий крыс начинается активная миграция нейробластов в зону очага, которая напрямую связана с микроциркуляторным руслом. При этом, важная роль как инициатора ангиогенеза отводится эндотелиальному ростовому фактору (VEGF), экспрессия которого начинается на самых ранних этапах ишемии [226]. Таким образом, стимуляция ангиогенеза и усиление васкуляризации субвентрикулярной зоны является важной частью репаративного механизма стратегии нейрогенеза после ишемического поражения.

При помощи инъекций флюоресцентого белка удалось проследить миграцию нейростволовых клеток в зону стриатума. После моделирования ишемического инсульта новые клетки располагались в проекции стриатонигрального пути. Эти клетки экспрессировали рецепторы глутамата (NR2) и дофамина (D2L), обеспечивая функции кортикальных медиаторов в новых условиях [206]. Были проведены опыты на мышах, при предварительном введении ганцикловира (противовирусный препарат, ингибирующий репликацию ДНК) в течение 14 суток с последующей перевязкой средней мозговой артерии. Объём инфарктной зоны резко увеличивался, развивался стойкий неврологический дефицит в большей степени, чем в контроле [216].

б) Инсульт. Исследование постмортального материала пациентов, погибших от ишемического инсульта, выявило увеличенную пролиферацию клеток-прогениторов и нейробластов в субвентрикулярной зоне. Индукция нестин-позитивных клеток наблюдалась в зоне ишемии уже через 1 сутки после инсульта [169]. Иммунный анализ биопсийных образцов установил, что нейроны, расположенные перифокально от очага поражения экспрессировали маркеры, типичные для новообразованных нейронов. Увеличенное число новых клеток было обнаружено после ишемического инсульта даже в мозге 60-87- летних пациентов [118, 146]. Авторы показали, что ишемический инсульт стимулирует трансформацию эпендимных клеток субвентрикулярной зоны мозга. В коре мозга и в субвентрикулярной зоне у крыс, подвергнутых церебральной ишемии, отмечается пролиферация и дифференцировка прогениторных клеток. Установлены пролиферативные и динамические характеристики этих клеток. Активируемые ишемией нейробласты мигрируют в направлении зоны инфарктного поражения коры мозга и стриатума.

в) Травмы нервной системы. При травме мозга из поврежденных клеток высвобождаются продукты, которые активируют астроциты и микроглию, и, в тоже время, ростовые нейротрофические факторы, стимулирующие пролиферацию и выживание стволовых предшественников. На модели кортикальной травмы выявлена активация прогениторных клеток. Сравнительные анализ прогениторных клеток с различной степенью трансформации продемонстрировал появление нестин-экспрессирующих прогениторов, которые демонстрировали пролиферативную и мигрирующую активность в направлении субвентрикулярной зоны и зубчатой извилины гиппокампа [100, 224].

2. Обогащённая среда.

Подразумевает благоприятную обстановку жизнеобитания, включающую комфортно устроенное пространство, наличие пищи, возможность свободной поисковой активности. Установлено, что в условиях обогащенной среды стимулируется активность нейротрофинов и ростовых факторов, служащих платформой физиологически значимых перестроек в организме. Немалое число экспериментальных исследований свидетельствует о том, что обогащенная среда позитивно влияет на стимуляцию нейрогенеза. В одном из первых исследований этого направления было выявлено существенно большее число новообразованных нейронов у мышей, перенесенных из стандартных клеток в более комфортные условия. Анализ подтвердил, что у таких животных слой гранулярных клеток в гиппокампе и их число в зубчатой извилине увеличивался на 15% [122]. Исследования на новорожденных морских свинках показали, что пребывание с первых дней в обогащенной среде значительно повышает количество пролиферирующих клеток, а также число нейронов, формирующих гранулярный слой гиппокампа [188].

3. Медикаментозные воздействия.

Связь нейрогенеза с депрессией была впервые обоснована в 2000 году, когда J. Malberg и соавторы установили, что хроническое применение антидепрессантов стимулировало нейрогенез в зубчатой извилине гиппокампа с появлением новых клеток [149]. На аутопсийном материале пациентов с депрессивным расстройством была подтверждена экспрессия нейрогенеза при терапии ингибиторами обратного захвата серотонина (серталин, флуоксетин) и трициклическими антидепрессантами (кломипрамин, нортриптилин). Эти препараты существенно увеличивали число нейральных стволовых клеток по сравнению с нелечеными пациентами и контрольными субъектами. Новые нейроны, выявляемые с помощью NeuN и GFAP, обнаруживались в ростральном пути и в передней части зубчатой извилины [63].

3. Физическая нагрузка.

Побуждение животных к физической тренировке после ишемии мозга способствовали усилению регенеративных процессов в субвентрикулярной зоне [128]. Ежедневное пребывание крыс в барокамере на «высоте» 2000-5000 м вдвое увеличивало число BrdU-позитивных клеток в зубчатой извилине после четырех недель тренировки.

4. Тормозящее влияние на нейрогенез описано при лучевом воздействии, введении солей тяжелых металлов, остром и хроническом дистрессе. Ионизирующее излучение является фактором, способствующим развитию нейродегенеративных заболеваний, таких как болезнь Альцгеймера [123]. Mahar I. и Tarique D. [147] в своих исследованиях показали, что острый и хронический дистресс резко снижает нейрогенез в стволовых нишах повышая экспрессию маркеров апоптоза (caspase-3). Острый дистресс также негативно воздействует на нейрогенез в гиппокампе у взрослых животных и приводит к снижению пролиферации в сочетании с поведенческими дефицитами (усиление депрессивно-подобного и тревожного поведения). Лечение флуоксетином стимулировало нейрогенез и предотвращало депрессивно-подобное и тревожное поведение [208]. Иноземцев А.Н. с соавторами в своих работах показали, что введение солей тяжелых металлов (соли свинца) также угнетают пролиферацию и дифференцировку нервных клеток с отдалёнными последствиями снижения обучения и памяти у крыс [19]. Морфологические исследования приведены на взрослых животных и демонстрируют снижение численной плотности пролиферирующих клеток в основном в стволовых нишах – SVZ и SGZ.

Накопленные литературные данные показывают высокую пластичность процесса пролиферации в стволовых нишах субвентрикулярной зоны, зубчатой извилины гиппокампа у взрослых.

Несмотря на то, что пролиферирующие, дифференцирующиеся клетки мигрируют именно в направлении обонятельной луковицы, нормативные

данные об экспрессии маркеров нейрогенеза в обонятельных луковицах у лабораторных животных отрывочны.

Особенности реакции стволовых ниш в зависимости от возраста воздействия практически не описаны.

Вопрос насколько эффективно стимулирующее и тормозящее влияние на пролиферативную активность стволовых ниш, на миграцию, дифференцировку и интеграцию клеток в раннем возрасте остается открытым.

ГЛАВА 2. МАТЕРИАЛ И МЕТОДЫ ИССЛЕДОВАНИЯ

2.1. Общая характеристика материала

Работа выполнена на 377 белых крысах самцах линии Wistar разного возраста, разделенных на контрольную и экспериментальные группы. Распределение животных представлено в таблице 1.

Таблица 1. Количественное распределение животных по группам исследования

Серия опытов	Возраст (сутки)										Все го
	плод	3-5	7	14	21	35	60	75	90	180	
Возрастная норма кол-во крыс	12	15	15	15	15	20	15	15	15	15	152
Нейродегенерация кол-во крыс	-	-	15	15	15	15	15	15	15	15	120
Нейростимуляция кол-во крыс	-	-	-	15	15	15	15	15	15	15	105
Итого											377

Объекты и методы исследования

Объектами исследования служили обонятельные луковицы головного мозга крыс.

Для установления возрастных особенностей использовали крыс, возраст которых выбирался в соответствии с возрастной периодизацией онтогенеза белой крысы (таб. 2), предложенной И.П. Западнюком и соавт. (1974) [18] на основании физиологических особенностей животных, интенсивности их роста, поведенческих реакций, изменения характера питания, массы, функциональной зрелости системы крысы.

Изучались правые обонятельные луковицы крыс разного возраста в пределах первого полугодия жизни и позднего плодного периода: плоды 22 сутки, новорожденные – 3 и 5 суток; подсосного – 7, 14 и 21 суток; инфантильного – 35 суток; ювенильного – 60, 75, 90 суток; молодого – 180 суток (табл. 2). Всего было исследовано 377 обонятельных луковиц крыс.

Таблица 2. Распределение интактных животных по возрастным периодам

Период	Возраст	Возраст (сутки)
Поздний плодный	Плоды	22 эмбриогенеза
Молочного кормления	Новорожденный	3
		5
	Подсосный	7
		14
		21
Неполовозрелый	Неполовозрелый (инфантильный)	35
	Предслучный (ювенильный)	60
		75
		90
		180

Моделирование нейростимуляции

Моделирование нейростимуляции осуществляли путём закапывания интраназально в каждую ноздрю 1% раствора нейропептида TKPRPGP (Семакс®, Пептоген, Россия), 1 раз в сутки, в установленное время, в дозировке 50 мкг/кг массы животного. Наблюдение за эффектами Семакса продолжалось до 180 суток, для этого животных разделили на 3 группы с двухнедельными курсами введения: первой группе вводили нейропептид с рождения до 14 суток, второй группе с рождения до 14 суток и с 21 до 35 суток и третей группе с рождения до 14 суток, с 21 до 35 суток и с 61 до 74 суток и в последующие сроки, соответствующие контрольной группе. Забор материала осуществляли в промежутки между курсовыми введениями на 14, 21, 35, 60, 75, 90 и 180 сутки жизни.

Экспериментальную группу (модель нейростимуляции) составили 105 белых крыс (табл. 1). Для контроля использовали данные интактных крыс, т.к. показатели группы ложностимулированных животных (интраназально вводили 0,9% NaCl) достоверно не отличались.

Животных опытных и контрольных групп выводили из эксперимента

передозировкой диэтилового эфира. При работе с экспериментальными животными руководствовались приказом Минздрава СССР №755 от 12.08.1977 г. и Европейской Конвенцией о защите позвоночных животных, используемых для экспериментов или в других научных целях (Страсбург, 18 марта 1986).

Эффекты и свойства нейропептида TKPRPGP

Для решения вопроса о влиянии стимуляции на активность нейрогенеза в раннем постнатальном периоде мы проанализировали данные по ноотропным препаратам. Оказалось, что ни один из них не тестирован морфологически с этих позиций. Учитывая необходимость бережного воздействия на крысят при введении препарата, мы остановились на нейропептиде TKPRPGP, эффективность которого показана при интраназальном введении.

На сегодняшний день нет убедительных данных о клинической эффективности ноотропов. Считается, что ноотропные препараты обладают комплексным действием на ЦНС: улучшают мозговое кровообращение, энергетический обмен, взаимодействуют с рецепторами большинства нейромедиаторов (ГАМК, глутамат, ацетилхолин). В экспериментальных исследованиях было показана потенциальная способность некоторых ноотропов стимулировать нейрогенез. Ноотропный препарат семакс усиливал экспрессию генов более 20 ростовых и нейротрофических факторов в мозге крыс после внутрибрюшинного введения в условиях моделирования ишемического инсульта [153], что также говорит о потенциальном нейрогенном эффекте препарата.

Нейропептид TKPRPGP является синтетическим гептапептидом - аналог фрагмента адренокортикотропного гормона (АКТГ), представляет собой аминокислотную последовательность: метионил-глутамил-гистидил-фенилаланил-пролил-глицил-пролин, лишен гормональной активности. Выпускается как лекарственное средство под маркой Семакс® (Semax) в виде растворов 0,1% и 1% для интраназального введения. Относится к классу

регуляторных пептидов и оказывает ноотропное, психостимулирующее, нейрозащитное, антиоксидантное и антигипоксическое действие.

TKPRPGP обладает оригинальным механизмом нейроспецифического действия на ЦНС. Введение пептида оказывает выраженное антиоксидантное, антигипоксическое, ангиопротективное и нейротрофическое действие [17, 48]. При интраназальном введении TKPRPGP через 4 мин проникает через гематоэнцефалический барьер, а терапевтическое действие при однократном введении продолжается 20–24 ч, что связано с его последовательной деградацией, при которой большая часть эффектов нейропептида сохраняется у его фрагментов.

Препарат влияет на процессы, связанные с формированием памяти и обучением. TKPRPGP усиливает внимание при обучении и анализе информации, улучшает консолидацию памятного следа, улучшает адаптацию организма к гипоксии, церебральной ишемии, и другим повреждающим воздействиям [19]. Направленное действие нейропептида на холинергические нейроны сопровождается достоверным повышением активности фермента ацетилхолинэстеразы специфических структур мозга, что коррелирует с улучшением процессов обучения и формирования памяти.

TKPRPGP влияет на процессы отсроченной нейрональной гибели, включая локальное воспаление, образование оксида азота, оксидантный стресс и дисфункцию трофических факторов. Мощное, сопоставимое с эффектом NGF, трофотропное действие нейропептида на нейроны холинергической группы как в полной среде, так и в неблагоприятных условиях, обусловленных депривацией глюкозы и кислорода. TKPRPGP активирует экспрессию нейротрофинов - регуляторов роста и дифференциации нервной ткани (фактора BDNF). BDNF может усиливать нейрогенез, воздействуя на клетки, экспрессирующие рецептор нейротрофина p75 [223]. В зубчатой фасции гиппокампа происходит интенсификация процессов деления клеток при введении семакса, что подтверждается работами [2, 40].

Участие нейропептида TKPRPGP в процессах нейрогенеза, как напрямую, активируя митотическую активность нейростволовых прогениторных клеток, так и косвенно, экспрессируя регуляторные факторы, не изучено.

Моделирование нейротоксического воздействия

Моделирование нейродегенерации проводили путем однократного подкожного введения новорожденным крысятам на 1 сутки жизни 10% раствора капсаицина (N-vanillylonanamide, Sigma) в смеси, состоящей из 1 части спирта, 1 части Твин-100, 8 частей физиологического раствора, в дозе 100 мг/кг [193].

Признаками, подтверждающими развитие нейродегенеративного процесса, считали уменьшение количества и дистрофические изменения нейронов в тройничном ганглии, снижение или отсутствие корнеального рефлекса с 14 суток после введения.

Экспериментальную группу (модель нейродегенерации) составили 120 белых крыс, которые исследовались через 1 неделю после введения и в сроки аналогичные интактной группе животных до 180 суток (табл. 1).

В качестве контроля приведены данные интактных крыс, т.к. показатели группы ложноденервированных крыс (введение наполнителя без капсаицина) достоверно не отличались от показателей интактных животных.

Нейродегенеративные воздействия

В качестве модели для оценки особенностей реакции ОЛ на мы выбрали алкалоид капсаицин. Его использование при моделировании нейродегенеративного процесса опробовано на нашей кафедре при выполнении целого ряда исследований. Получен патент на модель нейродегенеративного состояния. В данном случае этот препарат является препаратом выбора, т.к. вводится однократно, исключая влияние множественных введений на изучаемый процесс.

В ранних исследованиях отмечалось, что капсаицин обладает селективным влиянием на афферентные нейроны [215]. Но в последующих

исследованиях было установлено, что эффект применения капсаицина напрямую зависит от дозы и длительности экспозиции. Низкие дозы капсаицина (до 10 мг/кг) оказывают острое возбуждающее действие. Они активируют чувствительные терминали и вызывают рилизинг нейромедиаторов, способных резко активировать локальный кровоток, оказывать трофическое, ранозаживляющее и антиноцицептивное действие.

Введение средних доз капсаицина (до 50 мг/кг) сопровождается аналгезирующим эффектом. В отдельных случаях капсаицин способен увеличивать чувствительность афферентных терминалей, и такая сенситизация может лежать в основе гипералгезии [58].

Большие дозы капсаицина (100-200 мг/кг и выше) сразу после введения инициируют выделение нейропептидов [195], а в последующем оказывают нейротоксическое действие на нейроны [38, 53].

Нейротоксическое действие капсаицина объясняется избыточным внутриклеточным накоплением Ca^{2+} и Na^{+}, что ведет к гидратации, активации протеаз, накоплению токсинов и дегенерации - гибели клеток. [31, 50, 215].

Подкожное неонатальное введение капсаицина заметно изменяет вкусовую чувствительность, что наиболее выражено в отношении горьких веществ [42]. Одновременно снижается порог восприимчивости термочувствительных рецепторов [149].

В условиях химической «деафферентации» возникают патологические изменения нейронов различных отделов нервной системы: спинномозговых ганглиях, чувствительных узлах черепных нервов, ганглиях органов пищеварения, во всех ядрах блуждающего нерва и спинного мозга [1, 44]. При этом авторами отмечается общее увеличение размеров нейронов, вакуолизация цитоплазмы, смещение ядра к периферии клетки, появление гигантских безъядерных клеток. Также у деафферентированных животных наблюдается появление сморщенных клеток, свидетельствующих о развитии в нейронах дистрофических процессов, приводящих к гибели [12, 37, 38]. В тканях развивается нейродистрофический процесс с наиболее выраженным

повреждением капилляров и вен [51].

Неонатальное введение капсаицина вызывает отклонения от нормального постнатального развития обонятельных луковиц белой крысы, наиболее выраженные в течение первого месяца жизни. Но и у шестимесячных животных восстановления морфометрических показателей обонятельных луковиц не происходит. Возникают качественные и количественные изменения следующих показателей обонятельных луковиц: уменьшение толщины отдельных слоев, уменьшение количества и размера клубочков, патологические изменения и гибель части митральных клеток, изменение их ядерно-цитоплазматического отношения и количества ядрышек, патологические изменения микрососудов, уменьшение их плотности и увеличение диаметра [24].

Исследования деафферентации крыс в лаборатории функциональной нейроморфологии института физиологии СО РАМН в Новосибирске выявили развитие дистрофических изменений в периферических тканях – коже и подкожной соединительной ткани, легких, печени, лимфоидных органах. Это выражается в нарушении структуры капилляров, изменении функциональной активности эффекторов тканевого и гуморального гомеостаза, активности ключевых ферментов гомеостаза, энергетического метаболизма [41].

2.2. Методы исследования

Изготовление гистологических препаратов

При заборе материала, изготовлении и окраске срезов, постановке иммуногистохимических реакций соблюдались условия, стандартные для всех объектов. Использовались нейрогистологические, иммуногистохимические, морфометрические и статистические методы.

Забор материала осуществляли в установленные сроки после предварительной транскардиальной перфузии 10% забуференным формалином. Материал фиксировали в 10% формалине на фосфатном буфере pH 6,8-7,2 в течение 24 часов при температуре 4°С. В зависимости от используемых методик, препараты готовили к заливке в парафин либо к заморозке. Для последующего парафинирования промывали в проточной воде в течение 2-х часов и обезвоживали в растворе изопрепа (Izoprep, Biovitrum) возрастающих концентраций. Вначале помещали в 50% раствор изопрепа на 30 мин, затем в 100% раствор со сменой в 5 порциях через 2 часа в каждой и оставляли в последней порции на ночь. После этого материал погружали в парафин (Histomix, Biovitrum) на 10 часов со сменой парафина каждые 2 часа, производили заливку в блоки. Исследование препаратов экспериментальных и контрольных групп животных проводили одновременно в одинаковых условиях.

Нейрогистологические методы окрашивания

В работе использовалась окраска парафиновых парасагиттальных срезов обонятельной луковицы тионином или метиленовым синим по Нисслю. Данная методика является оптимальной как для количественной оценки нейронов, так и для оценки патологических и компенсаторно-приспособительных изменений нервных клеток. На ней базируются все известные классификации изменений нервных клеток [47].

Иммуногистохимические методы исследования

С помощью санного микротома изготавливали парафиновые парасагиттальные серийные срезы мозга крыс толщиной 7 мкм. Использовали первичные моноклональные антитела anti-Ki-67 ab16667 (UK, разведение 1:100), anti-n-NOS ab76067 (UK, разведение 1:200), первичные поликлональные антитела anti-DCX ab18723 (UK, разведение 1:500), anti-Nestin ab93157 (UK, разведение 1:100), и вторичные поликлональные антитела (Goat anti Rabbit IgG ab97051, UK, разведение 1:1000). Для выявления в нейронах следующих специфических белков:

1. Даблкортина (DCX), маркёра, ассоциированного с микротрубочками, экспрессируемого исключительно незрелыми нейронами.
2. Нестина (Nestin) белок промежуточного филамента типа VI, маркёра нейростволовых клеток (НСК).
3. Ki-67 маркёр пролиферации нейронов, отсутствует в G_0 периоде интерфазы митоза (маркер, ассоциированный с транскрипцией р-РНК).
4. Нейрональной NO–синтазы (n-NOS), маркёра нитроксидэргической высокодифференцированной субпопуляции.

Демаскировку антигенных детерминант проводили в стеклянном сосуде Коплина, заполненном цитратным буфером 10 ммоль/л, pH 6,0 (10 mM цитрата натрия, 0,05% Tween 20) на водяной бане в течение 20 мин в мультиварке (p=0,3 бар, t=100ºC). Остывшие препараты промывали в фосфатно-солевом буфере (TBS). Для инактивации эндогенной пероксидазы использовали 1% раствор H_2O_2, в качестве блокирующего раствора применяли PBS с 1% BSA, 0,05% Triton X-100. Инкубацию с первичными и вторичными антителами, разведенными в блокирующем буфере, проводили по 3 часа во влажной камере при комнатной температуре.

Для ИГХ окрашивания использовали DAB Substrate Kit (ab64238) на основе хромогена 3,3'-диаминобензидина. Реакцию оценивали под контролем светового микроскопа, по достижению максимально интенсивного

окрашивания инкубацию в растворе 3,3'-диаминобензидина прекращали и промывали срезы в дистиллированной воде. Докрашивание срезов осуществляли гематоксилином Майера, далее их дегидратировали в спирто-ксилольной батарее и заключали в канадский бальзам. Для контроля и исключения артефактов при выполнении исследований использовали внутренний негативный контроль – на препаратах специфичность антитела оценивали в зонах, заведомо не содержащих маркируемые структуры, либо часть препаратов обрабатывали только вторичными антителами, без нанесения первичных антител.

Микроскопию проводили при помощи светового микроскопа Optica DM-20 (Italy 2016) со встроенной камерой.

Методы морфометрической оценки нейронов

Количество нейронов и их размеры оценивались по микрофотографиям с помощью программы ImageJ- Fiji (NIH) 1.51h по следующим параметрам:

1. Размер нейронов при окрашивании по методу Ниссля.
2. Численная плотность позитивных нейронов в каждом слое обонятельных луковиц (шт/мм^2).
3. Относительная плотность иммунопозитивных структур путем сегментации изображения.
4. Площадь сечения иммунопозитивных нейронов в каждом слое обонятельной луковицы по 100 в каждом случае (мкм^2).

Морфометрический анализ микропрепаратов, окрашенных тионином и по методу Ниссля

Подсчет клеточного состава обонятельных луковиц на препаратах, окрашенных по методу Ниссля, проводили в световом микроскопе при увеличении х10, х40, х100. Измеряли толщину слоёв на стандартных срезах ОЛ у животных различного возраста (табл. 1), площадь гломерул и митральных клеток (мкм^2), количество гломерул на срезе. Подсчет проводили в 10 полях зрения по 100 нервных клеток или гломерул в каждом, по периметру ОЛ у 15 животных в каждой возрастной группе.

Морфометрический анализ микропрепаратов с иммуногистохимическим (ИГХ) выявлением n-NOS, Ki-67

На микрофотографиях препаратов, на каждом стандартном срезе, определяли численную плотность нейронов (шт/мм^2) и среднюю площадь их сечения (мкм^2, по данным 100 клеток).

Морфометрический анализ микропрепаратов с иммуногистохимическим выявлением нестина (Nes) и даблкортина (DCX)

Для морфометрической оценки относительной плотности исследуемых структур DCX- и Nes- позитивных структур применяли цифровую сегментацию, используя цифровые микрофотографии.

Для цифрового измерения проведена пороговая сегментация изображения (рис. 2). Для ее осуществления применяли функции Auto Threshold, Auto Local Threshold в пакете ImageJ- Fiji (NIH) 1.51h (Process/ Make Binary) [177]. Сегментированные изображения анализировали как набор частиц или как протяженные структуры с применением алгоритмов «Auto Threshold» и «Auto Local Threshold». Применяли анализ частиц «Analyze Particles». Оценивали относительную площадь Nes- и DCX- позитивных структур.

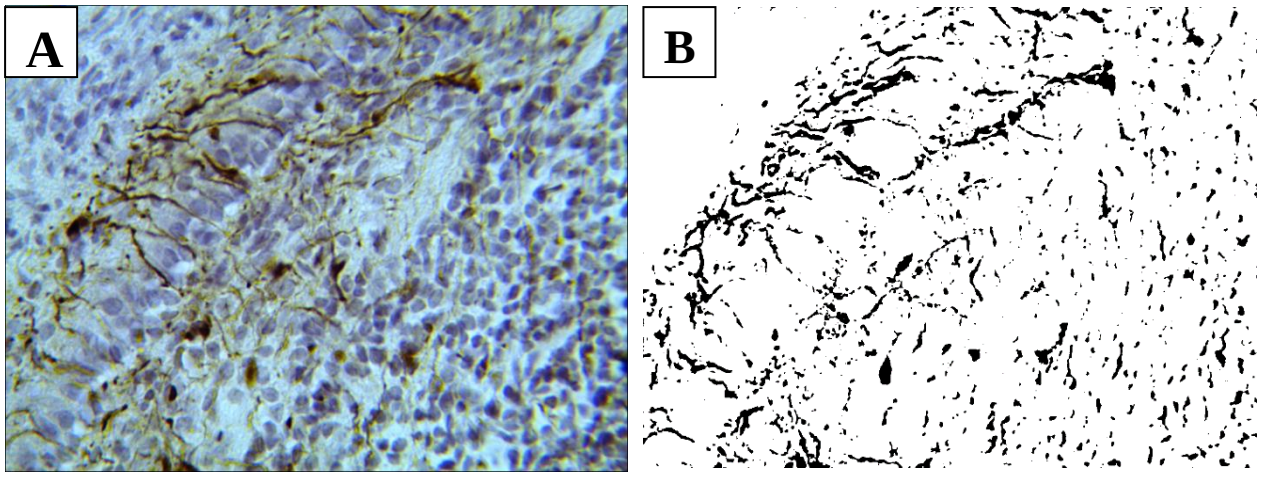

Рисунок 2. Морфометрическая оценка нестин-положительных структур в обонятельной луковице.

А – оригинальное изображение гранулярного, митрального и гломерулярного слоёв; В – сегментированное изображение (черным цветом – нестин-позитивные структуры). ИГХ с использованием антител к Nestin. Докраска гематоксилином Майера. Об. 40, ок. 10.

Статистические методы

Статистическую обработку данных проводили методами вариационной статистики с использованием пакетов Microsoft Excel 2010 и Statistica 8 (Statsoft). Вариационные ряды соответствовали близкому к нормальному распределению (критерий Колмогорова-Смирнова), что позволило для проверки статистических гипотез использовать параметрические методы (t-критерий Стьюдента). Средние значения изучаемых показателей представлены в виде $\bar{x} \pm s\bar{x}$, где $\bar{x}$ – среднее арифметическое по выборке, а s – ошибка среднего. Для анализа различий показателей между группами использовали t-критерий Стьюдента. Достоверным считали различие сравниваемых показателей при $p<0,05$. Сравнение средних значений трёх и более групп использовался дисперсионный анализ ANOVA *(Analysis of variation).*

ГЛАВА 3. РЕЗУЛЬТАТЫ СОБСТВЕННЫХ ИССЛЕДОВАНИЙ

3.1. Морфогенез обонятельных луковиц контрольной группы животных

Обонятельные луковицы белой крысы обладают сложной концентрической ламинарной организацией, которая хорошо визуализируется на парасагиттальных срезах. Для измерений выбирали стандартизированные срезы, проходящие сагиттально через центр ОЛ и имеющие все слои.

Уже к моменту рождения в обонятельных луковицах ясно выражены основные клеточные слои: волокон обонятельного нерва, гломерулярный, митральных клеток и гранулярных клеток.

Слой гломерул новорождённых животных развит слабо и представлен в основном, единичными, расположенными на расстоянии друг от друга в один ряд клубочками, не имеющими выраженной капсулы. С возрастом слой утолщается, появляется выраженная капсула, интра- и перигломерулярные нейроны.

Количество гломерул на стандартном срезе обонятельной луковицы в течение 90 суток после рождения увеличивается в 3,28 раза (табл. 4) и с наступлением зрелого возраста стабилизируется. Такая выраженная динамика свидетельствует о преимущественно постнатальной дифференцировке этих структур, что соответствует их функции - избирательному восприятию одорантов [148].

У новорожденных средняя площадь гломерул составляет 1222,4±63,01 мкм^2. У семисуточных животных она возрастает в 1,33 раза ($p<0,05$) (табл. 4). У двухнедельных животных средняя площадь сечения гломерул увеличивается до 2545,9±224,15 мкм^2, они располагаются вплотную, группируясь по 3-4 образования, причем на дорсальной поверхности обонятельных луковиц гломерулы выстраиваются вплотную в один ряд (рис. 3 В), а на вентральной поверхности – в два - три ряда, приобретают хорошо выраженную капсулу (рис. 3 А, В). К 21 суткам показатель достигает максимума, который превосходит начало наблюдения в 3,5 раза (4230,6±411,11 мкм^2). В последующие сроки средняя площадь сечения

клубочков достоверно не изменяется. На 90 сутки клубочки начинают уменьшаться в размерах, эта тенденция сохраняется и на 180 сутки, снижение показателя по сравнению с максимумом составляет 1,95 раза ($p<0,05$).

Наружный плексиформный слой у новорождённых животных имеет наименьшую толщину, часто его границы не определяются и сливаются с соседними слоями. С возрастом наружный плексиформный слой постепенно утолщается и приобретает характерную сетчатую структуру (рис. 3-4 A, B, H). Его толщина за период наблюдения увеличивается в 3,76 раза (табл. 3, рис. 5).

Митральный слой представлен многочисленными одноименными клетками, расположенными в несколько рядов (от двух до четырех).

Митральные клетки у новорожденных животных располагаются вплотную друг к другу, имеют вытянутую трапециевидную или треугольную форму, крупное ядро округлой формы (рис. 3-4 C, D). С 30 суточного возраста митральные клетки распределяются преимущественно в один ряд, увеличиваются в размерах (табл. 4), приобретают треугольную форму, их отростки направлены в сторону наружного плексиформного и гломерулярного слоев (рис. 4 H).

Результаты морфометрии митральных клеток обонятельных луковиц в разных возрастных группах представлены в таблице 4. Средняя площадь сечения митральных нейронов увеличивалась с 1 по 7 сутки жизни в 1,49 раза ($p<0,05$), в последующем отмечался постепенный, недостоверный при сравнении соседних сроков наблюдения, рост с максимальным значением показателя в одномесячном возрасте (211,7±24,56 мкм^2) ($p<0,05$), с 30 по 60 сутки площадь перикариона достоверно уменьшалась в 1,3 раза и в последующем достоверно не изменялась.

Таблица 3. Толщина слоёв ОЛ крыс контрольной группы, мкм.

Возраст, сут.	Gl	PlE	M	PlI	Gr	Совокупная толщина слоёв
1-3	69,5±6,43	45,3±2,68	43,5±7,43	33,4±2,04	164,5±10,78	356,3±5,08
7	82,40±3,45*	66,8±1,67*	41,3±1,98	40,3±1,34*	198,1±10,18*	428,1±5,34*
14	92,56±4,13*	115,8±6,14*	43,9±5,67	42,0±1,66	312,3±26,32*	606,7±8,78*
21	111,2±10,54*	121,4±8,76	41,6±2,43	39,7±1,06	367,2±23,19*	681,2±9,19*
30	125,3±9,32*	124,1±4,33	42,8±3,93	35,5±1,21*	352,4±33,60	680,2±10,47
60	141,5±12,21*	155,6±6,56*	39,7±3,67	30,1±1,11*	305,5±23,01*	672,5±9,31
90	137,7±8,79	167,2±4,18*	34,9±1,34*	31,8±1,54	298,5±31,12	670,1±9,39
180	136,8±9,72	169,0±5,14	29,5±2,45*	38,8±1,12*	275,2±19,11*	649,7±7,50*

Gl – гломерулярный слой, PlE – наружный плексиформный слой, M – митральный слой, PlI – внутренний плексиформный слой, Gr – гранулярный слой.

*- изменения достоверны по сравнению с предыдущим возрастом, $p<0,05$.

Таблица 4. Возрастные характеристики гломерулярного и митрального слоев ОЛ крыс контрольной группы.

Возраст, сут	Площадь гломерул, мкм^2	Количество гломерул на срезе	Площадь митральных клеток, мкм^2	Толщина митрального слоя
1-3	1222,4±63,01	74,6±5,89	112,6±9,95	43,5±7,43
7	1634,8±127,29*	86,2±9,33	167,3±15,11*	41,3±1,98
14	2545,9±224,15*	112,2±10,11*	176,5±21,23	43,1±5,67
21	4230,6±411,11*	134,1±8,95*	186,3±14,13	41,6±2,43
30	3488,1±311,23	156,3±11,25	211,7±24,56*	42,8±3,93
60	3534,5±412,77	211,3±15,87	164,9±11,12*	39,7±3,67
90	2646,6±298,45*	245,8±24,13*	157,5±15,64	34,9±1,34*
180	2165,7±199,16*	269,6±13,44	143,9±8,87	29,5±2,45*

* - статистические значимые различия, где $p<0,05$

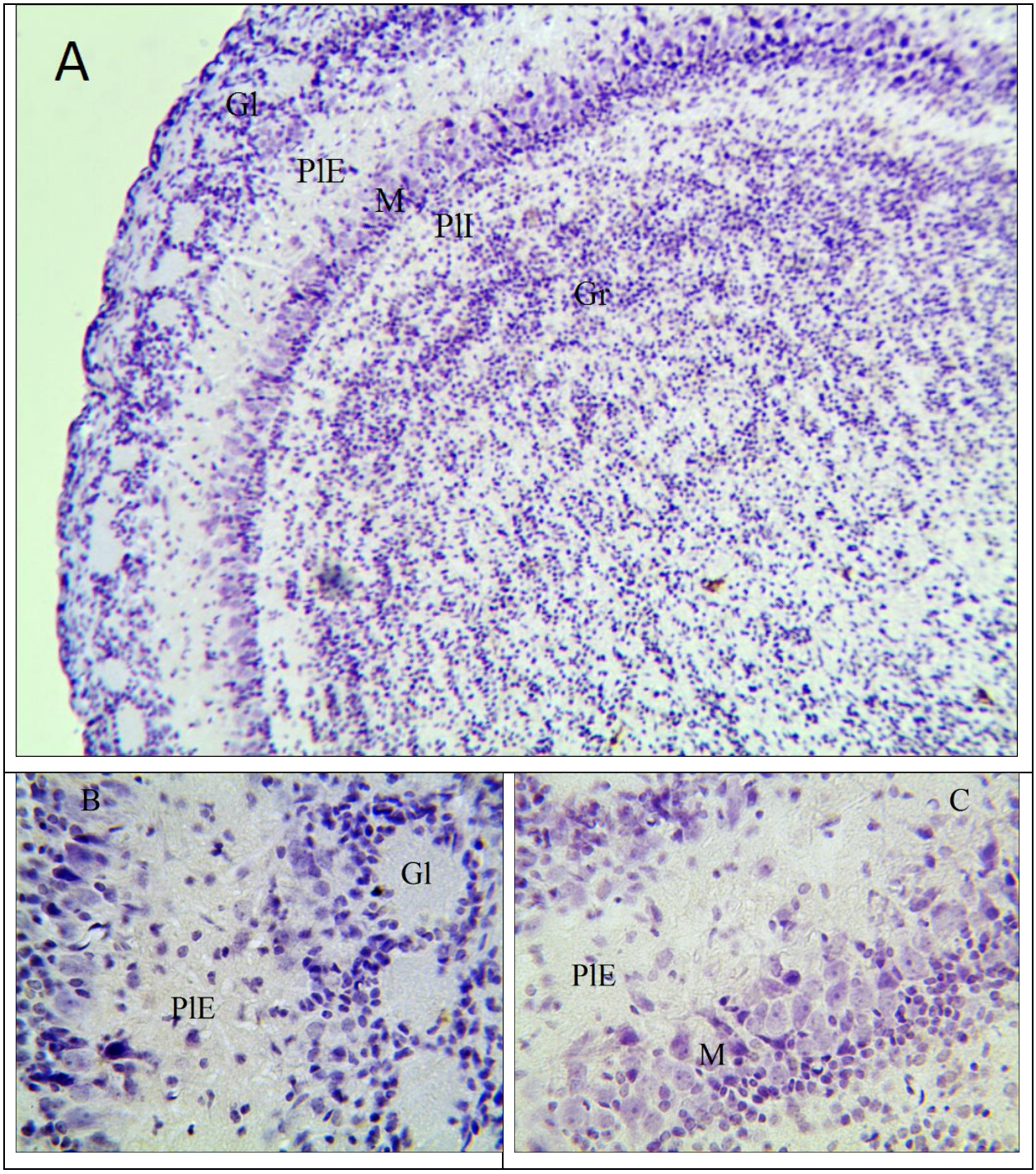

Рисунок 3. Ламинарная структура ОЛ.

А. Обзорная микрофотография ОЛ. В. Гломерулярный и наружный плексиформный слои. С – митральный слой. Gl – слой гломурул, PlE – наружный плексиформный слой, M – слой митральных клеток, PlI – внутренний плексиформный слой, Gr – гранулярный слой. Крыса 14 суток. Метод окраски по Нислю: тионин. Об.10, ок.10 (А) Об.40, ок.10 (В, С).

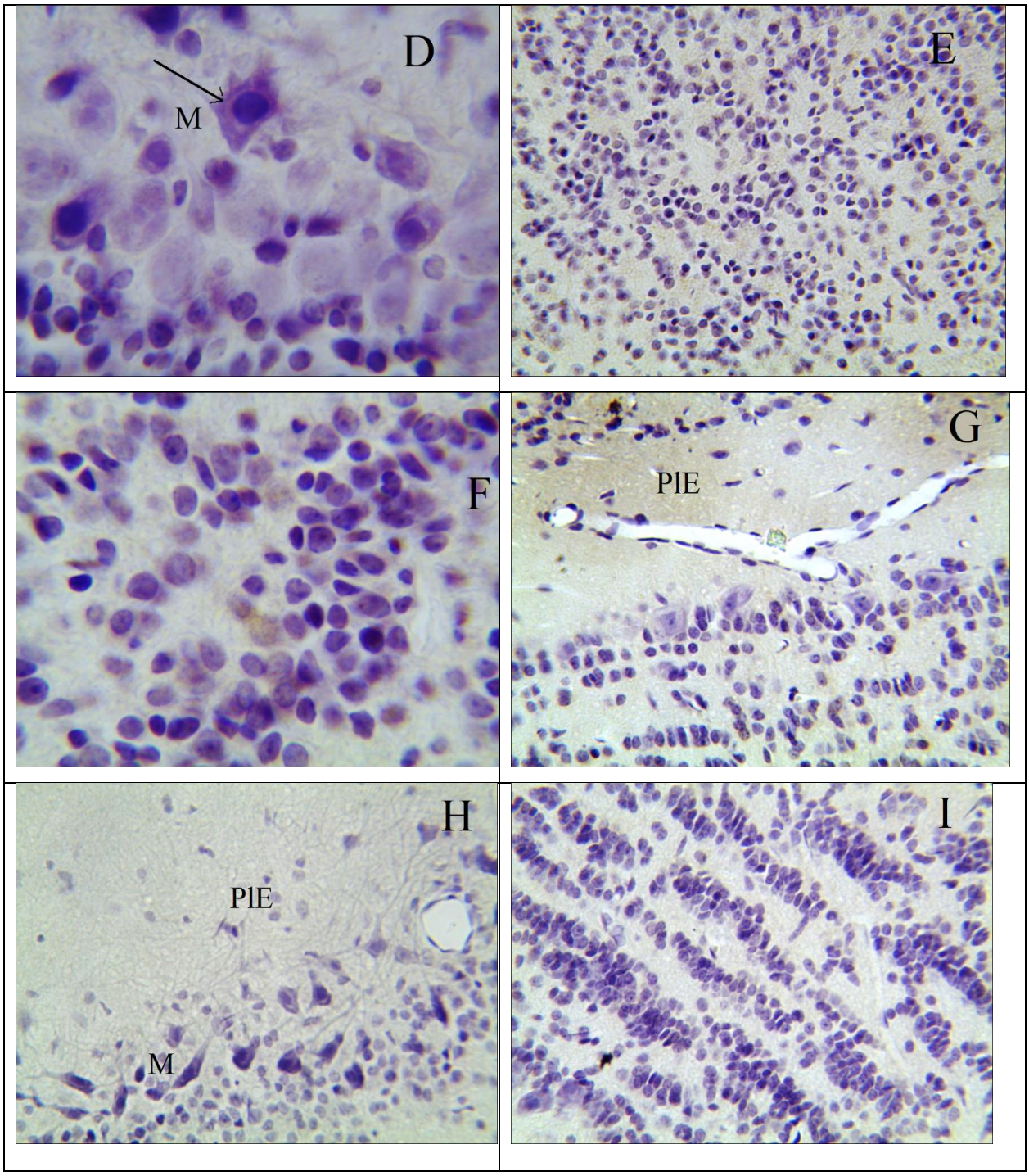

Рисунок 4. Слои ОЛ.

D - митральный слой. M – митральная клетка. Крыса 7 суток. E. - гранулярный слой. Крыса 7 суток. F. - гранулярный слой. Крыса 14 суток. G. - наружный плексиформный слой (PlE) с сосудом. Крыса 60 суток. H. - наружный плексиформный слой (PlE). M – митральный слой с одноименными клетками. Крыса 60 суток. I. - гранулярный слой. Крыса 60 суток. Метод окраски: тионин. Об.100, ок.10 (D, F). Об.40, ок.10 (E, G, H, I).

Внутренний плексиформный слой не имеет четких границ, местами визуализировать его не представляется возможным (рис. 3 А). За период наблюдения с 3 до 14 суток толщина внутреннего плексиформного слоя достоверно увеличивается в 1,27 раза, затем достоверно не изменяется (табл. 3).

Гранулярный слой представлен многочисленными плотно расположенными клетками (рис. 3-4 А, Е). Клеточный полиморфизм в гранулярном слое не выражен, средняя площадь сечения нейронов с возрастом достоверно не изменяется. Этот слой занимает центральную часть ОЛ и имеет наибольшую толщину по сравнению с другими слоями. У новорожденного он составляет до половины толщины луковицы. Это соотношение в целом сохраняется и в других возрастных группах.

С 14 суток во всех возрастах имеет выраженную ламинарную структуру, к 30 суткам клетки, формирующие слой, выстраиваются рядами, между которыми находятся зоны с низкой плотностью клеточных тел (рис. 4 F, I). Возрастное утолщение гранулярного слоя происходит на протяжении первого месяца жизни (табл. 3), когда показатель достоверно возрастает с 164,5±10,78 до 367,2±23,19 мкм, т.е. в 2,2 раза ($p<0,05$). В последующем слой постепенно истончается, уменьшаясь на 180 сутки до 275,2±19,11 мкм ($p<0,05$), по сравнению с максимумом в 1,33 раза.

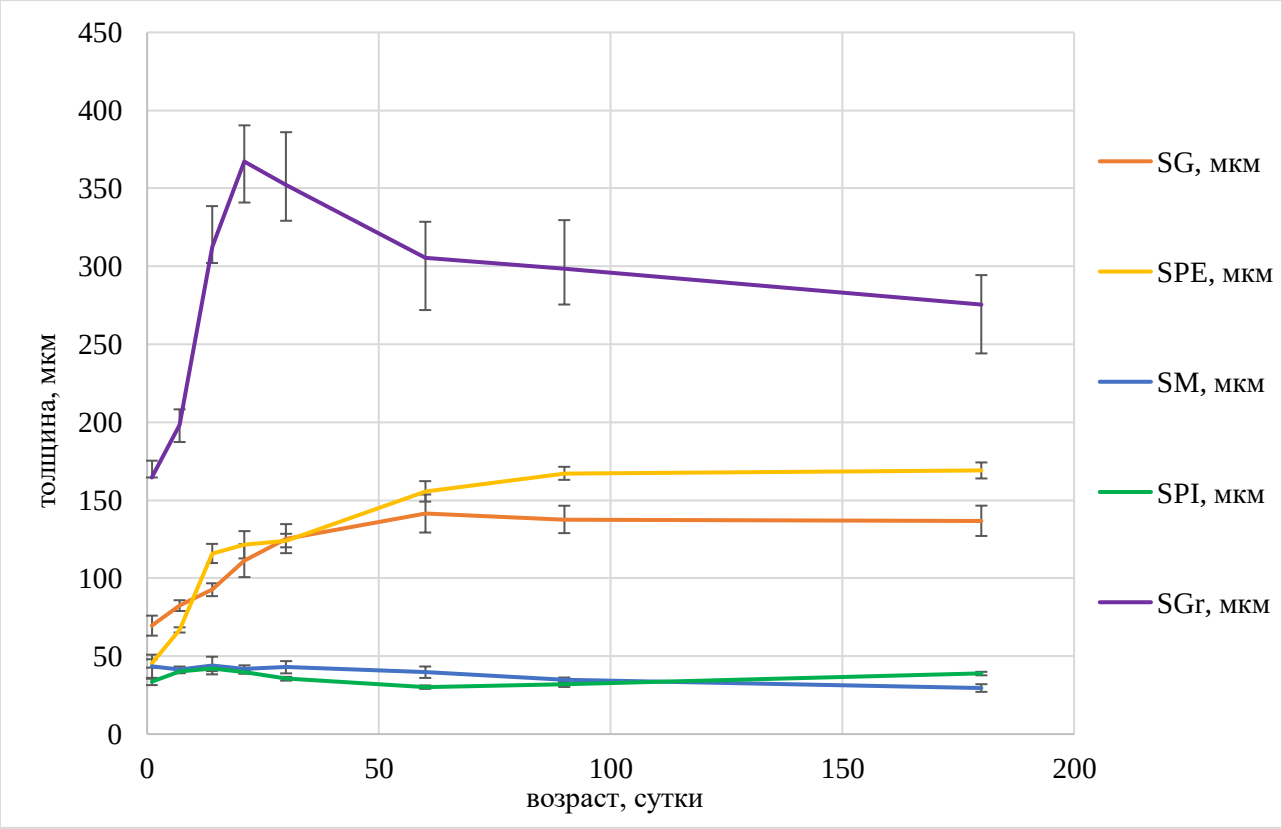

Рисунок 5. Толщина слоёв обонятельных луковиц контрольных крыс. SG – гломерулярный слой, SPE – наружный плексиформный слой, SM – митральный слой, SPI – внутренний плексиформный слой, SGr – гранулярный слой.

При анализе полученных данных установлено, что толщина слоев ОЛ, оцененная на протяжении от 1-х до 180 суток жизни крысы, изменяется фазно: в течение первого месяца наблюдается резкое утолщение всех слоев и закрытие желудочка в центре обонятельной луковицы. Второй месяц жизни характеризуется резким замедлением темпов роста ОЛ, стабилизацией толщины большинства слоев. В последующем (с 60 суток) наблюдается фаза истончения слоев, достигающего на 90 сутки достоверных различий (рис. 5).

Наиболее выраженные по амплитуде изменения претерпевают показатели гломерулярного и наружного плексиформного слоев, а также гранулярного слоя. Изменения в наружных слоях ОЛ сопровождаются значимыми морфологическими преобразованиями - увеличение количества клубочков, перераспределением их из однослойного расположения в двух-

трехслойное, особенно характерное для гломерул вентральной поверхности ОЛ, появлением перигломерулярных нейронов, капсулы. Изменения в гранулярном слое сопровождаются появлением зон разрежения между группами тел гранулярных нейронов. Наименее изменчивы показатели толщины митрального и внутреннего плексиформного слоев, что связано с особенностями их выделения. В митральном слое отмечается перераспределение митральных нейронов из многослойного расположения в однослойное, при этом, описанная выше для слоев, фазность возрастных изменений совпадает с изменениями средних размеров митральных клеток.

3.2. Особенности постнатального нейрогенеза у контрольных животных

3.2.1. Возрастные особенности экспрессии Ki-67 в структурах обонятельной луковицы крыс

Одним из маркеров пролиферации является Ki-67, антиген Ki-67 присутствует во всех активных фазах клеточного цикла (G_1, S, G_2 и M), но отсутствует в покоящихся клетках (G_0), является ядерным белком, связанным с транскрипцией р-РНК в ядрышках клетки.

Клетки с позитивным ядром распределялись в трёх слоях ОЛ: в гломерулярном, гранулярном и субэпендимальном. По плотности распределения хроматина в ядре можно выделить две субпопуляции клеток: ядра с конденсированным гетерохроматином и ядра с неконденсированным эухроматином.

В гломерулярном слое ОЛ клетки с иммунопозитивными ядрами диффузно распределяются на фоне негативных (табл. 5). У плодов определяются множественные, бобовидной формы ядра юкстагломерулярных клеток, содержащие в основном эухроматин (численная плотность 1935,0±119,50 шт/мм^2) (табл. 5). Выявляются ядра с фестончатыми краями, находящиеся на стадии кариокинеза (рис. 6 С). У новорожденных животных (1 сутки) плотность Ki-67+ ядер снижается до 1616,6±92,74 шт/мм^2 ($p<0,05$). К 3 суткам жизни снижение плотности уже достоверно по сравнению с предыдущими группами (1266,0±71,75 шт/мм^2), ($p<0,05$) (рис. 7 А, В).

У семисуточных крысят гломерулярный слой приобретает более зрелую морфологию: клубочки выстраиваются в ряд по периметру ОЛ (рис. 7 С). Перигломерулярные клетки с крупными ядрами содержат в большей степени гетерохроматин, большинство Ki-67 негативны. Численная плотность пролиферирующих клеток снижается до 923,6±46,41 шт/мм^2. На 14 сутки экспрессия Ki-67 резко снижается почти в 4 раза до 246,2±24,03 (табл. 5). С 21 суток встречаются одиночные иммунопозитивные нейроны с крупным ядром,

ровными краями и плотно конденсированным хроматином, количеством по 1-2 клетки на гломерулу. К 35 суткам практически вся популяция гломерулярного слоя становится Ki-67 иммунонегативной.

Гранулярный слой у плодов заполнен округлыми клетками с крупным ядром, занимающим практически всю клетку, Ki-67-позитивные клетки встречаются с численной плотностью 1443,5±54,88 шт/мм^2. У односуточных животных плотность позитивных ядер снижается в 3 раза (512,8±28,31 шт/мм^2) ($p<0,05$), у 7 и 14-суточных крысят плотность последовательно падает в 2 раза до 246,4±17,09 и 123,4±11,32 шт/мм^2, ядра приобретают округлую форму, хроматин конденсирован (рис. 8 A). В последующие сроки экспрессия Ki-67 в ядрах клеток гранулярного слоя практически отсутствует.

В субэпендимальном слое плодов определяется максимальная численная плотность Ki-67 позитивных клеток (3152,5±132,98 шт/мм^2), наибольшое скопление иммунопозитивных клеток наблюдается вокруг зародышевого желудочка (рис. 6 A) и в окончании рострального миграционного потока (рис. 7 D). В периоде новорожденности численная плотность Ki-67+ ядер снижается до 1251,2±47,13 шт/мм^2 к 1 суткам и 962,3±39,85 шт/мм^2 к 3 суткам ($p<0,05$). Ядра клеток имеют форму «гантелей» с первичной перетяжкой, либо в виде «диплококка» с завершённым кариокинезом (рис. 6 C). К 21 суткам численная плотность составляет 235,9±32,12 шт/мм^2, что в 13 раз ниже, чем в плодном периоде ($p<0,05$) (рис. 8 C). На 35 сутки пролиферирующие клетки распределяются с численной плотностью 187,8±26,30 шт/мм^2, что достоверно не отличается от предыдущего срока (рис. 8 D). В ювенильном возрасте на 60 и 74 сутки численная плотность пролиферирующих клеток в субэпендимальном слое вновь многократно в 9-11 раз снижается до 24,7±4,11 и 18,8±2,15 шт/мм^2 (табл. 5).

Анализ данных показывает, что активность пролиферации клеток в ОЛ зависит от возраста и слоя. Максимальная экспрессия Ki-67 наблюдается в плодном периоде, постепенно снижается на протяжении двух недель

постнатальной жизни, падая во всех слоях за исключением центральной зоны луковицы до единичных уже на 21 сутки.

Плотность Ki-67+ ядер в субэпендимальном слое в плодном и неонатальном периоде многократно превосходит плотность в других слоях, что связано с особенностями его развития как аналога субвентрикулярной зоны, интенсивно функционирующей стволовой ниши. Уже в подсосном возрасте желудочек внутри луковицы не определяется, и центр луковицы становится окончанием рострального потока. Именно в этой зоне на протяжении инфантильного и ювенильного возраста выявляется значимое количество пролиферирующих прогениторных клеток, в зрелом возрасте уровень пролиферации также падает единичных клеток.

Таблица 5. Численная плотность Ki-67 позитивных клеток в слоях ОЛ у контрольных крыс ($\bar{x}\pm s\bar{x}$, шт/мм^2).

Возраст, сут/слой	Гломерулярный слой, шт/мм^2	Гранулярный слой, шт/мм^2	Субэпендимальный слой, шт/мм^2
22 плоды	1935,0±119,50	1443,5±54,88	3152,5±132,98
1	1616,6±92,74*	512,8±28,31*	1251,2±47,13*
3	1266,0±71,75*	410,9±27,35*	962,3±39,85*
7	923,6±46,41*	246,4±17,09*	626,6±48,54*
14	246,2±24,03*	123,4±11,32*	548,8±34,86
21	0-1-2*	0-1-2	235,9±32,12*
35	0-1-2	0-1-2	187,8±26,30*
60	0-1-2	0-1-2	24,7±4,11*
75	0-1-2	0-1-2	18,8±2,15
90	0-1-2	0-1-2	0-1-2
180	0	0-1-2	0-1-2

* - статистические значимые различия, где $p<0,05$.

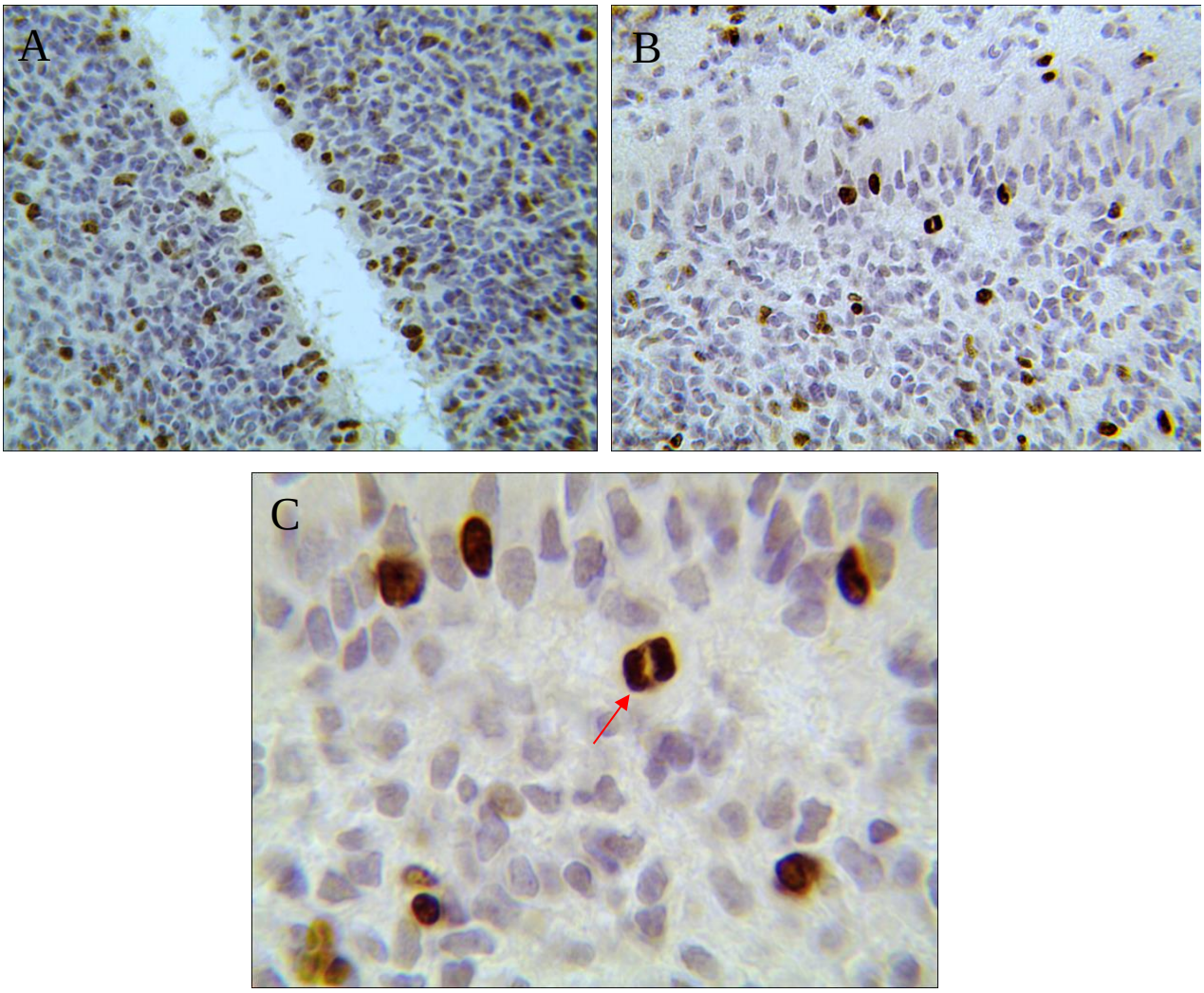

Рисунок 6. Распределение Ki-67 в ОЛ у плодов крыс (А22).

А – Ki-67+ ядра в субэпендимальном слое (полость зародышевого желудочка), В – Ki-67+ ядра в митральном, наружном плексиформном и гранулярном слоях, С – митоз в гранулярном слое ОЛ (кариокинез – красная стрелка). ИГХ, докраска гематоксилином Майера. Об.40, ок.10 (А, В). Об. 100, ок. 10 (С).

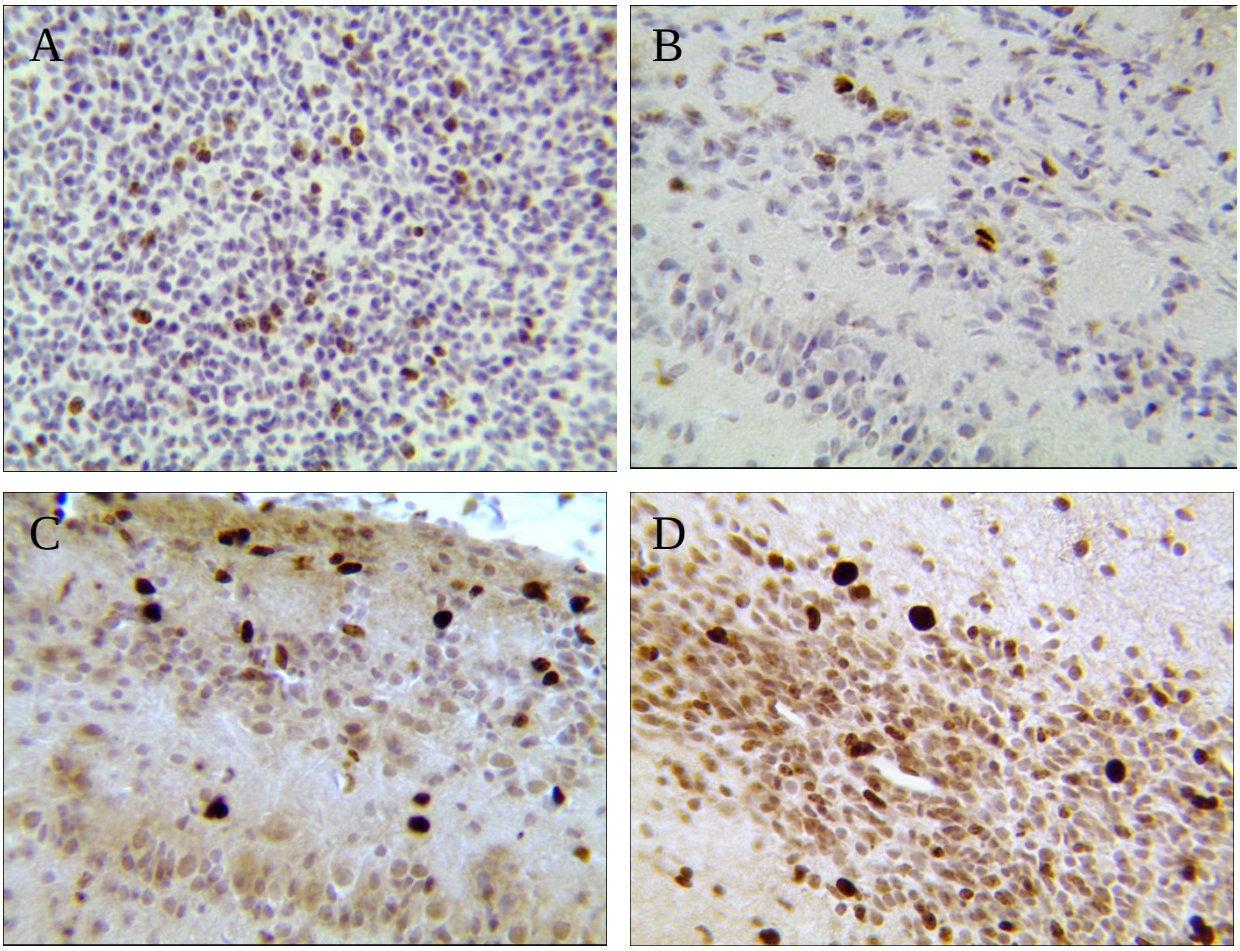

Рисунок 7. Распределение Ki-67 в слоях ОЛ у крыс 1-7 суток жизни.

A – Ki-67+ ядра в гранулярном слое ОЛ (1 сутки), B – Ki-67 позитивные ядра гломерулярного и митрального слоёв ОЛ (1 сутки), C – Ki-67+ ядра в гломерулярном и наружном плексиформном слоях ОЛ (7 сутки), D – Ki-67 позитивные ядра в субэпендимальном слое ОЛ (7 сутки), ИГХ, антитела к Ki-67, докраска гематоксилином Майера (A, B, C), D – без докраски. Об.40, ок.10.

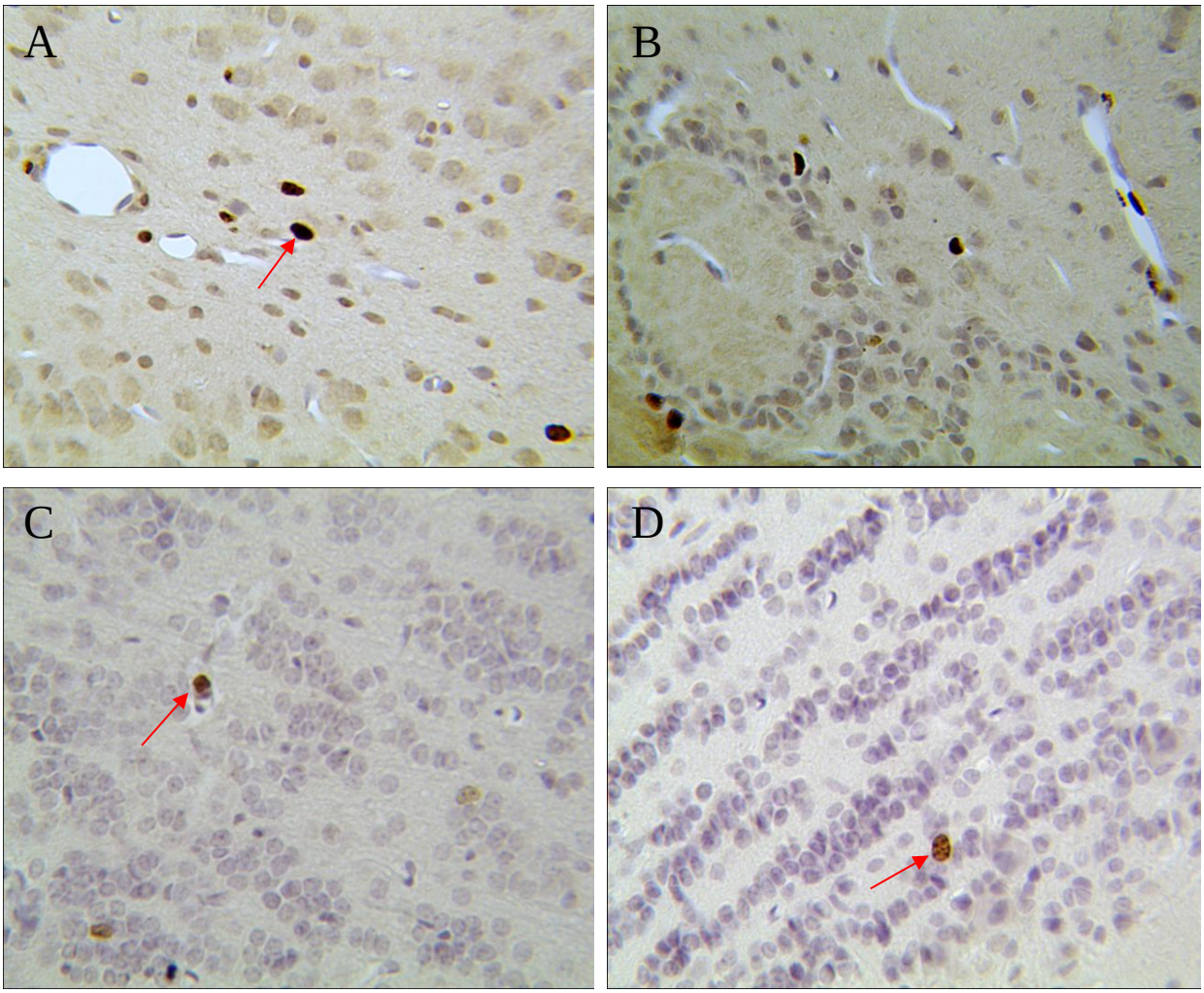

Рисунок 8. Распределение Ki-67 в слоях ОЛ у крыс на 14, 21, 30 сутки жизни.

A – единичные Ki-67+ ядра в гранулярном слое (14 сутки), B – единичные Ki-67+ ядра в гломерулярном и наружном плексиформном слоях (14 сутки), C – единичные Ki-67+ ядра в гранулярном слое (21 сутки), D – единичные Ki-67+ ядра в гранулярном слое (35 сутки). Красные стрелки - Ki-67 – позитивные ядра. ИГХ, окраска гематоксилином Майера. Об.40, ок.10.

3.2.2. Возрастные особенности экспрессии нестина в обонятельной луковице крысы

Экспрессия нестина определялась, начиная с плодного периода (22 сутки эмбриогенеза) и до 14 суток жизни животного. Нестин обнаруживается во всех слоях ОЛ, с максимальной экспрессией в гломерулярном и гранулярном слоях. По морфологии нестин-позитивные клетки мелкие, округлой или полигональной формы с множественными отростками, пронизывающими митральный слой. Нестин, помимо прогениторных клеток, экспрессируется в эндотелии единичных сосудов микроциркуляторного русла.

У крысят плодного периода на срезе ОЛ виден эмбриональный желудочек (передний рог латеральных желудочков, который впячивается в эпендимальный слой ОЛ). Эпендимная глия, выстилающая его щелевидную полость, высоко нестин-позитивна. Тела клеток лежат по периметру полости и направляют свои позитивные отростки радиально от полости (рис. 9 Е). Граница между субэпендимальным и гранулярным слоями не определяется, поэтому количественная оценка производилась сразу в двух зонах. Относительная плотность нестин-позитивных структур в этих слоях составила 0,068±0,006.

У одно-трех суточных крысят в субэпендимальном и гранулярном слоях экспрессия нестина снижается в 3,1 раза по сравнению с плодами, составляя 0,022±0,002 ($p<0,05$). На 7 сутки плотность позитивных структур убывает по сравнению с предыдущим (3 суток) возрастом в 3,7 раза, а по сравнению с 1-суточными в 7,5 раз (табл. 6). Максимальная позитивность к нестину наблюдается в клетках на 3-5 сутки. На 14 сутки экспрессия нестина в гранулярном слое угасает, нестин экспрессируют одиночные прогениторные клетки с тонкими отростками с низкой активностью (0,001±0,0003).

Наружный плексиформный и митральный слои у плодов обладают также высокой относительной плотностью нестин-позитивных структур, 0,038±0,005.

Митральные клетки расположены в несколько рядов, позитивностью к нестину не обладают. Между ними встречаются тонкие одиночные позитивные отростки, направленные в сторону будущего гломерулярного слоя (рис. 9 А). Максимальная плотность распределения нестин-позитивных структур обнаруживается в наружном плексиформном и митральном слоях в первые сутки (0,047±0,002) (рис. 9 С). С 3 по 7 сутки относительная плотность снижается в 2,9 раза ($p<0,05$), и в последующих возрастах позитивность отсутствует.

Гломерулярный слой у плодов не дифференцирован, но в некоторых зонах, чаще с вентральной стороны ОЛ, встречаются гнездообразные скопления нестин-позитивных отростков на месте будущих организованных гломерул (рис. 9 А).

У новорожденных нестин-позитивные клетки формируют сплетения вокруг гломерул и имеют лидирующие отростки, направленные в сторону митрального и наружного плексиформного слоёв (рис. 9 В, С). На первые сутки жизни относительная плотность позитивных структур в гломерулярном слое составляет 0,001±0,003, к 3 суткам жизни она увеличивается в 9 раз, составляя 0,009±0,001 ($p<0,05$).

На 7 сутки в гломерулярном слое плотность позитивных структур возрастает до 0,016±0,005, превышая показатель трехсуточных в 1,8 раза ($p<0,05$), а показатель односуточных - в 16 раз. В наружных слоях ОЛ появляются интрагломерулярные нестин–позитивные скопления отростков по типу «клубка» (рис. 9 С). Гломерулы приобретают округлую форму с позитивным центром.

Во всех остальных слоях ОЛ (слое обонятельного нерва, наружном плексиформном) экспрессии нестина в этом сроке в телах клеток не отмечено.

На 14 сутки в гломерулярном слое выявляются одиночные интрагломерулярные клетки, по 2-5 на гломерулу, с относительной плотностью распределения 0,004±0,0002, что в 4 раза ниже, чем у 7 суточных

крысят (p<0,05). На 21 сутки в гломерулярном слое отмечаются только единичные позитивные клетки.

С 30 суток до 180 суток экспрессия нестина в ОЛ не наблюдается (рис. 9 F).

Таким образом, экспрессия нестина в клетках ОЛ отмечается в антенатальном и раннем постнатальном периодах до 14 суток. Позитивностью обладают прогениторные клетки, находящиеся на ранних этапах дифференцировки, и эндотелий микроциркуляторного русла. Изменения распределения позитивных клеток по слоям имеют волнообразный характер, отражая радиальную миграцию прогениторов. В начальные сроки – максимальная плотность нестина отмечается в центре ОЛ, а на 7 сутки – в гломерулярном, с последующим угасанием экспрессии до нуля.

Таблица 6. Относительная плотность нестин-позитивных структур в слоях ОЛ у контрольных крыс, ($\bar{x}\pm s\bar{x}$).

Возраст, сут/ слой	Субэпендимальный, гранулярный слои	Митральный, наружный плексифомный слои	Гломерулярный слой
плоды	0,068±0,006	0,038±0,005	0
1	0,045±0,001*	0,047±0,002*	0,001±0,0003*
3	0,022±0,002*	0,038±0,003*	0,009±0,0001*
7	0,006±0,001*	0,013±0,004*	0,016±0,005*
14	0,001±0,0003*	0	0,004±0,0002
21	0	0	0,002±0,0003

* - статистические значимые различия, где p<0,05.

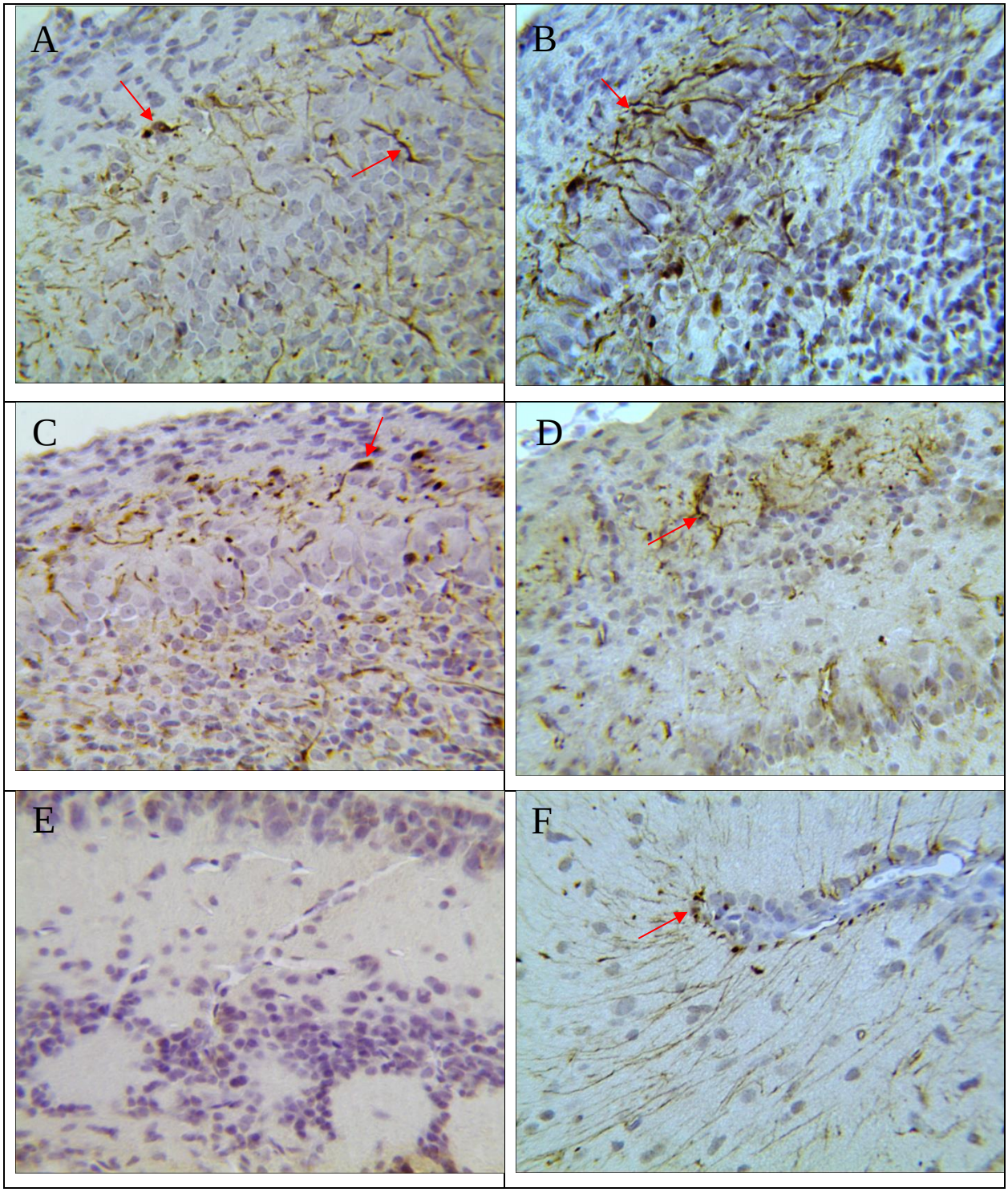

Рисунок 9. Распределение Nes-позитивных структур в ОЛ контрольных крыс.

A – плоды 22 сутки, B – 1 сутки, C – 3 сутки, D – 7 суток, E – 21 сутки, F – эмбриональный желудочек 7 сутки. A, B – Выраженная экспресия нестина в наружном и внутреннем плексиформном слоях (красная стрелка). C, D –скопление отростков интрагломерулярных клеток по типу «гнезда». E – нестин – негативная картина, F – Нестин-позитивные клетки с радиальным распространением отростков ИГХ, докраска гематоксилином Майера. Об.40, ок.10.

3.2.3. Возрастные особенности экспрессии даблкортина в обонятельной луковице крысы

Даблкортин (DCX), маркер нейрональной дифференцировки, распределяется перинуклеарно и в отростках отдельных клеток.

При исследовании плодов на 22 сутки пренатального развития установлено, что даблкортин экспрессируется в субэпендимальном и наружном плексиформном слоях. DCX+ нейробласты субэпендимального слоя локализуются группами по 15-20 штук на фоне негативных структур.

У односуточных животных позитивность проявляют многочисленные плотно расположенные клетки и отростки в субэпендимальном и гранулярном слоях (рис. 10 А). Относительная плотность DCX-позитивных структур и их отростков составляет 0,15±0,014, а средняя площадь–32,9±2,25 мкм^2. С третьего дня постнатальной жизни DCX-позитивные структуры встречаются во всех слоях ОЛ, с максимальной относительной плотностью - в субэпендимальном и гранулярном слоях (0,28±0,011). Относительная плотность позитивных структур у семисуточных животных достоверно увеличивается ($p=0,01$) и составляет 0,41±0,022, средняя площадь, по сравнению с новорожденными, не изменяется, 32,6±1,25 мкм^2 (рис. 10 В). Максимальная относительная плотность DCX+ структур в гранулярном слое отмечается через 14 суток после рождения, составляя 0,65±0,013 ($p<0,01$, в сравнении с предыдущим возрастом), при средней площади нейронов 49,9±2,79 мкм^2, также превышающей показатель предыдущего возраста в 1,53 раза ($p<0,05$) (рис. 10 D). К 21 суткам плотность структур, экспрессирующих DCX, снижается в 1,6 раза в сравнении с двухнедельными животными и составляет 0,40±0,014. Через 2 месяца после рождения относительная плотность продолжает снижаться и составляет 0,15±0,017, средняя площадь сечения клеток достоверно не изменяется – 42,4±2,52 мкм^2 (рис. 10 Е). Через 6 месяцев плотность DCX+ структур снижается в 5,1 раза (до 0,03±0,005), в сравнении с группой двухмесячных животных, отмечается статистически

значимое уменьшение средней площади нейронов до 35,3±2,36 мкм^2 ($p<0,05$) (рис. 10 F), (табл. 7, 8).

Во внутреннем плексиформном слое во всех возрастных группах отмечаются множественные DCX позитивные отростки, негативные и иммунореактивные тела клеток встречаются редко.

У плодов, наружный плексиформный слой дифференцируется слабо, представлен тонкой полоской с одиночными негативными клетками и одиночными короткими низкопозитивными отростками. Наружный плексиформный слой новорожденных крысят имеет малую толщину, количество позитивных отростков увеличивается (рис. 10 A). Через 7 суток наружный плексиформный слой приобретает четкие границы, в толще его определяются множественные DCX+ разнонаправленные отростки (рис. 10 B). У двухнедельных животных в наружном плексиформном слое расположены единичные позитивные клетки и многочисленные позитивные отростки, придающие ему сетчатый вид, отростки ориентированы радиально, в направлении гломерул (рис. 10 D). У животных старше одного месяца в наружном плексиформном слое DCX выявляется только в отростках, которые направлены радиально в сторону гломерул (рис. 10 E, F) [6].

В митральном слое морфологически нейроны разделялись на две группы – митральные крупные клетки и мелкие округлой формы нейробласты. Во всех возрастных группах наблюдается сходная картина – митральные клетки являются DCX-негативными, а мелкие нейроны округлой или полигональной формы можно разделить на две субпопуляции: DCX-позитивные и DCX-негативные клетки [6].

Отмечаются возрастные изменения показателей плотности и размеров DCX-клеток. Так, у плодов и новорожденных крысят митральный слой представлен многочисленными одноименными клетками, расположенными в несколько рядов (от двух до четырёх). Относительная плотность DCX-структур митрального слоя составляет 0,19±0,025.

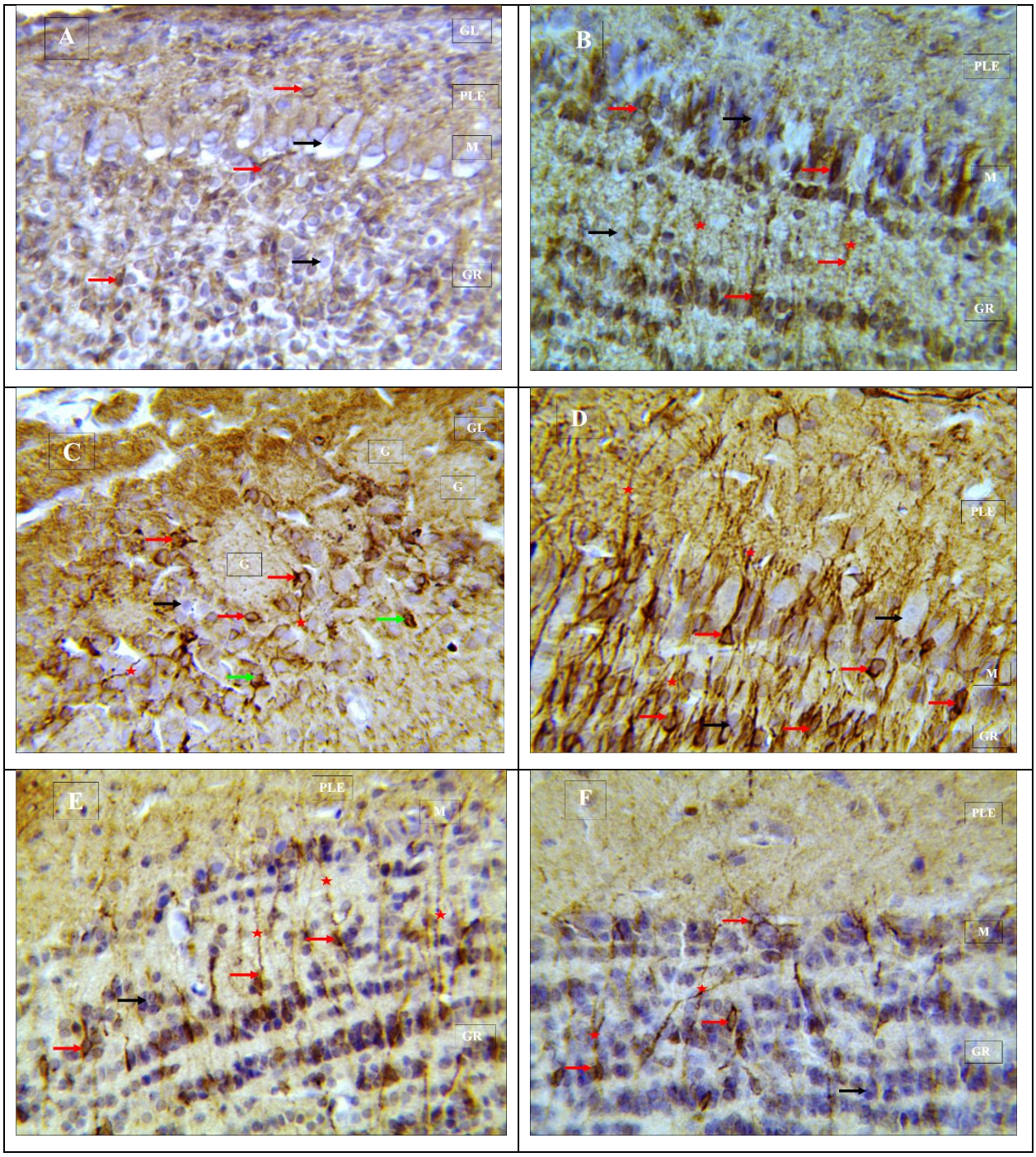

Рисунок 10. Распределение DCX-позитивных структур в ОЛ контрольных крыс.

A - 1-3 сут, B – 7 сут, C, D – 14 сут, E - 2 мес, F – 6 мес. На всех фото: гломерулярный слой (GL), наружный плексиформный (PLE), митральный (M), гранулярный (GR). Красные стрелки – DCX+ клетки (1С-перигломерулярные клетки), черные – DCX – клетки, зелеными – DCX+ юкстагломерулярные клетки. Красными звездочками DCX+ отростки. ИГХ, докраска гематоксилином Майера Об.40, ок. 10.

Позитивные клетки мелкие, округлой формы, хромоген диффузно заполнял цитоплазму, средняя площадь клеток этой субпопуляции составляет 45,6±1,66 мкм^2 (рис. 10 A).

Относительная плотность DCX позитивных структур митрального слоя у семисуточных животных резко возрастает до 0,52±0,015, превышая показатель новорожденных в 5 раз ($p<0,01$). Достигнутый уровень относительной плотности DCX-позитивных нейронов был максимальным по сравнению со всеми возрастными группами. Средняя площадь позитивных нейронов составляет 47,4±2,70 мкм^2, этот показатель не отличается от показателя новорожденных, DCX определяется не только в перинуклеарной зоне, но и в отростках незначительной длины, распространяющихся в сторону наружного плексиформного слоя, т.е. радиально от центра обонятельной луковицы (рис.1 B).

Через 14 суток относительная плотность DCX-позитивных структур снижается до 0,31±0,014 ($p<0,001$), в 1,6 раза по сравнению с 7-ми сутками. Средняя площадь нейронов составляет 55,8±2,01 мкм^2, что статистически значимо превышает показатель 7-х суток ($p<0,05$). Мелкие нейроны митрального слоя в этом возрасте отличались высокой позитивностью к DCX в отростках, которые густой сетью оплетали митральные клетки, направлялись в сторону наружного плексиформного слоя, достигая гломерул. Форма таких клеток – пирамидальная, основание пирамиды обращено внутрь обонятельной луковицы, а от вершины отходил ветвящийся отросток (рис. 10 D). Через 2 месяца тела DCX-клеток располагаются в виде пояска, строго в месте перехода митрального слоя во внутренний плексиформный. Позитивные отростки направлялись радиально между митральными клетками в наружный плексиформный слой [6].

Относительная плотность DCX-позитивных структур в среднем составляет 0,15±0,003, площадь 54,5±2,34 мкм^2. Оба показателя не отличаются достоверно от показателей предыдущего срока ($p<0,05$) (рис. 10 E).

Через 6 месяцев в митральном слое встречаются единичные мелкие DCX позитивные нейроны, причем они располагаются в области перехода во внутренний плексиформный слой, активность DCX проявляется только в телах нейронов, отростки негативны. Относительная плотность распределения позитивных структур составляет 0,05±0,001, что в 3 раза меньше, чем у 2-х месячных крыс. Средняя площадь DCX+ нейронов – 46,5±1,94 мкм^2, значимо не отличается от показателя животных предыдущего срока (рис. 10 F), (табл. 7,8).

Позитивность структур гломерулярного слоя в первом полугодии жизни крысы также претерпевает значительные качественные и количественные изменения. Слой клубочков у плодов и новорожденных животных слабо развит и представлен в большей степени негативными к DCX клеточными элементами с небольшими, единичными, расположенными в один ряд клубочками (рис. 10 A).

На 3 и 7 сутки после рождения гломерулярный слой приобретает более зрелую морфологию: клубочки выстраиваются в ряд по периметру луковицы. Перигломерулярные клетки мелкой округлой формы, большинство которых обладает иммунопозитивностью к DCX, неравномерно окружает гломерулы в среднем по 10-16 клеток, площадь которых 39,2±2,76 мкм^2. Нейропиль не определяется (рис. 10 A).

Через 14 суток клубочки увеличиваются и располагаются вплотную друг к другу, группируясь по 3-4 образования. С дорзальной поверхности ОЛ гломерулярный слой однорядный, а на вентральной поверхности двух- или трехрядный. На вентральной поверхности ОЛ плотность DCX+ перигломерулярных клеток ниже, чем на дорзальной, каждую единичную гломерулу окружало в среднем 8-12 иммунопозитивных клеток. В дорзальной части появляются пери- и юкстагломерулярные DCX+ клетки, отдельную гломерулу окружали 14-18 иммунопозитивных клеток. DCX+ пери- и юкстагломерулярные нейроны имеют среднюю площадь 45,4±3,02 мкм^2, Нейропиль выражен хорошо, длинные позитивные отростки оплетают по

периферии негативные гломерулы наподобие «гнёзд» (рис. 10 С). У двухмесячных и шестимесячных крыс морфология клубочков, по сравнению с 14 суточными, практически не меняется, а иммунореактивность к DCX резко снижается. В окружности клубочка имеются одиночные перигломерулярные клетки, в среднем по 3-5 штук, хромоген диффузно заполняет их цитоплазму, отростки бледнее перикариона [39].

В слое обонятельного нерва DCX-позитивных структур не обнаружено ни в одной возрастной группе.

На основании полученных данных можно утверждать, что, вопреки распространенному мнению о постепенном снижении интенсивности нейрогенеза после рождения у животных, динамика относительной плотности DCX иммунореактивных нейрональных структур в раннем постнатальном периоде крысы сложнее, зависит от возраста, имеет топографические особенности, т.е. специфична для разных слоев. В целом, при рождении, по сравнению с другими возрастными группами, плотность позитивных структур в слоях луковиц невелика, затем нарастает, достигая максимума в митральном на 7-е, а в гранулярном слое – на 14-е сутки жизни. У крыс 2-х месячного возраста плотность снижается, но по-прежнему превышает показатели новорожденных, только у шестимесячных крыс плотность DCX+ структур падает до минимального значения. Таким образом, говорить о снижении активности нейрогенеза по DCX иммунопозитивности в обонятельной луковице у крыс можно только к периоду полового созревания. Снижение DCX иммунореактивности в периоде новорожденности в субъэпендимальной зоне по сравнению с показателем плодов отражает реакцию данной стволовой ниши на перинатальный дистресс.

Таблица 7. Относительная плотность DCX позитивных структур в слоях ОЛ у контрольных крыс, ($\bar{x}\pm s\bar{x}$).

Слой ОЛ /возраст (сутки)	Субэпендимальный, гранулярный	Митральный	Гломерулярный
плоды	0,21±0,022	0,03±0,002	0
1	0,15±0,014*	0,19±0,025*	0
3	0,28±0,011*	0,36±0,011*	0,21±0,017*
7	0,41±0,022*	0,52±0,015*	0,20±0,014
14	0,65±0,013*	0,31±0,014*	0,32±0,042*
21	0,40±0,014*	0,22±0,024*	0,26±0,025
35	0,22±0,025*	0,20±0,013	0,14±0,024*
60	0,15±0,017*	0,15±0,003*	0
75	0,13±0,024	0,15±0,001	0
90	0,07±0,024*	0,08±0,001*	0
180	0,03±0,005*	0,05±0,001	0

* - статистические значимые различия, где $p<0,05$.

Таблица 8. Морфометрические показатели DCX позитивных структур в слоях ОЛ у контрольных крыс, ($\bar{x}\pm s\bar{x}$, мкм^2).

Возраст, сут	Митральный слой ОЛ		Гломерулярный слой	Гранулярный слой ОЛ
	Площадь DCX+ нейронов	Площадь DCX- нейронов митральные клетки	Площадь DCX+ перигломерулярных нейронов	Площадь DCX+ нейронов
1-3	45,6±1,66	171,5±11,27	39,2±2,76	32,9±2,25
7	47,4±2,70	137,7±16,61	41,6±2,24	32,6±1,25
14	55,8±2,01	197,1±10,06*	45,4±3,02	49,9±2,79*
35	53,1±2,32	201,1±9,43	47,7±4,11	46,3±2,44
60	54,5±2,34	200,1±9,33	46,1±3,32	42,4±2,52
180	46,5±1,94	221,1±11,03*	45,2±2,53	35,3±2,36

* - статистические значимые различия, где $p<0,05$.

3.2.4. Возрастные особенности экспрессии n-NOS в структурах обонятельных луковиц крысы

n-NOS-позитивность выявляется в телах отдельных нейронов и их отростков. По морфологии и топографии позитивные клетки относятся к трем субпопуляциям: перигломерулярных, короткоаксонных (пучковых) и гранулярных нейронов. Активность n-NOS определяется в перигломерулярных нейронах слоя гломерул, но исключительно на границе наружного плексиформного слоя, остальные структуры гломерул, включая центральную зону, оставались негативными. Позитивные короткоаксонные клетки встречаются в гранулярном и субэпендимальном слоях, характеризуются высокой активностью n-NOS и в телах нейронов и в отростках. В гранулярном слое фермент определялся в цитоплазме небольшой части нейронов, активность его невелика.

У плодов слои ОЛ дифференцированы слабо, n-NOS-позитивные клетки выявляются только в гранулярном слое, их численная плотность составляет 140,0±32,45 шт/мм^2 (рис. 11 А). Эти клетки имеют низкое ядерно-цитоплазматическое отношение, низкую степень активности фермента и минимальную среднюю площадь сечения 28,9±2,31 мкм^2, отростки не выявляются.

У новорожденных крысят в гранулярном слое численная плотность позитивных клеток увеличивается в 1,4 раза по сравнению с предыдущим возрастом и достигает 194,5±54,21 шт/мм^2. По активности фермента в цитоплазме субпопуляция становится гетерогенной, встречаются клетки с низкой и средней активностью n-NOS, появляются короткие позитивные отростки. Средняя площадь сечения гранулярных нейронов увеличивается до 34,1±2,89 мкм^2, ($p>0,05$, по сравнению с предыдущим сроком) (рис. 11 В).

У 7 суточных животных позитивные клетки по морфологии чётко разделяются на субпопуляции. В гранулярном и субэпендимальном слоях появляются высокопозитивные короткоаксонные нейроны (КАН), 5-6 штук на стандартном срезе. Средняя площадь клеток этого вида составляет 175,1±12,06

мкм^2. В гломерулярном слое дорзальной части ОЛ выявляется субпопуляция перигломерулярных нейронов, они имеют среднюю степень активности n-NOS, площадь сечения 48,1±2,88 мкм^2. Численная плотность гранулярных n-NOS позитивных нейронов достигает 316,6+43,01 шт/мм^2, а средняя площадь сечения нейронов возрастает до 44,0±2,91 мкм^2 ($p<0,05$ для предыдущих сроков) (рис. 11 C).

На 14 сутки резко увеличивается численная плотность перигломерулярных клеток, гломерулу окружают 4-7 нейронов, средней площадью сечения 53,3±3,81 мкм^2. Они имеют позитивные на всем протяжении отростки с тропизмом к центру гломерулы. В гранулярном слое и в области перехода его во внутренний плексиформный слой выявляются крупные, одиночные биполярные короткоаксонные нейроны с высокой активностью n-NOS. КАН достоверно увеличиваются в размерах до 264,4±28,59 мкм^2 ($p<0,05$), их количество на стандартном срезе достигает 8-11 штук. В гранулярном слое плотность позитивных нейронов достигает максимума 541,2±58,74 шт/мм^2, что превышает в 1,7 раза показатель предыдущей возрастной группы ($p<0,05$) (рис. 11 D, E, F), (табл. 8).

К 35 суткам постнатального развития в ОЛ также встречаются все субпопуляции n-NOS позитивных нейронов. В субэпендимальном слое ОЛ определяются крупные, средней площадью 288,7±27,61 мкм^2, мультиполярные короткоаксонные нейроны (КАН) с высокой активностью к n-NOS, количество которых возрастает до 13-17 штук на стандартном срезе ОЛ (рис. 12 A, B, C). Пероксидазная метка насыщенно заполняет цитоплазму этих клеток и отчётливо маркирует отростки нейронов на значительном протяжении. Отростки часто ветвятся, в некоторых местах оплетают сосуд, формируют выраженный нейропиль. В то же время, численная плотность позитивных клеток гранулярного слоя значительно снижается до 260,4±42,96 шт/мм^2, в 2,5 раза по сравнению с предыдущим возрастом ($p<0,05$). Средняя площадь сечения гранулярных клеток по сравнению с показателями 14-суточного возраста достоверно не изменяется (59,5±3,84 мкм^2).

Перигломерулярные нейроны имеют выраженные отростки и формируют ассоциацию с гломерулами по 7-10 штук [8].

К двум месяцам показатели позитивных КАН и перигломерулярных нейронов ОЛ, по сравнению с показателями одномесячных, не изменяются. Численная плотность распределения гранулярных позитивных нейронов, также стабильна, но средняя площадь их сечения значимо возрастает до 75,4±5,83 мкм^2 ($p<0,05$), достигая максимума за период наблюдения (рис. 12 D, E).

У полугодовалых крыс значимых изменений не происходит. Гранулярный слой приобретает чёткую ламинарную структуру, его позитивные клетки лежат группами, характеризуются гетерогенностью по уровню активности фермента. КАН, высокопозитивные, площадью сечения 276,5±32,19 мкм^2 по 10-14 штук на срез, локализуются в области окончания рострального потока (рис. 12 F). Интенсивность ИГХ реакции перигломерулярных клеток снижается, позитивные клетки в основном визуализируются вокруг клубочков дорзальной поверхности ОЛ (рис. 11 D, 12 A).

В результате исследования установлено, что в ОЛ крыс клетки гранулярного слоя экспрессируют NO, начиная с плодного периода. После рождения на протяжении 14 суток численная плотность позитивных клеток возрастает более чем в 3 раза, затем на 30 сутки резко снижается (в 2 раза) и сохраняется с 30 по 180 суток без достоверных колебаний. Увеличение размеров этих клеток продолжается до 60 суток, затем показатель стабилизируется (табл. 8).

Короткоаксонные нейроны ОЛ в плодном периоде и у новорожденных крысят не проявляют n-NOS-позитивности, реакция становится положительной с 7-х суток. Численная плотность КАН очень низкая – она не превышает 20 клеток на парасагиттальный срединный срез обонятельной луковицы, причем в течение первого месяца жизни она возрастает в 3 раза, с 5 до 15 штук. Характерной чертой их является очень высокая активность

фермента в цитоплазме. Средние показатели площади сечения этих клеток достоверно увеличиваются только с 7 до 30 суток, в дальнейшем до 180 суток достоверных изменений не отмечается.

Динамика возрастных преобразований перигломерулярных позитивных клеток сходна с КАН. Впервые позитивные клетки появляются на 7 сутки, эти клетки проявляют средний уровень активности. Количество их подсчитать сложно в связи с особенностями распределения – вокруг гломерулярных структур. В 7 суточном возрасте гломерулу при продольном срезе ОЛ окружает 4-7 позитивных клеток, у 30 суточных – 7-10 штук. Увеличение размеров этих клеток идет постепенно от 14 суток до 30 суток в 1,4 раза ($p<0,05$). Позитивность перигломерулярных клеток подтверждает участие n-NOS в формировании одорантных систем обонятельного мозга [8].

Таким образом, в обонятельной луковице белой крысы существуют три субпопуляции n-NOS-позитивных нейронов с разным уровнем активности фермента и разной динамикой возрастных преобразований. Эта гетерогенность нейронов ОЛ по активности фермента, по-видимому, обусловлена их функциональной разнородностью.

Таблица 9. Морфометрические показатели n-NOS позитивных нейронов ОЛ у контрольных крыс, ($\bar{x}\pm s\bar{x}$, шт/мм^2, мкм^2).

Возраст, сут	Гранулярные клетки		Короткоаксонные (пучковые) нейроны		Перигломерулярные нейроны, S, мкм^2
	S, мкм^2	Плотность, шт/мм^2	S, мкм^2	Плотность, шт/ст.срез	
22 (плоды)	28,9±2,31	140,0±32,45	0	0	0
1-3	34,1±1,64*	194,5±54,21*	0	0	0
7	44,0±2,91*	316,6±43,01*	175,1±12,06*	5±1,2	48,1±2,88
14	57,1±4,04*	541,2±58,74*	264,4±28,59*	8±3,3*	53,3±3,81
21	56,5±3,98	381,4±39,11*	269,5±22,77	11±2,6	60,1±2,17
35	59,5±3,84	260,4±42,96*	288,7±27,61	14±3,1	66,8±3,71
60	75,4±5,83*	251,0±21,26	269,2±19,58	15±3,4*	63,4±3,41
74	73,7±4,24	260,4±33,02	278,9±22,01	14±3,1	65,6±2,99
90	71,2±2,11	231,1±28,80*	274,8±19,41	14±3,2	66,1±2,14
180	69,9±2,06	223,9±54,36	276,5±32,19	15±2,3	64,2±3,14

* - статистические значимые различия, где $p<0,05$.

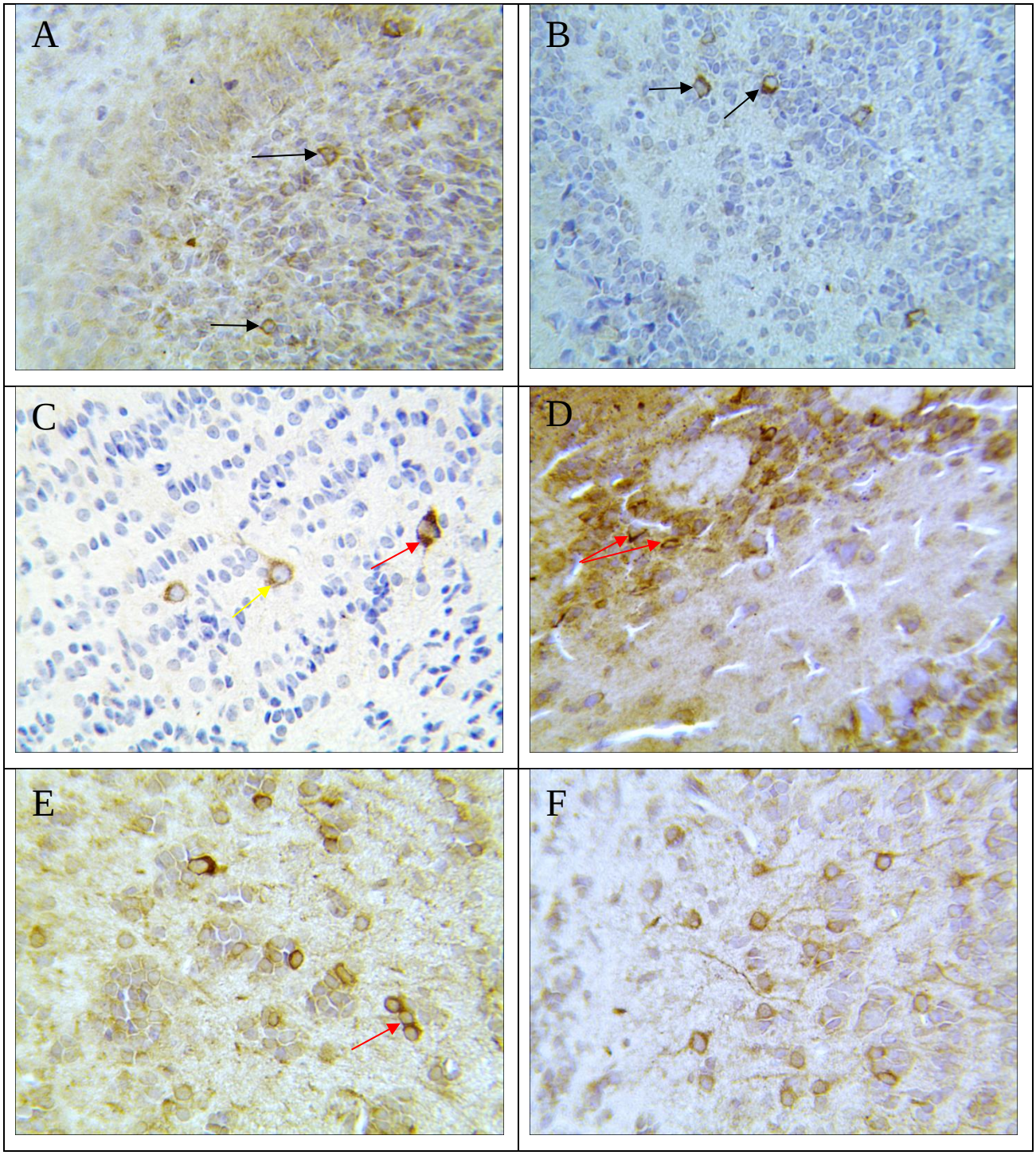

Рисунок 11. Распределение n-NOS - позитивных структур в слоях ОЛ контрольных крыс.

A – плод 22 сутки, B – 1 сутки, C – 7 сутки, D, E, F – 14 сутки. A, B – n-NOS+ нейроны в гранулярном и субэпендимальном слоях (черные стрелки). C – n-NOS+ нейроны гранулярного слоя (красная стрелка с высокой активностью, жёлтая стрелка с низкой экспрессией фермента). D – гломерулярный слой с позитивными перигломерулярными нейронами (красные стрелки). E – гранулярный слой с n-NOS+ нейронами (красная стрелка). F – субэпендимальный слой, n-NOS+ нейроны с множественными отростками. ИГХ, докраска гематоксилином Майера. E, F – без докраски. Об.40, ок.10.

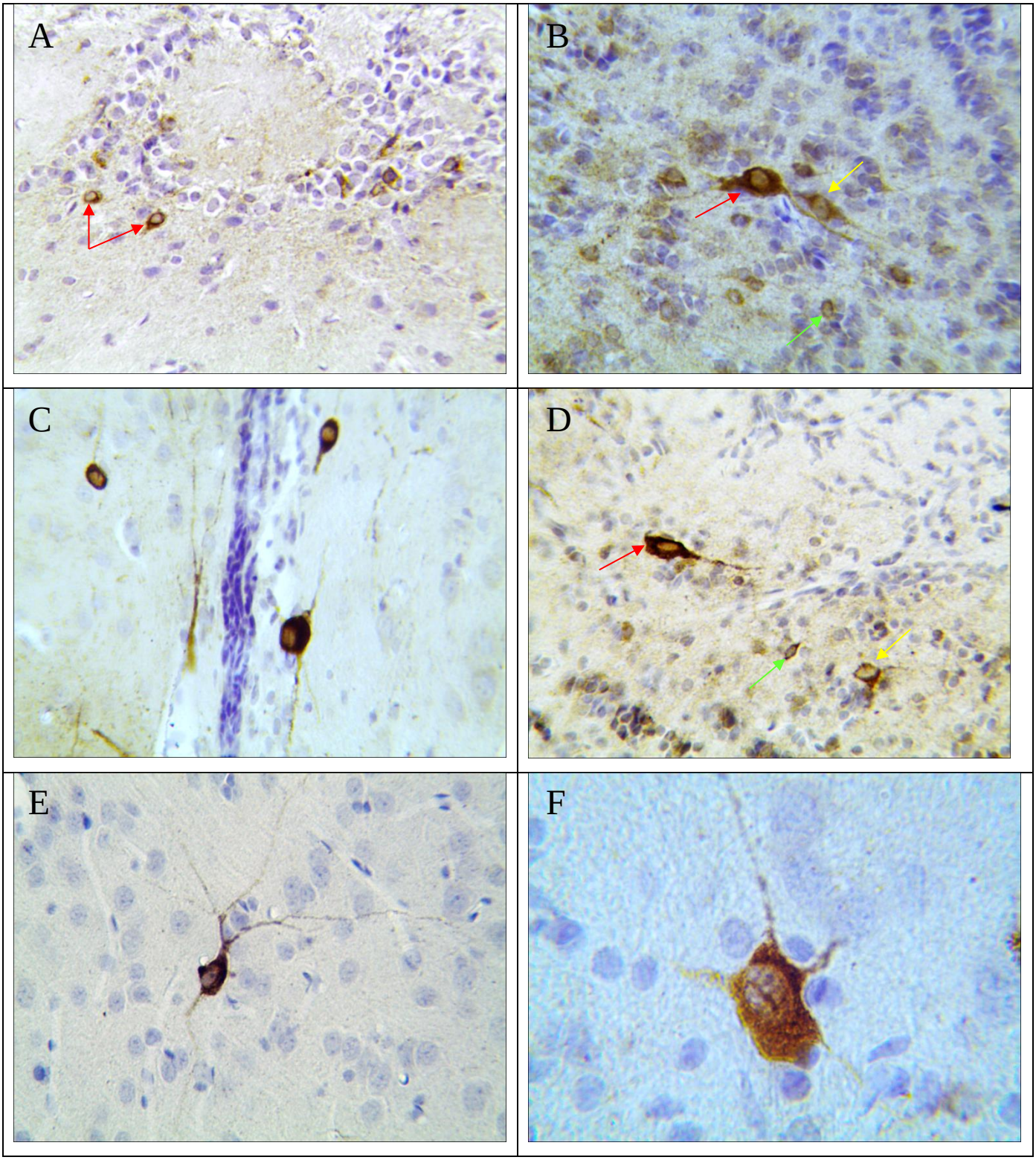

Рисунок 12. Короткоаксонные и перигломерулярные нейроны ОЛ контрольных крыс.

A, B, C – 35 суток, D, E – 60 сутки, F – 180 сутки. A – n-NOS+ перигломерулярные нейроны (красные стрелки). B, D – n-NOS+ нейроны в гранулярном слое ОЛ (красная стрелка нейроны с высокой экспрессией фермента, жёлтая со средней, зелёная с низкой). C – n-NOS+ КАН в месте окончания RMS в субэпендимальном слое ОЛ. E – КАН гранулярного слоя. F – субэпендимальный слой, мультиполярный КАН. ИГХ, докраска гематоксилином Майера (E – без докраски). Об.40, ок.10 (A,B,C,D,E). Об.100, ок.10 иммерсия (F).

3.3. Особенности постнатального нейрогенеза у экспериментальных животных (модель нейростимуляции)

3.3.1. Возрастные особенности экспрессии Ki-67 в структурах обонятельных луковиц крысы (нейростимуляция)

При анализе экспериментальной группы установлено, что введение Семакса не нарушает характер распределения Ki-67–позитивных клеток, изучаемый маркер, также как у интактных крыс, выявляется в ядрах пролиферирующих клеток в субэпендимальном, гранулярном и гломерулярном слоях.

В гломерулярном слое ОЛ позитивность к Ki-67 выявляется в ядрах многочисленных нейронов. Эффект от введения Семакса регистрируется с 14 суточного возраста, где позитивные клетки выявляются до конца наблюдения (рис. 13 А, В). У 14 суточных крыс численная плотность позитивных клеток превышает таковую для контрольной группы в 3,5 раза, 851,2±74,55 против 246,2±24,03 шт/мм^2 ($p<0,05$). Позитивные ядра имеют фестончатые края и бобовидную форму, находятся в активной стадии кариокинеза (рис. 13 Е). К 21 суткам эксперимента с введением Семакса численная плотность Ki-67+ перигломерулярных клеток увеличена по сравнению с контрольной группой в 4,2 раза (табл. 10), в ядрах клеток чаще визуализируется менее конденсированный, активный эухроматин. К 35, 60 и 75 суткам численная плотность позитивных перигломерулярных клеток в экспериментальной группе снижается в 1,1, 3,8, 2,0 раза соответственно по отношению к предыдущему сроку ($p<0,05$) (рис. 16). К 90 суткам эксперимента, перигломерулярные нейроны распределяются также, как в контрольной группе, по несколько штук на гломерулу, различия недостоверны. На 180 сутки экспрессия Ki-67 снижается до минимальных значений и представлена популяцией по 1-3 штуки на гломерулу.

Таблица 10. Численная плотность Ki-67 позитивных клеток в слоях ОЛ крыс после введения нейропептида, ($\bar{x}\pm s\bar{x}$, шт/мм^2).

Возраст, сут/слой	Гломерулярный		Гранулярный		Субэпендимальный	
	K	SEM	K	SEM	K	SEM
14	246,2±24,03	851,2±74,55°	123,4±11,32	189,2±9,22°	548,8±34,86	1326,5±55,06°
21	0-1-2*	423,3±53,98*°	0-1-2*	124,1±8,34*°	235,9±32,12*	896,6±48,19*°
35	0-1-2	387,4±44,24*°	0-1-2	111,3±7,32°	187,8±26,30*	723,3±24,65*°
60	0-1-2	104,1±12,33*°	0-1-2	55,1±3,32*°	24,7±4,11*	322,6±16,18*°
75	0-1-2	56,7±6,11*°	0-1-2	37,8±2,27*°	0-1-2*	289,5±13,65°
90	0-1-2	7,2±2,25*°	0-1-2	0-1-2*	0-1-2	0-1-2*
180	0-1-2	0-1-2	0-1-2	0-1-2	0-1-2	0-1-2

К – контрольная группа, Sem – экспериментальная группа (нейростимуляция). * - различия достоверны по сравнению с предыдущим сроком; ° - различия достоверны по сравнению с контрольной группой, ($p<0,05$)

В гранулярном слое ОЛ у двухнедельных животных экспериментальной группы численная плотность позитивных клеток в 1,5 раза превышает контрольную и составляет 189,2±9,22 шт/мм^2 ($p<0,05$) (рис. 15). При прекращении введения Семакса первой группе животных к 21 суткам, численная плотность Ki-67+ клеток резко снижается, достигая 124,1±8,34 шт/мм^2 при единичных клетках в контрольной группе (табл. 10). Второй курс нейростимуляции с 21 по 35 сутки позволяет сохранить уровень пролиферации на уровне предыдущего срока, но при прекращении введения Семакса плотность позитивных клеток гранулярного слоя резко снижается с 111,3±7,32 до 55,1±3,32 шт/мм^2 к 60 суткам жизни. У животных третьей группы эксперимента, получавших третий курс Семакса (с 61 по 74 сутки), пролиферация поддерживалась к 75 суткам на уровне 37,8±2,27 шт/мм^2, что значимо ниже показателя предыдущего срока ($p<0,05$) в 1,44 раза. На 90 и 180 сутки эксперимента Ki-67+ клетки встречались единично. (рис. 13 C, D).

В субэпендимальном слое выявляется максимальная экспрессия маркера (рис. 13 F). Клетки, имеющие Ki-67-позитивные ядра, содержат в основном активный эухроматин. Показатель численной плотности позитивных клеток в этом сроке превышает в 2,4 раза показатель контрольной группы и составляет 1326,5±55,06 шт/мм^2 ($p<0,05$). К 21 и 30 суткам численная плотность Ki-67+ клеток остаётся достоверно в 3,8 раза выше данных контрольных групп

($p<0,05$). К 60 суткам введение Семакса предотвращает резкое снижение пролиферативной активности, характерное для контрольной группы, показатель численной плотности в этом сроке 322,6±16,18 шт/мм^2, т.е. в 13 раз превышает контроль ($p<0,05$) (рис. 14).

К 75 суткам жизни в группе, получавшей Семакс, численная плотность иммунопозитивных клеток составляет 289,5±13,65 шт/мм^2, достоверно не отличаясь от показателя предыдущего срока. Введение нейропептида Семакс позволяет сохранить прежний уровень пролиферации. У контрольных животных экспрессия Ki-67 в этом возрасте полностью исчезает. В конце наблюдения на 90 и 180 сутки при прекращении введения Семакса пролиферирующие клетки встречаются очень редко, единично, также как в интактной группе.

Сравнение полученных экспериментальных данных с контролем выявило, что введение Семакса приводит к усилению и длительному сохранению пролиферативной активности в обонятельной луковице у крыс.

Степень изменения пролиферации клеток в ОЛ зависит от возраста воздействия: максимальная экспрессия Ki-67 наблюдается при стимуляции с рождения до 14 суток. Численная плотность позитивных клеток многократно увеличивается, но при отмене введения возобновляется характерная для контрольной группы динамика. Повторная стимуляция уже не вызывает возрастания пролиферации, но позволяет сохранить высокий уровень показателя. При отмене препарата численная плотность позитивных клеток в течение двух недель снижается до нуля.

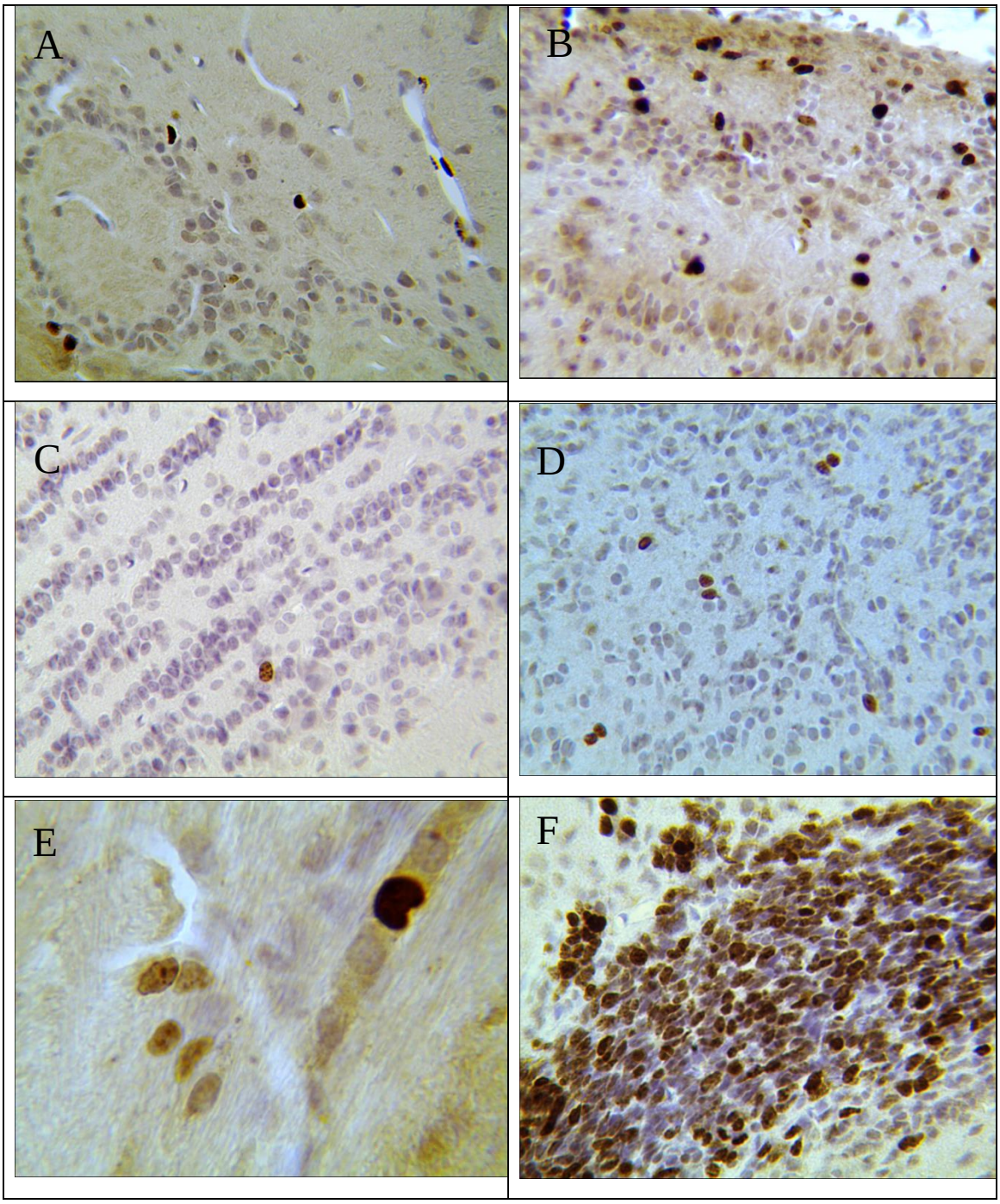

Рисунок 13. Экспрессия Ki-67 в ОЛ крыс у контрольной группы и после введения нейропептида.

A – Ki-67+ ядра в гломерулярном слое (K-14 сут). B – Ki-67+ядра в гломерулярном слое (Sem- 14 сут). C – Ki-67+ядра гранулярного слоя (K-60 сут). D – Ki-67+ядра гранулярного слоя (Sem-60 сут). E – Ki-67+ядра на стадии кариокинеза субэпендимального слоя (Sem- 14 сут). F – Ki-67+ ядра в месте окончания RMS с переходом в субэпендимальный слой (Sem-21 сут). ИГХ, докраска гематоксилин Майера. A, B, C, D, F - об. 40; ок.10. E – об. 100, ок.10.

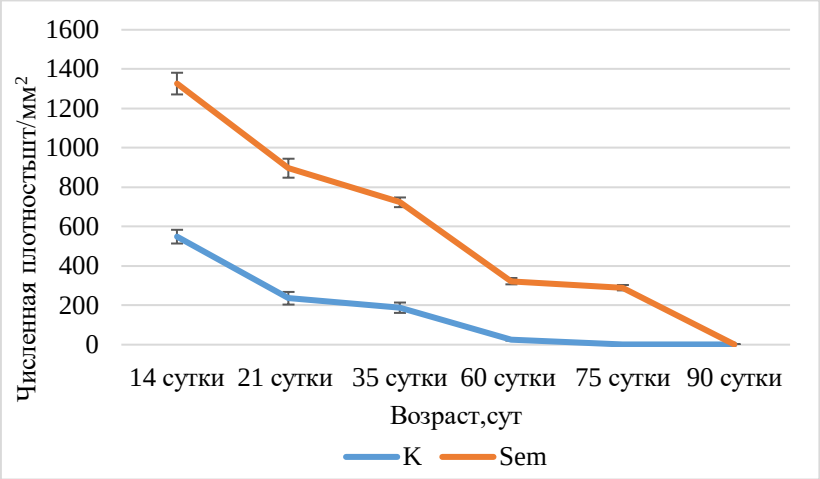

Рисунок 14. Численная плотность Ki-67+ клеток субэпендимального слоя у контрольных животных и после введения нейропептида.

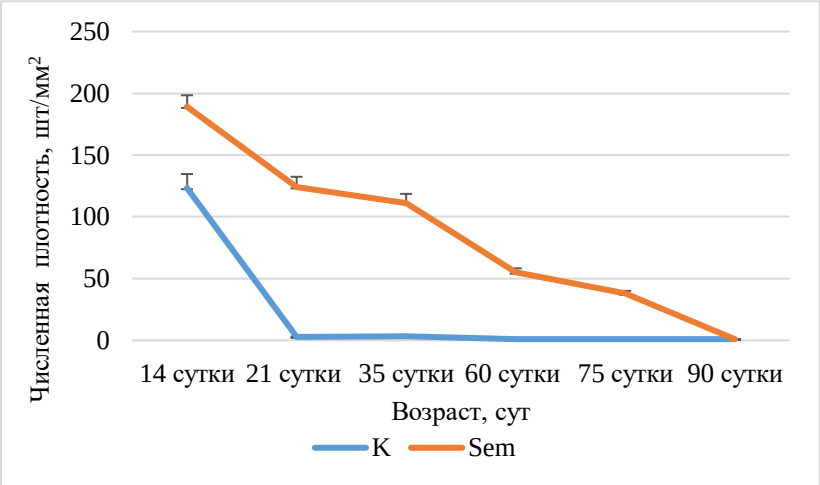

Рисунок 15. Численная плотность Ki-67+ клеток гранулярного слоя у контрольных животных и после введения нейропептида.

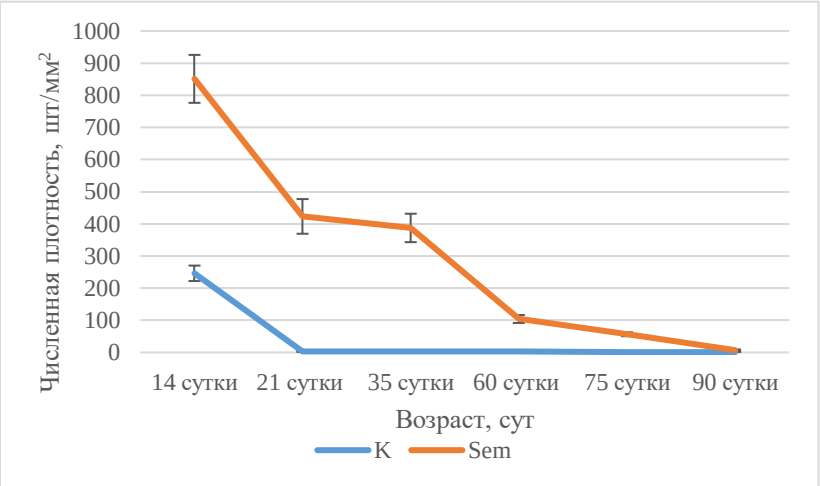

Рисунок 16. Численная плотность Ki-67+ клеток гломерулярного слоя у контрольных животных и после введения нейропептида.

(К-контроль, Sem – Семакс (эксперимент)

3.3.2. Возрастные особенности экспрессии нестина в структурах обонятельных луковиц крысы (нейростимуляция)

После двухнедельного введения Семакса у 14 суточных крысят нестин выявляется в клетках всех слоев ОЛ. (табл. 11). Относительная плотность нестин-позитивных структур в гранулярном слое ОЛ составляет 0,021±0,0023, что достоверно не отличается от показателя начала введения стимулятора (3 сутки) 0,022±0,0023 ($p<0,05$) (рис. 17 A, B). В митральном и наружном плексиформном слоях на 14 сутки, при нулевой экспрессии в контрольной группе, экспрессия нестина сохраняется на уровне 0,014±0,0017, характерном для 7 суточных интактных крысят ($p<0,05$).

В гломерулярном слое на 14 сутки относительная плотность нестин-позитивных структур превышает аналогичную контрольной группе в 19 раз 0,078±0,0034 ($p<0,05$) (рис. 17 C, D). Экспрессия выражена в отростках перигломерулярных клеток, которые направлены в центр гломерул, а также в телах интрагломерулярных клеток. Внутри гломерулы эти отростки переплетаются, формируя хорошо очерченный позитивный нейропиль (рис. 17 C). После прекращения введения (на 21 сутки) экспрессия маркера в гранулярном слое резко снижается до 0,006±0,0003. Митральный слой становится негативным. В гломерулярном слое экспрессия также снижается в 3,25 раза по сравнению с предыдущим сроком, но превышает возрастной контроль в 12 раз (рис. 17 D, F).

Последующая стимуляция с 21 по 35 сутки не сохраняет экспрессии маркера. На 35 сутки в гранулярном слое регистрируются единичные позитивные клетки (рис. 17 E). Остальные слои негативны в этом и во всех последующих сроках наблюдения.

Таким образом, курсовое ведение Семакса пролонгирует экспрессию нестина в обонятельных луковицах крыс до 21-35 суток. Дальнейшее введение нейропептида не приводит к реэкспрессии маркера промежуточных филаментов.

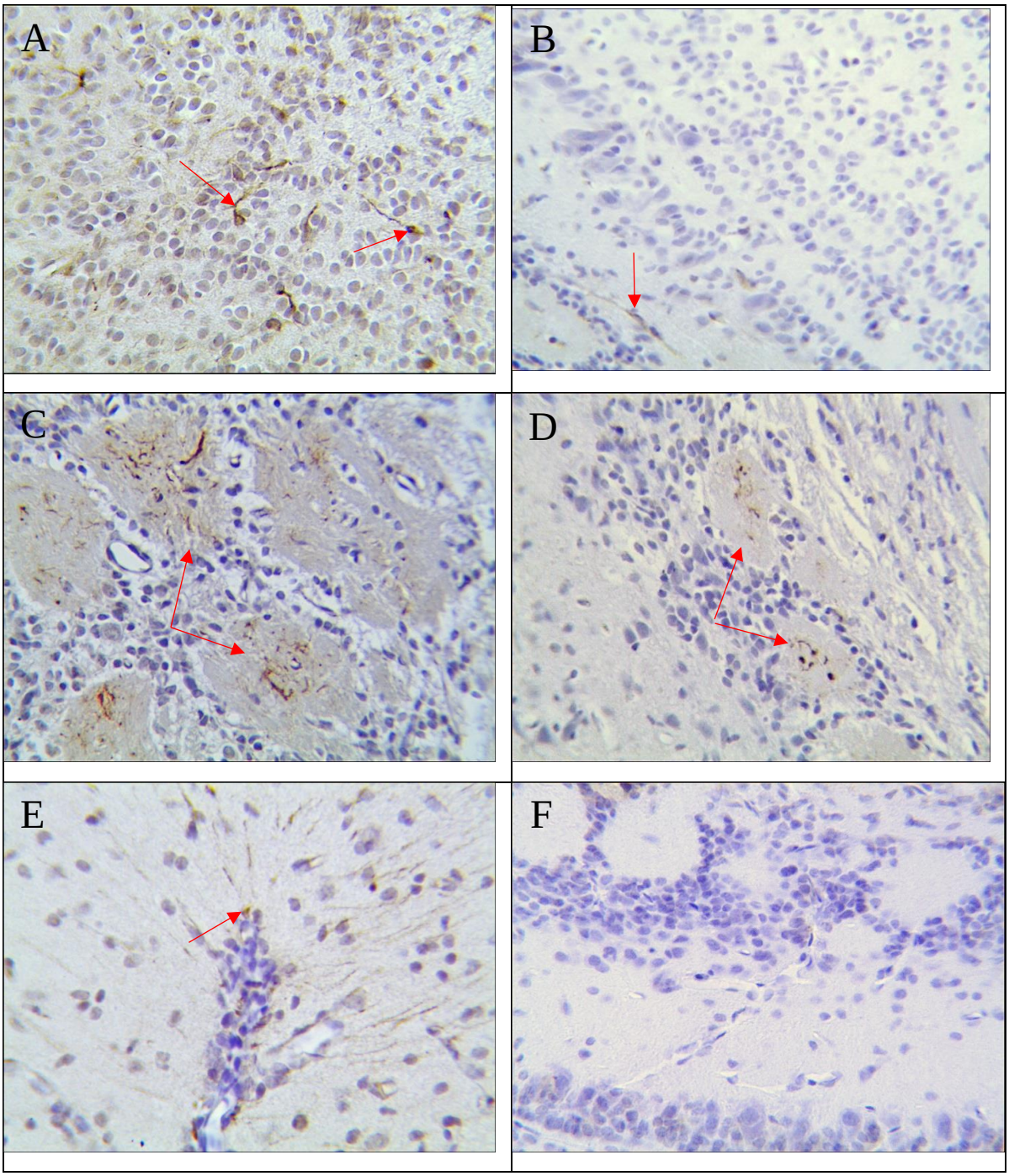

Рисунок 17. **Экспрессия нестина в слоях ОЛ у контрольных животных и после введения нейропептида.**

А – 14 сут Семакс (красные стрелки – нестин-позитивные НПСК в гранулярном слое), В – 14 сут контроль, единичные нестин-позитивные структуры в наружном плексиформном слое, негативный гранулярный слой. С – 14 сут Семакс (красные стрелки – нестин-позитивные интрагломерулярные структуры). D – 21 сут Семакс (красные стрелки – нестин-позитивные интрагломерулярные сплетения). Е – 21 сут Семакс, полость зародышевого желудочка с нестин позитивными структурами по периферии. F – 21 сут контроль, гломерулярный, наружный плексиформный и гломерулярный слои, негативный результат. ИГХ, докраска гематоксилин Майера, об. 40, ок.10.

Таблица 11. Относительная плотность нестин-позитивных структур в слоях ОЛ крыс после введения нейропептида, ($\bar{x}\pm s\bar{x}$).

Возраст, сут/ слой	Субэпендимальный, гранулярный		Митральный, наружный плексиформный		Гломерулярный	
	K	Sem	K	Sem	K	Sem
14	0,0001±0,00003	0,021±0,0023°	0	0,014±0,0017°	0,004±0,0002	0,078±0,0034°
21	0*	0,006±0,0003°	0	0,0001±0,00002°	0,002±0,0003*	0,024±0,0055°
35	0	0,0001±0,00002°	0	0	0*	0

К – контрольная группа, Sem – экспериментальная группа (нейростимуляция). * - различия достоверны по сравнению с предыдущим сроком; ° - различия достоверны по сравнению с контрольной группой, ($p<0,05$).

3.3.3. Возрастные особенности экспрессии даблкортина в структурах обонятельных луковиц крысы (нейростимуляция)

В экспериментальных группах разного возраста экспрессия маркера определяется в телах нейробластов и в их отростках в субэпендимальном, гранулярном, митральном, наружном и внутреннем плексиформном и в гломерулярном слоях.

У двухнедельных животных множество DCX-позитивных клеток находится в субэпендимальном слое, распределение их тел и отростков носит четко выраженный радиальный характер. Позитивные отростки выявляются на незначительном протяжении и достигают гранулярного слоя ОЛ. Наибольшее скопление тел нейробластов – в месте окончания рострального миграционного потока в центре субэпендимального слоя (рис. 21 А, В).

Относительная плотность DCX-позитивных структур в гранулярном и субэпендимальном слоях ОЛ у животных, получавших Семакс, на 14 сутки повышается по сравнению с контрольной группой в 1,21 раза и составляет 0,78±0,071 ($p<0,05$) (табл. 12).

Прекращение введения Семакса на протяжении недели (к 21 суткам) вызывает снижение экспрессии маркера до уровня контрольной группы 0,41±0,054.

Второй курс Семакса с 21 по 35 сутки не вызывает увеличения экспрессии маркера, но позволяет сохранить уровень предыдущего срока 0,36±0,020 по сравнению с 0,41±0,054 ($p<0,05$), препятствуя снижению уровня экспрессии до значений контрольной группы 0,22±0,025 ($p<0,05$).

Прерывание стимуляции на срок с 35 по 60 сутки приводит к двукратному снижению экспрессии маркера до уровня 0,20±0,082, что, тем не менее, достоверно превышает контрольное значение 0,15±0,017 ($p<0,05$) (рис. 21 C, D).

Последний курс Семакса с 60 по 75 сутки позволяет сохранить без изменений повышенный, по сравнению с показателем предыдущего срока, уровень экспрессии даблкортина - 0,20±0,065 ($p<0,05$). Различия с контролем достигают 1,57 раза за счет падения экспрессии в группе сравнения (рис. 21 E, F).

Отмена стимуляции приводит к постепенному снижению относительной плотности позитивных структур в гранулярном слое ОЛ в 1,5 раза на 90 сутки и далее ещё в 1,5 раза на 180 сутки по сравнению с предыдущим сроком (табл. 12). Различия с возрастным контролем 1,9 и 2,9 раз соответственно.

Динамика относительной плотности DCX позитивных структур в субэпендимальном и гранулярном слоях в эксперименте представлена на рисунке 18.

Введении Семакса в раннем возрасте не изменяет характер распределения DCX-позитивных структур в митральном и плексиформном слоях. Тела позитивных клеток частично погружены в митральный слой, находясь в промежутках между крупными DCX негативными митральными клетками. На 14 сутки относительная плотность в экспериментальной группе превышает в 1,45 раза контрольный срок, составляя 0,45±0,052 ($p<0,05$). В последующие сроки, динамика относительной плотности достоверно не

отличается от контрольной группы. На 180 сутки эксперимента экспрессия даблкортина в изучаемом слое составляет 0,08±0,001 ($p<0,05$), превышая показатель интактных животных в 1,6 раза (рис. 19).

В гломерулярном слое экспрессия DCX определяется в телах перигломерулярных и интрагломерулярных клеток и их отростках. Относительная плотность DCX позитивных клеток после двухнедельной стимуляции повышается в 1,2 раза, 0,38±0,093 против 0,32±0,042 в контроле ($p<0,05$). Через неделю после прекращения введения Семакса показатель снижается до контрольного значения. Повторное введение не приводит к повышению экспрессии DCX, но позволяет вернуть превосходство в 1,2 раза над контрольной группой, 0,18±0,061 против 0,14±0,024 ($p>0,05$). Прекращение введения Семакса приводит к резкому снижению показателя экспрессии маркера в гломерулярном слое на 60 сутки в 3,6 раза с 0,18±0,061 до 0,05±0,003. В этом сроке в контрольной группе экспрессия DCX в гломерулярном слое отсутствует (рис. 20).

Введение Семакса в зрелом возрасте с 60 до 74 суток поддерживает уровень экспрессии даблкортина в гломерулярном слое на низком, но положительном уровне. На 90 и 180 сутки DCX в экспериментальной группе не выявляется.

На основании полученных данных можно утверждать, что введение Семакса увеличивает уровень и сроки экспрессии маркера, т.е. активирует дифференцировку прогениторов по нейрональному пути. Уровень экспрессии зависит от возраста стимуляции. Наибольшие изменения наблюдаются в субэпендимальном и гранулярном слоях при введении Семакса крысам первых двух недель жизни.

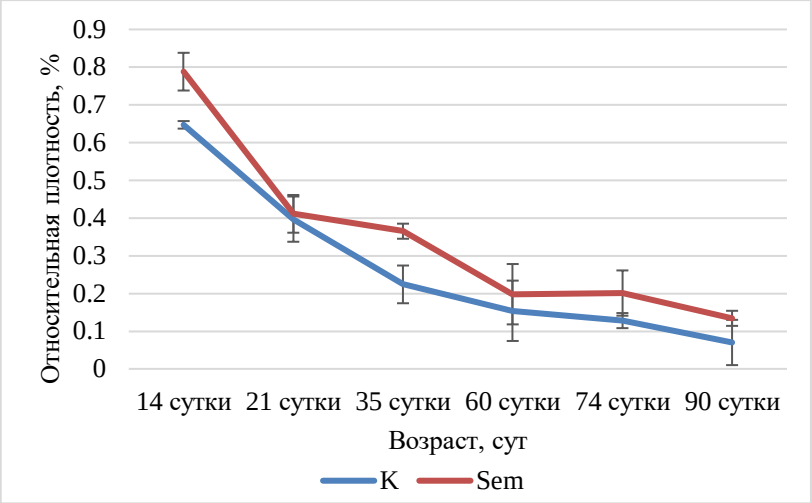

Рисунок 18. Относительная плотность DCX позитивных структур гранулярного и субэпендимального слоев ОЛ.

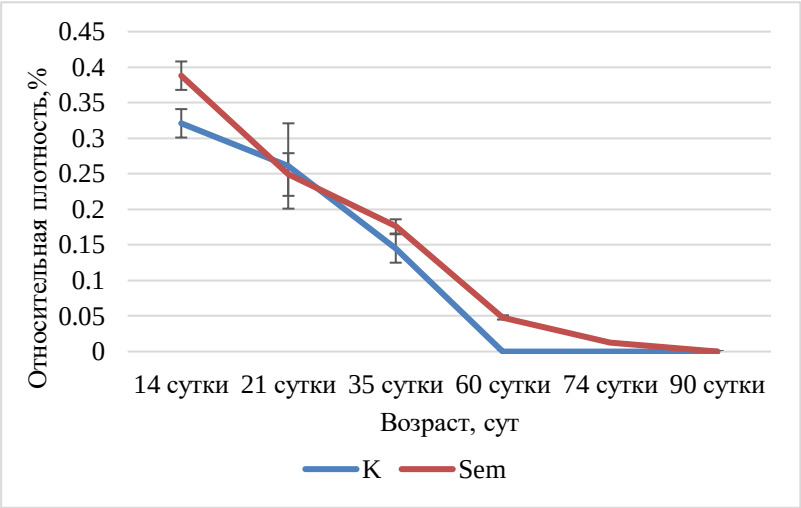

Рисунок 19. Относительная плотность DCX позитивных структур митрального и наружного плексиформного слоёв ОЛ.

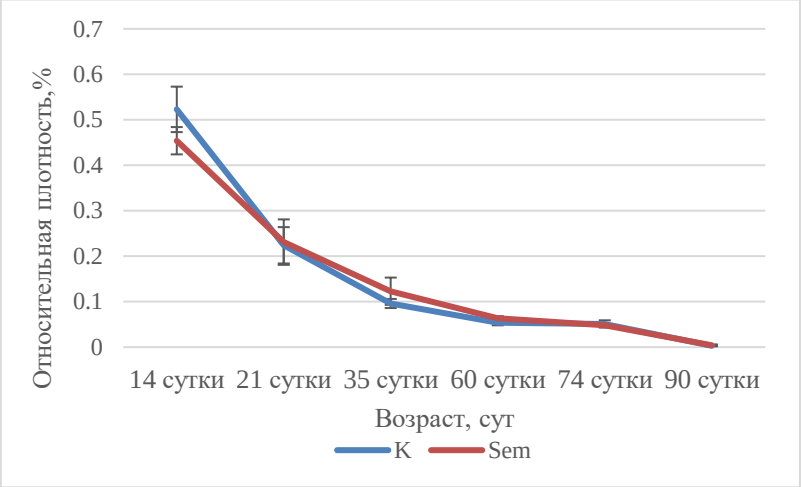

Рисунок 20. Относительная плотность DCX позитивных структур гломерулярного слоя ОЛ.

где (K-контроль, Sem – Семакс (эксперимент).

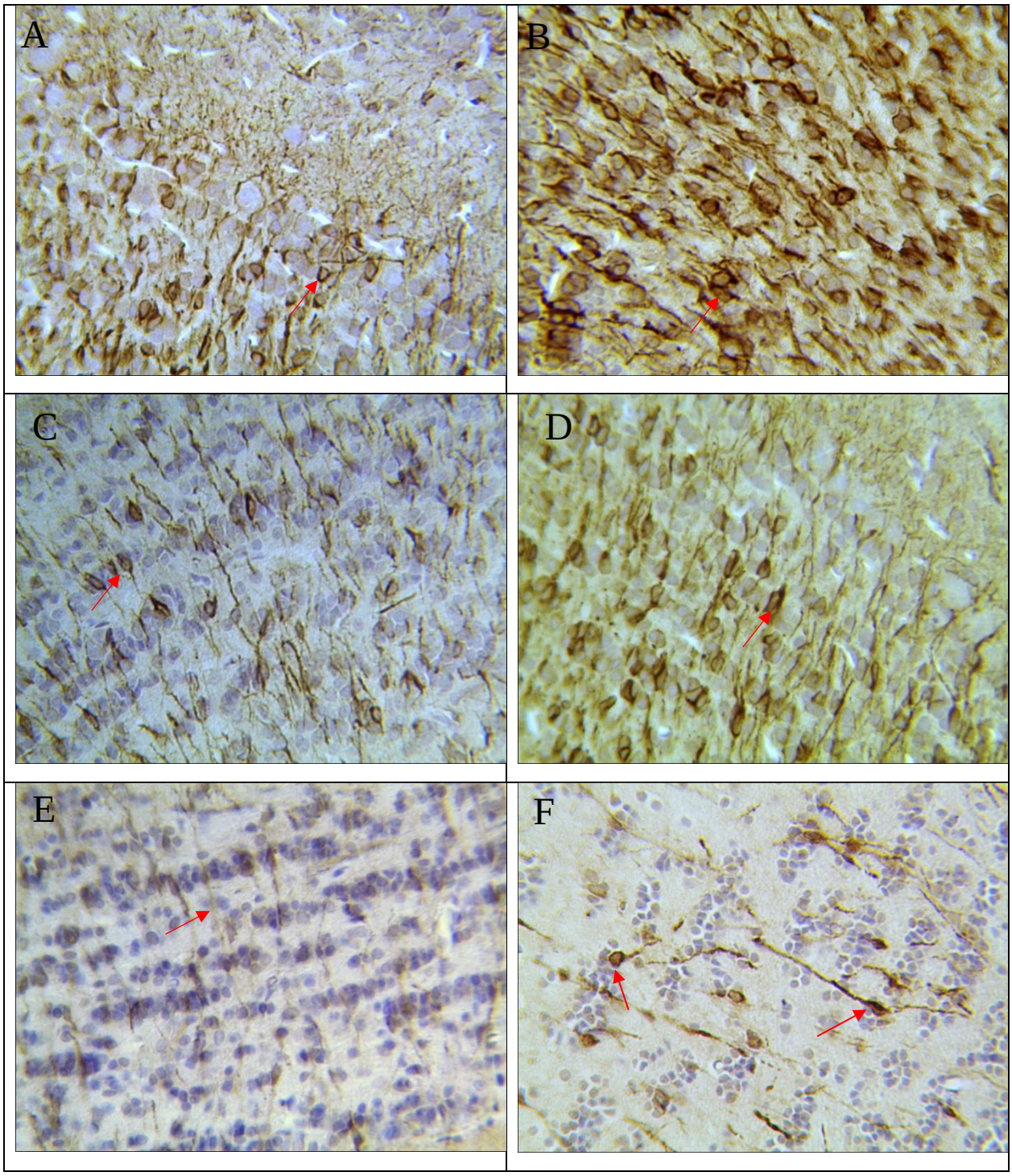

Рисунок 21. Экспрессия DCX в гранулярном и субэпендимальном слоях ОЛ крыс контрольной группы и после введения нейропептида.

A, C, E – контрольная группа. B, D, F – экспериментальная группа (нейростимуляция). A, B – 14 суток, C, D – 35 суток, E, F – 60 суток. DCX-позитивные структуры (нейробласты и их отростки в гранулярном и наружном плексиформном слоях ОЛ). Красные стрелки - DCX-позитивные клетки и их отростки. ИГХ, докраска гематоксилин Майера, D – без докраски. Об. 40, ок.10.

Таблица 12. Относительная плотность DCX позитивных структур в слоях ОЛ крыс после введения нейропептида ($\bar{x}\pm s\bar{x}$).

Возраст, сут/слой	Субэпендимальный, гранулярный		Митральный, наружный плексифомный		Гломерулярный	
	К	Sem	К	Sem	К	Sem
14	0,65±0,013	0,78±0,071	0,31±0,014	0,45±0,052	0,32±0,042	0,38±0,093°
21	0,40±0,014*	0,41±0,054*	0,22±0,024*	0,23±0,075*	0,26±0,025*	0,25±0,076*
35	0,22±0,025*	0,36±0,020°	0,20±0,013	0,19±0,034*	0,14±0,024*	0,18±0,061*°
60	0,15±0,017*	0,20±0,082*°	0,15±0,003*	0,16±0,005	0	0,05±0,003*°
75	0,13±0,024	0,20±0,065°	0,15±0,001	0,18±0,003°	0	0,013±0,0013*°
90	0,07±0,024*	0,13±0,027*°	0,08±0,001*	0,10±0,002*	0	0
180	0,03±0,005*	0,08±0,013*°	0,05±0,001	0,08±0,001°	0	0

К – контрольная группа, Sem – экспериментальная группа (нейростимуляция). * - различия достоверны по сравнению с предыдущим сроком; ° - различия достоверны по сравнению с контрольной группой, ($p<0,05$).

Таблица 13. Морфометрические показатели DCX позитивных структур в слоях ОЛ крыс после введения нейропептида, ($\bar{x}\pm s\bar{x}$, мкм^2).

Возраст, сут/слой	Митральный слой и наружный плексиформный слои		Гломерулярный слой		Гранулярный и субэпендимальный слои	
	Площадь DCX+ нейронов		Площадь DCX+ перигломерулярных нейронов		Площадь DCX+ нейронов	
	К	Sem	К	Sem	К	Sem
14	55,7±2,01	57,6±3,11	45,4±3,02	47,4±2,47	49,9±2,79	51,7±2,31
35	53,1±2,32	55,3±2,74	47,7±4,11	46,6±3,23	46,3±2,44	49,5±3,76
60	54,4±2,34	53,2±1,78	46,1±3,32	48,1±3,66	42,4±2,52	45,4±2,77
180	46,5±1,94	51,6±2,08	45,2±2,53	46,9±1,57	35,3±2,36	42,6±1,89

3.3.4. Возрастные особенности экспрессии n-NOS в структурах обонятельных луковиц крысы (нейростимуляция)

Введение нейропептида Семакс в различные сроки онтогенеза, не изменяет гистотопографический характер распределения n-NOS-позитивных структур в ОЛ.

В ОЛ экспериментальной группы n-NOS выявляется в телах и в отростках отдельных нейронов. По морфологии и топографии позитивные клетки относятся к трем субпопуляциям: перигломерулярных, короткоаксонных мульти- и биполярных (КАН) и гранулярных нейронов. Позитивные КАН встречаются в гранулярном и субэпендимальном слоях, характеризуются высокой экспрессией n-NOS в телах нейронов и в их отростках.

На 14 сутки в гломерулярном слое выявляются перигломерулярные нейроны по 5-8 штук на гломерулу. В гранулярном слое и в области перехода его во внутренний плексиформный слой выявляются крупные, одиночные биполярные КАН с высокой активностью n-NOS. Средняя площадь сечения 253,2±26,21 мкм^2, их количество на стандартном срезе достигает 5-7 штук, напротив, в контрольной группе - 8-11. В гранулярном слое численная плотность позитивных нейронов достигает 392,2±31,14 шт/мм^2, что ниже в 1,38 раза показателя контрольной группы ($p<0,05$) (табл. 14, рис. 22 А, В).

На 35 сутки в ОЛ экспериментальной группы также встречаются все субпопуляции n-NOS позитивных нейронов. В субэпендимальном слое ОЛ определяются крупные, средней площадью 275,9±24,54 мкм^2, мультиполярные пучковые КАН с высокой активностью к n-NOS, количество которых до 5-10 на стандартном срезе ОЛ, что в 2 раза ниже аналогичной контрольной группы. В гранулярном слое численная плотность позитивных клеток также значительно снижается до 213,1±38,75 шт/мкм^2, в 1,7 раза по сравнению с предыдущим возрастом ($p<0,05$) и в 1,2 раза по сравнению с контролем. Средняя площадь сечения гранулярных клеток по сравнению с

показателями 14-суточного возраста и аналогичного возраста контрольной группы достоверно не изменяется, составляя 57,1±4,32 мкм^2 ($p>0,05$). Перигломерулярные нейроны располагаются вокруг гломерул по 6-8 штук (рис. C, D) [8].

К 60 суткам численные показатели позитивных би-, мультиполярных КАН, по сравнению с показателями 35 суточных животных и контролем, существенно не изменяются ($p>0,05$). Численная плотность распределения гранулярных позитивных нейронов по сравнению с контрольной группой снижается на 1,52 раза, составляя 165,6±14,33 ($p<0,05$), а средняя площадь их сечения остаётся неизменной (табл. 14).

Снижение численной плотности и активности экспрессии n-NOS продолжается и у шестимесячных крыс. В гранулярном слое позитивные клетки лежат группами, характеризуются гетерогенностью по уровню активности фермента, численная плотность составляет 142,2±21,42 шт/мм^2, что в 1,58 раза ниже показателя контрольной группы ($p<0,05$). КАН, высокопозитивные, площадью сечения 279,5±18,87 мкм^2, по 6-11 штук на стандартный срез, локализуются в области окончания рострального миграционного потока.

В результате исследования установлено, что введение Семакса снижает численную плотность n-NOS позитивных нейронов во всех исследуемых слоях ОЛ крысы. Количественный анализ субпопуляции КАН субэпендимального и гранулярного слоёв показал снижение в среднем в 2 раза во всех изучаемых сроках онтогенеза. Численная плотность n-NOS – позитивных гранулярных клеток одноименного слоя, также снижается после введения Семакса на 14 и 35 сутки эксперимента в 1,4 и в 1,2 раза соответственно. Отдалённый эффект нейростимуляции фиксируется на снижении численной плотности клеток гранулярного слоя в 1,4-1,6 раз, по сравнению с контролем, до конца срока эксперимента (180 суток), (табл. 14). Гистотопографический характер распределения маркёра и интенсивность экспрессии n-NOS по сравнению с контрольной группой не изменяется.

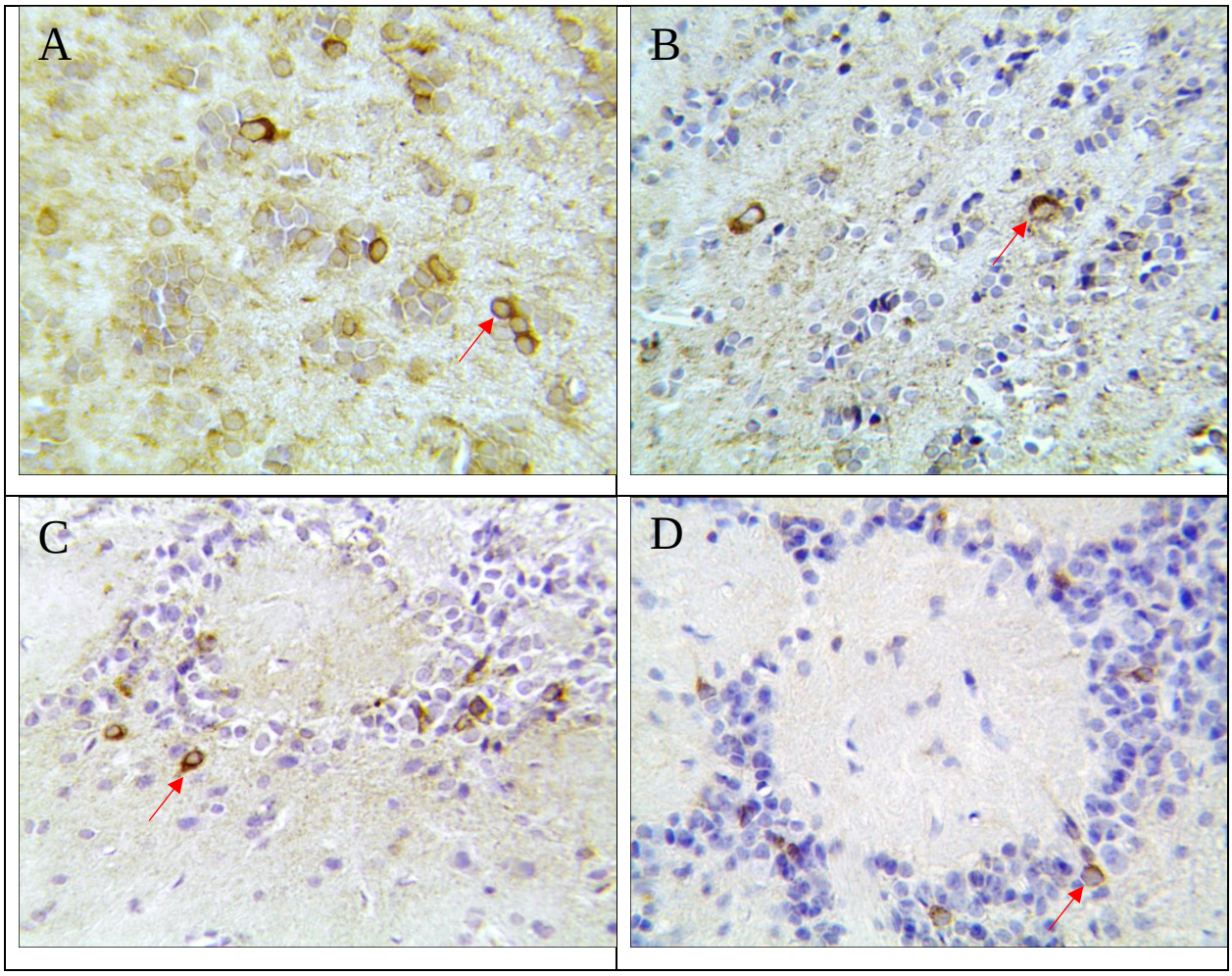

Рисунок 22. Экспрессия n-NOS - позитивных структур в слоях ОЛ крыс контрольной группы и после введения нейропептида.

A, B – 14 сутки, C, D – 35 сутки. A, C – контрольная группа, B, D – экспериментальная группа (нейростимуляция). A, B – n-NOS-позитивные клетки гранулярного и субэпендимального слоёв ОЛ (красные стрелки). C, D – гломерулярный слой с позитивными перигломерулярными клетками (красная стрелка). ИГХ окрашивание с использованием антител к n-NOS. ИГХ, докраска гематоксилином Майера (A – без докраски). Об.40, ок.10.

Таблица 14. Численная плотность n-NOS позитивных нейронов в слоях ОЛ крыс после введения нейропептида, ($\bar{x}\pm s\bar{x}$, шт/мм^2).

Возраст, сут/слой	Гранулярные клетки				Короткоаксонные нейроны			
	S, мкм^2		Плотность, шт/мм^2		S, мкм^2		шт/срезе	
	K	Sem	K	Sem	K	Sem	K	Sem
14	57,1±4,04	61,3±3,03	541,2±58,74	392,2±31,4°	264,4±28,59	253,2±26,21	8±3,3	5±2,2°
21	56,5±3,98	55,5±3,23	381,4±39,11 *	360,1±24,13 *	269,5±22,77	272,4±19,56 *	11±2,6	5±3,5°
35	59,5±3,84	57,1±4,32	260,4±42,96 *	213,1±38,75 °	288,7±27,61	275,9±24,54	14±3,1	7±3,3°
60	75,4±5,83	67,7±6,34	251,0±21,26	165,6±14,33 *°	269,2±19,58	252,7±21,32	15±3,4	8±2,7°
74	73,7±4,24	71,3±5,11	260,4±33,02	158,5±17,09 °	278,9±22,01	267,7±18,42	14±3,1	7±2,4°
90	71,2±2,11	69,5±2,84	231,1±28,80	162,7±21,73 °	274,8±19,41	270,3±23,43	14±3,2	9±3,9°
180	69,9±2,06	72,2±3,76	223,9±54,36	142,2±21,42 °	276,5±32,19	279,5±18,87	15±2,3	8±3,5°

К – контрольная группа, Sem – экспериментальная группа (нейростимуляция). * - различия достоверны по сравнению с предыдущим сроком; ° - различия достоверны по сравнению с контрольной группой, ($p<0,05$).

3.4. Особенности постнатального нейрогенеза у экспериментальных животных (модель нейродегенерации)

3.4.1. Возрастные особенности экспрессии Ki-67 в структурах обонятельных луковиц крысы (нейродегенерация)

Ki-67+ клетки распределялись в трёх слоях ОЛ: в субэпендимальном, гранулярном и гломерулярном. По плотности распределения хроматина в ядре можно выделить две субпопуляции клеток: ядра с конденсированным гетерохроматином и ядра с неконденсированным эухроматином.

Неонатальное введение капсаицина резко изменяет экспрессию маркера пролиферации. Уже на 7 сутки субэпендимальном слое ОЛ численная плотность позитивных ядер в экспериментальной группе превышает контрольную в 2 раза, составляя 987,7±51,13 шт/мм^2 ($p<0,05$) (рис. 23 D). Позитивные клетки локализуются группами по несколько штук, образуя скопления в герминативной зоне зародышевого желудочка ОЛ. При иммерсионной микроскопии визуализируются Ki-67 позитивные ядра, находящиеся на стадии телофазы митоза (кариокинез). Размеры этих ядер вариабельны, чем крупнее ядро, тем интенсивнее хромоген заполняет кариоплазму нейронов. Это говорит о сохранении высокой пролиферативной активности данной зоны, причем различия с показателями 3 суточных крысят недостоверны. В следующий срок наблюдения (14 суток) относительная плотность позитивных ядер продолжает превышать в 1,5 раза уровень контрольной группы, составляя 766,4±62,42 шт/мм^2 ($p<0,05$).

На 21 сутки показатель достоверно снижается по сравнению с 14 суточными. На 35 сутки пролиферирующие клетки в субэпендимальной зоне распределяются с численной плотностью 497,3±22,34 шт/мм^2, что достоверно не отличается от предыдущего срока, но превышает контрольный уровень в 2,7 раза ($p<0,05$). К 60 суткам активность маркера резко снижается в 6,6 раза, к 75 суткам в 4,4 раза и на 90 сутки ещё в 1,5 раза по сравнению с предыдущим сроком эксперимента (табл. 15) ($p<0,05$, для всех групп сравнения). В

контрольной группе на 75 и 90 сутки встречаются лишь единичные Ki-67 позитивные клетки. Введение капсаицина приводит к сохранению высокого уровня и пролонгации пролиферации в центральной части ОЛ до 90 суток, т.е. активации нейрогенеза. При этом динамика показателя - снижение плотности к периоду полового созревания, не изменяется [9].

Гистотопографические особенности распределения маркера пролиферации в гранулярном слое при моделировании нейродегенерации не отличаются от контрольной группы. У семисуточных крысят гранулярные клетки достаточно плотно заполняют одноименный слой, часть ядер экспрессируют Ki-67. Численная плотность позитивных ядер составляет 398,6±21,23 шт/мм^2, что превышает в 1,62 раза показатель контрольной группы ($p<0,05$), но достоверно ниже, чем у трехсуточных. На 14 сутки иммунопозитивные ядра имеют округлую форму с конденсированным хроматином (рис. 23 А, В), плотность их снижается в 1,57 раза, составляя 252,4±15,74 шт/мм^2, что превышает уровень контрольной группы в 2 раза ($p<0,05$). К 21 суткам в гранулярном слое ОЛ экспериментальной группы показатель плотности соответствует двухнедельным животным контрольной группы. В контроле в этом сроке позитивные клетки встречаются редко. К 30 суткам и 60 сутки показатель продолжает достоверно снижаться (табл. 15), в контрольной группе в эти сроки Ki-67 позитивные ядра встречаются как единичные находки ($p<0,05$).

Через 7 суток после введения капсаицина в гломерулярном слое ОЛ Ki-67 выявляется в ядрах перигломерулярных клеток, численная плотность пролиферирующих клеток составляет 1078,3±35,54 шт/мм^2, что в 1,16 раз превышает контроль ($p<0,05$) и в 1,17 раза меньше показателя 3-х суточных интактных крысят (рис. 23 С). К 14 суткам показатель снижается до 411,3±42,47 шт/мм^2, что в 2,6 раза ниже предыдущего срока, но сохраняется на высоких значениях, превышая в 1,67 раза данные контрольной группы ($p<0,05$). Количество позитивных перигломерулярных клеток составляет 6-7 штук на гломерулу против 3-4 штук в контроле. К 21 суткам численная

плотность иммунопозитивных ядер находится на уровне 221,3±28,17 шт/мм^2 по сравнению с единичными перигломерулярными Ki-67+ ядрами в контрольной группе ($p<0,05$). Последующее наблюдение показало, что в гломерулярном слое ОЛ экспрессия Ki-67 сохраняется до 75 суток жизни животного, составляя 41,2±4,24 шт/мм^2 на 60 сутки и 3-4 клетки на гломерулу на 75 сутки, при единичной встречаемости Ki-67+ ядер в контроле (табл. 15). Эффект введения капсаицина в гранулярном и гломерулярном слоях по направленности сопоставим с изменениями в центральной части ОЛ: также наблюдается пролонгация значимой экспрессии до 60 суток (в контроле до 14 суток), увеличение численной плотности позитивных ядер не превосходит двух раз [9].

Т.о., в ответ на неонатальное введение капсаицина пролиферативная реакция отмечается уже в течение первой недели. Повышение численной плотности Ki-67+ клеток сохраняется длительно до 75 суток, особенно выраженное в центральной зоне ОЛ, где заканчивается ростральный миграционный поток – основной источник прогениторных клеток.

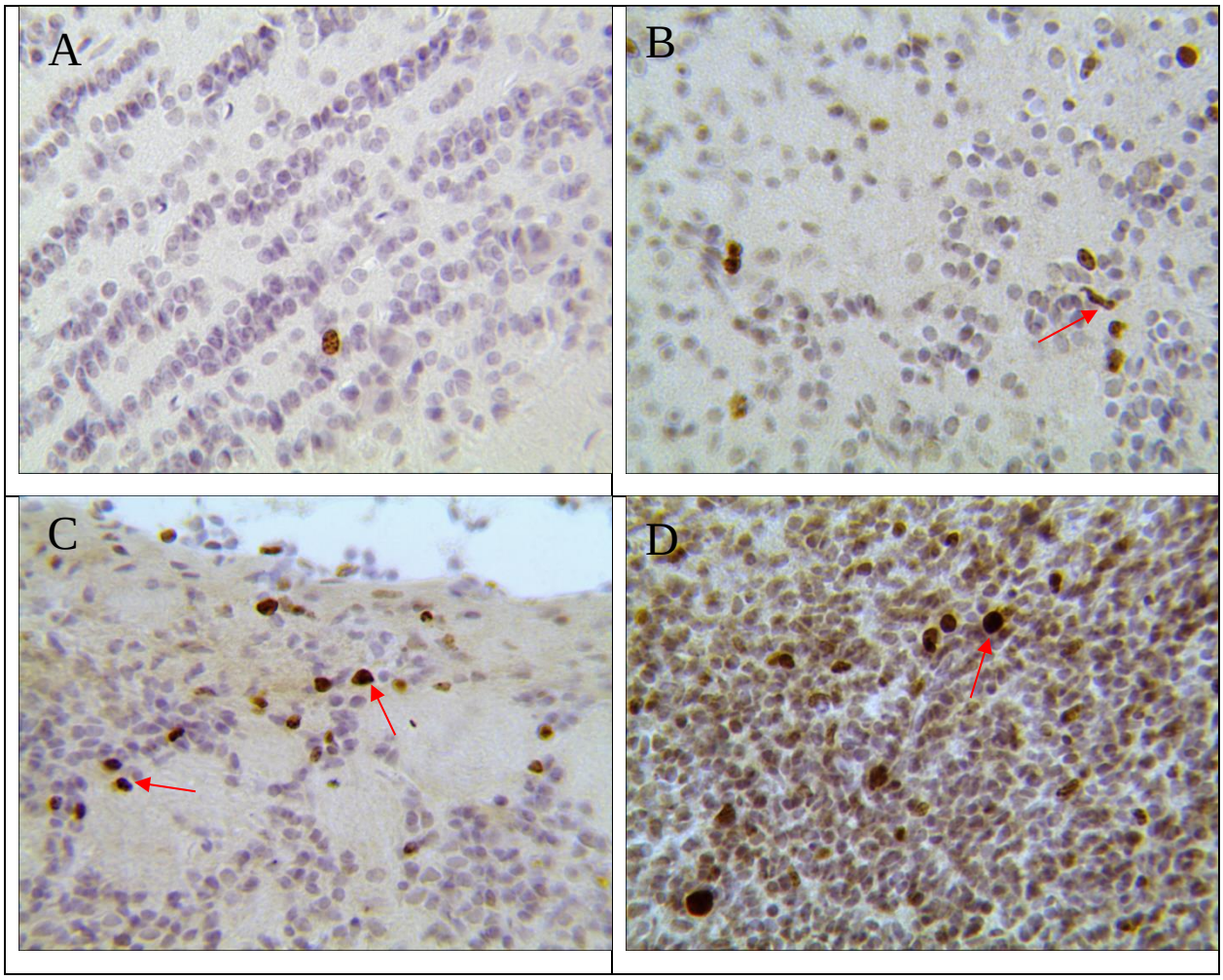

Рисунок 23. Экспрессия Ki-67 в слоях ОЛ крыс контрольной группы и после введения капсаицина.

A – контрольная группа. B, C, D – экспериментальная группа (нейродегенерация). A – Ki-67+ ядро в гранулярном слое ОЛ (14 сутки). B – Ki-67+ ядра в гранулярном слое ОЛ (14 сутки). C - Ki-67+ ядра в гломерулярном и наружном плексиформном слоях ОЛ (7 сутки). D - Ki-67+ ядра в дистальной части RMS (7 сутки). ИГХ, докраска гематоксилином Майера. Об.40, ок.10.

Таблица 15. Численная плотность Ki-67 позитивных клеток в различных слоях ОЛ крысы после введения капсаицина, ($\bar{x}\pm s\bar{x}$, шт/мм^2).

Возраст, сут	Гломерулярный слой		Гранулярный слой		Субэпендимальный слой	
	К	Капс	К	Капс	К	Капс
3	1266,0±71,75*	-	512,8±28,31	-	962,3±39,85*	-
7	923,6±46,41*	1078,3±35,54	246,4±17,09*	398,6±21,23	626,6±48,54	987,2±51,13°
14	246,2±24,03*	411,3±42,47°	123,4±11,32*	252,4±15,74°	548,8±34,86	766,4±62,42
21	0-1-2*	221,3±28,17°	0-1	143,4±22,34°	235,9±32,12*	526,4±42,37°
35	0-1-2	131,5±13,73°	0-1	72,1±8,96°	187,8±26,30	497,3±22,34°
60	0-1	41,2±4,24°	0-1	28,4±5,47	24,7±4,11*	75,5±6,31°
75	0-1	3-4	0-1	0-1	0-1	17,3±3,56°
90	0-1	0-1-2	0-1	0-1	0-1	11,6±2,84

К – контрольная группа, Капс – экспериментальная группа (нейродегенерация).
* - различия достоверны по сравнению с предыдущим сроком;
° - различия достоверны по сравнению с контрольной группой.

3.4.2. Возрастные особенности экспрессии нестина в структурах обонятельных луковиц крысы (нейродегенерация)

В экспериментальной группе характер распределения нестина не изменяется, сохраняется позитивность в телах клеток и в их отростках. Существенные изменения происходят в динамике и интенсивности экспрессии относительной плотности иммунопозитивных структур.

У семисуточных животных, получавших капсаицин на первые сутки после рождения, экспрессия нестина определяется во всех исследуемых слоях ОЛ. Нестин-позитивные клетки субэпендимального и гранулярного слоёв распределены диффузно на фоне негативных, гистотопографический характер распределения не отличается от контрольной группы. Нестин-позитивностью обладают тела клеток и отростки, которые имеют значительную протяженность (рис. 24 В). Более протяженные позитивные отростки принадлежат рядам гранулярных клеток, лежащих ближе к внутреннему плексиформному слою. Относительная плотность иммунопозитивных к нестину структур в этом сроке составляет 0,026±0,004, превышая в 4,3 раза контроль (0,006±0,0001, $p<0,05$). Митральные клетки одноименного слоя позитивностью к нестину не обладают. Между ними встречаются тонкие извитые отростки, стремящиеся в сторону наружного плексиформного слоя. Наружный плексиформный слой представлен в основном отростками вышеописанных структур. Относительная плотность маркера в митральном и наружном плексиформном слоях составляет 0,015±0,004, что достоверно не различается с показателем контроля ($p<0,05$).

Максимальная выраженность нестина у недельных крысят наблюдается в гломерулярном слое 0,123±0,063, что превышает контрольный уровень в 7,6 раза ($p<0,05$). Отростки перигломерулярно расположенных нестин-позитивных клеток проникают вглубь клубочка, густо распределяясь в нем. Тела единичных позитивных клеток лежат как по периферии, так и внутри клубочков (рис. 24 А).

К двум неделям жизни экспрессия нестина в субэпендимальном и гранулярном слоях снижается в 5,2 раза в сравнении с предыдущим возрастом, составляя 0,005±0,0002 ($p<0,05$), оставаясь в 5 раз выше контрольных цифр (табл. 16), ($p<0,01$). Отростки нестин-позитивных структур становятся длиннее и утончаются в диаметре по сравнению с предыдущим сроком (рис. 24 C). Наблюдается также сохранение экспрессии маркера в структурах митрального и наружного плексиформного слоев, при нулевом показателе иммунопозитивности в контрольной группе. Гистотопографическая картина распределения маркёра не отличается от предыдущего срока, а показатель относительной плотности снижается в 2 раза (0,007±0,0002). Тонкие нестин-позитивные отростки, пронизывая пространство между митральными нейронами, направляются в наружный плексиформный слой, экспрессия в телах клеток определяется в редких случаях. В гломерулярном слое уровень экспрессии нестина 0,045±0,004, что в 2,7 раза ниже показателя предыдущего срока ($p<0,05$), но в 11 раз превышает данные контрольной группы (0,004±0,0002). Нестин-позитивные клетки окружают гломерулы по 8-12 штук, их отростки, переплетаясь друг с другом, вплетаются в капсулу клубочка. Тела интрагломерулярных клеток редко проявляют иммунопозитивность, экспрессия выражена в отростках, которые гнездообразно расположены внутри клубочка (рис. 24 D).

На 21 сутки в эксперименте с нейродегенерацией нестин-позитивные структуры выявляются во всех исследуемых слоях. В этом возрасте в контроле они определяются только в гломерулярном слое. В субэпендимальном и гранулярном слоях встречаются одиночные низкопозитивные отростки и тела клеток, между рядами негативных гранулярных клеток с относительной плотностью распределения хромогена 0,0003±0,000010, что в многократно раз ниже показателя предыдущего срока. В митральном и наружном плексиформном слоях нестин выявляется редко, с плотностью позитивных структур 0,0001±0,000030, при негативном контроле. Относительная плотность иммунопозитивных структур гломерулярного слоя

экспериментальных животных составляет 0,011±0,0010, что в 4,1 раза ниже предыдущего (14 суток) и в 5,5 раз выше уровня контрольного срока (p<0,01, для обоих случаев). Количество перигломерулярных клеток снижается до 6-8 штук на гломерулу.

На 35 сутки эксперимента нестин-позитивные структуры не выявляются.

При оценке реакции клеточного состава ОЛ на неонатальное введение нейротоксина капсаицина выявлены изменения возрастной динамики экспрессии нестина. Гибель части популяции нейронов приводит к пролонгации экспрессии нестина в ОЛ крыс до 21 суток. На протяжении наблюдения отмечается волнообразное изменение плотности нестин позитивных структур от центра луковицы к периферии. Учитывая, что нестин является маркером нейростволовых прогениторных клеток, которые дифференцируются в нейрональном направлении, можно расценивать эти изменения как активизацию компенсаторных возможностей организма путем активизации нейрогенеза.

Таблица 16. Относительная плотность нестин-позитивных структур в слоях ОЛ крысы после введения капсаицина, ($\bar{x}\pm s\bar{x}$).

Возраст, сут/слой	Субэпендимальный, гранулярный		Митральный, наружный плексифомный		Гломерулярный	
	К	Капс	К	Капс	К	Капс
7	0,006±0,0001	0,026±0,0041°	0,013±0,0044	0,015±0,0042	0,016±0,0053	0,123±0,0631°
14	0,001±0,0003	0,005±0,0002*°	0	0,007±0,0002*°	0,004±0,0002	0,045±0,0042*°
21	0	0,0003±0,00001*°	0	0,0001±0,00003*°	0,002±0,0003	0,011±0,0015*°
35	0	0*	0	0*	0	0*

К – контрольная группа, Капс – экспериментальная группа (нейродегенерация). * - различия достоверны по сравнению с предыдущим сроком; ° - различия достоверны по сравнению с контрольной группой, (p<0,05).

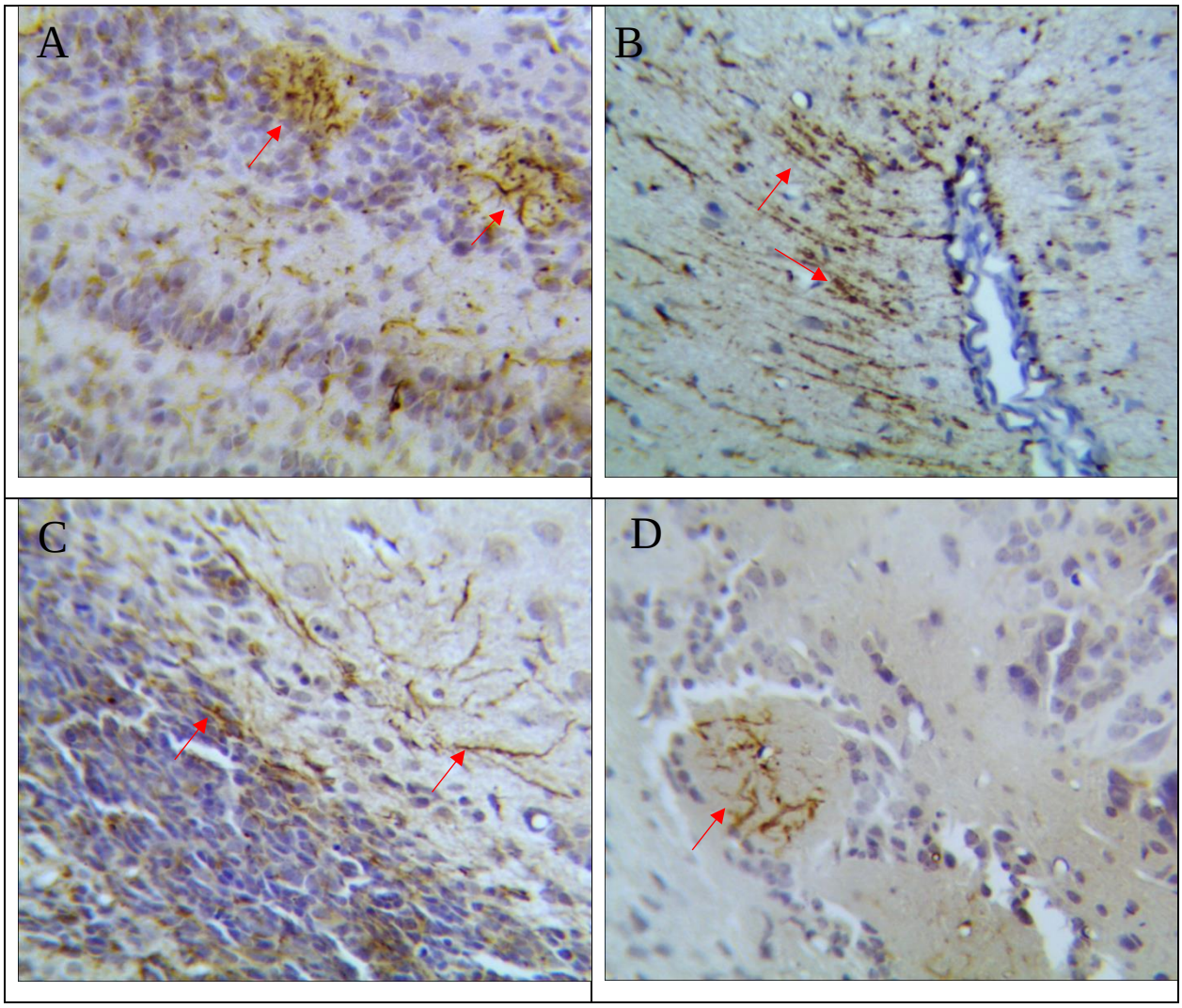

Рисунок 24. Экспрессия нестина в слоях ОЛ крыс контрольной группы и после введения капсаицина.

A – 7 сут. после введения капсаицина (красные стрелки – нестин-позитивные интрагломерулярные сплетения), B – 7 сут. после введения капсаицина, ассоциация нестин-позитивных структур по периферии от полости зародышевого желудочка. C – 14 сут. после введения капспицина, окончание RMS в месте перехода в субэпендимальный слой (красные стрелки – нестин-позитивные отростки). D – 14 сут. после введения капсаицина (красные стрелки – нестин-позитивные интрагломерулярные клетки). ИГХ, докраска гематоксилин Майера, об. 40, ок.10.

3.4.3. Возрастные особенности экспрессии даблкортина в структурах обонятельных луковиц крысы (нейродегенерация)

При моделировании нейродегенерации путём введения капсаицина DCX позитивность определялась в телах и отростках клеток ОЛ в субэпендимальном, гранулярном, митральном, наружном и внутреннем плексиформном и в гломерулярном слоях. Особенности распределения тел позитивных нейробластов и их отростков делает необоснованным изолированную оценку каждого слоя ОЛ, поэтому мы оценивали относительную плотность позитивных структур в субэпендимальном и гранулярном слоях вместе, в митральном и наружном плексиформном также вместе, и в гломерулярном отдельно соответственно анализу в контрольных группах.

Тела большинства DCX-позитивных нейробластов имеют округлую или пирамидальную форму. В дистальной части рострального миграционного потока DCX позитивные нейробласты достаточно плотно упакованы, имеют один или несколько слабоизвитых неветвящихся отростков без определённой направленности. По мере движения через субэпендимальный и гранулярный слой, отростки нейробластов приобретают радиальное направление к наружным слоям ОЛ (рис. 25 В).

Через неделю после введения капсаицина, у семисуточных животных, относительная плотность DCX+ нейробластов субэпендимального и гранулярного слоев возрастает по сравнению с показателями интактных новорожденных с 0,15±0,010 до 0,71±0,062 в 4,74 раза ($p<0,01$), превышая возрастной контроль в 1,73 раза (табл. 12, рис. 25 А, В). К 14 суткам плотность возрастает до 1,10±0,282, т.е. ещё в 1,54 раза за неделю наблюдения, что в 1,71 раза выше показателя контрольной возрастной группы ($p<0,05$).

На 21 сутки относительная плотность DCX+ структур гранулярного и субэпендимального слоёв снижается в 1,64 раза по сравнению с предыдущим

сроком, составляя 0,67±0,096, соответствуя показателю 14 суточных животных контрольной группы ($p<0,05$ для соседних сроков).

Относительная плотность распределения позитивных структур на 35 сутки составляет 0,44±0,087, что в 2 раза выше контроля, 0,22±0,051 ($p<0,05$).

В последующие сроки наблюдения с 35 до 90 суток в экспериментальной группе плотность позитивных структур субэпендимального и гранулярного слоев постепенно снижается, при этом показатель в 1,5 - 2 раза превышает возрастной контроль.

На 180 сутки позитивность выявляется лишь в единичных клетках, плотность 0,06±0,007.

В целом, относительная плотность иммунопозитивных тел и отростков субэпендимального и гранулярного слоев в течение всего срока наблюдения сохраняет возрастную динамику, характерную для контроля, но превышает её во всех группах (табл. 17, 18). Максимальная относительная плотность регистрируется в гранулярном слое ОЛ у экспериментальной группы на пике токсического воздействия на 14 и 21 сутки эксперимента в 1,7-2 раза превышая возрастной контроль. Кроме того, введение капсаицина удлиняет сроки значимой экспрессии маркера в данных слоях до 90 суток (рис. 25 C, D, E, F).

В наружном плексиформном слое незрелые клетки на всех сроках наблюдения встречаются единично, до 3–5 в поле зрения. Слой сформирован в основном отростками DCX-позитивных клеток, тела которых располагаются в митральном и гранулярном слоях. Тела иммунопозитивных нейробластов встраиваются в промежутки между негативными митральными нейронами. В митральном слое экспериментальной группы, также, как и в контрольной, морфологически нейроны разделялись на две группы – митральные крупные клетки и мелкие округлой формы нейробласты. Во всех возрастных группах наблюдается сходная картина – митральные клетки являются DCX-негативными, а мелкие нейроны округлой или полигональной формы можно разделить на две субпопуляции: DCX-позитивные и DCX-негативные клетки.

Характер расположения отростков, локализация тел нейробластов в экспериментальной группе не отличается от контрольной.

В митральном и наружном плексиформном слоях через неделю после введения нейротоксина достоверных различий экспрессии маркера с контрольной группой не выявляется. На 14 сутки относительная плотность структур, экспрессирующих даблкортин, достоверно не изменяется по сравнению с 7 суточными, но становится значимо больше возрастного контроля 0,58±0,086 против 0,31±0,014 ($p<0,05$). На 21 сутки происходит снижение плотности позитивных структур до 0,22±0,024, т.е. в 1,6 раза, сохраняется превалирование над контролем также в 1,6 раза (табл. 17). В последующие сроки достоверных различий в плотности распределения позитивных структур между экспериментальными и контрольными группами не выявлено [32].

В гломерулярном слое DCX+ перигломерулярные клетки имеют позитивные отростки, вплетающиеся в капсулу клубочка и проникающие вглубь его. По морфологии позитивные клетки мелкие, округлой формы неравномерно окружают гломерулы, хромоген диффузно заполняет их цитоплазму. К 7 суткам жизни у крысят относительная плотность DCX+ позитивных структур составляет 0,10±0,064 (по 9-12 позитивных клеток на гломерулу), что в 2 раза ниже, чем в контрольной группе (0,20±0,016, по 10-16 штук на гломерулу) ($p<0,05$). На 14 сутки относительная плотность даблкортин позитивных структур в экспериментальной группе (0,24±0,073) в 1,3 раза ниже контрольной (0,32±0,042) ($p<0,05$). На дорсальной поверхности ОЛ DCX позитивные перигломерулярные нейроны окружают гломерулы в среднем по 6-8 штук, на вентральной - по 10-12. К 21 суткам относительная плотность иммунопозитивных структур повышается до 0,25±0,087 и выравнивается с показателем контрольной группы 0,26±0,025 ($p>0,05$ достоверность отсутствует с соседним сроком). На 35 сутки после введения капсаицина экспрессия DCX в экспериментальной группе снижается с 0,23±0,029 до 0,231±0,02, но превышает контрольный уровень 0,14±0,082 в 1,6

раза ($p<0,05$). К 60 суткам экспрессия DCX гломерулярного слоя у животных, получавших капсаицин снижается почти в 2 раза, при этом в контрольной группе экспрессия уже нулевая. В последующие сроки иммунопозитивность структур снижается, гломерулярный слой становится иммунонегативным только к 180 суткам эксперимента.

Морфометрия тел DCX позитивных клеток не выявила достоверных различий с контрольными группами (табл. 18).

Таким образом, введение токсической дозы капсаицина в первый день жизни приводит к массовой гибели зрелых нейронов. В ответ на это развивается компенсаторная реакция, проявляющаяся усилением продукции прогениторных клеток в субгранулярной и паравентрикулярной зонах головного мозга животного. В результате уже через неделю после воздействия резко повышается миграция клеток по ростральному потоку, что доказывается высокой экспрессией даблкортина в структурах центральных слоев ОЛ с последующим распространением позитивных прогениторов на периферию. Эта интенсификация миграции внутри луковицы проявляется в центральных отделах на протяжении 90 суток, в митральном и плексиформном слоях – в течение трех недель с последующим истощением экспрессии ниже возрастного уровня, в гломерулярном слое эффект увеличения экспрессии развивается позже, чем в других слоях на 3-4 недели, и продолжается до 90 суток жизни крыс.

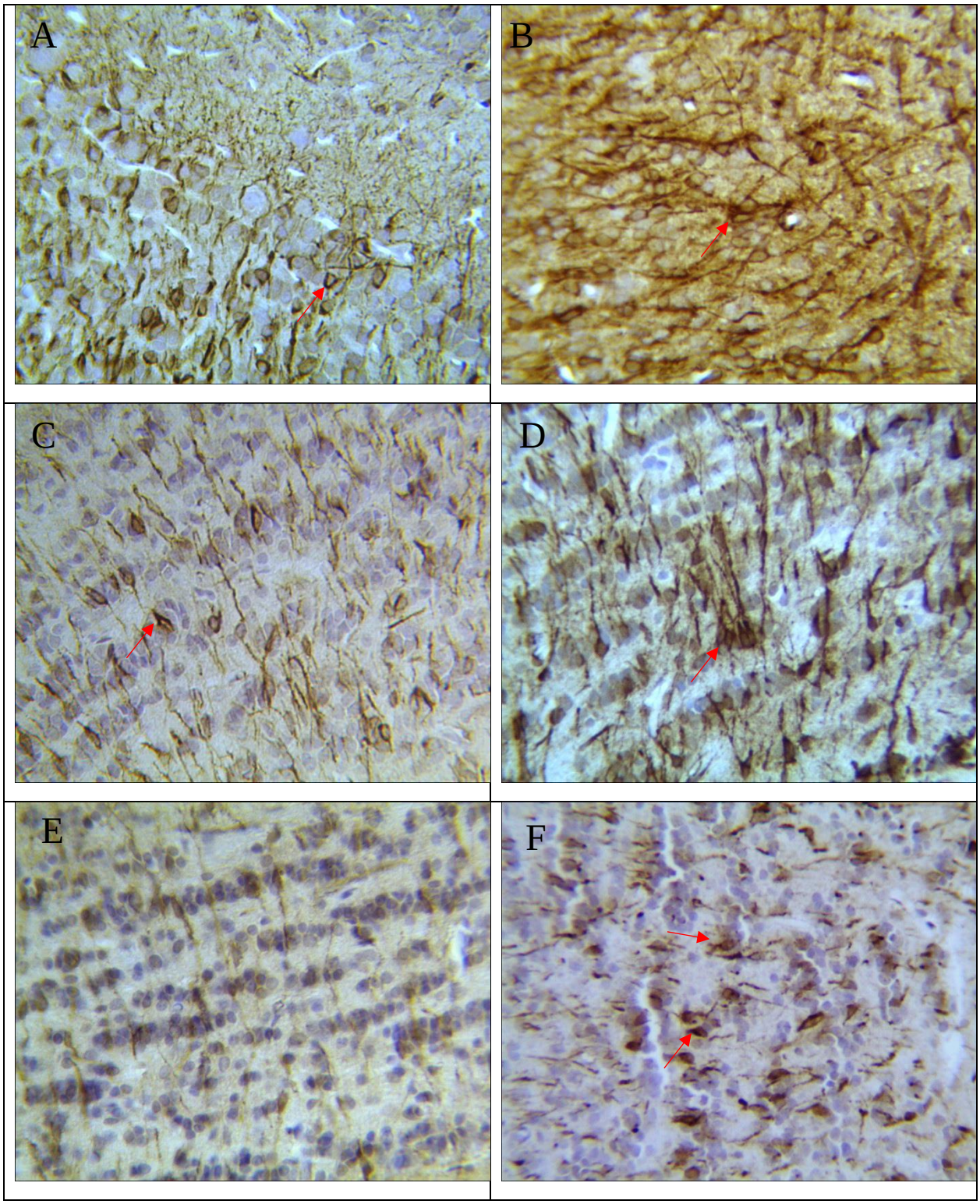

Рисунок 25. Экспрессия DCX - позитивных структур гранулярного и субэпендимального слоёв ОЛ контрольных крыс и после введения капсаицина.

A, C, E – контрольная группа. B, D, F – экспериментальная группа (нейродегенерация). A, B – 7 суток, C, D – 35 суток, E, F – 60 суток. DCX-позитивные структуры (нейробласты и их отростки в гранулярном и наружном плексиформном слоях ОЛ). Красными стрелками указаны DCX-позитивные клетки и их отростки радиального направления. ИГХ, докраска гематоксилин Майера, об. 40, ок.10.

Таблица 17. Относительная плотность DCX позитивных структур в слоях ОЛ контрольных крыс и после введения капсаицина, ($\bar{x}\pm s\bar{x}$).

Возраст, сут/слой	Субэпендимальный, гранулярный		Митральный, наружный плексифомный		Гломерулярный	
	К	Капс	К	Капс	К	Капс
7	0,41±0,022	0,71±0,062°	0,52±0,015	0,51±0,091	0,20±0,016	0,10±0,064°
14	0,65±0,013	1,10±0,282*°	0,31±0,014	0,58±0,086°	0,32±0,042	0,24±0,073*°
21	0,40±0,014	0,67±0,096*°	0,22±0,024	0,36±0,045*°	0,26±0,025	0,25±0,087
35	0,22±0,051	0,44±0,087*°	0,20±0,013	0,19±0,032*	0,14±0,082	0,23±0,029°
60	0,15±0,017	0,34±0,063°	0,15±0,003	0,09±0,003*	0	0,12±0,051*°
75	0,13±0,024	0,30±0,087°	0,15±0,001	0,07±0,026°	0	0,05±0,003*°
90	0,07±0,024	0,20±0,054*°	0,08±0,001	0,008±0,0003°	0	0,035±0,0092*°
180	0,03±0,005	0,06±0,0007*°	0,05±0,001	0,003±0,0002*	0	0

К – контрольная группа, Капс экспериментальная группа (нейродегенерация).

* - различия достоверны по сравнению с предыдущим сроком; ° - различия достоверны по сравнению с контрольной группой, ($p<0,05$).

Таблица 18. Морфометрические показатели DCX позитивных структур в слоях ОЛ после введения капсаицина, ($\bar{x}\pm s\bar{x}$, мкм^2).

Возраст, сут/слой	Митральный, наружный плексиформный	Гломерулярный	Гранулярный, субэпендимальный
	Площадь DCX+ нейронов	Площадь DCX+ перигломерулярных нейронов	Площадь DCX+ нейронов
7	40,4±1,87	40,2±2,35	29,6±1,43
14	45,5±2,76	44,8±2,95	40,5±2,11
35	51,3±2,74	46,8±3,23	46,1±3,32
60	52,4±1,22	45,8±2,21	40,1±2,75
180	51,6±1,27	44,4±1,20	39,8±1,43

3.4.4. Возрастные особенности экспрессии n-NOS в структурах обонятельных луковиц крысы (нейродегенерация)

Гистотопографическая картина экспрессии n-NOS после неонатального введения капсаицина не нарушает характера распределения маркёра в слоях ОЛ. В целом, n-NOS выявляется в телах и отростках нейронов. По морфологии нейронов, мы относили их к трём субпопуляциям: перигломерулярных, короткоаксонных (пучковых) и гранулярных клеток. Позитивные КАН локализуются в основном в гранулярном и субэпендимальном слоях, на фоне субпопуляции низконегативных гранулярных клеток (рис. 26 А).

На 7 сутки n-NOS позитивные клетки выявляются в трёх исследуемых слоях. В гранулярном и субэпендимальном определяются высокопозитивные КАН, площадью сечения 169,5±18,32 мкм^2, по 5-7 штук на стандартный срез. Количественные и гистотопографичекие характеристики достоверно не отличаются от контрольной группы. Субпопуляция перигломерулярных нейронов также достоверно не отличается от данных контрольной группы.

К двум неделям жизни животного, как в контрольной, так и в экспериментальной группах увеличивается количество перигломерулярных клеток, гломерулу окружает по 5-7 нейронов. Они имеют позитивные отростки с направлением к центру гломерулы. В гранулярном и в во внутреннем плексиформном слоях выявляются крупные, одиночные короткоаксонные биполярные нейроны с высокой активностью n-NOS (рис. 26 C, D). КАН достоверно увеличиваются в размерах до 196,4±17,38 мкм^2 ($p<0,05$), их количество на стандартном срезе достигает 7-11 штук, что в 1,6 раза превышает предыдущий срок ($p<0,05$), но достоверно не отличается от контрольных данных. В гранулярном слое численная плотность позитивных нейронов максимальна по сравнению со всеми исследуемыми сроками, составляет 696,3±63,60 шт/мм^2, что в 1,3 раза превышает контрольную группу ($p<0,05$), и в 1,8 раза превышает предыдущий срок ($p<0,05$) (табл. 19).

К 21 суткам n-NOS позитивные КАН в гранулярном и в субэпендимальном слоях ОЛ встречаются с частотой по 10-14 штук на стандартном срезе, их количество превышает предыдущий срок в 1,3 раза. Площадь КАН в экспериментальной группе 227,7±23,11 шт/мм^2, в 1,2 раза ниже контрольной. Численная плотность гранулярных клеток одноименного слоя в экспериментальной группе составляет 523,4±41,27 шт/мм^2, что в 1,3 раза ниже показателя предыдущего срока, но выше контроля в 1,4 раза ($p<0,05$ для обеих групп сравнения) (рис. 26 А, В).

На 35 сутки наблюдения за экспериментальной группой показало, что крупные n-NOS позитивные КАН гранулярного и субэпендимального слоёв распределяются сходно, их плотность достоверно не отличается от контроля. Численная плотность позитивных гранулярных нейронов составляет 318,4±40,11 шт/мм^2, что в 1,2 раза превышает контрольную группу, и в 1,6 раза снижается по отношению к предыдущему сроку ($p<0,05$ для обеих групп сравнения). Перигломерулярные нейроны имеют выраженные отростки и формируют ассоциацию с клубочком по 7-10 штук.

В последующие сроки наблюдения (с 60-180 суток) достоверных количественных изменений и нарушения распределения n-NOS позитивных структур в ОЛ по сравнению с контролем не выявлено (табл. 19).

Таким образом, введение капсаицина вызывает повышение экспрессии n-NOS в клетках гранулярного слоя до 35 суток наблюдения. Затем показатель выравнивается с контролем и стабилизируется. суток и до конца эксперимента численная плотность

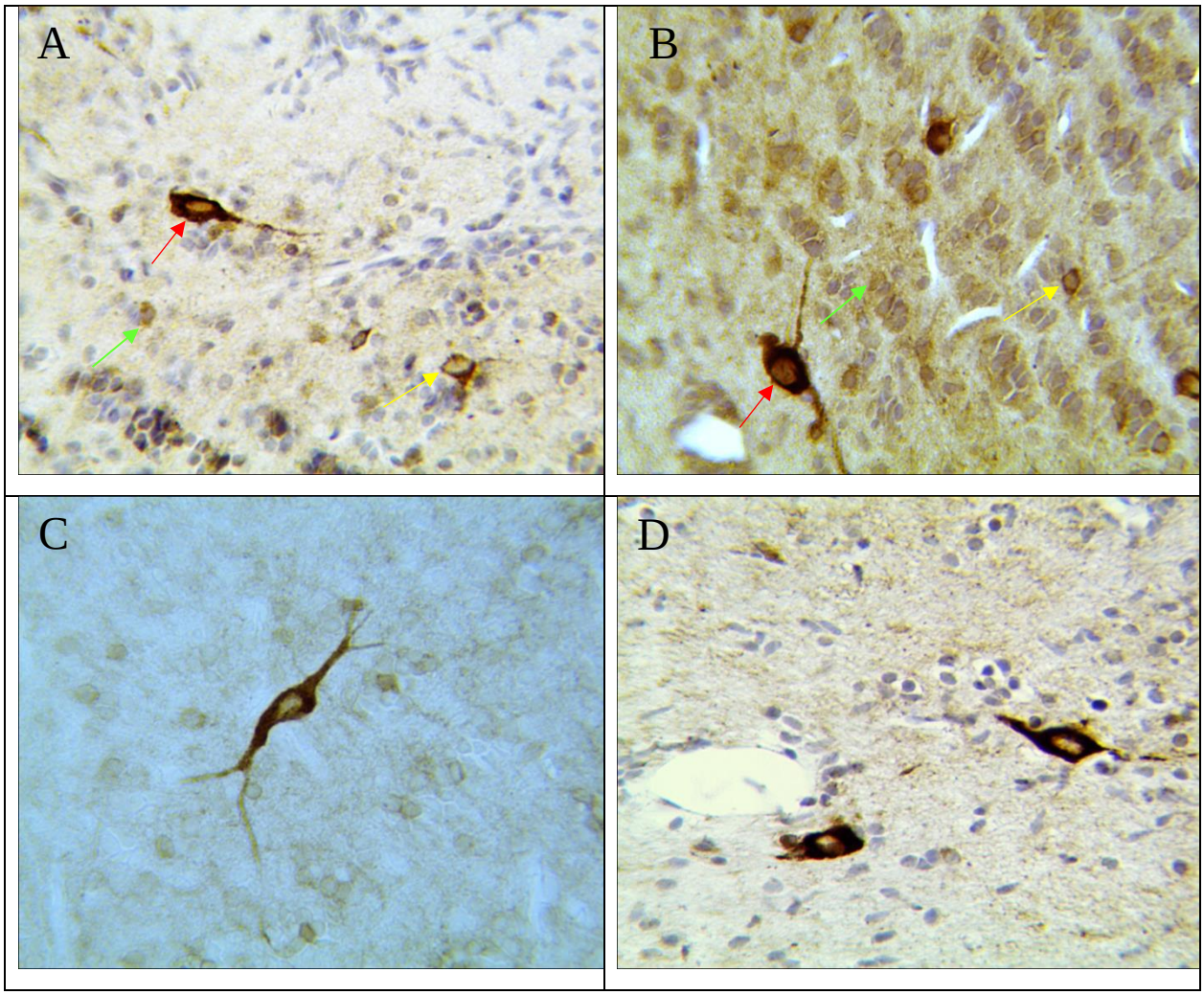

Рисунок 26. n-NOS позитивные нейроны гранулярного слоя ОЛ контрольных крыс и после введения капсаицина, 60 суток.

A, C – контрольная группа, B, D – экспериментальная группа (нейродегенерация). A, B – n-NOS позитивные нейроны гранулярного слоя (красная стрелка - с высокой, жёлтая - стрелка со средней, зелёная с низкой экспрессией маркера). C, D – КАН гранулярного слоя. ИГХ, докраска гематоксилином Майера. Об.40, ок.10.

Таблица 19. Морфометрические показатели n-NOS позитивных гранулярных клеток ОЛ контрольных крыс и после введения капсаицина, ($\bar{x}\pm s\bar{x}$, шт/мм^2).

Возраст, сут	Гранулярные клетки			
	S, мкм^2		Плотность, шт/мм^2	
	К	Капс	К	Капс
7	44,0±2,91	45,6±2,28	316,6±43,01	380,9±48,11°
14	57,1±4,04	52,0±3,16	541,2±58,74	696,3±63,60*°
21	56,5±3,98	53,1±2,89	381,4±39,11	523,4±41,27*°
35	59,5±3,84	51,4±2,65	260,4±42,96	318,4±40,11*°
60	75,4±5,83	58,4±4,62	251,0±21,26	274,7±20,14*
74	73,7±4,24	65,5±4,27	260,4±33,02	255,7±22,32
90	71,2±2,11	70,2±3,75	231,1±28,80	241,5±30,49
180	69,9±2,06	73,8±4,12	223,9±54,36	205,9±41,28

К – контрольная группа, Капс – экспериментальная группа (нейродегенерация).

* - различия достоверны по сравнению с предыдущим сроком;

° - различия достоверны по сравнению с контрольной группой, ($p<0,05$).

Таблица 20. Морфометрические показатели n-NOS позитивных короткоаксонных нейронов ОЛ контрольных крыс и после введения капсаицина, ($\bar{x}\pm s\bar{x}$, шт/мм^2).

Возраст, сут	Короткоаксонные (пучковые) нейроны			
	S, мкм^2		Плотность, шт/срезе	
	К	Капс	К	Капс
7	175,1±12,06	169,5±18,32	5±1,2	5±2,01
14	264,4±28,59	196,4±17,38	8±3,3	7±3,7*
21	269,5±22,77	227,7±23,11	11±2,6	10±4,1*°
35	288,7±27,61	251,9±31,67	14±3,1	13±3,6
60	269,2±19,58	263,3±33,71	15±3,4	16±3,1*
74	278,9±22,01	264,9±26,40	14±3,1	13±3,6
90	274,8±19,41	278,1±37,12	14±3,2	14±2,1
180	276,5±32,19	271,4±24,41	15±2,3	14±3,7

К – контрольная группа, Капс – экспериментальная группа (нейродегенерация).

* - различия достоверны по сравнению с предыдущим сроком.

ГЛАВА 4. ОБСУЖДЕНИЕ РЕЗУЛЬТАТОВ ИССЛЕДОВАНИЯ

В результате проведенного исследования установлены возрастные нормативы толщины слоев ОЛ белой крысы на срединном сагиттальном срезе от рождения до шестимесячного возраста. После рождения морфогенез слоев продолжается: появляются четкие границы между слоями, они приобретают структуру, характерную для дефинитивного состояния.

Особенно выраженные преобразования отмечаются в течение первого месяца жизни. Так, в гломерулярном слое, где увеличивается количество клубочков, они оформляются капсулой, появляется значительное количество перигломерулярных нейронов. Изменения в гранулярном слое сопровождаются появлением зон разрежения между группами тел гранулярных нейронов. В митральном слое отмечается перераспределение митральных нейронов из многослойного расположения в однослойное.

Установлено, что толщина слоев ОЛ, оцененная на протяжении от 1-х до 180 суток жизни крысы, изменяется фазно: в течение первого месяца жизни наблюдается резкое утолщение всех слоев и закрытие зародышевого желудочка в центре обонятельной луковицы. Второй месяц жизни характеризуется резким замедлением темпов роста ОЛ, стабилизацией толщины большинства слоев. В последующем (с 60 суток) наблюдается фаза истончения слоев, достигающего на 90 сутки достоверных различий.

Морфологические данные о строении ОЛ у грызунов разного возраста представлены в немногочисленных работах [24, 198, 199, 218].

Сопоставление существующих данных с нашими затруднено из-за разных подходов к измерениям: использования морфометрии с помощью окуляр-микрометра, разного направления срезов. И, хотя в целом в этих работах отмечается активный прирост толщины слоев ОЛ к зрелому возрасту по сравнению с новорожденными и инфантильными крысами, отсутствие последовательного исследования в соответствии с возрастными периодами приводит к потере данных о гетерохронии формирования слоев и раннем начале истончения слоев от 30 до 90 суток. Это снижение толщины

сопровождает возрастное снижение пролиферации к периоду полового созревания.

Использованные маркеры позволили оценить активность нейрогенеза в обонятельной луковице с разных позиций: экспрессия Ki-67 отражает общую пролиферативную активность, экспрессия нестина - начальные стадии дифференцировки прогениторных клеток, DCX является маркером клеток, выбравших путь нейрональной дифференцировки и, наконец, n-NOS-активность отражает возрастные особенности высокоспециализированной субпопуляции нейронов.

Экспрессия Ki-67 в ОЛ, как отмечалось ранее, имеет выраженные топографические различия, зависит не только от возраста, но и от слоя. В первую очередь стоит отметить, что значимая пролиферация отмечается в ОЛ на протяжении первых двух недель постнатального развития. Причем, при количественной оценке отмечается выраженный радиальный градиент, который проявляется максимальной плотностью пролиферирующих клеток в источнике – центр луковицы и в гломерулярном слое – место интеграции клеток. После 14 суток с падением активности пролиферации в субэпендимальном слое, снижается до единичных клеток и позитивность в юкстагломерулярных клетках.

Плотность Ki-67+ ядер в субэпендимальном слое в плодном и неонатальном периоде многократно превосходит плотность в других слоях, что связано с особенностями его развития как аналога субвентрикулярной зоны, интенсивно функционирующей стволовой ниши. Уже в подсосном возрасте желудочек внутри луковицы не определяется, и центр луковицы становится окончанием рострального потока. Именно в этой зоне на протяжении инфантильного и ювенильного возраста выявляется значимое количество пролиферирующих прогениторных клеток, в зрелом возрасте уровень пролиферации также, как в периферических слоях, падает до единичных клеток (рис. 27).

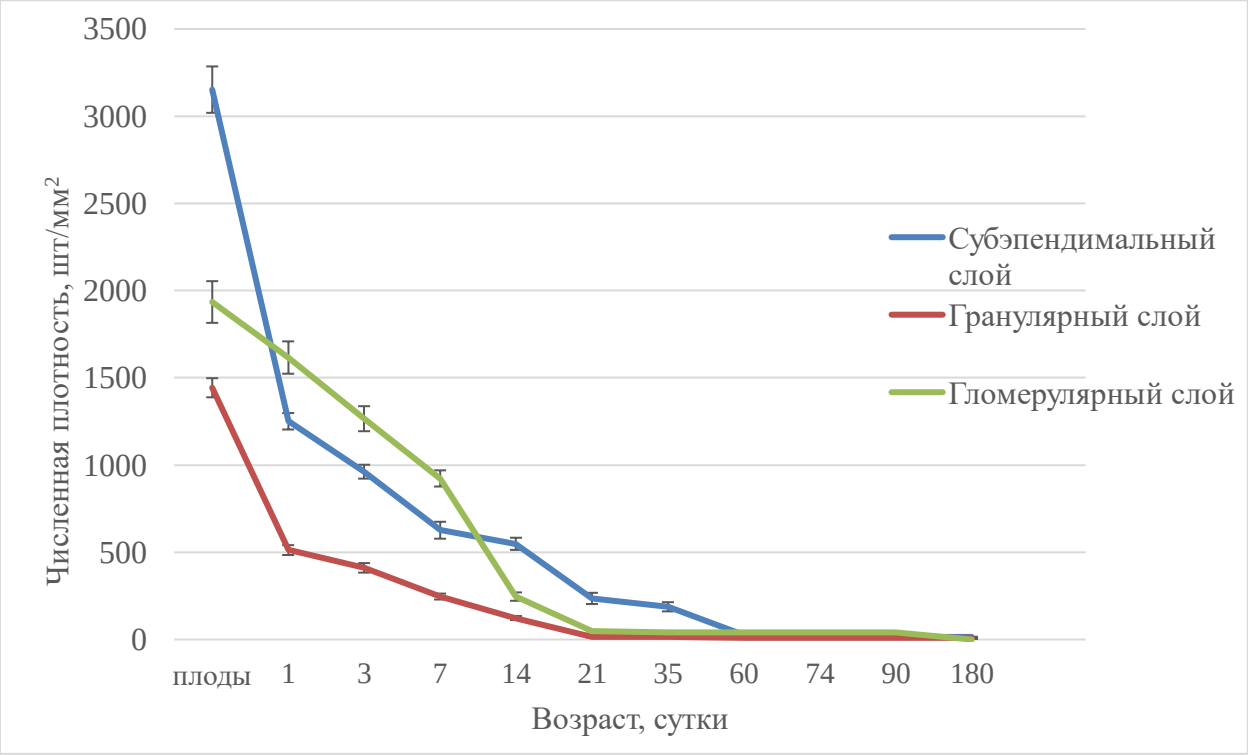

Рисунок 27. Численная плотность Ki-67 позитивных клеток в слоях обонятельных луковицах у крыс разного возраста.

Резкое снижение интенсивности пролиферации во внутренних слоях (гранулярный в 2,8 раза, субэпендимальный – в 2,5 раза) ОЛ сразу после рождения (P22 – новорожденные), вероятно, обусловлено перинатальным стрессом, процессами адаптации к внеутробным условиям существования, слишком резким расширением спектра и интенсивности сенсорных стимулов.

Такое многократное снижение плотности пролиферирующих клеток в течение 24-30 часов внутри луковицы при смене периодов развития отражает высокую чувствительность этой прогениторной зоны. Возникает вопрос, а происходит ли в этот момент активизация дифференцировки прогениторов? Рассмотрим динамику экспрессии нестина.

Экспрессия нестина в клетках ОЛ отмечается в пренатальном и раннем постнатальном периодах до 14 суток. Позитивностью обладают прогениторные клетки, находящиеся на ранних этапах дифференцировки. Изменения распределения позитивных клеток по слоям имеют волнообразный характер, отражая радиальную миграцию прогениторов. В начальные сроки –

максимальная плотность нестина отмечается в центре ОЛ, а на 7 сутки – в гломерулярном, с последующим угасанием экспрессии до нуля (рис. 28).

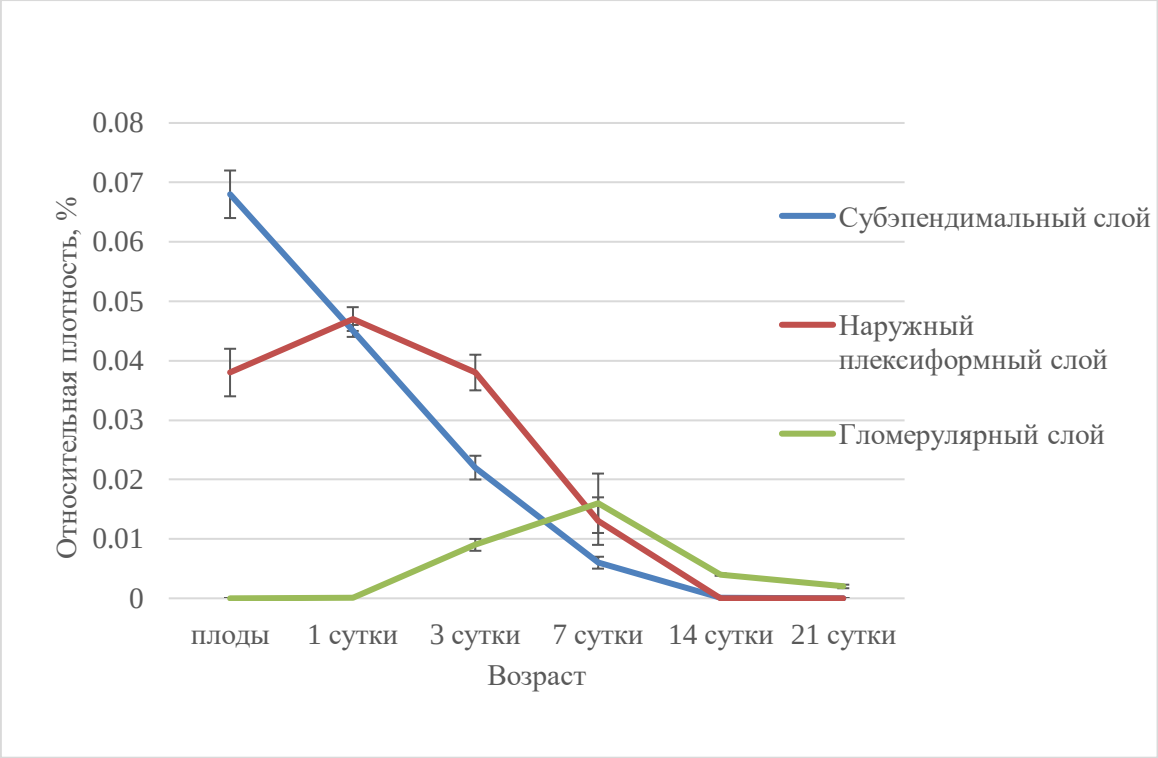

Рисунок 28. Относительная плотность нестин-позитивных структур в обонятельных луковицах крыс контрольной группы.

При сравнении плотности нестин-позитивных структур с позиций влияния перехода к внеутробному существованию удается выявить двунаправленный процесс. Во-первых, отмечается падение плотности прогениторов в начальных фазах в зоне активной пролиферации – субэпендимальном слое. Но, во-вторых, увеличение экспрессии нестина уже в первые сутки у крысят в средней зоне ОЛ (митральный, плексиформный слои) отражают стимулирующий эффект рождения на дифференцировку клеток, что подтверждается и появлением нестина в структурах периферической зоны ОЛ – гломерулярном слое, нарастающее до 7 суток.

Дальнейшая судьба прогениторных клеток, происходящих из субэпендимальной зоны луковицы и рострального миграционного потока, проясняется при исследовании экспрессии даблкортина, как маркера нейрональных предшественников.

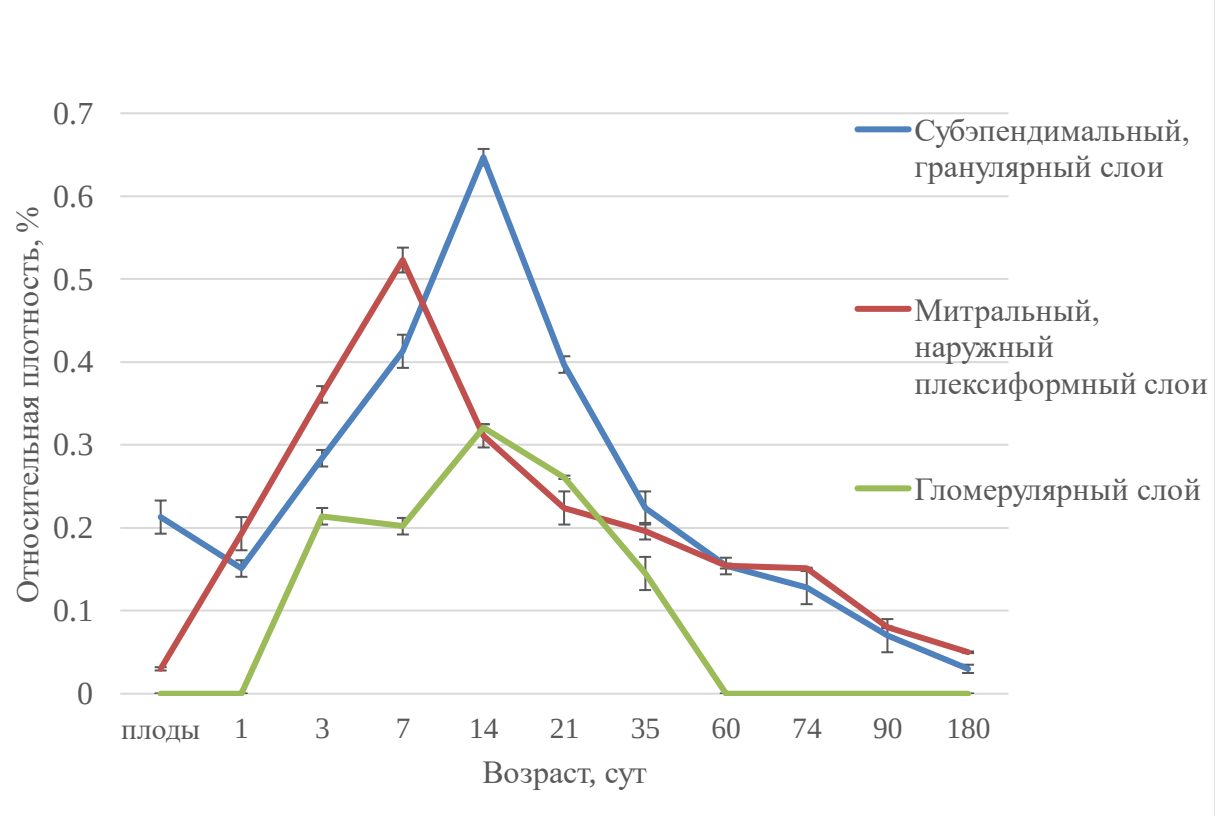

Рисунок 29. Относительная плотность DCX-позитивных структур в обонятельных луковицах крыс контрольной группы.

Динамика экспрессии DCX показывает, что первые две недели постнатальной жизни крыс сопровождаются резким возрастанием относительной плотности позитивных клеток во всех слоях, что отражает усиленную миграцию нейрональных прогениторов из центра на периферию ОЛ. (рис. 29). Высокий уровень экспрессии даблкортина в гломерулярном слое отражает значимый уровень интеграции постнатально образующихся нейронов в нейрональную сеть ОЛ. Сроком активного развития клеточного состава ОЛ можно считать период до полового созревания. Несмотря на закрытие полости зародышевого желудочка, позитивные клетки встречаются в центральных слоях ОЛ и после 60 суток. Их источником является ростральный миграционный поток.

Полученные нормативные характеристики экспрессии изученных маркеров активности пролиферации и нейрогенеза мы использовали для оценки экспериментального материала.

Оценка экспрессии n-NOS выявила морфологическую разнородность позитивных нейронов. Описанные субпопуляции имеют разную динамику возрастных преобразований. Стабильной позитивностью обладают короткоаксонные нейроны, плотность которых возрастает с нулевого значения до максимального в течение 21 суток жизни и в дальнейшем не изменяется. Сходная динамика отмечается для перигломерулярных позитивных нейронов, которые обнаруживаются с 7 суток жизни, плотность их возрастает к 35 суткам до максимума и стабилизируется. Особая динамика отмечается в гранулярном слое. Уже у плодов в этом слое наблюдаются n-NOS+ клетки. Их численная плотность в течение двух недель многократно (в 3,9 раза) возрастает до максимума, затем постепенно снижается к 35 суткам в 2,1 раза и стабилизируется. Такие различия динамики субпопуляций, по-видимому, обусловлены полифункциональностью n-NOS.

По данным немногочисленных работ, эффекты NO на пролиферацию неоднозначны. Так, описано участие этого вещества в регуляции нейрогенеза, в том числе и в зрелом организме, путем запуска апоптоза избыточных прогениторных клеток (элиминация «ненужного» множества) [131].

Выявление NO-синтазы и NADPH-d в клетках пролиферативных зон головного мозга подтверждает роль оксида азота как модулятора и регулятора пролиферативных процессов в ЦНС [26]. Систематическое введение ингибитора синтазы азота, т.е. торможение синтеза NO, увеличивало пролиферацию в субвентрикулярной зоне, ростральном миграционном пути и в обонятельной луковице [162, 211].

Сопоставление данных по возрастной динамике экспрессии n-NOS с данными по маркерам пролиферации и дифференцировки показали, что высокая активность нейрогенеза сопровождается повышением численной плотности n-NOS+ нейронов гранулярного слоя, что подтверждает предположения других авторов, что NO стимулирует апоптоз незрелых клеток. Но этот тезис не подтверждается для короткоаксонных и перигломерулярных нейронов, которые, вероятно, участвуют в регуляции

кровотока [82, 114] и нейромодуляции при обработке обонятельного сигнала [92, 130].

Данные первой экспериментальной группы, в которой животные получали Семакс по курсовой схеме, рекомендованной производителем, выявили, что выбранная химическая стимуляция вызывает резкое увеличение плотности пролиферирующих Ki-67 позитивных клеток при введении крысятам подсосного возраста. Отмеченный эффект не отменяет характерную возрастную динамику снижения показателя, но при прекращении введения сохраняется на достигнутом уровне длительно. Повторные введения Семакса позволяют замедлить снижение активности пролиферации. Наиболее выражен этот эффект при введении в подсосном возрасте, менее выражен в инфантильном. Повторный курс в зрелом возрасте поддерживает эффекты предыдущих введений, при том, что в этом возрасте в контроле пролиферирующие клетки единичны. При прекращении введения в этом возрасте показатель резко падает.

Градиент относительной плотности распределения позитивных клеток по слоям неизменно сохраняется. Максимальная плотность регистрируется в субэпендимальном слое, меньшая в гранулярном и минимальная – в гломерулярном.

В ряде работ отмечается, что именно гломерулярный слой является зоной интеграции вновь образованных клеток в нейрональные сети и их сохранения [148, 152]. Поэтому отмеченное удлинение сроков выявления значимого количества пролиферирующих клеток вокруг гломерул на два месяца (в контроле позитивность к Ki-67 выявляется только до 14 суток, а в эксперименте до 75 суток) доказывает эффективность моделированной стимуляции.

Изолированная оценка процесса ранней дифференцировки прогениторов по плотности нестин – позитивных структур показала, что стимуляция с рождения до 14 суток сохраняет уровень экспрессии нестина, препятствуя его снижению. Низкодифференцированные прогениторы массово

устремляются из центральной зоны на периферию, не успевая утратить нестин-позитивность, что регистрируется многократным превышением показателя в гломерулярном слое по сравнению с контролем. При сопоставлении экспрессии нестина с показателем экспрессии Ki-67 можно утверждать, что стимуляция не только повышает уровень пролиферативной активности, но и ускоряет радиальное продвижение незрелых клеток, поэтому мы и отмечали многократное увеличение относительной плотности по обоим маркерам.

Являются ли пролиферирующие клетки в том числе и нестин-позитивными, нам установить не удалось, но в работе Gómez C., Jimeno D. et al., есть косвенные подтверждения этого для зубчатой извилины [104]. При прекращении введения Семакса в течение недели экспрессия нестина резко снижается, начиная с центральных зон луковицы, а через три недели уже не регистрируется.

Т.е., стимуляция препятствует возрастному снижению экспрессии в центральных слоях, где находятся нейропрогениторы ОЛ, но лишь при высоком возрастном уровне экспрессии, который характерен только для подсосного возраста.

Стимуляция в инфантильном и молодом возрастах не влияет на появление незрелых нестин-положительных прогениторов в обонятельных луковицах. Реэкспрессия нестина в ОЛ не отмечалась. Возможно, что Семакс влияет только на продукцию незрелых клеток в первичных стволовых нишах, что описано для гиппокампа в единичной работе Тимошенко Т.В., 2009, но не стимулирует выделения регуляторных факторов, обеспечивающих сохранение и дифференцировку мигрирующих клеток [43].

Динамика плотности DCX+ клеток при курсовом введении Семакса в целом соответствует динамике экспрессии Ki-67. Отмечено повышение плотности прогениторов нейронального направления, но степень выраженности эффекта коррелировала с возрастом стимуляции: чем моложе крыса, тем более значимые изменения экспрессии DCX отмечались (рис. 30). Каждый курс введения стимулятора вызывал повышение плотности маркера, но степень эффективности с возрастом снижалась, и длительность эффекта сокращалась. Также отмечался и радиальный градиент экспрессии маркера: наиболее выраженные изменения отмечались в центральной зоне ОЛ, наименее значимые в гломерулярном слое. Подъем DCX иммунореактивности субэпендимального и гранулярного слоёв, вероятно, обусловлен активацией пула нейропрогениторных клеток, в гломерулярном слое – интеграцией новых клеток в нейрональную сеть ОЛ, что отмечено в работах ряда авторов [67, 152].

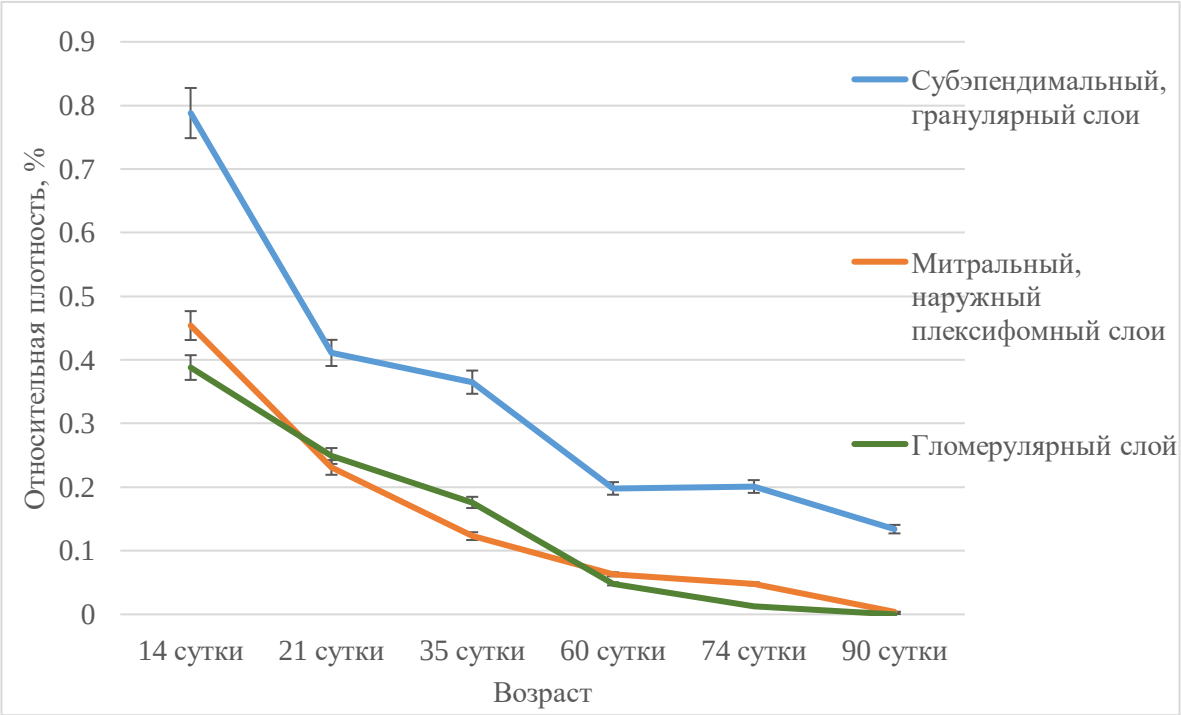

Рисунок 30. Относительная плотность DCX позитивных структур в слоях ОЛ после введения нейропептида.

Оценка n-NOS–позитивных высокоспециализированных клеток, показывает, что нейростимуляция негативно влияет на продукцию NO в обонятельных луковицах. Максимальные изменения отмечаются в субпопуляции КАН, их количество снижается вдвое, особенно на первом месяце наблюдения. Субпопуляция позитивных клеток гранулярного слоя также уменьшается после введения Семакса на 14 и 35 сутки эксперимента в 1,4 и в 1,2 раза соответственно. Отдалённый эффект нейростимуляции проявляется снижением численной плотности позитивных клеток гранулярного слоя до конца срока эксперимента.

Использованная модель показала, что у интактных животных существуют выраженные возрастные ограничения активизации нейрогенеза. Один и тот же стимулятор, использованный в разных возрастных группах, оказывает влияние различной интенсивности и длительности.

Неонатальное введение капсаицина вызывает массовую гибель нейронов в ОЛ и в других структурах нервной системы [24, 37].

При постановке эксперимента, мы уже через неделю отмечали повышение численной плотности Ki-67+ клеток, что отражает активизацию пролиферации в ОЛ.

Выраженность активизации имеет топографические особенности - максимальный и самый ранний эффект наблюдается в центре луковицы, затем распространяется на периферию в наружные слои. Скорость развития реакции доказывает, что в начале наблюдения основным источником пролиферирующих клеток является герминативная зона зародышевого желудочка ОЛ, а в последующие сроки мигрирующие предшественники рострального потока. Пролиферирующие Ki-67+ клетки начинают постепенную радиальную миграцию, заполняя слои ОЛ в течение месяца после воздействия. Пролонгация пролиферативной активности отмечена до 90 суток жизни крыс [9].

Экспрессия нестина при системном неонатальном введении капсаицина также значимо пролонгируется – до 21 суток, что нехарактерно для контроля.

Нестин-позитивные клетки - дифференцирующиеся в нейрональном направлении прогениторы – в норме на 21 сутки сохраняются только на периферии ОЛ, а при нейротоксическом воздействии встречались и в других слоях, но плотность их была минимальна. Повышение экспрессии нестина в головном мозге в ответ на ишемию и повреждение нервной ткани описано в ряде работ [13, 62], после нанесения механических повреждений [134].

В современной литературе отсутствуют данные об изменение экспрессии нестина в обонятельной луковице в ответ на стимулы, но для других стволовых ниш отмечена связь увеличения экспрессии нестина и ускорения миграции стволовых клеток [222], усиление миграции и экспресии в ответ на химическое повреждение гиппокампа [76, 135].

Оценка DCX позитивных структур показала, что через неделю после введения капсаицина, относительная плотность DCX+ нейробластов субэпендимального и гранулярного слоев возрастает по сравнению с показателями интактных новорожденных. Этот эффект сохраняется и на 14 сутки, но к 21 суткам после введения экспрессия даблкортина снижается, соответствуя сроку 14 суточных животных контрольной группы. В последующие сроки наблюдения с 35 до 90 суток в экспериментальной группе плотность позитивных структур субэпендимального и гранулярного слоев постепенно уменьшается, при этом показатель превышает контроль. В целом, относительная плотность иммунопозитивных тел и отростков субэпендимального и гранулярного слоев сохраняет характерную возрастную динамику, но превосходит контроль в течение всего наблюдения.

Таким образом, введение токсической дозы капсаицина в первый день жизни, приводящее гибели зрелых нейронов разных локализаций, вызывает развитие компенсаторной реакции, проявляющейся усилением продукции прогениторных клеток в субгранулярной и паравентрикулярной зонах головного мозга животного. В результате уже через неделю после воздействия резко повышается миграция клеток по ростральному потоку, что доказывается высокой экспрессией даблкортина в структурах центральных слоев ОЛ с

последующим распространением позитивных прогениторов на периферию. Эта интенсификация миграции внутри луковицы проявляется в центральных отделах на протяжении 90 суток, в митральном и плексиформном слоях – в течение трех недель с последующим истощением экспрессии ниже возрастного уровня, в гломерулярном слое эффект увеличения экспрессии развивается на 3-4 недели позже, чем в других слоях, и продолжается до 90 суток жизни крыс.

Введение капсаицина вызывает повышение экспрессии n-NOS в клетках гранулярного слоя до 35 суток наблюдения, затем показатель восстанавливается на контрольный уровень и стабилизируется.

Повышение экспрессии n-NOS при экспериментальных воздействиях расценивается в ряде работ зарубежных авторов как негативный эффект влияния на нейрогенез [163, 174]. И хотя в литературе отсутствуют данные о последствиях введения капсаицина, данные по моделям деафферентации путем обратимого повреждения обонятельного эпителия, также подтверждают, что снижение афферентной стимуляции влияет на пролиферацию, дифференцировку и выживание вновь образованных клеток [194, 214].

Таким образом, диффузная гибель части нейронов, вызываемая введением капсаицина в неонатальном периоде, и хроническое течение нейродегенеративного процесса приводят к развитию компенсаторных изменений, проявляющихся длительной активизацией канонических стволовых ниш и герминативной зоны ОЛ.

Вероятно, что выявленные изменения обусловлены целым рядом механизмов: как снижением выработки факторов, ингибирующих пролиферацию, так и появлением сигнальных молекул от гибнущих нейронов, которые стимулируют нейрогенез.

ВЫВОДЫ

1. Постнатальный онтогенез обонятельной луковицы у крыс линии Вистар сопровождается фазными изменениями толщины слоев: в течение первого месяца наблюдается резкое утолщение всех слоев и закрытие желудочка в центре обонятельной луковицы. Второй месяц жизни характеризуется резким замедлением темпов роста обонятельной луковицы, стабилизацией толщины большинства слоев. В последующем (с 60 суток) наблюдается фаза истончения слоев, достигающего на 90 сутки достоверных различий. Эти изменения коррелируют со снижением активности нейрогенеза.
2. Экспрессия Ki-67 и нестина в клетках обонятельной луковицы максимальна в плодном периоде (A22), постепенно снижается на протяжении двух недель постнатальной жизни во всех слоях, за исключением центральной зоны луковицы, демонстрируя радиальный градиент.
3. Экспрессия DCX в структурах обонятельной луковицы при рождении минимальна, затем нарастает, достигая максимума в митральном на 7-е, а в гранулярном слое – на 14-е сутки жизни. У крыс 2-х месячного возраста плотность DCX+ структур снижается, но по-прежнему превышает показатели новорожденных. Снижение активности нейрогенеза, оцененное по DCX иммунопозитивности, в обонятельной луковице у крыс происходит только к периоду полового созревания.
4. У плодов (A22) n-NOS позитивные нейроны определяются только в гранулярном слое, с 7 суточного возраста позитивные клетки разделяются на три субпопуляции: короткоаксонные, гранулярные и перигломерулярные нейроны. Каждая субпопуляция обладает собственной возрастной динамикой размеров нейронов и активности фермента.
5. Введение нейропептида TKPRPGP приводит к усилению и длительному сохранению пролиферативной активности в обонятельной луковице у крыс. Степень изменения плотности пролиферирующих клеток в обонятельной луковице зависит от возраста воздействия: максимальная

экспрессия Ki-67 наблюдается при стимуляции с рождения до 14 суток. Повторная стимуляция не вызывает возрастания пролиферации, но позволяет сохранить высокий уровень показателя экспрессии Ki-67. При отмене препарата численная плотность позитивных клеток в течение двух недель снижается до нуля.

6. Курсовое введение нейропептида TKPRPGP крысам в раннем возрасте пролонгирует экспрессию нестина - маркера ранних стадий дифференцировки и DCX - маркера дифференцировки прогениторов по нейрональному пути, в обонятельных луковицах крыс до 21-35 суток и до 74 суток наблюдения, соответственно. Введение нейропептида в зрелом возрасте не приводит к реэкспрессии данных маркеров.
7. В ответ на неонатальное введение капсаицина пролиферативная реакция отмечается уже в течение первой недели и пролонгируется до 75 суток, в контроле до 21 суток. Повышение численной плотности Ki-67+ клеток достигает двух и более раз, особенно выражено в центральных слоях обонятельной луковицы.
8. Гибель части нейронов приводит к непродолжительной пролонгации экспрессии нестина в обонятельной луковице крыс до 21 суток, в контроле до 14 суток. На протяжении наблюдения отмечается волнообразное изменение плотности нестин-позитивных структур от центра луковицы к периферии.
9. Неонатальное введение токсической дозы капсаицина вызывает усиление экспрессии DCX в структурах центральных слоев ОЛ с последующим распространением позитивных прогениторов на периферию. Эта интенсификация миграции внутри луковицы проявляется в центральных отделах на протяжении 90 суток, в митральном и плексиформном слоях – в течение трех недель. В гломерулярном слое эффект увеличения экспрессии развивается на 3-4 недели позже, чем в других слоях, и продолжается до 90 суток жизни крыс.

10. Нейростимуляция путем введения нейропептида TKPRPGP и токсическое воздействие капсаицином в неонатальном периоде приводят к повышению уровня и пролонгации экспрессии маркеров пролиферации и разных стадий дифференцировки, но степень выраженности изменений различна.
11. Оценка численной плотности n-NOS+ нейронов в экспериментах выявила разнонаправленные изменения. Введение нейропептида TKPRPGP приводит к устойчивому снижению численной плотности всех субпопуляций n-NOS позитивных клеток до конца наблюдения (180 суток). Влияние капсаицина на субпопуляции n-NOS+ нейронов отличается избирательностью: численная плотность n-NOS+ короткоаксонных нейронов гранулярного и субэпендимального слоёв, а также перигломерулярных нейронов, достоверно не отличается от контроля, в клетках гранулярного слоя отмечается повышение экспрессии n-NOS до 35 суток наблюдения.

ПРАКТИЧЕСКОЕ ПРИМЕНЕНИЕ

Использованный набор маркеров и выбранный объект исследования могут быть рекомендованы для комплексной оценки влияния различных веществ на нейрогенез в детском и зрелом организме, что позволяет оценивать и прогнозировать реакцию остальных стволовых ниш и направление компенсаторного процесса в целом. Результаты могут составить основу для дальнейшей разработки и клинического применения новых методов стимуляции нейрогенеза, что дает возможность использовать эти данные в практике неврологов, нейроморфологов.

СПИСОК СОКРАЩЕНИЙ

ОЛ – обонятельная луковица

ЦНС – центральная нервная система

ИГХ – иммуногистохимия

SVZ – субвентрикулярная зона

SGZ– субгранулярная зона

RMS – ростральный миграционный поток

КАН – короткоаксонные нейроны (ГКАН – глубокие, ПКАН - поверхностные)

НСК – нейральные стволовые клетки

Ki-67 – маркёр пролиферации

DCX – даблкортин

Nes – нестин

n-NOS – нейрональная NO-синтаза.

СПИСОК ЛИТЕРАТУРЫ

1. Агаджанова, Л.С. Возрастные преобразования центров иннервации гортаноглотки в норме и при деафферентации: автореф. дис. канд. мед. наук: 14.00.02 / Агаджанова Лилия Семеновна. – Ярославль, 2007. – 24 с.
2. Агапова, Т.Ю. Изменение экспрессии генов внутриклеточных сигнальных путей в гиппокампе крыс под действием пептида Семакс / Т.Ю. Агапова, Я.В. Агниуллин, Д.Н. Силачев, М.И. Шадрина, П.А. Сломинский, С.И. Шрам, С.А. Лимборская, Н.Ф. Мясоедов // Доклады Академии наук. – 2007. Т. 417. – № 4. С. 550-552.
3. Альтнер, Х. Физиология обоняния. Основы сенсорной физиологии: монография / Х. Альтнер. – М.: Мир, 1984. – С. 274-255.
4. Батуев, А.С. Введение в физиологию сенсорных систем: учебное пособие / А.С. Батуев, Г.А. Куликов. – М.: Высшая школа, 1983. – 247с.
5. Бронштейн, А.А. Вкус и обоняние: монография / А.А. Бронштейн. – М.-Л.: Изд. АН СССР, 1950 – 308 с.
6. Варенцов, В.Е. Возрастные особенности экспрессии даблкортина в структурах обонятельных луковиц крысы / В.Е. Варенцов, Т.А. Румянцева // Журнал анатомии и гистопатологии. – 2017. – Т. 6, №3. – С. 19–24.
7. Варенцов, В.Е. Распределение NADPH - диафораза позитивных структур обонятельной луковицы крыс в онтогенезе / В.Е. Варенцов, Т.А. Румянцева, Т.С. Мясищева // Российский медико-биологический вестник им. академика И.П. Павлова. – 2018. – Т. 26, №1. – С. 5–13.
8. Варенцов, В.Е. Возрастная пластичность нитрэргических субпопуляций нейронов обонятельной луковицы крысы / В.Е. Варенцов, Т.А. Румянцева, К.К. Пшениснов, Т.С. Мясищева, Д.А. Пожилов // Медицинский вестник Северного Кавказа. – 2019. – Т. 14, №1.2. – С. 168–171.
9. Варенцов, В.Е. Пролиферативная активность в обонятельных луковицах у крыс при моделировании нейродегенерации / В.Е. Варенцов, Т.А.

Румянцева, Е.В. Киселева, Т.С. Мясищева // Морфология. – 2019. – Т.156, №5 – С. 26–31.

10. Винников, Я.А. Эволюция вкуса и обоняния /Я.А. Винников // Успехи совр. биол. – М.: Наука, 1976. – Т. 81. Вып. 1. – С. 355-364.
11. Винников, Я.А., Титова Л.К. Морфология органа обоняния: учебное пособие / Я.А. Винников, Л.К. Титова – М.: Медгиз, 1957. – 290 с.
12. Воробьева, О.Б. Возрастные преобразования сократительной активности двенадцатиперстной кишки белой крысы в норме и при химической денервации: автореф. дис. канд. биол. наук: 03.00.13 / Воробьева Ольга Борисовна. – Ярославль, 2005. – 26 с.
13. Гомазков, О.А. Нейрогенез как адаптивная функция мозга: монография / О.А. Гомазков. – Москва, 2014. 85 с.
14. Гомазков, О.А. Старение мозга и нейротрофическая терапия: монография / О.А. Гомазков. – М.: Издательство ИКАР, 2011. 92 с.
15. Гуревич, Е.В. Поведенческие и биохимические последствия удаления обонятельных луковиц у мышей / Е.В. Гуревич, Н.В. Бобкова, Ю.А. Катков, Н.А. Отмахова, И.В. Нестерова // Журнал ВНД. – 1992. – Т. 40. – С. 778-787.
16. Гусельникова, К.Г. Электрофизиология обонятельного анализатора: учебное пособие / К.Г. Гусельникова, В.И. Гусельников. – М.: Изд-во моск. ун-та, 1975. – 256 с.
17. Долотов, О.В. Механизмы действия пептида семакс на центральную нервную систему: роль нейротрофинов: дис. канд. биол. наук: 03.00.13/ Долотов Олег Валентинович. – Москва, 2004. – 127 с.
18. Западнюк, И.П. Лабораторные животные. Разведение, содержание, использование в эксперименте: учебное пособие / И.П. Западнюк, В.И. Западнюк, Е.А. Захария. – Киев, «Вища школа», 1974, 304 с.
19. Иноземцев, А.Н. Семакс противодействует угнетению тяжёлыми металлами обучения и памяти / А.Н. Иноземцев, С.Б. Бокиева О.В.,

Карпухина, К.З. Гумаргалиева с соавт. // ДОКЛАДЫ АКАДЕМИИ НАУК. – 2016. – Том 468. №3. С. 348.

20. Коклева, М. Световое и ультраструктурное исследование морфологических особенностей клеточных типов обонятельной луковицы / М. Коклева, Д. Лазаров, К. Койчев // Морфология сердечно-сосудистой и нервной системы в норме, патологии и эксперименте. – Ростов на Дону. – 1986. – С. 61-62.
21. Константинов, А.И. Основы сравнительной физиологии сенсорных систем: учебное пособие/ А.И. Константинов, В.А. Соколов, К.А. Быков – Л.: Изд-во Ленинградского ун-та. 1980. – 246 с.
22. Майоров, В.А. Запахи, их восприятие, воздействие, устранение: учебное пособие / В.А. Майоров – М.: Мир, 2006. – 366 с.
23. Макаренко, А.Н. Морфо-функциональные особенности организации обонятельного анализатора и проблема аксонального транспорта веществ/ А.Н. Макаренко, Т.И. Григорьева, А.В. Калуев // Нейронауки – 2006. – Т. 2. -№ 4. – С. 18-28.
24. Невзорова, М.Н. Постнатальный морфогенез обонятельных луковиц белой крысы в норме и после химической деафферентации: автореф. дис. канд. биол. наук: 03.03.04 / Невзорова Марина Николаевна. – Санкт-Петербург, 2011. – 24 с.
25. Ноздрачев, А.Д. Анатомия крысы (лабораторные животные): учебное пособие / А.Д. Ноздрачев, Е.Л. Поляков– СПб.: изд-во «Лань», 2001. – 464 с.
26. Обухов, Д.К. Нейрогенез и пролиферативные зоны в ЦНС взрослых позвоночных животных / Д.К. Обухов, Е. В. Пущина // Успехи современного естествознания. – 2013. – № 5. – С. 18–22.
27. Обухов, Д.К. Современные представления о развитии, структуре и эволюции неокортекса конечного мозга млекопитающих животных и человека / Д.К. Обухов // Вопросы морфологии XXI века. Вып. 1. СПб. – 2008. – С. 200–223.

28. Огородникова, Е.В. Строение периферической части обонятельного анализатора у новорожденной крысы / Е.В. Огородникова // Морфология. – 1998. – Т. 113. – № 3. – С. 68-73.
29. Одыванова, Л.Р. Окись азота (NO) в нервной системе / Л.Р. Одыванова, А.А. Сосунов, Я. Гатчев, Д. Цервос-Наварро // Успехи современной биологии. - 1997. - Т. 117 - С. 374-389.
30. Пилипенко, В.И. Развитие структурной организации обонятельного анализатора в онтогенезе / В.И. Пилипенко // Бюлл. эксп. биол. и мед. – 1968. – Т. 66. – № 10. – С. 105 – 108.
31. Поленов, С.А. Эффекторная функция афферентных нейронов / С.А. Поленов // Материалы XVI сессии Академической школы-семинара имени А.М. Уголева «Современные проблемы физиологии и патологии пищеварения». – 2001. – Т. XI. – №4. – С.44-51.
32. Пожилов, Д.А. Экспрессия даблкортина в обонятельной луковице и ростральном потоке у крыс инфантильного возраста после воздействия нейротоксина / Д.А. Пожилов, Т.А. Румянцева, В.Е. Варенцов, А.В. Москаленко // Журнал анатомии и гистопатологии. – 2018. – Т. 7, №4. – С. 50–55.
33. Пущина, Е.В. Газообразные посредники в головном мозге симы / Е.В. Пущина, А.А. Вараксин, Д.К. Обухов // Журн.эвол.физиол. и биох. –2012. – Т. 48. – С. 85–96.
34. Пущина, Е.В. Нейрохимические маркеры клеток перивентрикулярной зоны мозга симы Oncorhynchus masou / Е.В. Пущина, Д.К. Обухов, А.А. Вараксин // Онтогенез. – 2012. – Т. 43. – С. 39–53.
35. Пущина, Е.В. Пролиферативные зоны мозга молоди амурского осетра Acipencer shrenki. Взаимоотношение с нейромерами и миграцией вторичных матричных зон / Е.В. Пущина, М.Ю. Флейшман, С.С. Тимошин // Онтогенез. – 2007. – № 5. – С. 345–354.

36. Пущина, Е.В. Процессы пролиферации и апоптоза в головном мозгу амурского осетра / Е.В. Пущина, Д.К. Обухов // Нейрофизиология. –2011. — Т. 43.
37. Румянцева, Т.А. Клеточный состав спинномозгового узла белой крысы после неонатального введения капсаицина / Т.А. Румянцева // Морфология. – 2000. – N 5 — С.22-24.
38. Румянцева, Т.А. Энзимохимическая характеристика нейроцитов шейно-грудного узла симпатического ствола деафферентированной белой крысы / Т.А. Румянцева, В.В. Шилкин // Морфология. – 2001 . – Т. 119 – N 2. – С. 25-28.
39. Румянцева, Т.А. Возрастные особенности экспрессии GFAP и DCX в обонятельных луковицах и ростральном миграционном потоке у крыс / Т.А. Румянцева, Д.А. Пожилов, В.Е. Варенцов, А.В. Москаленко // Журнал анатомии и гистопатологии. – 2018. – Т. 7, №2. – С. 69–75.
40. Себенцова, Е.А. Нейротропные эффекты семакса в неонатальном периоде и на фоне повреждения дофаминергической системы мозга: автореф. дис. канд. биол. наук: 03.00.13 / Себенцова Елена Андреевна. – Москва, 2005. – 24 с.
41. Спиридонов, В.К. Эффекторное действие стимуляции и повреждения капсаицин-чувствительных афферентных нейронов/ В.К. Спиридонов, Н.Ф. Воробьева, З.С. Толочко, Н.Е. Костина, О.М. Хощенко // Бюллетень СО РАМН. – 2004. – Т. 112. – №2. – С. 135-140.
42. Субранова, С.Л. Роль болевого компонента в организации вкусовой чувствительности / С.Л. Субранова, З.В. Любимова // Бюлл. экспер. биол. и мед. – 1991. – №8. – С.205-208.
43. Тимошенко, Т.В. Влияние неонатального введения пептида семакса на пролиферативную активность клеток в зубчатой фасции гиппокампа крыс двух генотипов. / Т.В Тимошенко, И.И. Полетаева, Г.В. Павлова, А.В. Ревищин // ДАН. – 2009. – Т. 424. – № 6. – с. 846-848.

44. Фоканова, О.А. Возрастные преобразования центров иннервации прямой кишки в норме и в условиях химической десимпатизации и деафферентации: автореф. дис. канд. мед. наук: 14.00.02 / Фоканова Ольга Анатольевна. – Ярославль, 2006. – 22 с.
45. Шерстнев, В.В. Нейрогенез и нейроапоптоз в различных отделах зрелого мозга крыс Wistar / В.В. Шерстнев, О.Н. Голубева, М.А. Грудень, З.И. Сторожева, Е.В. Гусева // Нейрохимия. – 2012. – Т. 29, № 3. – С. 206–212.
46. Ярыгин К.Н. Нейрогенез в центральной нервной системе и перспективы регенеративной неврологии / К.Н. Ярыгин, В.Н. Ярыгин // Журн. неврологии и психиатрии им. С.С. Корсакова. – 2012. – Т. 112(1). С. 4-13.
47. Ярыгин, Н.Е. Патологические и приспособительные изменения нейрона: учебное пособие / Н.Е. Ярыгин, В.Н. Ярыгин – М.: Медицина, 1973. – 190 с.
48. Яснецов, В.В. Исследование противогипоксических и антиамнестических свойств мексидола и семакса / В.В. Яснецов, Т.А. Воронина // Экспериментальная и клиническая фармакология. – 2010. – Т. 73. № 4. – С. 2-7.
49. Ache, B.W. Odorant-specific modes of signaling in mammalian olfaction. / B.W. Ache // Chem Senses. – 2010. – Vol. 35 – №7 — P. 533
50. Akerman, K.E. Intracellular free (Ca) and (Na) in response to capsaicin in cultured dorsal root ganglion cells / K.E. Akerman, M. Gronblad // Neurosci. Lett. – 1992. – Vol. 147. – №1. – P. 5-13.
51. Anand, P. Capsaicin and menthol in the treatment of itch and pain: recently cloned receptors provide the key / P. Anand // Gut. – 2003. – Vol. 52. – P. 1233-1235.
52. Aniol, V.A. Nitric oxide and gamma aminobutyric acid as regulators of neurogenesis in the brain of adult mammals: models of seizure activity / V.A. Aniol, M. Yu. Stepanichev // Neurochem. J. – 2007. – Vol.1. – P. 265–274.

53. Arbuckle, J. B. Expression of tetrodotoxin-resistant sodium channels in capsaicin-sensitive dorsal root ganglion neurons of adult rats / J. B. Arbuckle, R. J. Docherty // Neuroscience Letters. – 1995. – Vol. 185. – №1. – P. 70-73.
54. Bagley, J. Adult neurogenesis and specific replacement of interneuron subtypes in the mouse main olfactory bulb/ J. Bagley, G. LaRocca, D.A. Jimenez, N.N. Urban // BMC Neurosci. – 2007. – Vol. 8 – P. 92.
55. Balu, D.T. Adult hippocampal neurogenesis: regulation, functional implications, and contribution to disease pathology / D.T. Balu // Neurosci Biobehav. – 2009. –Rev 33 (3): P. 232-252.
56. Barkho, B. Identification of astrocyte-expressed factors that modulate neural stem/progenitor cell differentiation / B. Barkho C.Z. Crespo, H. Song, J.B. Aimone, R.D. Smrt, T. Kuwabara, K. Nakashima, F.H. Gage, X. Zhao // Stem Cells Dev. – 2006. – Vol. 15. – P. 407–421.
57. Bastir, M. Evolution of the base of the brain in highly encephalized human species / M. Bastir, A. Rosas, P. Gunz, A. Peña-Melian, G. Manzi // Nat Commun. – 2011. – Vol. 2 – P. 588.
58. Beirith, A.B. The role of neuropeptides and capsaicin-sensitive fibres in glutamate-induced nociception and paw oedema in mice / A. Beirith, A. R. S. Santos, J. B. Calixto // Brain research. – 2003. – Vol. 969. №1-2. – P. 110-116.
59. Belluzzi, O. Electrophysiological differentiation of new neurons in the olfactory bulb / O. Belluzzi, M. Benedusi, J. Ackman. // J. Neurosci. – 2003.– Vol. 23 (32).
60. Belvindrah, R. Beta-1 integrins control the formation of cell chains in the adult rostral migratory stream / R. Belvindrah, S. Hankel, J. Walker, B.L. Patton, U. J. Müller // Neurosci. – 2007. – Vol. 27(10).
61. Benner, E.J. Protective astrogenesis from the SVZ niche after injury is controlled by Notch modulator Thbs4 / E.J. Benner, D. Luciano, R. Jo et al. // Nature. – 2013. – Vol. 497(7449). P. 369-373. doi: 10.1038/nature12069.

62. Bernal, A. Nestin-expressing progenitor cells: function, identity and therapeutic implications / A. Bernal, L. Arranz // Cell Mol Life Sci. – 2018. – Vol. 75(12). – P. 2177-2195.
63. Boldrini, M. Antidepressants increase neural progenitor cells in the human hippocampus / M. Boldrini, M.D. Underwood, R. Hen // Neuropsychopharmacology. – 2009. – Vol. 34. P. 2376–2389.
64. Braun, S.M. Adult neurogenesis: mechanisms and functional significance / S.M. Braun, S. Jessberger // Development. – 2014. - Vol. 141. №10. P. 1983-1986. doi: 10.1242/dev.104596.
65. Brennan, P.A. Pheromonal communication in vertebrates / P.A. Brennan, F. Zufall // Nature – 2006. – Vol. 444. №7117. P. 308–315. doi:10.1038/nature05404. PMID 17108955.
66. Brown, J. Enriched environment and physical activity stimulate hippocampal but not olfactory bulb neurogenesis / J. Brown, C.M. Cooper-Kuhn, G. Kempermann, H. Van Praag, J. Winkler, F.H. Gage, H.G. Kuhn // Eur J. Neurosci. – 2003. – Vol. 17. №10. P. 2042-2046.
67. Brown, J.P. Transient expression of doublecortin during adult neurogenesis / J.P. Brown, S. Couillard-Després, C.M. Cooper-Kuhn, J. Winkler, L. Aigner, H.G. Kuhn // J. Comp. Neurol. – 2003. –Vol. 467(1). P.1–10.
68. Brown, J. Impaired adult neurogenesis in mice lacking the transcription factor E2F1 / J. Brown, C.M. Cooper-Kuhn, M. Vroemen, H. Ye, M.A. Thompson, J. Winkler, H.G. Kuhn // Mol Cell Neurosci. – 2002. – Vol. 21(2). P. 312-23
69. Bruhwyler, J. Nitric oxide: a new messenger in the brain / J. Bruhwyler, E. Chleide, J.F. Liégeois, F. // J. Neurosci Biobehav Rev. – 1993. – Vol. 17. №4. P. 373-384.
70. Brunjes, P.C. Unilateral naris closure and olfactory system development / P.C., Brunjes // Brain Res. Rev. – 1994. – Vol. 19. №1. P.146-160.
71. Bruno, S. Cell cycle dependent expression and stability of the nuclear protein detected by Ki-67 antibody in HL-60 cells \ S. Bruno, Z. Darzynkiewicz // Cell Prolif. – 1992. – Vol. 25. №1. P. 31-40.

72. Bullwinkel, J. Ki-67 protein is associated with ribosomal RNA transcription in quiescent and proliferating cells / J. Bullwinkel, B. Baron-Lühr, A. Lüdemann, C. Wohlenberg, J. Gerdes, T. Scholzen // J. Cell Physiol. – 2006. – Vol. 206. №3 – P. 624-635.
73. Campbell, K. Radial glia: multi-purpose cells for vertebrate brain / K. Campbell, M. Gotz // Development Trends Neurosci. – 2002. – Vol. 25. P. 235–238.
74. Cannon, J.R. NeuN is not a reliable marker of dopamine neurons in rat substantia nigra / J.R. Cannon, J.T. Greenamyre // Neurosci Lett. – 2009. – Vol. 464. №1. P.14-17. doi: 10.1016/j.neulet.2009.08.023.
75. Carreira, B. Regulation of injuri induced neurogenesis by NO / B. Carreira, C. Carvalho, M. Araujos // Stem Cells Intern. – 2012. – Vol. 7. P. 1–15.
76. Carrie L.I. Odorant Receptor Expression Patterns Are Restored in Lesion-Recovered Rat Olfactory Epithelium / L.I. Carrie, F. Hengsheng, D.B. Kurtz et al. // J. Neurosci. – 2004. – Vol. 24. № 2. P. 356-369.
77. Choi, J.H. Comparison of newly generated doublecortin-immunoreactive neuronal progenitors in the main olfactory bulb among variously aged gerbils / J.H. Choi, K.Y. Yoo, C.H. Lee, O.K. Park et al. // Neurochem Res. – 2010. – Vol. 10. P. 1599-1608. doi:10.1007/s11064-010-0220-5.
78. Conover, J.R. The neural stem cell niche / J.R. Conover, Q. Notti // Cell Tissue Res. – 2008. – Vol. 331. P. 211–224.
79. Cooper, O. Intrastriatal transforming growth factor alpha delivery to a model of Parkinson's disease induces proliferation and migration of endogenous adult neural progenitor cells without differentiation into dopaminergic neurons / O. Cooper // Stem Cells. – 2004. – Vol. 24. №41. P. 8924-8931.
80. Couillard-Despres, S. Doublecortin expression levels in adult brain reflect neurogenesis / S. Couillard-Despres, B. Winner, S. Schaubeck, R. Aigner et al. // J. Neurosci. – 2005. – Vol. 21. №1. P. 1–14.
81. Couillard-Despres, S. Neurogenesis, cellular plasticity and cognition: the impact of stem cells in the adult and aging brain / S. Couillard-Despres, B.

Iglseder, L. Aigner // Gerontology. – 2011. – Vol. 57. №6. P. 559-564. doi: 10.1159/000323481.

82. Crespo, C. Nitric oxide synthase containing periglomerular cells are GABAergic in the rat olfactory bulb / C. Crespo, F.J. Gracia-Llanes, J.M. Blasco-Ibáñez et al. // Neurosci Lett. – 2003. – Vol. 349 №3. P.151-154.
83. Cuppini, R. Age-related naturally occurring depression of hippocampal neurogenesis does not affect trace fear conditioning / R. Cuppini, C. Bucherelli, P. Ambrogini et al. // J. Hippocampus. – 2006. – Vol. 16. №2. P.141-148.
84. Darzynkiewicz, Z. Initiation and termination of DNA replication during S phase in relation to cyclins D1, E and A, p21WAF1, Cdt1 and the p12 subunit of DNA polymerase δ revealed in individual cells by cytometry / Z. Darzynkiewicz, H. Zhao, S. Zhang et al. // Oncotarget. – 2015. – Vol. 20(14). P. 11735-11750.
85. Davila, N.G. Dopamine modulates synaptic transmission between rat olfactory bulb neurons in culture / N.G. Davila, L.J. Blakemore, P.Q. Trombley // J. Neurophysiol. – 2003. – Vol. 90(1). P. 395-404.
86. Delker, S.L. Role of zinc in isoform-selective inhibitor binding to neuronal nitric oxide synthase / S.L. Delker, F. Xue, H. Li et al. // Biochemistry. – 2010. – Vol. 49(51). P.10803–10810.
87. Deng, W. Adult-born hippocampal dentate granule cells undergoing maturation modulate learning and memory in the brain / W. Deng // J. Neurosci. – 2009. – Vol. 29(43). P. 13532-13542.
88. Doetsch F., Alvarez-Buylla, A. Network of tangential pathways for neuronal migration in adult mammalian brain / F. Doetsch, A. Alvarez-Buylla // Proc. Natl. Acad. Sci. – 1996. – USA. P.14895-14900.
89. Doetsch, F. Regeneration of a germinal layer in the adult mammalian brain / F. Doetsch, J. Garsia-Verdugo, A. Alvares-Buylla // Proc. Natl. Acad. Sci. 1996. USA. P. 11619-11624.

90. Doetsch, F. Subventricular zone astrocytes are neural stem cells in the adult mammalian brain cell / F. Doetsch, I. Caile, D. Lim, J. Garsia-Verdugo, A. Alvares-Buylla // Cell. – 1999. – Vol. 97. P. 1–20.
91. Doetsch, F. Young and excitable: the function of new neurons in the adult mammalian brain / F. Doetsch, R. Hen // Current Opinion in Neurobiology. – 2005. – Vol. 15. P. 121–128.
92. Drobyshevsky, A. Antenatal insults modify newborn olfactory function by nitric oxide produced from neuronal nitric oxide synthase / A. Drobyshevsky, L. Yu, Y. Yang, S. Khalid et al. // Neurosci Lett. – 2003. – Vol. 349(3). P. 151-154.
93. Ekdahl, C.T. Brain inflammation and adult neurogenesis: the dual role of microglia / C.T. Ekdahl, C.T. Kokaia, L.L. Lindval // Neurosci. – 2009. – Vol. 158. P. 1021–1029.
94. Faiz, M. Proliferation dynamics of germinative zone cells in the intact and excitotoxically lesioned postnatal rat brain / M. Faiz, L. Acarin, B. Castellano, B. Gonzalez // BMC Neurosci. – 2005. – P. 6-26. DOI:10.1186/1471-2202-6-26.
95. Feliciano, D.M. Newborn cortical neurons: only for neonatales? / D.M. Feliciano, A. Bordey // Trends Neurosci. – 2013. – Vol. 36. P. 51–60.
96. Fornaro, M. Confocal imaging of HuC/D RNA-binding proteins in adult rat primary sensory neurons / M. Fornaro, S. Geuna // Ann Anat. – 2001. – Vol. 183. P. 471–473.
97. Frankland, P.W. Hippocampal neurogenesis and forgetting / P.W. Frankland, S. Kohler, S.A. Josselyn // Trends Neurosc. – 2013. – Vol. 36. P. 497–505.
98. Gage, F.H. Neural stem cells: generating and regenerating the brain / F.H. Gage, S. Temple // Neuron. – 2013. – Vol. 80(3). P. 588-601. doi: 10.1016/j.neuron.2013.10.037.
99. Ganchrow, J.R. The effect of neonatal treatment on gustatory behavior in the albino rat / J.R. Ganchrow, Z. Seltzer // Phisiol. Behav. – 1992. – Vol. 52. №6. P. 1037-1042.

100. Gao, X. Moderate traumatic brain injury promotes proliferation of quiescent neural progenitors in the adult hippocampus / X. Gao, G. Enikolopov, J. Chen // Exp Neurol. – 2009. – Vol. 219(2). P. 516-523. doi: 10.1016/j.expneurol.2009.07.007.
101. Gemma, C. Neuron-Microglia Dialogue and Hippocampal Neurogenesis in the Aged Brain / C. Gemma, A. Bachstetter, P. Bickford // Aging Dis. – 2010. – Vol. 1(3). P. 232–244.
102. Geraerts, M. Concise review: therapeutic strategies for Parkinson disease based on the modulation of adult neurogenesis / M. Geraerts // Stem Cells. – 2007. – Vol. 25(2). P. 263-270.
103. Gil-Perotin, S. Identification and characterization of neural progenitor cells in the adult mammalian brain / S. Gil-Perotin, A. Alvarez-Buylla, J.M. Garcia-Verdugo // Adv. Anat. Embryol. Cell Biol. – 2009. – Vol. 203. P.1–101.
104. Gómez, C. Ras-GRF2 regulates nestin-positive stem cell density and onset of differentiation during adult neurogenesis in the mouse dentate gyru / C. Gómez, D. Jimeno, A. Fernández-Medarde et al. // Mol Cell Neurosci. – 2017. – Vol. 85. P. 127-147. doi: 10.1016/j.mcn.2017.09.006.
105. González-Granero, S. Adult neurogenesis in reptiles / S. González-Granero, M. Lezameta, J.M. García-Verdugo // In: Neurogenesis in the adult brain. – 2011. – Vol. 1. P. 169–189.
106. Gould E. How widespread is adult neurogenesis in mammals? / E. Gould // Nat Rev Neurosci. – 2007. – Vol. 8(6). P. 481-488.
107. Gould, E. Hippocampal neurogenesis in adult old world primates / E. Gould, A.J. Reeves, M. Fallah et al. // Proc Natl Acad Sci USA. – 1999. – Vol. 96. P. 5263–5267.
108. Grandel, H. Comparative aspects of adult neural stem cell activity in vertebrates / H. Grandel, M. Brand // Dev. Genes Evol. – 2013. – Vol. 223. P. 131–147.

109. Graham, A. Delamination of cells from neurogenic placodes does not involve an epithelial-to-mesenchymal transition / A. Graham, A. Blentic, S. Duque // J. Begbie Development. – 2007. – Vol. 134. P.4141–4145.
110. Guérette, D. Molecular evolution of type VI intermediate filament proteins / D. Guérette, P.A. Khan, P.E. Savard, M. Vincent // BMC Evol Biol. – 2007. – Vol. 13(7). P. 164.
111. Hack, I. Reelin is a detachment signal in tangential chain-migration during postnatal neurogenesis / I. Hack, M. Bancila, K. Loulier et al. // Nat. Neurosci. – 2002. – Vol. 5(10). P. 939–945. DOI:10.1038/nn923.
112. Hamilton, K.A. Properties of external plexiform layer interneurons in mouse olfactory bulb slices / K.A. Hamilton, T. Heinbockel, M. Ennis et al. // Neuroscience. – 2005. – Vol. 133(3). P. 819–829. doi:10.1016/j.neuroscience.2005.03.008.ISSN 0306-4522.
113. Hilal, E.M. Joint migration of gonadotropin-releasing hormone (GnRH) and neuropeptide Y (NPY) neurons from olfactory placode to central nervous system / E.M. Hilal, J.H. Chen. A.J. Silverman // J. Neurobiol. – 1996. – Vol. 31. P. 487–502.
114. Hosford, P.S. What is the key mediator of the neurovascular coupling response? // P.S. Hosford, A.V. Gourine // Neurosci Biobehav Rev. – 2019. – Vol. 96. P. 174–181. doi: 10.1016/j.neubiorev.2018.11.011.
115. Hovis, K.R. Activity regulates functional connectivity from the vomeronasal organ to the accessory olfactory bulb / K.R. Hovis, R. Ramnath, J.E. Dahlen, et al. // J Neurosci. – 2012. – Vol. 32(23) P. 7907–7916. doi:10.1523/JNEUROSCI.2399-11.2012.
116. Ihunwo, A.O. Charles The dynamics of adult neurogenesis in human hippocampus / A.O. Ihunwo, Lackson H. Tembo et al. // Neural Regen Res. – 2016. – Vol. 11(12). P. 1869–1883. doi: 10.4103/1673-5374.195278.
117. Imayoshi, I. The Role of Notch Signaling in Adult Neurogenesis / I. Imayoshi, R. Kageyama // Mol. Neurobiol. – 2011. – Vol. 44. P. 7–12.

118. Jin, K. Evidence for stroke-induced neurogenesis in the human brain / K. Jin, X. Wang, L. Xie, X.O. Mao et al. // Proc Natl Acad Sci USA. – 2006. – Vol. 103(35). P. 13198-13202.
119. Kato, T. Continual replacement of newly-generated olfactory neurons in adult rats / T. Kato, K. Yokouchi, N. Fukushima et al. // Neurosci. Lett. – 2001. – Vol. 307(1). P. 17–20.
120. Kato, T. Identification of neuronal nuclei (NeuN) as Fox-3, a new member of the Fox-1 gene family of splicing factors / T. Kato, K. Yokouchi, N. Fukushima et al. // J. Biol Chem. – 2009. – Vol. 284(45). P. 31052-31061. doi:10.1074/jbc.M109.052969.
121. Kazanis, I. Neurogenesis in the adult mammalian brain: How much do we need, How much do we have? / I. Kazanis // Curr. Topics Behav. Neurosci. – 2013. – Vol. 15. P. 3–29.
122. Kempermann, G. More hippocampal neurons in adult mice living in an enriched environment / G. Kempermann, H.G. Kuhn, F.H. Gage // Nature. – 1997. – Vol. 386(6624). P. 493-495.
123. Kempf, S.J. Chronic low-dose-rate ionising radiation affects the hippocampal phosphoproteome in the ApoE-/- Alzheimer's mouse model / S.J. Kempf, D. Janik, Z. Barjaktarovic, I. Braga-Tanaka, et al // Oncotarget. – 2016. – Vol. 7(44). P. 71817-71832. doi:10.18632/oncotarget.12376.
124. Kirn, J.R. The relationship of neurogenesis and growth of brain regions to song learning / J.R. Kirn // Brain Lang. – 2010. – Vol. 115. P. 29–44.
125. Kishi, N. Adult Neurogenesis and Neuronal Subtype Specification in the Neocortex / N. Kishi, S. Sohur, J. Emsley, J. Macklis // In: Neurogenesis in the Adult Brain II: Clinical Implications. – 2011. – Vol. 9. P. 173–185.
126. Knowles, R.G. Nitric oxide synthases in mammals / R.G. Knowles, S. Moncada // J. Biochem. – 1994. – Vol. 298(2). P. 249–258.
127. Knowles, R.G. Nitric oxide synthases: structure, function and inhibition / R.G. Knowles, W.K. Alderton, C.E. Cooper // Biochem J. – 2001. – Vol. 357(3). P. 593-615.

128. Komitova, M. Postischemic exercise attenuates whereas enriched environment has certain enhancing effects on lesion-induced subventricular zone activation in the adult rat / M. Komitova, L. Zhao, G. Gido, et al. // Eur J. Neurosci. – 2005. – Vol. 21. P. 2397-2405.
129. Kornack, D.R. Cell proliferation without neurogenesis in adult primate neocortex / D.R. Kornack, P. Rakic // Science. – 2001. – Vol. 294. P. 2127-2130.
130. Kozberg, M.G. Rapid postnatal expansion of neural networks occurs in an environment of altered neurovascular and neurometabolic coupling / M.G. Kozberg, Y. Ma, M.A. Shaik et al. // J. Neurosci. – 2016. – Vol. 36(25). P. 6704-6717. doi:10.1523/JNEUROSCI.2363-15.2016.
131. Kuhn, H.G. Increased generation of granule cells in adult Bcl-2-overexpressing mice: a role for cell death during continued hippocampal neurogenesis / H.G. Kuhn, M. Biebl, D. Wilhelm, et al. // Eur J Neurosci. – 2005. – Vol. 22(8). P.1907-1915.
132. Kjell, J.Defining the Adult Neural Stem Cell Niche Proteome Identifies Key Regulators of Adult Neurogenesis / J. Kjell, J. Fischer-Sternjak, A.J. Thompson, C. Friess et al. // Cell Stem Cell. – 2020. – Vol. 26(2). P. 277-293.e8. doi: 10.1016/j.stem.2020.01.002.
133. Lazarini, F. Is adult neurogenesis essential for olfaction? / F. Lazarini, P.M. Lledo // Trends Neuroscience. – 2011. – Vol. 34(1). P. 20–30. doi:10.1016/j.tins.2010.09.006.
134. Lee, H.H. Time Course and Characteristics of Astrocyte Activation in the Rat Brain after Injury / H.H. Lee, S.C. Park, I.S. Choe et al. // Korean J. Neurotrauma. – 2015. Vol. 11(2). P. 44-51. doi:10.13004/kjnt.2015.11.2.44.
135. Lee, S. Nestin expression and glial response in the hippocampus of mice after trimethyltin treatment / S. Lee, M. Yang, J. Kim et al. // J. Neurosci. – 2004. – Vol. 24(2). P. 356–369. doi:10.1523/JNEUROSCI.1219-03.2004.
136. Lemasson, M. Neonatal and adult neurogenesis provide two distinct populations of newborn neurons to the mouse olfactory bulb / M. Lemasson,

A. Saghatelyan, J.C. Olivo-Marin et al. // J. Neurosci. – 2005. – Vol. 25(29). P.6816-6825.

137. Lepousez, G. The impact of adult neurogenesis on olfactory bulb circuits and computations / G. Lepousez, M.T. Valley, P.M. Lledo // Annual Review of Physiology. – 2013. – Vol. 75. P. 339–363. doi:10.1146/annurev-physiol-030212-183731.

138. Lichtenwalner, R.J. Intracerebroventricular infusion of insulin-like growth factor-I ameliorates the age-related decline in hippocampal neurogenesis / R.J. Lichtenwalner, M.E. Forbes, S.A. Bennett // Neuroscienc. – 2001. – Vol. 107. P. 603–613.

139. Lim, D.A. Neural stem cells in the adult brain. Implications of their glial characteristics / D.A. Lim, A. Alvarez-Buylla // In: Neural Development and Stem Cells, Second Edition (ed. M. S. Rao). – 2009. – Vol. 2. P. 29–47.

140. Lim, D.A. The Adult Ventricular-Subventricular Zone (V-SVZ) and Olfactory Bulb (OB) Neurogenesis / D.A. Lim, A. Alvarez-Buylla // Cold Spring Harb Perspect Biol. – 2016. – Vol. 8(5). doi: 10.1101/cshperspect.a018820.

141. Liu, X. Nonsynaptic GABA-ergic communication and postnatal neurogenesis / X. Liu, A. Bolteus, A. Bordey // In: The cell cycle in the central nervous system. – 2011. – Humana Press Inc. P. 95–104.

142. Lledo, P.M. Adult neurogenesis and functional plasticity in neuronal circuits / P.M. Lledo // Nat Rev Neurosci. – 2006. – Vol. 7(3). P. 179-93.

143. Loesch, A. Ultrastructural localization of NADPH-diaphorase and colocalization of nitric oxide synthase in endothelial cells of the rabbit aorta / A. Loesch, A. Belai, G. Burnstock // Cell Tissue Res. – 1993.- Vol. 274(3). P.539-545.

144. Lois, C. Long-distance neuronal migration in the adult mammalian brain / C. Lois, A. Alvarez-Buylla // Science. – 1994. – Vol. 264. P. 1145–1148.

145. Lucassen, P.J. Regulation of adult neurogenesis by stress, sleep disruption, exercise and inflammation: Implications for depression and antidepressant

action / P.J. Lucassen // Eur Neuropsychopharmacol. – 2010. – Vol. 20(1). P. 1-17.

146. Macas, J. Increased generation of neuronal progenitors after ischemic injury in the aged adult human forebrain / J. Macas, C. Nern, K.H. Plate, S. Momma // J. Neurosci. – 2006. – Vol. 26(50). P. 13114-13119.

147. Mahar, I. Stress, serotonin, and hippocampal neurogenesis in relation to depression and antidepressant effects / I. Mahar, F.R. Bambico, N. Mechawar, J.N. Nobrega // Neurosci Biobehav Rev. – 2014. – Vol. 38. P. 173-192. doi: 10.1016/j.neubiorev.2013.11.009.

148. Maier, A.M. Adult born periglomerular cells of odorant receptor specific glomeruli / A.M. Maier, H. Breer, J. Strotmann // Front Neuroanat. – 2018. – Vol. 12 (26). doi:10.3389/fnana.2018.00026.

149. Malberg, J.E. Chronic antidepressant treatment increases neurogenesis in adult rat hippocampus / J.E. Malberg, A.J. Eisch, E.J. Nestler, R.S. Duman // J. Neurosci. – 2000. – Vol. 20. P. 9104–9110.

150. Marchis, S. Generation of distinct types of periglomerular olfactory bulb interneurons during development and in adult mice: Implication for intrinsic properties of the subventricular zone progenitor population / S. Marchis, S. Bovetti, B. Carletti, Yi-Chun Hsieh, D. Garzotto et al. // The Journal of Neuroscience. – 2007. – Vol. 27(3). P. 657– 664.

151. Marschner C. Qualitative und quantitative Untersuchungen am Bulbus olfactorius des Elefanten im Vergleich mit dem des Menschen und des Schweines / C. Marschner // Acta Anatomica. – 1970. - № 75. S. 578–595.

152. McDole, B. Genetic Increases in Olfactory Bulb BDNF Do Not Enhance Survival of Adult-Born Granule Cells / B. McDole, R. Berger, K. Guthrie // Chem Senses. – 2020. – Vol. 45(1). P. 3-13. DOI:10.1093/chemse/bjz058

153. Medvedeva, E.V. Semax-induced changes in growth factor mRNA levels in the rat brain on the third day after ischemia / E.V. Medvedeva, V.G. Dmitrieva, V.V. Stavchansky et al. // Int J. Pept Res Ther. – 2016. Vol. 22. P. 197-209.

154. Meerlo, P. New neurons in the adult brain: the role of sleep and consequences of sleep loss / P. Meerlo // Sleep Med Rev. – 2008. – Vol. 13(3). P. 187-194.
155. Mello, L.E. Neurogenesis: A Change of Paradigms / L.E. Mello, B.M. Longo // In: Perspectives of Stem Cells (ed. H. Ulrich). - 2010. - Springer Sci. Ch.2. P. 10–33.
156. Merkle, F.T. Mosaic organization of neural stem cells in the adult brain / F.T. Merkle, Z. Mirzadeh, A. Alvarez-Buylla // Science. – 2007. – Vol. 317. P. 381–384.
157. Michalczyk, K. Nestin structure and predicted function in cellular cytoskeletal organization / K. Michalczyk, M. Ziman // Histol Histopathol. – 2005. – Vol. 20(2). P.665-671. doi:10.14670/HH-20.665.
158. Ming, G. Adult neurogenesis in the Mammalian Brain: Significant answers and significant questions / G. Ming, H. Song // Neuron. – 2011. – Vol. 70. P. 687–702.
159. Mirich, J.M. Comparative study of aging in the mouse olfactory bulb / J.M. Mirich, N.C. Williams, D.J. Berlau, P.C. Brunjes // J. Comp Neurol. – 2002. – Vol. 454(4). P. 361-372.
160. Mirzadeh, Z. Cilia organize ependymal planar polarity / Z. Mirzadeh, Y.G. Han et al. // J. Neurosci. – 2010. – Vol. 30. P. 2600-2610. doi:30/7/2600 [pii] 10.1523/JNEUROSCI.3744-09.2010 (2010).
161. Mirzadeh, Z. Neural stem cells confer unique pinwheel architecture to the ventricular surface in neurogenic regions of the adult brain / Z. Mirzadeh, F.T. Merkle, M. Soriano-Navarro et al. // Cell Stem. – 2008. – Vol. 3. P. 265-278.
162. Moreno-López, B. Morphological bases for a role of nitric oxide in adult neurogenesis / B. Moreno-López, J.A. Noval, L.G. González-Bonet, C. Estrada // Brain Res. – 2000. – Vol. 869(1-2). P. 244-50.
163. Moreno-López, B. Nitric Oxide Is a Physiological Inhibitor of Neurogenesis in the Adult Mouse Subventricular Zone and Olfactory Bulb / B. Moreno-López, C. Romero-Grimaldi, J.A. Noval et al. // J. Neurosci. – 2004. – Vol. 24(1). P. 85–95. doi:10.1523/JNEUROSCI.1574-03.2004.

164. Mori, K. Maps of odorant molecular features in the Mammalian olfactory bulb / K. Mori, Y.K. Takahashi, K.M. Igarashi, M. Yamaguchi // Physiol. Rev. – 2006. – Vol. 86(2). P. 409–433. doi:10.1152/physrev.00021.2005.
165. Mori, K. The olfactory bulb: coding and processing of odor molecule information / K. Mori, H. Nagao, Y. Yoshihara // Science. – 1999. – Vol. 286. P. 711–715.
166. Moriya-Ito, K. The olfactory bulb and the number of its glomeruli in the common marmoset (Callithrix jacchus) / K. Moriya-Ito, I. Tanaka, Y. Umitsu et al. // Neurosci Res. – 2015. – Vol. 93. P. 158-163. doi:10.1016/j.neures.2014.12.007.
167. Mu, Y. Signaling in adult neurogenesis / Y. Mu, S.W. Lee, F. Gage // Cur. Opin. Neurobiol. – 2010. – Vol. 20. P. 416–423.
168. Mungrue, I.N. The role of NOS in heart failure: lessons from murine genetic models / I.N. Mungrue, M. Husain, D.J. Stewart // Heart Fail Rev. – 2002. – Vol. 7(4). P. 407–422.
169. Nakayama, D. Injury-induced neural stem/progenitor cells in post-stroke human cerebral cortex / D. Nakayama, T. Matsuyama, H. Ishibashi-Ueda et al. // Eur J. Neurosci. – 2010. – Vol. 31(1). P. 90-98.
170. Nkomozepia, P. Age-related changes in Ki-67 and DCX expression in the BALB/ c mouse (Mus Musculus) brain / P. Nkomozepia, P. Mazengenya, O. Ihunwo Amadi // Int J. Dev Neurosci. – 2019. – Vol. 72. P. 36-47. doi:10.1016/j.ijdevneu.2018.11.005.
171. Nottebohm, F. Neuronal replacement in adult brain / F. Nottebohm // Brain Res. Bull. – 2002. – Vol. 57. P. 737–749.
172. Oboti, L. Integration and sensory experience-dependent survival of newly-generated neurons in the accessory olfactory bulb of female mice / L. Oboti, G. Savalli, C. Giachino, G.C. Panzica et al. // Eur J. Neurosci. – 2009. – Vol. 29(4). P. 679–692. doi:10.1111/j.1460-9568.2009.06614.
173. Osman, A.M. Long-term stimulation of neural progenitor cell migration after cortical ischemia in mice / A.M. Osman, M.J. Porritt, M. Nilsson, H.G. Kuhn

// Stroke. – 2011. – Vol. 42(12). P. 3559-3565. doi:10.1161/STROKEAHA.111.627802.

174. Packer, M.A. Nitric oxide negatively regulates mammalian adult neurogenesis / M.A. Packer, Y. Stasiv, B. Abdellatif et al. // Proc Natl Acad Sci USA. – 2003. – Vol. 100(16). P. 9566–9571. doi:10.1073/pnas.1633579100.

175. Petreanu, L. Maturation and death of adult-born olfactory bulb granule neurons: role of olfaction / L. Petreanu, A. Alvarez-Buylla // J. Neurosci. – 2002. – Vol. 22(14). P. 6106–6113.

176. Petreanu, L.T. Becoming a new neuron in the adult olfactory bulb / L.T. Petreanu, R. Lansford, A. Alvarez-Buylla, P.M. Lledo // Nat. Neurosci. – 2003. – Vol. 6(5). P.507–518.

177. Pham, D.L. Current methods in medical image segmentation / D.L. Pham, C. Xu, J.L. // Prince Annu Rev Biomed Eng. – 2000. – Vol. 2. P. 315-337.

178. Picard-Riera, N. Experimental autoimmune encephalomyelitis mobilizes neural progenitors from the subventricular zone to undergo oligodendrogenesis in adult mice / N. Picard-Riera, L. Decker, C. Delarasse et al. // Proc Natl Acad Sci USA. – 2002. – Vol. 99(20). P. 13211-13216.

179. Platel, J.C. GABA and glutamate signaling: homeostatic control of adult forebrain neurogenesis / J.C. Platel, B. Laca, A. Bordey // J. Mol. Histol. – 2007. – Vol. 38. P. 602–610.

180. Prochiantz, A. Neurogenesis in the adult brain: hope for brain repair? / A. Prochiantz // Bull.Acad.Natl.Med. – 2000. –Vol. 184. № 6. P. 1181-1189.

181. Przewlocka, B. Regulatory Peptides / B. Przewlocka, H. Machelska, R. Przewlocka //1994. Suppl. L, P.75-76.

182. Pushchina, E.V. Participation of neurochemical signaling in adult neurogenesis and differentiation / E.V. Pushchina, A.A. Varaksin, D.K. Obukhov // In book: Neurochemistry (ed. Th.Heinboocken). – 2014. – Intech Corp. USA. Ch.8. P. 225–255.

183. Pushchina, E.V. Cystathionine β-Synthase in the CNS of Masu Salmon Oncorhynchus masou (Salmonidae) and Carp Cyprinus carpio (Cyprinidae) /

E.V. Pushchina, A.A. Varaksin, D.K. Obukhov // Neurochemical Journal. – 2011. – Vol. 5. P. 24–34.

184. Pushchina, E.V. Features of adult neurogenesis and neurochemical signaling in the Cherry salmon Oncorhynchus masou brain / E.V. Pushchina, D.K. Obukhov, A.A. Varaksin // Neural Reg.Res. – 2013. – Vol. 8. P. 13–23.

185. Pushchina, E.V. Is the brain of cherri salmon Oncorhynchus masou – a new model for investigation of postembryonic neurogenesis? / E.V. Pushchina, D.K. Obukhov // Engineering. – 2012. – Vol. 4. P. 72–79.

186. Pushchina, E.V. Nitric oxide-factor, which regulates proliferation and apoptosis in the adult brain of amur sturgeon Acipenser schrenckii / E.V. Pushchina, D.K. Obukhov // Advances in Bioscience and Biotechnology. – 2012. – Vol. 3. P. 788–804.

187. Rhea Choi, B.A. Olfactory epithelium: Cells, clinical disorders, and insights from an adult stem cell niche / B.A. Rhea Choi, J. Bradley, M.D. Goldstein // Laryngoscope Investig Otolaryngol. – 2018. – Vol. 3(1). P. 35–42. doi: 10.1002/lio2.135.

188. Rizzi, S. Impact of environmental enrichment on neurogenesis in the dentate gyrus during the early postnatal period / S. Rizzi, P. Bianchi, S. Guidi, et al. // Brain Res. – 2011. – Vol. 1415. P. 23-33.

189. Romero-Grimaldi, C. Age-dependent effect of nitric oxide on subventricular zone and olfactory bulb neural precursor proliferation / C. Romero-Grimaldi, B. Moreno-López, C. Estrada // Comp Neurol. – 2008. – Vol. 506(2). P.339-346.

190. Roy, N.S. In vitro neurogenesis by progenitor cells isolated from the adult human hippocampus / N.S. Roy, S. Wang, L. Jiang et al. // Nat. Med. – 2006. – Vol. 6(3). P. 271–277. DOI:10.1038/73119.

191. Royet, J.P. A re-estimation of the number of glomeruli and mitral cells in the olfactory bulb of rabbit / J.P. Royet, H. Distel, R. Hudson, R. Gervais // Brain Res. – 1998. – Vol. 788(1-2). P. 35-42.

192. Saghatelyan, A. Tenascin-R mediates activity-dependent recruitment of neuroblasts in the adult mouse forebrain / A. Saghatelyan, A. de Chevigny, M. Schachner, P.M. Lledo // Nat. Neurosci. – 2004. – Vol. 7(4). P. 347-356. DOI:10.1038/nn1211.

193. Santicioli, P. Release of calcitonin gene-related peptide-like immunoreactivity from rat isolated soleus muscle by low PH, capsaicin and potassium / P. Santicioli, E. Del-Bianco, P. Geppetti, C.A. Maggy // Neurosci. Lett. – 1992. – Vol. 143(1-2). P.19-22.

194. Sarah, M. Regulation of neuronal proliferation and differentiation by Nitric oxide / M. Sarah, M. Gibbs // Mol. Neurobiol. – 2003. – Vol. 3. P. 107–120.

195. Scardina, G.A. Topical capsaicin application and axon reflex vasodilatation of the tongue: A videocapillaroscopic study / G.A. Scardina, F. Carini, V. Valenza, P. Messina // Methods Find Exp. Clin. Pharmacol. – 2006. – Vol. 28. №10. P.707.

196. Scholzen, T. The Ki-67 protein: from the known and the unknown / T. Scholzen, J. Gerdes // J. Cell Physiol. – 2000. – Vol. 182(3). P. 311-22.

197. Schwanzel-Fukuda, M. Origin of luteinizing hormone-releasing hormone neurons / M. Schwanzel-Fukuda, D.W. Pfaff // Nature. – 1989. – Vol. 338. P. 161–164.

198. Schwob, J.E. Reconstitution of the rat olfactory epithelium after methyl bromide-induced lesion / J.E. Schwob, S.L. Youngentob, R.C. Mezza // J. Comp Neurol. – 1995. – Vol. 359(1). P. 15-37.

199. Scott, J.W. Functional organization of the main olfactory bulb / J.W. Scott, D.P. Wellis, M.J. Riggott, N. Buonviso // Microsc. Res. Tech. – 1993. – Vol. 24(2). P. 142–156.

200. Shetty, A.K. Stem/Progenitor cell proliferation factors FGF-2, IGF-1, and VEGF exhibit early decline during the course of aging in the hippocampus: role of astrocytes / A.K. Shetty, B. Hattiangady, G.A. Shetty // Glia. – 2005. – Vol. 51. P. 173–186.

201. Slotnick, B. Accessory olfactory bulb function is modulated by input from the main olfactory epithelium / B. Slotnick, D. Restrepo, H. Schellinck et al. // Eur J Neurosci. – 2010. – Vol. 31(6). P. 1108–1116. doi:10.1111/j.1460-9568.2010.07141.
202. Smith, K. The impact of age on number and distribution of proliferating cells in subgranular zone in adult mouse brain / K. Smith, M.V. Semënov // IBRO Rep. – 2018. – Vol. 6. P. 18-30. doi: 10.1016/j.ibror.2018.12.002.
203. Snapyan, M. Vasculature guides migrating neuronal precursors in the adult mammalian forebrain via brain-derived neurotrophic factor signaling / M. Snapyan, M. Lemasson, M.S. Brill, M. Blais et al. // J. Neurosci. – 2009. – Vol. 29(13). P. 4172 -4188. DOI:10.1523/JNEUROSCI.4956-08.2009.
204. Snyder, Jason S. Functional neurogenesis over the years / Jason S. Snyder, Michael R. Drew // Behavioural Brain Research. – 2020. – Vol. 382, 112470. doi: 10.1016 / j.bbr.2020.112470.
205. Spors, H. Illuminating vertebrate olfactory processing / H. Spors, D.F. Albeanu, V.N. Murthy et al. // J. Neurosci. – 2012. – Vol. 32(41). P.14102-14108. doi:10.1523/JNEUROSCI.3328-12.2012.
206. Sun, X. New striatal neurons form projections to substantia nigra in adult rat brain after stroke / X. Sun, Q.W. Zhang, M. Xu et al. // Neurobiol Dis. – 2012. – Vol. 45(1). P. 601-609. doi:10.1016/j.nbd.2011.09.018.
207. Taniguchi, K. Phylogenic outline of the olfactory system in vertebrates / K. Taniguchi, S. Sait // J. Vet Med Sci. – 2011. – Vol. 73(2). P. 139–147. doi:10.1292/jvms.10-0316.
208. Tarique, D. Perera et al. Necessity of Hippocampal Neurogenesis for the Therapeutic Action of Antidepressants in Adult Nonhuman Primates / D. Perera Tarique, J. Dwork Andrew, A. Keegan Kathryn // PLoS ONE. – 2001. – Vol. 6(4). e17600. doi.org/10.1371/journal.pone.0017600.
209. Taupin, P. Adult neurogenesis and neural stem cell of the central nervous system in mammals / P. Taupin, F.H. Gage // Journal of Neuroscience Research. – 2002. – Vol. 69. P. 745-749.

210. Teles, M.C. Adult neurogenesis in the brain of the Mozambique tilapia, Oreochromis mosambicus / M.C. Teles, R.F. Sîrbulescu, U.M. Wellbrock et al. // J. Comp. Physiol. A. – 2012. – Vol. 198. P. 427–449.
211. Torroglosa, A. Nitric oxide decreases subventricular zone stem cell proliferation by inhibition of epidermal growth factor receptor and phosphoinositide-3-kinase/Akt pathway / A. Torroglosa, M. Murillo-Carretero, C. Romero-Grimaldi et al. // J. Cereb Blood Flow Metab. – 2005. – Vol. 25(4). P. 485-492.
212. Trinh, K. Vomeronasal organ detects odorants in absence of signaling through main olfactory epithelium / K. Trinh, D.R. Storm // Nat Neurosci. – 2003. – Vol. 6(5). P. 519–525. doi:10.1038/nn1039.
213. Trotier, D. Vomeronasal organ and human pheromones / D. Trotier // European Annals of Otorhinolaryngology Head Neck Diseases. – 2011. – Vol. 128(4). P. 184–190. doi:10.1016/j.anorl.2010.11.008.
214. Villanueva, R. Peripheral sensory deafferentation affects olfactory bulb neurogenesis in zebrafish / R. Villanueva, C.A. Byrd-Jacobs // Brain Res. – 2009. – Vol. 7(1269). P. 31-39. doi:10.1016/j.brainres.2009.03.005.
215. Vizzard, M.A. Increased expression of neuronal nitric oxide synthase in dorsal root ganglion neurons after systemic capsaicin administration / M.A. Vizzard, S.L. Erdman, W.C. de Groat // Neuroscience. – 1995. – Vol. 67(1). P. 1-5.
216. Wang, X. Conditional depletion of neurogenesis inhibits long-term recovery after experimental stroke in mice / X. Wang, X. Mao, L. Xie et al. // PLoS One. – 2012. – Vol. 7(6). doi:10.1371/journal.pone.0038932.
217. Warner-Schmidt, J.L. Hippocampal neurogenesis: opposing effects of stress and antidepressant treatment / J.L. Warner-Schmidt, R.S. Duman // Hippocampus. – 2006. – Vol.16. P. 239–249.
218. Wille, M. The proteome profiles of the olfactory bulb of juvenile, adult and aged rats – an ontogenetic study / M. Wille., A. Schümann, M. Kreutzer, M.O. Glocker, A. Wree et al. // Proteome Science. – 2015. – Vol. 13(8). doi:10.1186/s12953-014-0058-x.

219. Winner, B. Long-term survival and cell death of newly generated neurons in the adult rat olfactory bulb / B. Winner, C.M. Cooper-Kuhn, R. Aigner et al. // Eur. J. Neurosci. – 2002. – Vol. 16(9). P. 1681–1689.
220. Xiong, W. Dynamic gating of spike propagation in the mitral cell lateral dendrites / W. Xiong, W.R. Chen // Neuron. – 2002. – Vol. 34(1). P. 115-126.
221. Yamaguchi, M. Critical periods in adult neurogenesis and possible clinical utilization of new neurons / M. Yamaguchi, K. Mori // Front Neurosci. – 2014. – Vol. P. 177. doi:10.3389/fnins.2014.00177.
222. Yan, S. Nestin regulates neural stem cell migration via controlling the cell contractility / S. Yan, P. Li, Y. Wang, W. Yu, A. Qin et al. // Int J. Biochem Cell Biol. – 2016. – Vol. 78. P. 349-360. doi:10.1016/j.biocel.2016.07.034.
223. Young, K.M. P75 neurotrophin receptor expression defines a population of BDNF-responsive neurogenic precursor cells. K.M. Young, T.D. Merson, A. Sotthibundbu et al. // J. Neurosc. – 2007. – Vol. 27. 19. P. 5146–5155.
224. Yu, T.S. Traumatic brain injury-induced hippocampal neurogenesis requires activation of early nestin-expressing progenitors / T.S. Yu, G. Zhang, D.J. Liebl, S.G. Kernie // J. Neurosci. – 2008. – Vol. 28(48). P. 12901-12912. doi:10.1523/JNEUROSCI.4629-08.2008.
225. Zhang, J. Molecular biomarkers for embryonic and adult neural stem cell and neurogenesis / J. Zhang, J. Jiao // Biomed Res. Int. – 2015. doi:10.1155/2015/727542.
226. Zhang, Z.G. VEGF enhances angiogenesis and promotes blood-brain barrier leakage in the ischemic brain / Z.G. Zhang, L. Zhang, Q. Jiang, R. Zhang et al. // J. Clin Invest. – 2000. – Vol. 106(7). P. 829-838.
227. Zupanc, G. Proliferation, migration, neuronal differentiation and long-term survival of new cells in the adult zebrafish brain / G. Zupanc, K. Hinsch, F.H. Gage // J. Comp. Neurol. – 2005. – Vol. 488. P. 290–319.