ФЕДЕРАЛЬНОЕ ГОСУДАРСТВЕННОЕ АВТОНОМНОЕ ОБРАЗОВАТЕЛЬНОЕ УЧРЕЖДЕНИЕ ВЫСШЕГО ОБРАЗОВАНИЯ ПЕРВЫЙ МОСКОВСКИЙ ГОСУДАРСТВЕННЫЙ МЕДИЦИНСКИЙ УНИВЕРСИТЕТ ИМЕНИ И. М. СЕЧЕНОВА МИНИСТЕРСТВА ЗДРАВООХРАНЕНИЯ РОССИЙСКОЙ ФЕДЕРАЦИИ (СЕЧЕНОВСКИЙ УНИВЕРСИТЕТ)

На правах рукописи

Шишова Анастасия Алексеевна

Хирургическое лечение деформаций стоп при алкогольной полинейропатии

14.01.15 – Травматология и ортопедия

Диссертация
на соискание ученой степени
кандидата медицинских наук

Научный руководитель:
доктор медицинских наук, профессор
Гаркави Андрей Владимирович

Москва – 2021

ОГЛАВЛЕНИЕ

ВВЕДЕНИЕ…… 3
ГЛАВА 1. ДЕФОРМАЦИИ СТОПЫ ПРИ АЛКОГОЛЬНОЙ ПОЛИНЕЙРОПАТИИ (обзор литературы)……..... 10
1.1. Анатомо-физиологические особенности стопы……..... 10
1.2. Причины и виды нейропатий……..... 14
1.3. Клинические проявления и характер деформаций стоп при алкогольной полинейропатии……..... 20
1.4. Общие направления лечения……..... 25
ГЛАВА 2. МАТЕРИАЛ И МЕТОДЫ……..... 39
2.1. Характеристика пациентов……... 40
2.2. Клиническое обследование……..... 43
2.3. Инструментальные исследования……..... 47
2.4. Оценочные шкалы……..... 51
2.5. Методы статистической обработки……..... 60
ГЛАВА 3. АЛГОРИТМ ОПРЕДЕЛЕНИЯ ОПТИМАЛЬНОЙ ТАКТИКИ И ИСПОЛЬЗОВАННЫЕ МЕТОДИКИ ЛЕЧЕНИЯ…. 61
3.1. Определение возможности оперативного вмешательства (показания и противопоказания)……..... 61
3.2. Хирургическая тактика……..... 66
3.3. Послеоперационное ведение пациентов……..... 77
ГЛАВА 4. РЕЗУЛЬТАТЫ ЛЕЧЕНИЯ ПАЦИЕНТОВ……... 80
4.1. Лечение пациентов 1 группы……..... 80
4.2. Лечение пациентов 2 группы……..... 94
4.3. Осложнения……..... 108
ГЛАВА 5. СРАВНИТЕЛЬНАЯ ОЦЕНКА И АНАЛИЗ ПОЛУЧЕННЫХ РЕЗУЛЬТАТОВ……..... 113
ЗАКЛЮЧЕНИЕ……. 123
ВЫВОДЫ…… 134
ПРАКТИЧЕСКИЕ РЕКОМЕНДАЦИИ…… 135
СПИСОК СОКРАЩЕНИЙ И УСЛОВНЫХ ОБОЗНАЧЕНИЙ….. 137
СПИСОК ЛИТЕРАТУРЫ……..... 138
Приложение А. АНКЕТА SF-36…….. 158

ВВЕДЕНИЕ

Согласно данным Всемирной организации здравоохранения, третье место среди причин смерти занимают алкоголизм и непосредственно связанные с ним заболевания. Каждый год 3,3 млн человек умирают от употребления алкоголя – это 5,9 % всех зафиксированных смертельных случаев. Алкоголизм среди лиц трудоспособного возраста часто приводит к смерти или инвалидности. В возрасте 20–39 лет почти каждый четвертый случай смерти обусловлен алкоголем. Одним из распространенных осложнений алкогольной болезни считают алкогольную полинейропатию, которая диагностируется у 30–60 % больных и встречается чаще, чем алкогольная миопатия [1,6,17,18,53,140,212]. Частота деформаций стоп при хронической алкогольной полинейропатии варьирует от 9 до 30%, при этом субклинические формы составляют 67-70% [9,109,128].

Отличительной особенностью деформаций стоп при хронической алкогольной полинейропатии является их полиморфность, что объясняет отсутствие до настоящего времени единого мнения о классификации этих деформаций и методах лечения [32,50,128,143,189].

Высокая частота неудовлетворительных исходов при попытках лечения пациентов с хронической алкогольной полинейропатией обусловила актуальность продолжения поисков эффективных методик. В то же время, совпадая в общей неутешительной оценке достигнутых результатов, мнения различных авторов существенно расходятся в отношении конкретных числовых показателей. Долю неудовлетворительных результатов в результате консервативного лечения оценивают в диапазоне от 6 до 50 %, а после выполненных операций – от 10 до 65 % [31,33,82,144,189].

Такое значительное расхождение, скорее всего, вызвано тем, что в опубликованных работах лечение алкогольной полинейропатии рассматривается с точки зрения различных специалистов – ортопедов,

неврологов, реабилитологов, и в отсутствие единого комплексного подхода каждый специалист руководствуется своей системой оценки.

В настоящее время деформации стоп при полинейропатии рассматривают как сложную, многокомпонентную патологию, ведущими проблемами при которой являются нарушения периферической иннервации и трофики тканей, а также морфологические изменения сухожильно-связочного комплекса и костно-суставных элементов стопы. Для ортопедической коррекции нарушений при полинейропатии предложено большое количество различных методов, однако лечение в большинстве случаев бывает направлено лишь на отдельные составляющие этого биомеханического комплекса, которые наиболее ярко манифестируются клинически и рентгенологически. Большинство публикаций посвящены именно способам коррекции деформаций стопы, без учета специфики контингента пациентов с алкогольной полинейропатией [6,16,20,34,50,94,109,132].

Операционную тактику, применяемую для коррекции ортопедических деформаций, можно условно разделить на «открытые» (операции на костных структурах и мягких тканях с прямой визуализацией) и «закрытые» с применением аппаратов чрескостной фиксации. Каждая из этих методик имеет свои показания и преимущества, однако их сочетанию применительно к лечению пациентов с деформациями стоп посвящены лишь отдельные публикации, и ни одна не относится к деформациям на фоне алкогольной полинейропатии [7,22,27,86,135,149,179,197,204,217].

В то же время, применительно к деформациям стоп, вызванным именно хронической алкогольной полинейропатией, мы не нашли публикаций, отражающих тактику, сочетающую операции на мягких тканях стопы и голени с чрескостным остеосинтезом. В большинстве публикаций, посвященных вопросам ортопедической коррекции деформаций, за пределами рассмотрения оказывается неврологический, общесоматический, а также психический и социальный статус пациентов, от которых требуется

достаточная мотивация, а также соблюдение предписанного режима лечения и реабилитации. Вместе с тем, эти аспекты оказывают существенное влияние на результаты лечения, и коррекция таких нарушений очень важна.

Таким образом, до сих пор отсутствует единая система лечения пациентов с деформациями стоп на фоне алкогольной полинейропатии, основанная на комплексном персонифицированном подходе с учетом всех аспектов этой многокомпонентной сложной патологии. Разработка такой системы является актуальной задачей травматологии и ортопедии.

ЦЕЛЬЮ работы явилось улучшение результатов хирургического лечения пациентов с деформациями стоп на фоне хронической алкогольной полинейропатии.

ЗАДАЧИ исследования:

1. Оценить потребность в проведении хирургической коррекции положения стопы при ее деформациях у пациентов с алкогольной полинейропатией.
2. Разработать алгоритм персонифицированного определения возможности выполнения хирургической коррекции деформаций стопы на основе баланса показаний и противопоказаний с учетом ортопедических, психологических и социальных аспектов.
3. Уточнить характер и последовательность манипуляций в ходе оперативного вмешательства и после него, оценив возможности эффективной и безопасной коррекции положения стопы.
4. Определить содержание и последовательность этапов лечения пациентов с деформациями стоп на фоне алкогольной полинейропатии и разработать на этой основе рекомендации для практического здравоохранения.
5. Провести анализ эффективности разработанной системы лечения на основе показателей оценочных шкал и субъективных отзывов пациентов.

Вид работы: Тема относится к плановой работе кафедры травматологии, ортопедии и хирургии катастроф ФГАОУ ВО Первый МГМУ им. И.М. Сеченова МЗ РФ (Сеченовский Университет) «Хирургическое лечение деформаций стоп при хронической алкогольной полинейропатии» по специальности 14.01.15 – травматология и ортопедия и утверждена на Ученом совете (протокол № 1640/ОП-32 от 29.11.2018 г.).

Научная новизна

1. Создана модифицированная шкала оценки функции стопы, адаптированная к специфике контингента пациентов с алкогольной полинейропатией.

2. Впервые разработан алгоритм определения возможности выполнения хирургической коррекции деформации стопы у пациентов с алкогольной полинейропатией с учетом местных, общесоматических, психологических, социальных факторов.

3. Впервые разработан пошаговый алгоритм последовательного выполнения хирургических манипуляций на различных компонентах стопы в ходе оперативного вмешательства, определены границы допустимой одномоментной коррекции положения стопы.

4. Впервые предложен протокол послеоперационного ведения пациентов с проведением этапной финишной коррекции положения стопы в аппарате Илизарова.

Практическая значимость

1. Применение разработанного алгоритма позволило отказаться от выполнения операции у пациентов с выявленным неоправданно высоким операционным риском, и вследствие этого полностью избежать тяжелых осложнений у прооперированных больных.

2. Разработана модифицированная шкала оценки функционального состояния стоп у пациентов с алкогольной полинейропатией, адаптированная

к специфике данного контингента и точнее отражающая их ощущения в момент заполнения анкеты.

3. Ограничение максимально допустимой величины одномоментной коррекции деформации стопы на операционном столе с последующим этапным ее доведением до необходимого положения в аппарате Илизарова позволило избежать ишемических нарушений стопы у пациентов со сниженным периферическим кровотоком.

4. Доказана возможность проведения финишной этапной коррекции положения стопы в послеоперационном периоде с помощью аппарата Илизарова на 35-45°, что существенно снижает травматичность операции и способствует сохранению периферического кровотока.

5. Применение системы комплексного хирургического лечения пациентов с деформациями стоп на фоне алкогольной полинейропатии позволило у всех пациентов избежать осложнений и восстановить возможность самостоятельного передвижения. Несмотря на сохранившиеся определенные ограничения, связанные с неврологическим дефицитом, 88,5 % пациентов расценили результат как «отличный».

Положения, выносимые на защиту

1. При определении целесообразности оперативного вмешательства по поводу деформации стоп у пациентов с алкогольной полинейропатией необходимо соблюдать баланс между показаниями и противопоказаниями, учитывая не только местный и общесоматический статус, но и степень их психологической и социальной адаптации в соответствии с разработанным алгоритмом.

2. Безопасно одномоментно выводить стопу из положения эквинуса в ходе операции допустимо только в пределах до 40°, после чего дальнейшую коррекцию следует проводить этапно с помощью аппарата Илизарова в течение 3-4 недель до положения умеренной гиперкоррекции.

3. Для достижения необходимой коррекции стопы в ходе операции обязательным является выполнение удлинения ахиллова сухожилия и частичное рассечение подошвенного апоневроза. При невозможности достижения необходимой коррекции после этих действий следует прибегнуть к костным резекциям с осуществлением трехсуставного артродеза.

Внедрение в практику

Разработанная система лечения внедрена в ГБУЗ ГКБ № 67 им. Л.А. Ворохобова г. Москвы, являющейся клинической базой кафедры травматологии, ортопедии и хирургии катастроф ФГАОУ ВО Первый МГМУ им. И.М. Сеченова МЗ РФ (Сеченовский Университет).

Материалы исследования использованы в преподавании студентам в рамках цикла «травматология и ортопедия», а также клиническим ординаторам и аспирантам, проходящим обучение в ФГАОУ ВО Первый МГМУ им. И.М. Сеченова МЗ РФ (Сеченовский Университет)

Личный вклад автора

Автор лично сформулировала цель и задачи исследования, разработала модифицированную шкалу оценки функции стопы и алгоритм определения возможности оперативного лечения пациентов. Она лично проводила отбор пациентов, их предоперационную подготовку, приняла участие во всех операциях, осуществляла этапную коррекцию положения стопы в аппарате Илизарова, динамическое наблюдение и тестирование пациентов, обучение их ходьбе. Ей проведены сбор и анализ полученных результатов, их статистическая обработка, сформулированы выводы и практические рекомендации.

Публикации

По материалам диссертации опубликовано 3 печатных работы в изданиях, рекомендованных ВАК РФ, из них одна – в журнале,

индексированном базой данных Scopus. Эти работы отражают основные положения, результаты и выводы проведенного исследования,

Апробация работы

Результаты диссертационной работы доложены:

- на III Конгрессе «Медицина чрезвычайных ситуаций. Современные технологии в травматологии и ортопедии» (М., 22-24 мая 2018 г.)
- на IIЕвразийском ортопедическом форуме (М., 28-29 июня 2019 г.)
- на совместном заседании кафедры травматологии, ортопедии и хирургии катастроф ФГАОУ ВО Первый МГМУ им. И.М.Сеченова и коллектива сотрудников травматологического комплекса ГБУЗ ГКБ № 67 г. Москвы им. Л.А. Ворохобова 20.05.2021 г.

Объем и структура диссертационного исследования

Диссертация изложена на 162 страницах стандартного текста, включающего введение, главу литературного обзора, 4 главы собственных исследований, заключения, выводов, практических рекомендаций и списка использованной литературы, содержащего 217 источников, из которых 52 отечественных и 165 – зарубежных авторов. Работа иллюстрирована 56 рисунками и 14 таблицами.

ГЛАВА 1. ДЕФОРМАЦИИ СТОПЫ ПРИ АЛКОГОЛЬНОЙ ПОЛИНЕЙРОПАТИИ (обзор литературы)

1.1. Анатомо-физиологические особенности стопы

Стопа является важной составляющей опорно-двигательного аппарата человека. В процессе эволюционного развития архитектура сводов стопы и её мускулатура претерпевали изменения в ответ на возрастающие потребности в опоре и перемещении в вертикальном положении без использования передних конечностей [117,154]. Для обеспечения прямохождения и способности выдерживать вес тела человека стопа претерпела ряд изменений: стали более мощными мышцы и сухожилия, уплотнилась костная ткань (особенно пяточной кости),появились скопления жировой ткани с подошвенной стороны, стали менее подвижными и более стабильными суставы [117,156]. Сформировались своды стопы – продольный и поперечный, контролирующие при движении толчковые колебания и играя тем самым ключевую роль в биомеханике ходьбы [103,130]. Выросло количество нервных окончаний на подошвенной поверхности, что позволило лучше воспринимать информацию о изменяющихся точках опоры и положении тела в пространстве. На сегодняшний день известно, что здоровая стопа человека обладает большой прочностью и высокими буферными свойствами, необходимые ей для способности выдерживать значительные статические и динамические нагрузки при прямохождении[33,41]

Кинематические данные показывают, что у лиц в возрасте 18-45 лет нормальная стопа сформирована как многосуставной механизм, движения в котором осуществляются во всех трёх плоскостях [167]. Стопа состоит из 26-28 прочно соединённых между собой костей, образующих различного типа суставы, и делится на передний, средний и задний отделы [129]. Движения стопы и её отделов обеспечиваются группой мышц, которые переходят с голени на стопу, а также многочисленными мышцами в самой стопе. Мышцы и

капсульно-связочный аппарат всех суставов стопы обеспечивают поддержание формы стопы [40,54,130]. Кроме того, важная роль в поддержании анатомо-функционального строения стопы отводится подошвенному апоневрозу, который также в значительной степени влияет на периферическую моторную координацию[54,103,195].

Основными опорными точками стопы являются пяточный бугор и головки плюсневых костей. Эти точки меняются в зависимости от положения тела в отдельные фазы движения [216]. Пальцы стопы, в основном II-V, располагаясь в разогнутом состоянии по отношению к плюсневым костям, играют важную роль при балансировки тела, выполняя функцию временных опор [8, 33,39,129].

Сложное строение стопы позволяет выполнять ей особые с точки зрения биомеханики функции: толчковую, рефлексогенную, рессорную, и балансировочную [8,37,42]. Толчковая функция заключается в способности стопы за счёт создания переднего и заднего толчков начинать движения всего тела. Обильная иннервация стопы с наличием рефлексогенных зон, связанных с ЦНС и некоторыми внутренними органами, обеспечивает выполнение рефлексогенной функции, благодаря которой состояние стоп способно влиять на организм человека в целом. На этом основаны многочисленные методики массажа, рефлексотерапии, тепловых и закаливающих процедур, направленных на область стоп [8,33,39,42]. Рессорная функция проявляется возможностью упругого распластывание стопы при её различных изменяющихся контактах с поверхностью опоры. За счёт балансировочной функции происходит регуляция положение тела человека в пространстве при его движении, что обеспечивается использованием сенсорной информации от проприоцептивной, зрительной и вестибулярной систем с дальнейшим включением необходимых мышц [70].

Рессорная, рефлексогенная и балансировочная функции дополняют друг друга: стопа за счёт своей подвижности охватывает любые неровности поверхности, что позволяет осязать её площадь и тем самым контролировать

баланс тела. Патологические изменения взаиморасположения костей и суставов приводят к деформациям связочного аппарата, что нарушает координацию движений и устойчивость [8,40,42].

Информация об угловом положении суставов стопы во всех плоскостях и скорости его изменений позволяет ощущать статическое и динамическое положение тела [182]. В получении данной информации принимают участие как чувствительные рецепторы кожи, так и различные околосуставные рецепторы [125,196]. Кожные рецепторы в основном обеспечивают ощущение положение пальцев стоп [42,46]. В определении углового положения более крупных суставов и регуляции их движения основную роль играют мышечные веретена, реагирующие на общие растяжения в пределах умеренного диапазона движения, и глубокие сенсорные окончания, включающие окончания Руффини, тельца Пачини и рецепторы, подобные сухожильным рецепторам Гольджи, которые реагируют на растяжение связок и др. периартикулярных структур в крайних угловых отклонениях [8,12,92,96, 201]. Сигналы от рецепторов поступают в высшие нервные центры, где они преобразуются в информацию о том, как происходят движения в каждом из суставов, причём движения стопы в целом возможны во всех плоскостях: тыльное сгибание (экстензия), подошвенное сгибание (флексия), пронация, супинация, отведение (абдукция), приведение (аддукция) [8,12,103].

Иннервация стопы

Иннервация дистальных отделов нижней конечности обеспечивается за счёт общего малоберцового (n. fibularis communis) и большеберцового нервов (n. tibialis) [47,129].

Общий малоберцовый нерв образован преимущественно волокнами L_{IV}, L_{V}, S_{I} и S_{II} спинальных нервов. Начинаясь в подколенной области, далее он уходит латерально и вниз к задне-наружной поверхности головки малоберцовой кости. В данной области n. fibularis communis покрыт только фасцией и кожей вследствие чего является наиболее травмирующимся нервом нижней конечности [119,186]. Затем, он огибает шейку малоберцовой

кости, проходя через толщу длинной малоберцовой мышцы, и выходит в передне-наружный отдел голени, где разделяется на две своих основных ветви: поверхностный (n. fibularis superficialis) и глубокий (n. fibularis profundus) малоберцовые нервы [40,47,129].

Поверхностный малоберцовый нерв в верхней трети голени обеспечивает иннервацией короткую и длинную малоберцовые мышцы, основными функциями которых являются тыльное сгибание стопы, а также отведение и поднимание её наружного края, т.е. осуществление пронации. Ближе к дистальному отделу голени n. fibularis superficialis прободает фасцию и делится на медиальный и промежуточный тыльные кожные нервы, которые обеспечивают чувствительной иннервацией большую часть тыльной поверхности стопы и передне-латеральный отдел нижней трети голени [40,42,124,129,200] .

В начале своего пути глубокий малоберцовый нерв отдаёт двигательные волокна к длинному разгибателю пальцев, осуществляющему помимо разгибания II-V пальцев, также разгибание стопы в голеностопном суставе и её отведение и пронацию, и к передней большеберцовой мышце, являющейся основной мышцей, обеспечивающей разгибание стопы в голеностопном суставе. При дальнейшем ходе иннервацию от глубокой ветви получает также длинный разгибатель большого пальца стопы, который осуществляет не только разгибание I пальца, но и разгибание стопы в голеностопном суставе и её супинацию. После перехода на тыл стопы n. fibularis profundus разделяется на медиальную и латеральную ветви. Латеральная ветвь обеспечивает двигательную функцию коротких разгибателей пальцев, а медиальная ветвь иннервирует кожу тыльной поверхности I-ого межпальцевого промежутка [40,42,49,129].

Таким образом общий малоберцовый нерв и его основные ветви имеют как двигательные, так и чувствительные волокна, поражение которых может приводить к существенной дисфункции ряда мышц и выпадению

чувствительности большой области стопы и части голени [11,14,32,40,47, 119,129].

Большеберцовый нерв (n. tibialis), образованный волокнами L_{IV}, L_{V}, S_{I}, S_{II} и S_{III} спинальных нервов, начинается у проксимальной вершины подколенной ямки, располагаясь кпереди от подколенных сосудов под фасцией. В подколенной ямке большеберцовый нерв обеспечивает иннервацией медиальную и латеральную головку икроножной мышцы, а также камбаловидную, подошвенную и подколенную мышцы. Проходя далее, он иннервирует заднюю большеберцовую мышцу, длинный сгибатель пальцев и длинный сгибатель большого пальца, проксимальный и дистальный межберцовые суставы, а также обеспечивает чувствительной иннервацией оставшиеся незахваченными малоберцовым нервом участки кожи голени и стопы [40,47,49, 129]. Забегая вперёд, хочется отметить, что деформации стоп при хронической алкогольной полинейропатии связаны в подавляющем большинстве случаев лишь с поражением малоберцового нерва.

1.2. Причины и виды полинейропатий

Полинейропатия – патологический процесс, характеризующийся генерализованными поражениями периферической нервной системы, что проявляется в виде нарушений чувствительности, вялых параличей, трофических и вегетососудистых расстройств, начинающихся в дистальных отделах конечностей и впоследствии распространяющихся проксимальней[45, 48,69,110].

Виды полинейропатий

Полинейропатии можно разделить по этиологическому фактору, характеру поражения и характеру течения [48,51].

В зависимости от этиологии выделяют идиопатические и вторичные полинейропатии.

Идиопатические, или первичные, полинейропатии, воспалительные и невоспалительные (синдром Гийена-Барре, хроническая воспалительная демиелинизирующая полинейропатия, хроническая идиопатическая аксональная полинейропатия), чаще всего проявляются в виде парестезий в конечностях, мышечной слабости и/или вялых параличей [4,10,202,208].

Развитию вторичных полинейропатий могут способствовать такие факторы, как:

- Метаболические расстройства (сахарный диабет или реже другие эндокринные заболевания, дефицит витаминов и диспротеинемии на фоне патологий печени или почек);
- Экзогенные интоксикации (алкогольная, лекарственная и др. интоксикации токсичными веществами);
- Системные заболевания (саркоидоз, диффузные заболевания соединительной ткани, васкулиты);
- Инфекционные заболевания: инфекционно-токсические полинейропатии (дифтерия), постинфекционные (корь, грипп, инфекционный мононуклеоз, ВИЧ), поствакцинальные (столбнячный или дифтерийный анатоксины, вакцинация против гриппа или парагриппа);
- Злокачественные новообразования (паранеопластические полинейропатии);
- Наследственная предрасположенность (болезнь Шарко-Мари-Тута, сенсорно-вегетативные полинейропатии, семейная амилоидная полинейропатия);
- Физические воздействия (вибрационная болезнь, холодовое поражение) [4,5,43 45,48,69,111,193].

По характеру поражения выделяют аксональную (поражение осевого цилиндра нервного волокна), демиелинизирующую (повреждение миелиновой оболочки нервного волокна) и нейропатическую (поражение

тела нервной клетки) полинейропатии, а также зачастую возможно их сочетание [12,14,46,113].

По характеру течения различают острую (развивается за 2-4 дня, лечение длится несколько недель), подострую (развивается в течение нескольких недель, лечение требует несколько месяцев) и хроническую (прогрессирует от 6 месяцев и более и характеризуется ступенеобразным нарастание симптомов, лечение продолжительное, определяется индивидуально и варьирует в широких пределах) полинейропатии[29,51,52].

Алкогольная полинейропатия

Алкогольная полинейропатия (АПН) – хроническое инвалидизирующее заболевание, проявляющееся дисфункцией сенсорных, моторных и вегетативных периферических нервов на фоне постоянной экзогенной (алкогольной) интоксикации [157,168]. Среди большого многообразия полинейропатий, доля АПН составляет порядка 36%, при этом по данным литературы у людей с алкогольной зависимостью свыше 5 лет она встречается в ~76% случаев, а процент субклинических форм достигает 100% [6,17,29].

История изучения алкогольной полинейропатии

Первое упоминание об АПН датируется 1787 г., когда Lettsom описал взаимосвязь алкогольной зависимости и возникновение паралича и гипостезии в конечностях причём в нижних больше, чем в верхних [150]. В 1822 году Jackson изучил динамику прогрессирования этой патологии, описав постепенное перемещение болевых симптомов от дистальных отделов нижних конечностей к верхним, а также развитие патологических изменений в желудочно-кишечном тракте и сердечно-сосудистой системе [157]. Hun и позже Dreschfeld отмечали, что при развившейся АПН воздержание от алкоголя не улучшает самочувствие пациентов [64,144]. Затем Dejerine детально охарактеризовал морфологию и клиническую симптоматику алкогольной нейропатии[144]. Greenfield and Carmichael (1935) описали нейропатию, связанную с так называемыми подострыми дегенеративными

изменениями спинного мозга на фоне злоупотребления алкоголем, в то время как электрофизиологические аспекты этого типа нейропатии были описаны в 1977 г. Behse and Buchthal[62,144]. В чисто морфологической классификации нарушений периферической нервной системы (ПНС) по Sluga впервые отдельно были рассмотрены нейрональные нарушения периферических нервов, повреждения их миелиновой оболочки или интерстициальной ткани, а также смешанные варианты [144]. Впоследствии исполнительный комитет Исследовательской группы подготовил этиологическую классификацию нарушений ПНС и отнёс алкогольную полинейропатию к группе приобретённых экзотоксических нарушений [144]. Кроме того, интерес представляет работа McLeod, который высказал сомнение в обратимости даже частичного повреждения структур ПНС по сравнению с тенденцией к обратному восстановлению повреждений центральной нервной системы (ЦНС) (особенно в психической и двигательной сферах) [155]. Этот опыт свидетельствует о различном патогенезе повреждения ПНС и ЦНС. Из данных литературы видно, что расстройства ЦНС можно объяснить в основном прямым экзотоксическим влиянием длительно поступающего в кровь алкоголя, который изменяет гематоэнцефалический барьер в сторону усиления диффузии этанола и его метаболитов [109,170]. Тогда как повреждение ПНС может быть вызвано, кроме того, метаболическими и пищевыми факторами [114,203,212,213].

Основы этиопатогенеза

АПН является одним из распространённых итогов хронического алкоголизма. Среди лиц, злоупотребляющих алкоголем, частоту развития этой патологии оценивают в 35-66 % [55,60,128,169, 183,214].

В соответствии с приведёнными выше классификациями, алкогольную полинейропатию можно отнести к хронической, аксональной патологии, вызванной экзогенной интоксикацией. В то же время, по мере прогрессирования заболевания, развивается также сегментарная демиелинизация нервов (демиелинизирующий тип) [142,144,185,203].

Аксональная дегенерация лежит в основе клинической картины АПН [18]. Данная дегенерация на фоне хронического приёма алкоголя начинается после метаболических изменений в теле нервной клетке, приводящих к нарушению антероградногоаксоплазматического тока. Вначале затрагиваются дистальные по отношению к телу клетке отделы аксонов, при этом в первую очередь страдают самые длинные из них. Этот факт объясняется тем, что целостность аксона зависит от консистенции и постоянства потока, а его чувствительность к нарушениям метаболизма прямопропорциональна длине [2,50]. По мере прогрессирования основного заболевания дегенерация распространяется на расположенные ближе к телу клетки проксимальные участки аксонов и, кроме того, начинается разрушение миелиновых оболочек [151,203]. Описанный процесс постепенных изменений известен как феномен «отмирания» или ретроградная дегенерация [1,6,50,151].

Предполагают, что в патогенезе алкогольной нейропатии задействованы два пусковых взаимосвязанных фактора: это прямое токсическое действие этанола или его метаболитов и дефицит питательных веществ, особенно тиамина и фолиевой кислоты [1,6,112,128,140].

Снижение концентрации тиамина в организме связано не только с недостаточностью питания, что отчётливо прослеживается при хроническом алкоголизме. Этанола нарушает всасывание тиамина в кишечнике, а также уменьшает запасы тиамина в печени [77,128,152]. Ряд исследований подтверждают взаимосвязь недостаточности тиамина с развитием АПН [137, 139,140,141].

Метаболизм алкоголя и его воздействие на организм детально изучен. После поступления в организм и всасывания в ЖКТ этанол под воздействием фермента алкогольдегидрогеназы превращается в токсичную и высокореактивную молекулу ацетальдегида, которая затем под действием того же фермента переходит в ацетат. Считается, что в большей мере пусковым фактором развития АПН является переизбыток ацетальдегида. Хотя кроме того в процессе переработки высвобождается также большое

количество никотинамидадениндинуклеотида (НАДН), который способствует избыточному формированию свободных кислородных радикалов, агрессивно влияющих в т.ч. на нервную ткань [77,144]. Нейротоксическое действие этанола и его метаболитов подтвердили в своих работах Bosch et al. [67], которые зарегистрировали дегенерацию аксонов у крыс, получающих этанол при сохранении нормального тиаминового статуса, а также Ammendola et al. и Monforte et al. [55,162], которые выявили, что тяжесть полинейропатии прямо пропорциональна количеству принимаемого алкоголя.

Однако несмотря на понимание предрасполагающих факторов развития АПН, точный механизм, приводящий к дегенерации периферической нервной системы, остаётся до конца не ясен. Предложены несколько вариантов такого механизма, включающих оксидативный стресс, приводящий к повреждению нерва свободными радикалами, активацию микроглии или рецепторов mGlu5 спинного мозга, высвобождение провоспалительных цитокинов в сочетании с активацией протеинкиназ А и С, вовлечение гипоталамо-гипофизарно-надпочечниковой и адреналовой систем, а также прямое воздействие этанола и его метаболитов на нервные клетки [17,88,104,144,160,161,165,166].

Вовлечение иммунных механизмов может объяснять ряд клинических особенностей, в частности, нередко начало заболевания связано с перенесёнными инфекциями, охлаждением и другими провоцирующими факторами [1,6,17,144].

Факторами риска развития АПН помимо непосредственного злоупотребления алкоголем и недостатком питательных веществ являются пол, отягощённый семейный анамнез и генетическая предрасположенность.

Ряд исследований [53,203,213] показали, что алкогольная полинейропатия чаще наблюдается среди мужчин, что по мнению Juliane et al. может быть связано с тем, что мужчины потребляют алкоголь в больших количествах, чем женщины [128].

Влияние отягощённого семейного анамнеза было доказано работами Pessione. и Ammendola, показавшими, что у пациентов, страдающих алкоголизмом, нейропатия развивается чаще, если у ближайших родственников наблюдалось пристрастие к злоупотреблению алкоголем [55,173].

В свою очередь, Masaki et al. исследовали роль мутации Glu-487 → Lys (однонуклеотидный полиморфизм) альдегиддегидрогеназы-2 (ALDH2) в когорте пациентов с алкогольной полинейропатией в Японии. В работе отмечено, что при данной мутации образуется неактивный аллель ALDH2*2, что вызывает накопление ацетальдегида, который, как уже было сказано, считается токсичным. Авторы продемонстрировали, что данная мутация может быть одним из ключевых факторов риска развития нейропатии, связанной с алкоголем, а также, что токсичность ацетальдегида может быть основой в развитии алкогольной нейропатии[153]. Однако следует отметить, что ALDH2 распространена в основном только среди жителей Восточной Азии (отвечает за хорошо известный «азиатский синдром смывания алкоголя»), но практически отсутствует среди европейцев, следовательно, значимость этого специфического генетического фактора риска для России невелика [128].

1.3. Клинические проявления и характер деформаций стоп при алкогольной полинейропатии

АПН характеризуется медленно прогрессирующим началом в течение нескольких месяцев [128,137]. Нижние конечности поражаются намного чаще, чем верхние, и поражение берет начало с дистальных отделов [55,108, 169,214]. Клиническая картина обычно характеризуется развитием периферических парезов различной тяжести с сопутствующими сенсорными нарушениями (парестезии, онемения, снижение вибрационной чувствительности, боль) [108,128,137,138,169,199,203]. Обострению симптомов могут способствовать продолжающееся употребление алкоголя, а также воздействие экзогенных факторов (инфекции, переохлаждения, соматические заболевания) [4,12].

Формы алкогольных полинейропатий

При алкогольной полинейропотии возможно развитие сенорной, моторной и смешанной форм [24,158].

Для сенсорной формы АПН характерна в первую очередь патология мелких волокон, при которой преобладают чувствительные и вегето-сосудистые расстройства, однако вовлечение крупных волокон, отвечающих за глубокую чувствительность, также возможно, и тогда присоединяется сенситивная атаксия [29,116,190]. Чувствительные расстройства проявляются большим многообразием симптомов, среди которых может отмечаться как боль жгучего, стреляющего характера с аллодинией или гипералгезией, так и потеря болевой и холодовой чувствительность, присутствие онемения, ощущения зябкости и пр. В свою очередь дисфункция вегетативных нервов может варьировать от лёгкого гипогидроза до более серьёзных дисфункций, включающих гипо- или гипергидроз, акроцианоз, мраморность кожи, парестезии [29,107,198].

Моторная форма проявляется периферическими парезами и параличами, судорогами и фасцикуляциями, а также возможны неярко выраженные сенсорные симптомы [34,61]. Наиболее часто данной форме полинейропатии подвергаются малоберцовый и большеберцовый нервы. В зависимости от поражённого нерва появляются типичные двигательные нарушения с атрофией иннервируемых им мышц [29,34,77]. Рефлексы обычно отсутствуют или снижены, однако могут быть и нормальными или даже, в редких случаях, повышенными [73].

Сочетание двигательной и сенсорной формы, когда одинаково выражены клинические проявления обоих из них, образует смешанную форму, которая диффузно поражает как нижние, так и верхние конечности [24,34].

Нарушения иннервации при АПН

При АПН в первую очередь поражается малоберцовый нерв. Повышенную уязвимость n. fibularis объясняют несовершенным

коллатеральным кровоснабжением и относительно большой толщиной окружающих оболочек, а также отчасти незначительной его подвижностью в связи с фиксации в костно-мышечных каналах голени [16,17,19,20].

Поражение малоберцового нерва и его ветвей возможно на трёх уровнях: на уровне проксимального отдела малоберцовой кости («верхний этаж»), на уровне прохождении поверхностной ветви через фиброзное отверстие в собственной фасции голени («средний этаж») и на уровне тыльной поверхности области голеностопного сустава в проекции нижнего удерживателя разгибателей («нижний этаж»). Клиническая картина поражения «среднего и нижнего этажей» проявляется в основном чувствительными расстройствами, хотя возможна и гипотрофия мелких мышц стопы, в то время как развитие стойких деформаций стоп характерно только для поражений «верхнего этажа», когда происходит тотальная дисфункция общего малоберцового нерва или реже его глубокой ветви [15,40,47,48,129].

На фоне паралича разгибания, приведения и приподнимания внутреннего края стопы, пареза её отведения и приподнимания наружного края, глубокого пареза разгибателей пальцев, а также чувствительных расстройств с вазомоторными и трофическими расстройствами, развивается характерная картина тотальной дисфункции общего малоберцового нерва. Данная картина характеризуется свисающей стопой и «ленивыми пальцами ног», потерей опороспособности пяточной области, гипотрофией мышц передне-наружной поверхности голени, иногда болевым синдромом и парестезиями в стопе и голени [62,176,203].

Следует также упомянуть, что при АПН практически не наблюдается расстройств чувствительности по передне-наружной поверхности верхней половины голени поскольку образование n. suralis, иннервирующего данную область, происходит из ветвей малоберцового и большеберцового нервов ещё в области подколенной ямки, где патологические изменения встречаются редко [15,32,47,129].

Деформации стоп при АПН

При хронической полинейропатии редко встречаются одиночные деформации и чаще наблюдаются сложные деформации, объединяющие отдельные порочные положения [66,128]. Деформации стоп при АПН являются комбинированными, включая элементы сразу нескольких «классических» типичных деформаций.

Типичные деформации стоп

Конская стопа, или эквинусная деформация стопы (pes equinus), характеризуется стойким подошвенным сгибанием стопы с потерей опороспособности пяточной области и перегрузкой переднего отдела стопы [33, 36]. Первоочередное значение в возникновении данной деформации имеет парез или паралич тыльных сгибателей стопы развивающиеся на фоне различных заболеваний ЦНС и ПНС. Особое внимание здесь отводится передней большеберцовой мышцы, дисфункция которой неизбежно приводит к патологическому подошвенному сгибанию, что в дальнейшем усугубляется спастичностью икроножной мышцы и сокращением ахиллова сухожилия. Кроме того, причинами развития pes equinus могут быть последствия перенесённых травм и заболеваний голеностопного сустава, рубцовые, в основном послеожоговые, контрактуры, а также различные укорочения нижней конечности (компенсаторный эквинус) [33,36,118,122].

Полая стопа (pes cavus, pes excavates) – это деформация, которая характеризуется увеличением высоты продольной подошвенной дуги [81,211]. Pes cavus может быть результатом патологии переднего (опускание головок плюсневых костей) или заднего (деформации пяточной кости) отдела стопы и их сочетанием [143]. При данной деформации стопа образует характерную «треногу», когда головка первой плюсневой кости, пяточная кость и пятая плюсневая кость образуют три точки контакта с землёй. Сгибание одного из элементов «триноги» приводит к перегрузке двух других элементов [102]. Следует отметить, что полая стопа, вызванная патологией переднего отдела стопы, чаще всего является результатом мышечного

дисбаланса на фоне неврологических заболеваний, в то время как деформация, вызванная патологией заднего отдела, обычно является посттравматической [58,102].

Супинированная стопа (pes supinatus) представляет собой деформацию, при которой передняя часть стопы обращена своей подошвенной поверхностью внутрь, что происходит за счёт приведения наружного её края. В запущенных случаях внутренний поворот стопы может быть настолько выраженным, что тыл стопы становится опорной поверхностью [35,97]. В качестве изолированной патологии pes supinatus практически не встречается, однако является нередким компонентом сложных деформаций стопы [35,56].

Варусная стопа (pes varus) характеризуется поворотом внутрь наружного края стопы с приведённым положением её переднего отдела в отношении заднего, а также супинацией пятки. При этом внутренний край стопы образует открытый внутрь угол с вершиной, состоящей из костей предплюсны. Нагрузка при данной деформации полностью приходится на наружный край стопы. Парез или паралич малоберцовых мышц является основной причиной развития pes varus [7,35,58] (рисунок 1.1 а-г).

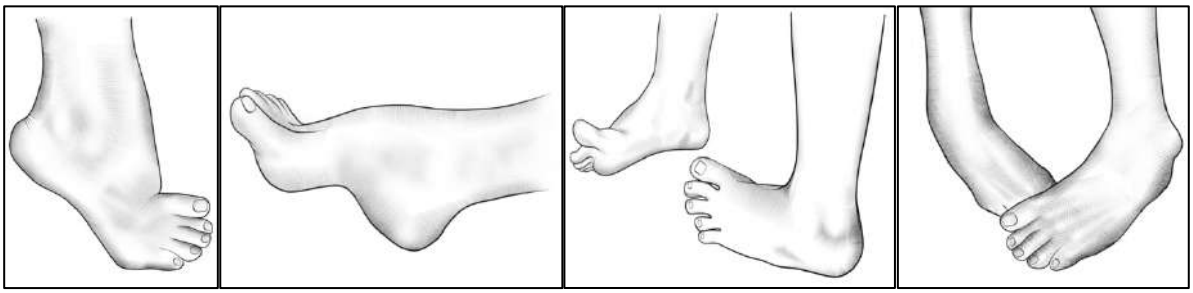

а. Конская б. Полая в. Супинированная г. Варусная

Рисунок 1.1 (а-г) - Примеры типичных деформаций стоп

Деформации стоп, характерные для АПН

При хронической алкогольной полинейропатии типичной деформацией стоп является эквино-поло-варусная, которая в принципе считается самое часто встречаемой мионейрогенной деформацией стоп [33,44]. Развитие данной деформации можно объяснить анатомически и патогенетически: на фоне паралича или пареза мышц, отвечающих за подошвенное сгибание,

доминирующая икроножная мышца постепенно спазмируется и формирует стойкую эквинусную установку стопы, в следствии которой при нагрузке опора приходится на передний отдел стопы, а затем и на тыльную поверхность согнутых пальцев. Нагрузка только на передний отдел стопы приводит к появлению нестабильности в подтаранном суставе и суставе Шопара, что при сопутствующем мышечном дисбалансе, когда группа малоберцовых мышц с сухожилиями оказываются растянутыми и несостоятельными, а большеберцовая группа спазмирована и укорочена, приводит к дополнительному формированию полого и варусного компонентов деформации [26,30,31,32,44,48,78].

По сути, при АПН развивается так называемая нейрогенная дисфункция стопы, которая впоследствии реализуется в нейрогенные деформации и контрактуры голеностопного сустава и суставов стопы. При этом нарушается локомоторная функция, которая приводит к инвалидизации пациентов и усиливает их социальную дезадаптацию [30,52,192].

1.4. Общие направления лечения

В лечении пациентов с хронической АПН приходится иметь дело как с расстройствами иннервации и периферическими трофическими нарушениями, так и с комбинированными, многокомпонентными ортопедическими деформациями. Не следует забывать и причины появления данных проблем, в основе которых лежит алкоголизм с часто присущими ему проблемами социальной дезадаптации, агрессивности, негативизма, соматических и психических нарушений [1,2,9,180].

Консервативное лечение

Лечение пациентов с деформациями стоп на фоне АПН начинается с обязательного прекращения дальнейшего повреждения периферических нервов и попыток восстановления их нормального функционирования. В первую очередь этого добиваются с помощью полного отказа от алкоголя, а

также за счёт сбалансированного питания с обязательным приёмом витаминов группы В, обладающих нейротропным действием [77,84,87,215].

Рационально назначение комплекса из витаминов группы В (B_1, B_6, B_{12}), которые в совокупности положительно влияют на состояние периферической и центральной нервной системы: нормализуют рефлекторные реакции, восстанавливают чувствительность, улучшает проведение импульсов по нервным волокнам. Кроме того, данный витаминный комплекс рекомендуется применять при болевых синдромах как изолировано, так и в комбинации с анальгетиками и/или нестероидными противовоспалительными препаратами в терапевтических дозах. Следует также отметить, что эта медикаментозная поддержка используется и в послеоперационный период [28,84,87,128,174].

Между тем, роль консервативного лечения в фокусе исправления деформаций стоп остаётся второстепенной по отношению к хирургическому лечению. Достижения хороших результатов неоперативного лечения можно достичь только на начальных стадиях деформаций, когда применяют этапные гипсовые повязки, ортезы, миостимуляцию, ботулинотерапию[1,59, 189]. Однако лица, страдающие хроническим алкоголизмом, во многом ввиду своей дезадаптации, чаще всего обращаются за медицинской помощью уже со сформировавшимися стойкими деформациями, существенно затрудняющими ходьбу, а то и делающие её почти невозможной [65,180,189]. В таких случаях методом выбора, безусловно, является хирургическое лечение, которое связано со значительными трудностями.

Хирургическое лечение

Перед обзором хирургического лечения следует отметить, что все деформации стоп делятся на мобильные, когда деформацию возможно устранить пассивно, и ригидные, когда пассивное воздействие не позволяет воссоздать функциональное положении деформации [33]. По мнению А.Н. Левина оперативное вмешательство при мобильных деформациях показано только на сухожильно-мышечном аппарате, а при ригидных деформациях –

на костно-суставных структурах, которые могут дополняться мягкоткаными операциями [33].

История хирургического лечения ригидных деформаций стоп начинается с конца XVIII – начала XIX века, когда впервые была предложена их бескровная этапная редрессация с фиксацией достигнутого положения гипсовыми повязками [181]. Одновременно с этапными редрессациями распространение стали получать методы сухожильно-мышечных удлинений, включающих на первых порах открытые и подкожные тенотомии, а затем и различные пластические операции [205].

Учитывая, что в патогенезе деформаций стоп при АПН во всех случаях присутствует спазмированость трёхглавой мышцы голени, именно эта структура чаще всего подвергается удлинению с целью исправления эквинусного компонента деформации [30,32,205]. Среди оперативных вмешательств, направленных на удлинение трёхглавой мышцы бедра, выделяются вмешательства в проксимальной трети непосредственно на мышечных волокнах (операции Baumann и Koch), вмешательства в месте сухожильно-мышечного перехода (операции Strayera, Vilpius, Baker), а также вмешательства на пяточном, или ахилловом сухожилии, включающие методы частичных его тенотомий (операции White и Hoke) и Z-пластику [82,100,205]. В работах Firth et al. [100] и Gideroglu et al. [105] продемонстрировано, что несмотря на эффективность всех перечисленных операций, наибольшего удлинения, что важно при выраженной эквинусной установке, удаётся достигнуть при выполнении вмешательств именно на ахилловом сухожилии, которые к тому же являются технически более простыми и приводят к меньшему проценту рецидивов у взрослого населения.

Между тем тенотомия ахиллова сухожилия, не смотря на свою миниинвазивность и низкую частоту послеоперационных осложнений, не всегда позволяет добиться необходимого результата при ригидных деформациях стоп [21,23,79,100]. В связи с этим особое внимание для

устранения эквинусной деформации уделяется Z-образному удлинению ахиллова сухожилия, или Z-пластике, методу являющемуся общепризнанным и самым распространённым при выраженном укорочении данного сухожилия [68,131].

Оперативная методика данной пластики состоит из прямого или дугообразного доступа в проекции медиальной границы ахиллова сухожилия, вскрытия его влагалища с минимальным повреждением окружающих тканей, обеспечивающих кровоснабжение, продольного рассечения сухожилия по середине на необходимую длину, выполнения проксимального и дистального поперечного рассечения на половину ширины и ушивания в положении коррекции концов сухожилия «бок в бок». Преимуществом Z-пластики также является то, что она позволяет влиять на положения пяточной кости: отсечение внутренней порции ахиллова сухожилия от пяточного бугра ведёт к некоторому исправлению варусного положения пятки, а наружной – вальгусного [33,205]. Кроме того, выполнение всех этапов под визуальным контролем минимизирует риски повреждения сосудов и нервов, особенно n. suralis, а также позволяет добиться строго дозированного удлинения [33,100,105,205]. Из осложнений данной оперативного вмешательства отмечается возможность формирования «пяточной» походки из-за отсутствия подошвенного сгибания вследствие несостоятельности ахиллова сухожилия, а также высокая в сравнении с закрытыми методиками частота инфекционных осложнений [82,197].

Изолированное удлинение сухожильно-мышечного комплекса у взрослых не приведёт к коррекции всех компонентов деформации и у пациентов с алкогольной полинейропатией может использоваться только как один из этапов оперативного вмешательства.

Положение о том, что нейрогенные деформации стоп развиваются на фоне, нарушения мышечного равновесия привело к идеи сухожильно-мышечных пересадок. [25,33]. Значительный опыт выполнения данной процедуры, доказавшей свою надёжность и полезность, получен при исправлении деформаций стоп при травматическом повреждение n. fibularis.

Перенос сухожилия преследует две основные цели: первая – устранить любую деформирующую силу путём «снятия» доминирующего сухожилия с места его прикрепления, вторая – усилить слабую функцию, перенаправив действие того же сухожильно-мышечного комплекса [121]. В лечении типичных деформаций стоп наиболее часто применяют транспозиции задней (ЗБМ) или передней (ПБМ) большеберцовых мышц, длинной малоберцовой мышц, длинного разгибателя большого пальца и длинного разгибателя пальцев. С помощью данных оперативных вмешательств можно добиться исправления динамической деформации или восстановить мышечное равновесие после устранения фиксированной деформации [121,179].

Транспозиция задней большеберцовой мышцы была описана Watkins в 1954 г. и С. Т. Зацепиным в 1956 г., как процедура, позволяющая добиться активного тыльного сгибания при эквинусной деформации стопы [13,91, 204]. В основе предложенной операции лежит пересадка ЗБМ на тыльную сторону среднего отдела стопы с проведением сухожилия через созданный в межберцовой костной мембране канал. В процессе дальнейшего развития появились различные модификации выполнения данной техники, которые отличаются местом проведения сухожилия, точкой его фиксации, а также варианты с разделением сухожилия на два пучка [91,121,164,179,204]. На данный момент наиболее популярной является техника 4-х разрезов, предложенная Hsu и Hoffer в 1978 г., с проведением ЗБМ через межкостную мембрану и фиксацией её на средней либо латеральной клиновидных костях или кубовидной кости в зависимости от вида деформации: латерализация точки фиксации позволяет исправлять помимо эквинусной установки, также варусную [120,121]. Следует отметить, что при ригидных деформациях, изолированная транспозиция задней большеберцовой мышцы неспособна привести к коррекции, в связи с чем она дополняется удлинением ахиллова сухожилия [23,89,121].

Транспозиция передней большеберцовой мышцы показана при её чрезмерной активности, приводящей к приведению/супинации средней части

стопы и усилению полой деформации [121]. Впервые транспозиция данной мышцы была описана ещё в начале 30-х годов XX века и так же, как транспозиция большеберцовой мышцы перенесла ряд модификаций [91]. Однако противопоказанием к выполнению транспозиции передней малоберцовой мышцы является её слабость, что наблюдается при повреждениях глубокой ветви малоберцового нерва [90,129,207].

В попытках восстановить утраченную функцию передней большеберцовой мышцы и создать противодействие задней большеберцовой мышце при повреждении глубокой ветви малоберцового нерва применяется транспозиция длинной малоберцовой мышцы на место крепления короткой малоберцовой мышцы [121,172]. Серьёзным недостатком данной операции является возможное появление хронической нестабильности голеностопного сустава и усталостные переломы пятой плюсневой кости, а также отмечен высокий процент рецидивов [33,121].

В далеко зашедших стадиях при сформировавшихся костных деформациях операции на мягких тканях, как правило, не способны сами по себе привести к хорошим результатам. В настоящее время преобладает мнение, что операции на мягких тканях следует дополнять вмешательством на костях и суставах, и прежде всего – артродезированием [21,33,191,210].

Помимо артродезирования вмешательства на костях включают также и различные остеотомии, среди которых выделяют варианты остеотомий основания первой плюсневой кости, клиновидной и серповидной остеотомий среднего отдела стопы в области кубовидной и ладьевидной кости, в т.ч. с сохранением суставов Шопара и Лисфранка, остеотомии пяточной кости. Однако по данным литературы выполнение указанных операций в качестве основных возможно лишь при динамической деформации лёгкой или средней степени выраженности с сохранением суставов стопы [33,85,217].

Среди изолированных артродезов в качестве метода коррекции в основном варусной или вальгусной и полой деформаций стопы выделяется артродез подтаранного сустава, предложенный немецким хирургом Nieni в

1905 году, и получившим своё распространении после 1913 года после работ G. G. Davisa. При исследовании данной методики рядом исследователей были отмечены высокий процент удовлетворительных результатов и низкая частота несращений (не более 5-10 %) [72,80,127,133,209]. Однако кадаверное исследование Hutchinson et al. показало, что артродез данного сустава значительно изменяет нагрузку на голеностопный сустав, что в конечном итоге может приводить к его патологии [123].

В свою очередь, изолированный артродез тарано-ладьевидного сустава и двухсуставной артродез, захватывающий таранно-ладьевидный и пяточно-кубовидный суставы, используются в подавляющем большинстве случаев только для коррекции плоско-вальгусной деформации, либо в ситуациях с параличами разгибателей пальцев и голеностопного сустава, но с сохранением мышц заднего отдела стопы [63,86,177,194].

В 1923 г. Edwin Ryerson впервые описал трехсуставной артродез, т.е. артродез подтаранного, таранно-ладьевидного и пяточно-кубовидного сустава, целью которого являлось создание ровной, устойчивой стопы, пригодной для прямохождения у пациентов с паралитическими деформациями стоп [184]. В настоящее время это предсказуемая и классическая процедура при коррекции многоплоскостной деформации стопы особенно у пациентов с лишним весом. Хирургическая техника выполнения данной процедуры имеет ряд модификаций, которые строятся вокруг оперативных доступов к указанным суставам: техника одного медиального или латерального доступа или техника двух доступов (латерального и медиального), а также артроскопические техники. Сравнение модификаций между собой не показало существенных различий, а результаты самой процедуры показали высокую эффективности в коррекции деформаций заднего и среднего отдела стопы [33,38,41,57,126,163,175,206,217].

Выраженные дегенеративно-дистрофические изменения суставов заднего отдела стопы и голеностопного сустава с нарушением их функции и болевым синдромом на фоне существенных ригидных деформаций стоп

является показанием для выполнения 4-х суставных артродезов, или панартродезов, однако сама процедура несёт в себе высокие риски различных послеоперационных осложнений [27,98,106,146,210].

Несмотря на показания, одноэтапное артродезирование, как и операции на мягких тканях, не всегда позволяет добиться полного исправления выраженных деформаций. Кроме того, ввиду сложной оперативной техники самым типичным осложнением данной операции является несращение суставных поверхностей костей, встречающееся по различным данным в 5-30% случаев, что в свою очередь повышает и без того немалые риски рецидива деформации, а также ведёт к необходимости повторных операций [134,178,187]. К тому же при исправлении многоплоскостных деформаций часто наблюдаются некрозы кожи, инфекционные и нервно-сосудистые осложнения [71,135].

В то же время, выполнение только артродезирования без восстановления мышечного баланса, также не приводит к хорошим результатам [38, 106, 115]. По мнению большинства авторов, причинами рецидивов деформаций являются ошибки не только технические, допущенные в ходе операции, но и тактические, в период планирования хирургического вмешательства, кроме того в литературе встречаются упоминания об остаточных деформациях [147,148,159]. При этом страдают все функции стопы, что неблагоприятно сказывается на качестве жизни, социальной адаптации и требует дополнительной коррекции в отдалённом послеоперационном периоде [38,149].

Аппараты внеочаговой фиксации

С созданием и распространением аппаратов наружной чрескостной фиксации появилась возможность постепенной коррекции компонентов деформации, что привело к определённым преимуществам. Во-первых, постепенная коррекция в случаях сохранения приемлемой анатомии суставов и костей позволила отказаться от выполнения артродезов и остеотомий, сохраняя некоторое функционирование голеностопного сустава и суставов стопы. Кроме

того, меньшее интраоперационное воздействие на ткани ведёт к лучшему послеоперационному восстановлению с меньшей частотой инфекционных осложнений. Во-вторых, избегается острое растяжение сосудисто-нервных структур, что позволяет добиться полной коррекции деформации вне зависимости от её выраженности без необходимости повторных оперативных вмешательств [148,171,188]. Наконец, аппараты наружной фиксации служат также и надёжными иммобилизирующими устройствами, позволяющими удержать достигнутой коррекции на необходимый срок [149].

Первые сообщения о применении аппаратов наружной фиксации в лечении деформаций стоп стали появляться в 1960-х годах, что неоспоримо связано с именем Г. А. Илизарова и развитием метода использования разработанного им компрессионно-дистракционного аппарата [3,22]. Затем появился ряд других аппаратов наружной фиксации, среди которых выделяется шарнирно-дистракционный аппарат, позволяющий благодаря проведению спицы через ось вращения голеностопного сустава сохранять функцию голеностопного сустава в процессе коррекции деформаций стоп [23,33,171].

В 1996 г. Оганесян и др. представили результаты использования дистракционного аппарата Волкова-Оганесяна у 65 пациентов (83 стопы) с эквинополоварусной деформацией стопы, развивавшейся после травм, полиомиелита, нелеченой косолапости или при болезни Шарко-Мари-Тута. При средней продолжительности наблюдения в 10 лет авторы получили 59 хороших, 20 удовлетворительных и 4 неудовлетворительных результатов [171].

Хорошие результаты использования шарнирно-дистракционного аппарата Волкова-Оганесяна при мионейрогенных деформациях с сопутствующими осложнениями в виде нейротрофических расстройств, грубых кожных рубцов, хроническим остеомиелитом и пр. продемонстрировал в своей работе Левин А. Н.. Выполнив коррекцию 79 стоп без каких-либо дополнительных вмешательств, автор пришёл к выводу,

что данный метод показан при наличии отягощающих факторов, способных создать проблемы при выполнении открытых оперативных методик [33].

По мнению многих авторов возможности применения аппаратов наружной фиксации в качестве основного варианта при коррекции стойких деформаций стоп являются ограниченными, вследствие чего они предлагают их использование в качестве иммобилизирующего устройства после предварительных открытых хирургических вмешательств.

В частности, Choi et al. в ряде своих исследований с 2001 по 2004 года сообщили о потенциальных преимуществах использования аппарата Илизарова в лечении пациентов со сложными, многокомпонентными деформациями, а также с сопутствующими повреждениями мягких тканей. При этом некоторым пациентам выполнялись дополнительные вмешательства на костях и мышечно-сухожильных структурах [74,75,76]

Kucukkaya et al. описали эффективность выполнения V-образной остеотомии среднего отдела стопы с последующей фиксацией аппаратом Илизарова и постепенной коррекцией у 8 пациентов (9 стоп) с неврологическими деформациями стоп. При среднем наблюдении в течение 42 месяцев отмечен один неудовлетворительный результат, а серьёзных осложнений выявлено не было. Однако авторы отметили большую сложность выполнения данного хирургического вмешательства [145]. О схожих результатах сообщили в своей работе Kocaoglu et al., которые использовании комбинации различных видов остеотомий с последующей фиксацией аппаратом Илизарова при деформациях стоп у 22 пациентов (23 стопы). В заключении авторы пришли к выводу, что метод Илизарова позволяет успешно корректировать сложные деформации стоп особенно ранее неудачно прооперированных, хотя также как и в предыдущем исследовании отметили технические трудности выполнения операции [135].

Lee et al. использовал метод Илизарова в качестве основного в лечении 29 стоп у 26 пациентов с эквинополоварусной их деформацией, вызванной различными неврологическими расстройствами, при этом в 9 случаях

выполнялось дополнительное вмешательство только на мягких тканях, а в оставшихся 20 – потребовалось вмешательство на костях и суставах. Оценив результаты, авторы сделали вывод, что постепенная коррекция деформации методом Илизарова позволяет в большей степени добиваться хороших результатов, однако для снижения риска рецидива (что наблюдалось в 4-х случаях) после демонтажа аппарата может потребоваться незначительная гиперкоррекция, а также необходимо в первое время фиксировать голеностопный сустав и стопу ортезом в ночное время [149].

В свою очередь, Emara K. et al. в лечении деформаций стоп применяли дозированную коррекцию аппаратом Илизарова после выполнения трехсуставного артродеза. После демонтажа аппарата подтаранный сустав фиксировали канюлированными винтами, введёнными перкутанно. Однако, в этом исследовании отмечено 10,2 % плохих результатов [95].

Ferreira et al. привел данные лечения 54 пациентов с тяжёлыми стойкими деформациями стоп. Авторами в различных сочетаниях выполнялось чрескожное рассечение ахиллова сухожилия, сухожилия задней большеберцовой мышцы, подошвенной фасции, поперечная остеотомия средней части стопы, трехсуставной артродез с последующей постепенной коррекцией стопы в аппарате наружной фиксации. Только в 68 % наблюдений результат расценён как хороший, а в 2 случаях пришлось в последующем прибегнуть к ампутации [98,99].

Среди осложнений использования аппаратов наружной фиксации отмечаются в основном инфекция в местах проведения спиц и пинов и нестабильность аппарата, которые в подавляющем большинстве случаев удаётся купировать без хирургического вмешательства [135,149].

Таким образом, выбор хирургического вмешательства при стойких выраженных деформациях стоп далеко не однозначен, а результаты лечения не всегда внушают оптимизма.

Система реабилитации

Работ, посвящённых этому аспекту проблемы, очень мало, однако успешное лечение сложной ортопедической деформации невозможна без активного осознанного сотрудничества пациента, точного выполнения врачебных рекомендаций. В связи с этим можно выделить послеоперационный реабилитационный период, имеющий большое значение.

Реабилитационная программа должна осуществляться комплексно, охватывая не только ортопедические, но и социально-психологические, общесоматические аспекты. При этом абсолютно необходимо партнёрство врача и пациента, без которого невозможно достижение хорошего результата.

Относительно ортопедического направления задач реабилитации в литературе приводится много разнообразных вариантов, что связано с описанном выше многообразием применяемых методик [83,93,94].

В то же время можно выделить некоторые общие моменты.

Реабилитация делится на два, сменяющих друг друга, периода: иммобилизационный и постиммобилизационный. Главными задачами первого периода является достижение регенерации тканей в области оперативного вмешательства с улучшением кровообращения и повышением общего тонуса организма. Обязательно выполнение упражнений, направленных на поддержание мышечного тонуса и подвижности нефиксированных суставов. В первые дни после хирургического вмешательства нагрузка на оперированную конечность ограничивается с помощью использования костылей, однако затем большое значение имеет постепенная дозированная нагрузка с контролем правильной постановки стопы. При этом в фокусе пациентов с алкогольной полинейропатией не следует забывать и о медикаментозной и нутритивной поддержке, обсуждаемых ранее [95,98,101]. Реабилитация второго периода направлена на постепенное восстановление функций стопы, в особенности опорно-рессорной, улучшение подвижности сохранённых суставов, а также на укрепление мышц стопы и голени. В данном периоде рекомендуется

использование стелек, посещение бассейна, массаж стоп и голеней, использование различных тренажёров под присмотром инструкторов ЛФК. Основной целью постиммобилизационного периода реабилитации является восстановление по мере возможности правильной и безболезненной ходьбы[132,136].

Резюме

Анализ литературы показал, что в отношении лечения пациентов с деформациями стоп на фоне алкогольной полинейропатии отсутствуют единые общепризнанные подходы к выбору рациональной лечебной тактики, и прежде всего – варианта хирургического вмешательства при стойких деформациях.

Консервативные методы не позволяют в большинстве случаев вернуть пациенту удовлетворяющее его качество жизни. Оперативные вмешательства, несмотря на постоянно расширяющиеся технические возможности, по-прежнему часто приводят к рецидивам и неудовлетворительным результатам. Главной причиной этого является нерациональная тактика. Определение показаний и выбор характера оперативного вмешательства основаны в значительной степени на личном опыте и предпочтениях хирурга, и не регламентируются чётким алгоритмом. Большинство публикаций посвящено какой-либо одной методике, которая авторам представляется самодостаточной. Сообщения о сочетании таких методик с обоснованием их комбинаций встречаются редко и не носят систематического характера.

Вместе с тем, операции на мягких тканях или костных структурах, выполненные не в сочетании, а в качестве единственного вмешательства, не позволяют в большинстве случаев полностью устранить все компоненты деформаций и приводят к частым рецидивам.

Недостаточное внимание уделяется также коррекции социально-психологического статуса пациентов в предоперационном периоде и оценке их реабилитационного потенциала для прогнозирования результатов

планируемых операций, определения их объёма и оценки оправданности операционного риска.

Таким образом, несмотря на свою очевидную необходимость, комплексный подход к лечению пациентов с АПН на основе четкой общей стратегии, применение эффективного сочетания корректирующих оперативных методик и последующей реабилитации не нашел пока широкого применения в клинической практике, что и обусловило актуальность данной работы.

ГЛАВА 2. МАТЕРИАЛ И МЕТОДЫ

За период с 2016 по 2021 гг. в консультативных центрах ГКБ № 67 им. Л. А. Ворохобова г. Москвы и УКБ 1 Первого МГМУ им. И. М. Сеченова, которые являются клиническими базами кафедры травматологии, ортопедии и хирургии катастроф института клинической медицины ФГАОУ ВО Первый МГМУ им. И. М. Сеченова МЗ РФ (Сеченовский университет) нами проконсультировано 94 пациента с деформациями стоп на фоне алкогольной полинейропатии.

Критерии включения в исследование:

- устойчивое эквинусное положение стопы, сохраняющееся при попытке опоры на ногу или пассивного ее разгибания до положения не менее 130°;
- отказ пациента от приема алкоголя;
- мотивация пациента на существенное улучшение своего ортопедического статуса, его информированное согласие на оперативное вмешательство и этапное лечение, а также готовность осознанно выполнять предписанный режим

Критерии невключения играли значительную роль среди наших пациентов и были обусловлены преимущественно противопоказаниями к выполнению реконструктивных операций, которые определяли в соответствии с разработанным нами алгоритмом, приведенным в главе 3. Основными факторами, которые учитывали при определении противопоказаний к хирургическому вмешательству, были следующие:

- трофические язвы в области стоп с серозно-гнойным отделяемым;
- резко сниженная пульсация на артериях стопы; ярко выраженные ишемические расстройства дистальных отделов стопы с сомнительной жизнеспособностью ее пальцев;

- декомпенсированные общесоматические и сосудистые заболевания, требующие активного лечения и являющиеся общими противопоказаниями к проведению анестезии (ишемическая болезнь сердца, сахарный диабет, облитерирующий атеросклероз);

- психическая неадекватность, не позволяющая соблюдать рекомендации по режиму лечения в послеоперационном периоде;

- социально-бытовые условия, исключающие возможность соблюдения предписанного режима и адекватного ухода за наложенным аппаратом чрескостной фиксации (отсутствие постоянного жилья, крайняя неряшливость).

Критерием исключения являлось несоблюдение пациентом предписанного режима в процессе наблюдения, в том числе – возобновление приема алкоголя в период лечения.

2.1. Характеристика пациентов

При первичном осмотре оценивали ортопедический, общесоматический, психический и социальный статус пациентов в комплексе, определяя в соответствии с разработанным нами алгоритмом показания и противопоказания к выполнению хирургической коррекции деформации стопы.

Из первично обследованных 94 обратившихся пациентов показания к оперативному вмешательству с целью коррекции выявленных деформаций определены у 86 человек (91,5 %), из которых в 59 случаях (62,8 %) выявлены противопоказания к операции в соответствии с критериями невключения, 1 пациент (1,1 %) отказался от предложенной операции, а 26 (27,6 %) были прооперированы в соответствии с разработанным нами алгоритмом. 8 пациентам (8,5 %) с начальными стадиями деформаций было рекомендовано консервативное лечение (рисунок 2.1)

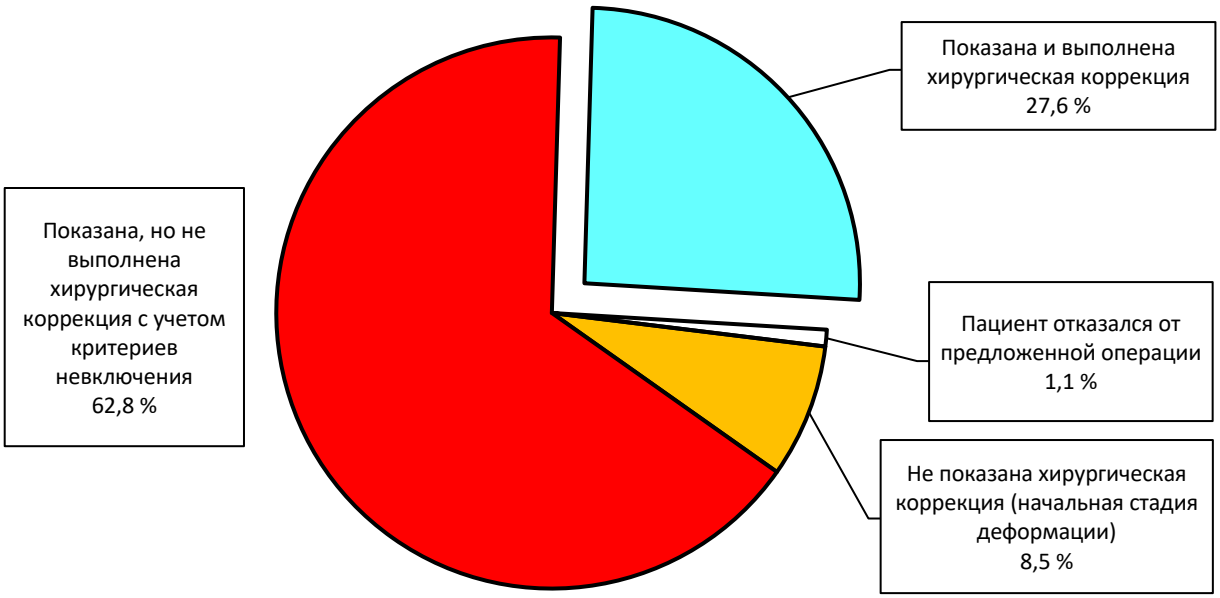

Рисунок 2.1 -Лечебная тактика у проконсультированных пациентов

Из 26 прооперированных пациентов у 23 человек (88,5 %) в соответствии с показаниями были выполнены операции на обеих стопах. Таким образом, под наблюдением находились 26 пациентов: 20 женщин (76,9 %) и 6 мужчин (23,1 %) в возрасте от 39 до 53 лет (средний возраст – 46,4 ± 9,2 лет) (таблица 2.1), у которых было выявлено 49 стоп с деформациями, подлежащими хирургической коррекции. Несмотря на то, что почти все наши пациенты (88,5 %) были трудоспособного возраста, никто не работал. У всех пациентов была оформлена группа инвалидности (таблица 2.1).

Таблица 2.1 - Возраст пациентов

	До 40 лет	41-50 лет	51-60 лет	Свыше 60 лет	Всего
Кол-во пациентов	1	14	7	4	26
%	3,8	53,9	26,9	15,4	100

Все пациенты ранее систематически употребляли алкоголь на протяжении более 5 лет, при чем в среднем этот срок составил 14,73 ± 3,44 года (рисунок 2.2).

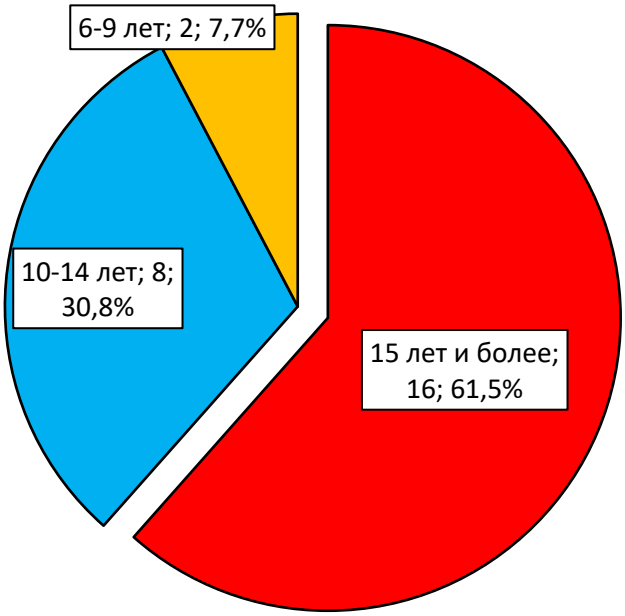

Рисунок 2.2 - Длительность систематического употребления алкоголя пациентами

В отношении деформаций стоп длительность анамнеза можно было определить с невысокой точностью, так как многие пациенты на фоне хронической алкогольной интоксикации и энцефалопатии с трудом фиксировали эти сроки. Однако удалось установить, что с того момента, как пациенты начали ощущать существенные затруднения в ходьбе и визуально отмечать деформации стоп, прошло от 3 до 12 лет (средний срок 7,1 ± 1,2 лет) (рисунок 2.3).

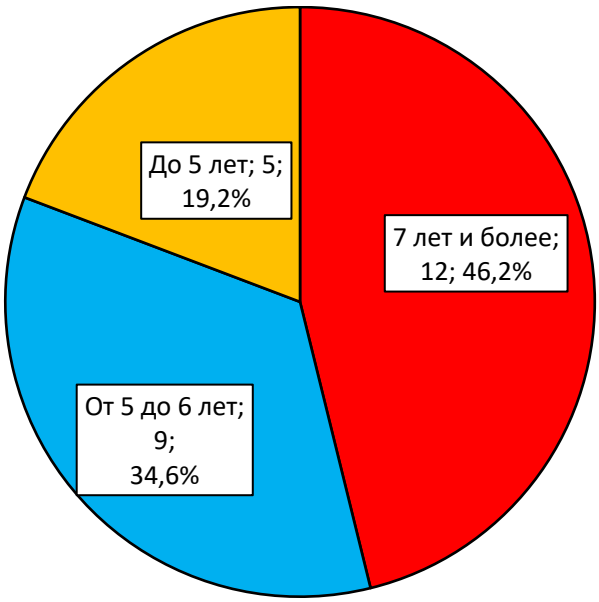

Рисунок 2.3 - Давность возникновения деформаций стоп (со слов пациентов)

Обращает внимание, что у многих пациентов (15 человек из 26, или 57,7 %) отмечали жалобы на периферические неврологические нарушения и деформации стоп существенно раньше, чем им был поставлен соответствующий диагноз. Им проводили лечение алкоголизма и соматических заболеваний, не обращая должного внимания на состояние нижних конечностей. Запоздалое ортопедическое лечение не могло не сказаться на тяжести деформаций, с которыми пришлось столкнуться впоследствии.

2.2. Клиническое обследование

Общее обследование

Общее обследование включало в себя стандартный комплекс (лабораторные анализы, рентгенография грудной клетки, осмотр терапевтом), а также дополнительный осмотр неврологом и наркологом.

Поскольку у пациентов, как правило, при общем обследовании обнаруживались сразу несколько сопутствующих заболеваний, общее их число составило 111 у 26 пациентов (в среднем по 4,3 на человека) (таблица 2.2).

Таблица 2.2 - Сопутствующие заболевания

Вид заболевания	Кол-во заболеваний	Кол-во пациентов
Заболевания желудочно-кишечного тракта	25 (22,5 %)	25 (96,2 %)
Венозная недостаточность (варикозное расширение вен)	24 (21,6 %)	24 (92,3 %)
Заболевание сердечно-сосудистой системы	21 (18,9 %)	21 (80,8 %)
Заболевания дыхательной системы	18 (16,2 %)	18 (69,2 %)
Заболевания центральной нервной системы	9 (8,1 %)	9 (34,6 %)
Прочие	14 (12,6 %)	14 (53,8 %)
Всего	**111 (100 %)**	**26 (100 %)**

Результаты первичного общего обследования показали, что в общесоматическом статусе преобладают заболевания желудочно-кишечного тракта (96,2 %) венозная недостаточность (92,3 %) и заболевания сердечно-сосудистой системы (80,8 %) (рисунок 2.4).

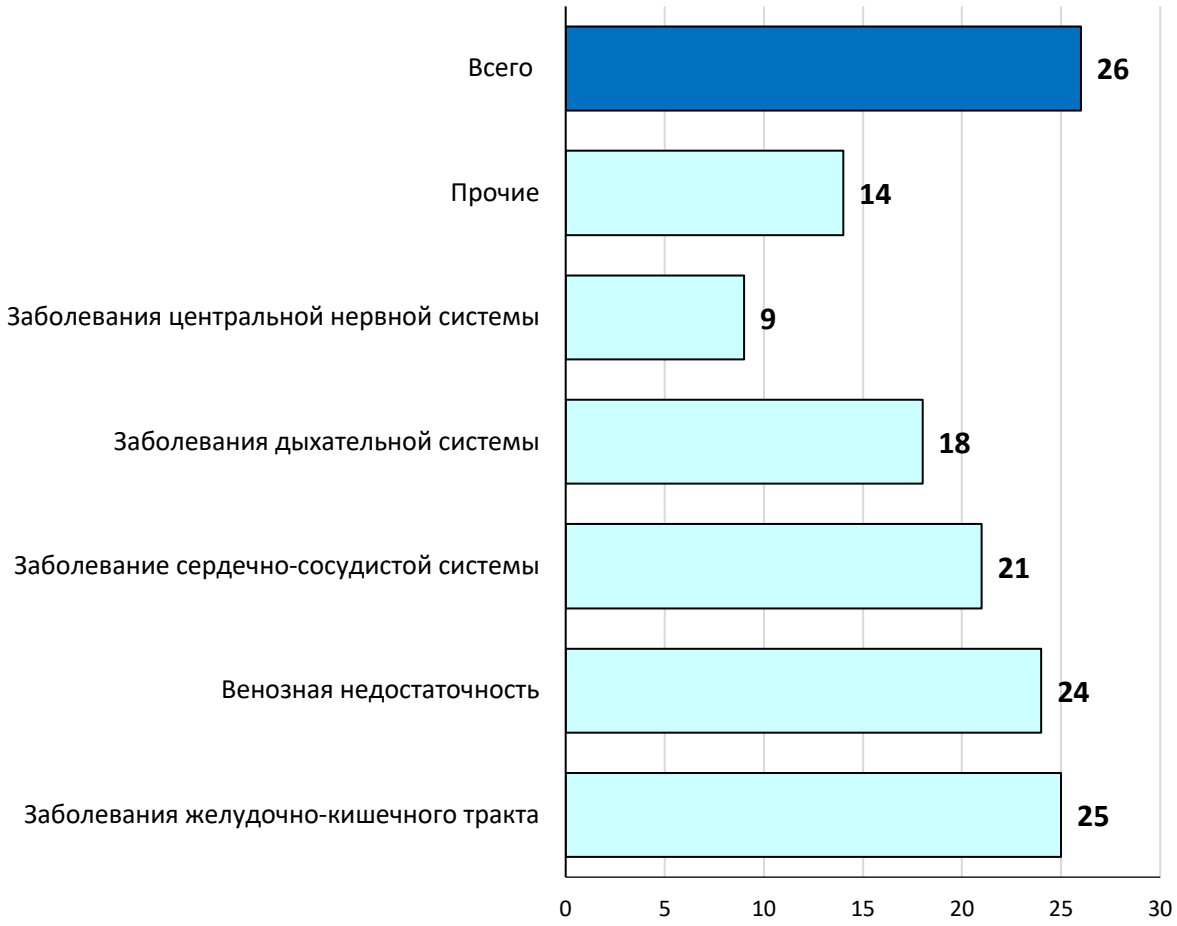

Рисунок 2.4 - Сопутствующие соматические заболевания, выявленные при первичном осмотре

В соответствии с критериями включения/невключения, все случаи выявленной патологии находились в стадии относительной компенсации, требовали лишь поддерживающей терапии и не влияли существенно на степень операционного риска.

Осмотр неврологом показал, что патология периферических нервов сводится к двум вариантам: поражение общего малоберцового нерва (85,7 %) и поражение глубокой ветви малоберцового нерва (14,3 %). Данные

клинического осмотра подтверждали результатами электронейромиографического исследования (ЭНМГ). Поскольку топическую диагностику проводили на каждой подлежащей оперативной коррекции конечности отдельно, то общее число наблюдений составило 46 (обе конечности у 23 пациентов и по одной конечности у 3 пациентов) (рисунок 2.5).

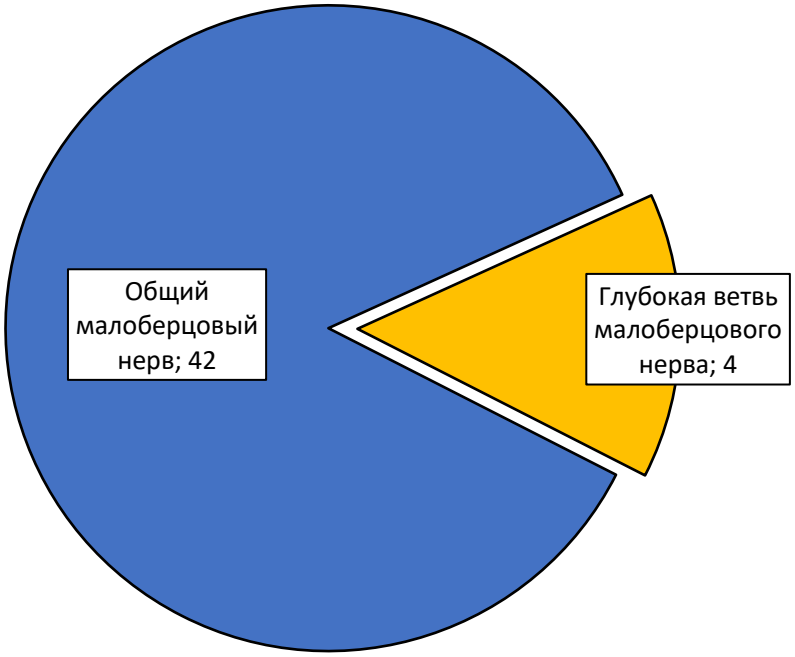

Рисунок 2.5 -Уровень поражения периферических нервов

Осмотр наркологом показал, что в отношении хронического алкоголизма все наши пациенты находятся в стадии ремиссии, что соответствовало критериям отбора в исследование.

Ортопедическое обследование

Обследование проводили комплексно с учётом данных анамнеза, осмотра, оценки походки (если пациент был способен ходить) и специфических симптомов. Полученные данные можно разделить на 2 группы – нарушения собственно опорно-двигательного аппарата и общие симптомы (таблица 2.3).

Таблица 2.3 -Данные клинического обследования пациентов

Признаки нарушений опорно-двигательной системы	Кол-во наблюдений	Общие симптомы (неврологические, сосудистые, трофические)	Кол-во наблюдений
Походка по типу «степаж» (способны к самостоятельной ходьбе 3 пациента)	2 из 3 (66,7%)	Бледность кожных покровов конечности	26 (100%)
Эквинусная установка стопы	26 (100%)	Гиперкератозы в областях тыльных поверхностей пальцев стоп, коленных суставов	26 (100%)
Полая деформация среднего отдела стопы	26 (100%)	Отсутствие оволосения на голени и стопе	26 (100%)
Сгибательные контрактуры пальцев	26 (100%)	Ониходистрофия, онихолизис	26 (100%)
Ригидность или качательные движения в голеностопном суставе и в суставах стопы	26 (100%)	Длительно не исчезающий «симптом пятна» на нижних конечностях	22 (84,6%)
Увеличение продольного свода стопы	26 (100%)	Пергаментная кожа	20 (76,9%)
Гипотрофия мышц голени	26 (100%)	Тремор нижних и верхних конечностей	20 (76,9%)
Невозможность осевой нагрузки на нижнюю конечность	26 (100%)	Участки гиперпигментации	15 (57,7%)
Предельно натянутое ахиллово сухожилие	22 (88,4%)	Выраженный венозный рисунок	11 (42,3%)
Предельно натянутый подошвенный апоневроз	20 (80,7%)	Атоничность кожных покровов (сниженный тургор)	10 (38,5%)
Приведение переднего отдела стопы	19 (73,1%)	Снижение/усиление чувствительности в области голени и стопы	7 (26,9%)
Супинация среднего и переднего отделов стопы	15 (57,7%)	«Рубиновые капли» по передней поверхности груди и живота	7 (26,9%)
Варусная установка пяточной кости	12 (46,2%)	Подкожные гематомы	5 (19,2%)
		Отечность конечностей, лица	3 (11,5%)

У 8 пациентов (30,7%) выявлена контрактура Дюпюитрена различной степени выраженности, что ограничивало возможность пользоваться костылями. Это соответствует данным литературных источников, отмечающих связь развития таких контрактур с длительной интоксикацией и полинейропатией.

2.3. Инструментальные исследования

Рентгенография

Рентгенографию считали базовым инструментальным исследованием, обязательным для нашего контингента пациентов. Исследование выполняли в переднезадней и боковой стандартных проекциях. Переднезадняя проекция позволяла оценить взаимоотношения голени и стопы, состояние голеностопного сустава и суставов среднего отдела стопы. Для сравнения выполняли боковую проекцию «здоровой» конечности, если такая имелась, однако это сравнение было малоинформативным, так как у 88,5 % наших пациентов выраженные деформации отмечены на обеих стопах, а у остальных противоположная опороспособная стопа также имела отклонения от среднестатистической нормы. После выполнения рентгенографии и установки предварительного диагноза мы приступали к трактовке полученных рентгенографических изображений.

У всех пациентов (100%) рентгенологически определялись признаки остеопороза с равномерным гомогенным снижением плотности губчатого вещества костей стопы, которые становились «стекловидными», с выраженной картиной коркового слоя. Выявление остеопороза у всех пациентов вполне объяснимо сочетанием нейротрофических изменений, длительным нарушением опороспособности конечности вследствие деформации стопы и длительной интоксикацией организма. Такое состояние кости необходимо было учитывать при выполнении операции и аппаратной фиксации достигнутой коррекции.

Кроме того, по рентгенограммам оценивали взаимоотношения костных компонентов стопы и голени (таблица 2.4).

Таблица 2.4 - Взаимоотношения костных фрагментов по данным рентгенографии

Показатель	1-я линия	2-я линия	Собственные данные	
			диапазон	Средние значения
Угол подошвенного сгибания	от бугра пяточной кости к головке 1 плюсневой кости	через продольную ось большеберцовой кости	150-180 °	171,3±7,6
Угол супинации стопы	через ось большеберцовой кости	перпендикулярна верхней части суставной поверхности блока таранной кости	30-65 °	50,9±10,1
Большеберцовоплюсневый угол (норма 90-95°) (рисунок 2.6)	через ось большеберцовой кости	через продольную ось 1 плюсневой кости	175-180°	178,2±2,1
Подтараннопл юсневый угол (норма 155-145°) (рисунок 2.7 а,б)	от наивысшей точки передней части подтаранного сочленения до наивысшей точки задней суставной фасетки	от центра головки первой плюсневой кости	45-55°	49,4±3,5

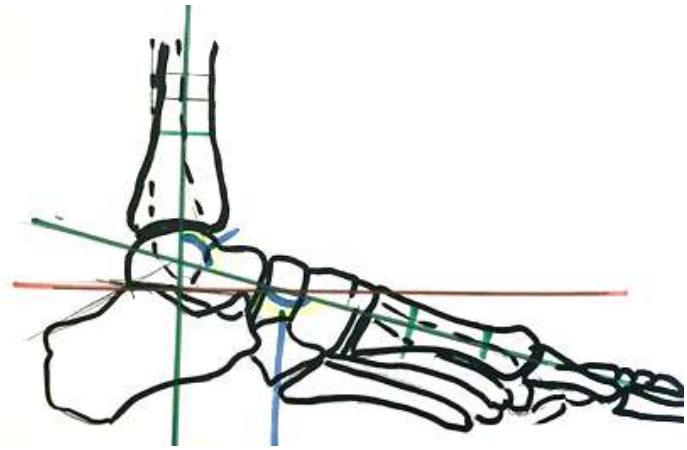

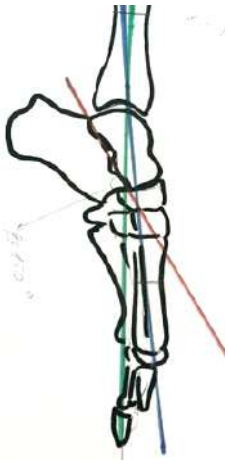

Рисунок 2.6 - Большеберцово-плюсневый угол

Рисунок 2.7 (а,б)- Подтаранно-плюсневый угол

Мы не использовали в нашем исследовании компьютерную томографию, так как рентгенографического исследования было достаточно для оценки костных структур стопы и голеностопного сустава.

Электронейромиографическое исследование (ЭНМГ)

Выполнение ЭНМГ было обусловлено необходимостью дифференциации уровня и степени поражения периферического нейромоторного аппарата, а также определения электрофизиологического состояния сегментарного аппарата и мышц.

Использовали стандартные протоколы исследования проведения по моторным и сенсорным нервам миографов «Diza» и «Keypoint», фирмы Dantec; Отводящие поверхностные электроды (стандартные одноразовые электроды) располагали на двигательной точке исследуемой мышцы и в месте её перехода в сухожилие. Оценивали параметры вызванной биоэлектрической активности (БЭА) мышцы: порог вызывания М- ответа это суммарный потенциал мышечных волокон, регистрируемый с мышцы при стимуляции иннервирующего ее нерва одиночным стимулом. В норме он представляет собой двухфазную кривую: первая фаза отрицательная (направлена вверх), вторая положительная (направлена вниз) порогом вызывания М -ответа называют интенсивность стимула, амплитуду, а также скорость проведения возбуждения по моторным волокнам.

Для оценки функционального состояния сегментарного аппарата использовали стандартные протоколы исследования поздних ответов (F и H-волн).

При поражениях периферических нервов любой этиологии скорость проведения импульсов, как правило, снижается, вызванные ответы нервов и мышц уменьшаются по амплитуде, растянуты во времени и изменены по форме. Для данной патологии характерен аксональный тип поражения нервов, когда при несущественном снижении скорости проведения по нерву в большей степени уменьшается амплитуда М-ответа или потенциала действия нерва (рисунок 2.8).

Motor Nerve Conduction:

Nerve and Site	Latency	Normal limits	Amplitude	Normal limits	Amplitude Ratio	Distance	Area Ratio	Conduction Velocity	Normal limits
N. peroneal.L	M. extensor digitorum brevis.L								
Ankle	11.3 ms	U 4.5	0.05 mV	L3.50	%	60 mm	%	m/s	
Fibula	17.0 ms		0.05 mV	L3.50	76.4 %	300 mm	39.2 %	53 m/s	L40.0
N. tibialis.L	M. abductor hallucis.L								
Tarsus	7.5 ms	U 4.5	0.1 mV	L3.50	%	60 mm	%	m/s	
Fossa poplitea	17.9 ms		0.1 mV	L3.50	144.5 %	330 mm	129.1 %	32 m/s	L40.0
N. peroneal.R	M. extensor digitorum brevis.R								
Ankle	ms		mV		%	mm	%	m/s	
Fibula	ms		mV		%	mm	%	m/s	
N. tibialis.R	M. abductor hallucis.R								
Tarsus	ms		mV		%	mm	%	m/s	
Fossa poplitea	ms		mV		%	mm	%	m/s	

F-Waves:

N. tibialis.L: M. abductor hallucis

M-Latency: 8.3 ms M-Amp: 0.0 mV

	Minimum	Maximum	Mean	Представленность	Скорость
F Latency	57.6 ms	71.8 ms	63.9 ms	93.8 %	37.3 m/s

Sensory Nerve Conduction:

Nerve and Site	Peak Latency	Normal limits	Amplitude	Normal limits
N. suralis.L				
Crus	5.6 ms	U 4.2	2 µV	L12.0
N. suralis.R				
Crus	ms		µV	

Рисунок 2.8 - Протокол ЭНМГ-исследования

Биомеханика ходьбы

Методика исследования биомеханики ходьбы предусматривает проведение сравнительных измерений при ходьбе по горизонтальной поверхности у одних и тех же пациентов в разные периоды наблюдения с одинаковым расположением датчиков и без внесения изменений в калибровку регистрирующих приборов.

Пациентам предлагали пройти по горизонтальной дорожке длиной 14 м, используя для регистрации параметров сенсоры фирмы Stedis. Регистрации подлежали: темп ходьбы, длина шага, средняя скорость, временные характеристики, кинематические параметры (угловые перемещения и скорости в основных суставах нижних конечностей), динамические характеристики (вертикальная и продольная составляющие главного вектора опорной реакции).

Попытки использовать методику определения биомеханики ходьбы у нашего контингента пациентов показали, что в наблюдаемых случаях они мало информативны. До операции пациенты были практически не в состоянии самостоятельно передвигаться, после первой операции на фоне поражения обеих стоп – передвигались только на костылях или ходунках, и только после демонтажа фиксирующих аппаратов и разрешения полной нагрузки на обе оперированные ноги без дополнительной фиксации становилось возможным провести исследование биомеханики. Вместе с тем, сравнивать полученные результаты было не с чем, так как проследить изменения в динамике у одного пациента не удавалось, а в группах наблюдения завершающие результаты имели большой разброс ввиду индивидуальных особенностей каждого пациента – местных, неврологических, общесоматических, психических.

В связи с этим после проведения исследования биомеханики ходьбы у 5 пациентов, мы отказались от дальнейшего использования данной методики, посчитав ее неприменимой к изучению динамики изменений у нашего контингента пациентов в процессе лечения.

2.4. Оценочные шкалы

Международная специальная шкала VAS FA

За основу мы взяли международную шкалу Visual Analogue Scale Foot and Ankle (VAS FA), так как, на наш взгляд, она в наибольшей степени соответствует нашим задачам (таблица 2.5).

Таблица 2.5 - Анкета для заполнения Visual Analogue Scale Foot and Ankle (VAS FA)

1. Как проблемы со стопой мешают при ходьбе?	-1- -2- -3- -4- -5- -6- -7- -8- -9- -10-
2. Часто ли возникает боль в состоянии покоя?	-1- -2- -3- -4- -5- -6- -7- -8- -9- -10-
3. Какая интенсивность боли в состоянии покоя?	-1- -2- -3- -4- -5- -6- -7- -8- -9- -10-
4. Часто ли возникает боль при физической активности?	-1- -2- -3- -4- -5- -6- -7- -8- -9- -10-
5. Насколько интенсивна боль при физической активности?	-1- -2- -3- -4- -5- -6- -7- -8- -9- -10-
6. Есть ли ощущение, что одна нога слабее другой?	-1- -2- -3- -4- -5- -6- -7- -8- -9- -10-
7. Возникли ли у вас мозоли на стопе/стопах?	-1- -2- -3- -4- -5- -6- -7- -8- -9- -10-
8. Существуют ли ограничения при движениях в голеностопном суставе/стопе?	-1- -2- -3- -4- -5- -6- -7- -8- -9- -10-
9. Есть ли ограничения при подъеме по ступенькам?	-1- -2- -3- -4- -5- -6- -7- -8- -9- -10-
10. Насколько проблемы со стопой влияют на вашу деятельность?	-1- -2- -3- -4- -5- -6- -7- -8- -9- -10-
11. Существуют ли трудности при вождении автомобиля (педали)?	-1- -2- -3- -4- -5- -6- -7- -8- -9- -10-
12. Долго ли вы можете стоять без проблем в стопе?	-1- -2- -3- -4- -5- -6- -7- -8- -9- -10-
13. Есть ли проблемы при стоянии на одной ноге?	-1- -2- -3- -4- -5- -6- -7- -8- -9- -10-
14. Как долго можете ходить без возникновения проблем в стопе?	-1- -2- -3- -4- -5- -6- -7- -8- -9- -10-
15. Останавливают ли вас от занятий спортом проблемы со стопой?	-1- -2- -3- -4- -5- -6- -7- -8- -9- -10-
16. В какой степени ограничена ваша повседневная активность?	-1- -2- -3- -4- -5- -6- -7- -8- -9- -10-
17. Останавливают ли вас от путешествий проблемы со стопой?	-1- -2- -3- -4- -5- -6- -7- -8- -9- -10-
18. Существуют ли проблемы с выбором обуви?	-1- -2- -3- -4- -5- -6- -7- -8- -9- -10-
19. Существуют ли ограничения ходьбы по неровной поверхности?	-1- -2- -3- -4- -5- -6- -7- -8- -9- -10-
20. Ощущаете ли вы снижение чувствительности в стопе/стопах?	-1- -2- -3- -4- -5- -6- -7- -8- -9- -10-

Анкета, основана на 20 вопросах, которые можно разделить на 3 категории: боль (4 вопроса), функция (11 вопросов); другие жалобы (5 вопросов). Для каждого вопроса возможно значение VAS от 0 до 10 баллов. Таким образом, общая сумма баллов (ответы на все 20 вопросов) составляет 0–200 баллов. Затем полученное общее значение делится на 20, в результате получается средний общий балл с возможными значениями от 0 до 10. Чтобы получить результат по отдельным категориям, общие значения вопросов категории делятся на количество вопросов (функция – на 11; боль – на 4; другие жалобы – на 5).

Поскольку для функции (n = 11) включено больше вопросов, чем для боли (n = 4) и других жалоб (n = 5), функция имеет больший вес для окончательной оценки, чем боль или другие жалобы.

Пациенту предлагают 20 вопросов с оценкой каждого ответа от 1 до 10 баллов, где 1 – это выраженная боль, невозможность выполнения той или иной функции, а 10 – наоборот, полное отсутствие каких-либо ограничений.

В случае отсутствия ответов, результаты по всей анкете или по категориям все равно можно получить, разделив общую сумму баллов на количество оставшихся вопросов. В то же время, в опроснике содержатся ряд вопросов, некоторые из которых для пациентов с ХАП неактуальны. Результаты анкетирования оценивали вручную с использованием прозрачного шаблона, который накладывали на анкетный лист и считывали значения баллов по отдельным вопросам. Затем значения вводили в персональный компьютер с использованием инструмента для расчёта результатов на основе электронной таблицы (Excel TM, Microsoft Inc.), который позволял рассчитывать результаты как общей оценки, так и по отдельным категориям.

Таким образом, максимальное значение среднего балла по данной шкале (сумма баллов при ответах на каждый вопрос по 10-балльной шкале, поделённая на количество вопросов) может составить 10, что будет свидетельствовать об идеально хорошем результате.

Клинические наблюдения позволили установить оценочные диапазоны, в рамках которых могут быть интерпретированы полученные суммы баллов. Таких диапазонов 4:

8,1-10 баллов – «отлично» - функция в полном объёме, ограничений для активной жизни нет;

5,1-8,0 баллов – «хорошо» - функция почти в полном объёме, ограничения для активной жизни умеренные.

3,1-5,0 баллов – «удовлетворительно» функция ограничена, однако пациент в состоянии жить и обслуживать себя самостоятельно.

0-3,0 баллов – «неудовлетворительно» - функция существенно ограничена, пациент передвигается с трудом, испытывает постоянные боли, нуждается в активном лечении.

Собственная шкала оценки (ШГСС АПН)

Контингент пациентов с ХАП, включенных в наше исследование, имел ряд особенностей как физического, так и психического статуса (энцефалопатия), в связи с чем использование шкалы VAS FA представляло определенные трудности. Они заключались в следующем.

1. Анкета VAS FA рассчитана в том числе на лиц, у которых нет существенных ограничений движений, в то время как у нашего контингента ограничения, как правило, были настолько выражены, что исключали возможность самостоятельной ходьбы. Поэтому ряд вопросов, содержащихся в анкете VAS FA, в таких случаях был не только не актуален (например, вопросы о вождении автомобиля или занятиях спортом), но и даже не вполне понятен пациентам.

2. В связи с алкогольной энцефалопатией у большинства наших пациентов, им не всегда было доступно заполнение анкеты, состоящей из большого количества вопросов, а также определение своих ощущений по 10-балльной шкале. В связи с этим при заполнении анкеты пациенты быстро

истощались, их ответы к концу анкетирования приобретали в значительной степени случайный характер, что влияло на оценку итогового результата.

3. Поскольку у нашего контингента пациентов достижение идеального функционального результата принципиально недостижимо, анкетирование по VAS FA в отношении полученных результатов гарантированно покажет весьма посредственную оценку, хотя пациент, который до операции вообще не мог самостоятельно передвигаться, может быть достигнутым результатом очень доволен. В связи с этим, нами модифицирована шкала VAS FA с учетом специфики пациентов. Осталось 12 вопросов, которые были переформулированы таким образом, чтобы на них можно было ответить только однозначно (таблица 2.6):

- «да» - 2 балла,
- «в незначительной степени» или «не знаю (затрудняюсь ответить)» - 1 балл

Таблица 2.6 -Расчет баллов по ШГСС АПН

	да	В небольшой степени или не знаю	нет
1. Мешают ли проблемы со стопой при ходьбе?	0	1	2
2. Трудно ли ходить по неровной поверхности?	0	1	2
3. Трудно ли ходить по лестнице?	0	1	2
4. Трудно ли стоять на месте?	0	1	2
5. Трудно ли стоять на одной ноге?	0	1	2
6. Есть ли ограничения при движении в голеностопном суставе/стопе?	0	1	2
7. Есть ли боль в состоянии покоя?	0	1	2
8. Есть ли боль при ходьбе (нагрузке на ногу)?	0	1	2
9. Есть ли мозоли на стопе?	0	1	2
10.Ограничивают ли стопы передвижение по дому?	0	1	2
11. Препятствуют ли проблемы со стопой выходить из дома?	0	1	2
12. Нуждаетесь ли вы в посторонней помощи при самообслуживании из-за проблем с ходьбой?	0	1	2

Эту шкалу мы назвали «Шкала голеностопного сустава и стопы при алкогольной полинейропатии» (ШГСС АПН). Максимальное количество баллов по данной шкале может составить 24, что будет свидетельствовать об идеально хорошем результате. Уменьшение суммы баллов означает ухудшение результата.

Клинические наблюдения позволили установить диапазоны оценок, в рамках которых определена интерпретация для полученных сумм баллов. Таких диапазонов 5:

22-24 балла – «отлично» - функция в полном объеме, ограничений для активной жизни нет;

15-21 балл – «хорошо» - функция почти в полном объеме, ограничения для активной жизни незначительные, однако пациенту приходится считаться с этими ограничениями;

9-14 баллов – «удовлетворительно» функция ограничена, однако пациент в состоянии жить и обслуживать себя самостоятельно, преодолевая ряд проблем;

3-8 баллов – «неудовлетворительно» - функция существенно ограничена, пациент передвигается с трудом, испытывает постоянные боли, нуждается в активном лечении;

0-2 балла – «катастрофично» - функция почти отсутствует, пациент не в состоянии передвигаться самостоятельно, требует постороннего ухода.

Шкала оценки качества жизни SF-36

Для оценки качества жизни мы использовали широко распространённую шкалу SF-36 Health Status Survey. Опросник включает 36 пунктов, которые оценивают качество жизни по двум основным показателям: душевное и физическое благополучие.

Результаты фиксируют в баллах от 0 до 100 (100 баллов – максимально благоприятный показатель) по 8 шкалам, составленных таким образом, что более высокая оценка указывает на более высокий уровень качества жизни (Приложение А).

Порядок анкетирования пациентов с помощью шкал и его результаты при первичном обследовании

В ходе первого визита (при первичном обследовании) каждую из специальных анкет (VAS FA и ШГСС АПН) пациенты заполняли дважды. Первый раз их просили отразить свое состояние на данный момент. Полученные при этом баллы считали «начальным результатом» (НР). Сразу после этого в тот же день просили еще раз заполнить эту анкету, указав в ней тот результат, который пациенты ожидают от предстоящего лечения и готовы расценить для себя как отличный. Полученные при этом баллы считали «желаемым результатом-1» ($ЖР_1$).

Кроме того, пациенты отвечали на вопросы анкеты качества жизни SF-36, что давало представление о степени существующих ограничений как в физической, так и в психологической сфере.

У большинства пациентов проводили коррекцию деформаций обеих стоп, причем операции выполняли последовательно: вначале исправляли деформацию одной стопы, и только после проведения курса лечения и восстановления ее опорности – оперировали другую ногу. Поскольку перед выполнением второй операции на контрлатеральной конечности завершенным можно было считать только первый этап лечения, считали нецелесообразным к этому времени оценивать физическую и социальную активность пациентов, однако предлагали им еще раз заполнить анкеты VASFA и ШГСС АПН, снова отразив в них свои пожелания к достижению окончательного результата лечения. Этот показатель считали «желаемым результатом-2» ($ЖР_2$); его определяли только у тех 23 пациентов, которым последовательно оперировали обе стопы.

После завершения наблюдения, подводя итог проведенному лечению, вновь заполняли анкеты VAS FA и ШГСС АПН, отражая фактически достигнутые показатели – «достигнутый результат» (ДР), а также отвечали на вопросы шкалы SF-36 (таблица 2.7).

Таблица 2.7 - График анкетирования пациентов

	1-й визит (первичное обследование)		Перед 2-й операцией	К концу наблюдения
VAS FA	+ (НР)	+ (ЖР$_1$)	+ (ЖР$_2$) у 23 человек	+ (ДР)
ШГСС АПН	+ (НР)	+ (ЖР$_1$)	+ (ЖР$_2$) у 23 человек	+ (ДР)
SF-36	+		--	+

Если с анкетой ШГСС АПН справились все пациенты, то при заполнении анкеты VAS FA у 5 пациентов возникли трудности, в связи с чем им пришлось помогать в заполнении. Анкета SF-36 оказалась слишком сложной для 7 пациентов, они существенно затруднились в ответах на некоторые вопросы.

По результатам первичного анкетирования получены следующие данные.

На вопросы шкалы VAS FA полностью смогли самостоятельно ответить только 80,8 % пациентов (21 человек из 26), остальные ответили только на 14-18 вопросов, что снизило достоверность полученного результата. Поскольку почти все пациенты практически не могли ходить, результаты были достаточно низкими, отражая выраженное нарушение функции.

В отношении «начального результата» (НР) сумма баллов среди тех, кто смог полностью ответить на все вопросы, составила 25,2 ± 2,1, а средний балл по данной шкале - 1,3 («неудовлетворительно»). Заполняя ту же шкалу с пожеланиями к результату планируемого лечения (ЖР$_1$), пациенты не рассчитывали не только на полное восстановление функции, но даже просто на хороший результат, показав средний балл 4,2, что соответствует оценке «удовлетворительно».

Аналогичная картина отмечена при заполнении разработанной нами анкеты ШГСС АПН, с которой справились все пациенты. Сумма баллов, отражающая начальный статус пациентов (НР), была крайне низкой,

колебалась от 0 до 5 баллов и в среднем составила 0,7 («катастрофично»). Пожелания же пациентов, отраженные при повторном заполнении анкеты ($ЖР_1$), составили от 13 до 17 баллов (в среднем - 15,5 балла, что находится у нижней границы оценочного диапазона «хорошо»).

Шкала SF-36, отражающая качество жизни пациентов на момент заполнения анкеты, имела среднее значение 33,5 ± 7,9 балла, что на 16,5 баллов ниже 50 % уровня, являющегося минимально приемлемым. Заслуживает внимания, что ни в одном наблюдении не отмечено значений по шкале SF-36 выше 40.

К моменту завершения лечения пациенты вновь заполняли все 3 шкалы, фиксируя свое состояние на этот момент. Такое анкетирование показывало «достигнутый результат» (ДР).

Сравнение «желаемого результата» (ЖР) и «достигнутого результата» (ДР) показывало удовлетворенность пациента проведенным лечением. Этот показатель назвали «итоговый результат» (ИР). Его вычисляли по формуле:

$$\textbf{ИР = ДР : ЖР x 100 \%}$$

Значение ИР ниже 95 % свидетельствовало о том, что результаты лечения не оправдали ожиданий пациента, значение в диапазоне от 95 до 105 % - в целом оправдали ожидания, и свыше 105 % - превзошли ожидания.

Такая оценка не всегда совпадает с объективной, так как ожидания пациента в зависимости от его общего статуса, психологических особенностей, общей физической и социальной активности могут быть как неоправданно завышенными, так и чересчур заниженными. Однако показатель ИР тем не менее отражает именно самый главный результат – удовлетворенность пациента, ради чего лечение и проводится.

2.5. Методы статистической обработки

Статистическую обработку данных проводили спомощью компьютерных программ Microsoft Excel версия 16.48 и IBMSPSS Statistics 27.0.1.0. Количественные данные представлены в виде средних значений. Для определения статистической значимости различий между двумя независимыми выборками использовали t-критерий Стьюдента для несвязанных совокупностей, в случаях проверки достоверности повторных исследований одной и той же группы использовался парный t-критерий Стьюдента для зависимых совокупностей. Статистически значимыми считались различия между показателями при уровне вероятности $p < 0,05$.

ГЛАВА 3. АЛГОРИТМ ОПРЕДЕЛЕНИЯ ОПТИМАЛЬНОЙ ТАКТИКИ И ИСПОЛЬЗОВАННЫЕ МЕТОДИКИ ЛЕЧЕНИЯ

3.1. Определение возможности оперативного вмешательства (показания и противопоказания)

Все наши пациенты имели тяжелые ригидные деформации на фоне периферических неврологических нарушений, которые не только существенно ограничивали функцию пораженных стоп, но и катастрофически снижали их качество жизни вплоть до утраты возможности к самообслуживанию. В связи с этим показания к хирургическому вмешательству были достаточно очевидными.

Тем не менее, показания к операции должны базироваться не на общем впечатлении врача, а на объективных критериях, которых мы выделили 5:

- уровень боли по 100-балльной шкале ВАШ;
- данные физикального обследования (внешние деформации, отеки, асимметрия);
- нарушения функции по разработанной нами шкале ШГСС АПН;
- периферический неврологический статус по данным ЭНМГ;
- данные рентгенологического обследования (сублюксация, асептические некрозы, остеофиты) (таблица 3.1).

По указанным 5 позициям суммируются полученные баллы. Сумма 0 баллов означает максимально благоприятный статус, сумма 20 баллов – максимально неблагоприятный. В зависимости от этого показания к операции определяли следующим образом:

- 1-5 баллов – нет необходимости в хирургической коррекции
- 6-10 баллов – показания относительные
- 11-15 баллов – показания отчетливые
- 16-20 баллов – показания абсолютные

Таблица 3.1 -Оценка показаний к хирургической коррекции деформаций стопы (раздел ДА)

		баллы
боль по 100-балльной ВАШ	сильная и очень сильная (> 56 по ВАШ)	4
	Выраженная (36-55 по ВАШ)	2
	умеренная (6-35 по ВАШ)	1
	нет боли (0-5 по ВАШ)	0
физикальное обследование (внешние деформации, асимметрия)	выраженные	4
	умеренные	2
	слабые	1
	отсутствуют	0
функция стопы по шкале ШГСС АПН	Неудовлетв (меньше 9 баллов)	4
	Удовлетв (9-14 баллов)	3
	Хорошо (15-21 балл)	1
	Отлично (22-24 балла)	0
периферический неврологический статус по данным ЭНМГ	неудовлетв	4
	удовлетв	3
	хорошо	1
	отлично	0
Рентгенологическое обследование сублюксация/асептический некроз/остеофиты/	выраженные	4
	умеренные	2
	слабые	1
	отсутствуют	0
ИТОГО		0-20

В то же время, при стойких деформациях стопы, вызванных алкогольной полинейропатией, необходимо учитывать еще ряд факторов, которые можно расценить как противопоказания к проведению комплексного лечения. У такого специфического контингента, которым являются хронические алкоголики (даже в стадии длительной ремиссии), необходимо учитывать социальный, психический, соматический и локальный статус (таблица 3.2).

Таблица 3.2 - Оценка противопоказаний к хирургической коррекции деформаций стопы (раздел НЕТ)

		Баллы
социальный статус	дезадаптирован	**5**
	в основном адаптирован	2
	полностью адаптирован	0
психический статус	нуждается в активной коррекции, не способен сотрудничать	**10**
	нуждается в поддерживающей терапии, способен сотрудничать с ограничениями	4
	Нет отклонений	0
соматический статус	хроническая патология, нуждающаяся в активном лечении	**5**
	хроническая патология, нуждающаяся в поддерживающей терапии	2
	хроническая патология в стадии ремиссии	1
	Без патологии	0
Трофические нарушения	трофические язвы и/или существенное снижение периферического кровотока (по данным допплерографии)	**6**
	нарушение трофики без дефектов кожных покровов и/или признаки умеренного нарушения периферического кровотока	2
	Нет нарушений	0
Отеки мягких тканей	выраженные отеки	**4**
	умеренные отеки	2
	Нет отеков	0
ВСЕГО		0-30

По указанным 5 позициям суммируются полученные баллы. Сумма 30 баллов означает максимально неблагоприятный статус, сумма 0 баллов – максимально благоприятный.

Возможность выполнения операции определяли, вычитая сумму баллов, полученную по разделу НЕТ («противопоказания») из суммы баллов, полученных по разделу ДА («показания»).

Полученный итог оценивали следующим образом:

13-20 баллов – операция возможна без ограничений

9-12 баллов – операция возможна на фоне корректирующего лечения в пред- и послеоперационном периоде

5-8 баллов – операция связана с повышенным риском

<5 баллов- операция противопоказана

Иллюстрацией того, как на практике работает данная система оценки, могут послужить следующие клинические примеры.

Пациентка Ш-ва, 43 лет (таблица 3.3).

Таблица 3.3 -Оценка возможности операции пациентки Ш-вой, 43 лет

Раздел ДА (показания)	**Раздел НЕТ (противопоказания)**
Боль – 2 балла	Социально адаптирована (0 баллов)
Деформации – 4 балла	Психический статус – без отклонений (0 баллов)
Функция стопы – 4 балла	Соматические заболевания, нуждающиеся в поддерживающей терапии (2 балла)
Неврологический статус – 3 балла	Нарушения трофики без дефектов кожных покровов с умеренным нарушением периферического кровотока (2 балла)
Рентгенологические изменения – 2 балла	Выраженные периферические отеки (4 балла)
Сумма – 15 баллов (операция показана)	**Сумма – 8 баллов**
Общий итог: 15 – 8 = 7 баллов	

Заключение: у данной пациентки операция связана с повышенным риском.

Если ее психический статус потребовал бы поддерживающей терапии (минус 4 балла, общий итог: 15 – 12 = 3 балла) или соматическая патология нуждалась в активном лечении (минус 5 баллов, общий итог: 15 – 13 = 2 балла), операция была бы противопоказана.

Пациентка Ц-ва, 39 лет (таблица 3.4).

Таблица 3.4 - Оценка возможности операции пациентки Ц-вой, 39 лет

Раздел ДА (показания)	**Раздел НЕТ (противопоказания)**
Боль – 4 балла	Социально дезадаптирована (5 баллов)
Деформации – 4 балла	Способна к сотрудничеству с ограничениями (4 балла)
Функция стопы – 4 балла	Соматические заболевания, нуждающиеся в активном лечении (5 баллов)
Неврологический статус – 4 балла	Нарушения трофики без дефектов кожных покровов с умеренным нарушением периферического кровотока (2 балла)
Рентгенологические изменения – 4 балла	Умеренные периферические отеки (2 балла)
Сумма – 20 баллов (операция абсолютно показана)	**Сумма – 18 баллов**
Общий итог: 20 – 18 = 2 балла	

Заключение: у данной пациентки операция противопоказана даже на фоне максимально выраженных деформаций в пораженной стопе.

Если бы ее психический статус не имел отклонений (0 баллов, общий итог 20 – 14 = 6 баллов) или не было соматических заболеваний (0 баллов, общий итог 20 – 13 = 7 баллов), то даже на фоне социальной дезадаптации операция была бы возможна, хотя и связана с повышенным риском.

Пациент К-в, 52 года (таблица 3.5).

Таблица 3.5- Оценка возможности операции пациента К-ва, 52 лет

Раздел ДА (показания)	**Раздел НЕТ (противопоказания)**
Боль – 4 балла	Социально адаптирован (0 баллов)
Деформации – 2 балла	Психический статус – без отклонений (0 баллов)
Функция стопы – 4 балла	Соматические заболевания в стадии ремиссии (1 балл)
Неврологический статус – 3 балла	Нарушения трофики без дефектов кожных покровов с умеренным нарушением периферического кровотока (2 балла)
Рентгенологические изменения – 2 балла	Умеренные периферические отеки (2 балла)
Сумма – 15 баллов (операция показана)	**Сумма – 5 баллов**
Общий итог: 15 – 5 = 10 баллов	

Заключение: у данного пациента операция возможна.

По представленному алгоритму было проведено обследование 94 пациентов, из которых в соответствии с указанными критериями отобраны для участия в исследовании 26 человек (27,7 %).

3.2. Хирургическая тактика

Одномоментное выведение стопы в среднефизиологическое положение при ригидных деформациях без оперативного вмешательства невозможно, так как сформировавшиеся контрактуры носят тендогенный, а в ряде случаев – и артрогенный характер. Однако, определение оптимальной хирургической тактики фактически сводилось к поиску баланса ответов на два разнонаправленных вопроса:

1) Какой объем оперативного вмешательства является необходимым для достижения хорошего результата лечения?

2) Какой объем оперативного вмешательства можно считать допустимым (безопасным), особенно в случаях тяжелых ригидных деформаций?

Избранная тактика должна учитывать одновременно ответы на оба этих вопроса, которые находятся в некотором противоречии друг с другом: достижение хорошего результата требует максимальной коррекции, а соблюдение безопасности выполняемых манипуляций предусматривает ряд ограничений.

В качестве «базовых» вмешательств, которые мы считали обязательными во всех случаях, выполняли удлинение ахиллова сухожилия, парциальную тенотомию подошвенного апоневроза из малоинвазивного доступа, а также выведение стопы из порочного положения с фиксацией достигнутого положения аппаратом Илизарова.

Удлинение ахиллова сухожилия

Под спинальной анестезией в позиции пациента на спине с фиксацией оперированной конечности в положении разгибания голени и максимально возможной тыльной флексии стопы выполняли заднемедиальный дугообразный доступ к натянутому ахиллову сухожилию длиной около 10 см. После послойного рассечения подкожно-жировой клетчатки и фасции визуализировали данное сухожилие, которое затем выделяли на протяжении всей кожной раны. Производили его Z-образное рассечение: вначале скальпелем на 1 см выше пяточного бугра делали надрез медиальной половины сухожилия (что связано с варусной установкой стопы), затем сухожилие от точки первого надреза рассекали в средней трети в проксимальном направлении, не доходя около 1-1,5 см до сухожильного-мышечного перехода, а в конце выполняли второй надрез уже наружной половины сухожилия на 1 см ниже мышечных волокон трехглавой мышцы (m. triceps surae). Далее проводили максимально возможное выведение стопы из эквинусного положения, после чего концы сухожилия, удлинённого на 7-

14 см, сшивали «бок в бок». Рану послойно ушивали, накладывали асептическую повязку (рисунок 3.1 а-г).

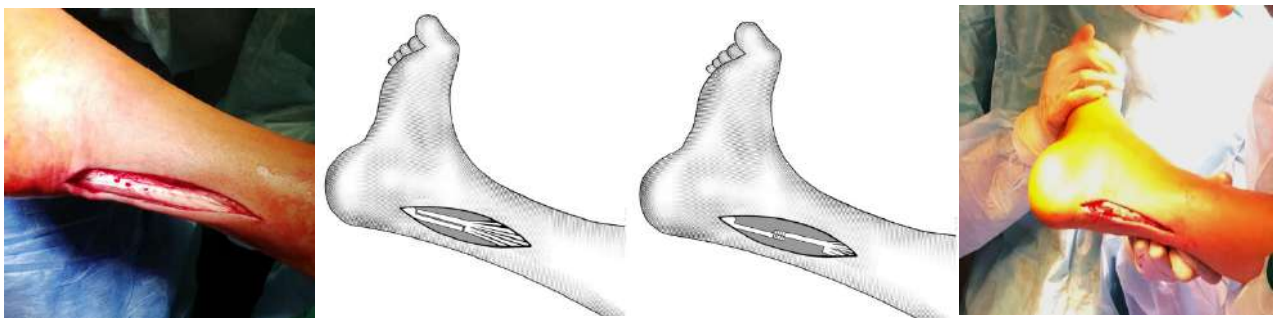

а б в г

Рисунок 3.1 (а-г) - Этапы операции удлинения ахиллова сухожилия:
а) доступ; б) Z-образное рассечение сухожилия; в) наложение сухожильных швов; г) завершение операции с коррекцией эквинусной установки стопы

Малоинвазивное выполнение тенотомии считали менее целесообразным ввиду того, что такая операция приводит к ограничениям возможности сгибания стопы.

Открытое удлинение ахиллова сухожилия было выполнено на 45 стопах из 49 (91,8 %), в остальных 4 случаях (8,2 %) с целью минимизации времени и объема операции выполнена подкожная тенотомия.

Рассечение подошвенного апоневроза

После дополнительной обработки подошвенной поверхности стопы, в положении максимальной ее тыльной флексии выполняли подкожное рассечение наиболее напряжённых порций подошвенного апоневроза тенотомом или скальпелями № 11 или № 15. Ушивание ран в виду их малого размера не производили; накладывали асептические повязки (рисунок- 3.2 а-в).

а б в

Рисунок 3.2 (а-в) - Парциальное рассечение подошвенного апоневроза – доступы и схема операции

В наших наблюдениях данную операцию выполнили во всех 49 наблюдениях.

Выведение стопы из порочного положения

Задачей считали выведение стопы из положения эквинуса в положение гиперкоррекции, то есть до значений меньше 90° (оптимально до 80-85°), то есть придание стопе положения умеренной тыльной флексии (разгибания). Это основано на неизбежном регрессе достигнутой коррекции после начала самостоятельной ходьбы. В то же время, одномоментно на операционном столе выполнение такой коррекции считали опасным из-за перерастяжения мягких тканей, что чревато усугублением нарушений периферического кровотока и тканевыми некрозами – особенно у наших пациентов, для которых характерны изначальный дефицит кровотока и трофические нарушения. Поэтому в ходе операции стремились добиться коррекции положения стопы только до 120-125°, причем допустимым считали одномоментное выведение стопы не более, чем на 40° от начального положения, что подтверждалось контролируемым интраоперационно состоянием периферического кровотока. Достигнутый угол коррекции измеряли непосредственно в ходе операции, для чего использовали угломер, который стерилизовали вместе с хирургическими инструментами (рисунок 3.3).

Рисунок 3.3 - Угломер

После операции коррекцию продолжали уже этапно с помощью наложенного аппарата внешней фиксации до требуемого уровня.

В то же время, не у всех пациентов удавалось добиться даже такой коррекции. Принципиальным мы считали проведение манипуляции одномоментного выведения стопы из порочного положения на операционном столе без значительных усилий, чтобы не получить дополнительных повреждений – в том числе – переломов на фоне выраженного остеопороза (рисунок 3.4).

Рисунок 3.4 -Выведение стопы из порочного положения на операционном столе

Если вывести стопу до положения, которое мы считали приемлемым, без значительных усилий не представлялось возможным, прибегали к дополнительным хирургическим вмешательствам, выполняя костные частичные резекции с артродезированием.

Фиксация аппаратом Илизарова

Обязательным этапом оперативного вмешательства, который был выполнен во всех 49 случаях, был монтаж аппарата Илизарова, состоящий из двух опорных колец на голени с фиксированными в каждом из них двумя перекрещивающимися спицами соответственно, а также полукольца на переднем отделе стопы с двумя спицами, проведёнными через плюсневые кости, и полукольца на заднем отделе стопы с двумя спицами, проведёнными через пяточную кость (рисунок 3.5 а-в).

а б в

Рисунок 3.5 (а-в) - Фиксация положения стопы аппаратом Илизарова

Фиксацию стопы в аппарате осуществляли в положении максимально достигнутой коррекции. Компоновка аппарата позволяла постепенное продолжение выполнения коррекции в послеоперационном периоде. Мы считали такую коррекцию в аппарате важной возможностью и необходимым действием, которое позволяло минимизировать травматичность одномоментного выведения стопы в ходе операции, добиваясь постепенной коррекции стопы до положения 90° в течение 3-4 недель. Для достижения

положения «гипрекоррекции» чаще всего требовалась ещё 1 неделя коррекции в аппарате.

Точности позиционирования спиц и монтажа аппарата придавали большое значение, так как остеопороз создавал повышенную опасность миграции спиц.

Корригирующий артродез

При крайне ригидных деформациях, допускающих только качательные движения минимальной амплитуды, а также при варусном положении пяточной кости, превышающим 15°, создается ситуация не только затрудненного выведения стопы до приемлемого положения, но и высокой вероятности рецидива деформации.

Если операции на мягких тканях не позволяли вывести стопу больше, чем до 125°, а также при необходимости предполагаемого удлинения ахиллова сухожилия более, чем на 12 см, выполняли трехсуставной артродез по традиционной методике.

Из наружного дугообразного доступа типа «Кохера», после рассечения подкожно-жировой клетчатки и фасции производили выделение таранно-пяточного (подтаранного), пяточно-кубовидного и таранно-ладьевидного суставов. Далее выполняли резекцию суставных поверхностей, участвующих в образовании вышеуказанных суставов. После выведения стопы в правильное положение выполняли зарубки на костных поверхностях для лучшего сращения. Раны обильно промывали антисептиками и послойно ушивали наглухо, накладывали асептические повязки (рисунок 3.6 а-в).

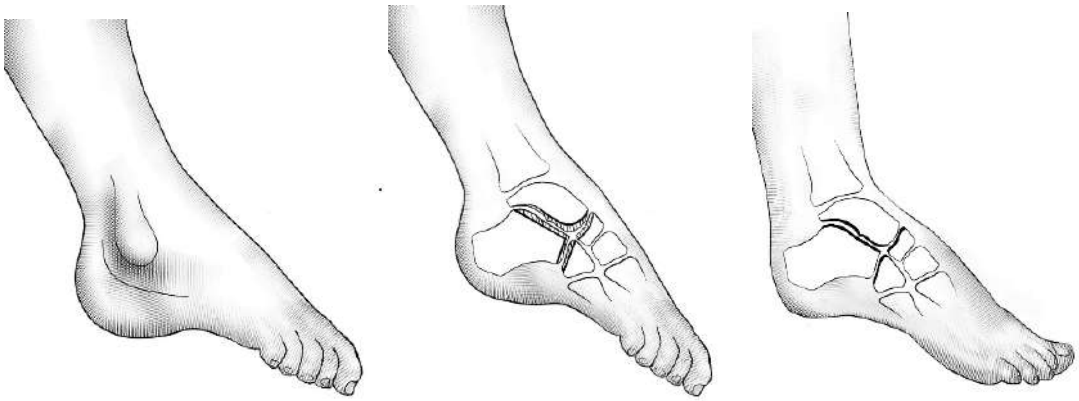

а б в

Рисунок 3.6 (а-в) - Трехсуставной артродез:

а – доступ, б –резекция суставных поверхностей, в – частичное выведение стопы из положения эквинуса

Фиксация стопы после трехсуставного артродеза с помощью спицевого аппарата требовала внесения определённых корректив в его компоновку, которые заключались в проведении дополнительной консольно закреплённой спицы через бугор пяточной кости, а также иногда возникающей необходимостью этапного перемонтажа шарнирных элементов аппарата (рисунок 3.7 а-в).

В то же время, ограничения по одномоментному выведению стопы из порочного положения максимально не более, чем на 40°, и в этих случаях оставалось в силе, так как было обусловлено стремлением избежать осложнений со стороны мягких тканей. Окончательного положения гиперкоррекции стопы достигали также с помощью ее этапного дополнительного разгибания в аппарате.

а

б

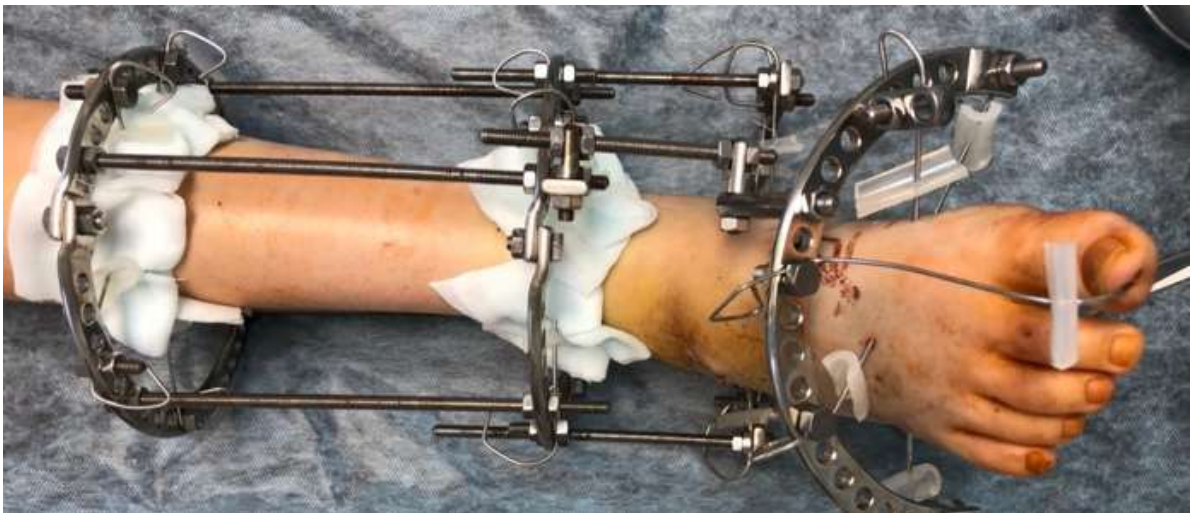

в

Рисунок 3.7 (а-в) - Фиксация стопы аппаратом Илизарова после трехсуставного артродеза

В наших наблюдениях операцию корригирующего артродеза выполнили в 14 наблюдениях из 49 (28,6 %).

Фиксация пальцев стопы

Деформации стоп на фоне алкогольной полинейропатии, как правило, сопровождаются сгибательными контрактурами пальцев, которые необходимо устранить. Выведение пальцев в среднефизиологическое положение обычно не требует выполнения костных резекций и достигается закрытой мануальной манипуляцией. Однако достигнутая коррекция требует последующей фиксации, что осуществляли с помощью трансартикулярного

проведения спиц Киршнера на 3 недели с их фиксацией на переднем полукольце аппарата (рисунок - 3.8 а, б).

Данную операцию выполнили в 41 наблюдении (89,1 %).

а б

Рисунок 3.8 (а, б) - Трансартикулярная фиксация пальцев стопы спицами

Удлинение сухожилия мышцы, отводящей I палец стопы

Эту операцию считали дополнением к вышеописанным хирургическим манипуляциям в тех случаях, когда наряду с эквинусным положением стопы имело место ее приведение более, чем на 15-20°.

Из кожного разреза в проекции 1 плюсневой кости длиной 5-6 см выделяли сухожилие мышцы, отводящей I палец стопы, на протяжении всей кожной раны, после чего по аналогии с ахилловым сухожилием выполняли его Z- образную пластику с удлинением на 3-5 см. Рану послойно ушивали наглухо (рисунок 3.9 а-д).

а

б

в

г

д

Рисунок 3.9 (а-д) - Удлинение сухожилия мышцы, отводящей I палец стопы (этапы операции)

В наших наблюдениях данную операцию выполнили при коррекции положения 38 стоп из 49 (77,6 %).

Таким образом, оперативное вмешательство было многокомпонентным и, несмотря на тщательное предоперационное планирование, в него приходилось вносить коррективы непосредственно в ходе операции в зависимости от результатов попыток выведения стопы из порочного положения (таблица 3.6).

Таблица 3.6 - Выполненные операции на стопе

Название операции	Количество
Удлинение ахиллова сухожилия	49 (100 %)
Парциальное рассечение подошвенного апоневроза	49 (100 %)
Выведение стопы из порочного положения с фиксацией аппаратом Илизарова и последующей этапной дополнительной коррекцией	49 (100 %)
Фиксация пальцев стопы спицами	41 (89,1 %)
Удлинение сухожилия мышцы, отводящей I палец стопы	38 (77,6 %)
Трехсуставной артродез	14 (28,6 %)

В случаях деформаций обеих стоп лечение выполняли последовательно: вначале – на наиболее пораженной стопе, и только после завершения реабилитационного периода и восстановления ее опорности – на противоположной стопе.

3.3. Послеоперационное ведение пациентов

В послеоперационном периоде проводили стандартную антибактериальную, антикоагулянтную, противовоспалительную и анальгетическую терапию. Уход за ранами требовал повышенного внимания ввиду хронических трофических нарушений у большинства пациентов. Поэтому выписка из стационара происходила только после полного заживления ран.

В процессе наблюдения пациентам проводили фармакотерапию основного заболевания в соответствии со Стандартом специализированной медицинской помощи, утвержденным Приказом Минздрава России от 24.12.2012 N1544н, а также в соответствии с рекомендациями, изложенными в издании: «Неврология. Национальное руководство» (2018).

В схему лечения входило:

- берлитион 300 (Berlithion 300)

- витамины группы В (Нейробион)
- фолиевая кислота
- витамин Д (Aquadetrim)

В течение 3-4 недель с момента операции проводили постоянную этапную коррекцию положения стопы в аппарате до достижения положения гиперкоррекции в положении 80-85°. Сроки проведения такой этапной коррекции зависели от того, какого начального положения стопы удавалось добиться в ходе операции. Обычно положения 90° (то есть установки стопы под прямым углом) достигали через 3 недели, после чего в течение 4-й недели, продолжая манипуляции, выводили ее в положение небольшого разгибания до 80-85°. Таким образом, в аппарате добивались дополнительной этапной коррекции в диапазоне от 35 до 40°, в среднем – 36,7°.

Через 3-4 недели, достигнув необходимого положения стопы, переводили аппарат в положение стабилизации. В случаях выполненного оперативного вмешательства только на мягких тканях период стабилизации составлял 5-6 недель (общий срок нахождения аппарата на конечности – 2,5 месяца), а в случаях выполнения артродеза – 10-12 недель (общий срок в аппарате – 3,5 месяца).

По истечении указанных сроков аппарат демонтировали и в течение 1 месяца использовали фиксирующий ортез. После этого разрешали полную нагрузку без дополнительных внешних фиксаторов с использованием ортопедической обуви (высокий ботинок), которая должна была компенсировать нарушения походки и опоры, связанные с невритом малоберцового нерва, а также предупреждать рецидивирование эквинусного положения стопы. Большинство наших пациентов специальной ортопедической обувью не пользовались, обходясь обувью с высоким голенищем и шнуровкой типа «берцы».

Таким образом, пациентам требовалось активное наблюдение в течение первых 3-4 недель, после чего визиты могли носить менее частый характер (таблица 3.7).

Таблица 3.7 - Ведение пациентов в послеоперационном периоде (сроки с момента операции)

	Без артродезирования	После артродезирования
Местное лечение ран до снятия швов	до 14 сут	
Этапная коррекция положения стопы в аппарате Илизарова	3-4 нед	
Удаление спиц из пальцев стопы	3 нед	
Аппарат Илизарова в режиме фиксации	до 2,5 мес	до 3,5 мес
Демонтаж аппарата	2,5 мес	3,5 мес
Фиксация ортезом	до 3,5 мес	до 4,5 мес
Полная нагрузка без внешней фиксации	после 3,5 мес	после 4,5 мес

Поскольку у большинства пациентов (88,5 %) в оперативной коррекции нуждались обе стопы, операции выполняли последовательно. Поэтому после первой операции возможности дозированной нагрузки на оперированную ногу были ограничены.

Общий срок лечения пациентов, оперированных на обеих стопах, составлял не менее 9 месяцев при операциях без артродезирования и не менее 10 месяцев при операциях с артродезированием. С учетом необходимости предоперационной подготовки ко второй операции, а также проведения в этот период корректирующего общесоматического лечения у некоторых пациентов, в среднем срок лечения составил 12,5 месяцев.

ГЛАВА 4. РЕЗУЛЬТАТЫ ЛЕЧЕНИЯ ПАЦИЕНТОВ

Всего было прооперировано 26 пациентов, из которых у 23 последовательно выполнены операции на обеих стопах. Таким образом, были произведены операции на 49 стопах. В соответствии с разработанным нами алгоритмом выбора хирургической тактики в 35 случаях удалось ограничиться вмешательствами на мягких тканях (1-я группа наблюдения), а в 14 случаях для коррекции деформации стопы прибегли к корригирующему артродезированию (2-я группа наблюдения).

Такое разделение пациентов на группы обусловлено отличиями в объеме, продолжительности и травматичности операций, а также разницей реабилитационных протоколов.

4.1. Лечение пациентов 1 группы

Характеристика пациентов перед началом лечения

В группу вошли 16 пациентов, которым определены показания к оперативной коррекции деформаций обеих стоп, и 3 пациента, которым предложены операции только на одной стопе – всего 19 человек. Таким образом, операции выполнены на 35 стопах.

Средний возраст пациентов составил 41,1 год, причем нетрудоспособных по возрасту было всего 3 человека (рисунок 4.1).

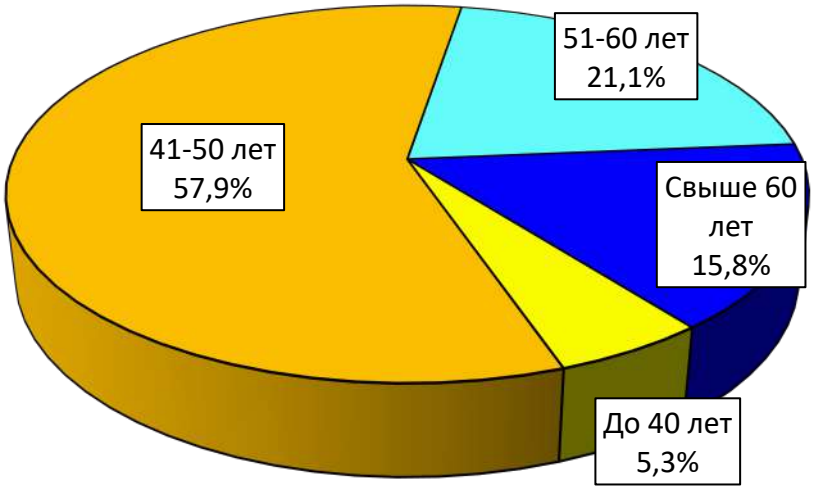

Рисунок 4.1 - Распределение пациентов 1 группы по возрасту

Средний срок с того времени, когда пациенты впервые обратили внимание на проблемы, связанные с болями и дисфункцией стоп, составил 6,5 лет (рисунок 4.2).

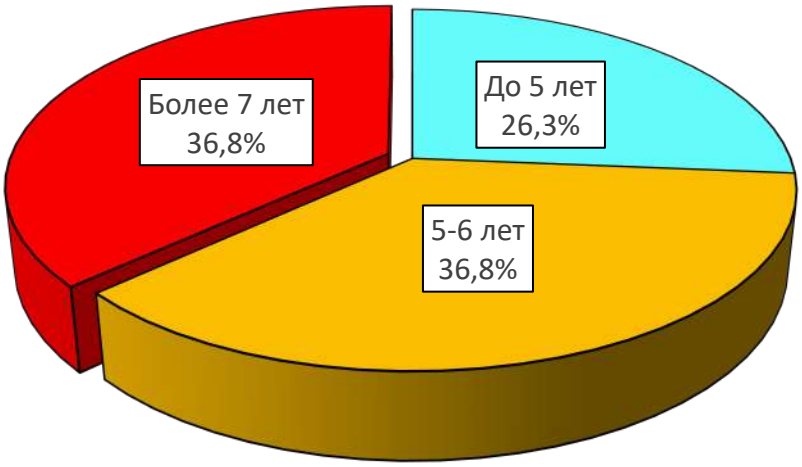

Рисунок 4.2 - Продолжительность анамнеза у пациентов 1 группы

Для выбора лечебной тактики был применен разработанный нами алгоритм, в соответствии с которым в большинстве случаев (80,0 %) определены абсолютные показания к хирургической коррекции деформаций стоп, средний балл по разделу «ДА» нашего алгоритма составил 17,0 (рисунок 4.3).

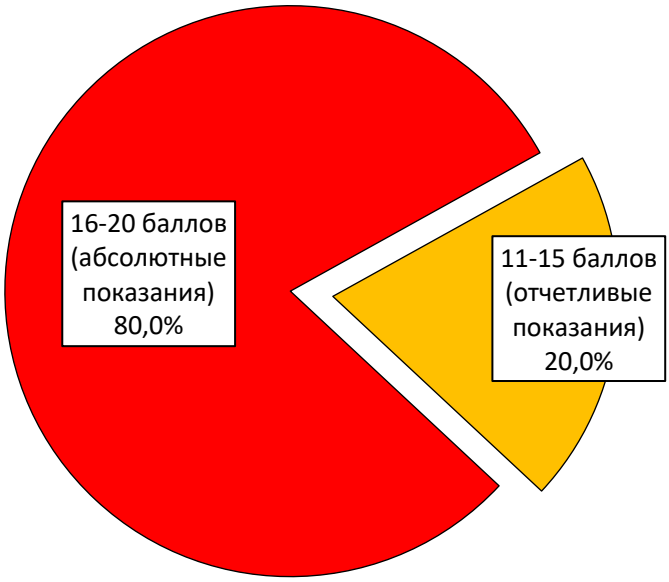

Рисунок 4.3 - Показания по разделу «ДА» алгоритма определения лечебной тактики у пациентов 1 группы

По разделу «НЕТ» этого алгоритма большинство пациентов не имело существенных ограничений и противопоказаний – только у одного человека с поражением обеих стоп количество баллов по данному разделу составило 13, в то время как средний балл по разделу противопоказаний «НЕТ» составил 5,9 (рисунок 4.4).

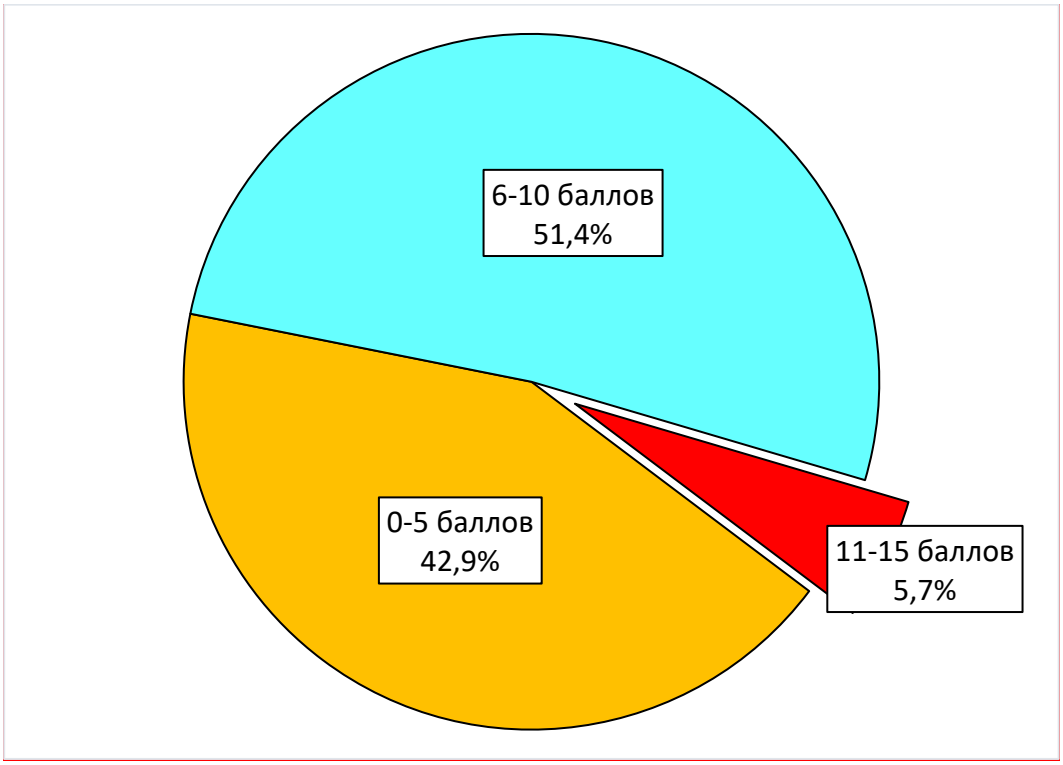

Рисунок 4.4 - Противопоказания по разделу «НЕТ» алгоритма определения лечебной тактики у пациентов 1 группы

Следует отметить, что расчет баллов в соответствии с алгоритмом проводили не по пациентам (которых в данной группе было 19), а по подлежащим коррекции стопам (которых было 35), и возможность выполнения операции определяли с учетом каждого клинического случая с учетом степени патологии данной стопы, а также общих и местных отягощающих факторов, способных служить противопоказаниями.

Расчет суммы баллов для определения лечебной тактики в соответствии с алгоритмом показал, что в большинстве случаев операция была возможна на фоне корректирующего лечения (51,4 %), а доля случаев повышенного операционного риска составила 11,4 % (4 стопы у 2 пациентов). Средний балл составил 12,3 (рисунок 4.5).

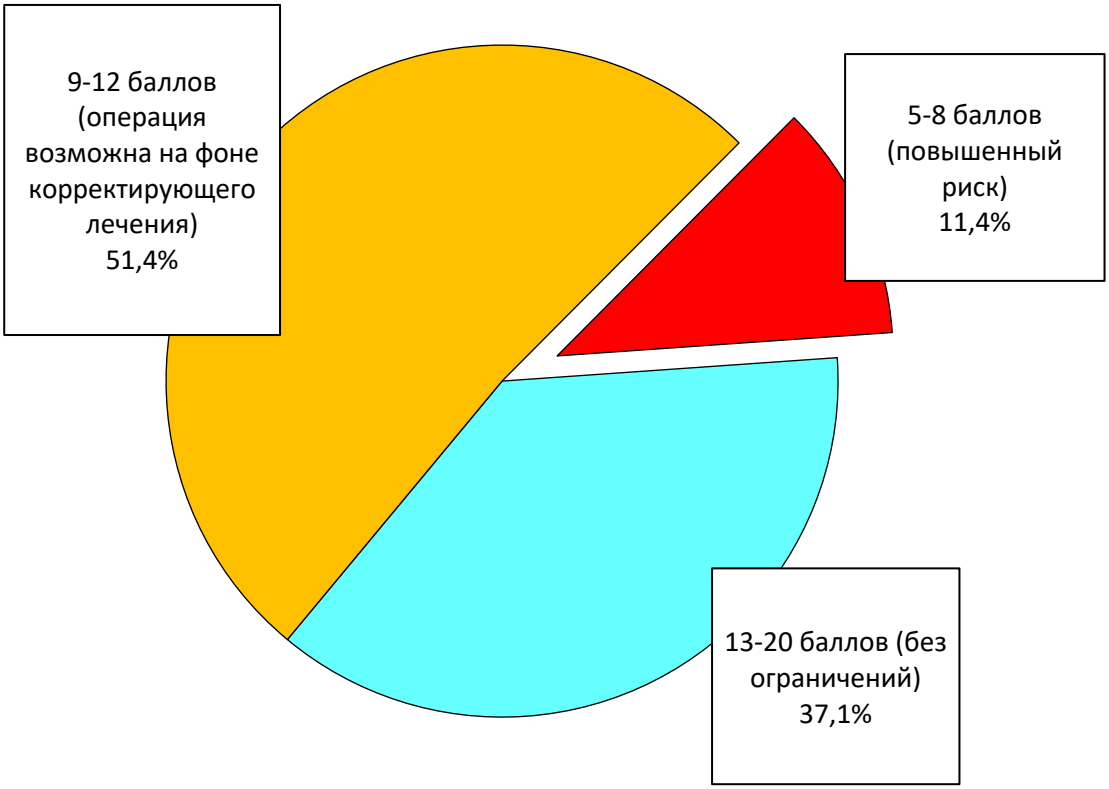

Рисунок 4.5 - Возможность выполнения операции в соответствии с алгоритмом у пациентов 1 группы

Оценок меньше 5 баллов у пациентов не было, так как в таких случаях оперативное вмешательство было противопоказано, что не соответствовало критериям включения в исследование.

Перед началом лечения в ходе первого визита пациенты заполняли анкеты VAS FA, ШГСС АПН и SF-36.

Каждую из анкет VAS FA и ШГСС АПН заполняли дважды, отражая в них сначала «начальный результат» (НР), а потом – «желаемый результат» ($ЖР_1$).

Перед началом лечения результаты анкетирования в отношении «начального результата» (НР) были резко негативными: по VAS FA средняя оценка находилась в диапазоне «неудовлетворительно», а по ШГСС АПН – в диапазоне «катастрофично» (рисунок 4.6 а, б).

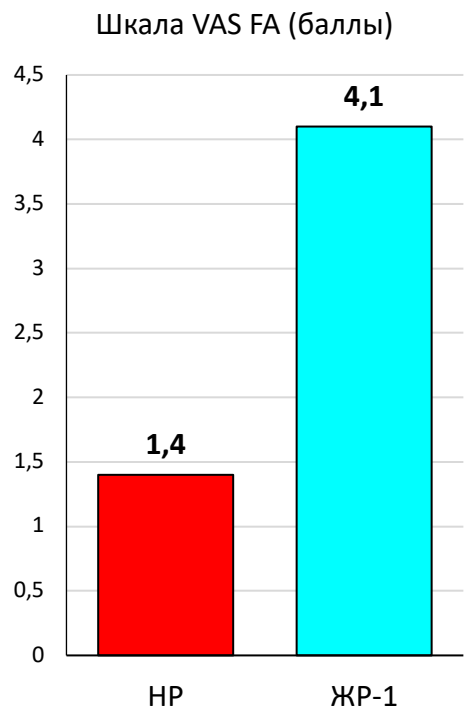

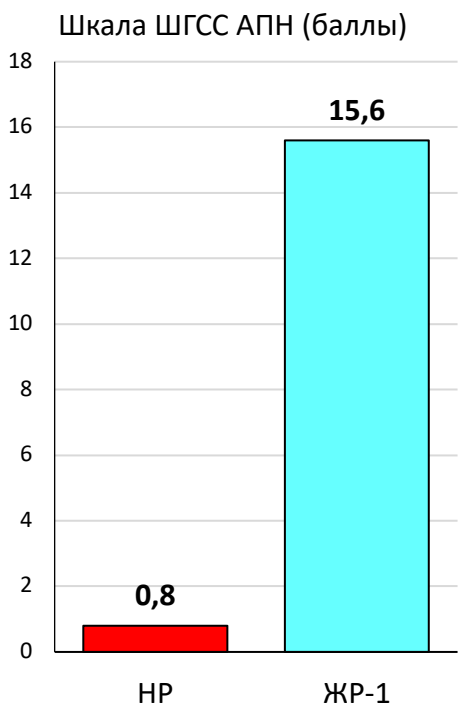

а б

Рисунок 4.6 (а, б) - Средние значения начального (НР) и желаемого ($ЖР_1$) результатов у пациентов 1 группы по шкалам VAS FA и ШГСС АПН до начала лечения

Пожелания к результатам лечения у пациентов по VAS FA имели средний показатель в диапазоне лишь «удовлетворительно», тогда как по ШГСС АПН – в диапазоне «хорошо». Это можно объяснить тем, что по ряду вопросов, входящих в VAS FA (например, вождение автомобиля, занятия спортом, путешествия), пациенты не имели пожеланий на восстановление указанной функции и выбрали низкий балл, что повлияло на итоговую оценку. Шкала ШГСС АПН, адаптированная к наблюдаемому контингенту пациентов, не имела таких вопросов, в связи с чем ее результаты в большей степени отражали пожелания респондентов.

По шкале SF-36 средний показатель в группе составил 26,5 баллов, что значительно ниже приемлемого уровня, который мы оценивали в 50 баллов.

Первый этап лечения

При поражении обеих стоп в качестве первого этапа выполняли хирургическую коррекцию наиболее деформированной стопы. Операцию проводили под спинальной или перидуральной анестезией. Всего выполнено 19 операций.

Выполняли удлинение ахиллова сухожилия и парциальное рассечение подошвенного апоневроза, после чего выводили стопу из порочного положения, избегая грубых насильственных манипуляций, до 120-125°. В среднем изменение положения стопы от начального уровня составило 34,5 ± 2,2°. У 9 пациентов дополнительно выполняли удлинение сухожилия мышцы, отводящей I палец стопы. После этого положение стопы фиксировали аппаратом Илизарова, компоновка и техника наложения которого описаны в главе 3.

У 14 пациентов после выведения пальцев из порочного сгибания достигнутое положение фиксировали трансартикулярно спицами на 3 недели.

Пациентов выписывали из стационара только после полного заживления ран. Вопросы активизации решали индивидуально. У большинства пациентов (16 человек) обе стопы были поражены практически в одинаковой степени, в связи с чем активизация их на костылях после выполнения первой операции была крайне затруднена или вообще невозможна. Назначали упражнения для укрепления мышц в положении сидя или лежа. Нагрузку на оперированную конечность в аппарате как на единственную опорную считали неоправданным риском и не рекомендовали.

У трех пациентов с сохраненной опорностью противоположной ноги реабилитационный период существенно отличался. Их активизировали на костылях или ходунках с разрешением дозированной нагрузки на оперированную конечность после заживления ран и удаления спиц из пальцев стопы.

В течение 3-4 недель с момента операции проводили этапную коррекцию положения стопы в аппарате. Как правило, к концу 3-й недели

стопу удавалось вывести в положение 90°, а в течение 4-й недели, продолжая разгибание стопы, добивались гиперкоррекции, доводя стопу до 80-85°. Средние значения положения стопы к моменту окончания процесса коррекции в аппарате составили 83,5 ± 3,4°.

Далее аппарат переводили в режим стабилизации до 2,5 месяцев, после чего аппарат демонтировали и фиксировали конечность ортезом на срок до 1 месяца. Полную нагрузку на оперированную ногу как на единственную опору разрешали к 3,5 месяцам, то есть после снятия ортеза.

Для 16 пациентов на этом процесс лечения не завершался, так как им предстояла операция на противоположной стопе, однако после завершения активизации они вновь заполняли анкеты VAS FA и ШГСС АПН, отмечая свои пожелания к результату лечения перед второй операцией ($ЖР_2$).

Примечательно, что средние показатели $ЖР_2$ были выше по обеим шкалам, чем показатели $ЖР_1$. Это объясняется, по-видимому, тем, что пациенты, увидев результаты первой операции, преисполнились оптимизма и стали с большей надеждой ожидать второй операции (рисунок 4.7 а, б).

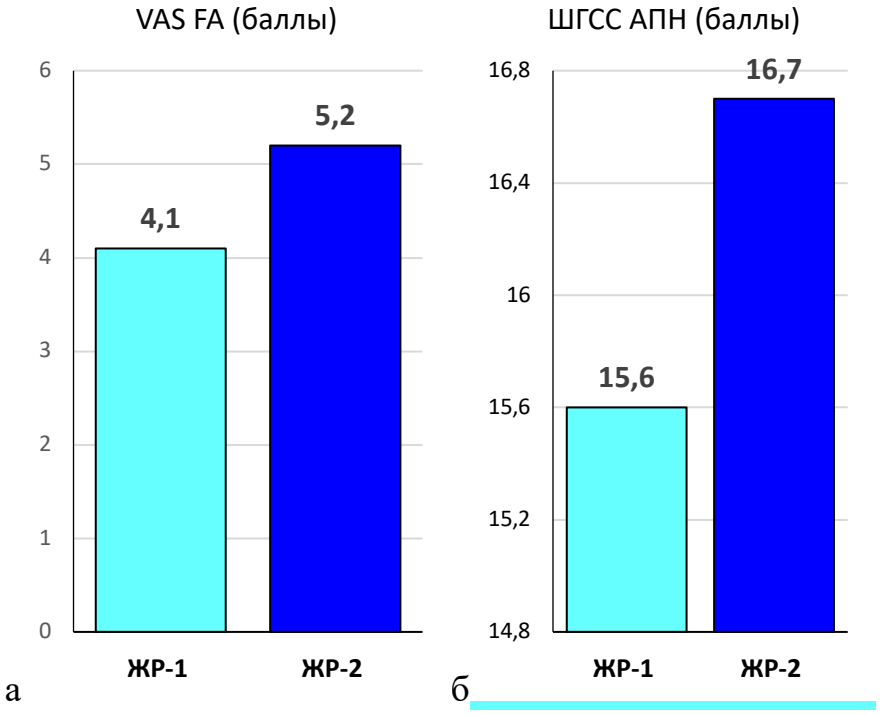

Рисунок 4.7 (а, б) - Средние значения $ЖР_1$ и $ЖР_2$ у пациентов 1 группы по шкалам VAS FA и ШГСС АПН перед второй операцией

Второй этап лечения

Операции на второй стопе потребовались у 16 из 19 пациентов 1-й группы. Интервал между первой и второй операциями определялся завершением периода реабилитации и возможностью полной нагрузки на оперированную ногу, а также общесоматическим состоянием пациентов. Выполненные 16 комплексных хирургических вмешательств проводили по тем же методикам, что и в ходе первого этапа. Удлинение сухожилия мышцы, отводящей I палец стопы, выполнено в 7 наблюдениях, фиксация пальцев стопы спицами – у 13 пациентов.

В реабилитационном периоде, поскольку одна нога у пациентов к этому времени была уже полностью опорной, активизацию с дозированной нагрузкой на оперированную конечность в аппарате осуществляли практически сразу после заживления ран или после удаления спиц из пальцев стопы. Полную нагрузку при отсутствии осложнений в большинстве случаев начинали к 1,5 месяцам послеоперационного периода, еще до демонтажа аппарата.

С учетом протяженности каждого периода до 3,5 месяцев общая продолжительность лечения пациентов, оперированных на обеих стопах, составила от 8 до 13 месяцев (в среднем 9,2 месяца).

Оценка результатов лечения

К концу наблюдения все пациенты могли ходить с полной опорой на обе ноги. Дополнительной опорой не пользовались 12 человек, остальные 7 – пользовались тростью. Из 15 человек трудоспособного возраста четверо в течение 1 года после завершения лечения нашли себе работу.

Пациенты снова заполняли 3 анкеты, фиксируя «достигнутый результат» (ДР). При этом средние значения по VAS FA составили 5,3 балла (нижняя граница оценочного диапазона «хорошо»), что лучше начального показателя в 3,8 раза, а по ШГСС АПН – 18,3 балла («хорошо»), что лучше начального показателя в 22,9 раза (рисунок 4.8 а, б).

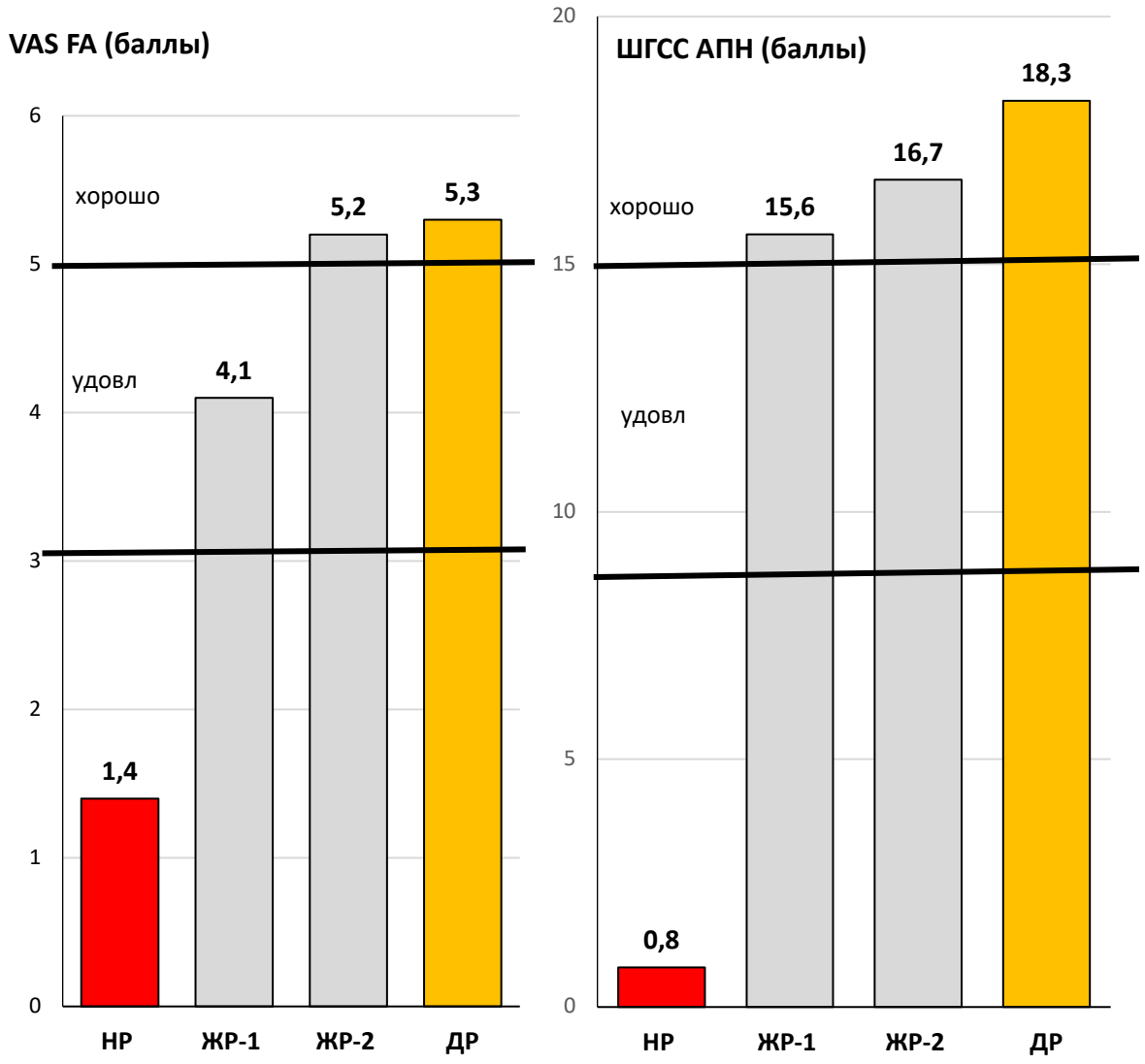

а б

Рисунок 4.8 (а, б) - Динамика средних значений результатов по шкалам VAS FA и ШГСС АПН у пациентов 1 группы за время наблюдения

Расчет «итогового результата» (ИР) проводили в отношении как ожиданий пациентов перед началом лечения ($ИР_1$ = ДР : $ЖР_1$), так и для тех 16 пациентов, которым выполнили операции на обеих стопах в 2 этапа – с учетом их ожиданий перед второй операцией ($ИР_2$ = ДР : $ЖР_2$).

Все средние показатели ИР превысили 100 %, что говорит о том, что результаты лечения оправдали ожидания пациентов (рисунок 4.9).

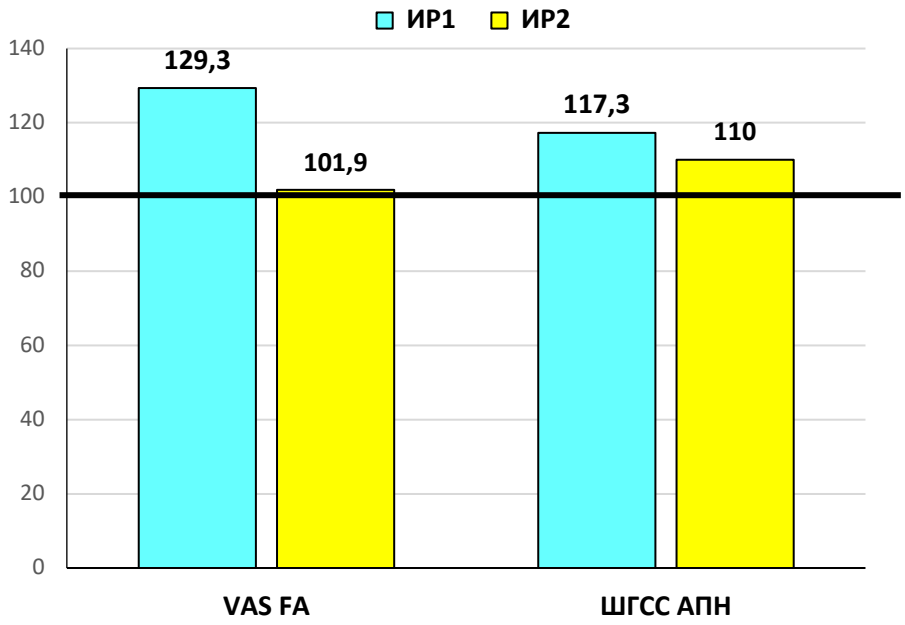

Рисунок 4.9 - Средние значения «итогового результата» (ИР) по шкалам VAS FA и ШГСС АПН у пациентов 1 группы (в %) перед первым ($ИР_1$) и вторым ($ИР_2$) этапами лечения

Вместе с тем, следует отметить, что по шкале VAS FA у 7 человек из 16 показатель $ИР_2$ был ниже 100 %, однако только у одного он опустился до 93 %, что означало неоправданные ожидания. В остальных случаях показатель $ИР_2$ или находился в диапазоне 95-105 % (оправданные ожидания – 13 случаев) или превысил 105 % (результат превзошёл ожидания – 2 наблюдения).

По шкале ШГСС АПН только в одном случае $ИР_2$ составил 96 %, а в 6 наблюдениях превысил 105 %. Такое различие в результатах у одних и тех же пациентов по разным шкалам говорит о том, что адаптированная шкала ШГСС АПН в большей степени учитывает специфику наблюдаемого контингента пациентов, и лучше помогает им выразить свое отношение к результатам лечения. Это подтверждается и результатами вербальной оценки, когда все 16 опрошенных пациентов уверенно сказали, что результат лечения или превзошел, или полностью оправдал их ожидания.

По шкале SF-36 среднее значение интегрального показателя в группе составило 62,4 балла, что лучше начального уровня на 28,7 баллов, или в 1,9 раза.

Клинический пример

Пациентка С-ва, 43 года, инвалид 2 группы. В течение 10 лет (1996 – 2006 гг.) злоупотребляла алкоголем. За несколько лет до отказа от алкоголя стала отмечать изменения в нижних конечностях: появились нарушения походки (во время шага задевала опорную поверхность переднем отделом стопы). В это же время отмечала потерю чувствительности в обеих нижних конечностях – вначале по типу «носков», а затем и по типу «чулок»; со временем стали развиваться деформации стопы. Лечилась консервативно по месту жительства, без эффекта. На момент первичного осмотра в КДЦ ГБУЗ ГКБ №67 им. Л. А. Ворохобова ввиду выраженной деформации стоп и полной потери опороспособности нижних конечностей передвигалась при помощи инвалидного кресла, а в домашних условиях – на четвереньках. С диагнозом: «Хроническая алкогольная полинейропатия (поражение на уровне общего малоберцового нерва). Эквинополоварусные деформации обеих стоп. Когтеобразные деформации пальцев стоп» в плановом порядке была госпитализирована в ортопедическое отделение ГБУЗ ГКБ №67 им. Л. А. Ворохобова (рисунок 4.10 а-г).

а б в г

Рисунок 4.10 (а-г) - Пациентка С-ва. Рентгенограммы стоп при поступлении в стационар

Оценка функции при поступлении: «начальный результат» (НР) по шкале VAS FA – 1,2 балла (неудовлетворительно), по шкале ШГСС АПН – 1 балл (катастрофично). Качество жизни по шкале SF-36 – 22 балла.

«Желаемый результат» перед первой операцией ($ЖР_1$): по шкале VAS FA – 4,1 балла (удовлетворительно), по шкале ШГСС АПН – 15 баллов (нижняя граница диапазона «хорошо»). Возможность операции: по разделу «ДА» - 15 баллов, по разделу «НЕТ» - 6 баллов, итог 15-6=9 баллов (операция возможна на фоне корректирующего лечения).

16.11.2016 г. было выполнено оперативное вмешательство на правой стопе: удлинение ахиллова сухожилия, апоневротомия в 4 точках, удлинение сухожилия m. abductor hallucis, частичное выведение стопы из эквинусного положения с фиксацией аппаратом Илизарова, выведение пальцев стопы из порочного положения с фиксацией спицами (рисунок 4.11 а, б).

а б

Рисунок 4.11 (а, б) - Пациентка С-ва. После операции в аппарате (правая нога)

Операция прошла без технических трудностей, ранний послеоперационный период без особенностей. На 14 сутки с момента операции, после снятия швов, пациентка была выписана на дальнейшее амбулаторное наблюдение. Финишное устранение деформации стопы проводили постепенно, дозировано. Контрольные осмотры – в сроки 4, 6, 8 и 10 недель с момента операции. На первом контрольном осмотре через 4 недели были удалены спицы из пальцев. Через 10 недель аппарат Илизарова был демонтирован, и в течение следующих 4 недель использовали жесткий

ортез для голеностопного сустава. К 3,5 месяцам пациентке была разрешена полная нагрузка на оперированную конечность.

Перед второй операцией: «желаемый результат» ($ЖР_2$): по шкале VAS FA – 5,1 балла (нижняя граница диапазона «хорошо»), по шкале ШГСС АПН – 16 баллов (хорошо).

17.05.2017 г. – аналогичное оперативное вмешательство на левой стопе: удлинение ахиллова сухожилия, апоневротомия в 4 точках, удлинение сухожилия m. abductor hallucis, частичное выведение стопы из эквинусного положения с фиксацией аппаратом Илизарова, выведение пальцев стопы из порочного положения с фиксацией спицами (рисунок 4.12 а, б).

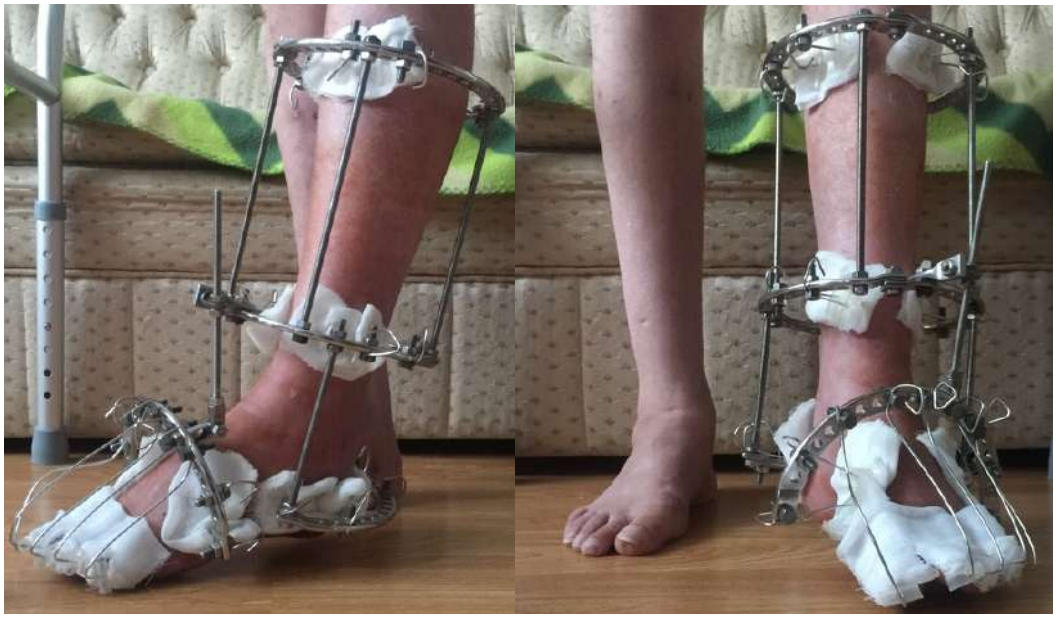

а б

Рисунок 4.12 (а, б) -Пациентка С-ва. После операции в аппарате (левая нога). Полная опора на правую ногу

Операция и ранний послеоперационный период также прошли без особенностей. На 14 сутки с момента операции, после снятия швов, пациентка была выписана на дальнейшее амбулаторное наблюдение. Финишное устранение деформации стопы проводили постепенно, дозировано. Контрольные осмотры – в сроки 4, 6, 8 и 10 недель с момента операции. На первом контрольном осмотре через 4 недели были удалены спицы из пальцев. Через 10 недель аппарат Илизарова был демонтирован, и в

течение следующих 4 недель использовали жесткий ортез для голеностопного сустава. К 3,5 месяцам пациентке была разрешена полная нагрузка на оперированную конечность (рисунок 4.13 а-г).

а б

в г

Рисунок 4.13 (а-г) - Пациентка С-ва. Результаты оперативных вмешательств на двух стопах через 2 года

К моменту завершения наблюдения – пациентка ходит с полной опорой на обе ноги, выходит из дома, тростью пользуется редко. «Достигнутый результат» (ДР) по VAS FA – 5,2 балла (хорошо), по ШГСС АПН – 18 баллов (хорошо). Итоговый результат ($ИР_2$): по VAS FA – 102,0 % (соответствует ожиданиям), по ШГСС АПН – 112,5 % (превысил ожидания).

4.2. Лечение пациентов 2 группы

Характеристика пациентов перед началом лечения

В группу вошли 7 пациентов, которым определены показания к оперативной коррекции деформаций обеих стоп. Таким образом, операции выполнены на 14 стопах.

Все пациенты были старше 40 лет, и их средний возраст составил 52,1 года (рисунок 4.14).

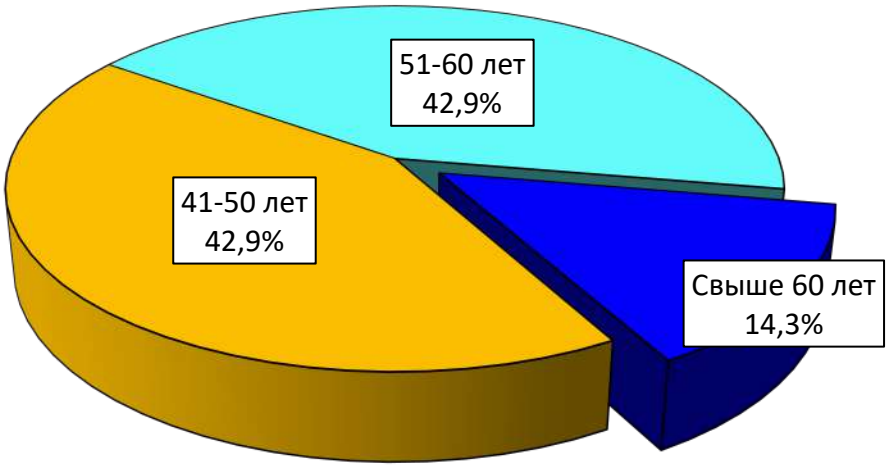

Рисунок 4.14 - Распределение пациентов 2 группы по возрасту

Средний срок с того времени, когда пациенты впервые обратили внимание на проблемы, связанные с болями и дисфункцией стоп, составил 6,5 лет (рисунок 4.15).

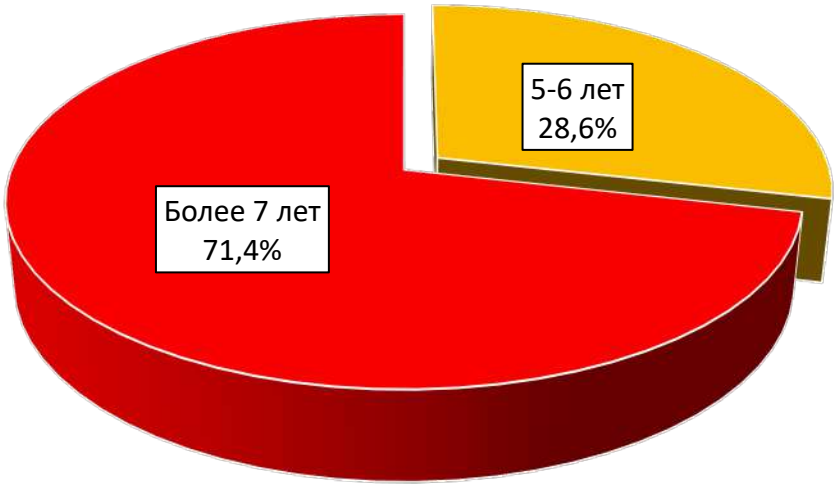

Рисунок 4.15 - Продолжительность анамнеза у пациентов 2 группы

Для выбора лечебной тактики был применен разработанный нами алгоритм, в соответствии с которым в большинстве случаев (85,7 %) определены абсолютные показания к хирургической коррекции деформаций стоп, средний балл по разделу «ДА» нашего алгоритма составил 17,3 (рисунок 4.16).

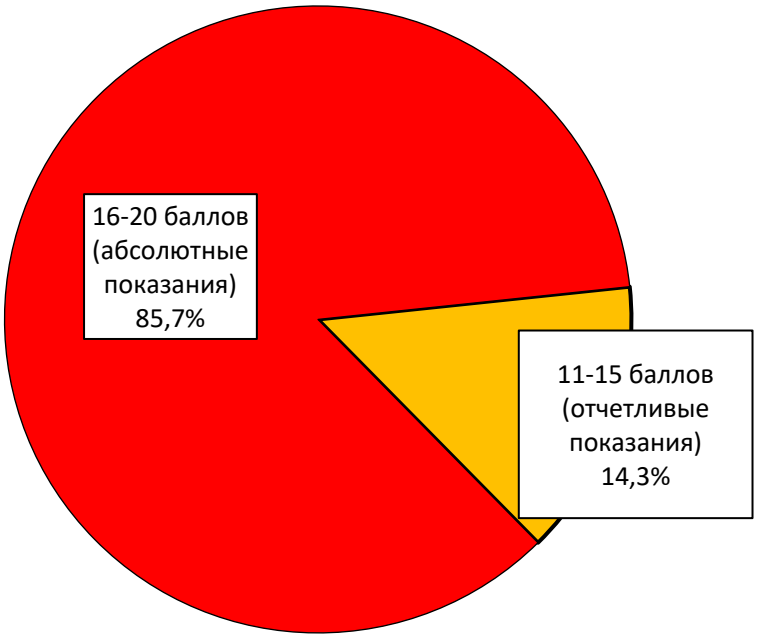

Рисунок 4.16 - Показания по разделу «ДА» алгоритма определения лечебной тактики у пациентов 2 группы

По разделу «НЕТ» этого алгоритма пациенты имели ряд ограничений и противопоказаний к операции с оценками в диапазоне от 6 до 10 баллов в 71,4 % наблюдений; средний балл по разделу противопоказаний «НЕТ» составил 7,9 (рисунок 4.17).

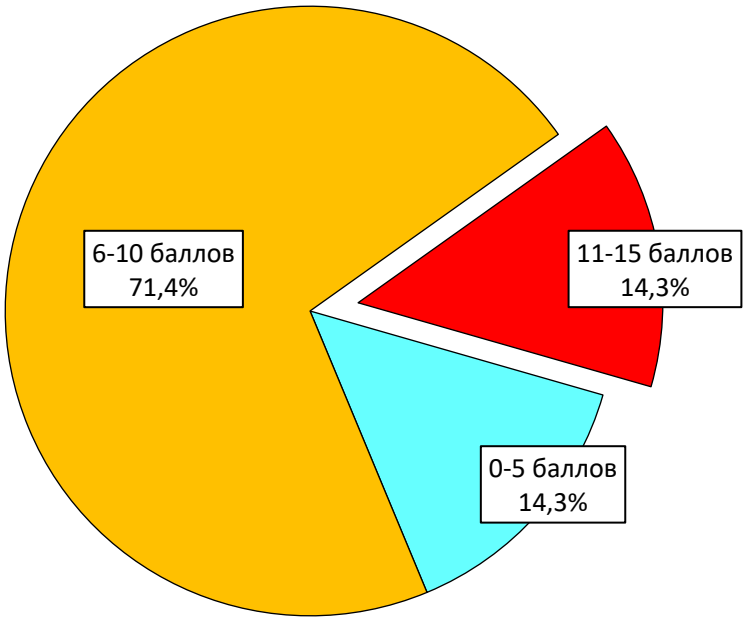

Рисунок 4.17 -Противопоказания по разделу «НЕТ» алгоритма определения лечебной тактики у пациентов 2 группы

Оценок меньше 5 баллов у пациентов не было, так как в таких случаях оперативное вмешательство было противопоказано, что не соответствовало критериям включения в исследование.

Следует отметить, что расчет баллов в соответствии с алгоритмом проводится не по пациентам (которых в данной группе было 7), а по подлежащим коррекции стопам (которых было 14), и возможность выполнения операции определяли с учетом каждого клинического случая с учетом степени патологии данной стопы, а также общих и местных отягощающих факторов, способных служить противопоказаниями.

Расчет баллов для определения лечебной тактики в соответствии с алгоритмом показал, что доля случаев с повышенным операционным риском была весьма значительной и составила 42,9 % (6 деформированных стоп у 3 пациентов). Средний балл составил 9,3 (рисунок 4.18).

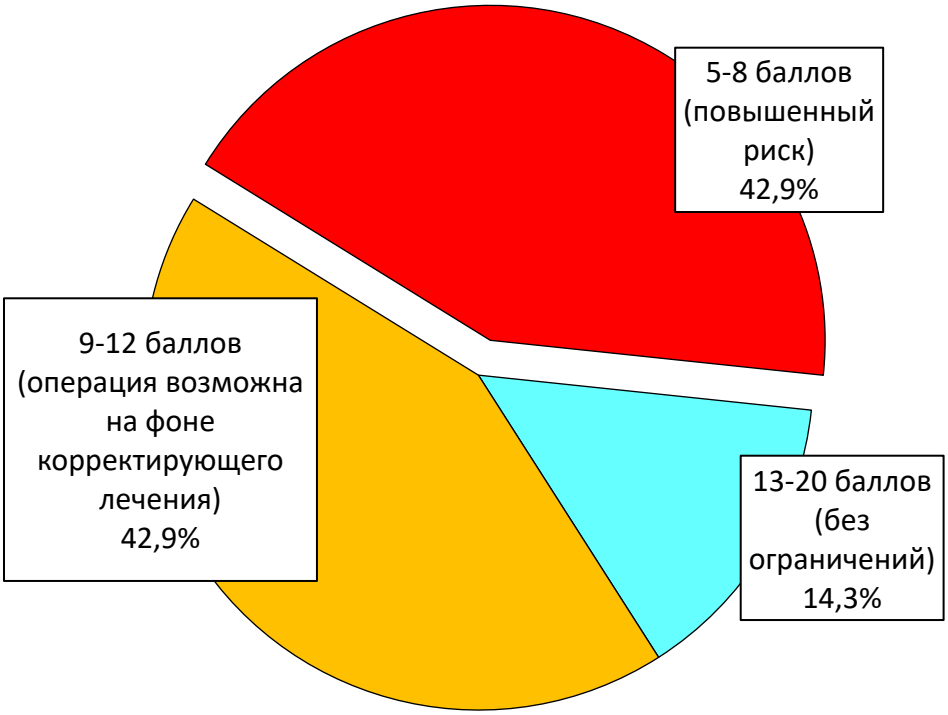

Рисунок 4.18 - Возможность выполнения операции в соответствии с алгоритмом у пациентов 2 группы

Перед началом лечения в ходе первого визита пациенты заполняли анкеты VAS FA, ШГСС АПН и SF-36.

Каждую из анкет VAS FA и ШГСС АПН заполняли дважды, отражая в них сначала «начальный результат» (НР), а потом – «желаемый результат» ($ЖР_1$).

Перед началом лечения результаты анкетирования в отношении «начального результата» (НР) были резко негативными: по VAS FA средняя оценка находилась в диапазоне «неудовлетворительно», а по ШГСС АПН – в диапазоне «катастрофично» (рисунок 4.19 а, б).

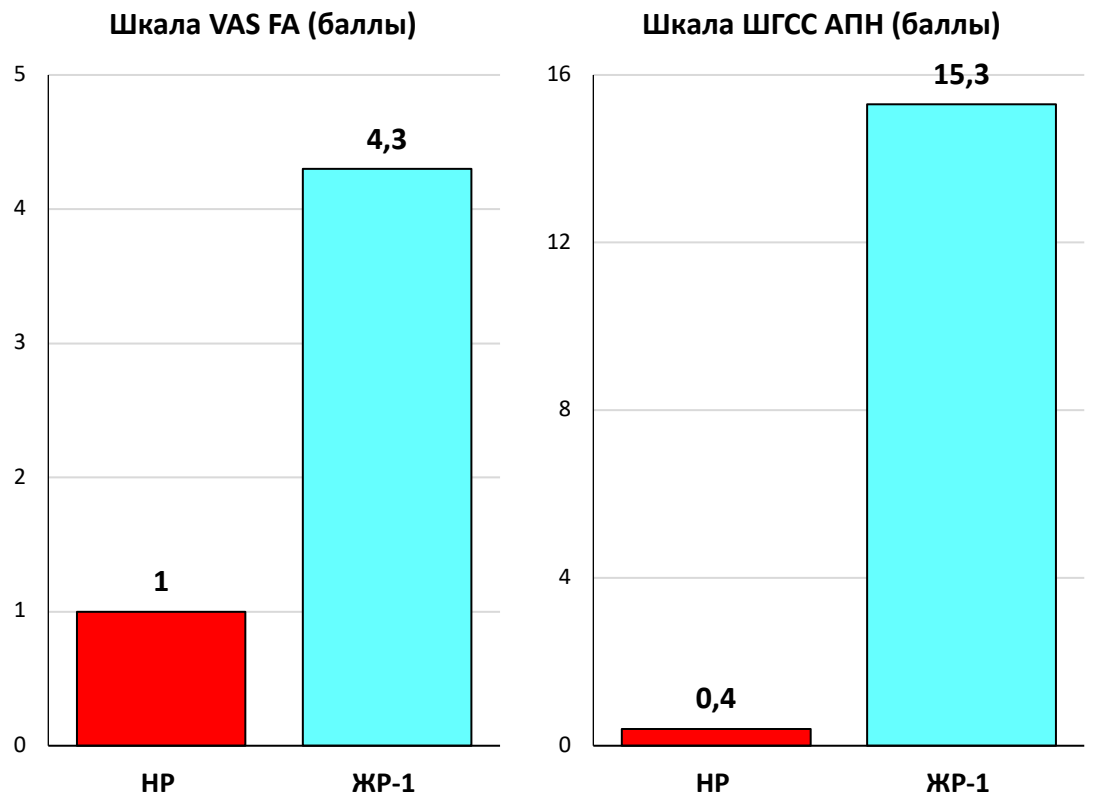

а б

Рисунок 4.19 (а, б) - Средние значения начального и желаемого результатов у пациентов 2 группы по шкалам VAS FA и ШГСС АПН до начала лечения

Пожелания к результатам лечения у пациентов по VAS FA до первой операции ($ЖР_1$) имели средний показатель в диапазоне лишь «удовлетворительно», тогда как по ШГСС АПН – в диапазоне «хорошо». Мы считаем, что результаты шкалы ШГСС АПН в большей степени отражают пожелания респондентов по причинам, обсужденным в предыдущем разделе.

По шкале SF-36 средний показатель в группе составил 23,0 балла, что значительно ниже приемлемого уровня, который мы оценивали в 50 баллов.

Первый этап лечения

В качестве первого этапа выполняли хирургическую коррекцию наиболее деформированной стопы. Операцию проводили под спинальной или перидуральной анестезией. Всего выполнено 7 операций.

Выполняли удлинение ахиллова сухожилия и парциальное рассечение подошвенного апоневроза, после чего пытались вывести стопу из порочного положения до 120-125°, контролируя достигнутый угол как визуально, так и с помощью угломера. Однако, у пациентов 2 группы вывести стопу до желаемого положения после операции на мягких тканях удавалось лишь частично. Максимально удалось вывести стопу до 130°, минимально – до 145°. В таких случаях, в соответствии с нашим алгоритмом, выполняли трехсуставной артродез, резецируя суставные поверхности подтаранного, таранно-ладьевидного, пяточно-кубовидного суставов с выведением стопы до необходимого положения. В среднем изменение положения стопы от начального уровня составило 36,4 ± 2,6°.

В 4 случаях выраженного приведения стопы дополнительно выполняли удлинение сухожилия мышцы, отводящей I палец стопы.

Положение стопы фиксировали аппаратом Илизарова, в котором продолжали этапно усиливать разгибание стопы до положения гиперкоррекции (80-85°). Это занимало от 4 до 5 недель, то есть в среднем примерно на 1 неделю больше, чем у пациентов 1-й группы, после чего аппарат переводили в режим фиксации на 10-13 недель. Таким образом, общий срок пребывания пациентов 2 группы в аппарате мог иметь протяженность до 18 недель, а средний срок составил 17,2 недель.

После выведения пальцев из порочного сгибания на операционном столе достигнутое положение трансартикулярно фиксировали спицами на 3 недели.

Пациентов выписывали из стационара только после полного заживления ран. Назначали упражнения для укрепления мышц в положении сидя или лежа. Нагрузку на оперированную конечность как на единственную опорную считали неоправданным риском и не рекомендовали.

После демонтажа аппарата в течение 1 месяца осуществляли фиксацию с помощью съемного ортеза, после чего разрешали полную нагрузку на оперированную ногу, считали этот этап завершенным и готовили пациента к операции на противоположной конечности.

В это время пациенты вновь заполняли анкеты VAS FA и ШГСС АПН, отмечая свои пожелания к результату лечения перед второй операцией ($ЖР_2$).

Средние показатели $ЖР_2$ были выше по обеим шкалам, чем показатели $ЖР_1$. Это говорит о том, что результаты первой операции добавили пациентам уверенности в эффективности проводимого лечения (рисунок 4.20 а, б).

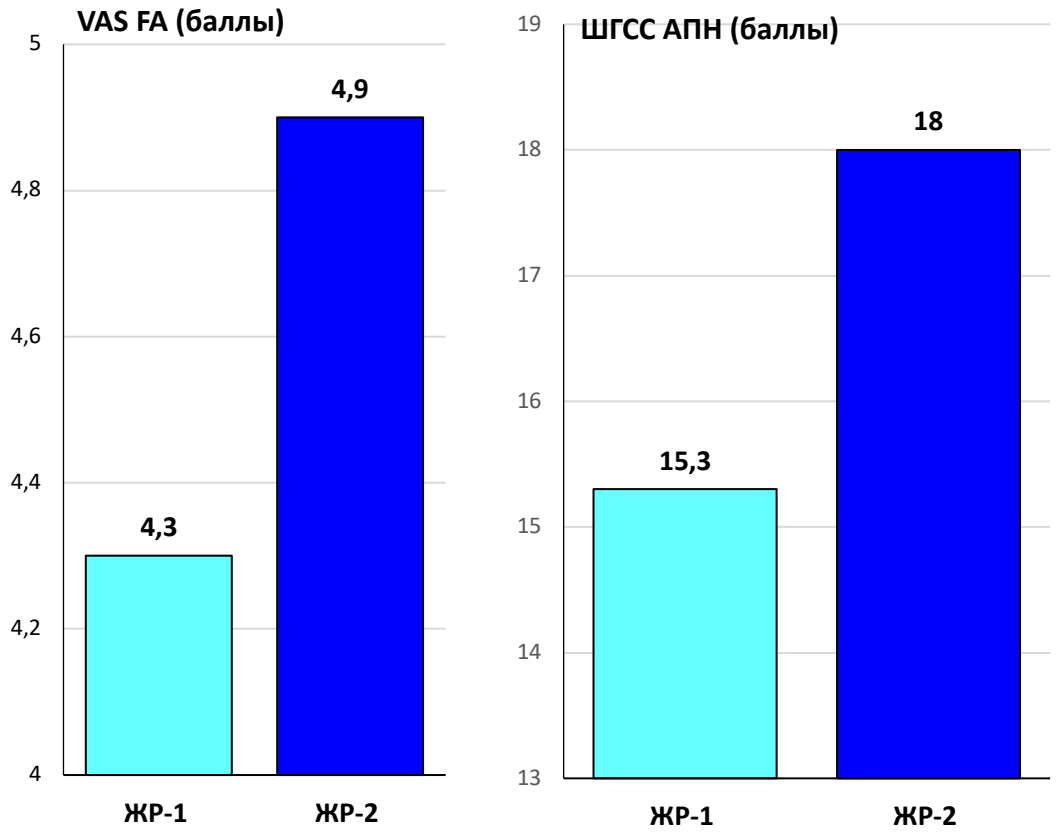

а б

Рисунок 4.20 (а, б) - Средние значения $ЖР_1$ и $ЖР_2$ у пациентов 2 группы по шкалам VAS FA и ШГСС АПН перед второй операцией

Второй этап лечения

Операции на второй стопе проведены у всех 7 пациентов 1-й группы. Интервал между первой и второй операциями определялся завершением периода реабилитации и возможностью полной нагрузки на оперированную

ногу. Выполненные 7 комплексных хирургических вмешательств проводили по тем же методикам, что и в ходе первого этапа.

Удлинение сухожилия мышцы, отводящей I палец стопы, выполнено в 4 наблюдениях, фиксация пальцев стопы спицами – в ходе всех 7 операций.

В реабилитационном периоде, поскольку одна нога у пациентов к этому времени была уже полностью опорной, активизацию с дозированной нагрузкой на оперированную конечность в аппарате осуществляли после удаления спиц из пальцев стопы. Полную нагрузку при отсутствии осложнений в большинстве случаев начинали к 2 месяцам послеоперационного периода, еще до демонтажа аппарата.

С учетом протяженности каждого периода (до 4,5 месяцев), а также повышенным операционным риском у 3 пациентов, что требовало проведения расширенного обследования и корректирующего лечения в ходе предоперационной подготовки перед вторым этапом, общая продолжительность лечения пациентов, оперированных на обеих стопах, составила от 12 до 17 месяцев (в среднем 14,5 месяца).

Оценка результатов лечения

К концу наблюдения все пациенты могли ходить с полной опорой на обе ноги. Дополнительной опорой не пользовались 3 человека, остальные пользовались тростью. Пациенты снова заполняли 3 анкеты, фиксируя «достигнутый результат» (ДР). При этом средние значения по VAS FA составили 4,7 балла, что находится у верхней границы оценочного диапазона «удовлетворительно», однако лучше начального показателя в 4,7 раза, а по ШГСС АПН – 17,4 балла («хорошо»), что лучше начального показателя в 43,5 раза (рисунок 4.21 а, б).

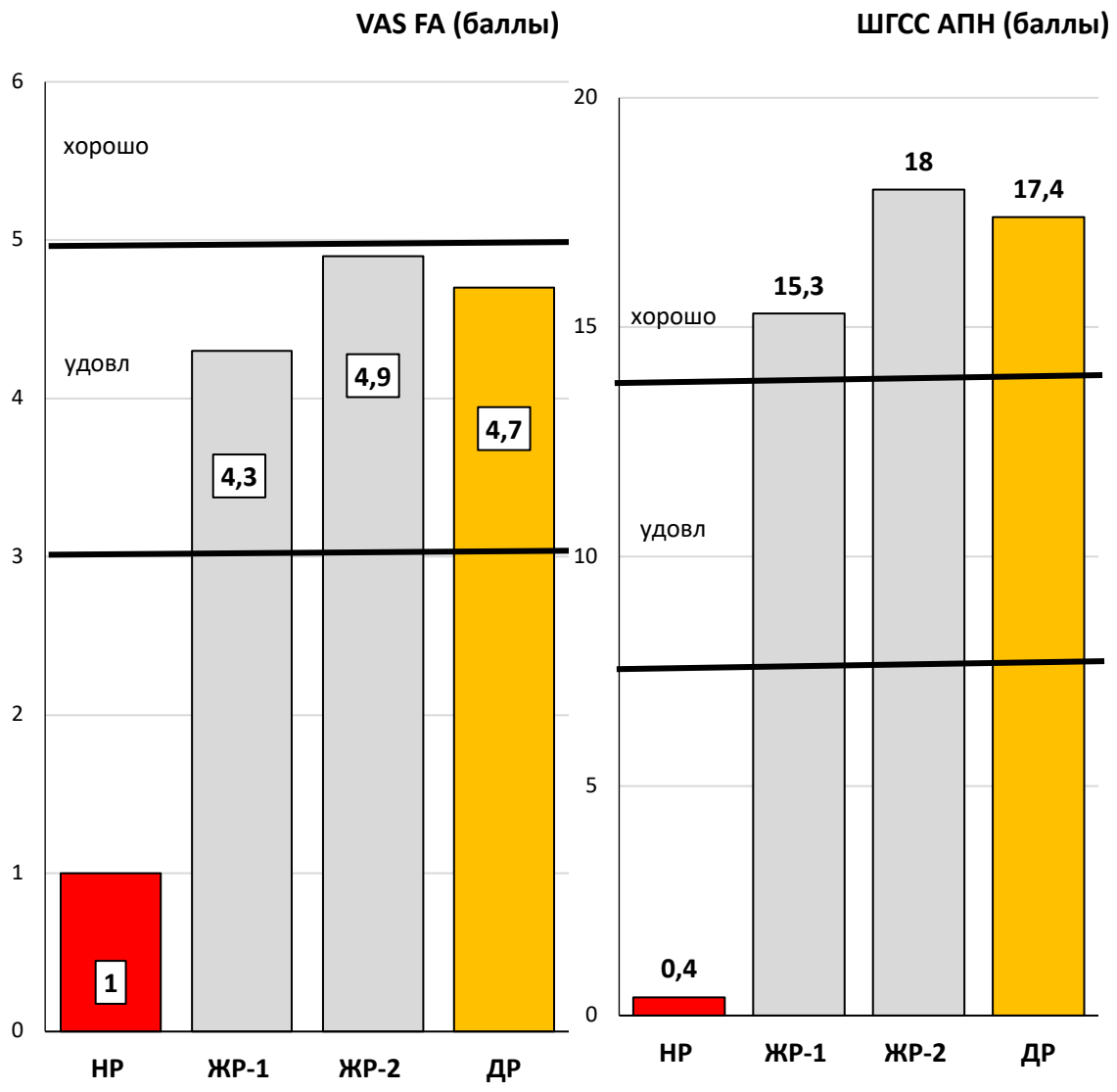

а б

Рисунок 4.21 (а, б) - Динамика средних значений результатов по шкалам VAS FA и ШГСС АПН у пациентов 2 группы за время наблюдения

Расчет «итогового результата» (ИР) проводили в отношении ожиданий пациентов как перед началом лечения ($ИР_1$ = ДР : $ЖР_1$), так и перед второй операцией ($ИР_2$ = ДР : $ЖР_2$).

Показатели $ИР_1$ по обеим шкалам были больше 105 %, что говорит о том, что результаты лечения превысили первоначальные ожидания пациентов. Однако перед второй операцией ожидания пациентов существенно изменились, и это обусловило средние значения $ИР_2$ ниже 100

%, хотя они и не вышли за пределы 95 %, что говорит о том, что ожидания пациентов в целом оправдались (рисунок 4.22).

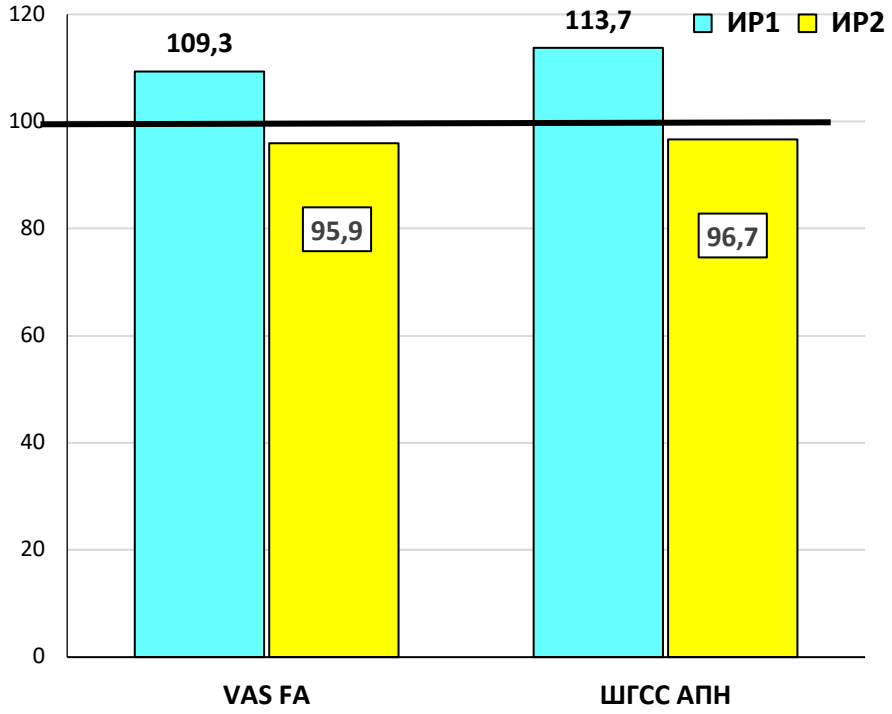

Рисунок 4.22 - Средние значения «итогового результата» (ИР) по шкалам VAS FA и ШГСС АПН у пациентов 2 группы (в %) перед первым ($ИР_1$) и вторым ($ИР_2$) этапами лечения

Следует отметить, что и по шкале VAS FA, и по шкале ШГСС АПН, у 3 человек из 7 показатель $ИР_2$ был выше 100 %, и у 4 человек – ниже, однако ни в одном случае показатели не вышли за рамки диапазона 95-105 % («ожидания оправдались»).

По шкале SF-36 среднее значение интегрального показателя в группе составило 60,6 балла, что лучше начального уровня на 27,6 баллов, или в 1,8 раза.

Клинический пример

Пациент Г. 52 года. Обратился в КДЦ ГБУЗ ГКБ № 67 им. Л. А. Ворохобова в декабре 2018 г. с жалобами на отсутствие опоры на нижние конечности в связи с выраженной деформацией обеих стоп. Со слов пациента, на протяжении 13 лет (с 1999 по 2012 гг.) злоупотреблял

алкоголем. Нарушения чувствительности в дистальных отделах нижних конечностей, а затем появление и прогрессирование деформаций стоп начались за 2-3 года до отказа от алкоголя. На момент осмотра передвигался на инвалидном кресле, отмечены выраженная эквино-поло-варусная деформация обеих стоп и гипотрофия мышц обеих голеней. Движения в голеностопных суставах отсутствовали, а опорной поверхностью для стоп служили тыльные поверхности дистальных межфаланговых суставов пальцев стопы, в области которых имелся болезненный гиперкератоз. По результатам электронейромиографии нижних конечностей выявлено преимущественно аксональное грубое нарушение функции проведения импульса по общему малоберцовому нерву с двух сторон. В апреле 2019 г. госпитализирован в ГБУЗ ГКБ № 67 им. Л. А. Ворохобова с диагнозом: «Хроническая алкогольная полинейропатия. Эквино-поло-варусные деформации обеих стоп. Инфлексия 1-х пальцев. Сгибательные контрактуры 1-5 пальцев левой стопы» (рисунок 4.23 а-г).

а б в г

Рисунок 4.23 (а-г) - Пациент Г. Рентгенограммы стоп

Оценка функции при поступлении: «начальный результат» (НР) по шкале VAS FA – 1,1 балла (неудовлетворительно), по шкале ШГСС АПН – 0 баллов (катастрофично). Качество жизни по шкале SF-36 – 16 баллов. «Желаемый результат» перед первой операцией (ЖР$_1$): по шкале VAS FA –

3,5 балла (удовлетворительно), по шкале ШГСС АПН – 13 баллов (удовлетворительно). Возможность операции: по разделу «ДА» - 18 баллов, по разделу «НЕТ» - 8 баллов, итог 18-8=10 баллов (операция возможна на фоне корректирующего лечения).

19.04.19 г. было выполнено оперативное вмешательства на левой стопе: удлинение ахиллова сухожилия, удлинение сухожилий мышцы, отводящий 1 палец, подкожное ступенчатое рассечение подошвенного апоневроза, подкожная тенотомия сухожилий сгибателей пальцев, трехсуставной артродез левой стопы, частичное выведение стопы из порочного положения с чрескостной фиксацией аппаратом Илизарова; выведение пальцев стопы из порочного положения с фиксацией спицами (рисунок 4.24 а-г).

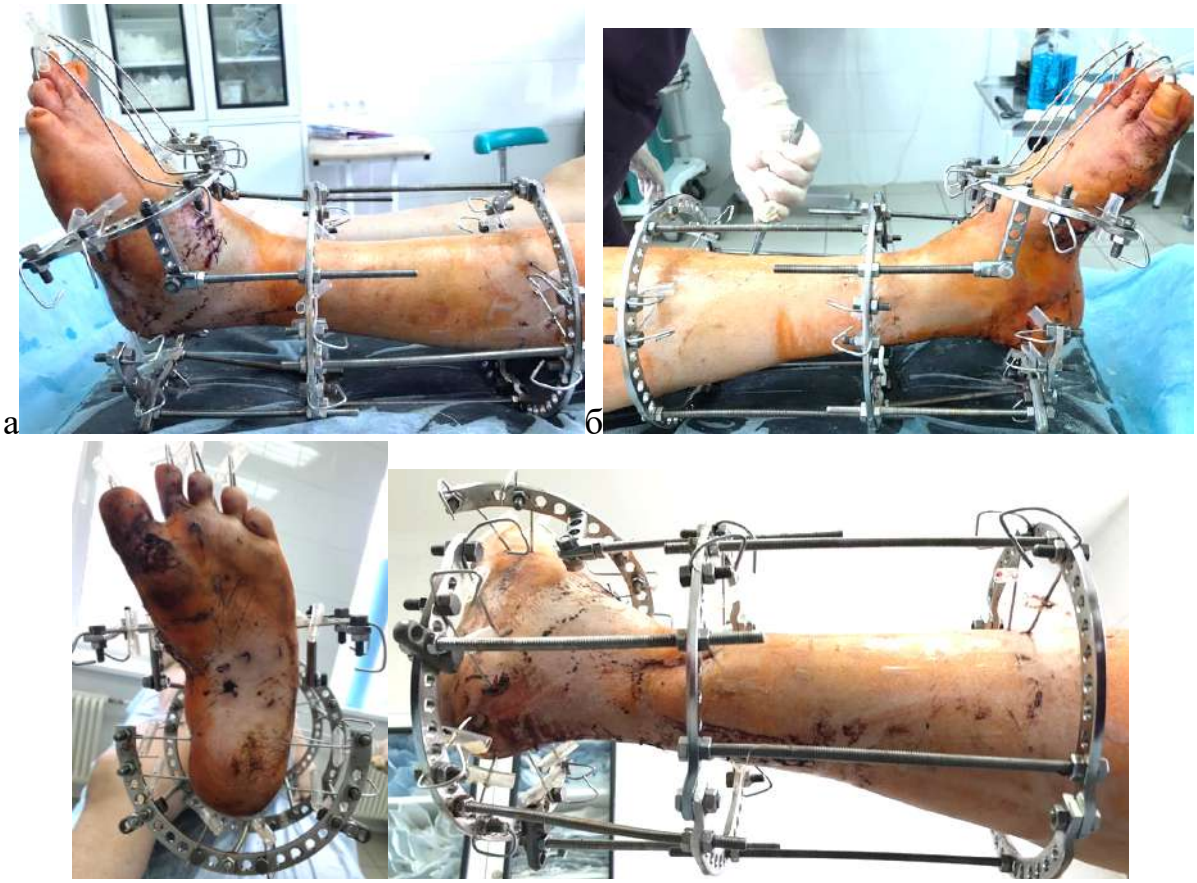

Рисунок 4.24 (а-г) - Пациент Г. После первой операции в аппарате (левая нога)

Операция прошла без технических трудностей, ранний послеоперационный период без особенностей. На 14 сутки с момента операции,

после снятия швов, пациент был выписан на дальнейшее амбулаторное наблюдение.

Финишное устранение деформации стопы проводили постепенно, дозировано. Контрольные осмотры – в сроки 4, 6, 8, 10 и 12 недель с момента операции. На первом контрольном осмотре через 4 недели были удалены спицы из пальцев. Через 12 недель после выполнения рентгенологического контроля аппарат Илизарова был демонтирован, и в течение следующих 4 недель использовали жесткий ортез для голеностопного сустава. К 3,5 месяцам пациенту была разрешена полная нагрузка на оперированную конечность.

Перед второй операцией: «желаемый результат» ($ЖР_2$): по шкале VAS FA – 5,1 балла (хорошо), по шкале ШГСС АПН – 17 баллов (хорошо).

02.02.2020 г. – оперативное вмешательства на правой стопе: Удлинение ахиллова сухожилия, удлинение сухожилий мышцы, отводящий 1 палец, подкожное ступенчатое рассечение подошвенного апоневроза, подкожная тенотомия сухожилий сгибателей пальцев, частичное выведение стопы из порочного положения с чрескостной фиксацией аппаратом Илизарова (рисунок 4.25 а, б).

а б

Рисунок 4.25 (а, б) - Пациент Г. После операции в аппарате (правая нога)

Оперативное. вмешательство и ранний послеоперационный период также прошли без особенностей. На 14 сутки с момента операции, после снятия швов, пациент был выписан на дальнейшее амбулаторное наблюдение.

Финишное устранение деформации стопы проводили постепенно, дозировано. Контрольные осмотры – в сроки 4, 6, 8, 10 и 12 недель с момента операции. Через 12 недель аппарат Илизарова был демонтирован, и в течение следующих 4 недель использовали жесткий ортез для голеностопного сустава. К 3,5 месяцам пациенту была разрешена полная нагрузка на оперированную конечность.

Устранение деформации стопы проводили постепенно, дозировано. Послеоперационные осмотры проводились на тех же срока, что и для правой стопы: 4, 6, 8 и 10 недели с момента операции. Через 10 недель аппарат Илизарова был демонтирован, и на протяжении следующих 4-х недель также использовался ортез для голеностопного сустава. Полная нагрузка на оперированную конечность началась с 4 месяцев с момента операции (рисунок 4.26 а-г).

а б в г

Рисунок 4.26 (а-г) - Пациент Г. Результат лечения через 1 год с момента второго оперативного вмешательства

К моменту завершения наблюдения – пациент ходит с полной опорой на обе ноги, выходит из дома, пользуется тростью. «Достигнутый результат» (ДР) по VAS FA – 4,9 балла (удовлетворительно), по ШГСС АПН – 17 баллов

(хорошо). Итоговый результат ($ИР_2$): по VAS FA – 96,1 % (соответствует ожиданиям), по ШГСС АПН – 100,0 % (соответствует ожиданиям). Качество жизни по шкале SF-36 – 61 балл.

4.3. Осложнения

Приоритетными опасениями в отношении развития возможных послеоперационных осложнений, учитывая особенности наших пациентов, мы считали:

- Ишемические нарушения, связанные с необходимостью коррекции значительной деформации стопы с выведением ее из положения эквинуса на 90° и более – как тотальное нарушение кровотока всего сегмента, так и локальные тканевые некрозы, особенно в области операционных ран;
- Местные инфекционные раневые осложнения на фоне нарушенной трофики дистальных отделов нижних конечностей – нагноение операционных ран, инфицирование спиц аппарата Илизарова;
- Невозможность этапного выведения стопы в аппарате Илизарова до необходимого положения – несостоятельность конструкции аппарата или необходимость его досрочного демонтажа, отступление по ряду объективных и субъективных причин от протокола послеоперационной реабилитации;
- Рецидив эквинусного положения стопы после демонтажа аппарата, выполненного в запланированные сроки.

Ишемические нарушения

Определение состояния периферического кровотока было обязательным в процессе предоперационного обследования. В используемом нами алгоритме нарушение периферического кровотока оценивалось в разделе «НЕТ» (противопоказания к операции) до 6 баллов, то есть влияло на окончательное принятие решения в возможности операции в большей степени, чем даже социальная дезадаптация или обострение хронической соматической патологии.

В ходе операции мы во всех случаях ставили задачу выведения стопы из положения эквинуса не более, чем на 40°, стремясь достигнуть положения стопы 120-125° и считая проведение дальнейшей одномоментной коррекции опасным в плане возможного развития ишемических нарушений. В процессе манипуляций со стопой на операционном столе постоянно контролировали состояние периферического кровотока. Дальнейшую коррекцию проводили этапно в аппарате в течение 3-4 недель, что давало возможность мягким тканям адаптироваться к новому положению.

Профилактику локальных краевых некрозов в области операционных ран осуществляли за счет щадящей операционной техники, бережного отношения к мягким тканям, ушивания ран без натяжения и предотвращения послеоперационных периферических отеков (холод, возвышенное положение конечности, исключение нагрузки в раннем послеоперационном периоде).

В результате тотальных ишемических нарушений всего сегмента не отмечали ни разу. В двух случаях после выведения стопы на 40° и достижения положения стопы 125° на операционном столе были отмечены первые признаки снижения периферического кровотока, что послужило основанием прекратить дальнейшую коррекцию и зафиксировать достигнутое положение с помощью аппарата Илизарова. В послеоперационном периоде продолжение этапной коррекции в аппарате отсрочили на 4 дня, и начали коррекцию только после того, как убедились в восстановлении адекватного кровотока.

Краевой кожный некроз отмечен в 2 наблюдениях после удлинения сухожилия мышцы, отводящей I палец стопы. (рисунок 4.25.). Некротические изменения были поверхностными, и после проведения местного лечения раны зажили вторичным натяжением. Эти осложнения не повлияли ни на процесс проведения послеоперационного периода, ни на окончательный результат (рисунок 4.27).

Рисунок 4.27 - Краевой кожный некроз

Местные инфекционные раневые осложнения

Бережное обращение с мягкими тканями в ходе операции, анатомичные хирургические доступы, использование в ряде случаев малоинвазивной операционной техники позволило полностью избежать нагноения операционных ран несмотря на то, что трофические изменения в дистальных отделах конечности для наших пациентов были достаточно характерны.

Воспалительная реакция в области проведения спиц аппарата Илизарова (рисунок 4.28) отмечена в 7 наблюдениях (14,3 %). Такая частота не противоречит данным литературы в отношении аналогичных аппаратов, наложенных на дистальный отдел нижней конечности. Все эпизоды локального воспаления были купированы консервативными методами, в трех случаях выполнена инфильтрация мягких тканей растворами антибиотиков. Ни в одном случае не потребовалось перепроведения спиц.

Рисунок 4.28 - Воспалительная реакция в области проведения спицы аппарата Илизарова

Невозможность этапного выведения стопы в аппарате Илизарова

Выведение стопы на операционном столе до положения 120-125° удалось осуществить во всех случаях – у одних пациентов с помощью хирургических вмешательств только на мягких тканях, у других – после резекции суставных поверхностей. Такое «стартовое» положение позволило провести финишную этапную коррекцию в аппарате до необходимого положения.

Тщательное предоперационное планирование, индивидуальный подход к компоновке аппарата, соблюдение правил его наложения, коррекции и ухода позволили избежать ситуаций, диктующих необходимость досрочного демонтажа или перемонтажа аппарата с утратой достигнутого объема коррекции.

Подробные беседы с пациентами и их инструктаж в отношении выполнения рекомендаций и предписанного режима, тщательный отбор пациентов по признаку способности к осознанному сотрудничеству,

соблюдение сроков контрольных осмотров позволили избежать отклонений от разработанного реабилитационного протокола. В алгоритм определения возможности оперативного вмешательства в разделе «НЕТ» (противопоказания к операции) самое существенное место занимает неспособность пациента к сотрудничеству (10 отрицательных баллов), что само по себе, даже без дополнительных негативных баллов, полученных по другим позициям этого раздела, может явиться основанием для отказа от выполнения операции.

Соблюдение указанных условий позволило в полной мере выполнить все запланированные на послеоперационный период действия и добиться желаемой коррекции во всех случаях.

Рецидив эквинусного положения стопы

У всех пациентов после снятия аппарата отмечался некоторый регресс в отношении достигнутой коррекции в объеме 5-10°. Учитывая это, мы ставили задачу добиться перед переводом аппарата в режим стабилизации положения гиперкоррекции стопы до угла 80-85°. Однако в одном наблюдении этот регресс был более выражен.

Пациентка Ч-на, 55 лет, оперирована на двух стопах. Первая операция на левой стопе – без особенностей. Вторая операция – на правой стопе: на операционном столе достигли коррекции 123°, далее осуществили этапное выведение стопы в аппарате до 85°; аппарат переведён в режим стабилизации и впоследствии демонтирован в обычные сроки. После демонтажа аппарата пациентке было рекомендовано ношение ортеза в течение 1 месяца, однако она не выполнила эту рекомендацию. В течение 2 месяцев правая стопа вновь приняла положение умеренного эквинуса (до 95°), при этом приведение переднего отдела стопы оставалось в норме. Повторную операцию пациентке не предлагали, было рекомендовано ношение обуви с высоким каблуком, что позволило восстановить опорность конечности.

ГЛАВА 5. СРАВНИТЕЛЬНАЯ ОЦЕНКА И АНАЛИЗ ПОЛУЧЕННЫХ РЕЗУЛЬТАТОВ

Сравнительная оценка результатов лечения в группах наблюдения

Было проведено сравнение результатов, полученных при лечении 26 пациентов с деформациями стоп на фоне алкогольной полинейропатии. Сравнение проводили в двух группах. У пациентов 1-й группы (19 человек) после операции на мягких тканях удавалось вывести стопу из эквинусного положения до 120-125°, а у пациентов 2-й группы (7 человек) деформация была более ригидной, вследствие чего для такого выведения стопы потребовалось дополнительно выполнить резекции суставных поверхностей таранно-пяточного (подтаранного), пяточно-кубовидного и таранно-ладьевидного суставов с последующем их артродезированием.

В 1 группе преобладали пациенты в возрасте от 41 до 50 лет (57,9 %), тогда как во 2 группе лица такого возраста составили 42,9 %, а остальные были старше. Средний возраст пациентов 1 группы (41,1 года) был меньше, чем во 2 группе (52,1 года) на 11,0 лет (рисунок 5.1).

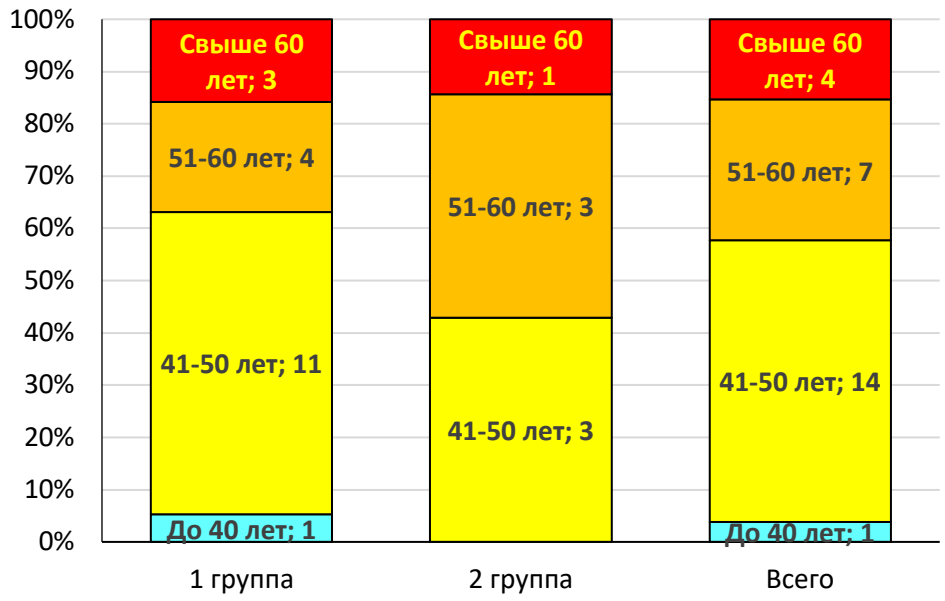

Рисунок 5.1 - Возраст пациентов

Средний срок, в течение которого пациенты испытывали проблемы, связанные с нарушениями функции стоп, у пациентов 1 группы (6,5 лет) был меньше, чем во 2 группе (8,7 лет) на 2,2 года, причем во 2 группе в большинстве случаев (71,4 %) этот срок превышал 7 лет (рисунок 5.2).

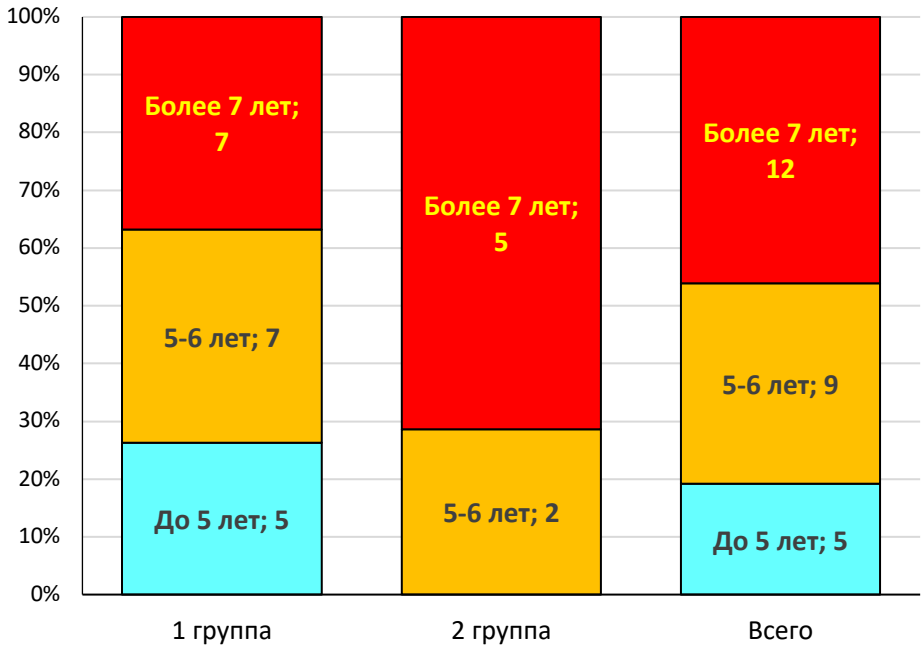

Рисунок 5.2 - Продолжительность анамнеза

Таким образом, у пациентов 2 группы как возраст, так и продолжительность анамнеза были менее благоприятны.

Применение разработанного нами алгоритма выбора лечебной тактики показало, что по разделу «ДА», определяющему показания к проведению хирургического лечения, средние показатели в группах наблюдения были примерно одинаковыми (17,0 баллов в 1 группе и 17,3 балла во 2 группе, $p = 0,99$), в то время как по разделу «НЕТ» оценки существенно отличались. В 1 группе средний показатель по разделу «НЕТ» составил 5,9 баллов, а во 2 группе – 7,9 баллов, то есть на 2 балла больше ($p<0,05$). За счет этого средний суммарный показатель, по которому определяли возможность выполнения пациентам корригирующих операций, в 1 группе составил 12,3 балла, а во 2 группе – на 2,7 балла меньше ($p<0,05$) (рисунок 5.3).

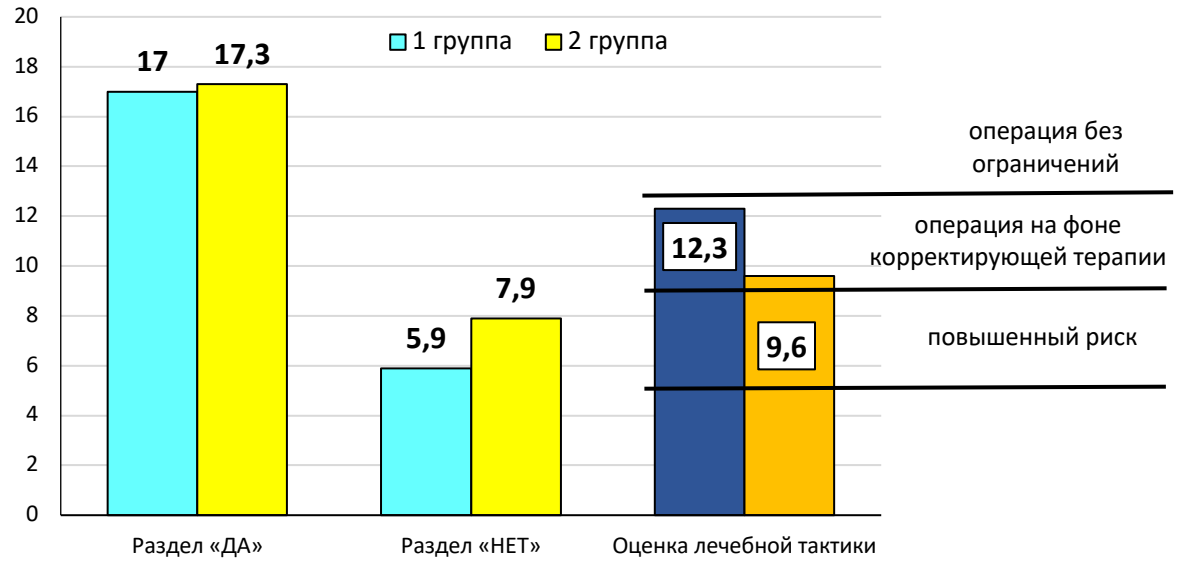

Рисунок 5.3 - Средние значения баллов, рассчитанных в соответствии с алгоритмом выбора тактики

Для 1 группы в большинстве наблюдений (51,4 %) алгоритм показал возможность операции на фоне корректирующего лечения, а в 37,1 % - возможность операции без ограничений, в то время как во 2 группе в 42,9 % определен повышенный риск операции (рисунок 5.4).

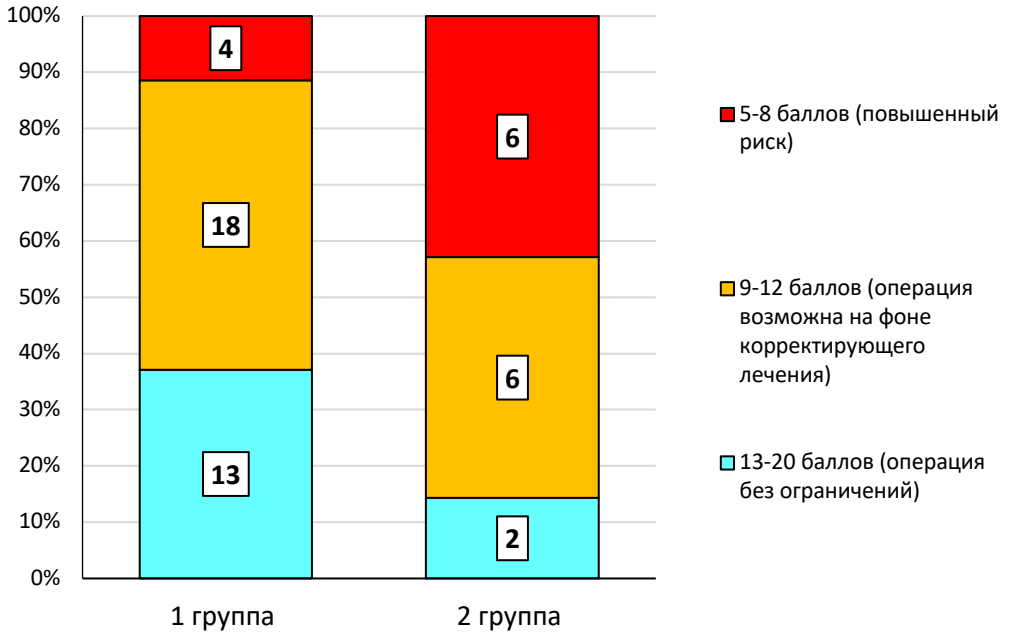

Рисунок 5.4 - Возможность выполнения операции в соответствии с алгоритмом выбора тактики (кол-во прооперированных стоп)

Таким образом, комплексная оценка общей тяжести патологии у пациентов 1 и 2 групп, учитывающая как локальные, так и общесоматические

изменения, а также возраст, длительность анамнеза, степень социальной и психической адаптации, показала более неблагоприятную ситуацию у пациентов 2 группы. В связи с этим у них становится объяснимой более высокая степень ригидности деформации стопы, что заставило прибегнуть к артродезированию.

Такое отличие нашло отражение и в результатах анкетирования по функциональным шкалам VAS FA и ШГСС АПН, когда средние значения «начального результата» (НР) у пациентов 2 группы были хуже, чем у 1 группы, соответственно в 1,4 и 2,0 раза ($p < 0,01$). Вместе с тем, в обеих группах показатели НР у всех пациентов находились в оценочном диапазоне «неудовлетворительно» (VAS FA) или «катастрофично» (ШГСС АПН), что в реальной жизни выражалось неспособностью даже самостоятельно передвигаться – от использования инвалидного кресла до перемещения по дому на четвереньках.

Заслуживают внимания результаты анкетирования, отражающие «желаемый результат» (ЖР) как перед первой операцией, так и перед последующей операцией на контрлатеральной конечности (за исключением 3 пациентов, у которых была прооперирована только одна стопа).

Шкала VAS FA, как уже обсуждалось в 3 главе, отражает общую оценку функции стопы и содержит ряд вопросов о действиях, которые наблюдаемый контингент пациентов не выполнял и выполнять не собирался. Это негативно отражалось на общей оценке функции у наших пациентов. Так, перед первой операцией в 1 и 2 группе средние показатели «желаемого результата» ($ЖР_1$), рассчитанные по данной шкале, не имели существенных отличий (4,1 и 4,3 балла соответственно, $p = 0,46$) и находились в середине оценочного диапазона «удовлетворительно». Перед второй операцией средние показатели «желаемого результата» ($ЖР_2$) увеличились. В 1 группе $ЖР_2$ перешел в оценочный диапазон «хорошо», хотя и расположился у самой нижней его границы (5,2 балла), тогда как во 2 группе он остался в диапазоне

«удовлетворительно» (4,9 балла). Вместе с тем, отличие среднего показателя между группами составило всего 0,3 балла (p = 0,21).

Таким образом, увеличение притязаний к конечному результату лечения в интервале между первой и второй операциями в 1 группе составило 1,1 балла, а во 2 группе – только 0,6 балла, что меньше в 1,8 раза (p<0,05).

Этим ожиданиям почти в точности соответствовал оцененный по шкале VAS FA «достигнутый результат» (ДР), средние значения которого превысили $ЖР_2$ в 1 группе на всего 0,1 балла («хорошо»), а во 2 группе оказались хуже на 0,2 балла, оставшись в оценочном диапазоне «удовлетворительно».

Превышение средних значений «достигнутого результата» (ДР) над «начальным результатом» (НР), определенных по шкале VAS FA, составило в 1 группе 3,7 раза (p<0,01), а во 2 группе – 4,7 раза (p< 0,01) (рисунок 5.5).

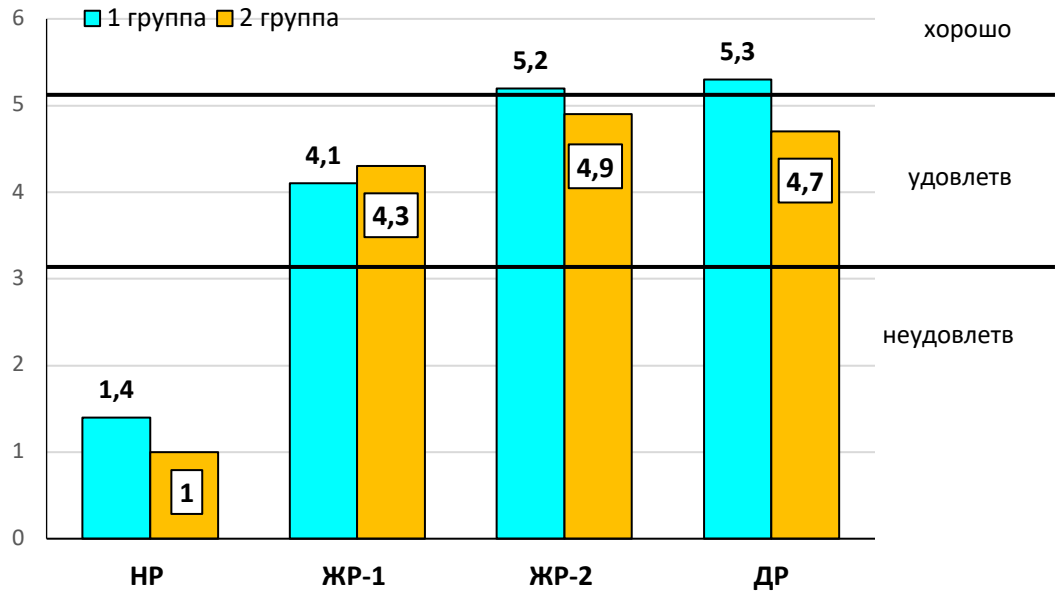

Рисунок 5.5 - Средние показатели результатов анкетирования пациентов по шкале VAS FA (в баллах)

Шкала ШГСС АПН, адаптированная для исследуемого контингента больных с деформациями стоп на фоне алкогольной полинейропатии, показала уровень «начального результата» (НР) в обеих группах, соответствующий оценке «катастрофично», однако уже средние показатели

$ЖР_1$ в обеих группах расположились в оценочном диапазоне «хорошо», хотя и в непосредственной близости от его нижней границы (1-я группа – 15,6 баллов, 2-я группа – 15,3 балла). Перед второй операцией, вдохновленные результатами первого вмешательства, пациенты уточнили свои притязания в сторону улучшения желаемого результата, в силу чего $ЖР_2$ увеличился относительно $ЖР_1$ в 1 группе на 1,1 балла, а во 2 группе – на 2,7 балла.

Таким образом, рост среднего значения $ЖР_2$, характеризующий увеличение притязаний к конечному результату лечения, во 2 группе оказался больше, чем в 1 группе, в 2,5 раза ($p < 0,01$).

Средние значения «достигнутых результатов» (ДР) в обеих группах расположились в оценочном диапазоне «хорошо», причем в 1 группе ДР был больше $ЖР_2$ на 0,3 балла, а во 2 группе – меньше на 0,9 балла.

Превышение средних значений «достигнутого результата» (ДР) над «начальным результатом» (НР), определенных по шкале ШГСС АПН, составило в 1 группе 22,9 раза ($p<0,01$), а во 2 группе – 43,5 раза ($p< 0,01$) (рисунок 5.6).

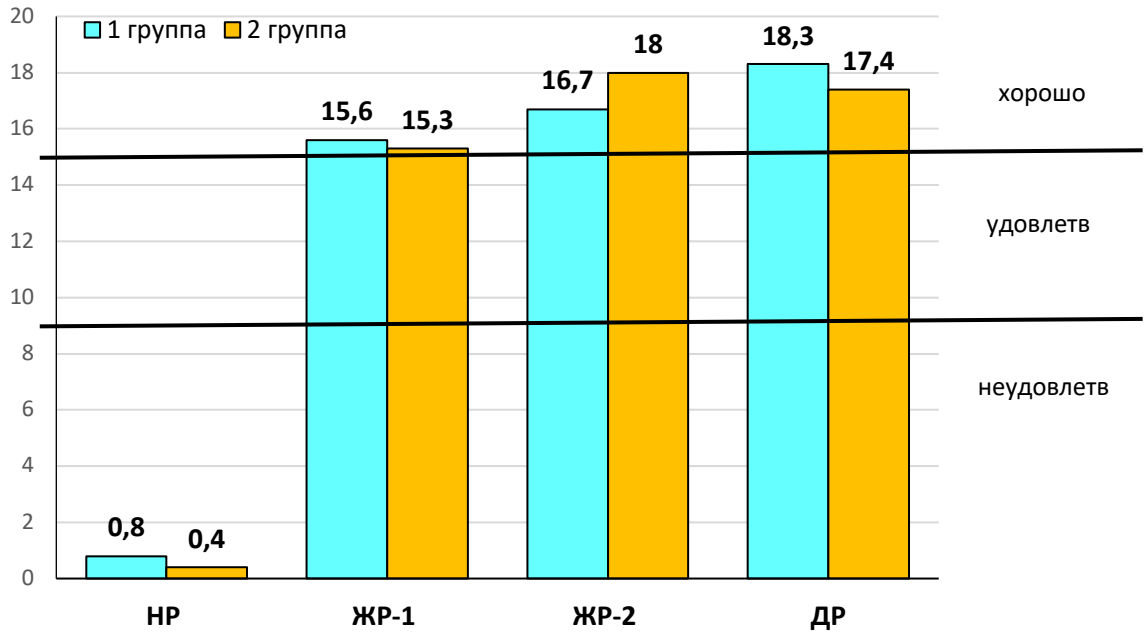

Рисунок 5.6 - Средние показатели результатов анкетирования пациентов по шкале ШГСС АПН (в баллах)

Оценивая «итоговый результат» (ИР), отражающий соответствие достигнутого результата пожеланиям пациентов, мы видим, что достигнутый результат существенно превысил в обеих группах первоначальные пожелания, высказанные до выполнения первой операции ($ИР_1$), однако примерно соответствовал пожеланиям, скорректированным пациентами в сторону повышения перед второй операцией ($ИР_2$). Исключение составил только $ИР_2$ у пациентов 1 группы, который превысил заявленный ожидаемый результат на 5 % (рисунок 5.7).

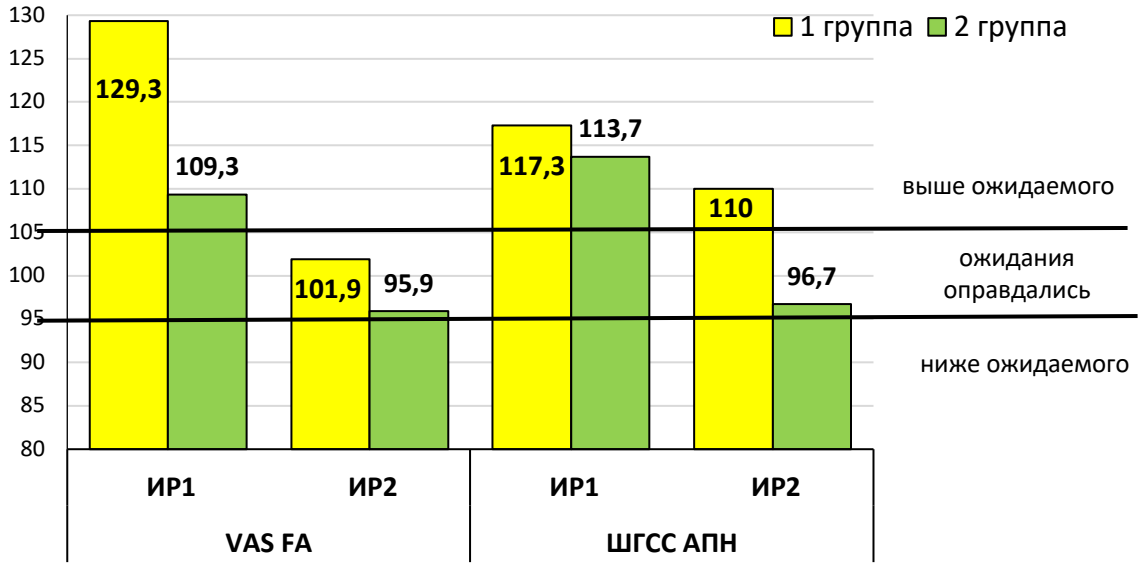

Рисунок 5.7 - Итоговые результаты (ИР) после первой операции ($ИР_1$) и после второй операции ($ИР_2$) по шкалам VAS FA и ШГСС АПН – средние значения в %

Анализируя полученные результаты, можно отметить следующие закономерности.

1. Пациенты, рассчитывая на положительный эффект лечения, перед его началом не в полной мере представляли возможности хирургической коррекции, и в ряде случаев их притязания ограничивались расширением возможностей самообслуживания. После выполнения первой операции, видя хороший ее эффект, многие пациенты поменяли отношение к ожидаемому результату, пересмотрев свои пожелания в сторону их расширения. Это нашло отражение при заполнении анкет перед второй операцией. Несмотря

на то, что в ряде случаев скорректированные пожелания оказались объективно трудно достижимыми, ожидания пациентов оправдались. По шкале VAS FA средние значения показателя $ИР_2$ в обеих группах не вышли из диапазона 95-105 %, а по шкале ШГСС АПН в 1 группе составили 110 %.

2. Показатели шкал оценки свидетельствуют о достигнутом ярко выраженном положительном эффекте проведенного лечения: средний балл по шкале VAS FA улучшился как в 1-й, так и во 2-й группах многократно (соответственно в 3,7 и 4,7 раза), а по шкале ШГСС АПН – в десятки раз (в 22,9 и 43,5 раза). Это говорит о кардинальном улучшении состояния пациентов.

3. Показатели адаптированной шкалы ШГСС АПН показали существенно худшее начальное состояние (НР) и существенно более выраженную положительную динамику к концу наблюдения (разница между НР и ДР), чем по данным шкалы VAS FA. Это согласуется с клиническими наблюдениями: пациенты, не способные совсем к самостоятельному передвижению, после проведенного лечения передвигались самостоятельно, а некоторые не пользовались даже тростью. Это подтверждает приоритетность применения шкалы ШГСС АПН для оценки состояния специфического контингента пациентов с деформациями стоп на фоне алкогольной полинейропатии, как более точно отражающей их реальное состояние.

Несмотря на сохраняющийся неврологический дефицит, мышечные гипотрофии, полиморбидность, наши пациенты смогли существенно улучшить качество своей жизни, прежде всего за счет возвращения утраченной возможности самообслуживания и самостоятельного передвижения. В 1 группе положительная динамика по шкале SF-36 составила 29,1 балла, а во 2 группе – 22,8 балла ($p<0,05$). Разница между средними значениями этого показателя в группах, хотя и является статистически значимой, но большого клинического значения не имеет (рисунок 5.8).

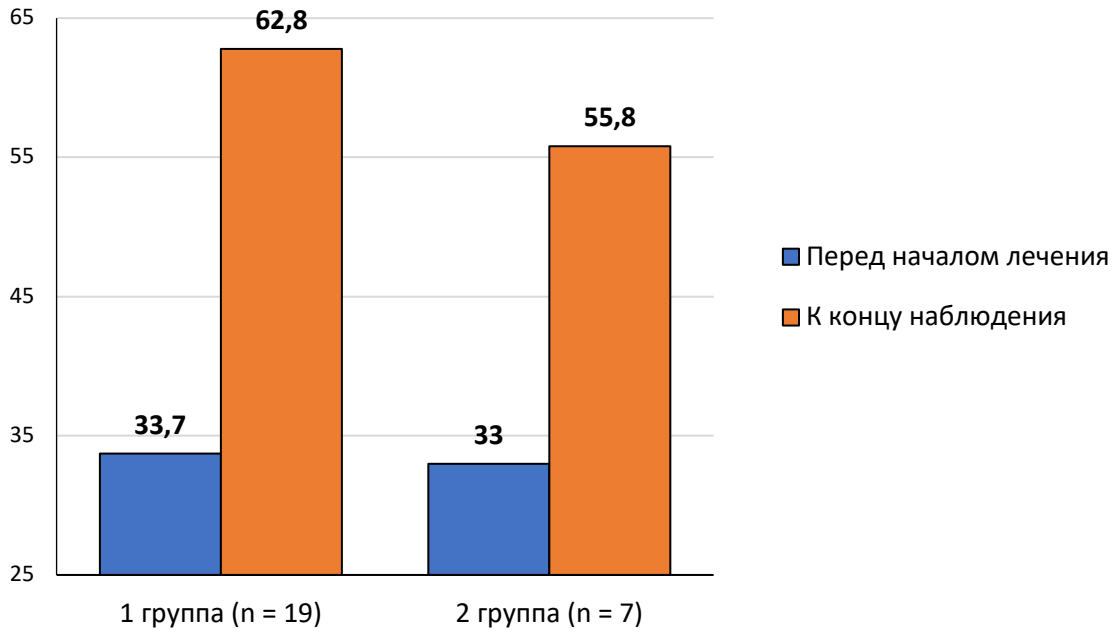

Рисунок 5.8 - Средние показатели качества жизни по шкале SF-36

Общая оценка результатов лечения

При разработке системы лечения пациентов с деформациями стоп на фоне алкогольной полинейропатии были создана адаптированная шкала-опросник, а также алгоритм определения возможности хирургического вмешательства, основанный на балансе показаний и противопоказаний к операции. При планировании операции учитывали весь комплекс факторов, препятствующих выведению стопы из положения эквинуса, в связи с чем хирургическое вмешательство было многокомпонентным, и его объем определялся степенью ригидности деформации. Коррекцию положения стопы частично выполняли на операционном столе и продолжали в течение 3-4 недель послеоперационного периода в аппарате Илизарова.

Оценивая совокупность полученных результатов у всех прооперированных пациентов, нужно отметить, что только в одном случае отмечен рецидив деформации до положения умеренного эквинуса (115-118°). Других осложнений – таких как ишемические нарушения, локальные некрозы, нагноения операционных ран, - не отмечено, что можно у такого сложного

контингента пациентов объяснить тщательной оценкой показаний к операции и степени возможных рисков, а также активной профилактикой возможных осложнений. Результаты анкетирования к концу наблюдения показали значительное улучшение средних показателей как по VAS FA (в 3,9 раза), так и по ШГСС АПН (в 25,9 раза) (p< 0,01)– (рисунок 5.9, 5.10).

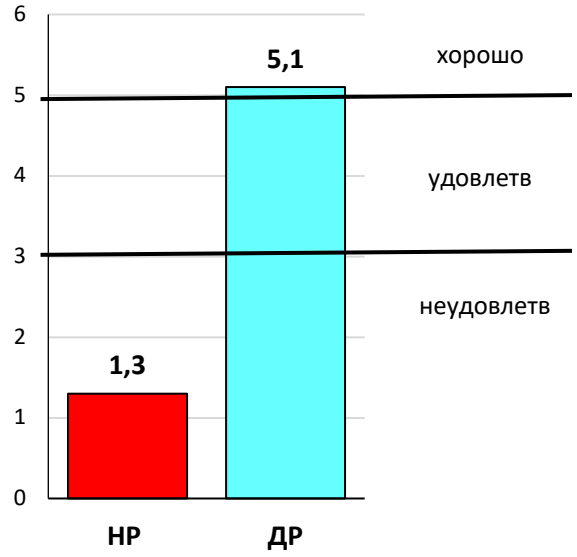

Рисунок 5.9 - Динамика средних показателей у всех пациентов по VAS FA

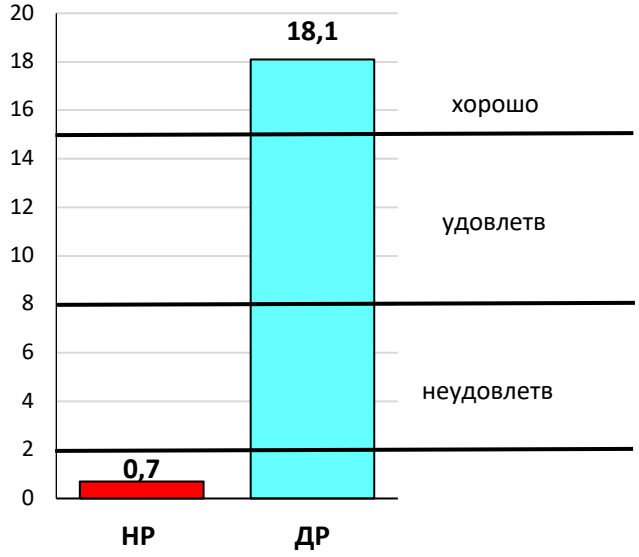

Рисунок 5.10 - Динамика средних показателей у всех пациентов по ШГСС АПН

Соответственно, улучшилось и качество жизни пациентов, что отражает увеличение общей суммы баллов по шкале SF-36 в среднем на 27,4 балла.

Общая оценка результатов лечения пациентами при их опросе показала преобладание оценки «отлично» (20 человек, или 76,9 %). «Хорошим» признали результат 5 человек (19,2 %), и «удовлетворительным» – только одна пациентка. Если перевести эти оценки на трехбалльную систему (3 – отлично, 2 – хорошо, 1 – удовлетворительно, 0 - неудовлетворительно), то средний балл составит 2,7.

ЗАКЛЮЧЕНИЕ

Перед исследованием была поставлена цель улучшить результаты лечения пациентов с деформациями стоп на фоне алкогольной полинейропатии за счет совершенствования оценки нарушений функции пораженных стоп, а также разработки алгоритма определения лечебной тактики как сочетания комплексного хирургического вмешательства и последующего послеоперационного периода.

Пациенты, страдающие хроническим алкоголизмом, в подавляющем большинстве случаев не попадают в поле пристального внимания врачей. И только после отказа от систематического приема алкоголя их начинает всерьез беспокоить состояние собственного здоровья, которое к этому времени уже нуждается в серьезной коррекции. Одной из часто встречающихся патологий, развивающихся на фоне хронического алкоголизма с длительным анамнезом, является алкогольная полинейропатия. Нарушение и полное выпадение функции периферических нервов, и прежде всего – малоберцового, приводит к формированию патологической установки стоп, которая впоследствии становится ригидной. Вначале нарушается походка, далее эти нарушения прогрессируют. Человек, злоупотребляющий алкоголем, обращает внимание на такие нарушения обычно слишком поздно.

Нами в консультативных центрах ГКБ № 67 им. Л.А. Ворохобова г. Москвы и УКБ 1 Первого МГМУ им. И.М. Сеченова, было проконсультировано 94 пациента, обратившихся по поводу выраженных деформаций стоп на фоне верифицированной алкогольной полинейропатии. Все эти пациенты к моменту первого визита полностью отказались от приема алкоголя, имели устойчивое эквинусное положение стопы, сохраняющееся при попытке пассивного разгибания в положении не менее 130° и были устойчиво мотивированы на активное лечение. Из всех осмотренных пациентов потребность в проведении хирургической коррекции была определена у 86 человек (91,5 %), однако следовало учесть ряд

дополнительных факторов местного, общесоматического, психического и социального характера, способных являться противопоказаниями к выполнению операции.

Для определения возможности выполнения хирургической коррекции мы разработали алгоритм, состоящий из двух разделов: «ДА» (факторы, являющиеся показаниями к операции – 5 позиций: боль, степень деформации стопы, нарушение функции, неврологический периферический статус и данные рентгенографии) и «НЕТ» (противопоказания – 5 позиций: социальный, психический, соматический статус, а также местные трофические нарушения и отеки). Каждую позицию оценивали в баллах, которые затем суммировали: по разделу «ДА» со знаком «плюс», по разделу «НЕТ» - со знаком «минус». Сумма баллов от 13 до максимальных 20 означала, что операция возможна без ограничений, от 9 до 12 – возможна на фоне корректирующего лечения, от 5 до 8 – связана с повышенным риском, и менее 5 баллов – операция противопоказана, так как сопряжена с неоправданно высоким риском.

Обследование пациентов с применением данного алгоритма показало, что выполнение хирургической коррекции возможно только у 27 пациентов из 86 (31,4 %). Им была предложена операция, от которой один пациент отказался. Таким образом, в исследование вошли 26 человек – большинство (76,9 %) женщины, средний возраст - 46,4 ± 9,2 лет. Средний срок систематического в прошлом употребления алкоголя составил 14,7 ± 3,4 лет.

Расчет суммы баллов по разделам «ДА» и «НЕТ» нашего алгоритма показал среднее значение 11,5 балла, что соответствует оценке: операция возможна на фоне проведения корректирующего лечения.

Как правило, пациенты затруднялись указать продолжительность проблем, возникших с ходьбой, однако средний срок после начала существенных ограничений, по собранным нами данным, составил 7,1 ± 1,2 лет.

Большинство пациентов (88,5 %) имели двухсторонние, практически симметричные поражения, с настолько выраженными деформациями, что к

моменту обращения утратили способность самостоятельно передвигаться с опорой на ноги и перемещались по дому в инвалидном кресле или вообще на четвереньках.

Таким образом, под наблюдением у нас находилось 26 пациентов, имевших на фоне хронической алкогольной полинейропатии выраженные деформации 49 стоп, нуждающиеся в хирургической коррекции.

Все наши пациенты имели выраженную полиморбидность: в среднем у одного человека выявлено 4,3 сопутствующих соматических заболевания, из которых чаще всего встречались патология желудочно-кишечного тракта, венозная недостаточность, заболевания сердечно-сосудистой системы.

Исследование состояния периферической иннервации с применением электронейромиографии показало преимущественное поражение общего малоберцового нерва (85,7 %), а также глубокой ветви малоберцового нерва (14,3 %).

При ортопедическом обследовании определяли основные параметры стопы, измеряя степень пространственных деформаций, наличие контрактур, ригидности, натянутости ахиллова сухожилия и подошвенного апоневроза. Определяли также местные изменения, связанные с венозной недостаточностью, трофическими нарушениями, неврологическим дефицитом. Обращало на себя внимание предельное натяжение ахиллова сухожилия и подошвенного апоневроза у подавляющего большинства пациентов, а также положительный симптом «пятна» на нижних конечностях, отмеченный в 84,6 % случаев, что свидетельствовало о нарушении периферического кровотока.

Базовым инструментальным исследованием считали рентгенографию. На рентгенограммах, помимо определения пространственных соотношений костных компонентов стопы у всех пациентов выявляли выраженный остеопороз, связанный с нейротрофическими нарушениями и длительным снижением опорной нагрузки на конечность.

Для оценки степени нарушений функции стоп применили международную шкалу Visual Analogue Scale Foot and Ankle (VAS FA), содержащую 20

вопросов (каждый оценивали от 1 до 10) с последующим расчетом среднего балла (сумму баллов делили на количество вопросов). Результаты оценивали следующим образом: 8,1-10 баллов – «отлично», ограничений нет; 5,1-8,0 баллов – «хорошо» - ограничения умеренные; 3,1-5,0 баллов – «удовлетворительно» - функция ограничена, однако пациент в состоянии обслуживать себя самостоятельно; 0-3,0 баллов – «неудовлетворительно» - пациент передвигается с трудом, испытывает постоянные боли, нуждается в активном лечении.

Средний показатель по шкале VAS FA у наблюдавшихся пациентов перед началом лечения составил 1,3 балла, что соответствует оценке «неудовлетворительно».

В то же время, ни эта анкета, ни аналогичные ей другие опросники не учитывали специфики наблюдаемого контингента пациентов, которые имели существенные ограничения функции вплоть до невозможности самостоятельного передвижения, в связи с чем некоторые вопросы шкалы – такие как, например, о занятиях спортом или вождении автомобиля, были абсолютно излишни, и даже не вполне понятны опрашиваемым. Кроме того, на фоне энцефалопатии, закономерно развивающейся в той или иной степени на фоне длительного приема алкоголя, заполнение анкеты, состоящей из 20 вопросов, на каждый из которых существовало до 10 вариантов ответов (от 1 до 10 баллов) было для наших пациентов затруднительно, и результаты опроса не всегда соответствовали реальной картине.

Мы модифицировали шкалу VAS FA, переформулировав или совсем исключив ряд вопросов, и упростили процедуру ответов на них. Новая шкала, которую мы зазвали «Шкала голеностопного сустава и стопы на фоне алкогольной полинейропатии» (ШГСС АПН) включает 12 вопросов, на каждый из которых можно дать только 3 ответа: «да» (0 баллов), нет (2 балла) и «не знаю (затрудняюсь ответить)» (1 балл). Максимальная сумма баллов по этой шкале – 24, минимальная – 0 баллов. Полученный результат оценивали следующим образом: 22-24 балла – «отлично» - ограничений нет;

15-21 балл – «хорошо» - ограничения умеренные; 9-14 баллов – «удовлетворительно» - пациент в состоянии жить и обслуживать себя самостоятельно, преодолевая, однако, ряд проблем. Результат ниже 9 баллов считали неудовлетворительным, причем для наших пациентов, учитывая резко выраженные нарушения перед началом лечения, выделили еще один оценочный диапазон – «катастрофично» (0-2 балла) – полная невозможность передвигаться самостоятельно, требуется посторонний уход.

Средний показатель по шкале ШГСС АПН у наблюдавшихся пациентов перед началом лечения составил 0,7 балла, что соответствует оценке «катастрофично».

Качество жизни определяли по шкале SF-36, получив после расчета по соответствующим формулам суммарный показатель 33,5, что значительно ниже приемлемого уровня.

При выборе хирургической тактики важным считали соблюдение баланса между двумя противоположными задачами. С одной стороны, следовало стремиться достичь максимальной коррекции имеющейся деформации, а с другой – избежать ишемических нарушений, крайне опасных при значительном одномоментном выведении стопы из положения эквинуса на фоне уже имеющихся у большинства пациентов нарушений периферического кровотока.

Мы ставили задачу вывести стопу до 80-85°, то есть в положение умеренной гиперкоррекции, учитывая неизбежный регресс достигнутого положения после отмены внешней фиксации. Вместе с тем, допустимым считали одномоментное выведение стопы на операционном столе не более, чем на 40° от начального положения, определив достаточным положение 120-125°. Задачу финишной коррекции выполняли уже в послеоперационном периоде за счет этапного выведения до требуемых параметров в аппарате Илизарова.

При проведении операции осуществляли комплексное воздействие на различные отделы стопы. Обязательным считали удлинение ахиллова сухожилия, выполняемого из открытого доступа, и малоинвазивное

частичное рассечение подошвенного апоневроза в местах его максимального натяжения. После этого выводили стопу из положения эквинуса, избегая избыточно насильственных манипуляций и контролируя при этом кровоснабжение дистальных отделов стопы. Наблюдения, при которых такие действия позволяли вывести стопу до положения 120-125°, вошли в 1-ю группу (35 прооперированных стоп у 19 человек). В случаях особо ригидных деформаций, если одномоментно после операций на мягких тканях вывести стопу до необходимого положения не удавалось, выполняли трехсуставной артродез с резекцией поверхностей таранно-пяточного (подтаранного), пяточно-кубовидного и таранно-ладьевидного суставов, что давало возможность продолжить коррекцию. Эти пациенты составили 2-ю группу наблюдения (14 стоп у 7 пациентов). Достигнутое положение фиксировали аппаратом Илизарова, смонтированного из двух опорных колец на голени и двух полуколец – на переднем и заднем отделах стопы.

Если наряду с выраженным эквинусным положением стопы имело место ее приведение свыше 15-20°, дополнительно выполняли удлинение сухожилия мышцы, приводящей I палец стопы.

В большинстве случаев при выраженной деформации стопы отмечались стойкие сгибательные контрактуры пальцев, которые также следовало устранить. Выведение пальцев в среднефизиологическое положение осуществляли закрытым способом, не прибегая к хирургическому вмешательству, и фиксировали их трансартикулярно спицами Киршнера на 3 недели, после чего спицы удаляли. Такие действия были выполнены в 41 наблюдении (89,1 %).

В послеоперационном периоде проводили дополнительную этапную коррекцию положения стопы в аппарате в течение 3-4 недель, и после достижения 80-85° переводили аппарат в положение стабилизации до 2,5 месяцев (1-я группа) или 3,5 месяцев (2-я группа) с разрешением частичной нагрузки на оперированную ногу. Далее аппарат демонтировали с продолжением внешней фиксации в ортезе еще на 1 месяц, а после этого

рекомендовали пользоваться ортопедической обувью или ботинками с высоким голенищем типа «берцы».

В течение всего периода наблюдения пациентам проводили терапию, направленную на лечение основного заболевания и коррекцию неврологического дефицита, согласованную с неврологами, а в послеоперационном периоде – стандартную антибактериальную, антикоагулянтную, противовоспалительную и анальгетическую терапию.

Поскольку при поражении обеих стоп хирургические вмешательства выполняли последовательно, общий срок лечения составлял не менее 9-10 месяцев. С учетом проведения предоперационной подготовки ко второй операции, необходимости проведения дополнительного корректирующего лечения общесоматической патологии у ряда пациентов, организационных и личных проблем, в реальности средняя протяженность всего процесса лечения несмотря на то, что практически все пациенты были настроены продолжить и завершить лечение в возможно ранние сроки, составила 12,5 месяцев.

При оценке полученных результатов мы учитывали, что у пациентов с хронической алкогольной полинейропатией полное восстановление функции пораженных стоп, к сожалению, невозможно по целому ряду причин, главной из которых является сохраняющийся после хирургической коррекции ортопедических деформаций неврологический дефицит. В связи с этим применение оценочных шкал, рассчитанных на весь диапазон возможных состояний (от полного восстановления функции до полного ее отсутствия) никогда не продемонстрирует сумму баллов, соответствующих оценке «отлично». Вместе с тем, очень важно, чтобы пациент был доволен результатами проведенного лечения. Эта удовлетворенность у лиц, лишенных возможности самостоятельно передвигаться, часто наступает на фоне даже небольшого улучшения, и ее следует определить по возможности максимально объективно.

Мы использовали систему оценки, учитывающую пожелания пациентов, высказанные ими до начала лечения, сравнивая их с полученным

результатом. Чтобы сделать такое сравнение более объективным, за основу взяли показатели оценочных шкал, что позволило сопоставить не общее впечатление, во многом зависящее от эмоционального фона, а цифровые данные, полученные при заполнении опросников VAS FA и ШГСС АПН. Эти опросники пациенты заполняли 4 раза. При первом визите (перед началом лечения) на вопросы анкет отвечали дважды – первый раз в соответствии со своими реальными ощущениями, отражая истинную картину к моменту обращения («начальный результат» - НР), и второй раз – указывая в анкете те параметры, которых они хотели бы иметь в результате проведённого лечения (то есть, свои пожелания) – желаемый результат-1 ($ЖР_1$). Поскольку у большинства наших пациентов оперативное вмешательство проводили последовательно сначала на одной конечности, и только после полного восстановления ее опорности – на другой, то перед второй операцией пациенты вновь заполняли анкету со своими пожеланиями, фиксируя «желаемый результат-2» ($ЖР_2$). К моменту завершения наблюдения пациенты в четвертый раз заполняли анкеты, фиксируя объективную картину на этот момент – «достигнутый результат» (ДР). Сравнение ДР и ЖР давало «итоговый результат» (ИР), который рассчитывали в процентах по формуле: ИР = ДР: ЖР х 100 %. При полученных значениях ИР в интервале от 95 до 105 % результат считали соответствующим ожиданиям пациентов, свыше 105 % - превысившим ожидания, и ниже 95 % - не оправдавшим ожидания.

Ожидания пациентов в отношении эффекта от предлагаемого лечения перед первой операцией были достаточно умеренными: по шкале VAS FA среднее значение ЖР составило 4,2 балла (оценочный диапазон «удовлетворительно»), а по шкале ШГСС АПН – 15,5 балла (нижняя граница оценочного диапазона «хорошо», причем этот средний показатель сложился из пожеланий 18 человек (69,2 %) ниже 15 баллов («удовлетворительно») и только 8 человек выше 15 баллов («хорошо»).

Перед второй операцией у всех пациентов ожидания ($ЖР_2$) стали более оптимистичными: по VAS FA средний показатель вырос по сравнению с $ЖР_1$

на 0,9 балла, перейдя в оценочный диапазон «хорошо», а по ШГСС АПН – на 1,6 балла, причем уже все пациенты по данной шкале сформулировали свои притязания на уровне оценки «хорошо». Это объясняется тем, что результаты первой операции способствовали более оптимистичным прогнозам, чем это пациентам казалось перед началом лечения.

Заполнение анкет в конце наблюдения показало, что во всех случаях достигнут весьма значительный прогресс: по VAS FA средний балл, отражающий «достигнутый результат» (ДР) составил 5,1, что больше начального уровня в 3,9 раза, а по ШГСС АПН – 18,1 (больше начального уровня в 25,9 раза).

Расчет «итогового результата» (ИР) целесообразно оценивать, включая в формулу пожелания пациентов, соответствующие $ЖР_2$. Полученные данные показали, что их ожидания оправдались: по VAS FA среднее значение $ИР_2$ составило ровно 100 %, а по ШГСС АПН – 105,8 %. Вместе с тем, нужно отметить, что средние значения $ИР_2$ в группах наблюдения имели некоторые отличия. В 1-й группе, где мобилизация стопы ограничилась вмешательством на мягких тканях, $ИР_2$ был выше 100 %, составив по VAS FA 101,9 % (соответствует ожиданиям), а по ШГСС АПН – 110,0 % (превысил ожидания). Во 2-й группе, где деформация была более ригидной и потребовала вмешательства на суставных поверхностях с последующим артродезированием, средние значения $ИР_2$ были ниже 100 % по обеим шкалам (по VAS FA – 95,9 %, по ШГСС АПН – 96,7 %), хотя и не вышли за пределы диапазона «оправданные ожидания» (95-105 %). Такой результат объясняется не основанном на реальных возможностях пожелании некоторых пациентов практически полностью восстановить утраченные функции. Несмотря на проведенную разъяснительную беседу перед анкетированием, 2 человека обозначили именно такие результаты в своих опросниках, которые объективно невозможно было оправдать.

Одновременно с расчетами ИР был проведен опрос пациентов, согласно которому результат лечения как «отличный» оценили 20 человек, «хороший»

- 5 человек и «удовлетворительный» - 1 пациентка, у которой после отмены внешней фиксации на одной стопе наступил рецидив эквинусного положения до 115-118°. Таким образом, средний балл по трехбалльной системе оценки (3 балла – отлично, 0 баллов – неудовлетворительно) составил 2,7.

Оценка качества жизни по SF-36 показала улучшение среднего показателя на 27,4 балла, или в 1,8 раза, причем в группах наблюдения эта динамика не имела существенной разницы: в 1-й группе улучшение составило 29,1 балла, а во 2-й группе – 22,8 балла.

Профилактике осложнений уделяли повышенное внимание, так как у всех наших пациентов отмечены отягощающие и повышающие операционный риск факторы в той или иной степени выраженности.

Для предотвращения ишемических осложнений внимательно следили за состоянием периферического кровотока в ходе операции, ограничивая амплитуду выполняемой одномоментной коррекции. Раны ушивали без натяжения, ограничивали нагрузку в раннем послеоперационном периоде, проводили медикаментозную антибактериальную и реологическую терапию. Кроме того, применение разработанного нами алгоритма обусловило отказ от выполнения операции пациентам с неоправданно высоким риском. Это позволило полностью избежать осложнений, способных повлечь за собой изменение плана лечения и повлиять на его результат.

Из осложнений, не имевших существенных последствий, отмечены только 2 случая краевых кожных некрозов и 7 случаев местных воспалительных реакций в точках проведения спиц аппарата Илизарова, не потребовавшие их перепроведения и перемонтажа аппарата. Один случай рецидива эквинусного положения стопы (до 95°), хотя и далеко не столь выраженного, каким оно было до начала лечения, обусловлен несоблюдением пациенткой рекомендации ношения ортеза в течение 1 месяца после демонтажа аппарата Илизарова. Этот случай не был следствием избранной нами тактики, а, наоборот, подтвердил правомочность рекомендуемого реабилитационного протокола. Положение стопы было

компенсировано ношением обуви с высоким каблуком, что позволило восстановить опорность конечности.

Таким образом, для пациентов с деформациями стоп на фоне хронической алкогольной полинейропатии разработана и успешно применена на практике система комплексного хирургического лечения пациентов, отличительными особенностями и преимуществами которой являются:

- применение модифицированной шкалы оценки функции стопы, адаптированной к специфическому контингенту пациентов;
- применение разработанного алгоритма определения показаний и противопоказаний к оперативному вмешательству, позволяющему оптимизировать риски операции;
- тщательное соблюдение протокола хирургического вмешательства, пошагово определяющего характер, объем и последовательность действий в ходе операции;
- проведение контролируемого периода послеоперационной реабилитации до 4,5 месяцев, в ходе которого достигается финишная коррекция положения стопы с последующей стабилизацией достигнутого и обучением пациента самостоятельной ходьбе.

Внедрение разработанной системы лечения в клиническую практику позволило по данным адаптированной шкалы оценки во всех случаях добиться функциональных показателей на уровне оценочного диапазона «хорошо», улучшив их по сравнению с начальным уровнем в 25,9 раза, а также получить хорошие и отличные оценки результатов по мнению пациентов в 96,2 % случаях. Всем пациентам была возвращена способность самостоятельного передвижения и самообслуживания. При этом периферических ишемических расстройств и местных инфекционных осложнений, представляющих особую опасность с учетом общего и локального статуса оперированных пациентов, удалось полностью избежать.

ВЫВОДЫ

1. Среди пациентов с алкогольной полинейропатией, обратившихся по поводу деформации стоп, потребность в проведении оперативного вмешательства определена в 91,5 % случаев.

2. Разработанный алгоритм определения лечебной тактики у пациентов с деформациями стоп на фоне АПН, нуждающихся в хирургической коррекции, позволил определить возможность оперативного вмешательства лишь в 31,4 % случаях, причем 10,4 % выполненных операций были сопряжены с повышенным риском.

3. В случаях высокоригидной деформации стопы резекция поверхностей таранно-пяточного, пяточно-кубовидного и таранно-ладьевидного суставов позволяет без значительного усилия увеличить угол коррекции на 25-30°, а последующая этапная коррекция в аппарате Илизарова – еще на 40-45°.

4. Примененная персонифицированная лечебная тактика, определенная с помощью разработанного алгоритма и включающая последовательную смену этапов лечения в течение 3-4 месяцев, позволила всем пациентам возвратить возможность самостоятельной ходьбы и улучшить показатели по шкале VAS FA в 3,9 раза, а по шкале ШГСС АПН – в 25,9 раза, превысив ожидания пациентов («итоговый результат») на 5,8 %.

5. Ограничение максимально допустимой коррекции положения стопы в ходе операции не более, чем на 40°, с последующим этапным ее финишным выведением в аппарате Илизарова позволило полностью исключить ишемические осложнения и избежать рецидивов в 98,0 % наблюдений. Суммарный показатель качества жизни по шкале SF-36 улучшился на 27,4 балла, а 88,5% пациентов расценили результат как отличный.

ПРАКТИЧЕСКИЕ РЕКОМЕНДАЦИИ

1. При оценке функционального состояния стопы у пациентов с АПН целесообразно использовать разработанную нами шкалу ШГСС АПН, которая адаптирована к специфике данного контингента, более доступна пациентам для заполнения, чем ранее известные шкалы, и в большей степени отражает динамику клинических изменений в процессе лечения.

2. Оперативное вмешательство у пациентов с деформациями стоп на фоне алкогольной полинейропатии должно быть комплексным и в качестве обязательных компонентов включать в себя:

- удлинение ахиллова сухожилия
- частичное рассечение подошвенного апоневроза
- наложение аппарата Илизарова в положении частичной коррекции положения стопы с последующим ее этапным выведением до требуемого уровня в течение 3-4 недель

3. Одномоментную интраоперационную коррекцию положения стопы допустимо выполнять максимум на 40°. Одномоментное более радикальное выведение стопы вплоть до среднефизиологического положения чревато опасностью развития периферических ишемических нарушений и не может быть рекомендовано.

4. Достигнутое в ходе операции положение стопы 120-125° является достаточным для последующего проведения этапной финишной коррекции до требуемого уровня в аппарате. При невозможности выведения стопы в ходе операции до 120-125° после вмешательства на мягких тканях показано выполнение трехсуставного артродеза с резекцией поверхностей таранно-пяточного, пяточно-кубовидного и таранно-ладьевидного суставов.

5. Продолжение выведения стопы из положения эквинуса в послеоперационном периоде с помощью аппарата Илизарова должно преследовать цель достижения гиперкоррекции до положения стопы 80-85° с учетом последующего регресса достигнутой коррекции после снятия аппарата.

6. При поражении обеих стоп оперативные вмешательства целесообразно проводить сначала на одной конечности, и только после полного восстановления ее опороспособности выполнять операцию на другой ноге.

СПИСОК СОКРАЩЕНИЙ И УСЛОВНЫХ ОБОЗНАЧЕНИЙ

АПН – алкогольная полинейропатия

ВАШ – визуальная аналоговая шкала

ГБУЗ ГКБ № 67 – Государственное бюджетное учреждение здравоохранения городская клиническая больница № 67.

ДР – достигнутый результат

ЖКТ – желудочно-кишечный тракт

$ЖР_1$ – желаемый результат до начала лечения

$ЖР_2$ – желаемый результат перед второй операцией

ИР – итоговый результат

НР – начальный результат

ПНС – периферическая нервная система

УКБ – Университетская клиническая больница.

ФГАОУ ВО Первый МГМУ им. И. М. Сеченова – Федеральное государственное автономное образовательное учреждение высшего образования Первый Московский государственный медицинский университет имени И. М. Сеченова.

ЦНС – центральная нервная система

ЭНМГ – электронейромиография.

ШГСС АПН – шкала голеностопного сустава и стопы при алкогольной полинейропатии.

SF-36 - The Short Form-36 (неспецифическая шкала оценки качества жизни).

VAS FA – Visual Analogue Scale Foot and Ankle.

СПИСОК ЛИТЕРАТУРЫ

1. Ангельчева О. И. Алкогольная полиневропатия //Неврологический журнал. – 2006. – Т. 11. – №. 1. – С. 51-55.
2. Ангельчева О. И., Зиновьева О. Е., Яхно Н. Н. Нервно-мышечные нарушения при хроническом алкоголизме //М: МЕДпресс-информ– 2009– 70 с
3. Афаунов А. И. Восстановление функций голеностопного сустава и формы стопы шарнирно-дистракционным методом //Вестник хирургии. – 1984. – Т. 133. – №. 5. – С. 40-44.
4. Бадалян О. Л., Савенков А. А. Полинейропатии: клиника, классификация, терапия //Фарматека. – 2015. – №. 5. – С. 67-71.
5. Безносов Е. В. и др. Полинейропатии при злокачественных новообразованиях: диагностика, лечение, реабилитация (обзор) //Паллиативная медицина и реабилитация. – 2019. – №. 2. – С. 47-52.
6. Белоглазов Д. Н., Лим В. Г., Свистунов А. А. Алкогольная полиневропатия //Саратовский научно-медицинский журнал– 2010. –Т. 6.– №. 1.
7. Богданов Ф. С. Хирургическое лечение повреждений и заболеваний стопы. - М: Медгиз, 1953.
8. Бронников В. А. и др. Биомеханические методы анализа механизмов восстановления ходьбы пациентов в поздний период восстановления после инсульта //Российский журнал биомеханики – 2017 –Т.21 – № 4
9. Воробьева О. В. Алкогольная нейропатия: клиника, диагностика, лечение //Consilium medicum. – 2007. – Т. 9. – №. 2. – С. 144-146.
10. Гапешин Р. А. и др. Современные представления о лечении хронической воспалительной демиелинизирующей полинейропатии (обзор литературы) //Ученые записки СПбГМУ им. ИП Павлова. – 2019. – Т.26. – №. 1.
11. Годунов С. Ф. Механизм образования некоторых деформаций стопы //Стопа и вопросы построения рациональной обуви. – 1972. – С. 42-47.

12. Гончарук О. О. Анатомо-функциональные критерии и диагностико-лечебный алгоритм при повреждении периферических нервов нижних конечностей // Український нейрохірургічний журнал. – 2005. – №. 2.
13. Громов И. В. Оценка отдаленных результатов хирургического и консервативного подходов в лечении пациентов с врождённой косолапостью: дис. ... канд. мед. наук. - Ярославль. - 2016. - с. 136.
14. Гусев Е. И. и др. Неврология: национальное руководство. – 2009.
15. Древаль О. Н. и др. Клинические рекомендации по диагностике и хирургическому лечению повреждений и заболеваний периферической нервной системы //Ассоциация нейрохирургов России. – 2015. – С. 34.
16. Ежов М. Ю., Баталов О. А., Ежов Ю. И. Особенности диагностики и лечения статических, паралитических и ятрогенных деформаций суставов стопы //Казанский медицинский журнал. – 2012 – Т. 93. – №. 5.
17. Емельянова А. Ю., Зиновьева О. Е. Алкогольная полиневропатия: клинико-патогенетические варианты, принципы диагностики и лечения //Эффективная фармакотерапия. Неврология. – 2015. – Т. 2. – С. 13.
18. Зиновьева О. Е., Ангельчева О. И. Вопросы патогенеза и лечения алкогольной полиневропатии //Неврология, нейропсихиатрия, психосоматика. – 2009. – №. 2.
19. Зиновьева О. Е., Казанцева Ю. Ф. Патогенетическая терапия дисметаболических полиневропатий //Трудный пациент. – 2011. – Т. 9. – №. 7.
20. Зобнин Ю. В. Острые токсические нейропатии //Сибирский медицинский журнал (Иркутск). – 2008. – Т. 79. – №. 4.
21. Икуви Б. Стабилизирующие операции при вялопаралитических деформациях стопы у взрослых: автореф. дис. ...канд.мед. наук:14.00.22 /ИкувиБенедикт- М, 1993.
22. Илизаров Г. А., Шевцов В. И., Кузьмин Н. В. Способ лечения эквино-полой деформации стопы//Ортопедия, травматология– 1983– №5–С42-45
23. Имяров Ш. Д. Результаты лечения нейрогенных деформаций стоп у

детей. Оперативная коррекция остаточных деформаций: дис. … канд. мед. наук: 14.01.15/ ИмяровШухратДилмуратович – М., 2015.

24. Казанцева Ю. В., Зиновьева О. Е. Алкогольная полиневропатия: патогенез, клиника, лечение //Эффективная фармакотерапия. – 2012. – №. 1. – С. 26-31.
25. Кожевников О. В. и др. Пяточная деформация стоп у детей и методы хирургической коррекции //Ортопедия, травматология и восстановительная хирургия детского возраста. – 2019. – Т. 7. – №. 2.
26. Кузнецов Н. К., Резник Л. Б., Силантьев В. Н. Новые технологии хирургического лечения проксимального подошвенного фасциоза //Современные достижения травматологии и ортопедии –2018 – С.157-160
27. Кузьмин В.И. Лечение эквиноэкскаватоварусной деформации стоп у взрослых шарнирно-дистракционными аппаратами. дис. ... канд. мед. наук. - М. – 1990. – с. 10-12.
28. Курушина О. В., Барулин А. Е., Агаркова О. И. Применение парентеральных комплексов витаминов группы в в терапии полинейропатии //Медицинский совет. – 2018. – №. 18.
29. Курушина О. В., Барулин А. Е., Черноволенко Е. П. Алкогольная полинейропатия: пути диагностики и терапии //Медицинский совет. – 2019. – №. 1.
30. Лаукарт Е. Б. Клинико-диагностические аспекты деформаций стоп у неврологических больных и возможности реабилитационных мероприятий: дис. … канд. мед. наук: 14.01.11 / Лаукарт Елена Борисовна. - М., 2011.
31. Лаукарт Е. Б., Шмырев В. И., Васильев А. С. Клинико-диагностические аспекты и возможности реабилитационных мероприятий при формировании деформаций стоп у неврологических больных //Кремлевская медицина. Клинический вестник. – 2010. – №. 4. – С. 65-68.

32. Лаукарт Е. В. Нейрогенные дисфункции стопы //Кремлевская медицина. Клинический вестник. – 2007. – №. 3. – С. 86-88.
33. Левин А. Н. Дифференцированное хирургическое лечение мионейрогенных деформаций стоп у взрослых: дис. …канд. мед. наук:14.01.15/Левин Андрей Николаевич. – М., 2016.
34. Левин О.С. Полиневропатии: Клиническое руководство. М.:ООО «Издательство «Медицинское информационное агентство», 2011. 469 с
35. Маркс В. О. Ортопедическая диагностика Минск. – 1978.
36. Меркулов В.Н. Способ оперативного лечения конской стопы при повреждении малоберцового нерва у детей и подростков // Ортопедия, травматология и протезирование. - 1989. - № 2. - С. 53-55.
37. Мицкевич В. А. Значение нарушения распределения нагрузки по стопе в оценке состояния и диагностики заболеваний и деформаций стопы, и голеностопного сустава //Дис. .... д-ра мед. наук: 14.01.15 / Мицкевич Виктор Александрович.- М.,1994.
38. Новаченко Н.П., Николаев Л.П. Метод трехсуставной резекции для коррекции пяточной стопы. Ортопедия, травматология и протезирование, 1955 год, No 1, стр. 12-18.
39. Одинак М. М., Живолупов С. А. Заболевания и травмы периферической нервной системы //Обобщение клинического и экспериментального опыта:. рук. для врачей/ММ Одинак, СА Живолупов-СПб: СпецЛит. – 2009. – С. 12-13.
40. Оперативная хирургия и топографическая анатомия / под ред. В.В. Кованова. - 4-е изд., дополнен. - М: Медицина, 2001. - 408 с.
41. Павлюченко С. В., Жданов А. И., Орлова И. В. Современные подходы к хирургическому лечению нейроостеоартропатии Шарко (обзор литературы) //Травматология и ортопедия России. – 2016 – Т. 22. – №. 2.
42. Пономарева И. П. и др. Анатомо-физиологические особенности стопы и причины развития ее возрастных изменений //Фундаментальные исследования. – 2014. – Т. 4. – №. 7.

43. Путилина М. В. Диабетическая полинейропатия. особенности дифференциальной диагностики и терапии //Трудный пациент – 2020 – Т.18 – №. 3
44. Рыжиков Д. В., Губина Е. В., Андреев А. В. Коррекция деформации стоп при последствиях спастических форм ДЦП у детей и подростков //Современные проблемы науки и образования. – 2017. – №. 6.
45. Саковец Т. Г., Богданов Э. И. Болевые нейропатии: этиология, патогенез, клинические проявления //Практическая медицина. – 2013. – Т. 1. – №. 1-2 (69).
46. Судаков К. В. Нормальная физиология. – 2006.
47. Топографическая анатомия и оперативная хирургия: учебник: в 2 т. / В. И. Сергиенко, Э. А. Петросян, И. В. Фраучи; под ред. Ю. М. Лопухина. - 3-е изд., испр. — М.: ГЭОТАР-Медиа, 2019. - Т. 1. — 832 с.
48. Хабиров Ф. А. Клинические варианты перонеальной невропатии //Практическая медицина. – 2014. – №. 2 (78).
49. Царёв А. А., Кошарный В. В. Структурные изменения сосудисто-нервного пучка поперечнополосатой мускулатуры конечностей при повреждении периферических нервов //Вісник проблем біології і медицини. – 2012. – Т. 2. – №. 2 MLA.
50. Чистик Т. В. Алкогольная полиневропатия (научный обзор) //Международный неврологический журнал. – 2014. – №. 6 (68).
51. Шавловская О. А. Полинейропатия: современные аспекты метаболической терапии //Медицинский совет. – 2013. – №. 12.
52. Яцык С. П. и др. Роль нейрогенных деформаций стоп в структуре нарушений функций нижних конечностей у пациентов с детским церебральным параличом. Стратегии хирургического лечения. Обзор литературных данных //Медицинский совет. – 2018. – №. 11.
53. Agelink M. W. et al. Alcoholism, peripheral neuropathy (PNP) and cardiovascular autonomic neuropathy (CAN) // Journal of the neurological sciences. – 1998. – Т. 161. – №. 2. – С. 135-142.

54. Allard P., Thiry P. S., Duhaime M. Estimation of the ligaments' role in maintaining foot stability using a kinematic model // Medical and Biological Engineering and Computing. – 1985. – T. 23. – №. 3. – C. 237-242.
55. Ammendola A. et al. Peripheral neuropathy in chronic alcoholism: a retrospective cross-sectional study in 76 subjects // Alcohol and alcoholism. – 2001. – T. 36. – №. 3. – C. 271-275.
56. Anand A., Sala D. A. Clubfoot: Etiology and treatment //Indian journal of orthopaedics. – 2008. – T. 42. – №. 1. – C. 22.
57. Anand P., Nunley J. A., DeOrio J. K. Single-incision medial approach for double arthrodesis of hindfoot in posterior tibialis tendon dysfunction // Foot & Ankle International. – 2013. – T. 34. – №. 3. – C. 338-344.
58. Apostle K. L., Sangeorzan B. J. Anatomy of the varus foot and ankle // Foot and ankle clinics. – 2012. – T. 17. – №. 1. – C. 1-11.
59. Arapostathi C., Tentolouris N., Jude E. B. Charcot foot associated with chronic alcohol abuse // Case Reports. – 2013. – T. 2013. – C. bcr2012008263.
60. Bales J. G., Meals R. Peripheral neuropathy of the upper extremity: medical comorbidity that confounds common orthopedic pathology // Orthopedics. – 2009. – T. 32. – №. 10.
61. Beadon K., Léger J. M. Multifocal motor neuropathy // Dysimmune Neuropathies. – Academic Press, 2020. – C.85-108.
62. Behse F., Buchthal F. Alcoholic neuropathy: clinical, electrophysiological, and biopsy findings // Annals of Neurology: Official Journal of the American Neurological Association and the Child Neurology Society. – 1977. – T. 2. – №. 2. – C. 95-110.
63. Berlet G. C. et al. Medial double arthrodesis with lateral column sparing and arthrodiastasis: a radiographic and medical record review // The Journal of Foot and Ankle Surgery. – 2015. – T. 54. – №. 3. – C. 441-444.
64. Bhansali S. C. et al. Nerve Conduction Studies in Asymptomatic Alcoholics // Journal of Medical Science and Clinical Research. – 2015.

65. Bjorkengren A. G. et al. Neuroarthropathy associated with chronic alcoholism // American Journal of Roentgenology. – 1988. – Т. 151. – №. 4. – С. 743-745.
66. Bollens B. et al. A randomized controlled trial of selective neurotomy versus botulinum toxin for spastic equinovarus foot after stroke //Neurorehabilitation and neural repair. – 2013. – Т. 27. – №. 8. – С. 695-703.
67. Bosch E. P. et al. Animal models of alcoholic neuropathy: morphologic, electrophysiologic, and biochemical findings // Muscle & Nerve: Official Journal of the American Association of Electrodiagnostic Medicine. – 1979. – Т. 2. – №. 2. – С. 133-144.
68. Boulay C. et al. Dynamic equinus with hindfoot valgus in children with hemiplegia // Gait & Posture. – 2012. – Т. 36. – №. 1. – С. 108-112.
69. Brandl R. Polyneuropathies-Etiology, Diagnosis, and Treatment Options // DEUTSCHES ARZTEBLATT INTERNATIONAL. – 2018. – Т. 115. – №. 17. – С. 295-295.
70. Bruijn S. M., Van Dieën J. H. Control of human gait stability through foot placement // Journal of The Royal Society Interface. – 2018. – Т. 15. – №. 143. – С. 20170816.
71. Calhoun J. H., Evans E. B., Herndon D. N. Techniques for the management of burn contractures with the Ilizarov Fixator // Clinical orthopaedics and related research. – 1992. – №. 280. – С. 117-124.
72. Carranza-Bencano A. et al. Isolated subtalar arthrodesis through minimal incision surgery // Foot & Ankle International. – 2013. – Т. 34. – №. 8. – С. 1117-1127.
73. Cats E. A. et al. Correlates of outcome and response to IVIg in 88 patients with multifocal motor neuropathy // Neurology. – 2010. – Т. 75. – №. 9. – С. 818-825.
74. Choi I. H. et al. Congenital diastasis of the inferior tibiofibular joint: report of three additional cases treated by the Ilizarov method and literature review // Journal of Pediatric Orthopaedics. – 2004. – Т. 24. – №. 3. – С. 304-311.

75. Choi I. H. et al. Ilizarov treatment for equinoplanovalgus foot deformity caused by melorheostosis // Clinical Orthopaedics and Related Research (1976-2007). – 2003. – Т. 414. – С.238-241.
76. Choi I. H. et al. The treatment of recurrent arthrogrypotic club foot in children by the Ilizarov method: a preliminary report // The Journal of bone and joint surgery. British volume. – 2001. – Т. 83. – №. 5. – С. 731-737.
77. Chopra K., Tiwari V. Alcoholic neuropathy: possible mechanisms and future treatment possibilities //British journal of clinical pharmacology. – 2012. – Т. 73. – №. 3. – С. 348-362.
78. Davids J. R. The foot and ankle in cerebral palsy // Orthopedic Clinics. – 2010. – Т. 41. – №. 4. – С. 579-593.
79. Davidson R. S. Clubfoot salvage: a review of the past decade's contributions //Journal of Pediatric Orthopaedics – 2003 – Т.23. – №3 – С.410-418.
80. Davies M. B. et al. A comprehensive review of subtalar arthrodesis // Foot & ankle international. – 2007. – Т. 28. – №. 3. – С. 295-297.
81. Deben S. E., Pomeroy G. C. Subtle cavus foot: diagnosis and management // JAAOS-Journal of the American Academy of Orthopaedic Surgeons. – 2014. – Т. 22. – №. 8. – С. 512-520.
82. DeHeer P. A. Equinus and lengthening techniques // Clinics in podiatric medicine and surgery. – 2017. – Т. 34. – №. 2. – С. 207-227.
83. Deltombe T. et al. Selective tibial neurotomy in the treatment of spastic equinovarus foot: a 2-year follow-up of three cases //American journal of physical medicine & rehabilitation. – 2006. – Т. 85. – №. 1. – С. 82-88.
84. Dervaux A., Laqueille X. Thiamine (vitamin B1) treatment in patients with alcohol dependence // Presse medicale (Paris, France: 1983). – 2017. – Т. 46. – №. 2. – С. 165.
85. DeVries J. G., McAlister J. E. Corrective Osteotomies Used in Cavus Reconstruction // Clinics in Podiatric Medicine and Surgery. – 2015. – Т. 32. – №. 3. – С. 375-387.
86. DeVries J. G., Scharer B. Hindfoot deformity corrected with double versus

triple arthrodesis: radiographic comparison // The Journal of Foot and Ankle Surgery. – 2015. – Т. 54. – №. 3. – С. 424-427.

87. Di Ciaula A., Grattagliano I., Portincasa P. Chronic alcoholics retain dyspeptic symptoms, pan-enteric dysmotility, and autonomic neuropathy before and after abstinence // Journal of Digestive Diseases. – 2016. – Т. 17. – №. 11. – С. 735-746.
88. Dina O. A. et al. Severity of alcohol-induced painful peripheral neuropathy in female rats: Role of estrogen and protein kinase (A and Cε) // Neuroscience. – 2007. – Т. 145. – №. 1. – С. 350-356.
89. Dreher T. et al. Tibialis posterior tendon transfer corrects the foot drop component of cavovarus foot deformity in Charcot-Marie-Tooth disease // JBJS. – 2014. – Т. 96. – №. 6. – С. 456-462.
90. Dreher T., Hagmann S., Wenz W. Reconstruction of multiplanar deformity of the hindfoot and midfoot with internal fixation techniques // Foot and Ankle Clinics. – 2009. – Т. 14. – №. 3. – С. 489-531.
91. Dreher T., Wenz W. Tendon transfers for the balancing of hind and mid-foot deformities in adults and children // Techniques in Foot & Ankle Surgery. – 2009. – Т. 8. – №. 4. – С. 178-189.
92. Ellenbecker T. S., Davies G. J., Bleacher J. Proprioception and neuromuscular control // Physical Rehabilitation of the Injured Athlete. – WB Saunders, 2012. – С.524-547.
93. El-Mowafi H., El-Alfy B., Refai M. Functional outcome of salvage of residual and recurrent deformities of clubfoot with Ilizarov technique //Foot and ankle surgery. – 2009. – Т. 15. – №. 1. – С. 3-6.
94. El-Tayeby H. et al. Results of using the Ilizarov method for correction of complex foot and ankle deformities in skeletally mature patients //Menoufia Medical Journal. – 2017. – Т. 30. – №. 1. – С. 310. MLA.
95. Emara K. et al. Correction of complex equino cavo varus foot deformity in skeletally mature patients by Ilizarov external fixation versus staged external–internal fixation // Foot and ankle surgery. – 2011. – Т. 17. – №. 4. – С. 287-

293.

96. Ergen E., Ulkar B. Proprioception and coordination // Clinical sports medicine. – 2007. – С. 237-45.
97. Evans E. L., Catanzariti A. R. Forefoot supinatus // Clinics in Podiatric Medicine and Surgery. – 2014. – Т. 31. – №. 3. – С. 405-413.
98. Ferreira R. C. et al. Correction of neglected clubfoot using the Ilizarov external fixator //Foot & ankle international. – 2006. – Т. 27. – №. 4. – С. 266-273.
99. Ferreira R. C. et al. Minimally Invasive Surgery Using the Circular External Fixator to Correct Neglected Severe Stiff Equinocavus Foot Deformities //Foot & Ankle Orthopaedics. – 2018. – Т. 3. – №. 3. – С. 2473011418789370.
100. Firth G. B. et al. Lengthening of the gastrocnemius-soleus complex: an anatomical and biomechanical study in human cadavers // JBJS. – 2013. – Т. 95. – №. 16. – С. 1489-1496.
101. Freedman J. A., Watts H., Otsuka N. Y. The Ilizarov method for the treatment of resistant clubfoot: is it an effective solution? //Journal of Pediatric Orthopaedics. – 2006. – Т. 26. – №. 4. – С. 432-437.
102. Georgiadis A. G., Spiegel D. A., Baldwin K. D. The cavovarus foot in hereditary motor and sensory neuropathies//Jbjs Reviews –2015 – Т.3 – № 12
103. Ghanem I. et al. Understanding the foot's functional anatomy in physiological and pathological conditions: the calcaneopedal unit concept // Journal of children's orthopaedics. – 2019. – Т. 13. – №. 2. – С. 134-146.
104. Gianoulakis C., Dai X., Brown T. Effect of chronic alcohol consumption on the activity of the hypothalamic-pituitary-adrenal axis and pituitary β-endorphin as a function of alcohol intake, age, and gender // Alcoholism: Clinical and Experimental Research. – 2003. – Т. 27. – №. 3. – С. 410-423.
105. Gideroğlu K. et al. In-vitro comparison of the lengthening and biomechanical properties of three tendon lengthening techniques properties of three tendon lengthening techniques // Joint Diseases and Related Surgery. – 2009. – Т. 20. – №. 2. – С. 107-113.

106. Gursu S. et al. Talectomy and tibiocalcaneal arthrodesis with intramedullary nail fixation for treatment of equinus deformity in adults //Foot & ankle international. – 2015. – Т. 36. – №. 1. – С. 46-50.
107. Gwathmey K. G. Sensory polyneuropathies // CONTINUUM: Lifelong Learning in Neurology. – 2017. – Т. 23. – №. 5. – С. 1411-1436.
108. Hamel J., Logigian E. L. Acute nutritional axonal neuropathy // Muscle & nerve. – 2018. – Т. 57. – №. 1. – С. 33-39.
109. Hammoud N., Jimenez-Shahed J. Chronic neurologic effects of alcohol // Clinics in liver disease. – 2019. – Т. 23. – №. 1. – С. 141-155.
110. Hanewinckel R. et al. Prevalence of polyneuropathy in the general middle-aged and elderly population // Neurology. – 2016. – Т. 87. – №. 18. – С. 1892-1898.
111. Hanewinckel R. et al. The epidemiology and risk factors of chronic polyneuropathy // European journal of epidemiology. – 2016. – Т. 31. – №. 1. – С. 5-20.
112. Hattori N., Koike H., Sobue G. Metabolic and nutritional neuropathy // Rinsho Shinkeigaku Clinical Neurology –2008–Т.48–№11 – С.1026-1027.
113. Head K. A. Peripheral neuropathy: pathogenic mechanisms and alternative therapies //Alternative medicine review. – 2006. – Т. 11. – №. 4.
114. Hernigou P. et al. History of club-foot treatment; part II: tenotomy in the nineteenth century //International Orthopaedics. – 2017. – Т. 41. – №. 10. – С. 2205-2212.
115. Hersh A., Fuchs L. A. Treatment of the uncorrected clubfoot by triple arthrodesis //The Orthopedic clinics of North America. – 1973 – Т. 4. – №. 1. – С. 103.
116. Hoeijmakers J. G. et al. Small-fibre neuropathies—advances in diagnosis, pathophysiology and management // Nature reviews neurology. – 2012. – Т. 8. – №. 7. – С. 369.
117. Holowka N. B., Lieberman D. E. Rethinking the evolution of the human foot: insights from experimental research // Journal of experimental biology. – 2018. – Т. 221. – №. 17.

118. Horsch A. et al. Prevalence and classification of equinus foot in bilateral spastic cerebral palsy // World Journal of Pediatrics. – 2019. – Т. 15. – №. 3. – С. 276-280.
119. Horteur C. et al. Short-and long-term results of common peroneal nerve injuries treated by neurolysis, direct suture or nerve graft // European Journal of Orthopaedic Surgery & Traumatology. – 2019. – Т. 29. – №. 4. – С. 893-898.
120. Hsu J. D., Hoffer M. M. Posterior Tibial Tendon Transfer Anteriorly Through the Interosseous Membrane: A Modification of The Technique // Clinical Orthopaedics and Related Research (1976-2007). – 1978. – Т. 131. – С. 202-204.
121. Huber M. What is the role of tendon transfer in the cavus foot? // Foot and Ankle Clinics. – 2013. – Т. 18. – №. 4. – С. 689-695.
122. Hur G. Y. et al. Correction of postburn equinus deformity // Annals of plastic surgery. – 2013. – Т. 70. – №. 3. – С. 276-279.
123. Hutchinson I. D. et al. How do hindfoot fusions affect ankle biomechanics: a cadaver model // Clinical Orthopaedics and Related Research®. – 2016. – Т. 474. – №. 4. – С. 1008-1016.
124. Ikiz Z. A. A., Ucerler H. The distribution of the superficial peroneal nerve on the dorsum of the foot and its clinical importance in flap surgery // Foot & ankle international. – 2006. – Т. 27. – №. 6. – С. 438-444.
125. Inglis J. T. et al. The role of cutaneous receptors in the foot // Sensorimotor control of movement and posture. – Springer, Boston, MA, 2002. – С.111-117.
126. Jagodzinski N. A., Parsons A. M. J., Parsons S. W. Arthroscopic triple and modified double hindfoot arthrodesis // Foot and Ankle Surgery. – 2015. – Т. 21. – №. 2. – С. 97-102.
127. Joveniaux P. et al. Long-term results of in situ subtalar arthrodesis // International orthopaedics. – 2010. – Т. 34. – №. 8. – С. 1199-1205.
128. Julian T. et al. Alcohol-related peripheral neuropathy: a systematic review and meta-analysis //Journal of Neurology. – 2019. – Т. 266. – №. 12. – С. 2907-2919.

129. Kelikian A. S., Sarrafian S. K. (ed.). Sarrafian's anatomy of the foot and ankle: descriptive, topographic, functional. – Lippincott Williams & Wilkins, 2011.
130. Kelly L. A., Lichtwark G., Cresswell A. G. Active regulation of longitudinal arch compression and recoil during walking and running //Journal of The Royal Society Interface. – 2015. – T. 12. – №. 102.
131. King, B.W. Spastic Foot and Ankle Deformities: Evaluation and Treatment / B.W. King, D.J. Ruta, T.A. Irwin // Foot and ankle clinics. - 2014. - V. 19, - N. 1. - P.97- 111.
132. Kirienko A. et al. Ilizarov technique for complex foot and ankle deformities. – New York : Marcel Dekker, 2004. – C. 461.
133. Kitaoka H. B., Patzer G. L. Subtalar arthrodesis for posterior tibial tendon dysfunction and pes planus // Clinical orthopaedics and related research. – 1997. – №. 345. – C. 187-194.
134. Klassen L. J. et al. Comparative nonunion rates in triple arthrodesis // The Journal of Foot and Ankle Surgery. – 2018 – T. 57. – №. 6. – C. 1154-1156.
135. Kocaoğlu M. et al. Correction of complex foot deformities using the Ilizarov external fixator // The Journal of foot and ankle surgery. – 2002. – T. 41. – №. 1. – C. 30-39.
136. Kocaoglu M. et al. The Treatment of complex foot deformities by The Ilizarov Method // Acta Orthop Traumatol Turc. – 2001. – T. 35. – №. 1. – C. 63-70.
137. Koike H. et al. Alcoholic neuropathy is clinicopathologically distinct from thiamine-deficiency neuropathy // Annals of neurology. – 2003. – T. 54. – №. 1. – C. 19-29.
138. Koike H. et al. Painful alcoholic polyneuropathy with predominant small-fiber loss and normal thiamine status // Neurology. – 2001. – T. 56. – №. 12. – C. 1727-1732.
139. Koike H. et al. Postgastrectomy polyneuropathy with thiamine deficiency // Journal of Neurology, Neurosurgery & Psychiatry. – 2001. – T. 71. – №. 3. – C. 357-362.

140. Koike H. et al. Postgastrectomy polyneuropathy with thiamine deficiency is identical to beriberi neuropathy // Nutrition. – 2004. – Т. 20. – №. 11-12. – С. 961-966.
141. Koike H. et al. Rapidly developing weakness mimicking Guillain-Barré syndrome in beriberi neuropathy: two case reports // Nutrition. – 2008. – Т. 24. – №. 7-8. – С. 776-780.
142. Koike H., Sobue G. Alcoholic neuropathy //Current opinion in neurology. – 2006. – Т. 19. – №. 5. – С. 481-486.
143. Krähenbühl N., Weinberg M. W. Anatomy and biomechanics of cavovarus deformity // Foot and ankle clinics. – 2019. – Т. 24. – №. 2. – С. 173-181.
144. Kucera P. et al. Pathogenesis of alcoholic neuropathy //Bratislavské lekárske listy. – 2002. – Т. 103. – №. 1. – С. 26-29.
145. Kucukkaya M., Kabukcuoglu Y., Kuzgun U. Management of the neuromuscular foot deformities with the Ilizarov method // Foot & ankle international. – 2002. – Т. 23. – №. 2. – С. 135-141.
146. Kucukkaya M., Kuzgun U. Neuromuscular deformity: treatment with external fixation //Foot and ankle clinics. – 2009. – Т. 14. – №. 3. – С. 447-470.
147. Laurá M. et al. Prevalence and orthopedic management of foot and ankle deformities in Charcot–Marie–Tooth disease //Muscle & nerve. – 2018. – Т. 57. – №. 2. – С. 255-259.
148. Lawrence S. J., Botte M. J. Management of the adult, spastic, equinovarus foot deformity //Foot & ankle international. – 1994. – Т. 15. – №. 6. – С. 340-346.
149. Lee D. Y. et al. Application of the Ilizarov technique to the correction of neurologic equinocavovarus foot deformity // Clinical Orthopaedics and Related Research®. – 2011. – Т. 469. – №. 3. – С. 860-867.
150. Maiya R. P., Messing R. O. Peripheral systems: neuropathy // Handbook of clinical neurology. – Elsevier, 2014. – Т. 125. – С. 513-525.
151. Manzo L., Costa L. G. Manifestations of neurotoxicity in occupational diseases // Occupational Neurotoxicology. – 1998. – Т. 2. – С. 1-20.

152. Martin P. R. et al. Molecular mechanisms of thiamine utilization // Current molecular medicine. – 2001. – Т. 1. – №. 2. – С. 197-207.
153. Masaki T. et al. Association of aldehyde dehydrogenase-2 polymorphism with alcoholic polyneuropathy in humans // Neuroscience letters. – 2004. – Т. 363. – №. 3. – С. 288-290.
154. McKeon P. O. et al. The foot core system: a new paradigm for understanding intrinsic foot muscle function // British journal of sports medicine. – 2015. – Т. 49. – №. 5. – С. 290-290.
155. McLeod J. G. Alcohol, nutrition, and the nervous system // The Medical journal of Australia. – 1982. – Т. 2. – №. 6. – С. 273.
156. McNutt E. J., Zipfel B., DeSilva J. M. The evolution of the human foot // Evolutionary Anthropology: Issues, News, and Reviews. – 2018. – Т. 27. – №. 5. – С. 197-217.
157. Mellion M., Gilchrist J. M., De La Monte S. Alcohol-related peripheral neuropathy: nutritional, toxic, or both? // Muscle & nerve. – 2011. – Т. 43. – №. 3. – С. 309-316.
158. Mellion M. L. et al. Small-fiber degeneration in alcohol-related peripheral neuropathy // Alcoholism: Clinical and Experimental Research. – 2014. – Т. 38. – №. 7. – С. 1965-1972.
159. Mirzayan R. et al. Single-stage talectomy and tibiocalcaneal arthrodesis as a salvage of severe, rigid equinovarus deformity //Foot & ankle international. – 2001. – Т. 22. – №. 3. – С. 209-213.
160. Miyoshi K. et al. Involvement of mGluR5 in the ethanol-induced neuropathic pain-like state in the rat // Neuroscience letters. – 2006. – Т. 410. – №. 2. – С. 105-109.
161. Miyoshi K. et al. mGlu5 receptor and protein kinase C implicated in the development and induction of neuropathic pain following chronic ethanol consumption // European journal of pharmacology. – 2007. – Т. 562. – №. 3. – С. 208-211.
162. Monforte R. et al. Autonomic and peripheral neuropathies in patients with

chronic alcoholism: a dose-related toxic effect of alcohol // Archives of neurology. – 1995. – Т. 52. – №. 1. – С. 45-51.

163. Moore B. E. et al. Single-incision lateral approach for triple arthrodesis // Foot & ankle international. – 2014. – Т. 35. – №. 9. – С. 896-902.
164. Movahedi Yeganeh M. Triple tendon transfer for correction of foot deformity in common peroneal nerve palsy // Foot & Ankle International. – 2016. – Т. 37. – №. 6. – С. 665-669.
165. Naik A. K. et al. Role of oxidative stress in pathophysiology of peripheral neuropathy and modulation by N-acetyl-L-cysteine in rats // European Journal of Pain. – 2006. – Т. 10. – №. 7. – С. 573-579.
166. Narita M. et al. Involvement of microglia in the ethanol-induced neuropathic pain-like state in the rat // Neuroscience letters. – 2007. – Т. 414. – №. 1. – С. 21-25.
167. Nester C. J. et al. Movement of the human foot in 100 pain free individuals aged 18–45: implications for understanding normal foot function // Journal of foot and ankle research. – 2014. – Т. 7. – №. 1. – С. 51.
168. Nguyen V. A. et al. Experimental alcohol-related peripheral neuropathy: role of insulin/IGF resistance // Nutrients. – 2012. – Т. 4. – №. 8. – С. 1042-1057.
169. Nicolosi C. et al. Is there a relationship between somatic and autonomic neuropathies in chronic alcoholics? // Journal of the neurological sciences. – 2005. – Т. 228. – №. 1. – С. 15-19.
170. Obad A. et al. Alcohol-mediated organ damages: heart and brain // Frontiers in pharmacology. – 2018. – Т. 9. – С. 81.
171. Oganesyan O. V., Istomina I. S., Kuzmin V. I. Treatment of equinocavovarus deformity in adults with the use of a hinged distraction apparatus //JBJS. – 1996. – Т. 78. – №. 4. – С. 546-56.
172. Ortiz C., Wagner E., Keller A. Cavovarus foot reconstruction // Foot and ankle clinics. – 2009. – Т. 14. – №. 3. – С. 471-487.
173. Pessione F., Gerchstein J. L., Rueff B. Parental history of alcoholism: a risk factor for alcohol-related peripheral neuropathies // Alcohol and Alcoholism.

– 1995. – Т. 30. – №. 6. – С. 749-754.

174. Peters T. J. et al. Treatment of alcoholic polyneuropathy with vitamin B complex: a randomised controlled trial // Alcohol and alcoholism. – 2006. – Т. 41. – №. 6. – С. 636-642.
175. Phisitkul P. et al. Vascular disruption of the talus: comparison of two approaches for triple arthrodesis // Foot & Ankle International. – 2013. – Т. 34. – №. 4. – С. 568-574.
176. Poage C., Roth C., Scott B. Peroneal nerve palsy: evaluation and management // JAAOS-Journal of the American Academy of Orthopaedic Surgeons. – 2016. – Т. 24. – №. 1. – С. 1-10.
177. Röhm J. et al. Mid-to long-term outcome of 96 corrective hindfoot fusions in 84 patients with rigid flatfoot deformity // The Bone & Joint Journal. – 2015. – Т. 97. – №. 5. – С. 668-674.
178. Rosenfeld P. F., Budgen S. A., Saxby T. S. Triple arthrodesis: is bone grafting necessary? The results in 100 consecutive cases // The Journal of bone and joint surgery. British volume. – 2005. – Т. 87. – №. 2. – С. 175-178.
179. Ryssman D. B., Myerson M. S. Tendon transfers for the adult flexible cavovarus foot // Foot and ankle clinics. – 2011 – Т. 16. – №. 3. – С. 435-450.
180. Sadowski A., Houck R. C. Alcoholic Neuropathy //StatPearls. – StatPearls Publishing, 2019.
181. Sanzarello I., Nanni M., Faldini C. The clubfoot over the centuries // Journal of Pediatric Orthopaedics B. – 2017. – Т. 26. – №. 2. – С. 143-151.
182. Scholz J. P. Scho ner G (1999). The uncontrolled manifold concept: identifying control variables for a functional task // Exp Brain Res. – Т. 135. – С.382-404.
183. Schott K. et al. T-wave response: a sensitive test for latent alcoholic polyneuropathy // Addiction biology. – 2002. – Т. 7. – №. 3. – С. 315-319.
184. Schroeder S. M. et al. Triple arthrodesis // EMedicine Journal, Orthopedic Surgery, Foot and Ankle. – 2008.
185. Schuchardt. Alcohol and peripheral nervous system //Therapeutische

Umschau. – 2000. – Т. 57. – №. 4. – С. 196-199.

186. Seidel J. A. et al. Surgical treatment of traumatic peroneal nerve lesions // Neurosurgery. – 2008. – Т. 62. – №. 3. – С. 664-673.
187. Seybold J. D. Management of the malunited triple arthrodesis // Foot and ankle clinics. – 2017. – Т. 22. – №. 3. – С. 625-636.
188. Shalaby H., Hefny H. Correction of complex foot deformities using the V-osteotomy and the Ilizarov technique //Strategies in trauma and limb reconstruction. – 2007. – Т. 2. – №. 1. – С. 21-30.
189. Shibuya N., La Fontaine J., Frania S. J. Alcohol-induced neuroarthropathy in the foot: a case series and review of literature // The Journal of foot and ankle surgery. – 2008. – Т. 47. – №. 2. – С. 118-124.
190. Siao P., Kaku M. A Clinician's Approach to Peripheral Neuropathy // Seminars in neurology. – Thieme Medical Publishers, 2019. – Т. 39. – №. 05. – С. 519-530.
191. So E., Hlad L. M. Modified Lambrinudi Arthrodesis for the Acute Treatment of Neurogenic Clubfoot: A Case Report //Foot & ankle specialist. – 2017. – Т. 10. – №. 4. – С. 372-376.
192. Sobel E., Giorgini R. J. Problems and management of the rearfoot in neuromuscular disease. A report of ten cases // Journal of the American Podiatric Medical Association. – 1999. – Т. 89. – №. 1. – С. 24.
193. Sommer C. et al. Polyneuropathies // Deutsches Ärzteblatt International. – 2018. – Т. 115. – №. 6. – С. 83.
194. Stapleton J. J., Zgonis T. Hindfoot arthrodesis for the elective and posttraumatic foot deformity // Clinics in Podiatric Medicine and Surgery. – 2017. – Т. 34. – №. 3. – С. 339-346.
195. Stecco C. et al. Plantar fascia anatomy and its relationship with A chilles tendon and paratenon // Journal of anatomy. – 2013. – Т. 223. – №. 6. – С. 665-676.
196. Strzalkowski N. D. J. et al. Cutaneous afferent innervation of the human foot sole: what can we learn from single-unit recordings? // Journal of

Neurophysiology. – 2018. – Т. 120. – №. 3. – С. 1233-1246.

197. Subik M. et al. The gradual and acute correction of equinus using external fixation //Clinics in podiatric medicine and surgery. – 2018. – Т. 35. – №. 4. – С. 481-496.
198. Tavee J. et al. Small fiber neuropathy: a burning problem // Cleve Clin J Med. – 2009. – Т. 76. – №. 5. – С. 297-305.
199. Toth C., Au S. A prospective identification of neuropathic pain in specific chronic polyneuropathy syndromes and response to pharmacological therapy // Pain. – 2008. – Т. 138. – №. 3. – С. 657-666.
200. Ucerler H., Ikiz Z. A. A. The variations of the sensory branches of the superficial peroneal nerve course and its clinical importance // Foot & ankle international. – 2005. – Т. 26. – №. 11. – С. 942-946.
201. Van der Wal J. C. Proprioception, mechanoreception and the anatomy of fascia // Fascia: The Tensional Network of the Human Body-E-Book: The science and clinical applications in manual and movement therapy. – 2013. – С. 81.
202. Visser N. A. et al. Incidence of polyneuropathy in Utrecht, the Netherlands // Neurology. – 2015. – Т. 84. – №. 3. – С. 259-264.
203. Vittadini G. et al. Alcoholic polyneuropathy: a clinical and epidemiological study //Alcohol and alcoholism. – 2001. – Т. 36. – №. 5. – С. 393-400.
204. Vlachou M., Beris A., Dimitriadis D. Split tibialis posterior tendon transfer for correction of spastic equinovarus hindfoot deformity // Acta Orthopaedica Belgica. – 2010. – Т. 76. – №. 5. – С. 651.
205. Volpon J. B., Natale L. L. Critical evaluation of the surgical techniques to correct the equinus deformity // Revista do Colegio Brasileiro de Cirurgioes. – 2019. – Т. 46. – №. 1. – С. e2054-e2054.
206. Weinraub G. M. et al. Isolated medial incisional approach to subtalar and talonavicular arthrodesis // The Journal of foot and ankle surgery. – 2010. – Т. 49. – №. 4. – С. 326-330.
207. Wenz W. Dreher T. Charcot-Marie-Tooth disease and the cavovarus foot // OKU, orthopaedic knowledge update Foot and ankle. – 2008 – Т.4. – №. 4.

208. Willison H. J., Jacobs B. C., Van Doorn P. A. Guillain-barre syndrome // The Lancet. – 2016. – Т. 388. – №. 10045. – С. 717-727.
209. Yildirim T. et al. Isolated subtalar arthrodesis // Acta Orthop Belg. – 2015. – Т. 81. – №. 1. – С. 155-60.
210. Yoon H. K. et al. Extraarticular subtalar arthrodesis for pes planovalgus: an interim result of 50 feet in patients with spastic diplegia //Clinics in Orthopedic Surgery. – 2010. – Т. 2. – №. 1. – С. 13-21.
211. Younger A. S. E., Hansen Jr S. T. Adult cavovarus foot // JAAOS-Journal of the American Academy of Orthopaedic Surgeons. – 2005. – Т. 13. – №. 5. – С. 302-315.
212. Zahr N. M. et al. Central Nervous System Correlates of “Objective” Neuropathy in Alcohol Use Disorder // Alcoholism: Clinical and Experimental Research. – 2019. – Т. 43. – №. 10. – С. 2144-2152.
213. Zambelis T. et al. Large and small fiber neuropathy in chronic alcohol-dependent subjects // Journal of the Peripheral Nervous System. – 2005. – Т. 10. – №. 4. – С. 375-381.
214. Zambelis T. et al. Ulnar neuropathy at the elbow in chronic alcohol-dependent subjects // Journal of clinical neuromuscular disease. – 2016. – Т. 18. – №. 1. – С. 28-33.
215. Zeng L., Alongkronrusmee D., van Rijn R. M. An integrated perspective on diabetic, alcoholic, and drug-induced neuropathy, etiology, and treatment in the US // Journal of pain research. – 2017. – Т. 10. – С. 219.
216. Zhu G. et al. In vitro study of foot bone kinematics via a custom-made cadaveric gait simulator // Journal of Orthopaedic Surgery and Research. – 2020. - Т. 15. - №1.
217. Zide J. R., Myerson M. S. Arthrodesis for the cavus foot: when, where, and how? // Foot and ankle clinics. – 2013. – Т. 18. – №. 4. – С. 755-767.

Приложение А. АНКЕТА SF-36

Этот опросник содержит вопросы, касающиеся Ваших взглядов на свое здоровье. Предоставленная Вами информация поможет следить за тем, как Вы себя чувствуете, и насколько хорошо справляетесь со своими обычными нагрузками. Ответьте на каждый вопрос, помечая выбранный вами ответ, как это указано. Если Вы не уверены в том, как ответить на вопрос, пожалуйста, выберите такой ответ, который точнее сего отражает Ваше мнение.

1. В целом вы бы оценили состояние Вашего здоровья как (обведите одну цифру):

Отличное……..……..1

Очень хорошее…….2

Хорошее……...….3

Посредственное……..….4

Плохое……..5

2. Как бы вы оценили свое здоровье сейчас по сравнению с тем, что было год назад? (обведите одну цифру)

Значительно лучше, чем год назад……1

Несколько лучше, чем год назад……2

Примерно так же, как год назад…….3

Несколько хуже, чем год назад……..4

Гораздо хуже, чем год назад……..5

3. Следующие вопросы касаются физических нагрузок, с которыми Вы, возможно, сталкиваетесь в течении своего обычного дня. Ограничивает ли Вас состояние Вашего здоровья в настоящее время в выполнении перечисленных ниже физических нагрузок? Если да, то в какой степени? (обведите одну цифру в каждой строке)

	Вид физической активности	значительно ограничивает	немного ограничивает	совсем неограничивает
А	Тяжелые физические нагрузки, такие как бег, поднятие тяжестей, занятие силовыми видами спорта	1	2	3
Б	Умеренные физические нагрузки, такие как передвинуть стол, поработать с пылесосом, собирать грибы или ягоды	1	2	3
В	Поднять или нести сумку с продуктами	1	2	3
Г	Подняться пешком по лестнице на несколько пролетов	1	2	3
Д	Подняться пешком по лестнице на один пролет	1	2	3
Е	Наклониться, встать на колени, присесть на корточки	1	2	3
Ж	Пройти расстояние более одного километра	1	2	3
З	Пройти расстояние в несколько кварталов	1	2	3
И	Пройти расстояние в один квартал	1	2	3
К	Самостоятельно вымыться, одеться	1	2	3

4. Бывало ли за последние 4 недели, что Ваше физическое состояние вызывало затруднения в Вашей работе или другой обычной повседневной деятельности, вследствие чего (обведите одну цифру в каждой строке):

		Да	Нет
А	Пришлось сократить количество времени, затрачиваемого на работу или другие дела	1	2
Б	Выполнили меньше, чем хотели	1	2
В	Вы были ограничены в выполнении какого-либо определенного вида работы или другой деятельности	1	2
Г	Были трудности при выполнении своей работы или других дел (например, они потребовали дополнительных усилий)	1	2

5. Бывало ли за последние 4 недели, что Ваше эмоциональное состояние вызывало затруднения в Вашей работе или другой обычной повседневной деятельности, вследствие чего: (обведите одну цифру в каждой строке):

		Да	**Нет**
А	Пришлось сократить количество времени, затрачиваемого на работу или другие дела	1	2
Б	Выполнили меньше, чем хотели	1	2
В	Выполняли свою работу или другие дела не так аккуратно, как обычно	1	2

6. Насколько Ваше физическое или эмоциональное состояние в течении последних 4 недель мешало Вам проводить время с семьей, друзьями, соседями или в коллективе? (обведите одну цифру)

Совсем не мешало…….1

Немного……..2

Умеренно……3

Сильно……4

Очень сильно…….5

7. Насколько сильную физическую боль Вы испытывали за последние 4 недели? (обведите одну цифру) Совсем не испытывал(а)……1

Очень слабую…….2

Слабую……3

Умеренную…….4

Сильную…….5

Очень сильную……...6

7. В какой степени боль в течении последних 4 недель мешала Вам заниматься Вашей нормальной работой, включая работу вне дома и по дому? (обведите одну цифру)

Совсем не мешала……1

Немного……2

Умеренно….…….3

Сильно……..4

Очень сильно……5

9. Следующие вопросы касаются того, как Вы себя чувствовали и каким было Ваше настроение в течение последних 4 недель. Пожалуйста, на каждый вопрос дайте один ответ, который наиболее соответствует Вашим ощущениям. Как часто в течении последних 4 недель (обведите одну цифру в каждой строке)

		Все время	Большую часть времени	Часто	Иногда	Редко	Ни разу
А	Вы чувствовали себя бодрым(ой)?	1	2	3	4	5	6
Б	Вы сильно нервничали?	1	2	3	4	5	6
В	Вы чувствовали себя таким(ой) подавленным(ой), что ничто не могло Вас взбодрить?	1	2	3	4	5	6
Г	Вы чувствовали себя спокойным(ой) и умиротворенным(ой)?	1	2	3	4	5	6
Д	Вы чувствовали себя полным(ой) сил и энергии?	1	2	3	4	5	6
Е	Вы чувствовали себя упавшим(ей) духом и печальным(ой)?	1	2	3	4	5	6
Ж	Вы чувствовали себя измученным(ой)?	1	2	3	4	5	6
З	Вы чувствовали себя счастливым(ой)?	1	2	3	4	5	6
И	Вы чувствовали себя уставшим(ей)?	1	2	3	4	5	6

10. Как часто в последние 4 недели Ваше физическое или эмоциональное состояние мешало Вам активно общаться с людьми? Например, навещать родственников, друзей и т.п. (обведите одну цифру)

Все время……1

Большую часть времени…….2

Иногда……..3

Редко……4

Ни разу……..5

11. Насколько ВЕРНЫМ или НЕВЕРНЫМ представляется по отношению к Вам каждое из ниже перечисленных утверждений? (обведите одну цифру в каждой строке)

		Определенно верно	В основном верно	Не знаю	В основном неверно	Определенно неверно
А	Мне кажется, что я более склонен к болезням, чем другие	1	2	3	4	5
Б	Мое здоровье не хуже, чем у большинства моих знакомых	1	2	3	4	5
В	Я ожидаю, что мое здоровье ухудшится	1	2	3	4	5
Г	У меня отличное здоровье	1	2	3	4	5

Отмеченные баллы суммируются, и на этом основании по специальным формулам рассчитывают результат – вначале по 8 отдельным шкалам, потом для показателей физического и психологического здоровья, и в завершение – общий интегральный показатель, который тем лучше, чем больше его значение.