

ФЕДЕРАЛЬНОЕ ГОСУДАРСТВЕННОЕ БЮДЖЕТНОЕ ОБРАЗОВАТЕЛЬНОЕ
УЧРЕЖДЕНИЕ ВЫСШЕГО ОБРАЗОВАНИЯ "КАБАРДИНО-БАЛКАРСКИЙ
ГОСУДАРСТВЕННЫЙ УНИВЕРСИТЕТ ИМ. Х. М. БЕРБЕКОВА"

На правах рукописи



Мустафаева Софият Магометовна

**Функционально-эстетическая медицинская реабилитация больных
с врожденными расщелинами лица**

3.1.7. Стоматология

3.1.2. Челюстно-лицевая хирургия

Диссертация

на соискание ученой степени

кандидата медицинских наук

Научный руководитель:

доктор медицинских наук, профессор

Виссарионов Владимир Алексеевич

Нальчик – 2022

ОГЛАВЛЕНИЕ

ВВЕДЕНИЕ.....	4
ГЛАВА 1. СОВРЕМЕННОЕ СОСТОЯНИЕ ПРОБЛЕМЫ МЕДИКО-СОЦИАЛЬНОЙ РЕАБИЛИТАЦИИ БОЛЬНЫХ С ВРОЖДЕННЫМИ РАСЩЕЛИНАМИ ЛИЦА (ОБЗОР ЛИТЕРАТУРЫ).....	15
1.1 Микробиологические и иммунологические особенности слизистой оболочки рта и назофарингеальной области и роль микробиоценоза в регуляции ранозаживления.....	15
1.2 Клинические особенности деформаций лица при различных видах расщелин и способы их коррекции.....	20
ГЛАВА 2. МАТЕРИАЛ И МЕТОДЫ ИССЛЕДОВАНИЯ.....	31
2.1. Исследование стоматологического статуса детей с ВДЧЛО.....	31
2.2. Лабораторные методы исследований.....	35
2.3. Клинические исследования.....	41
ГЛАВА 3. РЕЗУЛЬТАТЫ СОБСТВЕННЫХ ИССЛЕДОВАНИЙ.....	42
3.1. Стоматологический статус пациентов с ВПРЧЛО.....	42
3.2. Микробиологические особенности слизистой оболочки рта и назофарингеальной области пациентов с врожденными дефектами челюстно-лицевой области.....	44
3.3. Цитокиновый профиль и свободно-радикальный статус крови пациентов с врожденными дефектами челюстно-лицевой области.....	53
3.4. Клиническая характеристика больных.....	57
3.5. Хирургическая тактика при деформациях мягких тканей средней зоны лица, обусловленных различными видами расщелин.....	63
3.5.1. Принципы планирования и техники первичных и реконструктивных операций при односторонней расщелине верхней губы.....	64
3.5.2. Технические особенности реконструкции мягких тканей после двухсторонней хейлопластики.....	72
3.5.3. Принципы реконструктивной хирургии при косых и поперечных расщелинах лица.....	78

3.5.4. Технологии эстетической коррекции остаточных поверхностных деформаций мягких тканей после устранения врождённых расщелин лица.....	89
3.6. Ведение послеоперационного периода и результаты хирургического лечения больных.....	90
ГЛАВА 4. ОБСУЖДЕНИЕ РЕЗУЛЬТАТОВ И ЗАКЛЮЧЕНИЕ.....	93
ВЫВОДЫ.....	107
ПРАКТИЧЕСКИЕ РЕКОМЕНДАЦИИ.....	109
СПИСОК СОКРАЩЕНИЙ И УСЛОВНЫХ ОБОЗНАЧЕНИЙ.....	110
СПИСОК ЛИТЕРАТУРЫ.....	111

ВВЕДЕНИЕ

Актуальность темы исследования

Ежегодно в Российской Федерации рождается около 30 тысяч детей с врожденными пороками, среди которых от 3500 до 5000 – с патологией челюстно-лицевой области (ЧЛО). В связи с многочисленными неблагоприятными факторами, воздействующими на организм человека, в том числе неблагоприятной экологической обстановкой, рождаемость детей с данной патологией не уменьшается [126,176]. В обширной группе врожденных наследственных аномалий пороки челюстно-лицевой области занимают особое место по разнообразию и тяжести клинических проявлений, частоте распространения и по глубине социально-психологических последствий для детей [125, 138,163]. Они представляют целую группу различных клинических проявлений лицевых деформаций и дефектов в виде односторонних, двухсторонних, косых и поперечных расщелин, требующих углублённого клинического анализа и составления оптимального плана медицинской реабилитации больных с использованием современных технологий эстетической медицины [2,5,12,13,44, 59,61,95].

Несмотря на значительные успехи в хирургической коррекции деформаций, связанных с одно- или двухсторонними расщелинами, ряд видов хирургических вмешательств нуждается в дальнейшем усовершенствовании [15, 85]. Это особенно актуально для больных с более сложными пороками челюстно-лицевой области, в частности, косыми и поперечными расщелинами, о методиках реконструкции, при которых в современной литературе имеется незаслуженно мало информации. Возможно, это связано также с тем, что специфика нозологии обусловлена комплексом патологических изменений орбиты, носа, губ, и отсутствием единого взаимодействия между челюстно-лицевыми хирургами, стоматологами, ЛОР-врачами, офтальмологами, ортодонтами [1,14, 29, 108,109,110,111].

Успех хирургических вмешательств определяется несколькими факторами. В частности, для восстановления наиболее значимой нормальной функции верхней

губы необходимо воссоздать её анатомическую целостность [Cutting C., Graison B., 1993]. Однако порой грубое рубцевание тканей верхней губы резко снижает их функциональность, вызывает дисбаланс в работе круговой мышцы рта, мешает нормальной артикуляции, осложняет ортодонтическое лечение. Губа может приобретать неэстетичный вид, что приводит также к негативным психологическим реакциям со стороны детей [14, 115]. Однако, частота развития отдаленных неблагоприятных исходов реконструктивных операций остается достаточно высокой. До 85% прооперированных больных нуждаются в повторных корригирующих вмешательствах в области носа после первичной хейлопластики [161]. Эффективность хирургической коррекции вторичных и остаточных деформаций, возникающих вследствие патологического рубцевания, профилактика их развития в значительной мере обусловлены наличием и тяжестью послеоперационных осложнений, которые могут быть различными на разных сроках заживления, они зависят от объема операционной травмы и возраста ребенка на момент проведения хирургической коррекции дефекта. В то же время реактивность тканей может быть предопределена генетически и зависеть от тяжести операционной травмы, инфицирования раневой поверхности или активации условно-патогенной флоры на фоне послеоперационного иммунодефицита, патологически развивающейся гипер- или гиповоспалительной реакции, особенностями медиаторной регуляции тканей, задействованных в заживлении. Результаты исследований в указанных направлениях в литературе немногочисленны и разрозненны [11].

Важным фактором в развитии осложнений, приводящих к неудовлетворительному результату хирургического лечения, является состояние полости рта у детей с врожденными пороками развития челюстно-лицевой области (ВПРЧЛО) [112,113,114,144], что обуславливает необходимость внесения коррективов в план обследования, предоперационной подготовки, послеоперационного ведения и дальнейшей профилактики воспалительных заболеваний челюстно-лицевой области.

Травма тканей при хирургическом вмешательстве вызывает выброс цитокинов, простагландинов, в результате чего усиливается взаимодействие между

лейкоцитами, тромбоцитами, клетками эндотелия и внеклеточным матриксом. Окислительные процессы вовлечены в процессы очищения от некротизированных участков тканей, стимуляции грануляции и эпителизации. Активация лейкоцитов приводит к выбросу свободных радикалов, что создает угрозу окислительного повреждения собственных тканей [154]. В то же время резкое снижение радикалообразования может способствовать развитию инфицирования раневых поверхностей.

Взаимодействия между различными типами клеток обеспечивают стабильность тканей организма в норме и определяют исход патологических процессов. Исследование экспрессии цитокинов и факторов роста, задействованных в регуляции естественной асептической воспалительной реакции, их влияние на формирование внеклеточного матрикса и закрытие раневого дефекта составляют основу для понимания механизмов репарации [157]. Повышенное натяжение, повреждая внутриклеточный цитоскелет фибробластов, приводит к возрастанию генной транскрипции цитокинов, и, таким образом, формируется чрезмерно развитый матрикс, способствующий образованию гипертрофического или келоидного рубца [177,178].

Одной из причин гиперергического характера ответа тканей, приводящего к патологическому рубцеванию, может явиться длительное сообщение между анатомическими областями – полостью носа и ротоглотки, приводящее к совмещению различных экобиотопов. Особенности анатомического строения носо- и ротоглотки у пациентов с врожденной патологией ЧЛЮ обуславливают специфику состава микрофлоры ороназофарингеальной области [83]. Представители непостоянной флоры могут задерживаться в ней, размножаться и вызывать патологические процессы. Наблюдается склонность к развитию воспалительных заболеваний ЛОР-органов [16] и полости рта [102], что влияет на состояние слизистых оболочек и течение заживления тканей после операции.

Существенными факторами, влияющими на особенности ранозаживления, являются и возрастные особенности пациентов с врожденными деформациями и дефектами челюстно-лицевой области (ВДЧЛЮ). Детский и юношеский возраст, в котором чаще всего возникает социально обусловленная необходимость

проведения реконструктивных хирургических вмешательств в области верхней губы и носа, имеет свои особенности ответа на операционную травму, затрагивающие активность клеток врожденного иммунитета [159].

Все вышеизложенное определяет необходимость дальнейшего усовершенствования способов реконструктивных хирургических вмешательств при различных видах врождённых расщелин лица с учётом анализа влияния медиаторной реакции тканей на процессы рубцевания и разработки методов профилактики возникновения послеоперационных осложнений.

Степень разработанности темы исследования

Современные подходы реконструктивных хирургических вмешательств при различных видах врождённых расщелин лица требуют привлечения смежных специалистов: челюстно-лицевых хирургов, стоматологов, ЛОР-врачей, офтальмологов и ортодонтот. Это связано со спецификой нозологии, которая обусловлена комплексом патологических изменений орбиты, носа, губ. Успех хирургических вмешательств во многом определяется не только достижением симметрии на лице, но и воссозданием анатомической целостности [Cutting С., Graison В., 1993]. Несмотря на постоянное совершенствование способов хейлопластики/ринохейлопластики, применение медикаментозных и немедикаментозных технологий воздействия на течение ранозаживления, частота развития отдаленных неблагоприятных исходов реконструктивных операций остается достаточно высокой. Все вышеизложенное определяет необходимость поиска новых решений, которые позволили бы улучшить результаты лечения пациентов с врождёнными пороками развития челюстно-лицевой области.

Цель исследования

Оптимизация комплексной реабилитации больных с деформациями лица при врожденных расщелинах челюстно-лицевой области.

Задачи исследования

1. Определить стоматологический статус пациентов с ВДЧЛО и выявить взаимосвязь между тяжестью заболеваний органов полости рта и видом врожденной патологии с целью оценки риска развития воспалительных заболеваний ЧЛО и ЛОР-органов.

2. Изучить особенности качественного и количественного состава факультативно-анаэробной микрофлоры слизистой оболочки рта, носа и глотки у детей с ВДЧЛО в до- и послеоперационный период в качестве показателя состояния микробиоценоза слизистых и косвенного показателя активности мукозального иммунитета.

3. Исследовать особенности локального и сывороточного цитокинового статуса у детей с ВДЧЛО после первичной и вторичной ринохейлопластики,

4. Исследовать свободно-радикальные показатели сыворотки крови пациентов после первичной и вторичной ринохейлопластики в качестве показателей активности воспалительной реакции в ответ на операционную травму на системном уровне.

5. Усовершенствовать способы реконструктивных операций по устранению деформаций средней зоны лица при врождённых расщелинах с использованием современных технологий эстетической медицины.

6. Разработать способ устранения мягкотканого дефекта при косой ротоглазничной расщелине лица.

Научная новизна

Определена связь между показателями распространенности и интенсивности кариеса и заболеваний пародонта и воспалительными заболеваниями челюстно-лицевой области и ЛОР-органов у детей с врожденными расщелинами губы и нёба.

Установлено, что провоспалительный характер реакции на оперативное вмешательство у пациентов с врожденными расщелинами лица связан с

повышенной микробной нагрузкой и состоянием дисбиоза слизистой оболочки рта, носа и глотки.

Выявлено, что антиокислительная ёмкость плазмы крови пациентов после реконструктивной ринохейлопластики ниже уровня нормы, что свидетельствует о недостатке компенсаторного подъёма антирадикальных ферментов, приводя к ингибированию процессов регенерации в оперированных тканях.

На основании исследования показателей свободно-радикального статуса крови в ответ на операционную травму выявлены наиболее значимые показатели для мониторинга репарации тканей (хемилюминисценция, локальный цитокиновый статус слизистой оболочки рта).

Установлено, что в основе деформаций мягких тканей лица при различных видах врождённых расщелин как до первичной, так и после реконструктивной операции лежат нарушения миодинамического равновесия и непрогнозируемое течение процесса рубцевания.

Усовершенствована технология корригирующих операций при деформациях, связанных с одно- и двухсторонними расщелинами верхней губы и нёба, обоснован и разработан «Способ устранения мягкотканого дефекта при косой ротоглазничной расщелине лица» (патент РФ №RU 2746885 С1 от 21.04.2021, патент Евразийской патентной организации от 16.11.2022, №041634).

Теоретическая и практическая значимость работы

Оценка особенностей стоматологического статуса в зависимости от вида врожденной патологии позволяет прогнозировать степень риска развития послеоперационных осложнений воспалительного характера и воспалительных заболеваний ЧЛЮ и ЛОР-органов.

Выявление факторов, влияющих на качество репарации тканей, позволяет избежать патологического рубцевания, препятствующего адекватному ортодонтическому лечению и полноценной реабилитации пациентов.

Установлена необходимость учёта индивидуальных особенностей микрофлоры ороназофарингеальной области и состояния реактивности тканей, на

основе результатов обследования по данным группам показателей целесообразно подбирать методы предоперационной подготовки и послеоперационного ведения пациентов.

Применение усовершенствованных способов реконструктивной ринопластики при одно- и двухсторонних расщелинах верхней губы в сочетании с современными технологиями эстетической медицины позволило повысить клиническую эффективность лечебного процесса, создать более оптимальные условия для дальнейшего ортодонтического лечения.

Внедрение в практику «Способа устранения мягкотканого дефекта при косой рото-глазничной расщелине лица» обеспечило условия для создания миодинамического равновесия обеих половин лица и, соответственно, профилактику выраженных послеоперационных асимметрий в отдалённые сроки наблюдений.

Клинико-микробиологическую оценку состояния слизистых оболочек и методы коррекции дисбиоза необходимо использовать в комплексной профилактике послеоперационных осложнений у данной группы пациентов.

Методология и методы исследования

Выводы настоящей работы сформулированы на основании результатов анализа комплексного лечения 172 больных с врождёнными расщелинами лица (93 мужского и 79 – женского пола, что составило 54% и 46% соответственно). Среди них - 128 детей в возрасте от 3 месяцев до 18 лет и 44 взрослых пациентов в возрасте от 19 до 38 лет. Распределение пациентов по клиническим диагнозам было следующим: 34 пациента с односторонними изолированными расщелинами верхней губы, 22 пациента с двусторонними изолированными расщелинами губы, 39 пациентов с односторонними расщелинами губы, нёба и альвеолярного отростка, 17 пациентов с двусторонними расщелинами губы, нёба и альвеолярного отростка, 16 пациентов с косыми и поперечными расщелинами лица, 44 пациента с послеоперационными деформациями. Для комплексной оценки стоматологического статуса пациентов с врождёнными пороками развития

челюстно-лицевой области применяли клинические и лабораторные методы обследования.

Основные положения, выносимые на защиту

1. Превосходящая среднюю норму распространенность и интенсивность кариеса и заболеваний пародонта у детей с ВДЧЛО, более выраженная у пациентов с расщелинами губы и нёба, является фактором риска развития воспалительных заболеваний ЧЛО и ЛОР-органов, что обуславливает необходимость более ранней и полноценной реабилитации больных за счет минимизации количества хирургических этапов лечения.

2. У детей с врожденными дефектами челюстно-лицевой области уровень общей обсемененности слизистой оболочки рта, носа и глотки достоверно выше показателей здоровых детей. Наличие сообщения между полостью рта и носа создает особые условия и является причиной смешанного состава микрофлоры, способствует формированию дисбиоза и является фактором риска воспалительных осложнений.

3. У пациентов с ВДЧЛО в первые и вторые сутки после оперативного вмешательства обнаружен достоверный подъем хемилюминесценции (ХЛ), сывороточных и локальных концентраций интерлейкина-1 β (ИЛ-1 β , IL-1 β), более выраженный у больных с вторичной ринохейлопластикой, ($p < 0,01$).

4. Комплекс элементов деформаций лица при различных видах врождённых расщелин обусловлен врождёнными нарушениями анатомической целостности тканей соответствующих зон лица, а также особенностями рубцового процесса после реконструктивной операции.

5. Внедрение в клиническую практику разработанного «Способа устранения мягкотканого дефекта при косой рото-глазничной расщелине лица» в совокупности с современными технологиями эстетической медицины позволяет прогнозировать достижение оптимального эстетического результата лечения больных и правильное, сбалансированное развитие структур лица в отдалённые сроки наблюдений.

Соответствие диссертации паспорту научной специальности

Научные положения диссертации соответствуют пунктам 3,4,5 паспорта научной специальности 3.1.7. Стоматология и 3.1.2. Челюстно-лицевая хирургия.

Степень достоверности и апробация результатов

Материалы диссертации доложены на XXII Конгрессе Европейской ассоциации черепно-челюстно-лицевой хирургии (Прага, 2014), IV Национальном конгрессе «Пластическая хирургия, эстетическая медицина и косметология» (Москва, 2015), VI Всероссийской конференции студентов, аспирантов и молодых ученых «Перспективные инновационные проекты молодых ученых» (Нальчик, 2016), 11м Всемирном конгрессе по расщелинам губы и нёба (Ухань, Китай, 2017), 12м Всемирном конгрессе Международной организации по расщелинам губы и нёба (ICPF) (Лейпциг, Германия, 2018), 13м Всемирном конгрессе Международной организации по расщелинам губы и нёба (ICPF) (Нагоя, Япония, 2019), Всероссийской молодежной конференции «Междисциплинарная стоматология» (Нальчик, 2019), Международной научной конференции студентов, аспирантов и молодых ученых "Инновации в фундаментальной и клинической медицине" (Нальчик, 2020), XVI Международной (XXV Всероссийской) Пироговской научной конференции студентов и молодых ученых (Москва, 2021), на заседании международной комиссии по проведению апробации диссертационной работы в ИСиЧЛХ КБГУ им. Х.М. Бербекова (2021).

Внедрение результатов в практику

Результаты диссертационного исследования доложены на научно-практических конференциях, симпозиумах, конгрессах, в том числе международного уровня, опубликованы в печати. Они внедрены в практику и

учебный процесс клиники Института стоматологии и челюстно-лицевой хирургии, кафедры микробиологии, вирусологии и иммунологии ФГБОУ ВПО «Кабардино-Балкарский государственный университет им. Х.М. Бербекова».

Личный вклад автора

Автором проведен анализ современного состояния проблемы медико-социальной реабилитации больных с врождёнными расщелинами лица, поиск адекватных методов исследований, направленных на техническое усовершенствование способов реконструктивных операций в области лица, а также оценка микрофлоры и медиаторного ответа на операционную травму, влияющих на качество ранозаживления после хирургических вмешательств. Личное участие автора выразилось также в сборе клинического материала, положенного в основу проспективных и ретроспективных исследований, в проведении хирургических вмешательств, анализе результатов лечения больных на этапах диспансерного наблюдения, обработке полученных результатов.

Публикации по теме диссертации

По результатам исследования автором опубликовано 7 работ: 2 патента на изобретение, 2 статьи в журналах, включенных в Перечень рецензируемых научных изданий Сеченовского Университета/Перечень ВАК при Минобрнауки России, в которых должны быть опубликованы основные научные результаты диссертаций на соискание ученой степени кандидата наук, 1 статья в изданиях, индексируемых в международной базе Scopus, 2 иные статьи.

Объем и структура работы

Диссертационная работа состоит из введения, трех глав, заключения, выводов, практических рекомендаций, списка литературы, содержащего 178 источника, из которых 118 – отечественных и 60 – зарубежных авторов. Работа

выполнена на 131 страницах машинописного текста, иллюстрирована 23 рисунками и 12 таблицами.

ГЛАВА 1. СОВРЕМЕННОЕ СОСТОЯНИЕ ПРОБЛЕМЫ МЕДИКО-СОЦИАЛЬНОЙ РЕАБИЛИТАЦИИ БОЛЬНЫХ С ВРОЖДЕННЫМИ РАСЩЕЛИНАМИ ЛИЦА (ОБЗОР ЛИТЕРАТУРЫ)

Одним из важных аспектов развития челюстно-лицевой и пластической хирургии является усовершенствование технологий комплексной реабилитации больных с врождёнными расщелинами лица. По данным ВОЗ, частота рождаемости детей с данной патологией составляет от 1:750 до 1:2500 новорожденных с тенденцией к возрастанию, что связано с увеличением числа и мощности тератогенных факторов [59,94, 149,150, 171]. По данным Н.Ж. Neumann (2006) отмечено, что число больных с расщелинами губы и неба в Европе увеличилось за последние 40 лет в 2 раза. Практически всеми признано, что основной целью их лечения является оптимизация функции речи, питания, обеспечение нормального развития и роста челюстей, устранение эстетического дефекта лица, нормализация стоматологического статуса [14,133,151], что способствует успешной социализации больных в обществе.

1.1. Микробиологические и иммунологические особенности слизистой оболочки рта и назофарингеальной области и роль микробиоценоза в регуляции ранозаживления

Недостаточная эффективность хирургической коррекции осложнений и профилактики их развития в значительной мере обусловлены недостатком знаний о механизмах их возникновения. Причины развития послеоперационных осложнений могут быть различными на разных сроках заживления, а также зависеть от объема операционной травмы и возраста ребенка на момент проведения хирургической коррекции дефекта. В то же время не исключаются и генетическая предрасположенность к извращённой тканевой реакции на операционную травму, инфицирование раневой поверхности или активация условно-патогенной флоры на фоне постоперационного иммунодефицита, патологически развивающейся гипер- или гиповоспалительной реакцией, особенностями медиаторной регуляции тканей,

задействованных в заживлении. Результаты исследований в указанных направлениях в литературе немногочисленны и разрозненны [83, 97, 132]. В ответ на оперативное вмешательство, в том числе и в челюстно-лицевой области, особенно у детей [36,43,45,48,75], развивается стандартная ответная воспалительная реакция, исход которой в значительной мере зависит от состояния адаптационных возможностей врожденного иммунитета. Стресс, связанный с операционной травмой и последующей антигенной нагрузкой, вызывает иммунологические сдвиги, которые сохраняются длительное время и могут стать причиной развития острых и хронических инфекционно-воспалительных процессов [25, 41,136].

Нормальная микрофлора тела человека является одним из факторов естественной резистентности организма. Она начинает формироваться сразу после рождения, а её состав достаточно вариабелен и во многом зависит от состава микрофлоры слизистой оболочки родителей (в первую очередь матерей). При наличии дефектов челюстно-лицевой области она имеет свои особенности. Расщелина верхней губы, альвеолярного отростка и нёба способствуют проявлению феномена «ротового дыхания», что приводит к снижению влажности слизистых оболочек и снижению выработки и вязкости муцина в полости рта. Муцин, содержащий в норме высокую концентрацию секреторного иммуноглобулина А (sIgA), лизоцим, антимикробные белки, в случае сниженного его количества не обеспечивает полноценную защиту слизистых оболочек. Увеличение вязкости муцина также не способствует очищению слизистых оболочек, влияя на подвижность реснитчатого эпителия. Ануровой Е.А. (2010) было установлено, что у всех обследованных детей с расщелинами и их матерей были выявлены состояния дисбактериоза полости рта от 1-й до 4-й степени, отмечается высокий процент совпадения степени дисбиотических изменений у матерей и их детей. Причем у этих детей в возрасте от 3 до 7 лет выделяются условно-патогенные микроорганизмы, обладающие повышенной энтеротоксигенностью (в 5 раз!), гемолитической активностью (почти в 2 раза) и антигенами адгезии (в 3 раза) по сравнению с аналогичными показателями

состояния микрофлоры полости рта у практически здоровых детей того же возраста.

При наличии ротоносового сообщения происходит смешение микрофлоры ротовой и носовой полостей [112,113,114]. На фоне снижения местной иммунологической реактивности наблюдается склонность к развитию хронического назофарингита и тонзиллита, что приводит к изменениям в обмене веществ, ещё больше снижая выработку защитных факторов (муцин, лизоцим, лактоферрин, sIgA), формируется порочный круг [9,79,80].

Многочисленные исследования подтверждают взаимосвязь особенностей состава микрофлоры слизистой оболочки рта и назофарингеальной области при врожденных расщелинах ЧЛЮ с частотой встречаемости и тяжестью течения воспалительных заболеваний полости рта и пародонта [112,113,114, 134, 144]. Обоснована также связь с распространенностью и интенсивностью кариеса и его осложнений [81,82,160, 164].

В послеоперационном периоде у детей с ВДЧЛЮ состав микрофлоры меняется, что может приводить к развитию дисбактериоза, который характеризуется увеличением выделения патогенных и условнопатогенных штаммов (*S. aureus*, *Enterococcus*, *Candida*), и снижением представителей сапрофитов (*Lactobacillus*), что может влиять на качество репарации [119].

При оро-назальном сообщении, обусловленном наличием неоперированной расщелины или остаточного дефекта нёба, смешанный состав микрофлоры негативно влияет не только на результат урано- или ураностафилопластики [143, 155], но и на успешность дальнейших этапов хирургического лечения, в частности, альвеолопластики при расщелинах альвеолярного отростка верхней челюсти [167].

И.А. Брызгаловой (2010) установлено, что устранение анатомических нарушений полости рта, характерных для больных с расщелинами твёрдого и мягкого нёба, ведёт к постепенной нормализации количественного и качественного состава микрофлоры полости рта, что необходимо учитывать при назначении антибактериальной и противовоспалительной терапии в послеоперационном периоде. Чрезвычайно важным является формирование скоординированного междисциплинарного подхода к лечению больных с данной патологией, а также

выявление рисков и разработка мероприятий, направленных на профилактику развития осложнений [128].

Для антимикробной обработки слизистой оболочки при подготовке планового оперативного вмешательства и после операции применяют различные методы (медикаментозные и немедикаментозные). Выбор методов воздействия зависит от клинической ситуации и должен быть обусловлен результатами бактериологического исследования пациентов. У стандартных методов обработки препаратами антисептиков (хлоргексидин, мирамистин, хлорофиллипт и другие) есть свои преимущества и недостатки, заключающиеся в широком спектре антимикробного действия и параллельно губительном воздействии на сапрофитную микрофлору. В ряде случаев, при наличии высокой концентрации условно-патогенной и/или патогенной микрофлоры, приходится применять и антибактериальные химиотерапевтические средства. Некоторые из последних препаратов комбинированных антибиотиков воздействуют на микробы и одновременно имеют антибиопленочную активность [107]. Перспективным направлением является применение препаратов пробиотиков, состоящих из нескольких штаммов и имеющих высокую антагоническую активность в отношении условно-патогенной микрофлоры, в том числе дрожжеподобных грибов *Candida* [76]. Однако, применяемые в составе типичных кишечных пробиотиков лактобактерии и бифидобактерии не персистируют в полости рта, а следовательно, любые преимущества от их применения для здоровья ротовой полости являются транзиторными и в значительной степени связаны со стимуляцией иммунной системы [92]. В связи с этим более обоснованным является использование микроорганизмов, выделенных из их естественной среды обитания, а именно ротовой полости здоровых людей в качестве «оральных пробиотиков» или пробиотиков для сохранения и восстановления баланса микрофлоры полости рта [65].

С целью достижения непрямого антимикробного эффекта для контроля состояния слизистых оболочек применяют различные группы иммуномодуляторов [Лусс Л.В., 2014]. По-прежнему актуально использование бактериофагов

[Тикунова Н.В., Власов В.В., 2018]. Для терапии и профилактики используют вирулентные лизирующие фаги, имеющие узкий спектр действия. Поэтому наиболее эффективны комбинации фагов разной направленности (Секстафаг, Пиополифаг, Дентафаг, Интестифаг и другие). Для обработки слизистой оболочки рта предпочтительно использование бактериофагов в форме гидрогелей, что позволяет увеличить биодоступность препаратов за счет длительного сохранения терапевтической концентрации и препятствия размыванию [50]. В работе Вакариной А.А. и соавт. (2019) показан эффект бактериофагов на чувствительность условно-патогенной микрофлоры к антибактериальным препаратам, не всегда имеющий однозначный эффект и требующий дальнейшего изучения.

Таким образом, не снижается актуальность разработки методов индивидуально ориентированных антимикробных мероприятий в плане дооперационной подготовки тканей и профилактики развития послеоперационных осложнений.

Воспалительные и иммунные реакции характеризуют результат взаимодействия различных систем организма, связующим звеном между которыми являются растворимые пептидные медиаторы – цитокины (интерлейкины, колониестимулирующие и ростовые факторы, интерфероны и др.) [90,118].

Цитокины в зависимости от действия на воспалительный процесс подразделяются на провоспалительные (ИЛ-1, ИЛ-6, ИЛ-12, ФНО α , ИЛ-17, ИЛ-18) и противовоспалительные (ИЛ-4, ИЛ-10, ТФР β). Действие провоспалительных цитокинов определяет развитие воспалительного процесса, развивающегося при внедрении микроба в макроорганизм или при воздействии на него повреждающего фактора. Компенсаторный выброс противовоспалительных цитокинов призван ограничить возможное повреждающее действие провоспалительных медиаторов [106].

На локальном уровне при действии повреждающих факторов формируется типичная воспалительная реакция с ее классическими проявлениями: развитием отека, гиперемии, появлением боли. Развитие местной воспалительной реакции опосредуют нейтрофилы, моноциты, макрофаги, а также клетки эндотелия и фибробласты. За счет баланса между цитокинами создаются предпосылки для

заживления раны, уничтожения патогенных микроорганизмов, поддержания гомеостаза.

Взаимодействие между различными типами клеток обеспечивает стабильность тканей организма в норме и определяет исход патологических процессов. Исследование экспрессии цитокинов и факторов роста, задействованных в регуляции воспалительной реакции, их влияния на формирование внеклеточного матрикса и закрытие раневого дефекта составляет основу для понимания механизмов репарации [86, 116].

1.2. Клинические особенности деформаций лица при различных видах расщелин и способы их коррекции

Хирургические технологии, разработанные в последние годы, внесли существенный вклад в развитие данной области реконструктивной хирургии. Несмотря на это, современные литературные обзоры демонстрируют, что хирурги по-прежнему расходятся во взглядах на оптимальные сроки и методики устранения врожденных пороков челюстно-лицевой области [5,49,51,142,152, 156,174,175]. Это в определённой мере обусловлено и клинической разновидностью, и спецификой деформаций в виде сочетанных патологий в области верхней губы, нёба, носа, щёк и др. [39,40]. Большинство авторов при обосновании технологий локальных хирургических вмешательств исходит из оценки тяжести патологии, акцентируя внимание на определённой зоне поражения [120]. Аналогичные закономерности можно увидеть и при оценке результатов научных работ, посвящённых лечению больных с врождёнными пороками развития лица [122]. Так, часть из них посвящена устранению преимущественно расщелин нёба, часть – устранению деформаций носа, связанных с одно- или двухсторонними расщелинами и т.д. [37,38, 54,55]. Однако по мере создания новых способов оперативных вмешательств, внесения в них дополнительных технических элементов становится всё более чётко определяемой роль особенностей рубцевания в достижении оптимальных исходов хирургического лечения больных на каждом этапе, являющемся базовой ступенью для последующей коррекции.

Немаловажной является взаимосвязь между особенностями рубцевания и нормальным развитием мягкотканых структур полости рта. Укорочение уздечки верхней губы и мелкое преддверие полости рта, характерные для пациентов с расщелинами верхней губы и альвеолярного отростка [7], являются препятствием для ортодонтического лечения, играющего огромную роль в комплексной реабилитации пациентов [91]. При наличии патологических рубцов ситуация в полости рта усугубляется, добавляя к дефициту тканей отсутствие мобильности мягких тканей полости рта [69].

Основным клиническим проявлением деформаций, связанных с односторонней врожденной расщелиной верхней губы, является уплощение крыла носа на стороне расщелины как до первичной хейлопластики, так и после неё [121]. Именно с этой деформацией большинство хирургов связывает трудности коррекции. Что касается верхней губы, то основной причиной её деформации после хейлопластики является слабо контролируемое рубцевание, а также деформация альвеолярного отростка верхней челюсти [100,124]. К сожалению, система специализированных центров для больных с врождёнными расщелинами лица фактически разрушена, что привело к отсутствию преемственности в деятельности специалистов различного профиля в масштабах страны. Это привело к увеличению обращений больных с более тяжёлыми деформациями средней зоны лица. При реконструктивной ринохейлопластике после устранения односторонней расщелины верхней губы была разработана техника перемещения «скользящего» лоскута [26]. Она предусматривает перемещение уплощенного крыла носа в положение симметрии с противоположной стороной и одномоментное восполнение возникающего дефекта выстилки преддверия полости носа участком рубцово-изменённой кожи верхней губы. В случае дефицита тканей верхней губы дефект выстилки дна преддверия носа восполняют свободным кожным лоскутом из заушной области. Высокая эффективность применения этой технологии доказана длительными клиническими наблюдениями [27,28,30,31,32,33]. Более того, принцип перемещения «скользящего» лоскута впоследствии использован при выполнении первичной ринохейлопластики у детей раннего возраста [72]. В обоих случаях для пластики верхней губы использовали способ Милларда (1955) с формированием мышечной

дубликатуры. Это было связано с тем, что в области краёв расщелины мышечный слой истончён, обеднён энергетически [71].

При двухсторонних расщелинах верхней губы также большую популярность также завоевал способ Милларда (1955), в задачу которого входит восстановление непрерывности верхней губы, формирование преддверия полости рта. После сшивания разобщённых фрагментов круговой мышцы рта, благодаря давлению на межчелюстную кость, последняя смещается кзади по мере возможности. Это позволяет в течение короткого времени достичь некоторой ретропозиции межчелюстной кости, а также сохранить определённый запас тканей в области преддверия носа, который в последующем используется для удлинения его мембранозной перегородки. Однако далеко не всегда губа занимает правильное положение вследствие недоразвития пролябиума, поэтому при последующей коррекции, как правило, его приходится удлинять. Расширенные основания крыльев носа перемещают к центру, формируя концевой отдел носа за счёт двух рубцово-изменённых кожных лоскутов, выкраиваемых в проекции колонок фильтрума, в связи с чем методика получила название «раздвоенного лоскута». Однако перед хирургом нередко возникает проблема: на сколько нужно удлинять мембранозную перегородку, если, например, у взрослого больного имеется костно-хрящевой горб носа. Кроме того, при избыточном сведении оснований крыльев возможно значительное повышение уровня преддверий полости носа с изменением конфигурации воздушного потока и вследствие этого - ухудшением носового дыхания.

Что касается косых расщелин, их клинические проявления чрезвычайно разнообразны, а технологии коррекции весьма непросто систематизировать. Р. Tessier (1979) разработал цифровую систему нумерации расщелин в зависимости от локализации дефекта относительно срединной линии лица и его глубины на мягких тканях и костном скелете лица (Рисунок 1). Им выделено 15 разновидностей расщелин. В клинической практике чаще всего встречаются косые носоглазничные расщелины (3, 4) и поперечные расщелины [166].

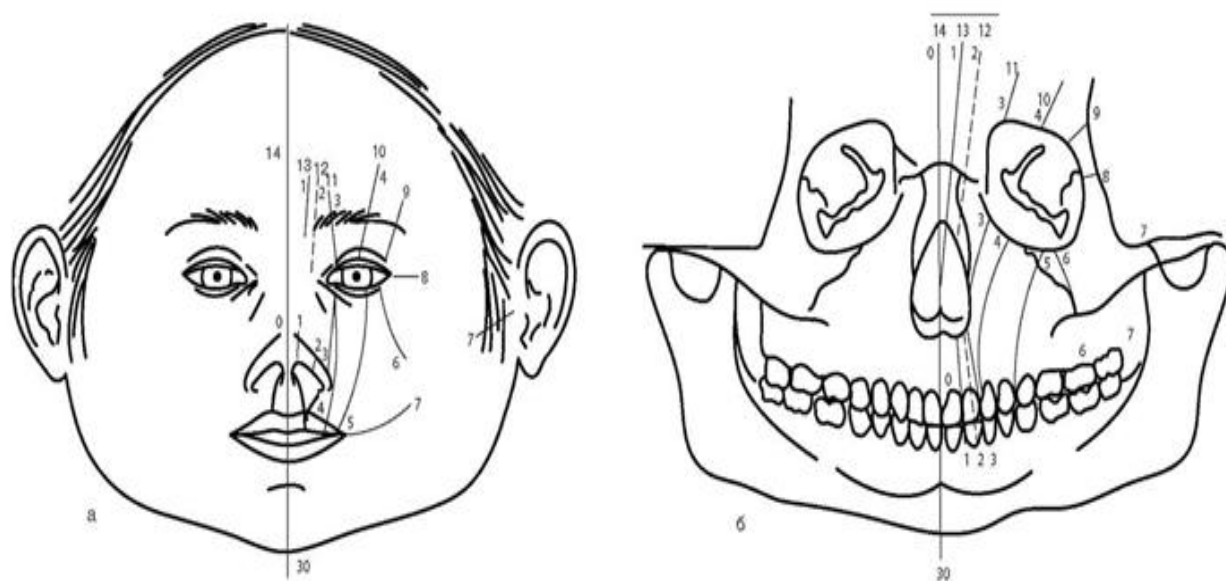


Рисунок 1 - Классификация расщелин лица по Р. Tessier.

Косые расщелины лица №3 и №4 имеют сходную клиническую картину. Но если при односторонней расщелине №3 имеются дефект ниже-медиальной стенки глазницы, колобома нижнего века, нос отделен от щеки и укорочен по высоте, деформация крыла и кончика носа по типу односторонней расщелины верхней губы (или губы и нёба), то при расщелине №4 расщепление губы проходит латеральнее филтрума. В основу коррекции лица при кривой расщелине положен принцип перемещения мягкой тканей в виде фигурных лоскутов.

Характерной особенностью поперечной расщелины лица является расщепление тканей в направлении кнаружи от угла рта в виде макростомы, доходя порой до ушной раковины, без деформации или в сочетании с деформацией последней. Причём как до коррекции, так и в более поздний возрастной период наблюдается визуальное, подчас малозаметное разделение мягкой тканей щеки на две части – выше и ниже линии расщепления. А с возрастом, в силу гравитационных изменений, это нависание над линией бывшей расщелины становится заметно больше, как и более выраженная носогубная складка.

В случаях сочетания указанных видов патологии с расщелинами верхней губы как первичная, так и вторичная реконструктивная ринохейлопластика производится аналогично как при одно-, так и двухсторонних расщелинах в зависимости от вида и локализации дефекта губы. Остальные зоны корригируются

с использованием местной пластики или лоскутами на питающей ножке из прилежащих областей. Следует также отметить, что в связи с многообразием разновидностей клинических проявлений деформаций и дефектов средней зоны лица, связанных с расщелинами, существует и достаточно большое количество способов корригирующих операций. Кстати, сам Миллард выразил мнение, что разнообразие способов коррекции губы и носа на сегодня состоит из оптимального набора отдельных элементов этих способов.

Согласно статистике, до 85% пациентов с врождёнными пороками развития челюстно-лицевой области (ВПРЧЛО) нуждаются во вторичных реконструктивных хирургических операциях, связанных с появлением деформаций, обусловленных особенностями послеоперационного рубцевания, а также некоординированным ростом и развитием мягких тканей и лицевого скелета [64,70,74]. Указанная частота ограниченных по функционально-эстетической эффективности результатов хирургических вмешательств в значительной мере объясняется многообразием патогенетических механизмов, определяющих развитие, течение и исход процесса ранозаживления в различных тканях. Об этом свидетельствует также ряд исследований, базирующихся на принципах молекулярной биологии и генной инженерии [3].

Любая рана заживает через стадию асептического воспаления. В основе воспалительных процессов, в том числе асептического характера, возникающих в послеоперационном периоде, лежат объективные причины, среди которых ослабление иммунитета больного, специфика оперированных тканей, определяющих активность асептического воспаления, возникающего после любого хирургического вмешательства, а также инфицирование послеоперационной раны [141]. Поздние послеоперационные осложнения в виде патологического рубцевания могут быть обусловлены активизацией патогенной микрофлоры с возможностью развития септического воспаления, отсутствием адекватного сопоставления, избыточным натяжением по ходу краёв бывшей кожной раны, особенностями иммунной системы организма, а также наследственной предрасположенностью к патологическому рубцеванию [145]. Кроме того, причиной нарушения нормального процесса рубцевания может быть несовпадение

оси раны с направлением силы натяжения тканей [101], избыточное натяжение по ходу формирующегося рубца. Следует также отметить, что даже при соблюдении общепринятых правил выполнения хирургического вмешательства и благоприятном течении послеоперационного периода процент патологического рубцевания по-прежнему остается высоким и не имеет тенденции к снижению [42, 117, 132]. Согласно данным литературы, патологические рубцы образуются у 12-40% лиц, перенесших те или иные хирургические вмешательства после травм [173]. Особенно часто они формируются у больных молодого, трудоспособного возраста [Фурманов А.Ю., 2006], а частота рецидивов при более грубых, келоидных рубцах также высокая и составляет более 60% [141].

Патологические рубцы могут приводить к ограничению физической активности пациентов, тяжелому эстетическому дефекту [Дмитриев Д.Г., Прилучный М.А., 2000]. До настоящего времени нет объяснения причин повышенной склонности к образованию у части больных гипертрофических или келоидных рубцов, практические врачи не располагают высокоэффективными методами прогнозирования развития, профилактики келоидообразования и как следствие — отсутствие патогенетически обусловленной программы лечения этих пациентов [4]. К сожалению, подавляющее большинство имеющихся методов профилактики и коррекции избыточного роста соединительной ткани имеет отношение к пациентам, у которых уже сформировались гипертрофические рубцы [78].

Сам механизм формирования рубцов проходит 4 стадии [35]:

1 стадия — воспаление и дальнейшая эпителизация на 7–10 сутки после вмешательства. Края раны соединяются непрочной грануляционной тканью, рубца как такового еще нет. Этот период очень важен для формирования нормального рубца — необходимо не допустить нагноения и расхождения краев раны.

2 стадия — 10-30 сутки после вмешательства, образование молодого рубца. В грануляционной ткани начинают формироваться волокна коллагена и эластина. Рубец насыщенно-розового цвета за счет повышенного кровоснабжения.

3 стадия — от 1 до 3 месяцев после вмешательства, формирование «зрелого» рубца. В области рубца исчезают сосуды, волокна коллагена выстраиваются вдоль линий наибольшего натяжения. Рубец становится плотным, светлеет.

4 стадия — от 4 до 12 месяцев после вмешательства, окончательная трансформация рубца.

При физиологической репарации происходит формирование нормотрофического рубца. Это не выступающий над уровнем здоровых тканей светлый рубец с нормальной или несколько сниженной чувствительностью и эластичностью, близкой к неповрежденным тканям. Такой вид рубцевания является оптимальным.

Атрофические рубцы возникают в результате сниженной реакции соединительной ткани на травму вследствие недостаточной выработки коллагена.

При избыточной реакции соединительной ткани на травму на фоне неблагоприятных условий заживления (воспаление, избыточное натяжение по ходу рубца, гипоксия и т. д.) формируются гипертрофические рубцы, активируются фибробласты, появляются недифференцированные, патологические функционально активные клетки с повышенным уровнем синтеза коллагена [66]. Образование последнего, однако, преобладает над распадом из-за уменьшения выработки специфического фермента коллагеназы, вследствие чего развивается фиброз тканей в виде гипертрофических или келоидных рубцов [3].

Достоверные причины развития гипертрофических и келоидных рубцов до настоящего времени не выявлены. Однако известно, что в основе образования таких рубцов лежат нарушения процессов синтеза и деградации коллагена на различных этапах формирования рубца, нарушения обусловлены следующими причинами [169]:

- 1) усиление синтеза коллагена в послеоперационной ране в течение длительного времени;
- 2) воздействие факторов роста (трансформирующий фактор роста β) на развитие гипертрофических рубцов путем стимуляции ангиогенеза, синтеза коллагена, пролиферации фибробластов, ингибиции деградации цитоплазматического матрикса [154];
- 3) повышение активности ингибиторов металлопротеиназ, приводящее к образованию избыточного количества коллагена и фибронектина;

4) нарушение процессов апоптоза фибробластов в послеоперационной ране на фоне супрессии белка p53, являющегося регулятором клеточного цикла.

Келоидные рубцы, как правило, образуются в условиях сниженных показателей общего и местного иммунитета [35,60,61,62]. При исследовании келоидной ткани выявлено присутствие фибробластов, степень активности которых в 4 раза выше, чем при нормальном процессе заживления. Коллаген, большей частью незрелый, располагается в таком рубце в виде широких рыхлых пучков и узлов, эластин отсутствует. Келоид имеет упругую консистенцию, неровную, преимущественно гладкую поверхность [58,173]. Немаловажно, что рядом авторов всё больше внимания уделяется генетической предрасположенности к развитию патологического рубцевания, в частности, к образованию келоидных рубцов [66].

Результаты оперативных вмешательств по поводу врожденных пороков развития челюстно-лицевой области во многом зависят от особенностей репарации тканей [103,104,105]. Грубое рубцевание резко снижает их функциональность, приводит к дисбалансу в работе мышц, препятствует в дальнейшем нормальной артикуляции, что особенно характерно для верхней губы, которая к тому же приобретает неэстетичный вид.

В последние годы значительно возрос интерес к эстетической медицине, в частности, к косметологии, в одну из задач которой входит устранение поверхностных дефектов мягких тканей. Её достижения начинают активно внедряться в различные разделы реконструктивно-восстановительной и пластической хирургии. Так, например, применение филлеров на основе гиалуроновой кислоты, дермопигментации позволяет улучшить контуры лица при послеожоговых деформациях, последствиях угревой болезни [6,52,53,56,57]. Большой интерес представляет и применение указанных технологий при завершении программ комплексной реабилитации больных с рубцовыми изменениями на лице в зависимости от локализации и выраженности остаточных мягкотканых деформаций. В связи с этим большое значение приобретает и липофилинг, т.е. использование аутожировой ткани, взятой из различных зон тела, для устранения объёмной асимметрии лица.

Липофилинг, или аутотрансплантация жира – это метод контурной пластики посредством трансплантации аутогенной жировой ткани из донорской зоны в реципиентную. Липофилинг используется преимущественно для коррекции зон с дефицитом объема [22,23,24, 89]. Главным преимуществом аутожировой ткани является полная биосовместимость, естественная интеграция в ткани организма пациента, доступность, но в особенности – содержание большого количества стволовых клеток [98].

В литературе появляется все больше работ, посвященных влиянию липофилинга на качество рубцовых изменений кожных покровов. Приводятся серьезные исследования в пользу эффективности липофилинга для коррекции ожоговых рубцов [130], послеоперационных деформаций [139] и посттравматических дефектов [93,108,109,110,111, 158].

Значительную роль в противорубцовом действии аутожирового трансплантата играют мезенхимальные стволовые клетки [140]. Антифибротический эффект мезенхимальных стволовых клеток жировой ткани объясняется продукцией интерлейкина-10 (ИЛ-10), простагландина E2 (PGE2), фактора роста гепатоцитов (HGF) [157]. За счет выброса ИЛ-10 уменьшается повреждающее воздействие воспаления на ткани и снижается продукция трансформирующего фактора роста 1β (TGF- 1β) [146]. HGF подавляет чрезмерную продукцию коллагена 1 и 3 типов [148].

В настоящее время различают несколько видов липофилинга: классический (макро-), нано- и микролипофилинг [93].

Методика классического липофилинга, которому до сих пор отдает предпочтение большое количество пластических хирургов по всему миру, разработана S.R. Coleman еще в 90-е годы [87,88,129]. Основные этапы липофилинга по Coleman: забор жировой ткани с использованием 10 мл шприца и тупоконечной канюли; очистка липоасpirата от элементов крови посредством центрифугирования; введение графта путем микроинъекций тоннельной техникой [129].

Для нанолипофилинга используется эмульсифицированная, разведенная и профильтрованная через сетку с диаметром пор 0,4-0,6 мм аутожировая ткань

(нанофат). Показано, что в сравнении с получением аутожировой ткани классическим методом, после ее эмульгирования происходит практически полная элиминация зрелых адипоцитов, при этом в ней сохраняются мезенхимальные стволовые клетки из присутствующей изначально в ткани стромально-васкулярной фракции. [123,168]. Несмотря на то, что эмульсификация является достаточно травмирующим методом процессинга аутологичной жировой ткани, существуют исследования, показывающие, что в ходе данной процедуры не происходит снижения жизнеспособности клеток стромально-васкулярной фракции [153]. В ходе нанолипофилинга полученный нанофат вводится с помощью микроинъекций в верхние слои дермы реципиентной зоны.

При использовании методики микролипофилинга аспирация жировой ткани производится канюлями диаметром менее 1 мм. Данный метод актуален для областей с менее выраженной жировой прослойкой (веки, губы, поверхностные кожные дефекты) и позволяет более точно формировать микрорельеф тканей. При этом наилучший эффект достигается при применении комплексных методов липофилинга (комбинация классического, нано- и микролипофилинга) [93,108,109,110,111,131,162].

Многие авторы отмечают более высокую эффективность и функциональность липофилинга в сочетании с плазмой, обогащенной тромбоцитами (PRP) и фибрином, обогащенным тромбоцитами (PRF). Преимуществами методики являются снижение времени послеоперационной реабилитации, уменьшение риска развития воспалительных осложнений, а также более совершенный эстетический результат [147, 172].

Некоторые виды послеоперационных рубцов успешно поддаются коррекции с применением дермопигментации. Сущность методики заключается во введении в дерму красящих веществ посредством нарушения целостности кожного покрова с использованием специальных колющих инструментов [73].

Несмотря на постоянное совершенствование способов хейлопластики\ринохейлопластики, применение медикаментозных и немедикаментозных технологий воздействия на течение ранозаживления, частота отдаленных неблагоприятных исходов хирургического лечения остается

достаточно высокой. Как уже указывалось, многие из них после первичной хейлопластики нуждаются в корригирующих вмешательствах для устранения остаточных или вторичных деформаций. Однако далеко не все авторы акцентируют внимание на истинных причинах их возникновения.

Исходя из вышеизложенного, следует, что исход любой реконструктивной операции зависит от целого ряда объективных факторов: вида и тяжести патологии, особенностей технологий хирургических вмешательств, эффективности предоперационной подготовки больных, а также тактики ведения послеоперационного периода, определяющих ближайший послеоперационный результат и специфику формирования рубцов, влияющих на окончательный функциональный и эстетический результат лечения. Решению поставленных вопросов и посвящено настоящее исследование.

ГЛАВА 2. МАТЕРИАЛ И МЕТОДЫ ИССЛЕДОВАНИЯ

2.1. Исследование стоматологического статуса детей с ВДЧЛО

В предоперационном периоде 68 пациентам проводилось определение стоматологического статуса с целью прогнозирования степени риска развития воспалительного заболеваний с использованием гигиенических индексов (индекс Кузьминой, Федорова-Володкиной, Green-Vermillion в зависимости от возраста ребенка), индекса интенсивности кариеса КПУ и пародонтального индекса РМА.

Для этого 68 обследуемых поделены на 3 возрастные группы: с 8 месяцев до 5 лет (молочный прикус, 36 детей), с 6 лет до 13 лет (сменный прикус, 18 детей), с 14 лет до 17 лет (постоянный прикус, 14 детей). В каждой группе произведено разделение по диагнозам: дети с изолированными расщелинами верхней губы (42 ребенка) и дети с расщелинами губы и нёба (26 детей). В качестве групп контроля использованы данные обследования стоматологического статуса соматически здоровых детей (по 15 детей в каждой возрастной группе).

Индекс для оценки зубного налета у детей раннего возраста (от прорезывания временных зубов до 3 лет) [68]. Для оценки количества зубного налета у маленького ребенка осматривают все зубы, имеющиеся в полости рта. Оценку проводят визуально и/или с помощью стоматологического зонда. Количество налета необходимо определять даже в случае, если в полости рта ребенка присутствуют всего 2-3 зуба.

Коды и критерии оценки:

0 – нет налета;

1 – налет присутствует.

Расчет индивидуального значения индекса осуществляют по формуле:

ГИ = количество зубов с налетом/общее количество зубов

Интерпретация индекса:

0 – хороший уровень гигиены;

0,1-0,4 – удовлетворительный уровень гигиены;

0,5-1,0 – плохой уровень гигиены.

Индекс Федорова-Володкиной (1971)

Обследуют губную поверхность шести нижних фронтальных зубов, зубы окрашивают с помощью специальных растворов (Шиллера-Писарева, фуксина, эритрозина) и оценивают присутствие зубного налета с помощью следующих кодов.

Коды для оценки индекса Федорова-Володкиной:

- 1 – зубной налет не выявлен;
- 2 – окрашивание одной четверти поверхности коронки зуба;
- 3 – окрашивание половины поверхности коронки зуба;
- 4 – окрашивание трех четвертей поверхности коронки зуба;
- 5 – окрашивание всей поверхности коронки зуба.

Определяют код зубного налета на каждом из вышеперечисленных зубов, результаты суммируют и делят на количество всех осмотренных зубов.

Интерпретация индекса

Значение индекса, уровень гигиены:

- 1,1-1,5 - хороший;
- 1,6-2,0 - удовлетворительный;
- 2,1-2,5 - неудовлетворительный;
- 2,6-3,4 - плохой;
- 3,5-5,0 - очень плохой.

Индекс гигиены полости рта J.C.Green, J.R.Vermillion (OHI-S)

Индекс позволяет отдельно оценить количество зубного налета и зубного камня.

Для определения индекса обследуют 6 зубов:

- 16, 11, 26, 31 – вестибулярные поверхности;
- 36, 46 – язычные поверхности.

Оценка зубного налета проводится визуально или с помощью окрашивающих растворов (Шиллера-Писарева, фуксина, эритрозина).

Коды и критерии оценки зубного налета:

- 0 – зубной налет не выявлен;

1 – мягкий зубной налет, покрывающий не более 1/3 поверхности зуба, или наличие любого количества окрашенных отложений (зеленых, коричневых и др.);

2 – мягкий зубной налет, покрывающий более 1/3, но менее 2/3 поверхности зуба;

3 – мягкий зубной налет, покрывающий более 2/3 поверхности зуба.

Расчет индекса. Для каждого компонента индекса (зубного налета или зубного камня) складывают коды, полученные для каждой обследованной поверхности, и делят на количество зубов. Затем суммируют значения компонентов зубного налета и зубного камня.

Интерпретация индекса.

Суммарное значение ИГР-У, уровень гигиены:

0,0=1,2 Хороший

1,3-3,0 Удовлетворительный

3,1-6,0 Плохой

Распространенность кариеса – показатель, определяющийся отношением (число людей имеющих кариес/общее количество обследованных)*100%

Критерии оценки:

- 0 – 30% низкая распространенность кариеса;
- 31 – 80% средняя распространенность кариеса;
- 81 – 100% высокая распространенность кариеса.

Интенсивность поражения зубов кариесом определяется количественными значениями *КПУ*, где *К* – количество кариозных (невылеченных) зубов, *П* – количество пломбированных (леченных) зубов, *У* – количество удаленных зубов или подлежащих удалению корней зубов. Сумма – $K+P+U$ – всех пораженных и утраченных зубов характеризует интенсивность кариозного процесса у конкретного человека.

В сменном прикусе определяют индекс *КПУ + кп* зубов – сумма кариозных и пломбированных постоянных и временных зубов, а также удаленных постоянных зубов. Кроме того, определяют индекс *КПУ + кп* полостей - сумма кариозных и пломбированных полостей во временных и постоянных зубах, а также удаленных постоянных зубов.

Величина индекса КПУ - Уровень интенсивности:

0-1,1 - очень низкий;

1,2-2,6 – низкий;

2,7-4,5 – средний;

4,6- 5,6 – высокий;

5,7 и более - очень высокий.

Папиллярно-маргинально-альвеолярный индекс (РМА) позволяет судить о протяженности и тяжести гингивита.

Оценку воспалительного процесса производят следующим образом:

- воспаление десневого сосочка - 1 балл;
- воспаление края десны - 2 балла;
- воспаление альвеолярной десны - 3 балла.

Оценивают состояние десны у каждого зуба после окрашивания ее раствором Шиллера - Писарева. При этом воспаленные участки десны приобретают коричневую окраску за счет присутствия гликогена при наличии воспаления.

Индекс вычисляют по следующей формуле:

$$\text{Индекс гингивита (РМА)} = \frac{\text{сумма показателей в баллах} \times 100}{3 \times \text{число зубов у обследуемого}}$$

где 3 - коэффициент усреднения.

Число зубов при целостности зубного ряда зависит от возраста обследуемого: 6-11 лет - 24 зуба; 12-14 лет - 28 зубов; 15 лет и более - 30 зубов. При потере зубов исходят из фактического их наличия.

Интерпретация индекса РМА:

В норме индекс РМА равен 0. Чем больше цифровое значение индекса, тем выше интенсивность гингивита. О легкой форме воспаления говорят, если значение РМА меньше 30%. О средней – при 31-60 %. О тяжелой – при 61% и выше.

Обязательным этапом являлись санация и профессиональная гигиена полости рта с целью устранения очагов хронической инфекции и нормализации стоматологического статуса.

При расщелинах верхней губы и альвеолярного отростка отмечалось наличие аномалий прикрепления и расположения уздечки верхней губы, степень тяжести патологии, необходимость в хирургической коррекции.

Производилась оценка глубины преддверия полости рта, наличие показаний к вестибулопластике.

Распространенность воспалительных заболеваний ЧЛО (периоститы челюсти, лимфадениты, синуситы) и ЛОР-органов (тонзиллофарингиты, отиты) у 92 детей (54 ребенка с изолированными расщелинами губы и 38 детей с расщелинами губы и нёба) оценивалась по результатам клинического обследования и дополнительных методов обследования (рентгенография придаточных пазух носа, УЗИ лимфатических узлов, отоскопия). Данные по группе сравнения взяты из литературных источников [17, 67,96,99].

2.2. Лабораторные методы исследований

С целью выяснения особенностей иммунологической защиты слизистой оболочки и характера ответа тканей на операционную травму в зависимости от характера вмешательства (первичная или вторичная коррекция) были изучены параметры свободно-радикальных процессов в крови и тканях пациентов, такие как продукция свободных радикалов кислорода фагоцитирующими клетками, антиокислительная емкость плазмы, сывороточный и локальный цитокиновый профиль.

В основу данного раздела работы положены результаты обследования 15 детей с односторонней врождённой расщелиной верхней губы и нёба в возрасте 9-12 месяцев, которым проводилась первичная ринохейлопластика, и 15 детей в возрасте 6-14 лет, которым выполнялась вторичная реконструктивная ринохейлопластика. Операции заключались в обоих случаях в реконструкции верхней губы и устранении одностороннего уплощения крыла носа на стороне расщелины. Группы сравнения по показателям иммуноцитокинов крови составили здоровые доноры аналогичного возраста (по 15 детей), образцы крови у которых были взяты при плановом обследовании особенностей иммунного статуса.

Для выделения лейкоцитов использовали венозную кровь, взятую утром натощак путем пункции локтевой вены пациентов в строго асептических условиях. Кровь собирали в стерильные силиконизированные пробирки, содержащие антикоагулянт. Количество используемой крови на одно исследование составляло от 2 до 5 мл. Кровь наслаивали на равный объем градиента плотности фиколла-верографина (удельная плотность $1.199\text{гр}\backslash\text{см}^3$) и центрифугировали 40 минут при 400g. Взвесь лейкоцитов концентрировалась в интерфазном кольце. Клетки собирали в силиконизированную пробирку и дважды отмывали путем центрифугирования (10 минут, 400g), подсчитывали и доводили до рабочей концентрации.

Для выделения плазмы использовали также периферическую венозную кровь, взятую утром натощак в асептических условиях путём пункции локтевой вены. Кровь собирали в стерильные силиконизированные пробирки, содержащие антикоагулянт, перемешивали с антикоагулянтом, не допуская образования воздушных пузырей. Затем стабилизированную кровь центрифугировали 5-7 минут при 400g и собирали супернатант.

Для исследования цитокинов на слизистых оболочках рта, носа и зева использовали стерильные бумажные штифты (№9), которыми касались поверхности слизистой оболочки в течение 30 с, затем помещали в эппендорф со стерильным физиологическим раствором (1мл) на 40мин. Спустя указанное время, с помощью пинцета полоски бумаги вынимали, содержимое эппендорфа оценивали на цитокиновую активность

Хемилюминесценцию (ХЛ) нейтрофилов производили на хемилюминометре ПХЛ-1, а также на LKB Luminometer (model 1251, Sweden) в термостатированных при $37\text{ }^{\circ}\text{C}$ стеклянных кюветах при постоянном перемешивании. Образец содержал 5×10^5 клеток в 1 мл раствора Хенкса, 2×10^{-5} люминола. В качестве показателя степени активации фагоцитов принимали изменение амплитуды ХЛ ответа (I отн. ед.).

Антиоксидантную активность плазмы крови определяли по методике Клебанова Г. [170]. Для этого 100мкл желточной суспензии добавляли к 100 мкл плазмы и 100 мкл FeSO_4 , доводя общий объем пробы до 1мл. Смесь инкубировали 30 минут при

комнатной температуре. Затем в пробирку вносили 0.5мл 20% трихлоруксусной кислоты и 0.1мл 10^{-2} М раствора ионола в спирте. Пробы центрифугировали 10 минут при 1500g и отбирали супернатант. К 0.7 мл супернатанта добавляли 0.6мл 0.5% тиобарбитуровой кислоты и грели на водяной бане при температуре 100°C 30 минут, после чего измеряли светопоглощение при A_{532} . Антиоксидантную активность выражали в виде процента от контроля (проба без плазмы):

$$\frac{A_{\text{опыт.}} - A_{\text{опыт спонт.}}}{A_{\text{контроль}} - A_{\text{контроль спонт.}}} \cdot 100\%, \text{ где}$$

$A_{\text{опыт}}$ – опытная проба

$A_{\text{опыт спонт}}$ – опытная проба без FeSO_4

$A_{\text{контроль}}$ – контрольная проба

$A_{\text{контроль спонт}}$ – контрольная проба без FeSO_4 .

Определение антиоксидантной тканевой активности наблюдали в реакции Фентона (об антиокислительной активности тканевого гомогената судили по параметру: $A = (A_0 - A_+) / A_0$, где A_0 – максимальная амплитуда хемилюминесценции реакции при отсутствии испытуемого вещества, A_+ – максимальная амплитуда свечения реакции в присутствии гомогената).

Определение интерлейкина-1 β (ИЛ-1 β) в биологических образцах (сыворотка крови, слизистые оболочки рта и назофарингальной области).

Для изучения содержания ИЛ-1 β использовали метод твердофазного иммуноферментного анализа (Протеиновый контур, РФ).

Исследуемый образец в количестве 30 мкл вносили в 30 мкл инкубационного буфера и выдерживали при комнатной температуре 45 минут. Затем удаляли содержимое ячеек и промывали 4 раза. Добавляли биотинилированный конъюгат в объеме 100мкл и инкубировали 2 часа при комнатной температуре. После четырехкратного промывания до хромогенного раствора. После 30 минутной инкубации добавляли 100 мкл стоп-раствора и считывали оптическую плотность при 450 нм.

Определение интерлейкина-10 (ИЛ-10) в биологических образцах (сыворотка крови, слизистые оболочки и рта и назофарингальной области). Для изучения содержания ИЛ-10 использовали метод твердофазного иммуоферментного анализа (Протеиновый контур, РФ).

Исследуемый образец в количестве 50 мкл вносили в 50 мкл инкубационного буфера и выдерживали при комнатной температуре 2 часа. Затем удаляли содержимое ячеек и промывали 4 раза. Добавляли биотинилированный конъюгат в объеме 100 мкл и инкубировали 2 часа при комнатной температуре. После четырехкратного промывания добавляли 100 мкл стрептавидинового конъюгата и спустя 30 минут – 100 мкл хромогенного раствора. После 30- минутной инкубации добавляли 100 мкл стоп-раствора и считывали оптическую плотность при 450 нм.

При поиске возможных факторов риска развития осложнений был проведен микробиологический контроль состояния слизистой оболочки рта и назофарингальной области. Исследование особенностей микрофлоры проводилось у пациентов в дооперационный и послеоперационный период (в разные сроки до 1 года после оперативного вмешательства – 1, 3, 6, 12 месяцев).

Исследовали общее количество факультативно-анаэробной микрофлоры на слизистой оболочке рта и назофарингальной области методом секторных посевов [Приказ № 535 от 22 апреля 1985 г. "Об унификации микробиологических (бактериологических) методов исследования, применяемых в клинко-диагностических лабораториях лечебно-профилактических учреждений" (Москва, 1985)]. Выделение бактерий из исследуемого материала и их идентификацию производили общепринятыми методами бактериологического исследования на базе кафедры микробиологии, вирусологии и иммунологии КБГУ им.Х.М.Бербекова и с помощью масс-спектрометрии на базе Референтного центра Россельхознадзора по СКФО («Масс -спектрометр microflex производство фирмы «BRUKER DALTONIK GmbH», Германия. Модель «Масс-спектрометр MALDI –TOF Microflex, «Bruker»).

Определение антилизоцимной активности. Антилизоцимная активность (АЛА) бактерий изучалась по методу Бухарина О.В. [8]. К 1.5% питательному агару добавляли лизоцим в разведении 1 до 7 мкг\мл и разливали в чашки Петри. После

застывания и подсушивания на поверхность среды наносили суточную культуру исследуемого штамма. Чашки инкубировали 24 часа при 37⁰С. Выросшие колонии убивали парами хлороформа (20-25 минут), а затем на поверхность заливают слой питательного агара (3-4мл) с 0.2мл 1млн взвеси суточной агаровой культуры *Micrococcus lutens* var. *lysodeiticus* N2665 и инкубировали 24 часа 37⁰С. Учет опыта проводился по наличию роста *Micrococcus lutens*. Тест-культура вырастает вокруг колоний тех штаммов, которые нейтрализуют внесенный в среду лизоцим. Для оценки уровня АЛА были приняты следующие критерии: низкий уровень АЛА – 1-2мкг\мл, средний – 3-5мкг\мл, высокий – свыше 5 мкг\мл.

Определение антикомплементарной активности. Антикомплементарная активность (АКА) бактерий изучалась по методу Бухарина О.В. [17,18,19,20]. На поверхность 1.5% питательного агара наносили суточную культуру исследуемого штамма. Чашки инкубировали 24 часа при 37⁰С. Выросшие колонии убивали парами хлороформа (20-25 минут), а затем на поверхность заливают слой питательного агара (3-4мл) с добавлением комплемента (50ед\мл, 25ед\мл и 12.5ед\мл). Чашки инкубируют 24 часа. Затем чашки заливали третьим слоем, содержащим 0.1мл 1млн взвеси суточной агаровой культуры *E.coli* 212 и инкубировали 24 часа 37⁰С. Учет опыта проводился по наличию роста *E.coli* 212. Тест-культура вырастает вокруг колоний тех штаммов, которые нейтрализуют внесенный в среду комплемент.

Определение антиинтерфероновой активности. Антиинтерфероновая активность (АИА) бактерий изучалась по методу Бухарина О.В. К 1.5% питательному агару добавляли препарат «интерцид» (Россия), представляющий антибактериальную составляющую интерферона в разведении 1\60-1\40 и разливали в чашки Петри. После застывания и подсушивания на поверхность среды наносили суточную культуру исследуемого штамма. Чашки инкубировали 24 часа при 37⁰С. Выросшие колонии убивали парами хлороформа (20-25 минут), а затем на поверхность заливали слой питательного агара (3-4мл) с 0.2мл 1млн взвеси суточной агаровой культуры *Corynebacterium xerosis* 181 и инкубировали 24 часа 37⁰С. Учет опыта проводился по наличию роста *Corynebacterium xerosis* 181. Тест-

культура вырастает вокруг колоний тех штаммов, которые нейтрализуют внесенный в среду интерферон.

Определение каталазной активности штаммов Staphylococcus aureus.

Активность каталазы штаммов *Staphylococcus aureus* определяли по методике Бухарина О.В. с соавт. [20,37]. К 0.2мл взвеси *Staphylococcus aureus*, стандартизованной до оптической плотности 0.2 усл.ед., добавляли 1 мл свежеприготовленного 0.0125М раствора H_2O_2 и инкубировали 10 мин при комнатной температуре. Реакцию разложения H_2O_2 каталазой бактерий останавливали добавлением 20мкл2Н раствора HCl. Затем добавляли 0.5мл свежеприготовленного 0.025М раствора KI, тщательно перемешивали и осаждали клетки *Staphylococcus aureus* центрифугированием в течение 15 минут при 3000g после чего измеряли оптическую плотность не позднее чем через 10 минут после центрифугирования. Активность каталазы бактерий оценивали по калибровочной кривой, полученной с использованием коммерческого препарата каталазы («Sigma», USA).

Для оценки чувствительности выделенных штаммов к препаратам бактериофагов были протестированы бактериофаг стафилококковый («Микроген», РФ) и пиобактериофаг поливалентный «Секстафаг» («Микроген», РФ). Для оценки чувствительности к препаратам антисептикам была изучена чувствительность к 0,05% водному раствору хлоргексидина.

Этические аспекты. Внесение данных пациентов для анализа проводилось в обезличенном виде — каждому пациенту присваивался индивидуальный номер. Исследование проводили с одобрения локального комитета по этике КБГУ им. Х.М.Бербекова, с соблюдением федерального закона о персональных данных РФ с поправкой от 30.12.2017.

При статистической обработке результатов исследований использовали следующие методы: расчет средних значений и доверительный интервал, рассчитанные по данным n- измерений. Доверительный интервал оценивали с использованием критерия Стьюдента для $p < 0,05$.

2.3. Клинические исследования

В основу работы положены результаты комплексного лечения 172 больных с врождёнными расщелинами лица (93 мужского и 79 – женского пола, что составило 54% и 46% соответственно). Среди них - 128 детей в возрасте от 3 месяцев до 18 лет и 44 взрослых пациентов в возрасте от 19 до 38 лет. От всех больных и родителей детей получены разрешения на обработку персональных данных. Необходимые данные использованы нами в обобщённой форме. Распределение пациентов по клиническим диагнозам было следующим: 34 пациента с односторонними изолированными расщелинами верхней губы, 22 пациента с двусторонними изолированными расщелинами губы, 39 пациентов с односторонними расщелинами губы, нёба и альвеолярного отростка, 17 пациентов с двусторонними расщелинами губы, нёба и альвеолярного отростка, 16 пациентов с косыми и поперечными расщелинами лица, 44 пациента с послеоперационными деформациями (26 после односторонней и 18 – после двусторонней риноплейластики). 19 пациентов составили группу ретроспективных исследований.

Клиническое обследование включало в себя осмотр, в медицинской карте отмечался местный статус (локализация, вид, характер расщелины, степень деформации, индекс расщелины – для пациентов перед первичным вмешательством, а также характер рубцевания, наличие патологического рубцевания, наличие рубцов на слизистой оболочке альвеолярных отростков, сужение носового хода, послеоперационная деформация – для пациентов перед вторичным вмешательством).

Лабораторное обследование включало в себя общий анализ крови, общий анализ мочи, коагулограмму, биохимический анализ крови, анализ крови на маркеры инфекций (гепатиты В и С, ВИЧ, сифилис).

По показаниям проводилась МСКТ или КЛКТ лицевого скелета.

ГЛАВА 3. РЕЗУЛЬТАТЫ СОБСТВЕННЫХ ИССЛЕДОВАНИЙ

3.1. Стоматологический статус пациентов с ВПРЧЛО

Произведена оценка стоматологического статуса у 68 детей с врожденными расщелинами с использованием гигиенических индексов, индекса распространенности и интенсивности кариеса и пародонтального индекса с целью прогнозирования степени риска развития послеоперационных осложнений воспалительного характера.

Для оценки уровня гигиены полости рта использованы наиболее актуальные для каждой возрастной группы гигиенические индексы (1 группа - индекс Кузьминой, 2 группа – индекс Федорова-Володкиной, 3 группа – индекс Green-Vermillion).

По результатам анализа средних значений гигиенических индексов по возрастным группам установлено, что уровень гигиены полости рта хуже, а количество зубных отложений выше в группах детей с расщелинами губы и нёба. Однако, в группах детей с изолированными расщелинами губы результат также выше по сравнению с контрольными группами (Таблица 1).

Таблица 1-Уровень гигиены полости рта у детей с изолированными расщелинами губы и расщелинами губы и нёба

Группа	8 мес. – 5 лет	6 лет – 13 лет	14 лет – 17 лет
	Среднее значение индекса Кузьминой	Среднее значение индекса Федорова-Володкиной	Среднее значение индекса Green-Vermillion
Изолированная расщелина губы	0,44 (неудовл.)	2,02 (неудовл.)	1,20 (удовл.)
Расщелина губы и нёба	0,65 (неудовл.)	2,31 (низкий)	1,88 (неудовл.)
Здоровые	0,32 (удовл.)	1,78 (удовл.)	0,76 (удовл.)

*-достоверность отличий $p < 0,05$ по сравнению с группой здоровых детей

Распространенность кариеса составила 38,52% в группе с изолированными расщелинами губы и 45,58% в группе с расщелинами губы и нёба, что соответствует средней распространенности, однако в обеих группах достоверно выше, чем в контрольной группе (Таблица 2).

Средние значения интенсивности кариеса КПУ составили 3,6 в группе с изолированными расщелинами губы и 4,1 в группе с расщелинами губы и нёба, что соответствует средней интенсивности кариеса, однако в обеих группах достоверно выше, чем в контрольной группе (Таблица 2).

Средние значения пародонтального индекса РМА составили 29,45% в группе с изолированными расщелинами губы и 38,85% в группе с расщелинами губы и нёба, что соответствует легкой и средней степени выраженности воспалительного процесса, в обеих группах достоверно выше, чем в контрольной группе (Таблица 2).

Таблица 2-Распространенность кариеса и степень тяжести воспалительных процессов слизистой оболочки рта у детей с изолированными расщелинами губы и расщелинами губы и нёба

Группа	Среднее значение индекса распространенности кариеса, %	Среднее значение индекса КПУ	Среднее значение индекса РМА, %
Изолированная расщелина губы	38,52	3,6	29,45
Расщелина губы и нёба	45,58	4,1	38,85
Здоровые	32,76	2,9	16,56

*-достоверность отличий $p < 0,01$ по сравнению с группой здоровых детей

Распространенность воспалительных заболеваний ЧЛЮ и ЛОР-органов в обеих группах (54 ребенка с изолированными расщелинами губы и 38 детей с расщелинами губы и нёба) достоверно выше, чем у здоровых детей. В группе детей

с расщелинами губы и нёба данный показатель достоверно выше, чем в группе детей с изолированными расщелинами губы (Таблица 3).

Таблица 3-Распространенность воспалительных заболеваний ЧЛЮ и ЛОР-органов у детей с изолированными расщелинами губы и расщелинами губы и нёба

Группа	Воспалительные заболевания, %				
	Периостит челюсти	Лимфадени т	Синусит	Тонзилли т	Отит
Изолированна я расщелина губы	51,9	31,5	33,3	46,3	29,6
Расщелина губы и нёба	63,2	39,5	52,6	76,3	47,4
Здоровые	32	26	27	22	27

*-достоверность отличий $p < 0,01$ по сравнению с группой здоровых детей

3.2. Микробиологические особенности слизистой оболочки рта и назофарингеальной области пациентов с врожденными дефектами челюстно-лицевой области

Состояние слизистых оболочек рта, носа и зева напрямую влияет на результат оперативного вмешательства. В связи с этим количественный и качественный состав микрофлоры может рассматриваться как один из ведущих факторов влияния на качество ранозаживления и частоту возникновения воспалительных заболеваний полости рта и верхних дыхательных путей.

Микробиологический контроль состояния слизистой оболочки рта и назофарингеальной области состоял в оценке общей обсемененности мукозальных поверхностей и выявлении наличия условно-патогенной и патогенной микрофлоры. Исследование особенностей микрофлоры проводилось у пациентов в дооперационный и послеоперационный период в разные сроки (30 суток, 3 месяца, 6 месяцев, 1 год). Обнаружено, что в дооперационный период уровень общей обсемененности слизистой оболочки рта и назофарингеальной

области у пациентов с расщелинами губы составляет $3,5 \pm 0,5$ (lg КОЕ\мл), но нет достоверности различий по сравнению с показателями здоровых детей $p > 0,01$ (Таблица 4). В то время как у детей с расщелинами губы и нёба показатели общей обсемененности достоверно выше показателей здоровых детей $4,5 \pm 0,5$ (lg КОЕ\мл), у здоровых детей в соответствующей по возрасту группе общее количество бактерий на слизистых оболочках рта, зева и носа $2,5 \pm 0,5$ (lg КОЕ\мл) (Таблица 4). Полученные данные согласуются с результатами, представленными в литературе, и свидетельствуют, что, чем более грубый врожденный дефект ЧЛО, тем более значимыми являются изменения микрофлоры экобиотопов [77].

Однако для оценки тяжести дисбиотических изменений важна оценка и качественного состава микрофлоры, в особенности, частота встречаемости условно-патогенных и патогенных бактерий на слизистых оболочках рта, носа, зева. Число детей с ВДЧЛО в дооперационный период, у которых выявляются более высокие, чем в норме количества представителей условно-патогенной микрофлоры и наличие патогенных бактерий, оказалось также существенным (Таблица 5).

Среди штаммов условно-патогенных представителей наиболее часто выделялись клебсиеллы и кандиды, основным патогенным представителем микрофлоры слизистых оболочек рта, носа и зева полости был золотистый стафилококк, в единичных случаях были выделены изоляты α -гемолитического стрептококка (*Streptococcus pneumoniae*). Таким образом, наличие сообщения между полостью рта и носа создает особые условия и является причиной наличия смешанного состава микрофлоры, способствует проявлению дисбиоза и является фактором риска воспалительных заболеваний.

Обнаружено более высокая частота обнаружения грамположительной патогенов (*Staphylococcus aureus*, *Streptococcus pneumoniae*) и условно-патогенных штаммов бактерий (*Klebsiella pneumoniae*) и грибов (*Candida albicans*).

Полученные данные по особенностям микрофлоры детей с ВДЧЛО в дооперационный период находились в соответствии с некоторыми данными, представленными в литературе [77, 84]. Однако более интересны оказались данные, полученные при исследовании микробиологического статуса слизистых

оболочек в послеоперационный период. Количественные бактериологические показатели микрофлоры приходили в норму только в группе пациентов с расщелинами губы, а в группе с расщелинами губы и нёба оставались достоверно выше ($p < 0,01$) по сравнению с группой здоровых. Оставался высоким процент бактерионосительства золотистого стафилококка и частота дисбиотического состояния слизистых оболочек пациентов (Таблица 5). Причины возможного дисбиоза могут быть различны и связаны с недостаточным гигиеническим уходом в более отдаленные послеоперационные сроки у части пациентов. Но высокая частота наличия носительства золотистого стафилококка и достоверно более значимая обсемененность слизистых оболочек у детей, оперированных по поводу расщелины губы и неба, заставляет предположить наличие других возможных причин системного и локального характера.

Продолжение Таблицы 4

С расщелинами губы и неба до операции	14\до 1 года	5,5±0,5*	12	85,7	4,5±0,5*	6	42,9	5,5±0,5*	9	64,3
	-\1-3 года	-	-	-	-	-	-	-	-	-
	-\Старше 3 лет	-	-	-	-	-	-	-	-	-
С расщелинами губы и неба после операции	6\до 1 года	4,5±0,5*	3	50	4,5±0,5*	1	50	4,5±0,5*	1	50
	2\1-3 года	5,0±1,0*	1	50	4,5±0,5*	1	50	5,0±1,0*	1	50
	27\Старше 3 лет	5,5±0,5*	21	77,8	4,5±0,5*	6	22,2	5,5±0,5*	17	63
Здоровые дети	24\До 1 года	≤2,5±0,5	-	-	≤2,5±0,5	-	-	≤2,5±0,5	-	-
	28\1-3 года	≤3,0±0,5	-	-	≤3,0±0,5	-	-	≤3,0±0,5	-	-
	34\Старше 3 лет	≤3,0±0,5	-	-	≤3,0±0,5	-	-	≤3,0±0,5	-	-

*-достоверность отличий $p < 0,01$ по сравнению с группой здоровых детей

Таблица 5-Наличие штаммов патогенных и условно-патогенных микроорганизмов* в ороназофарингеальной области детей с врожденными дефектами челюстно-лицевой области до и после операции

Группа пациентов	Число\возраст	S.aureus		K.pneumoniae		S.pneumoniae		Candida albicans	
		число пациентов	% ¹	число пациентов	%	число пациентов	%	число пациентов	%
С расщелинами губы до операции	11\до 1 года	4	36,4	1	9,1	-	-	-	-
	-\1-3 года	-	-	-	-	-	-	-	-
	-\Старше 3 лет	-	-	-	-	-	-	-	-
С расщелинами губы после операции	9\до 1 года	3	33,3	-	-	-	-	-	-
	2\1-3 года	1	50	-	-	-	-	-	-
	-\Старше 3 лет	-	-	-	-	-	-	-	-
С расщелинами губы и неба до операции	14\до 1 года	8	57,1	1	12,5	2	14,3	1	14,3
	-\1-3 года	-	-	-	-	-	-	-	-
	-\Старше 3 лет	-	-	-	-	-	-	-	-
С расщелинами губы и неба после операции	6\до 1 года	1	16,7	-	16,7	-	-	-	-
	2\1-3 года	1	50	-	-	-	-	-	-
	27\Старше 3 лет	16	59,3	1	3,7	1	3,7	3	18,8
Всего выделено штаммов		34		3		3		4	

*в количествах, превышающих нормальные величины (для условно-патогенной микрофлоры норма - $\leq 2,5 \pm 0,5$)

¹ в таблице представлены проценты от общего количества пациентов в данной группе.

В случае наличия ороназального сообщения после оперативного вмешательства, предусматривающего восстановление изоляции полости рта, носа, ожидалось, что в послеоперационном периоде бактериологические показатели состояния слизистых оболочек будут постепенно приближаться к норме. Однако при исследовании общей обсемененности выявлено, что в послеоперационном периоде количественные бактериологические показатели микрофлоры нормализуются только в группе пациентов с расщелинами губы, а в группе с расщелинами губы и нёба остаются достоверно выше ($p < 0,01$) по сравнению с группой здоровых (Таблица 4). Остается высоким процент бактерионосительства золотистого стафилококка, и у 3 пациентов выделялись *Candida albicans*, дрожжеподобные грибы, что свидетельствует о дисбиотическом состоянии слизистых оболочек пациентов (Таблица 5).

Бактерионосительство золотистого стафилококка, выявленное в 50,7% случаев (Таблица 5), является фактором, способным осложнить дооперационный и послеоперационный период, повлиять на ранозаживление и способствовать в дальнейшем развитию воспалительных заболеваний. Для поиска наиболее эффективных мер санации слизистых оболочек в дальнейшем были проанализированы свойства данных бактериологических изолятов на предмет персистентного потенциала, антибиотикочувствительности и чувствительности к современным препаратам бактериофагов и антисептиков.

При исследовании факторов персистенции патогенных представителей штаммы *Staphylococcus aureus* были разделены на группы в зависимости от возраста пациентов, у которых они были изолированы (Таблица 6, 7, 8). Выявлена высокая устойчивость штаммов *Staphylococcus aureus* к факторам неспецифической защиты и интерферону, выделенных у детей до 1 года и после 3 лет. Большинство штаммов, выделенных у детей до 1 года, были изолированы от пациентов в дооперационном периоде. Наличие микрофлоры с высокой персистентной характеристикой, скорее всего, свидетельствует о контаминации с микрофлорой родителей (матери) и соответствует некоторым литературным источникам [10]. В то же время, на фоне действия других факторов в дооперационном периоде (сухость слизистых

оболочек, снижение местной иммунологической реактивности), элиминация штаммов с высокой персистентной активностью затруднена [21]. Это дополняет понимание о необходимости контроля и индивидуального мониторинга состояния слизистой оболочки рта и назофарингеальной области как одного из существенных факторов, обеспечивающих эффективность операционной коррекции анатомического дефекта.

Таблица 6-Уровень антилизоцимной активности штаммов *Staphylococcus aureus*

Возраст детей с ВДЧЛО	Количество штаммов	Число штаммов с различным уровнем АЛА (мкг\мл)			
		1-2	3-4	5-6	7 и >7
до 1 года	16	-	9	7	-
1-3 года	6	-	3	3	-
Старше 3 лет	16	1	6	8	1
Всего	34	1	16	16	1

Таблица 7-Частота выделения антиинтерфероноактивных штаммов *Staphylococcus aureus*

Возраст детей с ВДЧЛО	Количество штаммов	Число штаммов с АИА	
		Абсолютное число	%
до 1 года	16	4	
1-3 года	6	6	
Старше 3 лет	16	6	
Всего:	34		

Таблица 8-Частота выделения и уровень антикомплементарной активности штаммов *S.aureus*

Возраст детей с ВДЧЛО	Количество штаммов	Число штаммов с различным уровнем АКА (ед\мл)		
		12,5	25	50
до 1 года	16	5	2	-
1-3 года	6	5	-	1
Старше 3 лет	16	3	2	-
Всего:	34	10	4	1

В группе детей от 1 года до 3 лет в послеоперационном периоде и условно-патогенная, и патогенная микрофлора практически не выявлялась, что можно объяснить более тщательной обработкой слизистых оболочек в ранние сроки после операции. В группе детей старше 3 лет в более поздние сроки наблюдений вновь выявляются штаммы золотистого стафилококка, клебсиелл, пневмококка и дрожжеподобных грибов.

Выявленные микробиологические особенности слизистых рта и назофарингеальной области у детей в дооперационном и послеоперационном периодах еще раз доказывают необходимость мониторинга состояния пациентов и поиска эффективных и безопасных антимикробных препаратов. Для решения данной задачи на штаммах золотистого стафилококка, выделенных у детей с ВДЧЛО, была изучена антибактериальная активность препаратов бактериофагов и некоторых антисептиков (Таблица 9).

Таблица 9-Чувствительность выделенных штаммов *Staphylococcus aureus* к препаратам бактериофагов и растворам антисептиков

Препарат	Общее количество протестированных штаммов	Количество чувствительных к препарату штаммов	
		число	% от общего количества протестированных штаммов
Секстафаг	34	14	41,2%
Стафилококковый бактериофаг	34	2	5,9%
0,05% водный раствор хлоргексидина биглюконата	32	32	100%
Мирамистин 0,01%	45	41	91,1%

Обнаружено, что наиболее выраженным противобактериальным действием обладал водный раствор хлоргексидина биглюконата, который используется в

процессе предоперационной обработки и в раннем послеоперационном периоде. Эффективность растворов мирамистина ниже ($p < 0,001$), однако данный раствор, согласно данным литературы, в меньшем проценте случаев вызывает дисбиотические последствия при обработке слизистых оболочек и может быть рекомендован для более длительного применения. При поиске наиболее щадящих антимикробных препаратов были протестированы бактериофаги (поливалентный комбинированный препарат Секстафаг и стафилококковый бактериофаг). Секстафаг лизировал штаммы золотистого стафилококка в 41,2% случаев, в то время как стафилококковый бактериофаг оказался неэффективен.

3.3. Цитокиновый профиль и свободно-радикальный статус крови пациентов с врожденными дефектами челюстно-лицевой области

Биохимическими маркерами ответной реакции организма на операционную травму являются некоторые параметры свободно-радикальных процессов в крови и тканях пациентов, такие как продукция свободных радикалов кислорода и азота фагоцитирующими клетками, антиокислительная емкость тканей и плазмы крови [34,165]. Активные формы кислорода (АФК) и оксид азота (NO) являются мощным бактерицидным фактором и защищают макроорганизм от инфекционных агентов, в том числе при нарушении барьеров в процессе оперативного вмешательства [103,104,105]. Действительно, в 1-е сутки хемилюминисценция лейкоцитов у пациентов после первичной и вторичной ринохейлопластики была повышена на 54% ($p > 0,01$) и 62% ($p > 0,01$) соответственно по сравнению с предоперационными показателями. Провоспалительный профиль состояния макроорганизма поддерживался повышенной секрецией интерлейкина-1 β (ИЛ-1 β) (Таблица 10). В группе пациентов с вторичной ринохейлопластикой уровень выше нормы ИЛ-1 β сохранялся более длительное время и нормализовался к 10-м суткам (в группе детей с первичной ринохейлопластикой нормализация наблюдалась на 5-е сутки).

Противовоспалительный иммуноцитокин ИЛ-10, являющийся регулятором активности клеток врожденного иммунитета, имел обратные значения в группах

исследованных пациентов (Таблица 11). Нормализация сывороточной концентрации ИЛ-10 в группе детей после первичной ринохейлопластики обнаружена на 3-и сутки, после вторичной ринохейлопластики – на 5-й день. Таким образом, выявлены признаки большей реактивности в ответ на операционную травму у пациентов после вторичной ринохейлопластики.

Таблица 10-Уровень ИЛ-1 β в сыворотке крови детей с врожденными дефектами челюстно-лицевой области в динамике до и после оперативного вмешательства (пг/мл)

Группа больных	Срок наблюдения, сутки				
	до оперативного вмешательства	1-е	3-и	5-е	10-е
Пациенты с первичной ринохейлопластикой	13,0 \pm 3,0	18,0 \pm 5,0 ^{1,2}	17,5 \pm 4,5 ¹	14,0 \pm 3,0	14,0 \pm 2,0
Первая группа сравнения	13,5 \pm 2,0				
Пациенты с вторичной ринохейлопластикой	13,0 \pm 3,0	23,0 \pm 3,0 ^{1,2}	23,5 \pm 1,5 ¹	20,5 \pm 2,5 ¹	18,5 \pm 1,5 ³
Вторая группа сравнения	15,0 \pm 5,0				

Примечание. ¹ - $p < 0,01$ – относительно показателей доноров; ² - $p < 0,01$; ³ - $p < 0,05$ – относительно показателей предыдущего периода измерения (сутки).

Таблица 11-Уровень ИЛ-10 в сыворотке крови детей с врожденными дефектами челюстно-лицевой области в динамике до и после оперативного вмешательства (пг/мл)

Группа больных	Срок наблюдения, сутки				
	до оперативного вмешательства	1-е	3-и	5-е	10-е
Пациенты с первичной ринохейлопластикой	10,5 ± 2,5	8,5 ± 2,5 ¹	10,5 ± 2,5 ¹	10,0 ± 3,0	10,0 ± 2,0
Первая группа сравнения	11,5 ± 0,5				
Пациенты с вторичной ринохейлопластикой	10,0 ± 1,0	5,0 ± 3,0 ¹	7,5 ± 1,5 ¹ , 2	9,5 ± 2,5	9,5 ± 1,5
Вторая группа сравнения	10,0 ± 2,0				

Примечание. ¹ - $p < 0,01$ – относительно показателей доноров; ² - $p < 0,01$ – относительно показателей предыдущего периода измерения (сутки).

Но обращают на себя внимание данные по локальным концентрациям ИЛ-1 β . Достоверно повышенный уровень провоспалительного цитокина в ранний послеоперационный период связан с процессами ранозаживления. Но перед оперативным вмешательством локальные концентрации ИЛ-1 β достоверно выше показателей у здоровых лиц ($p \leq 0,05$). Одной из причин провоспалительного профиля тканей по нашему мнению является повышенная обсеменность тканей, присутствие микрофлоры, включающей стафилококк, клебсиеллы, кандиды и пневмококк (см. выше).

При оценке локальных и общих антиоксидантных показателей обнаружено подтверждение наличия истощения защитных систем, наиболее выраженное при вторичной ринохейлопластике. Образцы тканей, взятых во время операции при первичной ринохейлопластике, снижали ХЛ в 77% случаев в реакции Фентона,

гомогенаты пациентов группы с вторичными вмешательствами снижали ХЛ в 31 % случаев. Таким образом, длительное повышенная микробная нагрузка, воздействие токсинов и факторов персистенции условно-патогенной микрофлоры на слизистых оболочках рта и назофарингеальной области приводит к активации тканевых макрофагов и снижению антиоксидантного потенциала тканей. Длительное нарушение свободно-радикального равновесия с развитием антиоксидантного тканевого дефицита со временем становится повреждающим фактором и может являться одной из причинной грубого рубцевания.

Антиоксидантная активность плазмы крови в группе пациентов с вторичной ринохейлопластикой после раннего всплеска на 1 сутки после операции уже на 5 сутки снижалась ниже нормальных значений ($p < 0,01$), что свидетельствует о недостатке компенсаторного подъема антирадикальных ферментов (Таблица 12).

Таблица 12-Уровень антиоксидантной активности плазмы крови детей с врожденными дефектами челюстно-лицевой области в динамике до и после оперативного вмешательства (%)

Группа больных	Срок наблюдения, сутки				
	до оперативного вмешательства	1-е	3-и	5-е	10-е
Пациенты с первичной ринохейлопластикой	50,0 ± 6,0	62,0 ± 3,0 ¹	59,0 ± 6,0	55,0 ± 6,0	51,0 ± 6,0
Первая группа сравнения	51,5 ± 1,5				
Пациенты с вторичной ринохейлопластикой	53,0 ± 5,0	65,0 ± 2,0 ¹	62,0 ± 6,0 ¹	48,0 ± 4,0 ^{1,2}	47,0 ± 5,0 ¹
Вторая группа сравнения	55,0 ± 3,0				

Примечание. ¹ - $p < 0,01$ – относительно показателей доноров; ² - $p < 0,01$ – относительно показателей предыдущего периода измерения (сутки).

Из полученных данных установлено, что в активной фазе раневого процесса происходит мощный выброс радикалов лейкоцитами. Однако гиперпродукция свободных радикалов, выраженная более достоверно у пациентов после вторичной ринохейлопластики, неизбежно должна была привести к адаптационному повышению активности антиоксидантных ферментов и как результат – к увеличению общей антиоксидантной емкости плазмы крови. Действительно, в плазме крови в 1-е сутки была обнаружена повышенная по сравнению с нормой антиоксидантная емкость (Таблица 12). Однако на 5-7-е сутки антиокислительная емкость плазмы в группе пациентов с вторичной ринохейлопластикой ниже уровня нормы, что свидетельствует о недостатке компенсаторного подъема антирадикальных ферментов.

Известно, что повышенные концентрации свободных радикалов кислорода и азота могут ингибировать раневое заживление вследствие регуляции активности коллагеназы. Фибробласты гипертрофических рубцов содержат коллагеназы, обладающие сниженной экспрессией, что приводит к уменьшению деградации коллагена и ремоделированию рубцовой ткани. Выявленный дисбаланс у пациентов после вторичной ринохейлопластики может иметь различные причины, в том числе – возрастные особенности реактивности клеток врожденного иммунитета, активность экспрессии генов цитокинов и другие, что требует дальнейшего изучения. Но уже на сегодняшний момент необходимо учитывать динамику развития дисбаланса и превентивно предотвращать его развитие с помощью препаратов антиоксидантов.

3.4. Клиническая характеристика больных

Под нашим наблюдением находились 172 пациента. Из них 19 пациентов вошли в группу ретроспективных исследований, базирующихся преимущественно на архивном материале.

Клиническая картина деформаций, связанных с одно- и двухсторонними расщелинами верхней губы, зависит не только от выраженности врождённых

изменений тканей, но и от способов первичной операции по первичному устранению дефектов верхней губы, а в некоторых случаях и деформаций концевого отдела носа. Именно поэтому мы не выделяем их как остаточные, то есть оставшиеся после первичной операции, или вторичные, возникшие вследствие послеоперационных изменений, поскольку сделать это практически невозможно, особенно у больных, которым первичная хейлопластика выполнялась в других учреждениях и было невозможно определить объём проведённого ранее хирургического вмешательства. Это является и причиной многообразия послеоперационных деформаций, для систематизации которых мы используем классификацию В.А.Виссарионова (1988). Она подразумевает разделение клинических разновидностей деформаций верхней губы и носа с учётом выраженности изменений конфигурации составляющих структур на момент осмотра.

Деформация кончика носа, крыльев:

0 - кончик носа сформирован правильно;

1 - одно- или двухстороннее уплощение крыла (крыльев) с уплощением кончика и без деформации крыльев;

2 - уплощение концевого отдела носа с деформацией крыльев в виде «гребней» со стороны выстилки носового хода с одной или двух сторон.

3 – рубцовое сужение преддверия носа

Основным клиническим проявлением деформаций, связанных с односторонней врожденной расщелиной верхней губы, является уплощение крыла и кончика на стороне дефекта с различной выраженностью рубцовых изменений губы после первичной хейло- или ринопластики. У больных как после первичной, так и реконструктивной операции, не соблюдавших рекомендации по ведению послеоперационного периода, возможно возникновение рубцового сужения преддверия носа на стороне хирургического вмешательства. Подобные деформации при полной симметрии кончика носа мы наблюдали у 8 больных после устранения односторонней расщелины путём перемещения «скользящего» лоскута, а также у 11 больных, которым первичное вмешательство на хрящевом

отделе носа не производилось, но при уплощённом крыле носа преддверие ноздри располагалось выше, чем на противоположной стороне, что явилось причиной сужения ноздри на стороне бывшей расщелины. Поэтому мы дополнили представленную классификацию в разделе «Деформации кончика носа, крыльев» пунктом, в котором степень выраженности клинических проявлений оценивается как 3 степень, при которой наблюдается рубцовое сужение преддверия носа с нарушением носового дыхания.

В последние годы при первичной операции по поводу односторонней расщелины верхней губы всё чаще используется способ Милларда (1958), эффективность которого высоко оценивается многими хирургами. Послеоперационный рубец располагается в проекции колонки филтрома, что делает его менее заметным. Однако в связи с наибольшим натяжением тканей верхней губы в области верхней трети, ближе к основанию мембранозной перегородки носа, нередко формируется гипертрофический рубец (Рисунок 2, 3).

Всем больным после первичной операции с одномоментным вмешательством в области крыла носа с подкожной мобилизацией хрящевых структур рекомендуется ношение силиконового формирователя для профилактики рубцовой контракции ноздри. Однако далеко не все родители выполняют рекомендации, в связи с чем вследствие интенсивного рубцевания также может возникать рубцовое сужение ноздри с ухудшением носового дыхания на фоне врождённого искривления носовой перегородки, зафиксированное нами у 26 пациентов (Рисунок 4).

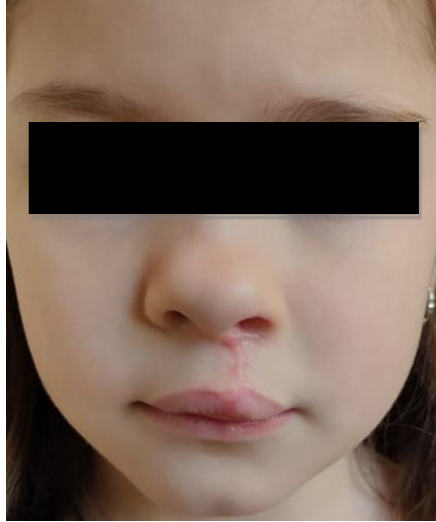
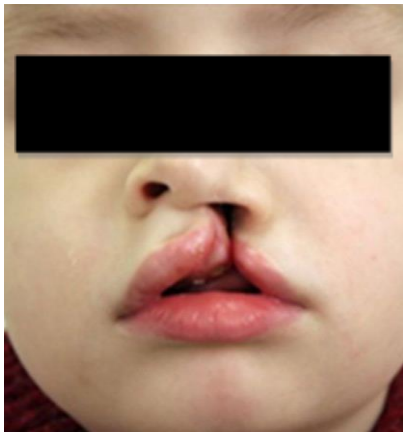
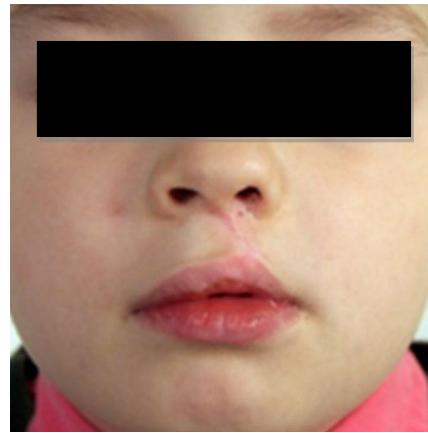Рисунок 2- Вид больной с гипертрофическим рубцом в верхней трети верхней губы через 3 месяца после ринохейлопластики слева

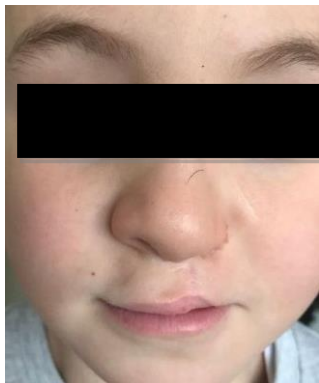

А

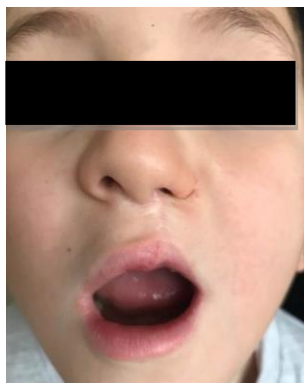

Б

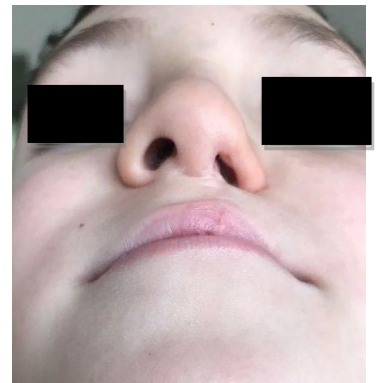Рисунок 3- Вид больного с левосторонней расщелиной верхней губы и нёба до (А) и через 4 месяца (Б) после первичной ринохейлопластики. Гипертрофический рубец в области верхней трети губы



А



Б



В

Рисунок 4- Вид больного через 3 года после первичной ринохейлопластики слева в возрасте 4 месяцев (А). Силиконовый формирователь был потерян, к хирургу родители ребёнка не обращались, на момент осмотра имеется укорочение верхней губы (а), а также рубцовое сужение левой ноздри (Б,В)

Как показали наши наблюдения и данные литературы, более чем у 40% взрослых больных после первичной операции хейлопластики по поводу односторонней, двухсторонней несимметричной расщелины верхней губы и нёба, а также при сочетанных деформациях, связанных с косыми расщелинами лица, к достижению совершеннолетия наблюдаются деформации всего костно-хрящевого отдела носа. Они выражаются в виде уплощения ската носа на стороне наибольшего поражения и, напротив, выбухания костной пирамидки на противоположной стороне. Подобные деформации костно-хрящевого отдела носа характерны и для больных после первичной ринохейлопластики. У большинства из них имеется также искривление носовой перегородки, сочетающееся с нарушением носового дыхания. Как правило, она искривлена в сторону бывшей расщелины или в сторону наиболее выраженной деформации при двусторонних асимметричных расщелинах. У этих больных мы также наблюдали рубцовые изменения крыла носа на стороне наибольшего клинического проявления деформации за счёт концентрического сужения ноздри. Оно может локализоваться и в области преддверия носа после первичной ринохейлопластики, чаще при односторонней локализации. У 39 из 172 больных мы наблюдали выраженные рубцовые изменения со стороны преддверия полости рта, особенно после двухсторонней хейлопластики, что представляло трудности при проведении ортодонтического лечения и являлось абсолютным показанием к проведению реконструктивной операции, предусматривающей не только перемещение кончика носа, элементов верхней губы, но и вестибулопластику. Подобная тактика является важным этапом восстановления нормальной анатомии структур полости рта, позволяющим создать условия для комплексной реабилитации пациента и предотвратить локальные патологические изменения маргинальной десны и пародонта зубов, расположенных в зоне расщелины.

Следует отметить, что среди разновидностей патологии 16 больных с косыми и поперечными расщелинами занимают особое положение. Их клинические проявления характеризуются чрезвычайным многообразием, что требует индивидуального подхода к реконструкции в каждом конкретном случае. Они

могут локализоваться в области губ и щёк, носа и век в виде различных сочетаний макро- и микропризнаков. Мы наблюдали 14 больных с клиническими симптомами, которые в совокупности соответствовали рото-глазничным формам №3 и №4 по классификации P. Tessier и которые, как правило, являются предметом вмешательства челюстно-лицевого хирурга, оториноларинголога и офтальмолога (Рисунок 5).

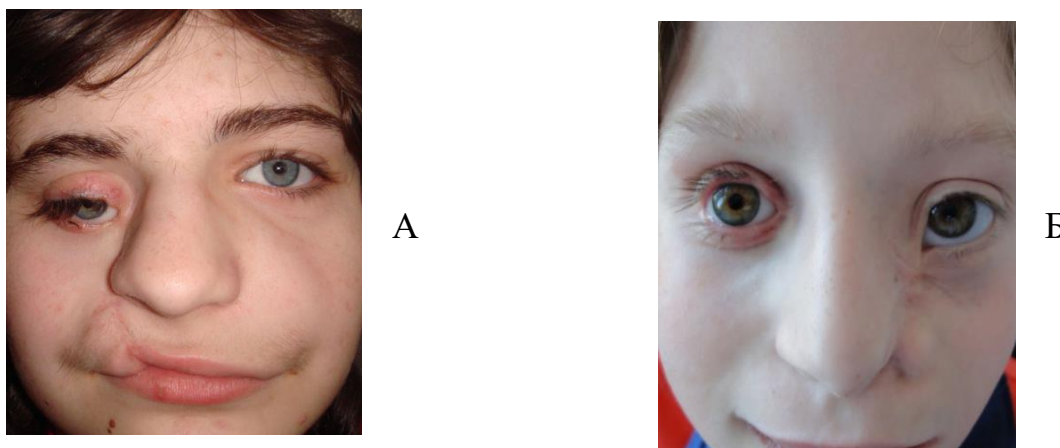
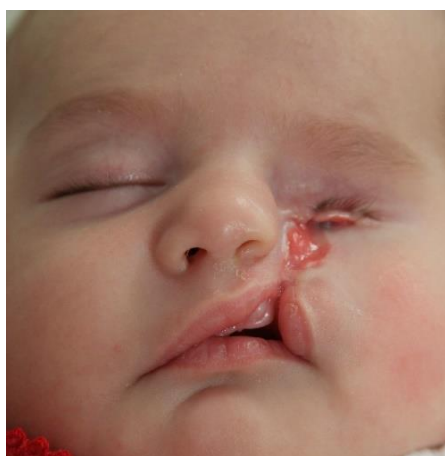
Рисунок 5- Вид больных с различной клинической картиной рото-глазничной расщелины двухсторонней (А) и левосторонней (Б) локализации

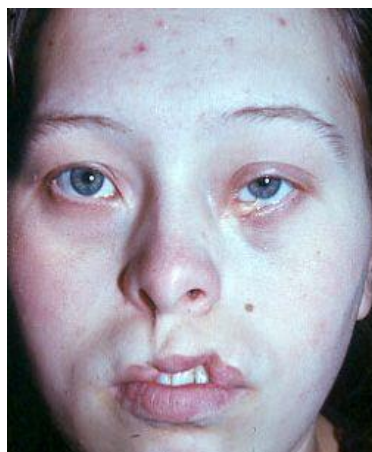По тяжести дефекты могут быть представлены в виде расщепления и дистопии мягкотканых фрагментов или в сочетании с расщеплением костных фрагментов одноимённых отделов лица.

Одной из особенностей указанных дефектов может быть расщепление верхней губы, не типичное для локальных одно- или двухсторонних расщелин. Оно может быть на различном расстоянии от центральной линии, в результате послеоперационный рубец может не соответствовать расположению колонки филтрума, а длина латерального фрагмента по ходу линии Купидона может быть меньше, чем на интактной стороне (Рисунок 6). Причём при двухсторонних и симметричных, и асимметричных расщелинах лица чаще всего наблюдается дефицит красной каймы верхней губы в центральном отделе. У 76% больных наблюдается укорочение уздечки верхней губы с уменьшением размеров преддверия полости рта, что затрудняет возможности ортодонтического лечения. А выраженность дефекта тканей имеет различные сочетания в трёх основных зонах

– орбита, щека и верхняя губа, в связи с чем и лечение больных проводится комплексно у специалистов различного профиля.



А



Б

Рисунок 6- Вид ребёнка с левосторонней косой ротоглазничной расщелиной в сочетании с анофтальмическим синдромом (А) а также больной 15 лет с атипичной правосторонней расщелиной верхней губы и скрытой формой левосторонней рото-глазничной расщелины лица (Б)

Редко наблюдаются скрытые формы косых или поперечных расщелин, которые визуально проявляются в виде тяжей с западением мягких тканей за счёт частичного поверхностного расхождения мышечных фрагментов. Таких больных в нашей практике встретилось только 2.

3.5. Хирургическая тактика при деформациях мягких тканей средней зоны лица, обусловленных различными видами расщелин

При планировании хирургического лечения больных, которое бывает, как правило, многоэтапным, необходимо учитывать важнейшее условие – стремление к достижению билатеральной функциональной симметрии, влияющей на интенсивность роста и развития лицевого скелета. Техника реконструкции при мягкотканых дефектах обеспечивается соблюдением ряда базовых принципов:

1. Проведение операций на мягких тканях целесообразно для достижения оптимальных соотношений костных структур в случаях их расщепления;

2. Максимальное использование местных тканей для перемещения в виде ротационных лоскутов с послойной мобилизацией слизистой, мышц и кожи.

Особенностью планирования и техники реконструктивных операций при косых расщелинах лица является условное деление расщелины на три зоны: область верхней губы, область щеки, область орбиты. Это обусловлено различной выраженностью интенсивности послеоперационного рубцевания в указанных зонах. Наиболее часто гипертрофические или келоидные рубцы образуются в области верхней губы. Причём, чем ближе рубец к центральной части губы, тем выше потенциальная возможность формирования келоида.

При уточнении возрастных показаний к проведению реконструктивных операций мы учитывали влияние психологических изменений со стороны личности ребёнка, его отношение к окружающим, не имеющим деформаций в области лица. Как правило, дети, имеющие первые признаки комплекса внешней неполноценности, нуждаются в как можно более ранних операциях по коррекции имеющихся деформаций [115]. Меньше всего их волновали нарушения носового дыхания, потому что они уже были информированы о том, что коррекция нарушений конфигурации спинки носа и восстановление адекватной дыхательной функции возможно после достижения ими 16-18 летнего возраста, когда уменьшается интенсивность основного этапа развития лицевого скелета. Поэтому мы придерживаемся определенных возрастных показаний к проведению реконструктивной ринохейлопластики: либо до 8-9-летнего возраста, либо после достижения пациентом 16-18 лет и старше, что обусловлено дополнительно и особенностями гормонального статуса организма, влияющего на активность послеоперационного рубцового процесса.

3.5.1. Принципы планирования и техники первичных и реконструктивных операций при односторонней расщелине верхней губы

В любую хирургическую технологию могут быть внесены дополнительные, казалось бы, малозначительные элементы, влияющие на исход лечения в

отдаленном периоде. Так, после выкраивания рубцово-измененного участка кожи – фрагмента «скользящего» лоскута и сшивания кожно-мышечных слоев верхней губы возникает поперечное натяжение по ходу кожного шва в верхней трети губы, что, по данным литературы, является одним из факторов, оказывающих негативное влияние на процесс рубцевания, особенно у детей в пубертатный период. Поэтому при проведении реконструктивной ринохейлопластики указанным способом мы стали дополнительно иссекать серповидный участок кожи кнаружи от основания завитка крыла носа на стороне расщелины, после чего производим разрез типа «кочерги» со стороны слизистой оболочки и перемещаем весь кожно-мышечно-слизистый фрагмент к центру, формируя мышечную дубликатуру и свободно сближая края кожной раны (Рисунок 7).

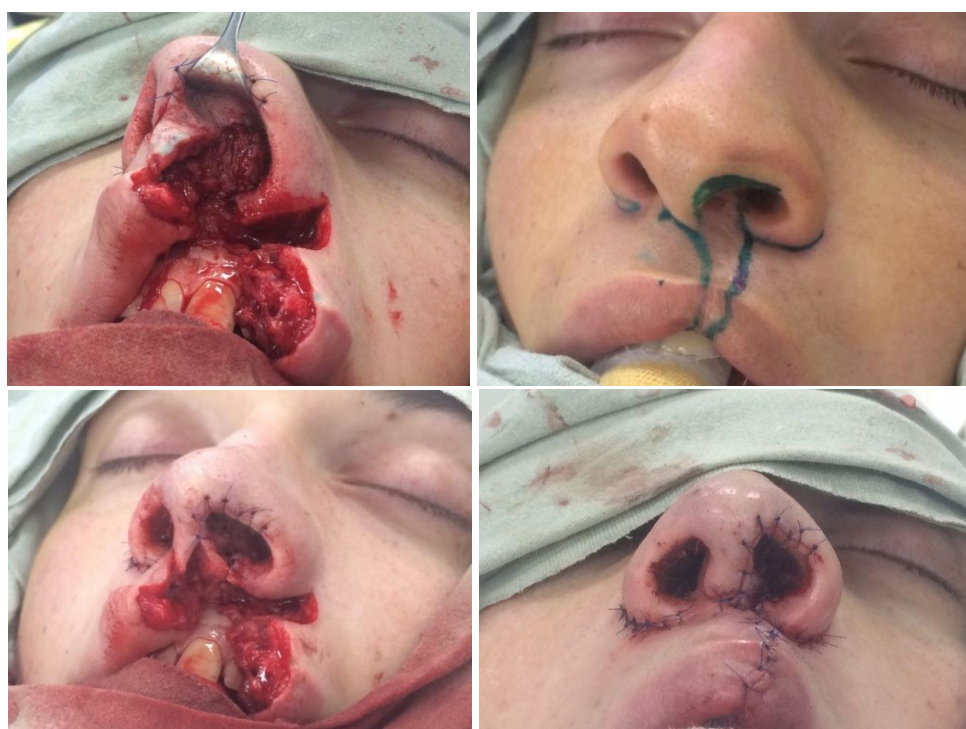

Рисунок 7- Вид больного на этапах ринохейлопластики путём перемещения «скользящего» лоскута с дополнительным иссечением участка кожи снаружи от основания левого крыла носа

Перемещённый участок верхней трети латерального фрагмента верхней губы подходит под основание крыла носа, создавая мышечную подкладку, препятствующую рецидиву его западения вследствие недоразвития края грушевидного отверстия. При наличии носо-ротового сообщения (соустья)

последнее устраняли путем рассечения дефекта по периметру, мобилизации и послойного сшивания краёв, между которыми, обращёнными в полости рта и носа, располагается участок перемещённой круговой мышцы рта (Рисунок 8). При наличии относительной гипертрофии основания крыла носа на противоположной стороне с целью устранения асимметрии производили его клиновидную резекцию. При этом ни в коем случае нельзя иссекать его завиток, реконструкция которого представляет значительные сложности.

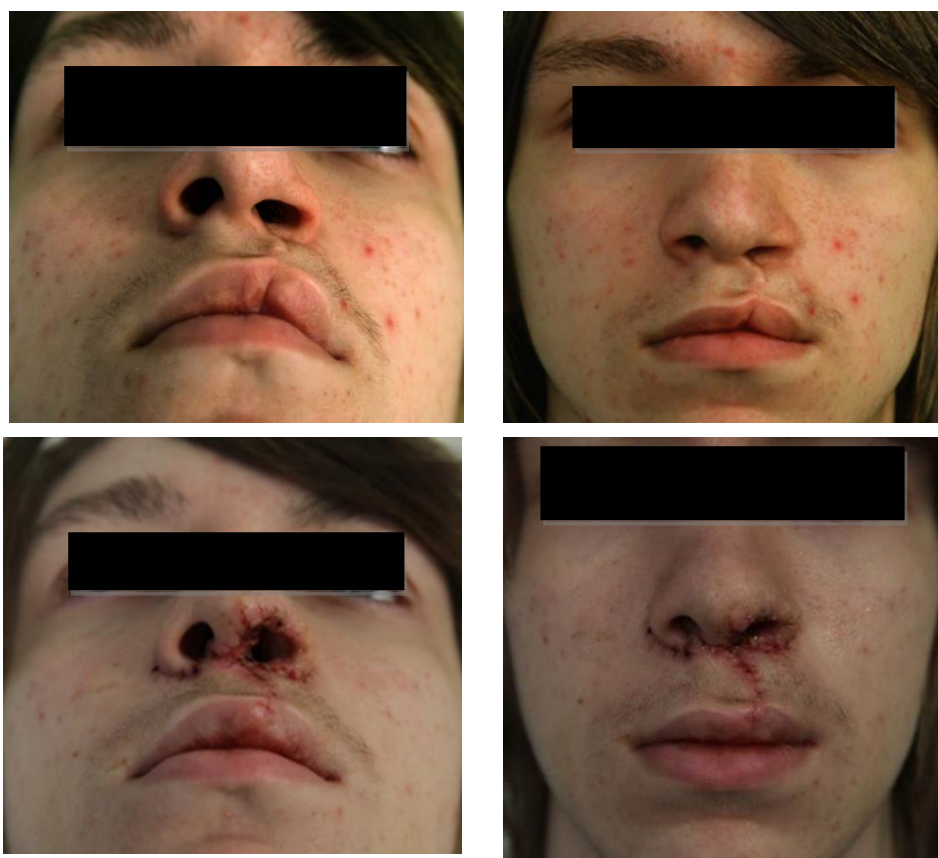


Рисунок 8- Вид больного с деформацией верхней губы и носа после хейлопластики слева ($L_{S1}A_1S_1D_0$) до- (а, б) и через 7 дней (в, г) после реконструктивной ринохейлопластики перемещением «скользящего» лоскута слева и резекции основания правого крыла носа

Однако не всегда «скользящий» лоскут должен быть выкроен в классическом варианте. Так, при винтообразной деформации крыла носа, которая характеризуется ротацией верхней части латеральной ножки большого хряща крыла, покрытого слизистой оболочкой, в полость носа с образованием

гребневидной складки, которая проявляется с наружной стороны в виде вдавления по ходу крыла, продолжение разреза слизистой оболочки позади медиальной ножки большого хряща крыла ограничивается в проекции её средней трети. При этом сохраняется адекватный кровоток в лоскуте, особенно в его рубцово-кожном фрагменте, причем он не нарушается даже после устранения гребневидной складки со стороны крыла носа путём взаимного перемещения треугольных слизисто-хрящевых лоскутов, выкраиваемых в области латеральной ножки большого хряща крыла и самого латерального хряща. Благодаря этому формируется купол, выступающий кнаружи, обеспечивая достижение симметрии крыльев и кончика носа (Рисунок 9), и улучшается носовое дыхание.

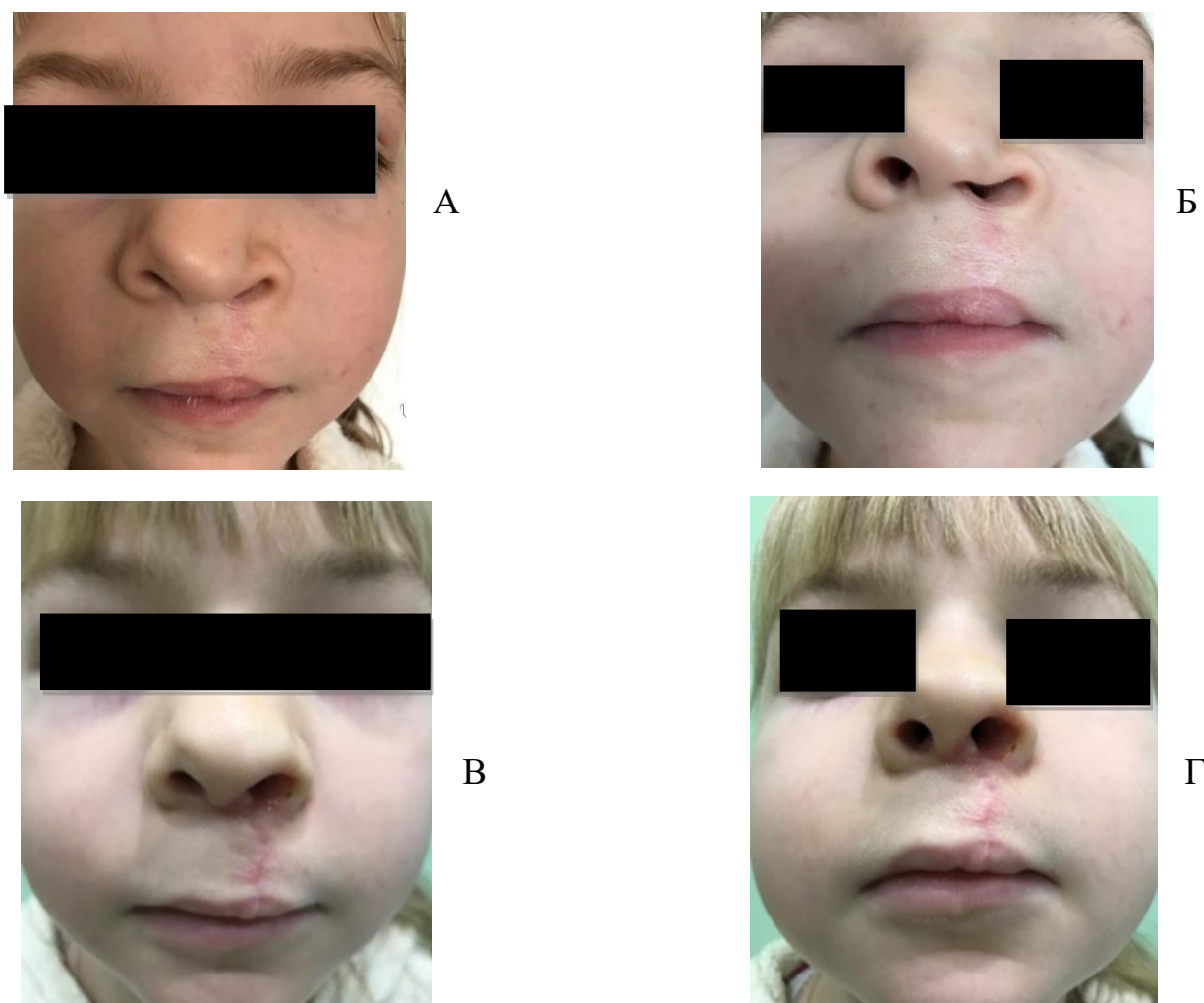


Рисунок 9- Вид больной ($L_{S1}A_2S_1D_1$) до-(А, Б) и через 3 недели (В, Г) после ринохейлопластики путём перемещения «скользящего» лоскута в ограниченном варианте и формирования крыла носа взаимным перемещением треугольных слизисто-хрящевых лоскутов с формированием выступающего купола

В более сложных случаях, когда вследствие осложнения после первичной хейлопластики отмечаются отсутствие завитка крыла носа на стороне поражения, рубцовое сужение ноздри с резким уплощением крыла, при реконструкции приходится одновременно решать несколько задач: устранить уплощение крыла носа, при возможности воссоздать его завиток и увеличить периметр ноздри. В данном конкретном случае (Рисунок 10) для перемещения дистопированного крыла носа в симметричное положение со здоровой стороной мы использовали технологию «скользящего» лоскута, для формирования завитка крыла заимствовали треугольный кожный лоскут из носогубной складки, фрагмент восходящего отдела завитка ушной раковины с противоположной стороны, а дефект слизистой оболочки в области дна носа и ниже-бокового отдела мембранозной перегородки носа дополнительно восполнили свободным кожным лоскутом из заушной области. Ребёнок осознанно шёл на операцию, выполняя все рекомендации в послеоперационном периоде, что позволило получить приемлемый результат коррекции.

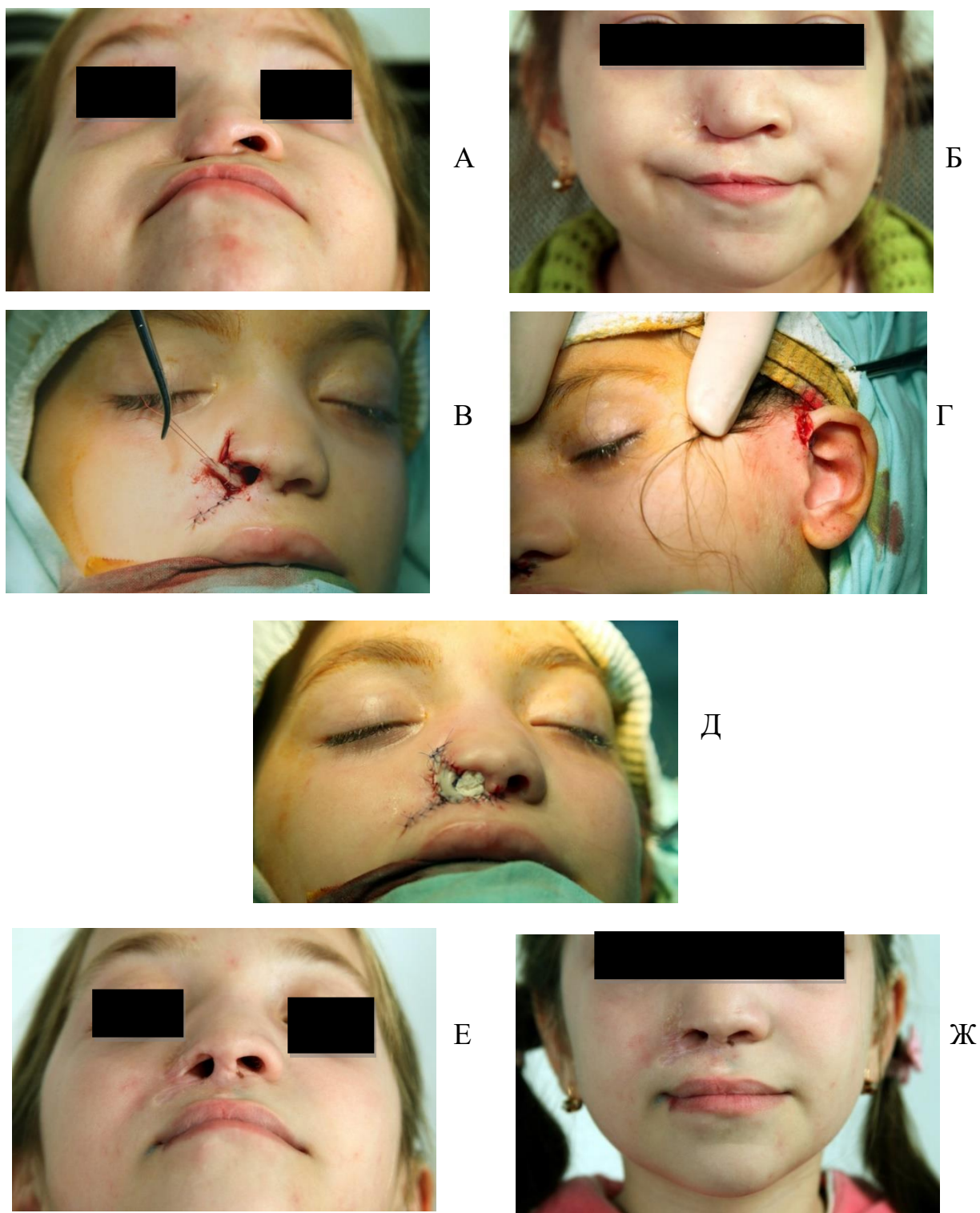
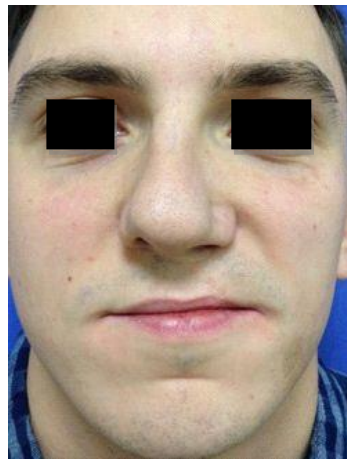


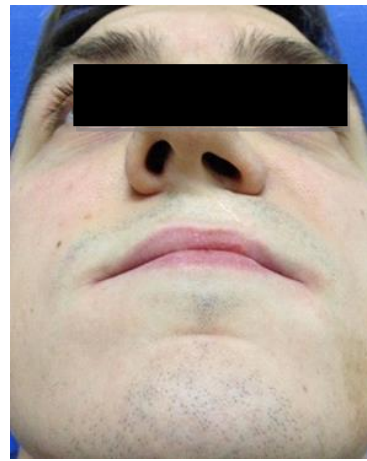Рисунок 10- Вид больной 6 лет с деформацией носа после первичной хейлопластики справа ($L_{D1}A_3S_1D_0$) (А,Б), на этапах выкраивания кожного лоскута в области носогубной складки (В), перемещения сложного лоскута из ушной раковины (Г), свободного кожного лоскута на дно преддверия носа (Д), а также через год после операции (Е, Ж)

При ринопластике приходится устранять деформацию носовой перегородки, не исключаются вмешательства на носовых раковинах. Как свидетельствуют классики оториноларингологии, абсолютным показанием к коррекции носовой перегородки (септопластике) является сочетание её деформации с нарушением дыхательной функции (В.Т. Пальчун, Н.А. Преображенский, 1978). Таких больных в нашей работе было 18. Для этого перед началом операции поднадхрящично вводим анестетик, что позволяет облегчить последующую мобилизацию слизистой с надхрящницей. Обычно хрящ располагается под углом к сошнику, образуя гребень, выступающий в нижний носовой ход и обуславливающий нарушение дыхания за счёт турбулентности воздушного потока, усиливающейся при интенсивном вдохе.

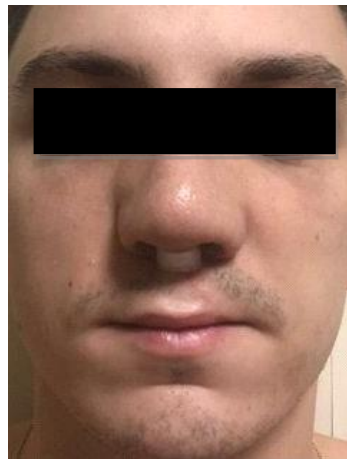Чаще приходится мобилизовывать перегородочные структуры через эндоназальный доступ с обеих сторон. После этого иссекаем искривлённый участок хряща, производим остеотомию сошника, перемещаем его в вертикальное положение, частично замещая зону хрящевого дефекта после иссечения его искривленного участка. В некоторых случаях при выраженных изменениях его приходится также частично удалять. Кроме того, мы наблюдали гипертрофию носовых раковин и с одной, и с обеих сторон у взрослых больных, которые имели не только врождённые аномалии, но и дополнительно посттравматические изменения и последствия хронических воспалительных процессов. Для уменьшения размеров носовых раковин производили их дезинтеграцию хирургическим путём – рассекали слизистую оболочку под нижними краями и мобилизовали раковины вверх на 0,5 см от подлежащих структур. В связи с предварительной локальной анестезией с добавлением адреналина выраженной кровоточивости не наблюдали. После этого накладывали швы на края ран слизистой оболочки в преддверии носа, носовые ходы тампонировали с обеих сторон на 4-5 дней (Рисунок 11).



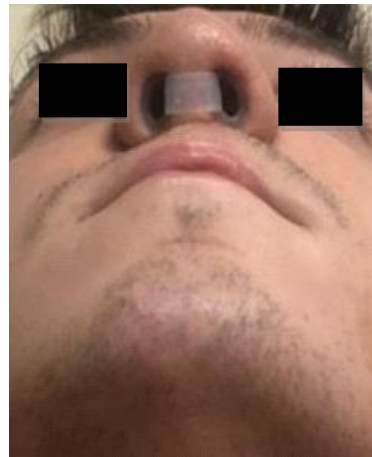А



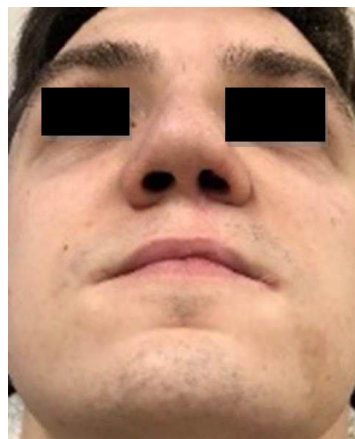Б



В



Г



Д

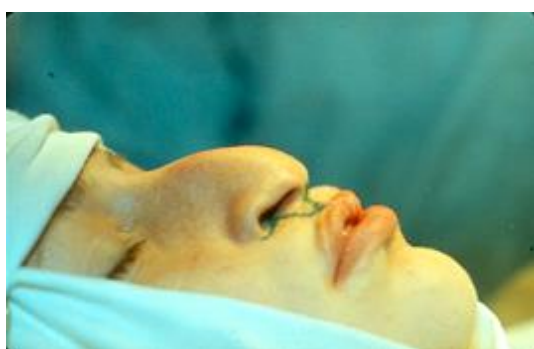Рисунок 11- Вид больного с типичной деформацией носа после левосторонней хейлоуранопластики ($L_{S1}A_1S_2D_2$) до- (А, Б) и через 2 недели после коррекции верхней губы и устранения искривления носа (В, Г, Д)

Перед выполнением реконструктивной ринохейлопластики необходимо проведение консилиума с участием врача-ортодонта, поскольку устранение деформации челюстей является важнейшим разделом в комплексной реабилитации больных и профилактики развития у них заболеваний пародонта. Следует учесть

также еще один важный момент - наличие хорошо сформированного преддверия полости рта. Если преддверие не позволяет успешно реализовать лечебную программу ортодонта, следует при проведении ринохейлопластики сформировать ёмкое преддверие полости рта. Как правило, это удаётся сделать путём перемещения лоскутов слизистой оболочки типа «кочерги» с одной или обеих сторон в зависимости от локализации дефекта.

3.5.2. Технические особенности реконструкции мягких тканей после двухсторонней хейлопластики

Как было уже указано в литературном обзоре, основой реконструктивной ринохейлопластики для формирования мембранозной перегородки носа после двухсторонней хейлопластики является выкраивание и перемещение «раздвоенного» или «виллообразного» лоскута, включающего укороченный кожно-хрящевой фрагмент мембранозной перегородки носа и его продолжение – рубцово-измененные полосы кожи верхней губы (Рисунок 12).



А



Б

Рисунок 12- Вид больной до (А) и после завершения реконструктивной двухсторонней ринохейлопластики (Б)

Однако, если до реконструктивной ринохейлопластики основание носа не расширено, то после операции, включающей миопластику и сшивания краёв кожных ран губы, возможно возникновение сужения преддверий носа, что может

привести к изменению конфигурации ноздрей. При этом своды в проекции соединения латеральных ножек больших хрящей крыльев с латеральными хрящами остаются на дооперационном уровне. Периметры ноздрей уменьшаются благодаря повышению уровня преддверий носа с обеих сторон, что может способствовать возникновению нарушения носового дыхания. Для профилактики подобного состояния перед миопластикой производим иссечение серповидных участков кожи кнаружи от обоих оснований крыльев носа и перемещение наружных фрагментов губ в виде кожно-мышечно-слизистых лоскутов с последующим сшиванием краёв ран также без натяжения. При этом предварительно послойно мобилизуем ткани лоскутов и сшиваем культи круговой мышцы рта под мобилизованной кожей центрального фрагмента губы для воссоздания её целостности. Слизистую оболочку перемещаем в виде лоскутов типа «кочерги» и сшиваем по центру губы, а фиксированный участок слизистой оболочки в этой зоне оставляем на межчелюстной кости. Таким образом формируется преддверие полости рта, обеспечивая условия для проведения ортодонтического лечения. При подобной ситуации возникает ещё один вопрос: на сколько необходимо удлинять мембранозную перегородку носа, чтобы устранить диспропорцию в размерах тканей верхней губы и концевого отдела носа? Это обязательно необходимо учитывать при наличии у взрослого больного высокой спинки носа, костно-хрящевого горба. Наиболее часто высота кожной части перегородки носа соответствует высоте средней части филтрума от середины лука Купидона до основания преддверий носа, что необходимо учитывать при удалении костно-хрящевого горба носа при наличии такового. После удаления горба производим двухстороннюю боковую остеотомию для сближения боковых фрагментов (Рисунок 13). Иногда, если до операции наблюдается смещение оси носа в сторону от срединной линии, после остеотомии и сближения боковых фрагментов на спинку носа целесообразно положить уменьшенную часть резецированного горба, что позволит сохранить визуально ось носа в стабильном положении.

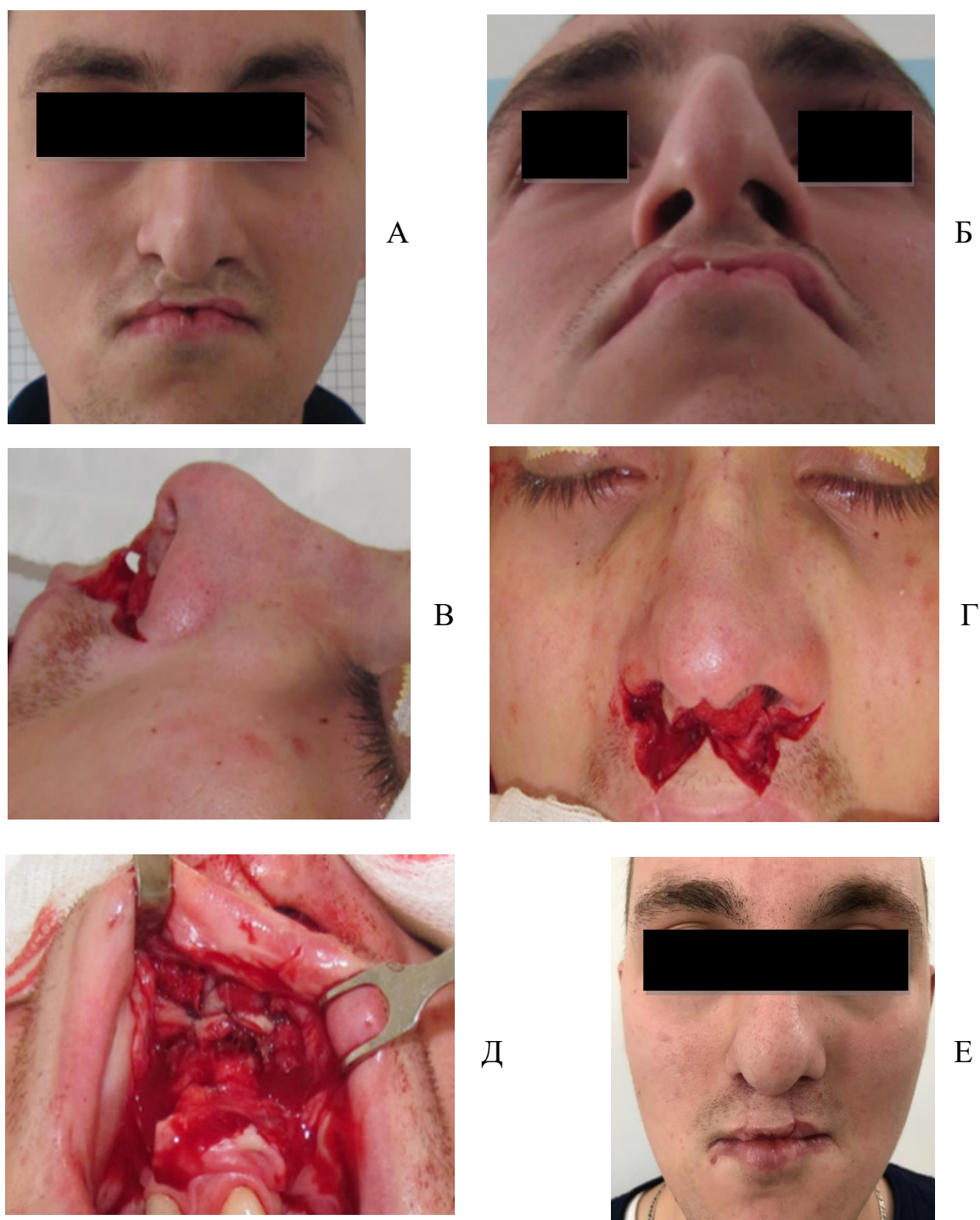


Рисунок 13- Вид больного с деформацией средней зоны лица после двухсторонней хейлоуранопластики ($L_{B1}A_1S_1D_0$) (А,Б), на этапах реконструктивной ринохейлопластики с удалением костно-хрящевого горба, остеотомией костной пирамиды носа (В,Г) и формированием преддверия полости рта (Д), после снятия швов (Е)

В редких случаях, когда после двухсторонней хейлопластики рубцы в области верхней губы атрофические, сама губа имеет правильные метрические соотношения с нижней губой, а кончик носа расширен, его коррекция возможна

путём выкраивания в области крыльев и перемещения в сторону полости носа двух кожных лоскутов с основанием в верхней трети мембранозной перегородки (Рисунок 14). Далее на уровне нижней границы выкроенного кожного лоскута рассекаем слизистую оболочку перегородки в направлении кзади с пересечением верхней трети медиальных ножек больших хрящей крыльев. Арки хрящей после мобилизации покрывающей кончик носа кожи сшиваем, а в образовавшийся клиновидный дефект вшиваем ротированные кожные лоскуты крыльев. После этого изменяется конфигурация кончика носа, а ноздри вместо округлой становятся более правильной овальной формы. Создаётся впечатление увеличенной высоты кожной перегородки, хотя в действительности она остаётся почти такой же, но меняется её конфигурация. Данная операция выполняется довольно редко, преимущественно по эстетическим показаниям (Рисунок 15).

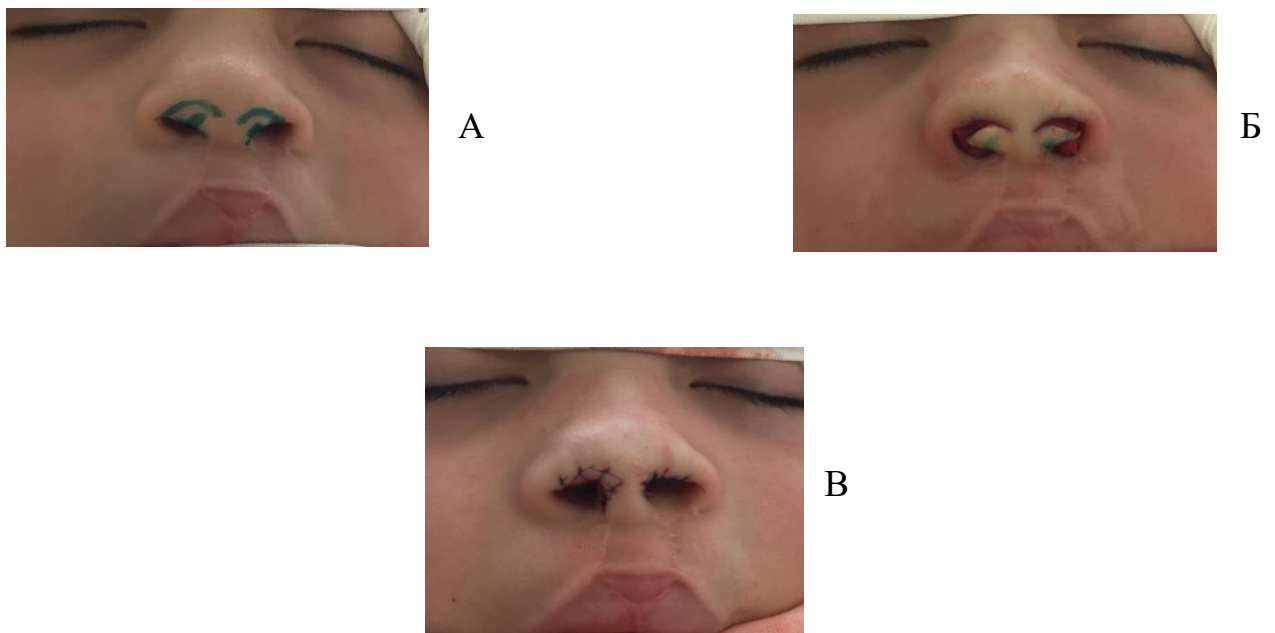


Рисунок 14- Изображение этапов коррекции кончика носа после двухсторонней хейлопластики: зарисовка предстоящих разрезов (А), выкраивание кожных лоскутов с основанием в верхней трети мембранозной перегородки носа (Б) и по окончании операции, когда ротированные лоскуты вшиты в дефект слизистой оболочки после её рассечения (В)

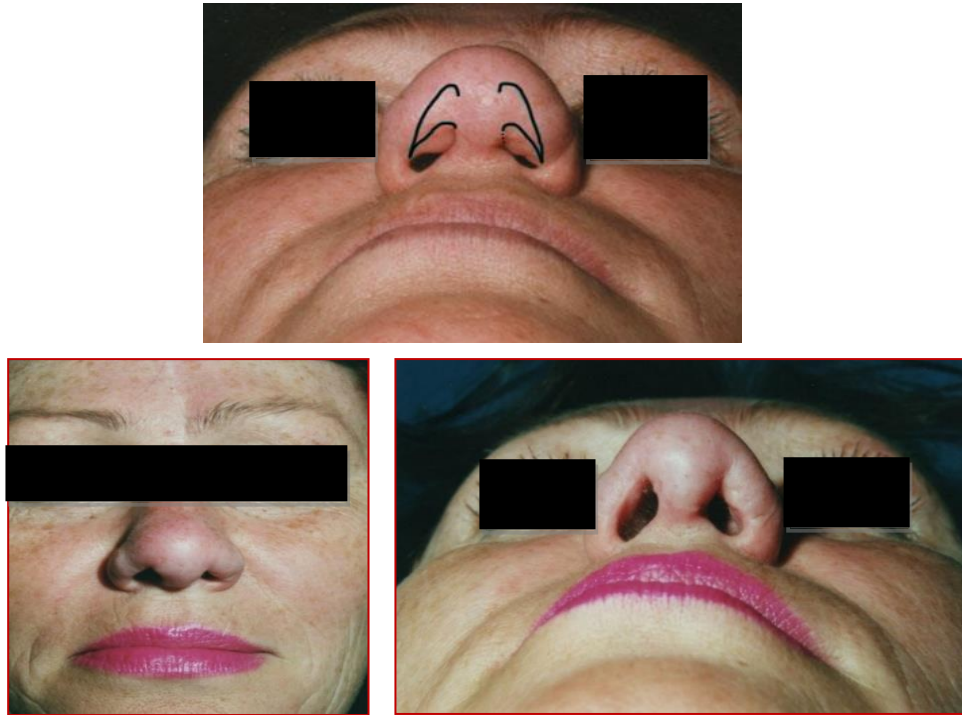


Рисунок 15- Вид больной с деформацией концевого отдела носа после устранения дефекта лоскутом со лба (А, Б) зарисовки кожных лоскутов в области крыльев (В)

Определённые трудности могут возникать и при планировании реконструктивной операции в случаях наличия свищей в области нижней губы. При выраженной диспропорции верхней и нижней губ, атрофических рубцах верхней губы после первичной хейлопластики сложно решиться на повторное рассечение губы с непрогнозируемым рубцеванием. Тем более, что после заимствования тканей верхней губы для формирования мембранозной перегородки носа губа становится более уплощенной, для её коррекции придётся использовать ткани нижней губы. Однако, если на нижней губе располагаются свищи, то целесообразность её использования становится под сомнение, особенно если свищи располагаются близко друг к другу. В таком случае вариант коррекции может заключаться в клиновидной резекции нижней губы со свищами, формировании лука Купидона верхней губы с поднятием кожно-слизистой линии, а также резекции оснований крыльев носа (Рисунок 16). В последующем может быть произведена коррекция формы кончика носа за счет треугольных кожных

лоскутов, а также увеличение объёма верхней губы путём липофилинга. Однако, как правило, пациенты остаются удовлетворенными исходом первоначальной коррекции.

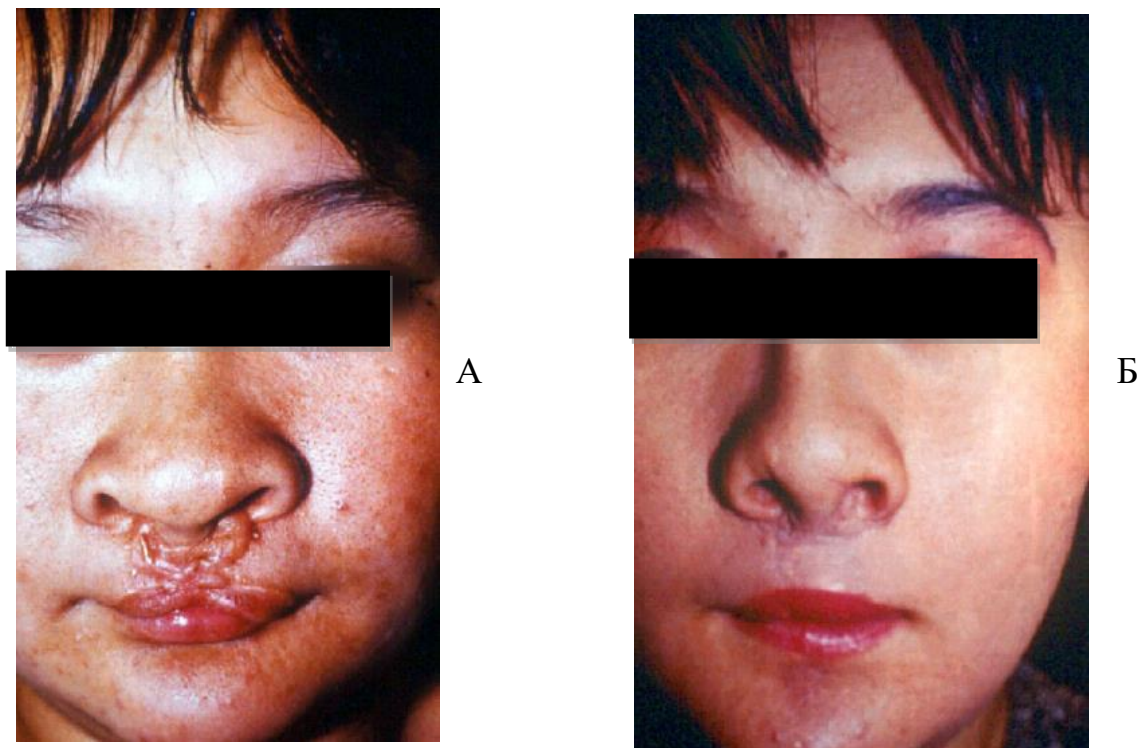


Рисунок 16- Вид больной с келоидообразованием на месте свободного кожного лоскута центрального фрагмента верхней губы до- (А) и через 6 месяцев после пластики верхней губы кожно-мышечным лоскутом с нижней губы(Б)

Гипертрофические и келоидные рубцы нередко наблюдаются именно после хирургических вмешательств в области верхней губы, причем чем ближе к колонкам филтрума, тем вероятность келоидообразования выше. Более того, при склонности к келоидообразованию перемещённый с целью формирования филтрума свободный кожный лоскут также может трансформироваться в сплошной келоид. Явным преимуществом в таких ситуациях является использование полнослойного лоскута с нижней губы по Аббе (1908) или его кожно-мышечного фрагмента. Несмотря на то, что этот лоскут был описан более 100 лет назад, мы считаем его классической технологией, актуальной и в наши дни. Важно учитывать состояние круговой мышцы рта. При её выраженной атрофии, но

удовлетворительной конфигурации верхней губы после заимствования рубцово-измененной кожи пролябиума для формирования кончика носа дефект целесообразно устранять путём перемещения лоскута с нижней губы по Аббе, но после предварительного удаления с него слизистого слоя. Таким образом формируется мышечная дубликатура в области верхней губы.

В сложных случаях, сочетающихся с выраженными изменениями костного скелета средней зоны лица как при односторонней, так и двухсторонней локализации, перед выполнением реконструкции мягких тканей предварительно производим устранение костной патологии по согласованию с ортодонтом, который лечит больного после остеопластической операции. При этом значительно изменяется внешний облик пациента и облегчается проведение реконструктивной ринохейлопластики.

3.5.3. Принципы реконструктивной хирургии при косых и поперечных расщелинах лица

Технологии устранения дефектов, связанных с косыми и поперечными расщелинами лица, имеют свои определённые особенности с учётом их глубины и протяжённости порока. Именно в связи с многообразием клинических проявлений указанной патологии, к счастью, достаточно редкой, методики реконструкции лица носят преимущественно индивидуальный характер. К сожалению, дети с указанной патологией чаще становятся отказными, пополняя дома ребёнка, а тем, кто остается в семье, реконструктивная операция нужна как можно скорее, на этом настаивают и родители детей. Приходится интенсивно готовить детей к проведению оперативного вмешательства, которое проводится по согласованию с педиатром и анестезиологом.

Первичная операция по поводу косой расщелины составляет важнейший этап реабилитации больных. Она предусматривает перемещение разобщённых структур в правильное положение. Как первичные, так последующие

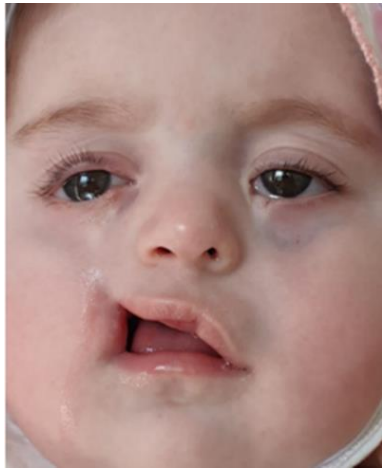
реконструктивные операции могут предполагать перемещение в центральную зону лица сложных ротационных лоскутов.

Основной задачей при односторонних дефектах является формирование симметрии, то есть выкраивание и перемещение мягкотканых лоскутов в соответствии с размерами оперируемых структур противоположной стороны. С учетом современных требований реконструктивная операция при косоугольной расщелине должна предусматривать достижение билатеральной функциональной симметрии при минимальном количестве рубцов в области средней зоны лица. В соответствии с этими требованиями нами разработан «Способ устранения косоугольной расщелины лица» (патент РФ №RU 2746885 С1, бюлл. №12; патент Евразийской патентной организации от 16.11.2022, №041634).

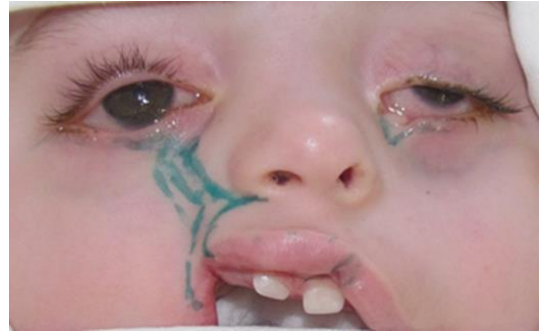При зарисовке предстоящих разрезов (Рисунок 17) измеряем соответствующие зоны лица, которые путём перемещения должны занять правильное, определённое природой положение. Под ресничным краем нижнего века линия рисунка продлеваем на 1,0-1,5, а иногда и 2,0 см кнаружи от наружного кантуса глазной щели. В зоне расщелины верхней губы также измеряем длину линии Купидона, которая при соединении с противоположной стороной должна быть максимально близкой по размеру противоположной стороне. Кривизна линии рассечения кожи в области верхней губы должна соответствовать длине аналогичной высоты губы на аналогичном расстоянии от срединной линии.

После инфильтрации обезболивающим раствором с добавлением адреналина (из расчёта на 200,0 анестетика – 1,0 0,1% раствора адреналина) рассекаем кожу, подкожную клетчатку, мышцы. Разрезы проводим по намеченным линиям под ресничным краем нижнего века, отступя 1,5-2 мм вниз от его границы, продлевая за наружную границу угла глаза на 1,0 – 2,0 см в зависимости от ширины локального дефекта. На наружном крае расщепленного фрагмента щеки производим разрезы в соответствии с намеченными границами и с учетом длины ската носа здоровой стороны, при этом часть кожи в зоне расщелины иссекаем. Таким образом, по ходу латерального края расщепления выкраиваем обширный

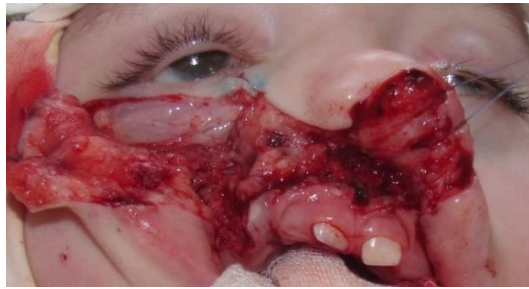кожно-мышечный лоскут, включающий нижнее веко, щеку, мобилизуя его с сохранением нижнеглазничного сосудисто-нервного пучка, и перемещаем кнутри и кверху, фиксируя мышцы к надкостнице в области ската носа. В области колломы нижнего века экономно иссекаем края дефекта, выкраиваем и взаимно перемещаем треугольные лоскуты кожи и конъюнктивы во взаимно противоположных направлениях. При этом ротационный лоскут щеки, перемещённый медиально, становится несколько длиннее по вертикали, что создаёт ложное впечатление избытка в области нижнего века. Его кожный край, подшитый к ресничному краю века, фиксируем к брови в растянутом положении. В области верхней губы иссекаем также край расщелины в соответствии с высотой и шириной аналогичной части губы противоположной стороны, послойно мобилизуем кожу, мышцы и слизистую оболочку, за счет которой формируем преддверие полости рта. При миопластике в области верхней губы может создаться впечатление наличия избытка в виде мышечного «комка». По мере восстановления функции круговой мышцы рта губа приобретает правильную форму, ткани «расправляются», фильтрум перемещается в центр, а рубцы становятся всё мягче и менее заметными.



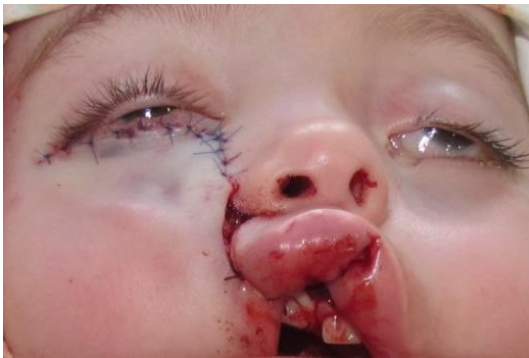А



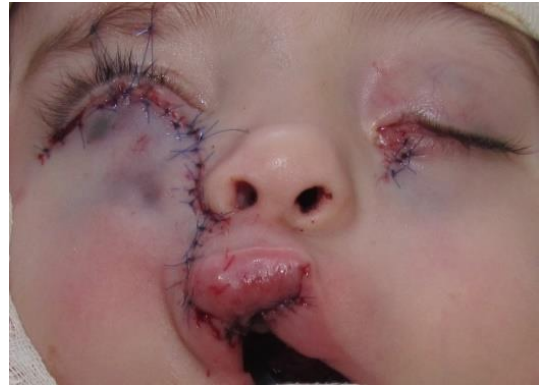Б



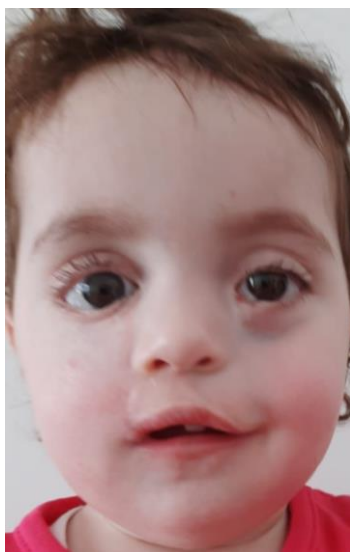
В



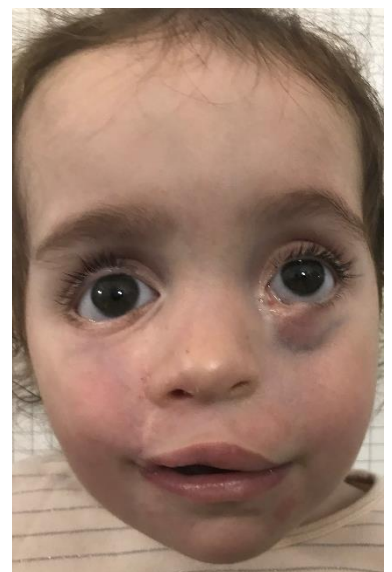Г



Д



Е



Ж

Рисунок 17- Вид ребёнка с двухсторонней косой ротоглазничной асимметричной расщелиной лица до- (А), на первом этапе хирургического вмешательства (Б, В, Г, Д) и через 3 месяца после 1 этапа лечения (Е, Ж)

Второй этап хирургического лечения ребёнка выполнен через 7 месяцев. Деформация левой щеки обусловлена отсутствием фиксации мышечного комплекса и смещением его вниз и кнаружи, что проявляется западением подглазничной области, а вследствие смещения слёзной точки нижнего века внутренний угол глаза также смещён книзу и кнаружи. Поэтому в задачу хирурга в указанной ситуации входит устранение колобомы нижнего века и перемещение мышечного комплекса левой щеки кверху и кнутри. В целях повышения эстетического эффекта операции доступом к смещённым структурам может быть разрез в области нижнего века. Колобома века также может быть устранена путём перемещения фигурных лоскутов.

При рото-глазничной расщелине №4, локализующейся примерно по середине или ближе к наружному краю щеки, даже при отсутствии кожного дефекта всё равно приходится рассекать кожу и клетчатку для нахождения разошедшихся мышечных фрагментов.

Как было уже указано, несмотря на некоторые типичные клинические признаки расщелин, могут наблюдаться и другие сопутствующие проявления аномалий развития. Так, например, при отсутствии расщелины нёба может наблюдаться расщелина альвеолярного отростка с выбуханием в зону расщелины слизистой оболочки щеки в виде объёмного образования, в котором располагается комок Биша, что было выявлено в процессе проведения реконструктивной операции (Рисунок 18).

Фигурными разрезами рассечены края расщелины верхней губы. Выкроены лоскуты Милларда. Разрез кожи в области медиального края расщелины переведен на правое крыло с иссечением серповидной полоски в области арки. Выкроен и перемещён кпереди и слегка кверху «скользящий» лоскут, состоящий из внутренней части уплощенного большого хряща крыла, покрытого слизистой оболочкой и его продолжения – участка красной каймы медиального фрагмента расщелины губы. Со стороны преддверия полости рта разрез продлён по внутреннему краю нависающего участка слизистой оболочки нёба до задней границы верхней челюсти. Выделилось большое количество жировой клетчатки, в

том числе комок Биша. Избыток слизистой оболочки иссечен. Далее произведены мобилизация кожно-мышечного лоскута правой щеки в зоне макростомы, клиновидная резекция через все слои кожи, мышцы и слизистой оболочки кнутри от угла рта на протяжении 3,0 см. Затем разрез переведен по ходу втяжения мягких тканей щеки с рассечением нижнего века в области колобомы. Кожа и конъюнктура в зоне колобомы удлинены путем взаимного перемещения треугольных лоскутов кожи и конъюнктивы во взаимно противоположных плоскостях. Веко фиксировано к брови в растянутом состоянии. Кожно-мышечный лоскут правой щеки мобилизован с сохранением сосудисто-нервного пучка, перемещен медиально, его избыток иссечён. Фиксация мышц правой щеки к подлежащей надкостнице скуловой кости. Швы викрилом 3-0, 4-0 и проленом 5-0 послойно на края ран. В правый носовой ход введена турунда с йодоформом.

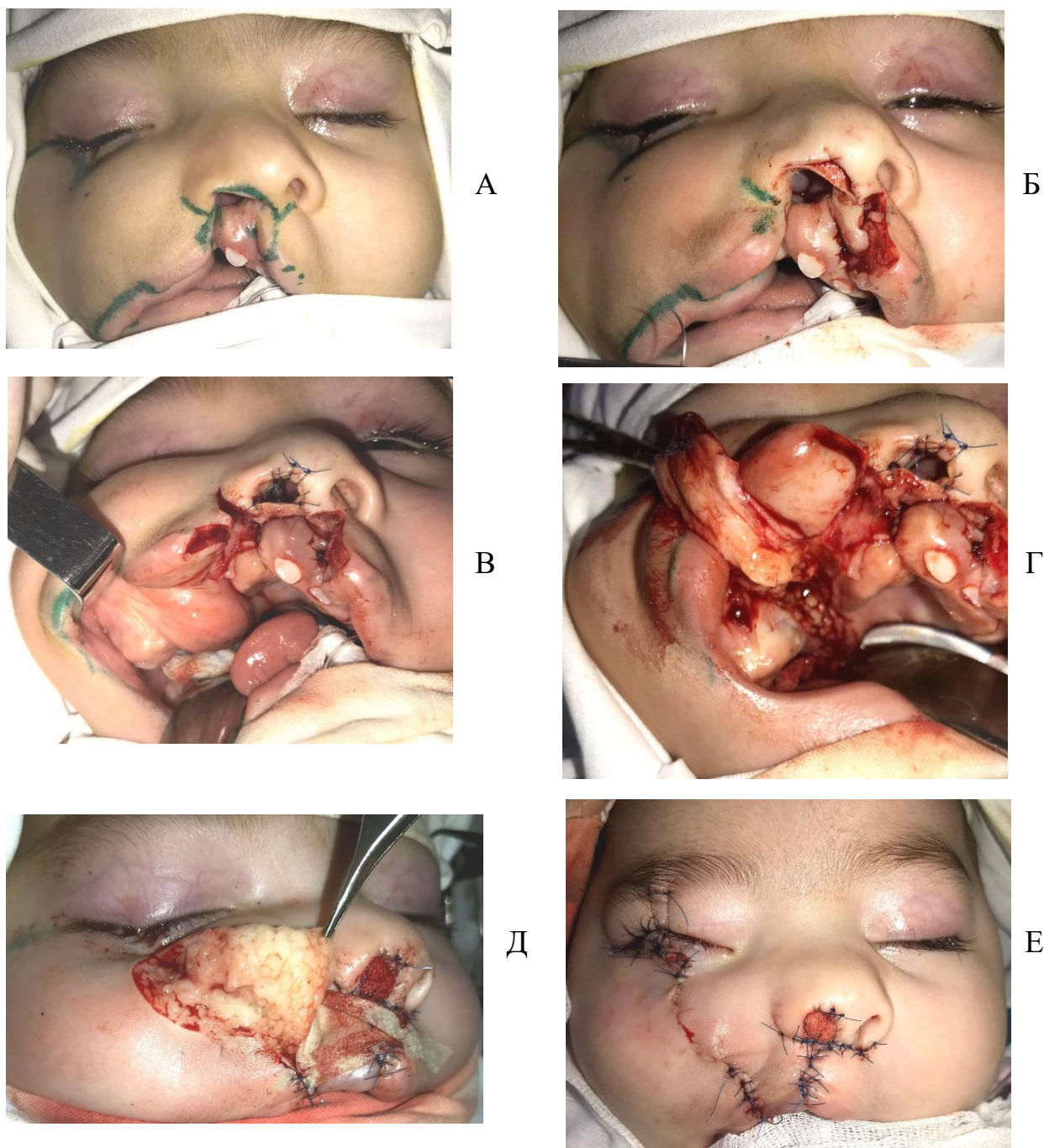


Рисунок 18- Техника хирургической коррекции при правосторонней кривой расщелине №4. А) зарисовка предстоящих разрезов; Б, В-, Г) выкраивание ротационных лоскутов; Д) удаление избытка клетчатки; Е) после наложения швов

Послеоперационный период протекал без особенностей. Наблюдался выраженный отек мягких тканей правой половины лица. Шов, фиксирующий нижнее веко к брови, снят через 4 дня. Все кожные швы сняты через неделю после операции (Рисунок 19).

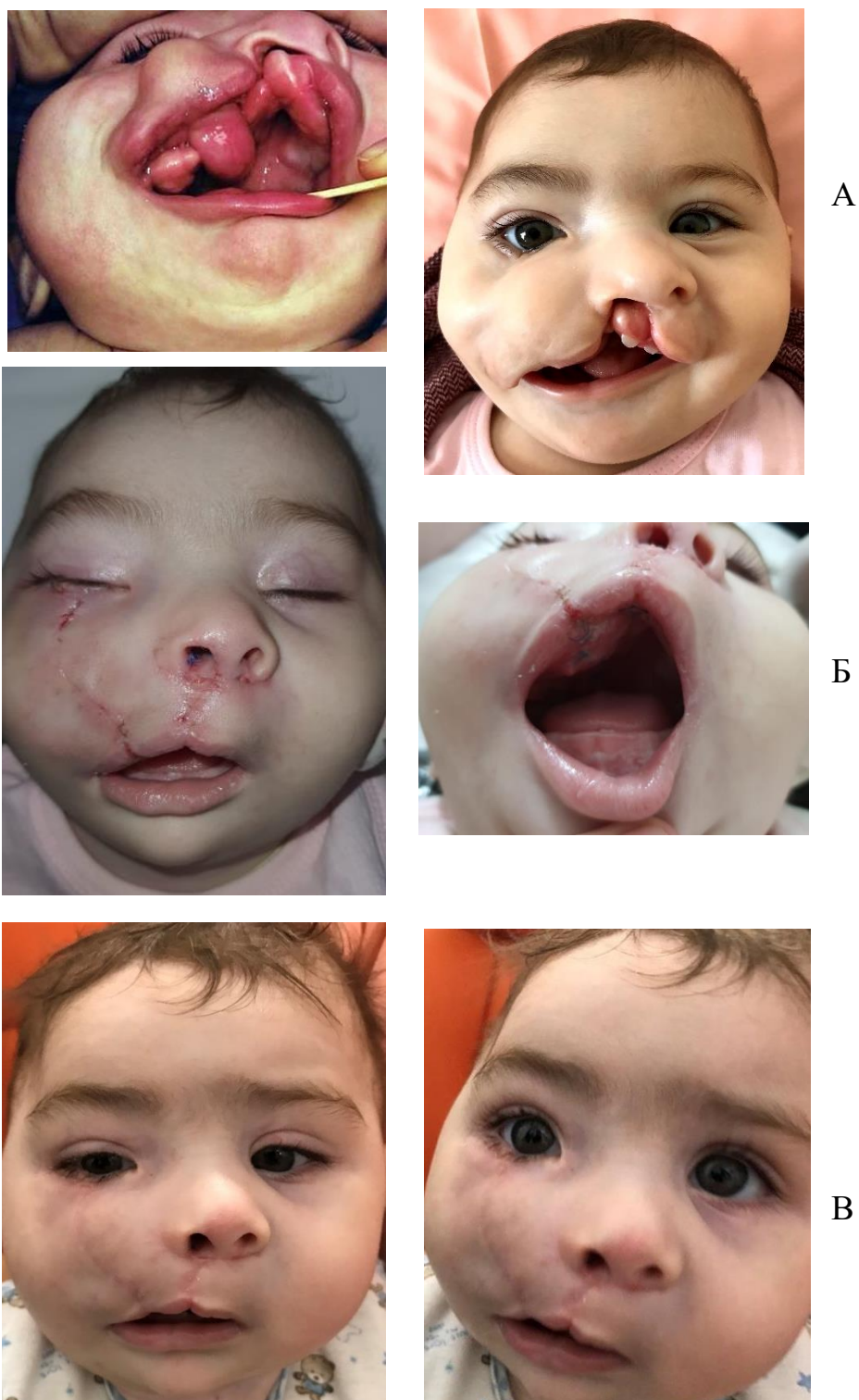
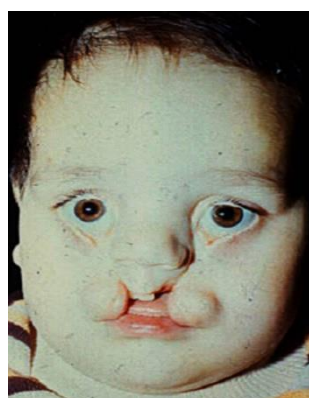

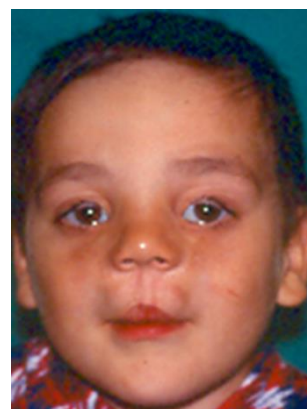Рисунок 19- Вид больной после устранения правосторонней косой расщелины №4: А) до операции; Б) после снятия швов; В) через 3 недели после коррекции

При сочетанной деформации у взрослого пациента после устранения неполной косой расщелины лица и двухсторонней расщелины верхней губы

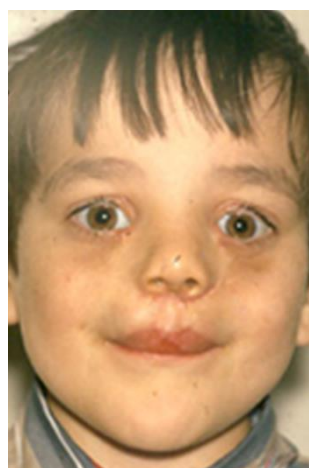реконструктивная операция предусматривает коррекцию рубцов в области левой щеки практически аналогично первичной операции. Коррекцию верхней губы и носа производим с учётом выраженности укорочения мембранозной перегородки носа, искривления его костно-хрящевого отдела, а также наличия рубцового дефекта верхней губы (Рисунок 20). В подобной ситуации рубцово-изменённый пролябиум используем для формирования перегородки носа, а возникший дефект восполняем полнослойным лоскутом с нижней губы по Аббе. Таким образом, при деформациях после первичных операций при косых рото-глазничных расщелинах лица больше внимания приходится уделять реконструкции верхней губы и носа, будь то односторонняя или двухсторонняя локализация дефекта.



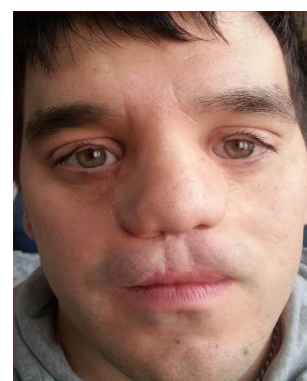А



Б



В



Г

Рисунок 20- Вид больного с двухсторонней ротоглазничной расщелиной лица до- (А), после первичной реконструкции (Б), после коррекции лука Купидона через 3 года после первичной реконструкции (В) и через 18 лет после проведенного лечения (Г)

Аналогичную ситуацию можно наблюдать и при двухсторонних поражениях. Несмотря на то, что дефекты в области щек и орбит удаётся устранить при первичной операции, атрофия тканей верхней губы, несмотря на хороший первоначальный результат, начинает проявляться позднее, постепенно прогрессируя в связи с ограниченной функциональной активностью.

При односторонней локализации поперечной расщелины лица следует прежде всего ориентироваться на положение угла рта, а также на длину линии Купидона верхней губы и кожно-слизистой линии нижней губы от центра до угла рта «здоровой» стороны (Рисунок 21). Эти расстояния откладываем от центра губы кнаружи на стороне дефекта, где должен располагаться угол рта. В случае двухсторонней расщелины для определения положения углов рта ориентируемся на основание носа. Обычно они располагаются на 0,5-0,7см. кнаружи от вертикалей, проходящих на уровне оснований крыльев носа. При расщелине наблюдается также разобщение круговой мышцы рта, причем создается впечатление, что фрагмент с тканями нижней губы смещается больше книзу, в связи с чем он должен быть перемещён в сторону верхней губы в виде кожно-мышечно-слизистого лоскута. После его послойной мобилизации мышечные волокна фиксируем к верхнему фрагменту, а дефект кожи ниже комиссуры восполняем кожным лоскутом, выкроенным и ротированным со стороны верхней губы. Далее производим послойное сшивание краев раны до наружной границы расщелины.

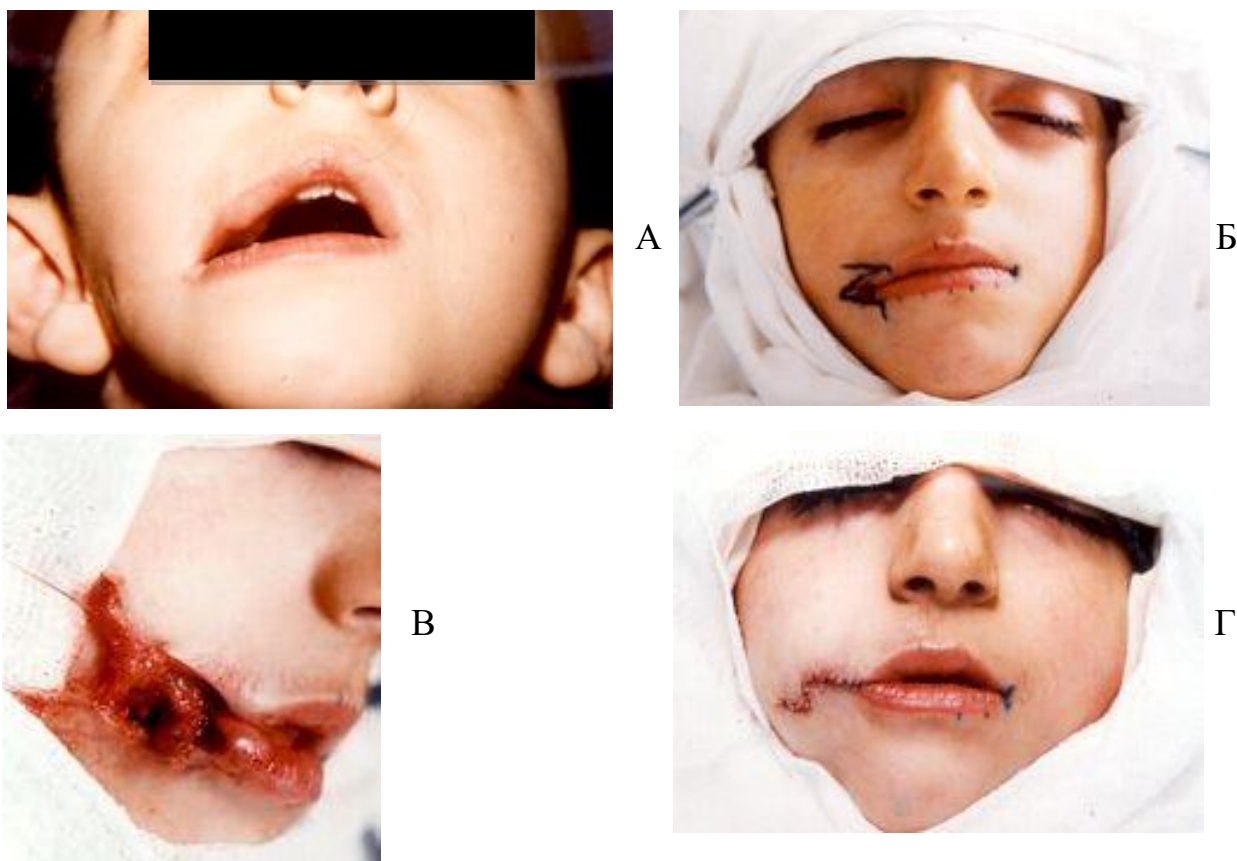

Рисунок 21- Вид больного с правосторонней поперечной расщелиной лица (А), зарисовка предстоящих разрезов (Б), перемещение мышечных фрагментов (В), а также после окончания операции (Г)

Рассечение тканей и их перемещение в правильное положение необходимо производить на всём протяжении дефекта, не ограничиваясь только коррекцией угла рта. При более выраженных деформациях, когда имеется расщепление мышц на большом расстоянии, а при первичной операции произведена только коррекция положения угла рта, вследствие активного функционирования с возрастом более мощный фрагмент мышечных образований превращается в мышечный комок, в связи с чем необходима дополнительная операция. Более того, при выраженных дефектах может наблюдаться укорочение расстояния в направлении от угла рта до начала формирования расщелины в околоушной области, в связи с чем распределение, «редрапировку» покрывающей кожи производим путём её максимального сохранения, в случае необходимости – путём перемещения фигурных лоскутов.

3.5.4. Технологии эстетической коррекции остаточных поверхностных деформаций мягких тканей после устранения врождённых расщелин лица

В последние годы для «маскировки» поверхностных изменений кожи, либо для эстетической коррекции внешнего вида человека всё шире в клиническую практику внедряются дермопигментация и липофиллинг. Но если дермопигментация выполняется специалистом «тату», не имеющим, как правило, медицинского образования, то липофиллинг является хирургическим вмешательством и выполняется врачом хирургического профиля.

Дермопигментация заключается в целенаправленном введении специальных красящих пигментов, оказывающих минимальное раздражающее действие, но способных длительное время оставаться в тканях и сохранять своё местоположение, подчеркивая контуры созданного рисунка (Рисунок 22). И здесь у каждого специалиста должен быть собственный взгляд на эстетические каноны лица человека, на возможности сочетанных коррекций, обладающих как украшающим эффектом, так и отвлекающим от избыточного внимания к зоне деформации или дефекта.

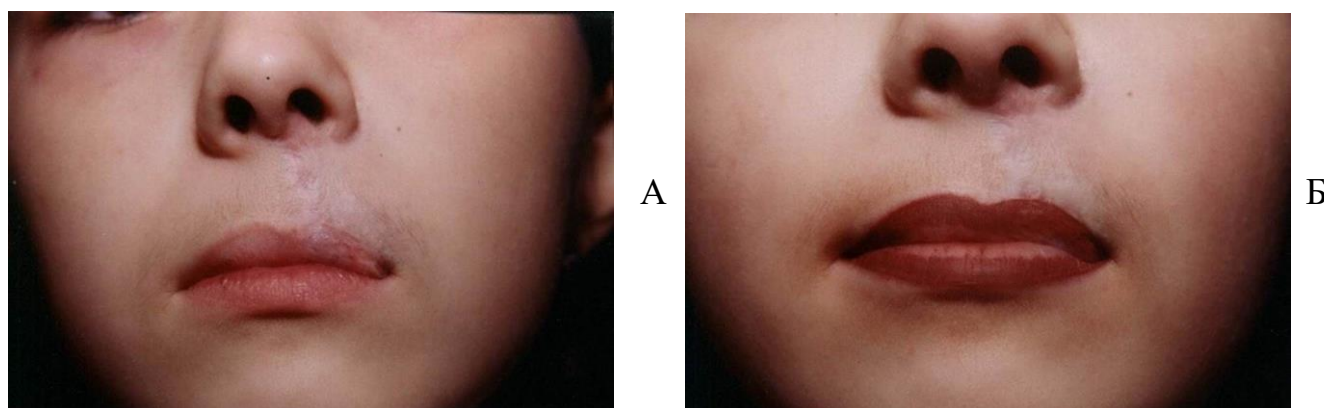


Рисунок 22- Вид больной после ринохейлопластики слева до- (А) и после дермопигментации верхней и нижней губ (Б)

Липофиллинг производим путем забора жировой ткани из донорской зоны методом липоаспирации и последующего её введения специальной канюлей в зону дефекта. Обычно жировая взвесь вводится подкожно, после чего пальцами

производим легкий массаж для более равномерного распределения аспирата. Донорской зоной для липоаспирации могут являться передняя стенка живота, наружные поверхности бёдер или внутренние поверхности коленей (Рисунок 23).

При более выраженных деформациях производится дермопигментация и липофиллинг различных зон лица.

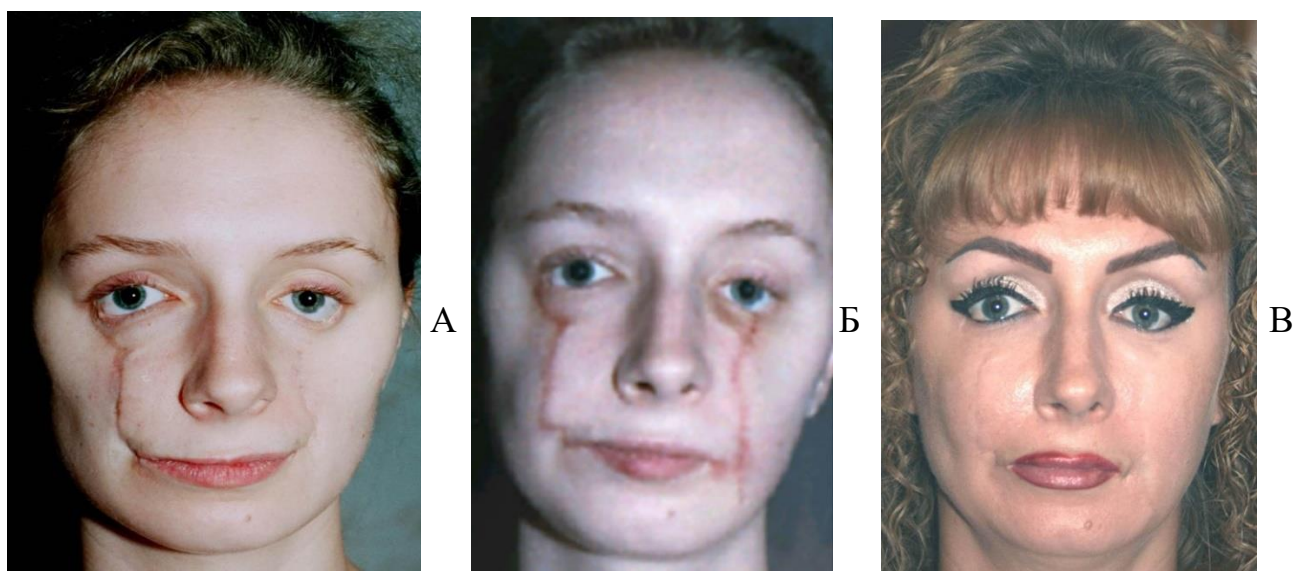

Рисунок 23- Вид больной после первичной операции по поводу двухсторонней косо́й ротоглазничной расщелины лица до- (А) , через 2 недели после хирургической коррекции (Б) и через 3 года после липофилинга щёк и дермопигментации в области век и верхней губы (В)

3.6. Ведение послеоперационного периода и результаты хирургического лечения больных

Антибактериальная терапия назначалась всем пациентам в день операции минимум за 1 час до начала вмешательства. Все пациенты получали цефалоспорины 3-го поколения в возрастной дозировке курсом 7 дней.

Стандартные назначения также включали в себя пробиотики в возрастной дозировке курсом 3 недели, антигистаминные препараты в первые 3 дня после оперативного вмешательства, холод местно каждый час в течение 3 дней, НПВС в возрастной дозировке в течение 3 дней, туалет полости рта 0,06% раствором мирамистина 3 раза в сутки в течение недели, туалет кожной раны 3% раствором

перекиси водорода и 0,05% водным раствором хлоргексидина ежедневно до снятия швов.

Снятие швов с кожи производилось на 7-е сутки, со слизистой оболочки полости рта – на 10-е сутки, удаление йодоформной турунды после операций на нёбе – на 5-6-е сутки, удаление тампонов из носовых ходов после ринопейлопластики – на 4-5-е сутки.

Пациенты находились на стационарном лечении 7 дней, до 10х суток после операции осмотры производились ежедневно, с 10х до 20х суток – каждые 3 дня, до полугода – 1 раз в месяц, далее 1 раз в год.

Характер рубцевания в послеоперационном периоде отмечался в течение года на ежемесячных осмотрах, при наличии тенденции к формированию патологических рубцов назначались инъекции лонгидазы, дипроспана, ультрафонофорез с лидазой/лонгидазой, противорубцовые мази и гели, силиконовый пластырь.

Отдалённые результаты хирургического лечения больных определялись не ранее, чем через 8 месяцев – 1 год после завершения его последнего этапа независимо от возраста пациента. Всего 8 больных из наблюдавшихся были оперированы двухэтапно. Осложнений воспалительного характера не наблюдалось.

Обязательным условием послеоперационного ведения больных является использование эндоназальных активаторов, что согласуется с мнением многих хирургов, занимающихся проблемой реконструктивной хирургией расщелин лица [55].

Учитывая многообразие клинических проявлений деформаций при различных видах расщелин, а также неоднозначность индивидуального восприятия эстетической привлекательности лица, мы не ставили задачу определения эффективности технологии коррекции в зависимости от локализации дефекта. Основной задачей реконструктивной операции является достижение билатеральной симметрии лица при различных вариантах патологии.

Функциональная эффективность лечения определялась преимущественно на основании восстановления функции носового дыхания.

ГЛАВА 4. ОБСУЖДЕНИЕ РЕЗУЛЬТАТОВ И ЗАКЛЮЧЕНИЕ

В обширной группе врожденных аномалий пороки челюстно-лицевой области занимают особое место по тяжести клинических проявлений, частоте распространения и по глубине социально-психологических последствий. Несмотря на определённые успехи в разработке способов реконструктивных операций при врождённых расщелинах лица, проблема полноценной реабилитации больных не теряет своей актуальности [1,14, 29, 108,109,110,111, Александрова Л.И., 2018; Egan T., Antoine G., 2008]. Проведённые ранее медико-социологические исследования показали, что хорошие отдалённые результаты при одно- и двухсторонних расщелинах достигнуты соответственно в 62.9% и 72.8% случаев [27]. И причины такой оценки не только в появлении новых деформаций эстетического характера, связанных с некоординированными возрастными и рубцовыми изменениями лицевого скелета и мягких тканей после хирургических вмешательств, но прежде всего - в неполной реализации жизненных планов, надежд пациентов на радикальное изменение имеющегося социального статуса при положительном изменении внешности [135]. Это обусловлено их постоянно возрастающей потребностью в повышении эстетической привлекательности лица, а также появляющейся возможностью применения для этого современных технологий эстетической медицины.

Несмотря на значительные успехи в хирургической коррекции деформаций, связанных с одно- или двухсторонними расщелинами, ряд видов хирургических вмешательств нуждается в дальнейшем усовершенствовании [Egan T., Antoine G., 2008]. Это особенно актуально для больных с более сложными пороками челюстно-лицевой области, в частности, косыми и поперечными расщелинами, о методиках реконструкции при которых в современной литературе имеется незаслуженно мало информации. При этом результаты проводимых оперативных вмешательств в значительной мере зависят от особенностей репарации тканей. Грубое рубцевание резко снижает их функциональность, приводит к дисбалансу в работе мышц, препятствует в дальнейшем нормальной артикуляции, что особенно характерно для

верхней губы, которая к тому же приобретает неэстетичный вид [14,115, Набойченко Е.С., 2009].

По мере создания новых способов оперативных вмешательств, внесения в них дополнительных технических элементов становится всё более чётко определяемой роль особенностей рубцевания в достижении оптимальных исходов хирургического лечения больных на каждом этапе, являющемся базовой ступенью для последующей коррекции. Значительно возрастают интересы больных и к повышению эстетической составляющей реконструктивных операций с использованием малоинвазивных технологий, в частности, липофилинга и дермопигментации. При этом следует также отметить, что аутожировой трансплантат выполняет не только задачу объёмной коррекции. Содержащиеся в нём мезенхимальные стволовые клетки обладают определённым противорубцовым действием [46,47,123,130,140, 168]. Антифибротический эффект мезенхимальных стволовых клеток жировой ткани объясняется продукцией ИЛ-10, PGE2, HGF. За счет выброса ИЛ-10 уменьшается повреждающее воздействие воспаления на ткани и снижается продукция TGF-1 β [157, Чкадуа Т.З., Висаитова З.Ю., 93].

В основе воспаления, возникающего после любой операции, лежат объективные причины, среди которых огромное значение имеют ослабление иммунитета больного, специфика оперированных тканей, а также возможность инфицирования операционной раны [137]. Поздние послеоперационные осложнения в виде патологического рубцевания могут быть обусловлены, помимо этого, избыточным натяжением по ходу краёв бывшей кожной раны и последующего формирующегося рубца, особенностями иммунной системы организма, а также наследственной предрасположенностью к патологическому рубцеванию.

Важным фактором в развитии осложнений, приводящих к неудовлетворительному результату хирургического лечения, является состояние полости рта у детей с врожденными пороками развития челюстно-лицевой области (ВПРЧЛО) [111,112,114,144], что обуславливает необходимость внесения коррективов в план обследования, предоперационной подготовки,

послеоперационного ведения и дальнейшей профилактики воспалительных заболеваний челюстно-лицевой области.

Несмотря на постоянное совершенствование способов реконструктивных операций, применение медикаментозных и немедикаментозных технологий воздействия на течение ранозаживления, частота отдаленных недостаточно эффективных результатов хирургического лечения больных остается достаточно высокой [64,70, 74].

В связи с вышеизложенным, целью настоящего исследования явилось повышение функционально-эстетической эффективности медицинской реабилитации больных с различными видами врождённых расщелин лица. Для достижения указанной цели были поставлены следующие задачи:

Задачи исследования

1. Определить стоматологический статус пациентов с ВДЧЛО и выявить взаимосвязь между тяжестью заболеваний органов полости рта и видом врожденной патологии с целью оценки риска развития воспалительных заболеваний ЧЛО и ЛОР-органов.

2. Изучить особенности качественного и количественного состава факультативно-анаэробной микрофлоры слизистой оболочки рта, носа и глотки у детей с ВДЧЛО в до- и послеоперационный период в качестве показателя состояния микробиоценоза слизистых и косвенного показателя активности мукозального иммунитета.

3. Исследовать особенности локального и сывороточного цитокинового статуса у детей с ВДЧЛО после первичной и вторичной ринохейлопластики,

4. Исследовать свободно-радикальные показатели сыворотки крови пациентов после первичной и вторичной ринохейлопластики в качестве показателей активности воспалительной реакции в ответ на операционную травму на системном уровне.

5. Усовершенствовать способы реконструктивных операций по устранению деформаций средней зоны лица при врождённых расщелинах с использованием современных технологий эстетической медицины.

6. Разработать способ устранения мягкотканого дефекта при косой ротоглазничной расщелине лица.

В основу работы положены результаты комплексного лечения 172 больных с врождёнными расщелинами лица (93 мужского и 79 – женского пола, что составило 54% и 46% соответственно). Среди них - 128 детей в возрасте от 3 месяцев до 18 лет и 44 взрослых пациентов в возрасте от 19 до 38 лет. От всех больных и родителей детей получены разрешения на обработку персональных данных. Необходимые данные использованы нами в обобщённой форме. Распределение пациентов по клиническим диагнозам было следующим: 34 пациента с односторонними изолированными расщелинами верхней губы, 22 пациента с двусторонними изолированными расщелинами губы, 39 пациентов с односторонними расщелинами губы, нёба и альвеолярного отростка, 17 пациентов с двусторонними расщелинами губы, нёба и альвеолярного отростка, 16 пациентов с косыми и поперечными расщелинами лица, 44 пациента с послеоперационными деформациями (26 после односторонней и 18 – после двусторонней ринопейлопластики). 19 пациентов составили группу ретроспективных исследований.

68 пациентам проводилось определение стоматологического статуса с целью прогнозирования степени риска развития воспалительных заболеваний с использованием гигиенических индексов (индекс Кузьминой, Федорова-Володкиной, Green-Vermillion в зависимости от возраста ребенка), индекса распространенности кариеса КПУ и пародонтального индекса РМА.

Распространенность воспалительных заболеваний ЧЛО (периоститы челюсти, лимфадениты, синуситы) и ЛОР-органов (тонзиллофарингиты, отиты) у 92 детей оценивалась по результатам клинического обследования и дополнительных методов обследования (рентгенография придаточных пазух носа, УЗИ лимфатических узлов, отоскопия).

Обязательным этапом являлись санация и профессиональная гигиена полости рта с целью устранения очагов хронической инфекции и нормализации стоматологического статуса.

Клиническое обследование включало в себя осмотр, в медицинской карте отмечался местный статус (локализация, вид, характер расщелины, степень деформации, индекс расщелины – для пациентов перед первичным вмешательством, а также характер рубцевания, наличие патологического рубцевания, наличие рубцов на слизистой оболочке альвеолярных отростков, сужение носового хода, послеоперационная деформация – для пациентов перед вторичным вмешательством).

При расщелинах верхней губы и альвеолярного отростка отмечалось наличие аномалий прикрепления и расположения уздечки верхней губы, степень тяжести патологии, необходимость в хирургической коррекции.

Производилась оценка глубины преддверия полости рта, наличия показаний к вестибулопластике.

Лабораторное обследование включало в себя общий анализ крови, общий анализ мочи, коагулограмму, биохимический анализ крови, анализ крови на маркеры инфекций (гепатиты В и С, ВИЧ, сифилис).

По показаниям проводилась МСКТ или КЛКТ лицевого скелета.

Характер рубцевания в послеоперационном периоде отмечался на осмотрах больных в течение года: первые 3 месяца с интервалом в 4-5 недель, далее – раз в 2-3 месяца.

Как уже было отмечено, исход любой реконструктивной операции зависит от целого ряда объективных факторов: вида и тяжести патологии, особенностей техники хирургических вмешательств, предоперационной подготовки больных, а также тактики ведения послеоперационного периода, определяющих ближайший послеоперационный результат и специфику формирования рубцов, влияющих на окончательный функциональный и эстетический результат лечения.

С целью выяснения особенностей иммунологической защиты слизистых оболочек и характера ответа тканей на операционную травму в зависимости от характера вмешательства (первичная или вторичная коррекция) были изучены параметры свободно-радикальных процессов в крови и тканях пациентов, такие, как продукция свободных радикалов кислорода и азота фагоцитирующими

клетками, антиокислительная емкость плазмы. Обнаружено, что в активной фазе раневого процесса происходит мощный выброс радикалов лейкоцитами. Однако гиперпродукция свободных радикалов, выраженная более достоверно у пациентов после вторичной ринохейлопластики, неизбежно должна была привести к адаптационному повышению активности антиоксидантных ферментов и как результат - к увеличению общей антиоксидантной емкости плазмы крови. Действительно, в плазме крови в 1-е сутки была обнаружена повышенная по сравнению с нормой антиоксидантная емкость ($62,0 \pm 3,0$; $65,0 \pm 2,0$, %). Однако на 5-7-е сутки антиокислительная емкость плазмы в группе пациентов с вторичной ринохейлопластикой ниже уровня нормы, что свидетельствует о недостатке компенсаторного подъема антирадикальных ферментов.

Известно, что повышенные концентрации свободных радикалов кислорода и азота могут ингибировать раневое заживление вследствие регуляции активности коллагеназы. Фибробласты гипертрофических рубцов содержат коллагеназы, обладающие сниженной экспрессией, что приводит к уменьшению деградации коллагена и ремоделированию рубцовой ткани [Mantovani A., Dejana E., 2009]. Травма тканей при оперативном вмешательстве вызывает выброс цитокинов, простагландинов, в результате чего усиливается взаимодействие между лейкоцитами, тромбоцитами, клетками эндотелия и внеклеточным матриксом [127]. Окислительные процессы вовлечены в процессы очищения от некротизированных участков тканей, стимуляцию грануляции и эпителизации. Активация лейкоцитов приводит к выбросу свободных радикалов, что создает угрозу окислительного повреждения собственных тканей. В то же время резкое снижение радикалообразования может способствовать развитию инфицирования раневых поверхностей [Воробьева Н.В., 2013]. Взаимодействия между различными типами клеток обеспечивают стабильность тканей организма в норме и определяют исход патологических процессов. Исследование экспрессии цитокинов и факторов роста, задействованных в регуляции воспалительной реакции, их влияние на формирование внеклеточного матрикса и закрытие раневого дефекта составляют основу для понимания механизмов репарации [86]. Показано, что если в открытой

ране длительность фазы воспаления сохраняется более 21 суток, то имеется высокая вероятность гипертрофического рубцевания. Повышенное натяжение при ушивании раны, повреждая внутриклеточный цитоскелет фибробластов, приводит к возрастанию генной транскрипции трансформирующего фактора роста β , других цитокинов, и, таким образом, формируется чрезмерно развитый матрикс, способствующий образованию гипертрофического рубца.

Выявленный нами дисбаланс у пациентов после вторичной ринохейлопластики может иметь различные причины, в том числе - возрастные особенности реактивности клеток врожденного иммунитета, активность экспрессии генов цитокинов и другие, что требует дальнейшего изучения. Но уже на сегодняшний момент необходимо учитывать динамику развития дисбаланса и превентивно предотвращать его развитие с помощью препаратов антиоксидантов.

Многочисленные исследования подтверждают взаимосвязь особенностей состава микрофлоры слизистой оболочки при врожденных расщелинах ЧЛЮ с частотой встречаемости и тяжестью течения воспалительных заболеваний полости рта и пародонта. Обоснована также связь с распространенностью и интенсивностью кариеса и его осложнений.

Произведена оценка стоматологического статуса 68 детей с ВПРЧЛЮ с использованием гигиенических индексов, индекса распространенности кариеса и пародонтального индекса с целью прогнозирования степени риска развития послеоперационных осложнений воспалительного характера.

Для оценки уровня гигиены полости рта использованы наиболее актуальные для каждой возрастной группы гигиенические индексы (1 группа - индекс Кузьминой, 2 группа – индекс Федорова-Володкиной, 3 группа – индекс Green-Vermillion).

По результатам анализа средних значений гигиенических индексов по возрастным группам установлено, что уровень гигиены полости рта хуже, а количество зубных отложений выше в группах детей с расщелинами губы и нёба (0,65 (неудовл.); 2,31 (низкий); 1,88 (неудовл.)). Однако, в группах детей с изолированными расщелинами губы результат также выше по сравнению с контрольными группами (0,44 (неудовл.); 2,02 (неудовл.); 1,20 (удовл.)).

Распространенность кариеса составила 38,52% в группе с изолированными расщелинами губы и 45,58% в группе с расщелинами губы и нёба, что соответствует средней распространенности, однако в обеих группах достоверно выше, чем в контрольной группе.

Средние значения интенсивности кариеса КПУ составили 3,6 в группе с изолированными расщелинами губы и 4,1 в группе с расщелинами губы и нёба, что соответствует средней интенсивности кариеса, однако в обеих группах достоверно выше, чем в контрольной группе.

Средние значения пародонтального индекса РМА составили 29,45% в группе с изолированными расщелинами губы и 38,85% в группе с расщелинами губы и нёба, что соответствует легкой и средней степени выраженности воспалительного процесса, в обеих группах достоверно выше, чем в контрольной группе.

Распространенность воспалительных заболеваний ЧЛЮ и ЛОР-органов в обеих группах (54 ребенка с изолированными расщелинами губы и 38 детей с расщелинами губы и нёба) достоверно выше, чем у здоровых детей. В группе детей с расщелинами губы и нёба данный показатель достоверно выше, чем в группе детей с изолированными расщелинами губы.

При наличии oro-назального сообщения, обусловленного наличием неоперированной расщелины или остаточного дефекта нёба, смешанный состав микрофлоры негативно влияет не только на результат урано- или ураностафилопластики, но и на успешность дальнейших этапов хирургического лечения, в частности, альвеолопластики при расщелинах альвеолярного отростка верхней челюсти.

Для поиска возможных факторов риска развития осложнений был проведен микробиологический контроль состояния слизистой оболочки рта и назофарингеальной области у пациентов в дооперационном и послеоперационном периоде. В результате проведенного исследования нами установлено, что в дооперационном периоде уровень общей обсемененности слизистой оболочки рта и назофарингеальной области у пациентов с изолированными расщелинами губы достоверно выше показателя здоровых детей (10^3 - 10^4 б\мм²) ($p \leq 0,05$). Число детей

с ВДЧЛО, у которых до операции выявляются более высокие, чем в норме, количества представителей условно-патогенной микрофлоры и наличие патогенных бактерий, также существенно. Исследования показали, что среди штаммов условно-патогенных представителей наиболее часто выделялись клебсиеллы и кандиды, основным патогенным представителем микрофлоры слизистых оболочек рта, носа и зева был золотистый стафилококк, в единичных случаях были выделены изоляты α -гемолитического стрептококка (*Streptococcus pneumoniae*). Наличие сообщения между полостью рта и носа создает особые условия и является причиной наличия смешанного состава микрофлоры, способствует проявлению дисбиоза и является фактором риска воспалительных заболеваний.

После хирургического вмешательства количественные бактериологические показатели микрофлоры приходили в норму только в группе пациентов с расщелинами губы, а в группе с расщелинами губы и неба оставались достоверно выше ($p < 0,01$) по сравнению с группой здоровых. Оставался высоким процент бактерионосительства золотистого стафилококка и частота дисбиотического состояния слизистых оболочек пациентов с расщелиной губы и неба, что позволяет предположить наличие локального иммунодефицитного состояния, способного негативно повлиять на ранозаживление и дальнейшее развитие воспалительных заболеваний.

Наиболее выраженным противобактериальным действием обладает водный раствор хлоргексидина биглюконата, который мы использовали в процессе предоперационной обработки и в раннем послеоперационном периоде, однако раствор мирамистина в меньшем проценте случаев вызывает дисбиотические последствия при обработке слизистых оболочек и может быть рекомендован для более длительного применения.

При поиске наиболее щадящих антимикробных препаратов были протестированы бактериофаги (поливалентный комбинированный препарат Секстафаг и стафилококковый бактериофаг). Секстафаг лизировал штаммы золотистого стафилококка в 41,2% случаев, в то время как стафилококковый

бактериофаг оказался не эффективен. Длительно нарушенное состояние микрофлоры слизистой оболочки в предоперационном периоде может привести к провоспалительному состоянию тканей.

Полученные результаты проведенных исследований использованы нами в разработке тактики предоперационного обследования и послеоперационного лечения больных. Мы полагаем, что благодаря этому воспалительных осложнений в зонах хирургических вмешательств мы не наблюдали.

Таким образом, для прогнозирования развития патологического рубцевания после хейло- и хейлоринопластики у детей на основании предоперационного исследования венозной крови может быть использована оценка состояния различных показателей нарушений у конкретного пациента. Анализ изменений показателей на разных сроках в различных биологических материалах позволяет выявить основные факторы риска развития осложнений, скорректировать тактику ведения ребенка, определить этапность лечения, что в конечном счете позволяет повысить его функциональный и эстетический эффект.

Клиническая картина деформаций, связанных с одно- и двухсторонними расщелинами верхней губы, зависит не только от выраженности врождённых изменений тканей, но и от способов первичной операции устранения дефектов верхней губы, а в некоторых случаях - и деформаций концевого отдела носа. Для их систематизации мы используем классификацию В.А. Виссарионова (1988). Она подразумевает разделение клинических разновидностей деформаций верхней губы и носа с учётом выраженности изменений конфигурации составляющих структур на момент осмотра.

Основным клиническим проявлением деформаций, связанных с односторонней врожденной расщелиной верхней губы, является уплощение крыла и кончика на стороне дефекта с различной выраженностью рубцовых изменений губы после первичной хейло- или ринохейлопластики. Одним из примечательных проявлений деформации, особенно после первичной или реконструктивной ринохейлопластики, является рубцовое сужение преддверия полости носа, которое в сочетании с деформацией носовой перегородки может приводить к нарушению

носового дыхания, что является существенным негативным фактором. Поэтому мы дополнили представленную классификацию в разделе «Деформации кончика носа, крыльев» пунктом, в котором степень выраженности клинических проявлений оценивается как 3 степень, при которой наблюдается рубцовое сужение преддверия носа с нарушением носового дыхания.

Как показали наши наблюдения и данные литературы, более чем у 40% взрослых больных после первичной операции хейлопластики по поводу односторонней, двухсторонней несимметричной расщелины верхней губы и нёба, а также при сочетанных деформациях, связанных с косыми расщелинами лица, к достижению совершеннолетия наблюдаются деформации всего костно-хрящевого отдела носа. У большинства из них имеется искривление носовой перегородки, сочетающееся с нарушением носового дыхания. После реконструктивной ринохейлопластики при неблагоприятном рубцевании возможно также появление концентрического сужения ноздри. У 39 из 172 больных мы наблюдали выраженные рубцовые изменения со стороны преддверия полости рта, особенно после двухсторонней хейлопластики, что представляло трудности при проведении ортодонтического лечения и являлось абсолютным показанием к проведению реконструктивной операции.

Немаловажной является взаимосвязь между особенностями рубцевания и нормальным развитием мягкотканых структур полости рта. Укорочение уздечки верхней губы и мелкое преддверие полости рта, характерные для пациентов с расщелинами верхней губы и альвеолярного отростка, являются препятствием для ортодонтического лечения, играющего огромную роль в комплексной реабилитации пациентов. При наличии патологических рубцов ситуация в полости рта усугубляется, добавляя к дефициту тканей отсутствие мобильности мягких тканей полости рта.

Следует отметить, что среди разновидностей патологии больные с косыми и поперечными расщелинами занимают особое положение. Клинические проявления деформаций характеризуются чрезвычайным многообразием и могут локализоваться в области губ и щёк, носа и век в виде различных сочетаний макро-

и микропризнаков. Мы наблюдали 14 больных с клиническими симптомами, которые в совокупности соответствовали рото-глазничным формам №3 и №4 по классификации Р. Tessier. Редко наблюдаются скрытые формы косых или поперечных расщелин, которые визуальюно проявляются в виде тяжей с западением мягких тканей за счёт частичного поверхностного расхождения мышечных фрагментов. Таких больных в нашей практике встретилось только 2 [166].

При планировании хирургического лечения больных, которое редко бывает одноэтапным, необходимо учитывать важнейшее условие – стремление к достижению билатеральной функциональной симметрии, влияющей на интенсивность роста и развития лицевого скелета. При реконструктивной ринохейлопластике после устранения односторонней расщелины верхней губы мы использовали технику перемещения «скользящего» лоскута. Она предусматривает перемещение уплощенного крыла носа в положение симметрии с противоположной стороной и одномоментное восполнение возникающего дефекта выстилки преддверия полости носа участком рубцово-изменённой кожи верхней губы. Высокая эффективность применения этой технологии доказана длительными клиническими наблюдениями. Более того, принцип перемещения «скользящего» лоскута впоследствии использован при выполнении первичной ринохейлопластики у детей раннего возраста. В обоих случаях для пластики верхней губы использовали способ Милларда (1955) с формированием мышечной дубликатуры. Однако нельзя не отметить, что, чем проще технология проведения реконструктивной операции, тем может быть сложнее течение послеоперационного периода, требующего тщательного динамического наблюдения в первые 4-6 месяцев после хирургического вмешательства, когда рубцевание в зоне коррекции проходит более интенсивно.

При двухсторонних расщелинах верхней губы большую популярность также завоевал способ Милларда (1955), в задачу которого входит восстановление непрерывности верхней губы с максимальным достижением эстетического эффекта, располагая рубцы в проекции колонок филтума. Для последующего формирования мембранозной перегородки носа мы использовали технологию

перемещения «раздвоенного» лоскута. Однако, как при «скользящем», так и при «раздвоенном» лоскутах сшивание разобщенных фрагментов круговой мышцы рта происходит, как правило, с выраженным натяжением, что может рассматриваться как патогенетически неблагоприятный фактор, способствующий формированию патологических рубцов в отдаленные сроки наблюдений. Поэтому мы внесли дополнения в технику ринохейлопластики в виде иссечения серповидных участков кожи кнаружи от оснований крыльев носа. Именно благодаря этому после расширенной мобилизации латеральные фрагменты губы свободно соединяются без избыточного натяжения, обеспечивая ее правильную конфигурацию.

У больных с косыми рото-глазными расщелинами реконструкция подразумевает устранение комплекса деформаций зон орбиты, щеки и верхней губы. Описанный в литературе способ устранения такой патологии путём выкраивания и перемещения нескольких фигурных лоскутов не позволяет достичь оптимального эстетического результата. В связи с этим нами анатомически обоснован и использован в клинической практике «Способ устранения мягкотканого дефекта при косой рото-глазничной расщелине лица», в соответствии с которым проводится условное разделение зоны расщелины на 3 области, что позволяет при их автономности сформировать большие кожно-мышечные ротационные лоскуты и переместить мобилизованные ткани в правильное положение с минимально заметными рубцами и максимальным достижением билатеральной симметрии. На способ получено 2 патента.

Характерной особенностью поперечной расщелины лица является расщепление тканей в направлении кнаружи от угла рта в виде макростомы,ходя порой до ушной раковины. Причём после коррекции можно наблюдать подчас малозаметное разделение мягких тканей щеки на две части – выше и ниже линии расщепления. Поэтому для воссоздания анатомической целостности щеки проводили иссечение кожных рубцов с широкой мобилизацией и сшиванием мышечных фрагментов с образованием дубликатуры.

Для повышения эстетического результата лечения у 8 больных был использован липофилинг для коррекции объёмных деформаций, а 6 пациенткам произведена

дермопигментация в области красной каймы губ. Следует отметить, что указанные вмешательства, несмотря на их техническую простоту, оказывают выраженный положительный эстетический эффект и могут рассматриваться как завершающий этап в программе лечения больных с расщелинами лица. Его отдалённые результаты определялись не ранее, чем через 8 месяцев – 1 год после завершения последнего этапа независимо от возраста пациента. Учитывая многообразие клинических проявлений деформаций при различных видах расщелин, а также неоднозначность индивидуального восприятия эстетической привлекательности лица, мы не ставили задачу общепринятого определения эффективности технологии коррекции в зависимости от локализации дефекта. Основной задачей реконструктивной операции является достижение билатеральной симметрии лица при различных вариантах патологии, а функциональная эффективность лечения определяется преимущественно на основании восстановления функции носового дыхания. Однако у детей определить функциональный эффект ринохейлопластики довольно сложно, особенно при сочетании с деформацией носовой перегородки с нарушением дыхательной функции, поскольку вмешательство на носовой перегородке обычно в раннем возрасте не проводится из-за возможности последующего нарушения развития лицевого скелета. Аналогичные сложности встречаются и у больных после коррекции ротоглазничной или поперечной расщелины лица, когда динамика развития лицевого скелета трудно прогнозируема.

ВЫВОДЫ

1. Установлено, что у большинства пациентов с ВДЧЛО уровень гигиены полости рта был признан неудовлетворительным по сравнению с контрольными группами. Также установлен факт более высокой распространенностью заболеваний пародонта (29,45% в группе с изолированными расщелинами губы и 38,85% в группе с расщелинами губы и нёба), что является фактором риска развития воспалительных заболеваний челюстно-лицевой области и ЛОР-органов, причем в группах детей с расщелинами губы и нёба эти показатели выше, чем у детей с изолированными расщелинами губы.

2. У детей с ВДЧЛО в дооперационный период выявлено превосходящее норму количество условно-патогенных бактерий и повышенный уровень общей обсемененности слизистой оболочки рта, носа и глотки (10^3 - 10^4 б\мм²), ($p \leq 0,05$). В послеоперационном периоде количественные бактериологические показатели микрофлоры приходили в норму только в группе пациентов с расщелинами губы, а в группе с расщелинами губы и нёба оставались достоверно выше ($p < 0,01$) по сравнению с группой здоровых. Оставался высоким процент бактерионосительства золотистого стафилококка и частота дисбиотического состояния слизистой оболочки у пациентов.

3. При исследовании локальных концентраций ИЛ-1 β обнаружен повышенный уровень провоспалительного цитокина перед оперативным вмешательством и в ранний послеоперационный период, ($18,0 \pm 3 - 23,0 \pm 3$), ($p < 0,05$). Повышенные локальные концентрации ИЛ-1 β сохранялись в отдаленные послеоперационные сроки наблюдения вплоть до 3 месяцев после проведенного оперативного вмешательства, ($p < 0,01$). Уровень противовоспалительного цитокина ИЛ-10 в дооперационном и раннем послеоперационном периоде имеет обратные значения, т.е. снижен в дооперационном и раннем послеоперационном периоде ($5,0 \pm 3 - 8,5 \pm 2,5$), ($p < 0,01$), нормализуясь к 10-м суткам после оперативного вмешательства.

4. У пациентов с врожденными расщелинами челюстно-лицевой области обнаружено изменение свободно-радикального состава крови, более выраженное при вторичном оперативном вмешательстве ($62,0 \pm 3,0$ и $65,0 \pm 2,0$ %), ($p < 0,01$). Антиоксидантная активность плазмы крови в группе пациентов с вторичной ринохейлопластикой после раннего подъема на 1 сутки после операции на 5 сутки снижалась ниже нормальных значений ($47,0 \pm 5,0$ %), ($p < 0,01$), что свидетельствует о недостатке компенсаторного подъема антирадикальных защитных ферментов.

5. Установлено, что внедрение в клиническую практику элементов коррекции верхней губы при реконструктивных операциях, направленных на уменьшение натяжения по ходу кожных рубцов, позволяет оптимизировать процесс ранозаживления.

6. Разработан и внедрен «Способ устранения мягкотканого дефекта при косой ротоглазничной расщелине лица» (патент РФ №RU 2746885 С1, бюлл. №12; патент Евразийской патентной организации от 16.11.2022, №041634), применение которого в сочетании с технологиями эстетической медицины позволило значительно повысить эффективность реконструктивной операции.

ПРАКТИЧЕСКИЕ РЕКОМЕНДАЦИИ

1. С целью обеспечения благоприятных условий для последующего ортодонтического лечения и профилактики заболеваний пародонта у пациентов с врожденными расщелинами верхней губы и альвеолярного отростка при первичной операции рекомендовано одномоментное проведение френулопластики верхней губы и проведение вестибулопластики при наличии признаков мелкого преддверия полости рта.

2. С целью минимизации риска развития воспалительных осложнений в предоперационном периоде, помимо определения стоматологического статуса и проведения полноценной санации полости рта, местно использовать пробиотики для полости рта и глотки.

3. Для выявления факторов риска и минимизации возможных осложнений необходимы оценка содержания провоспалительных цитокинов в крови и раневом отделяемом, исследование хемилюминесценции цельной крови и/или лейкоцитарной фракции в интраоперационный и ранний послеоперационный периоды и исследование микрофлоры слизистой оболочки рта и назофарингеальной области.

4. В ходе предоперационной подготовки слизистой оболочки целесообразно использовать водный раствор хлоргексидина биглюконата, обладающий наиболее выраженным антимикробным эффектом. Для дальнейшей санации слизистой оболочки в ранние послеоперационные сроки у детей старше 12 лет следует предпочесть препараты комплексных бактериофагов, не влияющих на нормальную микрофлору тканей, но подавляющих рост условно-патогенной микрофлоры.

5. Прооперированным пациентам с выявленными повышенными прооксидантными параметрами крови и тканей для профилактики развития грубого рубцевания рекомендуется подключение в комплексную терапию антиоксидантных препаратов.

СПИСОК СОКРАЩЕНИЙ И УСЛОВНЫХ ОБОЗНАЧЕНИЙ

- АИА – антиинтерферонная активность
- АКА – антикомплементарная активность
- АЛА – антилизоцимная активность
- АФК – активные формы кислорода
- ВИЧ – вирус иммунодефицита человека
- ВПРЧЛО – врожденные пороки развития челюстно-лицевой области
- ВПЧЛО – врожденная патология челюстно-лицевой области
- ИЛ – интерлейкин
- КЛКТ – конусно-лучевая компьютерная томография
- МСКТ – мультиспиральная компьютерная томография
- ОАК – общий анализ крови
- ОАМ – общий анализ мочи
- пг/мл – пикограмм вещества в миллилитре жидкости (сыворотки)
- ПЦР – полимеразная цепная реакция
- РХП – ринохейлопластика
- СКФО – Северо-Кавказский федеральный округ
- ТФР – трансформирующий фактор роста
- ФНО – фактор некроза опухоли
- ХЛ – хемилюминисценция
- ЧЛО – челюстно-лицевая область
- ЭКГ – электрокардиограмма
- IL – интерлейкин
- HGF – фактор роста гепатоцитов
- PGE2 – простагландин E2
- PRF – фибрин, обогащенный тромбоцитами
- PRP – плазма, обогащенная тромбоцитами
- sIgA – секреторный иммуноглобулин А
- TGF – трансформирующий фактор роста

СПИСОК ЛИТЕРАТУРЫ

1. Абдурахманов, А.З. Комбинированные мероприятия и реабилитация больных с односторонней расщелиной губы и нёба до и после хирургического вмешательства / А.З. Абдурахманов, С.С. Субханов, М.А. Постников – Вестник медицинского института «РЕАВИЗ» - 2018, №3, с. 97-106.
2. Авезова, Г. С. Структура и уровень смертности детей вследствие врожденных аномалий в г. Ташкенте / Г. С. Авезова, М. А. Саитмуратов, З. У. Адылова. — Текст : непосредственный // Молодой ученый. — 2015. — № 19 (99). — С. 252-255.
3. Аветиков, Д.С. Гистотопографические особенности формирования келоидных рубцов головы и шеи у детей/ Д.С. Аветиков, С.А. Ставицкий, И.В. Яценко //Материалы 4-й Всероссийской научно—практической конференции «Врождённая наследственная патология головы, лица и шеи у детей: актуальные вопросы комплексного лечения». - М., МГСМУ, с.21-24.
4. Али-Заде, С.Г. Раннее хирургическое лечение ограниченных глубоких ожогов конечностей/ С.Г. Али-Заде, А.С. Василенко //Актуальные проблемы термической травмы: Материалы международной конференции. -СПб., 2002. с. 238.
5. Амирзоев, Ф.А. Хирургическое лечение детей с врождёнными расщелинами верхней губы и нёба. – Успехи современной науки. -2017, т.2, №5, с.92-94
6. Ананикян, Н.Л. Современные препараты в коррекции и профилактике изменений кожи//Журн. «Метаморфозы», 2015, №11, с. 62-65.
7. Андреева, О.В. Поэтапная реабилитация детей с врожденной расщелиной верхней губы и неба // Вестник ЧГУ. 2012. №3.
8. Андрющенко, С. В. Молекулярные механизмы взаимодействия бактерий с лизоцимом и их роль в микросимбиозе / С. В. Андрющенко, Н. Б. Перунова, О. В. Бухарин // Успехи современной биологии. – 2015. – Т. 135, № 5. – С. 453-463.
9. Анурова, А.Е. Клинико-микробиологические параллели стоматологического здоровья матери и ребенка с врожденной расщелиной губы и нёба: автореф. дис. ... канд. мед. наук / Анурова Анна Евгеньевна —Москва, 2010.—21 с.

10. Анурова, А.Е. Влияние микрофлоры полости рта матерей на формирование микробиоценоза полости рта у детей с врожденными расщелинами верхней губы и неба / А. Е. Анурова, Э. В. Величко, Т. Ф. Косырева // Трудный пациент. – 2017. – Т. 15, № 1-2. – С. 59-63.

11. Белоусов, А.Е. Заживление раны и оптимальный рубец/А.Е. Белоусов, П.Е. Куприн.-Москва : Пластическая, реконструктивная и эстетическая хирургия. – С.-П.: «Гиппократ», 1998.- 106с.- Текст : непосредственный.

12. Бернадский, Ю.И. Травматология и восстановительная хирургия черепно-челюстно-лицевой области./ Ю.И. Бернадский;- Москва: Медицинская литература, 1999.- 456 с.- Текст : непосредственный.

13. Бессонов, С.Н. Врожденные расщелины верхней губы, альвеолярного отростка и неба/ С.Н. Бессонов, Б.Н. Давыдов.- Ярославль; Рыбинск: Изд-во ОАО «Рыбинский Дом печати», 2010, с.375-416.

14. Блохина, С.И. Медико-социальная реабилитация больных с врождёнными расщелинами верхней губы и нёба в условиях специализированного центра: автореф. дис....доктора мед. наук./ Блохина Светлана Ивановна – Москва, 1992. – 49с.

15. Блохина, С. И. Система организации реабилитационной помощи детям с врожденной челюстно-лицевой патологии: эволюция, проблемы, перспективы / С. И. Блохина // Функционально-эстетическая реабилитация больных с врожденными расщелинами лица: Материалы Всероссийской конференции. – Нальчик, 2002. – С. 132.

16. Богородицкая, А.В. Тактика ведения детей с врожденной расщелиной верхней губы и нёба: междисциплинарная проблема/ А.В. Богородицкая, М.Е. Сарафанова, Е.Ю. Радциг // Педиатрия. Журнал им. Г. Н. Сперанского. 2015. №3.

17. Борисенко, Г.Н. Распространенность и структура воспалительных заболеваний околоносовых пазух у детей, по данным обращаемости за неотложной оториноларингологической помощью/ Г.Н. Борисенко//Российская ринология. 2018; 26(1): 15-17 с.

18. Брызгалов, А.И. Микробиологические особенности хирургической инфекции мягких тканей/ А.И. Брызгалов, З.Ф. Хараева, З.А. Камбачокова//Consilium medicum. Хирургия. -2018. -№1. -с.27-30.

19. Брызгалова, И.А. Микрофлора полости рта до и после уранопластики/ И.А. Брызгалова, В.Н. Царев, С.А. Ульянов // Электронный сборник научных трудов «Здоровье и образование в XXI веке. №11, 2010 (Т. 12). С. 544-545.

20. Бухарин, О.В. Персистентный потенциал условно-патогенных микроорганизмов/ О.В. Бухарин, А.В. Валышев, С.В. Черкасов //Эпидемиология и вакцинопрофилактика.-2005.- №4 .-С.43-48.

21. Бухарин, О. В. Адаптивные стратегии взаимодействия возбудителя и хозяина при инфекции / О. В. Бухарин // Вестник Российской академии наук. – 2018. – Т. 88, № 7. – С. 637-643.

22. Вакарина, А. А. Влияние бактериофагов на чувствительность условно патогенных бактерий к антибактериальным препаратам / А. А. Вакарина, Л. В. Катаева, Т. Ф. Степанова // Журнал микробиологии, эпидемиологии и иммунобиологии. – 2019. – № 2. – С. 3-7.

23. Василенко, Г.М. Морфоклинические параллели в лечении односторонних несращений верхней губы/ Г.М. Василенко, Г.П. Рузин //Материалы 4-й Всероссийской научно—практической конференции «Врождённая наследственная патология головы, лица и шеи у детей: актуальные вопросы комплексного лечения».- М., МГСМУ, 2012, с. 55-59.

24. Васильев, Ю.С. Липофиллинг губ как компонент комплексной эстетической коррекции лица / Ю. С. Васильев, С. А. Васильев, В. С. Васильев// Анналы пластической, реконструктивной и эстетической хирургии. – 2018. – № 4. – С. 66.

25. Винницкий, Л.И. Коррекция вторичной иммунологической недостаточности как способ профилактики гнойно-септических осложнений после операции с искусственным кровообращением/ Л.И. Винницкий, Е.В. Миронова, К.А. Бунятян // Анестезиология и реаниматология. – 2000. – № 5. – С. 46–49.

26. Виссарионов, В.А. Способ хейлоринопластики при односторонней расщелине верхней губы/ В.А. Виссарионов, И.А. Козин// А.с. 799735. Бюллетень изобретений.- 1981.- №4.

27. Виссарионов, В.А. – Реконструктивная хейлоринопластика в системе мероприятий по медицинской реабилитации больных с врождённой расщелиной верхней губы. - дисс. ... доктора мед. наук/ Виссарионов Владимир Алексеевич .-Москва.- 1989.-308с.

28. Виссарионов, В.А. Обоснование перспективы ранних операций при расщелинах лица с позиции психолога/ В.А. Виссарионов, Е.М. Шафирова// Сб. трудов «Актуальные вопросы пластической, эстетической хирургии и дерматокосметологии. М., 2001, с.13-15. 86.

29. Виссарионов, В.А. Алгоритм лечения больных с деформациями и дефектами верхней губы и концевого отдела носа после одно- и двусторонней хейлопластики/ В.А. Виссарионов, И.А. Карякина, Е.И. Карпова //Материалы V Международного конгресса по пластической хирургии и онкологии. Новосибирск, 2002, с. 16-17.

30. Виссарионов, В.А. Комплексный подход в лечении больных с односторонней расщелиной верхней губы и нёба/ В.А. Виссарионов, И.А. Карякина, Э.П. Мохова //Сб. трудов «Актуальные вопросы пластической, эстетической хирургии и дерматокосметологии. М., 2004, с.142-147.

31. Виссарионов, В.А. Особенности самовосприятия и самооценки у подростков с врождённой расщелиной верхней губы и нёба до и после проведения реконструктивной операции/ В.А. Виссарионов, Е.М. Шафирова //Актуальные проблемы клинической психологии в современном здравоохранении. – Екатеринбург, 2004, с. 138-144.

32. Виссарионов, В.А. Устранение деформаций верхней губы и носа после хейлопластики/ В.А. Виссарионов, М.Ш. Мустафаев // – Нальчик, 2013, 154с.

33. Виссарионов, В. А. К вопросу о клинико-анатомическом обосновании эстетической блефаропластики / В. А. Виссарионов, И. А. Карякина, М. Ш. Мустафаев // Метаморфозы. – 2020. – № 32. – С. 12-15.

34. Владимиров, Ю.А. Источники и мишени свободных радикалов в крови человека : Монография / Под редакцией Ю.А. Владимирова. – Москва : ООО "МАКС Пресс", 2017. – 304 с.

35. Влияние микрофлоры полости рта матерей на формирование микробиоценоза полости рта у детей с врожденными расщелинами верхней губы и неба / А. Е. Анурова, Э. В. Величко, Т. Ф. Косырева, Н. В. Стуров // Трудный пациент. – 2017. – Т. 15, № 1-2. – С. 59-63.

36. Гвак, Г.В. Хирургический стресс и естественные стресс-лимитирующие системы организма у детей: автореф. дис. ... доктора. мед. наук. – Москва, 2005. – 46 с.

37. Гендугова, О. М. Патогенетическое обоснование комплексной терапии больных с гнойно-воспалительными заболеваниями челюстно-лицевой области : диссертация ... кандидата медицинских наук : 14.01.17– Нальчик, 2011. – 127 с.

38. Гончаков, Г. В. Хирургическое лечение детей с врожденными двусторонними расщелинами верхней губы / Г. В. Гончаков, С. Г. Гончакова // Кремлевская медицина. Клинический вестник. – 2015. – № 3. – С. 81-85.

39. Гостев, В.В. Полиморфизм генов, участвующих в сборке клеточной стенки у метициллинорезистентных *Staphylococcus aureus* со сниженной чувствительностью к ванкомицину / В. В. Гостев, О. С. Калиногорская, С. М. Юдин// Антибиотики и химиотерапия. – 2018. – Т. 63, № 7-8. – С. 11-16.

40. Гричанюк, Д. А. Хирургическое лечение врожденной расщелины верхней губы у детей / Д. А. Гричанюк, С. В. Чуйкин, Н. А. Давлетшин // Проблемы стоматологии. – 2018. – Т. 14, № 1. – С. 99-105.

41. Гришина, Т.И. Клиническое значение нарушения иммунитета при хирургических вмешательствах / Т.И. Гришина // Андрология и генитальная хирургия. – 2000. – № 4. – С. 1–14.

42. Гуллер, А. Е. Рубцы кожи человека: диагностика, основанная на морфологических данных / А. Е. Гуллер, А. Б. Шехтер // Экспериментальная и клиническая дерматокосметология. – 2005. – № 6. – С. 11-16.

43. Гусаров, В.Г. Изменение этиологической структуры и клинических исходов бактериемий у хирургических больных как результат мониторинга и управления антибиотикорезистентностью в многопрофильном стационаре / В. Г. Гусаров, О. Э. Карпов, М. В. Дементенко // Медицинский вестник Юга России. – 2017. – Т. 8, № 1. – С. 51-59.

44. Давыдов, Б.Н. Хирургическое лечение врожденных и остаточных деформаций носа у пациентов с расщелинами верхней губы и нёба/ Б.Н. Давыдов, С.Н. Бессонов // Сборник материалов Научно-практической конференции челюстно-лицевых хирургов и стоматологов, посвященная 100-летию со дня рождения доктора медицинских наук, профессора В.Ф.Рудько «Актуальные вопросы хирургической стоматологии и челюстно-лицевой хирургии», Москва, 2019, с. 67-72.

45. Демьянов, А.В. Диагностическая ценность исследования уровней цитокинов в клинической практике / А.В. Демьянов, А.Ю. Котов, А.С. Симбирцев // Цитокины и воспаление. – 2003. – Т. 2, № 3. – С. 20–35.

46. Дзампаева, И. Р. - Обоснование применения структурного липофилинга при лечении пациентов с врожденными и приобретенными дефектами и деформациями челюстно-лицевой области.- автореф. Дис. ... канд. мед. наук. - Москва, 2017. 18с.

47. Дзампаева, И.Р. Липофилинг как один из методов лечения пациентов с врожденными и приобретенными дефектами и деформациями челюстно-лицевой области/ И.Р. Дзампаева, И.А. Клипа, Н.В. Ильина //Сборник материалов Научно-практической конференции челюстно-лицевых хирургов и стоматологов, посвященная 100-летию со дня рождения доктора медицинских наук, профессора В.Ф.Рудько «Актуальные вопросы хирургической стоматологии и челюстно-лицевой хирургии», Москва, 2019, с.72-

48. Дурново, Е. А. Создание цифрового шаблона как этап реализации персонифицированного подхода в реконструктивной хирургии альвеолярного гребня челюстей / Е. А. Дурново, А. И. Корсакова, Н. Е. Хомутишникова // Медицинский альманах. – 2022. – № 2(71). – С. 55-62.

49. Дурново, Е. А. Современный взгляд на проблему устранения ороантральных сообщений: обзор литературы / Е. А. Дурново, А. О. Федоричев, Н. Е. Хомутичкина // Стоматология. – 2019. – Т. 98, № 2. – С. 76-80.

50. Дышекова, Ф. Х. Антибактериальная активность поливалентных бактериофагов в составе гидрогелей / Ф. Х. Дышекова // Актуальные вопросы медицины : материалы 52-й научно-практической конференции студентов, аспирантов и молодых ученых, посвященной 90-летию КБГУ, НАЛЬЧИК, 25 мая 2022 года. – НАЛЬЧИК: ИКЦ «ЭКСПЕРТ», 2022. – С. 53-56.

51. Жукова, О.В. Фракционный фототермолиз в коррекции рубцов кожи. – автореф. дис. ...канд. мед. наук/Жукова Ольга Валентиновна - Москва, 2009, 21с.

52. Зангиева, О.Т. Ортодонтическо-хирургическое лечение детей с двусторонней расщелиной губы и нёба. - дисс. ... канд. мед. наук; 14.01.14/Зангиева, Ольга Таймуразовна.- Москва, 2019.- 133 с.

53. Зеленский, В.А. Восстановительное лечение и медико-психологическая реабилитация детей с врожденной расщелиной лица. –автореф. дис. ... доктора мед. наук.14.00.51/Зеленский Владимир Александрович.- Пятигорск, 2005.- 24с.

54. Иванова, М.Д. Деформация носа у взрослых пациентов с односторонней расщелиной губы и неба: эстетическая и функциональная реабилитация.- автореф. дис. ...канд. мед. наук.14.01.14/Иванова Мария Дмитриевна - Москва, 2016. - 25 с.

55. Иванов, А.Л. Формирование носовых ходов с использованием эндоназальных активаторов после первичной хейлоринопластики у пациентов с односторонней расщелиной верхней губы и нёба/ А.Л. Иванов, Д.Ю. Анашкина, В.А. Горбонос // Сборник материалов Научно-практической конференции челюстно-лицевых хирургов и стоматологов, посвященная 100-летию со дня рождения доктора медицинских наук, профессора В.Ф. Рудько «Актуальные вопросы хирургической стоматологии и челюстно-лицевой хирургии», Москва, 2019, с. 95-97.

56. Казанова, А. М. Проведение терапевтического лекарственного мониторинга меропенема среди недоношенных новорожденных / А. М. Казанова, М. А. Ивжиц,

С. К. Зырянов // Акушерство и гинекология. Новости. Мнения. Обучение. – 2020. – Т. 8, № 1(27). – С. 89-90.

57. Калинина, А.И. Ортодонтическая коррекция речевых нарушений у детей после хейлоуранопластики. -дис.канд. мед. наук.14.01.14/ Калинина Анна Игоревна.Москва, 2019, 112с.

58. Карапетян, Г.Э. Лечение гипертрофических и келоидных рубцов/ Г.Э. Карапетян, Р.А. Пахомова, Л.В. Кочетова // Фундаментальные исследования. 2013. №3. С.70–73.

59. Касимовская, Н.А. Определение эффективности антибактериальной терапии путём проведения терапевтического лекарственного мониторинга/ Н.А. Касимовская, Е.А. Шатова // Антибиотики и химиотерапия. 2020. №3-4. с.142-145.

60. Кафтырева, Л.А. Принципы организации мониторинга устойчивости ведущих возбудителей инфекций, связанных с оказанием медицинской помощи, к антимикробным препаратам в лечебно-профилактических медицинских организациях здравоохранения/ Л.А. Кафтырева, Л.П. Зуева, Е.Н. Колосовская //Федеральные клинические рекомендации. - 2014. -36с.

61. Козин, И.А. Эстетическая хирургия врожденных расщелин лица / И. А. Козин. - Москва : Мартис, 1996. - 563,[1] с. : ил.; 29 см.

62. Козлов, Р.С. Определение чувствительности микроорганизмов к антимикробным препаратам/ Р.С. Козлов, М.В. Сухорукова, М.В. Эйдельштейн, //Клинические рекомендации.-2015.-152с.

63. Коркина, Л.Г. Особенности воспалительной реакции при пластических операциях на лице/ Л.Г. Коркина, Е.А. Мирошникова, Е.В. Михальчик, //Эстетическая медицина.-2006.-Т.5,№2.-С.136-140

64. Косырева, Т. М. Опыт лечения и диспансеризации больных с гемангиомами лица в Самарской области / Т. М. Косырева, Л. Н. Сидорова // Dental Forum. – 2011. – № 5. – С. 53-54.

65. Крамарев, С.А. Бактоблис® (Streptococcus salivarius K12) - инновационная терапия и профилактика острых респираторных инфекций и их осложнений/ С.А. Крамарев, В.В. Евтушенко // АИ. 2020. №1.

66. Круглова, Л.С. К вопросу коррекции гипертрофических и келоидных рубцовых деформаций/Л.С. Круглова, А.Г. Стенько, А.А. Шматова// Клиническая дерматология и венерология. 2012; 10(6): 46-54.

67. Кузнецова, Т. Б. Клинико-статистический анализ гнойно-воспалительной патологии уха у детей в возрастном аспекте / Т. Б. Кузнецова, Н. Е. Кузнецова, М. Н. Пономарева // Международный научно-исследовательский журнал. – 2021. – № 8-2(110). – С. 113-117.

68. Кузьмина, Э.М. Профилактика стоматологических заболеваний. Учебное пособие. «Тонга-Принт», 2001, 216 с.

69. Кулаков, О. Б. Замещение дефектов альвеолярного отростка и зубных рядов у пациентов с врожденной патологией челюстно-лицевой области / О. Б. Кулаков, Н. Н. Мальгинов, М. А. Першина // Российский стоматологический журнал. – 2013. – № 2. – С. 21-23.

70. Куличкова, В.Н. Комплексная реабилитация больных с врождённой расщелиной верхней губы и нёба с учётом их возраста и видов восстановительного лечения. - Автореф. Дис. ... канд. мед. наук, Екатеринбург, 1999, 20с.

71. Лавриков, В.Г. Функциональная характеристика верхней губы после пластики врожденных односторонних расщелин. – Автореф. дисс. ...канд. мед. наук. - Калинин - 1975. - 19 с.

72. Леонов, А.Г. Первичная хейлоринопластика при односторонней расщелине верхней губы. – Автореф. дис. ...канд. мед. наук. Екатеринбург, 1996, 122с.

73. Лорие, Я.В. Изменение окраски кожи методом дермопигментации в челюстно-лицевой и пластической хирургии. – Автореф. дис. ...канд. мед. наук. Москва, 2002, 23с.

74. Малимон, Т.В. Коррекция носа при врождённых расщелинах верхней губы/ Т.В. Малимон, А.П. Щеглова, Г.М. Малинникова// Материалы 4-й Всероссийской научно—практической конференции «Врождённая наследственная патология

головы, лица и шеи у детей: актуальные вопросы комплексного лечения».- М., МГСМУ, 2012, с. 170-171.

75. Малышева, А. В. Изменение концентрации интерлейкинов в крови у детей при хирургическом лечении одонтогенных кист в условиях активации стресс-лимитирующих систем организма / А. В. Малышева, В. Д. Молоков, А. В. Виноградова // Бюллетень Восточно-Сибирского научного центра Сибирского отделения Российской академии медицинских наук. – 2006. – № 5(51). – С. 128-131.

76. Мирсаева, Ф. З. Чувствительность пародонтопатогенной микрофлоры и грибов рода *Candida* к двухкомпонентному пробиотику / Ф. З. Мирсаева, Т. В. Ханов, Т. Н. Кузнецова // Пародонтология. – 2019. – Т. 24, № 4. – С. 323-327.

77. Митропанова, М.Н. Микробный пейзаж полости рта у детей с несращением нёба, находящихся на восстановительном лечении/ М.Н. Митропанова, С.А. Бабичев, М.С. Знейбат // Международный журнал прикладных и фундаментальных исследований. – 2014. – № 2. – С. 118-123.

78. Мустафаева, С.М. Разработка метода прогнозирования и профилактики рубцовых осложнений после реконструктивных операций у детей с врожденными пороками развития челюстно-лицевой области/ С.М. Мустафаева, З.Ф. Хараева, М.Ш. Мустафаев//Материалы VI Всероссийской конференции студентов, аспирантов и молодых ученых «Перспективные инновационные проекты молодых ученых». Нальчик, 2016.

79. Мустафаева, С. М. Особенности хирургической коррекции мягкотканых дефектов при косой расщелине лица / С. М. Мустафаева, В. А. Виссарионов, М. Ш. Мустафаев // Российский стоматологический журнал. – 2020. – Т. 24, № 3. – С. 176-179.

80. Особенности иммунологических показателей ротовой жидкости у детей с врожденной расщелиной неба и дефектом после уранопластики / С. В. Чуйкин, Н. А. Давлетшин, К. С. Мочалов [и др.] // Стоматология детского возраста и профилактика. – 2022. – Т. 22, № 2(82). – С. 82-90.

81. Попова, Л.П. Фенотипическая и генетическая характеристика *Staphylococcus aureus*, выделенных от бактерионосителей разных типов/ Л.П. Попова, Т.М. Уткина, О.Л. Карташова //Вестник ОГУ.-2014.-№13(174).-с.81-86.

82. Пшениснов, К. П. Курс пластической хирургии: Руководство для врачей. В 2 т. / под ред. К. П. Пшениснова. Ярославль: Рыбинский дом печати, 2010. - т. 1: Общие вопросы. Кожа и ее поражения. Голова и шея. – С. 628.

83. Рогова, Л.Н. Матриксные протеиназы, их физиологическая и патологическая роль/ Л.Н. Рогова, Н.В. Шестернина//Вестник новых медицинских технологий. – 2011 №2.-с. 86-88.

84. Рогова, Л.Н. Иммунологическая и микробиологическая характеристика слизистой полости рта у детей с врожденной расщелиной верхней губы и нёба/ Л.Н. Рогова, И.В. Фоменко, А.Н. Тимошенко //Волгоградский научно-медицинский журнал- 2016. №3.-с.19-22.

85. Рогожина, Ю.С. Хирургическая тактика устранения сложных вариантов врожденной расщелины неба/ Ю.С. Рогожина, С.И. Блохина, Е.С. Бимбас // Проблемы стоматологии. - 2020. -Т.16, № 1. -С.121-126.

86. Рубальский, О.В. Рекомбинантные цитокины и их влияние на инфекционный процесс : автореф. дис. ... докт. мед. наук: 14.00.11/ Рубальский Олег васьильевич; Военно-медицинская академия имени С.М. Кирова.-Москва, 2000.– 36 с.

87. Сенчихина, О.А. Клинико-диагностическое обоснование применения аутотрансплантации жировой ткани у пациентов с контурными деформациями челюстно-лицевой области: автореф. дис. ... канд. мед. наук.14.01.14/ Сенчихина Оксана Алексеевна; ФГБУ «ЦНИИС и ЧЛХ» Минздрава России Москва, 2017.- 21с.

88. Сенчихина, О.А. Клинико-морфологическое обоснование применения липофилинга в ЧЛО/ О.А. Сенчихина, С.В. Грищенко, А.Г. Надточий // Эстетическая медицина. - 2017. - №3. - С. 311-319.

89. Сергеева, Ю.А. Липофилинг. Современные возможности и перспективы коррекции кожных рубцов/ Ю.А. Сергеева, А.Х. Каде, С.Б. Богданов //Иновационная медицина Кубани. 2019;(3):62-67.

90. Симбирцев, А.С. Цитокины: классификация и биологические функции / А.С. Симбирцев // Цитокины и воспаление. – 2004. Т3, №2.-С.16-23.
91. Старикова, Н. В. Пренатальная диагностика расщелины неба по структурным особенностям и функции языка / Н. В. Старикова, А. Г. Надточий, М. И. Агеева // Стоматология. – 2013. – Т. 92, № 1. – С. 70-75.
92. Стецюк, О.У. Новый пробиотический штамм *Streptococcus salivarius* K12 в клинической практике /О. У. Стецюк // Клиническая микробиология и антимикробная химиотерапия. – 2019. – Т. 21, № 2. – С. 92-99.
93. Струкова, О.О. Хирургическая реабилитация пациентов с рубцовыми деформациями и дефектами мягких тканей челюстно-лицевой области при помощи комбинированных методов липофилинга: автореф. дис. ... докт. мед. наук: 14.01.14/ Струкова Ольга Олеговна; ЦНИИС и ЧЛХ.- Москва, 2019.- 21с.
94. Таалайбеков, Н. Т. Статистика рождаемости детей с врожденными пороками развития и использование современных технологий в реабилитации / Н. Т. Таалайбеков, А. М. Ешиев // Молодой ученый. – 2016. – № 3(107). – С. 310-312.
95. Топольницкий, О.З. Разработка алгоритма диагностики и профилактики врожденной расщелины губы и нёба в республике Башкортостан с учётом воздействия неблагоприятных факторов окружающей среды/ О.З. Топольницкий, О.С. Чуйкин, А.Г. Билак //Сборник материалов научно-практической конференции стоматологов. - 2014, с.67-69.
96. Туровский, А. Б. Особенности диагностики и лечения хронического тонзиллита в современных условиях/ А. Б. Туровский// Постдипломное образование в отоларингологии. Выпуск №4, 2018, 2-16 с.
97. Федоров, Д.Н. Межклеточные и клеточно-матриксные взаимодействия при репарации длительно незаживающих ран : автореф. кандидата медицинских наук : 14.00.15 / Федоров Дмитрий Николаевич; Моск. мед. акад. им. И. М. Сеченова.- Москва, 2002.- 22с.

98. Федосов, С.И. Аутотрансплантация жировой ткани в реконструктивной и пластической хирургии/ С.И. Федосов// Научно-практический журнал "Вопросы онкологии", 2015. № 3., 54-57.

99. Фоменко, И.В. Анализ причин развития одонтогенного периостита челюстных костей у детей / И. В. Фоменко, А. Л. Касаткина, В. И. Шишкина // Волгоградский научно-медицинский журнал. – 2016. – № 1(49). – С. 54-55.

100. Фоминых, С.Г. Интервальный прогноз величины долей доминирующих раневых патогенов в этиологической структуре раневых инфекций и оценка потенциальной эффективности антимикробных препаратов / С. Г. Фоминых, А. И. Данилов, В. Н. Гонношенко // Антибиотики и химиотерапия. – 2019. – Т. 64, № 7-8. – С. 24-30.

101. Фришберг, И.А. Проблемы рубца после эстетических операций/ И.А. Фришберг// В кн.: Эстетическая хирургия лица. – 2005, с. 32-54.

102. Халецкая, В. Н. Состояние твердых тканей зубов и пародонта у детей с расщелиной мягкого и твердого неба в раннем сменном прикусе / В. Н. Халецкая, И. В. Ковач // Вестник стоматологии. – 2016. – № 4(97). – С. 38-42.

103. Хараева, З.Ф. Свободно-радикальный статус фагоцитов больных стафилококковой инфекцией: регуляция иммуноцитокинами и антиоксидантами автореф. кандидата медицинских наук : 14.00.36 / Хараева Заира Феликсовна; Моск. мед. акад. им. И. М. Сеченова.-Нальчик.-2012.-24с.

104. Хараева, З. Ф. Регуляторные свойства иммуноцитокинов. Топическая цитокиноterapia при гнойно-воспалительных и травматических заболеваниях челюстно-лицевой области / З. Ф. Хараева, М. Ш. Мустафаев. – Нальчик : Кабардино-Балкарский государственный университет им. Х.М. Бербекова, 2015. – 158 с.

105. Хараева, З.Ф. Оценка особенности медиаторной регуляции процессов воспаления у детей с врожденными дефектами челюстно-лицевой области / З. Ф. Хараева, В. А. Виссарионов, С. М. Мустафаева // Российский стоматологический журнал. – 2020. – Т. 24, № 1. – С. 28-31.

106. Хирургическое лечение врожденной расщелины верхней губы у детей / Д. А. Гричанюк, С. В. Чуйкин, Н. А. Давлетшин, Н. В. Макушева // Проблемы стоматологии. – 2018. – Т. 14, № 1. – С. 99-105.

107. Царёв, В.Н. Экспериментальное исследование антимикробной и антибиопленочной активности комбинации ципрофлоксацина и тинидазола *in vitro* / В. Н. Царев, Р. В. Ушаков, Е. В. Ипполитов// Пародонтология. – 2019. – Т. 24, № 4. – С. 285-292.

108. Чкадуа, Т.З. Комплексное лечение вторичных деформаций носа после устранения односторонних расщелин губы и неба/ Т.З. Чкадуа, Л.А. Брусова, Л.В. Агеева // Сборн. тезисов XXII Российского национального конгресса «Человек и лекарство». – М., 2015, с. 13-15.

109. Чкадуа, Т.З. Липофилинг - аутотрансплантация жировой ткани - необходимый этап в реабилитации пациентов с дефектами и деформациями челюстно-лицевой области у детей/ Т.З. Чкадуа, З.Ю. Висайтова, О.О. Струкова //«Российский вестник перинатологии и педиатрии». 2016, Том 61, №4, с. 158.

110. Чкадуа, Т.З. Реабилитация детей с рубцовыми деформациями челюстно-лицевой области при помощи комбинированных методов липофилинга/ Т.З. Чкадуа, З.Ю. Висайтова, О.О. Струкова // Стоматология 2017, Т.96, №3, с.73

111. Чкадуа, Т. З. Возможности применения комбинированных методов липофилинга при лечении пациентов с гемиатрофией мягких тканей лица / Т. З. Чкадуа, З. Ю. Висайтова, О. О. Струкова // Стоматология. – 2019. – Т. 98, № 3. – С. 35-41.

112. Чуйкин, С. В. Стоматологическая и соматическая заболеваемость у детей с врожденной патологией челюстно-лицевой области, проживающих в Республике Башкортостан : Научное издание / С. В. Чуйкин, Ю. В. Андрианова, С. В. Аверьянов. – Уфа : Башкирский государственный медицинский университет, 2006. – 167 с.

113. Чуйкин, С. В. Оценка гигиенических знаний, практических умений и пародонтального статуса полости рта у детей / С. В. Чуйкин, К. Н. Кучук, А. А.

Салихов // Актуальные вопросы стоматологии : сборник научных трудов XI Приволжского стоматологического форума, Уфа, 28–29 октября 2021 года. – Уфа: Башкирский государственный медицинский университет, 2021. – С. 247-251.

114. Чуйкин, С.В. Исследование пародонтопатогенной микрофлоры методом полимеразной цепной реакции у детей с врожденной расщелиной неба и дефектом после уранопластики / С. В. Чуйкин, А. Р. Мавзютов, О. С. Чуйкин // Стоматология детского возраста и профилактика. – 2022. – Т. 22, № 1(81). – С. 19-28.

115. Шафирова, Е.М. Изменение самосознания у подростков с врождённой расщелиной верхней губы и нёба после проведения реконструктивной операции. - дис. ...канд. психолог. наук. Москва, 2004.- 144с.

116. Шевченко, А.В. Функциональный полиморфизм генов семейства VEGF/ А.В. Шевченко, В.И. Коненков //Цитокины и воспаление. -2012, №4, с. 34-38.

117. Шехтер, А. Б. Морфологическая характеристика рубцовых тканей и новая клинико-морфологическая классификация рубцов кожи человека / А. Б. Шехтер, А. Е. Гуллер // Архив патологии. – 2008. – Т. 70, № 1. – С. 6-13.

118. Шичкин, В.П. Патогенетическое значение цитокинов и перспективы цитокиновой/антицитокиновой терапии / В.П. Шичкин// Иммунология, 1998. № 2. С. 9-13.

119. Adeyemo, W.L.Prevalence and bacteriology of bacteremia associated with cleft lip and palate surgery / WL Adeyemo, MO Adeyemi, FT Ogunsola // J Craniofac Surg. 2013 Jul;24(4):1126-31.

120. Al-Omari I. Methods of assessment of cleft-related facial deformity: a review/ Al-Omari I., D.T. Millett, A.F. Ayoub //Cleft Palate Craniofac J. 2005 Mar; 42(2): 145-56. doi: 10.1597/02-149.1. PMID: 15748105.

121. Al-Rudainy D. Assessment of regional asymmetry of the face before and after surgical correction of unilateral cleft lip/ D. Al-Rudainy, X. Ju, Stanton S// J Cran Maxillo-Fac Surg 46: 974-978, 2018.

122. Bagante, I. Cleft-related nose deformation evaluation and measurement methods. Literature review/ I. Bagante, I. Akota // *Stomatologija*. 2015; 17(3):75-83. PMID: 26879399.
123. Banyard ,D.A. Phenotypic Analysis of Stromal Vascular Fraction after Mechanical Shear Reveals Stress-Induced Progenitor Populations/ D.A. Banyard, C.N. Sarantopoulos, A.A. Borovikova // *Plastic and Reconstructive Surgery*. 2016; 138 (2): 237e-247e.
124. Bell, A. Three-dimensional assessment of facial appearance following surgical repair of unilateral cleft lip and palate/ A. Bell, R.L. Tsz-Wai, D. Brown// *Cleft Palat Craniofac J* 51(4): 462-471, 2014.
125. Bernheim, N. Embryology and epidemiology of cleft lip and palate/ N. Bernheim, M. Georges, C. Malevez // *B-ENT*. 2006; 2 (Suppl 4): 11–9.
126. Calzolari, E. Associated anomalies in multi-malformed infants with cleft lip and palate: an epidemiologic study of nearly 6 million births in 23 EUROCAT registries/ E. Calzolari, A. Pierini, G. Astolfi // *Am J Med Genet A*. 2007 Mar 15;143(6):528–37.
127. Chang, S.H. IL-17E: regulation, signaling, function in inflammation/ S.H. Chang, C. Dong // *Cytokines*.-2009.-Vol.46, №1.-P.7-11.
128. Cocco, JF. Characterization of the nasal, sublingual, and oropharyngeal mucosa microbiota in cleft lip and palate individuals before and after surgical repair/ JF Cocco, JW Antonetti, JL Burns // *Cleft Palate Craniofac J*. 2010 Mar;47(2):151-5.
129. Coleman SR, Ricardo FM. Fat injection: from filling to regeneration. — St. Louis: QMP, 2009. — 800.
130. Conde-Green, A.Fat grafting and adipose-derived regenerative cells in burn wound healing and scarring: a systematic review of the literature/ A. Conde-Green, A.A. Marano, E.S. Lee// *Plastic and reconstructive surgery*. 2016; 137(1): 302-312.
131. Desmedt, D.J. Nasolabial symmetry and esthetics in cleft lip and palate: analysis of 3D facial images/ D.J. Desmedt, T.J. Maal, M.A. Kuijpers // *Clin Oral Investig* 19 (8) 1833-1842, 2015.

132. Desmonliere, A. Apoptosis mediates the decrease in cellularity during the transition between granulation tissue and scar/ A. Desmonliere, M. Redard, J Darby // *Am. J. Pathol.* — 2005 Jan.,146 (1), 56-66.
133. Farronato, G. How various surgical protocols of the unilateral cleft lip and palate influence the facial growth and possible orthodontic problems? Which is the best timing of lip, palate and alveolus repair? Literature review/ G. Farronato, L. Kairyte, L. Giannini// *Stomatologija* 16: 53-60, 2014.
134. Fernández-Canigia, L. Detection and genetic characterization of β -lactamases in *Prevotella intermedia* and *Prevotella nigrescens* isolated from oral cavity infections and peritonsillar abscesses/ L Fernández-Canigia, D Cejas, G Gutkind//*Anaerobe*. 2015
135. Gkantidis, N. Aesthetic outcome of cleft lip and palate treatment. Perceptions of patients, families, and health professionals compared to the general public/ N. Gkantidis, D.A. Papamanou, P. Christou // *J Cranio Maxillofac Surg* 41: e105-e110, 2013.
136. Hammer, Y. Duration of postoperative immunosuppression assessed by repeated delayed type hyper sensitivity skin tests/ Y. Hammer, Nielsen H., F. Moesgaard, H. Kehlet // *Eur. Res.* – 1992. – Vol. 24. – P. 133–137.
137. Inoyatov, A. The condition of immune system of infants with congenital cleft lip and palate/ A. Inoyatov, M. Abdurakhmanov, S. Sharopov//*Medical and Health Science Journal, MHSJ*. Volume 10, 2012, pp. 23-29.
138. Jamilian, A. Family history and risk factors for cleft lip and palate patients and their associated anomalies/ A. Jamilian, F. Sarkarat, J. Mehrdad // *Stomatologija Baltic Den and Maxill Fac J*. 2017; 19(3): 78–83.
139. Khouri R.K. Current clinical applications of fat grafting. *Plastic and reconstructive surgery*. 2017;140(3): 466e-486e.
140. Klinger, M. Autologous fat graft in scar treatment/ M. Klinger, F. Caviggioli, F.M Klinger // *Journal of Craniofacial Surgery*. 2013; 24(5):1610-1615.
141. Lahiri A. Keloids and scars: a review of keloids and scars, their patogenesis, risk factor, and management. *Br J Plast Surg*. 2005; 50: 456-467.

142. Liao, I.Y. Hard palate repair timing and facial growth in cleft lip and palate: a systematic review/ I.Y. Liao, M. Mars// *Cleft Palate Craniofac J* 43: 563-570, 2006.
143. Liu, L. Investigating Oral Microbiome Profiles in Children with Cleft Lip and Palate for Prognosis of Alveolar Bone Grafting/ L Liu, Q Zhang, J Lin // *PLoS One*. 2016 May 18;11(5):e0155683. doi: 10.1371/journal.pone.0155683. PMID: 27191390; PMCID: PMC4871547.
144. Malay, KK. Gingival health status in children with and without cleft lip and palate: a case control study/ KK Malay, V Ravindran, J Kumar// *Indian Journal of Forensic Medicine & Toxicology*. 2020;14(4):5997-6003.
145. Martin, P. Inflammatory cells during wound repair: the good, the bad and the ugly/ P. Martin, S.J. Leibovich // *Trends Cell. Biol.* – 2005.
146. Melief, S.M. Multipotent stromal cells skew monocytes towards an anti-inflammatory function: the link with key immunoregulatory molecules/ S.M. Melief, S.B. Geutskens, W.E. Fibbe// *Haematologica*. 2013; 98(9):e121-e122.
147. Metzler, P. Does platelet-rich plasma enhance the survival of grafted fat? An update review/ P Metzler, HH Ezaldein, MJ. Pfaff // *Int J Clin Exp Med*. — 2013. — №6(4). — P. 252-258.
148. Mou, S. Hepatocyte growth factor suppresses transforming growth factor-beta-1 and type III collagen in human primary renal fibroblasts/ S. Mou, Q. Wang, B. Shi// *The Kaohsiung journal of medical sciences* 25(11): 577-587, 2009.
149. Murray J.K. Gene/environment causes of cleft lip and/or palate/ J.K. Murray // *Clin Genet* 61(4): 248-56, 2002.
150. Murray, J.C. Cleft lip and palate: understanding genetic and environmental influences/ J.C. Murray, M.J. Dixon, M.L. Marazita// *Nat Rev Genet*. 2011 Mar; 12(3): 167–78.
151. Neumann H.J. Development of lip, jaw, palatal and uvular clefts. // *Zahntechnik (Berl)*. — 23(6): 271–274, 2006.

152. Nollet, P.J. Treatment outcome in unilateral cleft lip and palate evaluated with the GOLSON yardstick: a meta-analysis of 1236 patients/ P.J. Nollet, C. Katsaros, M.A. Van' t Hof// *Plast Reconstr Surg* 116: 1255-1262, 2005.
153. Osinga, R. Effects of intersyringe processing on adipose tissue and its cellular components: implications in autologous fat grafting/ R. Osinga, N.R. Menzi, L.A. Tchang // *Plastic and Reconstructive Surgery*. 135(6): 1618-1628, 2015.
154. Penn, J.W. The role of TGF- β family in wound healing, burns and scarring: a review/ J.W. Penn, A.O. Grobbelaar, J.K. Rolf // *Int. J. Burn. Trauma*. Vol. 2(1): 18–28, 2012.
155. Pfaff, M.J. Oral Flora and Perioperative Antimicrobial Interventions in Cleft Palate Surgery: A Review of the Literature/ MJ Pfaff, L Musavi, MM Wang// *Cleft Palate Craniofac J*. 2021 Aug;58(8):990-998.
156. Reddy, R.R. Maxillofacial growth and speech outcome after one-stage or two-stage palatoplasty in unilateral cleft lip and palate. A systematic review/ R.R. Reddy, S. Gosla Reddy, A. Vaidhyathan // *J Craniomaxillofac Surg*. 45(6): 995-1003, 2017.
157. Seo, B.F. The immunomodulatory effects of mesenchymal stem cells in prevention or treatment of excessive scars/ B.F. Seo, S.N. Jung// *Stem cells international*. 2016. 2016: 6937976.
158. Simonacci, F. Procedure, applications, and outcomes of autologous fat grafting/ F. Simonacci// *Annals of Medicine and Surgery*. 20: 49-60, 2017.
159. Smane, L. Local expression of inflammatory cytokines in the facial tissue of children with a cleft lip and palate/ L. Smane, M. Pilmane, I. Akota// *Papers on Anthropology XXI*, 2012, pp. 264–275.
160. Stingu, C.S. Association of periodontitis with increased colonization by *Prevotella nigrescens*/ CS Stingu, R Schaumann, H Jentsch// *J Investig Clin Dent*. 2013 Feb;4(1):20-5.
161. Sykes, J. M. Use open approach for repair of secondary of cleft-lip nasal deformity/ J. M. Sykes, C.W. Senders, T.D. Wang // *Fac. Plast. Surg. Clin. North Am.* – V.1. – P. 121-126, 1993.

162. Szyszka-Sommerfeld, L. Electromyographic analysis of superior orbicularis oris muscle function in children surgically treated for unilateral complete cleft lip and palate./ L. Szyszka-Sommerfeld, K. Wozniak, T. Matthews-Brzozowska// *J Cran Maxillo-Fac Surg* 45: 1547-1551, 2017.
163. Tanaka, S.A. Updating the epidemiology of cleft lip with or without cleft palate/ S.A. Tanaka, R.C. Mahabir, D.C. Jupiter//*Jlast Reconstr Surg*. 2012; 129: pp. 511–8.
164. Teng F. Prediction of Early Childhood Caries via Spatial-Temporal Variations of Oral Microbiota/ F Teng, F Yang, S Huang / *Cell Host Microbe*. 2015 Sep 9;18(3):296-306.
165. Teselkin, Y.O. TLR-mediated production of reactive oxygen species and tumor necrosis factor alpha by human peripheral blood neutrophils/ Y.O. Teselkin, M.V. Khoreva, A.V. Veselova// *Biophysics*. 2018. T. 63. № 2. C. 187-192.
166. Tessier, P. Facial clefts. In: Mustardé JC (ed) *Plastic surgery in infancy and childhood*/ P. Tessier // Churchill Livingstone, Edinburgh London New York, 2nd ed, p 103. 1979.
167. Thomas, G.P. The value of microbiological screening in cleft lip and palate surgery/ G.P. Thomas, J. Sibley, T.E. Goodacre // *Cleft Palate Craniofac J*. 2012 Nov;49(6):708-13.
168. Tonnard, P. Nanofat grafting: basic research and clinical applications/ P. Tonnard, A. Verpaele, G. Peeters // *Plastic and Reconstructive Surgery*. 132(4): 1017-1026, 2013.
169. Ulrich, D. Matrix metalloproy-rinases and tissue inhibitors of metalloproteinases in patients with different types of scars and keloids/ D. Ulrich, F. Ulrich, A. Piatkowski // *J Plast Reconstr Aesthet Surg*. Vol. 63(6): 1015–1021, 2010.
170. Vasiljeva, O.V. Effect of antioxidants on the kinetics of chain lipid peroxidation in liposomes/ O.V. Vasiljeva, O.B. Lyubitsky, G.I. Klebanov // *Membr Cell Biol*. 1998; 12(2): 223-231.

171. Vlastos, I.M. Cleft lip and palate treatment of 530 children over a decade in a single centre/ I.M. Vlastos, E. Koudounakis, M. Houlakis // *Int J Pediatr Otorhinolaryngol* 73(7): 993-997, 2009.
172. Willemsen, J.C. The effects of platelet-rich plasma on recovery time and aesthetic outcome in facial rejuvenation: preliminary retrospective observations/ JC Willemsen, B van der Lei, KM Vermeulen // *Aesthetic Plast Surg.* 38(5): 1057-63, 2014.
173. Wolfram, D. Hypertrophic scars and keloid – a review of their pathophysiology, risk factors and therapeutic management/ D. Wolfram, A. Tzankov, P. Pülzi // *Dermatol. Surg.* Vol. 35(2). P.171–181, 2009.
174. Xu, X. Influence of different palate repair protocols on facial growth in unilateral complete cleft lip and palate/ X. Xu, H.J. Kwon, B. Shi// *J Cranio Maxillofac Surg* 43: 43-47, 2015.
175. Yang, I.Y. The effect of 1-stage versus 2-stage palate repair on facial growth in patients with cleft lip and palate: a review/ I.Y. Yang, Y.F. Liao// *Int J Oral Maxillofac Surg* 39: 945-950, 2010.
176. Yılmaz, H.N. The Prevalence of Cleft Lip and Palate Patients: A Single-Center Experience for 17 Years./ H.N. Yılmaz, E.O.,T. Özbilen,Üstün *Turk J// Orthod.* 2019 Sep; 32(3): 139–144.
177. Zhou, Y. Efficacy and safety of cell-assisted lipotransfer: a systematic review and meta-analysis/ Y Zhou, J Wang, H Li, et al.// *Plast Reconstr Surg* 137: 44-57, 2016.
178. Živicová, V. Analysis of dermal fibroblasts isolated from neonatal and child cleft lip and adult skin: Developmental implications on reconstructive surgery/ V. Živicová, L. Lacina, R. Mateu // *International Journal Of Molecular Medicine* 40: 1323-1334, 2017.