ФЕДЕРАЛЬНОЕ ГОСУДАРСТВЕННОЕ АВТОНОМНОЕ ОБРАЗОВАТЕЛЬНОЕ УЧРЕЖДЕНИЕ ВЫСШЕГО ОБРАЗОВАНИЯ ПЕРВЫЙ МОСКОВСКИЙ ГОСУДАРСТВЕННЫЙ МЕДИЦИНСКИЙ УНИВЕРСИТЕТ ИМЕНИ И.М. СЕЧЕНОВА МИНИСТЕРСТВА ЗДРАВООХРАНЕНИЯ РОССИЙСКОЙ ФЕДЕРАЦИИ (СЕЧЕНОВСКИЙ УНИВЕРСИТЕТ)

*На правах рукописи*

Павлова Мария Сергеевна

# Соматические и неврологические особенности течения склеродермии с локализацией поражения на голове и шее у детей

14.01.08 – Педиатрия

Диссертация
на соискание ученой степени
кандидата медицинских наук

**Научный руководитель:**
доктор медицинских наук, профессор
Хачатрян Лусине Грачиковна

Москва – 2021

# ОГЛАВЛЕНИЕ

**ВВЕДЕНИЕ**…….. 5

**Глава I. ОБЗОР ЛИТЕРАТУРЫ: ЮВЕНИЛЬНАЯ СКЛЕРОДЕРМИЯ**…….. 11

1.1.История изучения склеродермии. Вопросы классификации и диагностики…….. 11

1.2. Демография и эпидемиология склеродермии с дебютом в детском и подростковом возрасте…….. 13

1.3 Исследование факторов этиологии и патогенеза поражения нервной системы при ЮЛСД с локализацией поражения на голове и шее…… 14

1.4 Клинические проявления ювенильной склеродермии с локализацией поражения на голове и шее…… 16

1.5 Неврологические нарушения при склеродермии с локализацией поражения на голове и шее у детей……... 17

1.5.1 Корреляция клинической картины и результатов нейровизуализации при склеродермии с локализацией поражения на голове и шее у детей…… 17

1.5.2. Электроэнцефалография……... 20

1.5.3. ОНМК при склеродермии с локализацией поражения на голове и шее……. 21

1.5.4 Неврологическая симптоматика в дебюте склеродермии….. 23

1.6 Психо-эмоциональные нарушения у детей со склеродермией с локализацией поражения на голове и шее у детей……... 23

1.7 Подходы к лечению ювенильной склеродермии……... 26

1.7.1 Оценка активности и тяжести течения ЮСД для определения объема терапии……. 26

1.7.1.1 Оценка патологического процесса при ЮССД……. 26

1.7.1.2 Оценка патологического процесса при ЮЛСД…….. 27

1.7.2 Подходы к терапии ЮССД…… 27

1.7.3 Подходы к терапии ЮЛСД…… 28

**Глава II. МЕТОДЫ И ОБЪЕМ ИССЛЕДОВАНИЯ**……... 31

2.1 Общая характеристика обследованных больных и дизайн исследования……. 31

2.2 Методы исследования…… 35

2.2.1 Критерии диагностики ювенильной склеродермии…… 35

2.2.2 Методы оценки клинических характеристик ювенильной склеродермии…… 36

2.2.3. Инструментальные методы обследования……... 37

2.2.4. Методики для оценки психологического состояния и когнитивных функций……. 38

2.2.5 Статистическая обработка данных…… 40

**Глава III. РЕЗУЛЬТАТЫ СОБСТВЕННЫХ ИССЛЕДОВАНИЙ: СОМАТИЧЕСКИЕ И НЕВРОЛОГИЧЕСКИЕ ОСОБЕННОСТИ ТЕЧЕНИЯ СКЛЕРОДЕРМИИ С ЛОКАЛИЗАЦИЕЙ ПОРАЖЕНИЯ НА ГОЛОВЕ И ШЕЕ У ДЕТЕЙ**……... 41

3.1 Клинические характеристики склеродермии с локализацией поражения на голове и шее у детей…… 41

3.2 Нейроморфологические характеристики ЮСД с локализацией поражения на голове и шее……. 50

3.3 Электроэнцефалографические характеристики ЮСД с локализацией поражения на голове и шее……. 54

3.4. Характеристики УЗДГ брахиоцефальных сосудов при ЮСД с локализацией поражения на туловище и конечностях……. 60

3.5 Психо-эмоциональные и когнитивные характеристики ЮСД с локализацией поражения на голове и шее……. 61

**Глава IV. РЕЗУЛЬТАТЫ СОБСТВЕННЫХ ИССЛЕДОВАНИЙ: СОМАТИЧЕСКИЕ И НЕВРОЛОГИЧЕСКИЕ ОСОБЕННОСТИ ТЕЧЕНИЯ СКЛЕРОДЕРМИИ С ЛОКАЛИЗАЦИЕЙ ПОРАЖЕНИЯ НА ТУЛОВИЩЕ И КОНЕЧНОСТЯХ У ДЕТЕЙ**…… 78

4.1 Клинические характеристики склеродермии с локализацией поражения на туловище и конечностях у детей…… 78

4.2. Нейроморфологические характеристики ЮСД с локализацией поражения на туловище и конечностях……. 82

4.3. Электроэнцефалографические характеристики ЮСД с локализацией поражения на туловище и конечностях……. 82

4.4. Характеристики УЗДГ брахиоцефальных сосудов при ЮСД с локализацией поражения на туловище и конечностях……. 83

4.5. Психо-эмоциональные и когнитивные характеристики ЮСД с локализацией поражения на туловище и конечностях……. 84

**Глава V. ОБСУЖДЕНИЕ ПОЛУЧЕННЫХ РЕЗУЛЬТАТОВ И ЗАКЛЮЧЕНИЕ**…….. 91

Выводы…….. 105

Практические рекомендации…….. 106

СПИСОК СОКРАЩЕНИЙ И УСЛОВНЫХ ОБОЗНАЧЕНИЙ……... 107

СПИСОК ЛИТЕРАТУРЫ…… 108

ПРИЛОЖЕНИЕ……. 122

Приложение А……... 122

Приложение Б……... 123

Приложение В…… 125

# ВВЕДЕНИЕ

## Актуальность темы исследования

Ювенильная (юношеская) склеродермия (ЮСД) – хроническое аутоиммунное заболевание, с дебютом болезни до 16 летнего возраста, которое проявляется характерным фиброзно-склеротическим поражением кожи, опорно-двигательного аппарата, с возможным вовлечением в процесс внутренних органов, и синдромом Рейно, в основе которого лежит генерализованное поражение соединительной ткани с преобладанием фиброза и облитерирующего эндартериита [15].

Согласно данным исследователей из Великобритании [67], заболеваемость ювенильной склеродермией (ЮСД) составляет 0,27 человек на 100 тыс. детей в возрасте до 16 лет. В России эта цифра колеблется от 3,3 до 3,7 человек на 100 тыс. детей [11]. В структуре ревматических заболеваний среди детей, ЮСД занимает третье место по частоте после ювенильного идиопатического артрита и системной красной волчанки [130].

ЮСД подразделяют на ювенильную системную склеродермию (ЮССД) и ювенильную локализованную склеродермию (ЮЛСД). ЮССД представляет собой хроническое заболевание соединительной ткани и характеризуется фиброзно-склеротическим поражением кожи, опорно-двигательного аппарата, с возможным вовлечением в процесс внутренних органов [3, 129]. ЮЛСД – характеризуется хроническим воспалением соединительной ткани кожи и подлежащих структур (подкожной клетчатки, сухожилий, мышц) и отсутствием поражения внутренних органов.

ЮЛСД встречается в 10 раз чаще, чем ЮССД [100].

Исходя из общепринятой международной классификации склеродермии, ЮСД линейной формы с локализацией поражения на голове относится к локализованной форме склеродермии [82].

По данным международных исследований ЮСД линейной формы с локализацией на голове представляет собой одну из тяжелых форм болезни и часто осложняется развитием неврологической патологии, такой, как эпилепсия, энцефалит Расмуссена, гемиплегическая мигрень, локальный неврологический дефицит, когнитивные и поведенческие нарушения [58, 110, 113]. Подобные состояния в случае несвоевременной диагностики, могут приводить к ранней инвалидизации пациентов.

Тем не менее, несмотря на большой объем опубликованных работ, не существует четкого понимания патогенетической связи поражения кожи и нервной системы, поэтому изучение взаимосвязи неврологических нарушений и кожного процесса является актуальным.

**Степень разработанности темы исследования**

Основанием для данной работы послужила актуальность изучения взаимосвязи неврологических нарушений и кожного процесса.

До настоящего времени изучению особенностей неврологического статуса у детей с ЮСД с локализацией на голове и шее был посвящен ряд исследований.

В работе Doolittle DA и др. [56] было обследовано 88 пациентов с синдромом Парри-Ромберга или очагом на лице по типу «удар саблей» в возрасте от 16 до 50 лет. Пациентам проводилось МРТ головного мозга. Была выявлена корреляция между кожными и неврологическими нарушениями.

Работа проведена на достаточной по численности группе пациентов. Однако, в основном в группу попали взрослые пациенты, нашу сферу интересов представляют пациенты дети в возрасте младше 18 лет.

В работе Lis-Święty A и др. [88] было обследовано 20 взрослых пациентов с очаговой склеродермией с локализацией поражения на голове и лице. Были выполнены МРТ или КТ с высоким разрешением. Не была выявлена корреляция между тяжестью кожного синдрома и степенью вовлеченности ЦНС. Однако, эти

выводы сложно считать верифицированными с учетом малочисленности и отсутствия корреляционного анализа.

В работе Chiu YE и др. [48] были обследованы 32 ребенка с склеродермией по типу «удар саблей» и синдромом Парри-Ромберга. Показано, что в большом проценте случаев встречаются изменения на МРТ головного мозга, которые зачастую протекают бессимптомно. Также показана необходимость в проведении МРТ головного до назначения базисной терапии, для выбора правильной тактики лечения пациента. Однако, работа проведена на небольшой группе испытуемых (32 человека), также в нем отсутствует группа сравнения. В исследовании отсутствует группа сравнения. В исследовании приняли участие не только пациенты с склеродермией, а также еще те, у кого диагностирован синдром Парри-Ромберга.

Анализируя литературные данные, можно констатировать, что большая часть исследований проведена или на небольшой группе пациентов, или представляет собой обоющенные сведения из разных клиник. Поэтому, нам показалось целесообразным проведение исследования на базе одного медицинского учреждения, где представлен единообразный подход к курации пациентов, наблюдается национальное единообразие.

## Цель исследования

Выявить клинико-параклические особенности течения склеродермии с локализацией поражения на голове и шее у детей и подростков.

## Задачи исследования

1. Выявить особенности и характер дебюта ЮЛСД с локализацией на голове и шее
2. Изучить структуру и частоту неврологических нарушений у детей ЮЛСД с локализацией поражения на голове и шее

3. Провести проспективный клинический анализ неврологических нарушений у детей со склеродермией с локализацией поражения на голове и шее.
4. Изучить возможное наличие изменений психо-эмоционального статуса и когнитивных нарушений у пациентов
5. Разработать алгоритм диагностики и ведения пациентов с ЮЛСД с локализацией поражения на голове и шее.

**Научная новизна исследования**

Впервые рассмотрена корреляция между нейроморфологическими и клиническими характеристиками неврологического статуса у детей со склеродермией головы.

Впервые произведен детальный анализ и корреляция соматических и неврологических особенностей у детей со склеродермией с локализацией поражения на голове.

Впервые выявлена связь между характером дебюта, неврологическими особенностями и характером прогрессирования заболевания.

Впервые предложен алгоритм диагностики неврологических нарушений и коррекции терапии у детей с склеродермией с локализацией процесса на голове и шее.

**Методология и методы исследования**

Методологическая основа диссертационной работы спланирована согласно цели исследования и включает последовательное применение методов научного исследования с целью решения поставленных задач. В работе использовался метод сравнения результатов в двух группах: в группе исследования (опытной) и группе сравнения (контрольной). Важным элементом этой методологии было определение критериев включения и исключения пациентов из исследования. Также были использованы клинические, лабораторные, инструментальные, аналитические и статистические методы исследования.

## ПОЛОЖЕНИЯ, ВЫНОСИМЫЕ НА ЗАЩИТУ

1. ЮСД с локализацией поражения на голове и шее, в большинстве случаев, проявляется не только кожной симптоматикой, но и неврологическими нарушениями.
2. Неврологические нарушения у детей с ЮСД с локализацией поражения на голове и шее обусловлены наличием нейро-морфологических изменений по данным МРТ головного мозга и ЭЭГ.
3. ЮСД с локализацией поражения на голове и шее, в большинстве случаев, сопровождается нарушением психо-эмоционального статуса.

### Личный вклад автора

Автор принял непосредственное участие в выборе направления исследования, осуществлении анализа и обобщении полученных материалов. Вклад автора является определяющим и заключается в непосредственном участии на всех этапах исследования: постановки задач, их реализации, сбора материала, статистической обработки и анализе полученных данных, обсуждения результатов в научных публикациях и докладах и их внедрения в практику.

### Апробация диссертационного материала

Основные положения диссертации доложены и обсуждены на следующих научно–практических конференциях: на XIII Научно-практической конференции «Совершенствование педиатрической практики. От простого к сложному» Москва, ноябрь 2018, на XIV Научно-практической конференции «Совершенствование педиатрической практики. От простого к сложному», посвященная 190-летию со дня рождения И.М. Сеченова, Москва, Ноябрь 2019; на III Национальном междисциплинарном Конгрессе с международным участием «Физическая и реабилитационная медицина в педиатрии: традиции и инновации», Москва, август 2020; на 26 Европейском педиатрическом ревматологическом конгрессе, сентябрь

2020 (26th European Paediatric Rheumatology Congress); на XV Научно-практической конференции «Совершенствование педиатрической практики. От простого к сложному», Москва, декабрь 2020; на III Всероссийском Конгрессе детских ревматологов с международным участием, апрель 2021.

Апробация диссертационной работы проходила на заседании кафедры детских болезней Клинического института детского здоровья имени Н.Ф. Филатова ФГАОУ ВО Первый МГМУ имени И.М. Сеченова (Сеченовский Университет). Результаты исследования используются в лечебной работе УДКБ ФГАОУ ВО Первого МГМУ имени И.М. Сеченова Минздрава России (Сеченовский Университет), Научно-практического центра детской психоневрологии, а также в учебном процессе на кафедре детских болезней Клинического института детского здоровья имени Н.Ф. Филатова ФГАОУ ВО Первый МГМУ имени И.М. Сеченова Минздрава России (Сеченовский Университет).

**Публикации**

По материалам исследований опубликовано 9 научных работ, из них 2 в журналах, рекомендованных в ВАК, и 2 в журналах Scopus, остальные – в сборниках материалов международных и всероссийских научных конференций.

**Объем и структура диссертации**

Диссертация изложена на 125 страницах компьютерного текста, состоит из введения, обзора литературы, материалов и методов исследования, описания результатов исследования, заключения и обсуждения результатов, выводов и практических рекомендаций. Работа иллюстрирована 24 рисунком и 30 таблицами. Список литературы включает 139 источников (29 отечественных и 110 зарубежных авторов).

# Глава I. ОБЗОР ЛИТЕРАТУРЫ: ЮВЕНИЛЬНАЯ СКЛЕРОДЕРМИЯ

## 1.1. История изучения склеродермии. Вопросы классификации и диагностики

Ювенильная склеродермия (ЮСД) – хроническое аутоиммунное заболевание с дебютом болезни до 16 летнего возраста, которое проявляется характерным фиброзно-склеротическим поражением кожи, опорно-двигательного аппарата, с возможным вовлечением в процесс внутренних органов, и синдромом Рейно, в основе которого лежит генерализованное поражение соединительной ткани с преобладанием фиброза и облитерирующего эндартериита [15].

Впервые термин склеродермия или «твердокожие» предложил на основании своих наблюдений в 1847 г.- Гентрак (Élie Gintrac) – врач больницы св.Андрея в Бордо, профессор медицины внутренних болезней на Факультете Медицины Бордо. Однако, задолго до этого, еще в трудах Гиппократа в 460-370 гг. до н.э., встречаются описания случаев с клиническими проявлениями данного заболевания. Первое подробное описание заболевания было дано Закутус Лузитанус (Zacutus Lusitanus) в 1643 г. Далее в 1752г Карло Курцио (Carlo Curzio) в своей монографии описывает случай кожной склеродермии, тем самым начав, так называемый «дерматологический» этап изучения склеродермии исключительно как заболевания кожи, продолжавшийся около 300 лет. [9]. Морис Рейно (Maurice Raynaud) в своей диссертации «О локальной асфиксии и симметричной гангрене конечностей», в 1862 г., описал «отвердение кожи конечностей», которое сопровождалось изменением окраски (побеление, посинение, покраснение), сегодня это явление называется феномен Рейно или синдром Рейно[109, 18].

В 40-х годах XX века американский патолог Пауль Клемперер сформулировал концепцию коллагеновых болезней, тем самым закончился «дерматологический» этап изучения склеродермии и началось интенсивное исследования именно висцеральной патологии при данном заболевании. В 1945г Гоэтц (Goetz) был

предложен термин «системный склероз» для описания склеродермии как системного заболевания [22].

Самый ранний возраст дебюта склеродермии – с рождения – F.Zulian et al в 2006 году [138] в своем исследовании (n=750) описал 6 клинических случаев врожденной склеродермии. Клинические проявления были выявлены с рождения, у 4 детей диагноз был подтвержден по результатам биопсии, у остальных по результатам клинического наблюдения. Ни у одного из детей не было офтальмологических или неврологических нарушений.

Опубликованы описания и ряда других случаев с дебютом ЮЛСД в раннем детском возрасте, это от 6,8 до 7,9 лет [44, 49, 96, 121, 123, 135] и в возрасте 2 недель и 1 месяца [45, 53].

ЮЛСД, хотя и встречается редко в популяции, в детском возрасте является более распространенным типом склеродермии, чем ЮССД [130].

Своевременная постановка диагноза ЮСД представляет собой определенные трудности. Несмотря на то, что критерии для постановки диагноза склеродермии у взрослых были разработаны еще в 1980 году [85], только в 2007 году группой врачей по результатам многоцентрового клинического исследования [137] были предложены новые критерии, адаптированные для использования в детском возрасте. Согласно новым критериям для диагностики ювенильной склеродермии PRES-ACR-EULAR 2007 необходимо наличие склеротических изменений на коже или уплотнения проксимальнее пястно-фалангового или плюсневого-фалангового суставов и как минимум двух из 20 второстепенных критериев. Однако в случае отсутствия этого основного признака, такие критерии, как утолщение кожи пальцев, поражения кончиков пальцев, телеангиэктазии, аномальные капилляры ногтя, интерстициальная болезнь легких или легочная артериальная гипертензия, феномен Рейно и наличие аутоантител считаются достоверными [130]. Клинические рекомендации по локализованной склеродермии, опубликованные в России в 2016г.

в основном касаются протоколов ведения взрослых пациентов и мало адаптированы для детского возраста [11].

В отличие от взрослых пациентов, у детей в начальном периоде заболевания реже встречается поражение внутренних органов, а вот поражение суставов встречается с равной частотой [95]. Также особенностью ЮСД является преобладание ЮЛСД над ЮССД, кожные изменения по «гемитипу».

Общепринятая классификация ЮЛСД включает пять типов [129]:

1) Ограниченная (бляшечная) – поверхностная и глубокая.

2) Линейная – с локализацией поражения:

- на туловище и конечностях,
- на голове по типу «удар саблей» (en coup de sabre),
- прогрессирующая гемиатрофия лица (синдром Парри-Ромберга).

3) Генерализованная – заболевание начинается с нескольких бляшек и занимает впоследствии минимум 2 анатомических области.

4) Пансклеротическая – локализация поражения на конечностях, в процесс вовлечены кожа, подкожная клетчатка, мышечная и костная ткань. Очаг может распространяться и на другие области, однако без вовлечения внутренних органов.

5) Смешанная форма – комбинация двух или более предыдущих типов.

## 1.2. Демография и эпидемиология склеродермии с дебютом в детском и подростковом возрасте

Согласно данным исследователей из Великобритании [67], заболеваемость ЮСД составляет 0,27 человек на 100 тыс. детей в возрасте до 16 лет. В России эта цифра колеблется от 3,3 до 3,7 человек на 100 тыс. детей [11]. Пик заболеваемости приходится на пятое десятилетие жизни у взрослых, у 90% детей дебютирует в возрасте от 2 до 14 лет [60, 84, 135].

Заболеванию подвержены представители всех рас, однако преобладают Кавказцы: они составляют от 72 до 82% от общего числа пациентов [105].

В структуре ревматических заболеваний среди детей, ювенильная склеродермия (ЮСД) занимает третье место по частоте после ювенильного идиопатического артрита и системной красной волчанки [130]. ЮЛСД встречается с одинаковой частотой у мальчиков и девочек в возрасте младше 8 лет, однако среди детей старше 8 лет структура заболеваемости меняется: соотношение заболевших девочек и мальчиков 3:1, тоже соотношение сохраняется вплоть до 18 лет, однако линейная форма склеродермии встречается с равной частотой у обоих полов [104].

ЮЛСД встречается в 10 раз чаще, чем ЮССД [100].

## 1.3 Исследование факторов этиологии и патогенеза поражения нервной системы при ЮЛСД с локализацией поражения на голове и шее

Этиология склеродермии до сих пор не ясна.

Для установления наличия генетической предрасположенности при аутоиммунных и системных заболеваниях широко используются исследования с участием близнецов. Так, например, установлено, что сахарный диабет 1 типа имеет генетическую предрасположенность, в то время как ревматоидный артрит и склеродермия имеют более слабую подобную связь. Показана возможная связь с полом: преобладание женщин среди пациентов после пубертата [50].

Предполагаемым триггером для развития склеродермии могут являться: внешние факторы (травма, инсоляция, низкие температуры) [126], инфекция (B.burgdorferi) [125], нарушения метаболизма жира, краниальная сосудистая мальформация, вегетативная дисфункция [113].

Как известно из эмбриогенеза, кожа и все ее производные, а также центральная нервная система развиваются из эктодермы [2]. Вполне ожидаемо, что при таком системном заболевании как склеродермия поражаются и кожа, и нервная система.

Также предложена аутоиммунная теория патогенеза склеродермии [80]. Патогенетическое значение имеют следующие цитокиновые профили: Th1, Th2, Th17 (Таблица 1). Цитокиновые профили изучали в образцах сыворотки крови и биоптатов кожи.

Таблица 1 - Цитокиновые профили сыворотки крови и биоптатов кожи при склеродермии

| Цитокиновый профиль | Функция |
|---|---|
| Th1 | играют роль на активной стадии заболевания |
| Th2 | играют важную роль в выраженности фиброза и повреждения |
| Th17 | модулируют распространение воспаления и переход заболевания в стадию фиброза |

Анализ цитокинового профиля, а также циркулирующих фагоцитов и фенотипа лимфоцитов может быть использован в дифференциальной диагностике системной и локализованной форм склеродермии на ранних этапах [21].

Другие авторы [61] подтверждают аутоиммунную теорию патогенеза склеродермии на основании лабораторных исследований: высокая частота антинуклеарных антител в сыворотке крови, антитела против топоизомеразы II при локализованной форме склеродермии, в то время как антитела против топоизомеразы I, специфичные для системного склероза, не обнаруживаются при локализованной склеродермии, повышенное содержание цитокинов и молекул клеточной адгезии в сыворотке крови, что говорит об иммуноактивации локализованной склеродермии. Эти данные также подтверждаются наличием большого количества аутоиммунных внекожных проявлений заболевания: увеит, оптический неврит, синдром Рейно, артрит, энцефалит Расмуссена [76].

Существует несколько теорий патогенеза поражения нервной системы при ЮЛСД. При гистологических исследованиях головного мозга пациентов была выявлена инфильтрация клетками воспаления как паренхимы головного мозга, так и

стенок сосудов [66,78, 115, 119]. Таким образом, авторы этих работ делают вывод о воспалительной природе описанных нарушений, разработаны схемы лечения стероидами, иммунодепрессантами и болезнь модифицирующими препаратами [64, 70, 90].

По мнению ряда авторов [51, 66, 91] большую роль играют аутоиммунная ангиопатия и склеротическая обструкция сосудов головного мозга.

Разработка аутоиммунной теории патогенеза способствовала развитию такого междисциплинарного клинического направления как нейроревматология [6]. Показано, что потенциальными мишенями для аутоантител могут быть антигены нервной ткани, в том числе миелин и белок ядер нейрональных клеток [18]. Это объясняет большой процент поражения неврной системы при ревматических заболеваниях.

## 1.4 Клинические проявления ювенильной склеродермии с локализацией поражения на голове и шее

Клинически данное заболевание проявляется появлением склеротических бляшек цвета слоновой кости синюшными краями в форме ленты в лобно-теменной области. В пораженной волосистой части головы наблюдается алопеция. Очаги могут распространяться на область носа, щек, подбородка и шею. Как результат гипоплазии подлежащих костей и мягких тканей может формироваться гемиатрофия лица [11].

Kazushi A. et al. [74] говорят о том, что склеродермия с дебютом в детском возрасте зачастую приводит к более тяжелым последствиям, чем у взрослых пациентов. Одним из наиболее загадочных и сложных типов линейной склеродермии является склеродермия по типу «удара саблей» с локализацией поражения на лице (23% всех случаев ЮСД [135]). С одной стороны, она относится к локализованным формам, а с другой имеет сходство с системными, поскольку

часто сопровождается поражением головного мозга, неврологическими и психо-эмоциональными нарушениями. Данное название обусловлено сходством с шрамом в результате удара саблей: вдавление, отсутствие роста волос, гипо- и гиперпигментация [60, 105, 135].

В настоящее время нет официальных научно обоснованных руководств по курации и лечению пациентов с ЮЛСД по типу удар саблей, утвержденных на территории Российской Федерации [113]. Однако, многие авторы, в том числе по данным консенсуса детских реваматологов в Европе в 2019г, рекомендуют проводить МРТ головного мозга всем пациентам с ЮЛСД с локализацией поражения на голове, поскольку неврологические нарушения встречаются достаточно часто и могут протекать бессимптомно [48, 117, 133, 139].

## 1.5 Неврологические нарушения при склеродермии с локализацией поражения на голове и шее у детей

### 1.5.1 Корреляция клинической картины и результатов нейровизуализации при склеродермии с локализацией поражения на голове и шее у детей

Известно, что частота выявления патологии со стороны нервной системы в группе ревматических заболеваний колеблется от 40 до 70% [18].

Многочисленные авторы отмечают практически идентичные неврологические нарушения при склеродермии с локализацией поражения на голове [31, 58, 76, 110, 113, 135]:

- эпилептические приступы
- головные боли
- поражение черепно-мозговых нервов (ЧМН)
- гемипарез
- энцефалит Расмуссена

- локальный неврологический дефицит

В системном обзоре [31] авторы проанализировали 182 случая системной склеродермии (ССД) и 50 случаев локализованной склеродермии (ЛСД) у взрослых паицентов. Получена разная структура неврологических нарушений при системной и локализованной формах. Самыми частыми неврологическими нарушениями (Рисунок 1) при ЛСД были эпилептические приступы (41,58%), головные боли (18,1%), реже поражение ЧМН, гемипарез. Поражение ЦНС при ССД характеризовалось головными болями (23,73%) и эпилептическими приступами (13,56%). Авторы отдельно подчеркивают, что головные боли и эпилептические приступы встречаются в основном у пациентов со склеродермией по типу «удар саблей», в то время как при склеродермии другой локализации больше страдают периферическая и автономная нервная система.

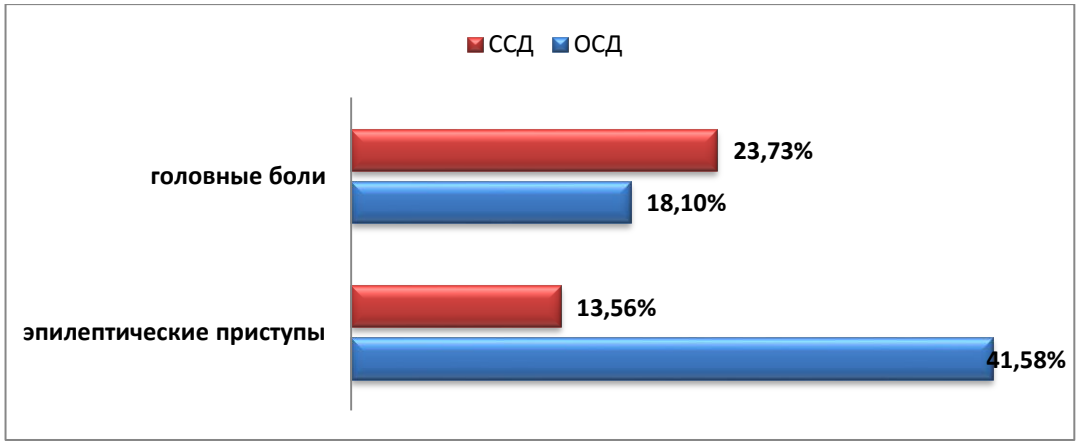


Рисунок 1 - Неврологические нарушения при ССД и ЛСД по данным Amaral TN, Peres FA, Lapa AT et al, 2013

Somer L.D., Morren M. [113] на группе пациентов с ЮСД с локализацией поражения на голове (по типу «удар саблей») показали, что большинство выявленных неврологических нарушений носило односторонний характер и совпадало со стороной локализации склеродермии.

По результатам МРТ головного мозга при склеродермии по типу «удар саблей» [30] наиболее часто встречались следующие изменения: очаговые

атрофические изменения, кальцификаты, очаговое поражение, васкулит сосудов головного мозга [19]. Как правило, данные изменения коррелировали со стороной склеродермического очага. В некоторых случаях очаги располагались на противоположной стороне от кожного склеродермического очага [56].

Также описаны случаи выявления сосудистой мальформации и аневризм головного мозга при склеродермии и авторы рассматривают их как исход системного васкулита [106].

Некоторые авторы считают, что изменения, выявляемые в головном мозге при склеродермии по данным МРТ, являются более эпилептогенными, чем при других аутоиммунных заболеваниях, например, при рассеянном склерозе, при котором эпилепсия встречается в 2% случаев [108].

Так есть данные о том, что у пациентов с эпилептическими приступами изменения на МРТ головного мозга выявляются в 100% случаев[56].

К специфическим эпилептогенным структурным нарушениям мозга относятся следующие глиозно-атрофические изменения: мезиальный темпоральный склероз, гиппокампальная атрофия-субатрофия, атрофия коры переднего полюса височной доли, аллегирия – рубцовое поражение кортикальной пластинки, посттравматическая деструкция и кистозное перерождение мозга, гемиатрофия [1]

Однако, не всегда клинические проявления заболевания коррелируют с данными, полученными при нейровизуализации.

Так, описан клинический случай склеродермии по типу удар саблей у молодой женщины 23 лет с дебютом заболевания в 7 лет [61]. Неврологическая симптоматика: парез лицевого нерва, парез глазодвигательного нерва, большие судорожные припадки, при это на МРТ головного мозга патологических изменений выявлено не было.

В работе Maloney E., Menashe S.J. [92] было представлено 10 собственных клинических наблюдений с локализованной склеродермией лица и черепа и

изменениями головного мозга по результатам нейровизуализации, а также литературный обзор по данной тематике. Они подвергли сомнению необходимость выполнения МРТ головного мозга и КТ черепа для оценки успешности проводимой терапии в случае отсутствия новой или прогрессирования ранее выявленной неврологической симптоматики.

Многие авторы указывают на наличие изменений по данным МРТ головного мозга при отсутствии неврологической симптоматики [57, 98, 99]. Другие авторы сходятся во мнении, что даже в случае выявления неврологической симптоматики в небольшом проценте случаев, МРТ головного мозга необходимо проводить. Это может повлиять на выбор тактики лечения [48]. Kister I, Inglese M [76] пришли к выводу, что МРТ головного мозга может показать изменения до того, как появятся кожные изменения, что доказывает именно первичное поражение ЦНС.

Важно отметить, что результаты МРТ головного мозга зачастую могут свидетельствовать о прогрессировании заболевания при отсутсвии отрицательной динамики со стороны кожного процесса и указывать на необходимость продолжения или же усиления патогенетической терапии [30].

Интересный вывод делают авторы литературного обзора, посвященного анализу клинических случаев ЮСД по типу «удар саблей»: необходимо проведение МРТ головного мозга всем пациентам с склеродермией с локализацией поражения на голове в независимости от наличия или отсутствия неврологических нарушений [47].

### 1.5.2. Электроэнцефалография

Группа авторов [43] обследовала 7 взрослых пациентов со склеродермией по типу «удар саблей». У 4 из них наблюдалась неврологическая симптоматика: эпилептические приступы, парез лицевого нерва на стороне склеродермического очага, головные боли, головокружение. При проведении МРТ головного мозга ни у

кого из пациентов изменений выявлено не было. При проведении МРТ в ангио-режиме были выявлены изменения у 4 пациентов, при проведении SPECT-КТ (однофотонная эмисионная КТ) у 5. Однако при проведении ЭЭГ у 4 из них были выявлены изменения. Таким образом, ЭЭГ более чувствительный метод обследования, чем МРТ головного мозга, но менее чувствительный, чем SPECT-КТ.

### 1.5.3. ОНМК при склеродермии с локализацией поражения на голове и шее

Наиболее интересным является вопрос о транзиторных ишемических атаках (ТИА) у пациентов со склеродермией. В доступной литературе описаны случаи нарушений мозгового кровообращения у взрослых пациентов. Héron E. et al. [66] сообщают о случае повторных ТИА у пациентки 63 лет. Аутопсия показала значительную кальцификацию стенок мелких артерий и артериол головного мозга, преимущественно в базальных ганглиях, лобных долях и мозжечке. Это подтверждают теорию о том, что системная склеродермия вызывает поражение сосудистого русла и кальцификаты могут быть маркерами этого процесса.

Позднее был описан клинический случай ишемического инсульта [73], развившегося у 73 летней пациентки с ограниченной склеродермией правой части черепа. Ишемия была вызвана склеротической обструкцией в бассейне СМА в контексте основного заболевания.

Das CP et al. [51] сообщают о случае ОНМК у пациентки 19 лет, давность заболевания склеродермией – 2 года, локализация склеродермических очагов – конечности. Авторы также предполагают вторичное склеротическое поражение сосудов головного мозга как причину развития ОНМК.

Также описаны повторные эпизоды ТИА [91] у 61 летней пациентки (5 лет от момента дебюта склеродермии). По результатам МРТ головного мозга выявлены очаги ишемии. Авторы считают, что ТИА были результатом локализованной аутоиммунной ангиопатии, вызванной основным заболеванием.

Man A. et al. [93] сообщают, что процент ОНМК в группе пациентов со склеродермией (N=865) в 2,61 выше, чем в группе контроля.

Общенациональное когортное исследование среди взрослых пациентов со склеродермией в Тайвани [47] показало, что случаи развития ишемического инсульта составили 1,65% в год по сравнению с 1,15% в группе контроля. По результатам мультивариантивного анализа было выявлено, что системная склеродермия увеличивает риск развития ОНМК на 43%. Также авторы отмечают, что базисная терапия, назначаемая при склеродермии, не влияет на риска развития ОНМК.

Было проведено одномоментное межгрупповое исследование по выявлению факторов риска развития острого ишемического инсульта среди пациентов с такими кожными заболеваниями, как системная красная волчанка, псориаз, склеродермия, дерматомиозит, буллезный пемфигоид, болезнь Бехчета [79]. Было обследовано 6 454 877 пациентов с острым ишемическим инсультом, среди них 0,5% (32 274 пациента) имели одно из перечисленных выше заболеваний. В группе кожных заболеваний было 12% пациентов (3 873 человека) со склеродермией различной локализации. Однако, авторы делают вывод, дерматозы не оказывают существенного влияния на развитие ОНМК.

Другие авторы [119] провели мета-анализ литературных данных по случаям ишемических инсультов у взрослых пациентов с системной склеродермией по сравнению с группой контроля. По их данным, у пациентов с системной склеродермией уровень обобщенного риска развития ОНМК составил 1,68. Авторы демонстрируют статистически значимый риск развития ишемического инсульта у пациентов с склеродермией.

Aviña-Zubieta J. A. et al. [36] провели исследование в группе взрослых пациентов с системной склеродермией (N=1239). В основной группе число случаев ОНМК составило 0,8% в год, что практически в 2 раза больше, чем в группе

контроля. Причем авторы сообщают, что чаще ОНМК развивалось в течение первого года после установки диагноза. Предполагается, что патогенетическую роль в этом процессе играет воспаление, вызванное склеродермией.

В 2019 году было проведено ретроспективное когортное исследование [127]. В группе из 4545 взрослых пациентов с системной склеродермией было 1,53% случаев ишемического инсульта, в тот время как в группе контроля 1,22%. Системная склеродермия увеличивает риск развития цереброваскулярных нарушений у пациентов.

Исходя из вышеизложенного, можно сделать вывод, что среди пациентов со склеродермией ОНМК встречается чаще, чем в популяции.

### 1.5.4 Неврологическая симптоматика в дебюте склеродермии

До настоящего времени научные исследования в области склеродермии не позволяют однозначно ответить на вопрос о приоритетном дебюте кожных проявлений склеродермии. В литературе описаны случаи дебюта ЮСД по типу «удар саблей» с неврологических нарушений, самые частые это эпилептические приступы и головные боли [69, 76, 133], особенно если головные боли появляются внезапно и носят односторонний характер [107].

## 1.6 Психо-эмоциональные нарушения у детей со склеродермией с локализацией поражения на голове и шее у детей

В группе ревматических заболеваний самыми частыми психо-эмоциональными нарушениями являются тревожно-депрессивные расстройства и умеренные когнитивные расстройства. Тревожно-депрессивные расстройства встречаются у пациентов со склеродермией от 36 до 81% случаев [13].

Важным аспектом, определяющим качество жизни пациентов со склеродермией, является их психо-эмоциональное состояние на фоне серьезных кожных проявлений.

Ряд авторов пишут о том, что такие заболевания кожи, как атопический дерматит, псориаз, витилиго, экзема, крапивница, акне, контагиозный моллюск, алопеция, бородавки, невус и другие существенно влияют на качество жизни детей [40, 55, 71, 86, 89, 94].

Однако, несмотря на то, что склеродермия представляет собой заболевание, приводящее к серьезным косметическим дефектам, некоторые исследователи пришли к выводу, что данное заболевание существенно не снижает качество жизни пациентов [38, 52, 102, 122]. Это может быть справедливо в случае локализации патологического процесса на туловище или конечностях, где дефект можно легко скрыть одеждой. Так, было обследовано 10 детей в возрасте 8-17 лет с ЮСД с локализацией поражения на лице. Использована методика проведения собеседования и оценки детских рисунков. Выявлено, что качество жизни у детей и их родителей снижено как из-за внешних дефектов на лице, так недостатке знаний о заболевании, побочными эффектами от приема лекарственных средств (например, увеличение веса) [114]. По данным другого исследования, в котором приняло участие 231 взрослых пациентов, на качество жизни серьезно влияют как нарушения функционального характера, так и повышенная тревожность [111].

В другой работе [59] показано, что среди пациентов со склеродермией иранской популяции в 82,8% случаев наблюдались повышенные уровни и тревожности, и депрессии. Симптомы депрессии коррелировали с наличием внекожных проявлений заболевания.

Проведено исследование  восприятия болезни, восприятие риска и степень беспокойства у взрослых пациентов с системной склеродермией с дебютом заболевания не более 2 лет [83]. Исследование показало, что, несмотря на отсутствие серьезных появлений заболевания на раннем этапе болезни,  склеродермия серьезно влияет на такие сферы жизни пациента как личный контроль, беспокойство и

прогнозы на будущее. Были использованы опросники для оценки восприятия болезни, риска и прогнозов и рисование портрета своей болезни.

Amaral TN et al. [31] в своем обзоре на группе взрослых пациентов со склеродермией показали, что помимо частых депресиивных состояний и повышенной тревожности, в 8,47% случаев наблюдаются когнитивные нарушения.

Другие авторы [68] обследовали 32 взрослых пациентов с ограниченной и диффузной формой склеродермии. У 16% (5 пациентов) были выявлены психиатрические отклонения (энцефалопатия, психоз, повышенная тревожность). Первичного поражения ЦНС у данных пациентов не было. Авторы предполагают, что данные отклонения вызваны изменениями со стороны внутренних органов в контексте основного заболевания.

По результатам, представленным Греховым Р.А. и др. [7] показано, что психологическое состояние больных исследуемых групп характеризовалось повышенным уровнем реактивной и личностной тревоги и депрессии. В свою очередь, само заболевание может усиливать тяжесть депрессии, способствовать хронизации, видоизменять ответ организма на проводимую терапию.

В своей работе Чижевская И. Д., Беляева Л. М. Психологические особенности детей с различными формами склеродермии [25] обследовали 25 детей с системной склеродермией и 35 детей с ограниченной склеродермией. Была выявлена повышенная тревожность. Это совпадало с данными, полученными у взрослых пациентов со склродермией[39]: показано, что из 50 обследованных практически у половины отмечалась повышенная тревожность. Однако, в отличие от детей, взрослые паиценты чаще подвержены деперссивным состояниям. По результатам исследований в этой группе больных повышенный уровень депрессия встречается чаще, чем в популяции и группе контроля [72, 81, 101].

Несмотря на большой объем проведенных исследований, остается масса нерешенных вопросов, включающих:

- патогенетическую корреляцию склеродермических очагов различной локализации и неврологических нарушений,
- характер дебюта заболевания,
- особенности терапии склеродермии с локализацией поражения на голове и шее.

Это, безусловно, отражается не только на течении и прогнозе пациентов, но и определяет их психо-эмоциональный статус и качество жизни.

## 1.7 Подходы к лечению ювенильной склеродермии

### 1.7.1 Оценка активности и тяжести течения ЮСД для определения объема терапии

Средний возраст дебюта ЮСД приходится на дошкольный и младший школьный возраст [60], первые симптомы заболевания, как правило, неспецифичны. В группе ЮСД преобладают пациенты с ЮЛСД [130], дебют ЮССД в раннем возрасте встречается достаточно редко [67]. Таким образом, несвоевременное назначение патогенетической терапии может приводить к ранней инвалидизации ребенка с развитием серьезных косметических дефектов.

Очевидно, что в силу большой разнородности внешних кожных и внекожных проявлений заболевания, возникают большие трудности в создании единых критериев для оценки степени активности заболевания и эффективности проводимой терапии [26, 134].

В настоящее время не существует единого способа определения тяжести склеродермии, что существенно затрудняет курацию данных пациентов [23].

Таким образом, для своевременного назначения патогенетической терапии в нужном объеме возникает необходимость создания унифицированной оценки активности заболевания и развившихся повреждений.

#### 1.7.1.1 Оценка патологического процесса при ЮССД

Для оценки тяжести течения заболевания при ССД с целью подбора подходящей базисной терапии применяется подсчет баллов по шкале тяжести кожных проявлений (MSS, Medsger severity score) [34, 35].

Шкала была разработана для взрослых пациентов, поэтому для применения у детей она была модифицирована [63, 97, 131].

В 2012 году группа авторов [118] предложила шкалу, более специфичную именно для детского возраста - шкала тяжести ювенильного системного склероза (Juvenile Systemic Sclerosis Severity Score). Данная шкала, помимо состояния кожной, мышечной и суставной систем, учитывает поражения со стороны следующих систем внутренних органов: сердечно-сосудистая система, легкие, желудочно-кишечная, выделительная (почки), состояние сосудистого русла. Таким образом, не учитывается наличие или отсутствие нарушений со стороны нервной системы.

Однако, несмотря на отсутствие оценки такого важного параметра, шкала тяжести ювенильного системного склероза зачастую применяется для выбора тактики лечения, оценки эффективности проводимого лечения [130].

Степень вовлеченности внутренних органов в патологический процесс оценивают с помощью методов инструментального обследования: ультразвуковые методы, методы нейровизуализации, рентгенологические, эндоскопические и т.д.

#### 1.7.1.2 Оценка патологического процесса при ЮЛСД

Для оценки степени тяжести патологического процесса при ЮЛСД с целью подбора адекватного объема патогенетической терапии, применяют несколько методик: шкала оценки кожи при ограниченной склеродермии (LoSCAT, Localized Scleroderma Cutaneous Assessment Tool) [34, 35, 75], оригинальный способ определения эффективности терапии ограниченной склеродермии [16], инфракрасная термография [62], ультразвуковое исследование с допплерометрией [88] (Приложение А, Б).

### 1.7.2 Подходы к терапии ЮССД

Терапия ЮСД представляет собой определенные трудности еще и потому, что на данный момент нет достаточной доказательной базы по применению тех или иных препаратов и схемы терапии должны быть заимствованы из клинических рекомендаций для взрослых пациентов [130].

Так, в 2009 г были сформулированы рекомендации по терапии склеродермии у взрослых пациентов [37]. В 2012 – 2017 гг, были предложены и дополнены алгоритмы курации склеродермии в зависимости от тех или иных клинических проявлений [124, 77]. В настоящее время в Российской Федерации в клинической практике используются клинические рекомендации по курации следующих проявлений заболевания: поражение кожи, почек, сердца, поражение суставов, интерстициальное поражение легких, легочная артериальная гипертензия, воспалительная миопатия, синдром Рейно, дигитальные язвы [24].

Таким образом, основными средствами патогенетической терапии ЮССД являются болезнь-модифицирующие препараты [15, 130], а именно:

- Глюкокортикостероиды
- Иммунодепрессант антифиброзного действия (Пеницилламин)
- Цитостатики (Метотрексат, Циклофосфамид, Азатиоприн, Микофенолата мофетил)
- Генно-инженерные биологические препараты (Ритуксимаб, Тоцилизумаб, Абатацепт)
- Ингибиторы тирозинкиназы (Нинтеданиб)

### 1.7.3 Подходы к терапии ЮЛСД

Необходимый объем терапии каждому пациенту должен подбираться индивидуально, исходя из формы, стадии и тяжести течения ЮЛСД и локализации очагов.

Согласно последним федеральным клиническим рекомендациям по локализованной склеродермии [11] в случае линейной, генерализованной и панксклеротической формы ЮЛСД рекомендовано применение Метотрексата в виде монотерапии или же в комбинации с глюкокортикостероидами (Преднизолон), что подтверждено исследованиями [129]. Целесообразность применения Пеницилaмина является спорной [29]. Для лечения ограниченной (бляшечной) формы склеродермии, а также в случае неглубокого поражения кожи на ранних этапах применяют местную противовоспалительную терапию (топические глюкокортикоиды, местный кальципотриол, имиквимод и ингибиторы кальциневрина), физиотерапевтическое лечение под контролем врача (в случае отсутсвия активности кожного процесса) [20].

Определение объема терапии при ЮЛСД зачастую определяется степенью активности кожного процесса [20] (Приложение В). Как мы видели ранее, шкалы для оценки активности ЮЛСД, а также эффективности проводимой терапии, в основном ориентируются на внешние кожные проявления и не учитывают возможное поражение внутренних органов, а именно ЦНС при ЮСД по типу «удар саблей». По данным литературы, поражение ЦНС данной форме склеродермии может протекать бессимптомно [57, 99]. Таким образом, сформулированные рекомендации по курации ЮЛСД остаются дискутабельными [133].

Отдельных рекомендаций по терапии ЮЛСД с поражением ЦНС, представлено не было.

Актуальным остается вопрос об объеме терапии при данном типе склеродермии, так как алгоритм лечения, прописанный по критериям EULAR 2017 для локализованных форм [15, 77, 131], не полностью корректирует клинические проявления.

Zulian F. et al. [136] сообщают об отсутствии опубликованных клинических исследований по опыту применения биологической или комбинированной терапии у

детей со склеродермией. Однако, клинические данные показывают их эффективность. Так, такролимус, циклофосфамид, биологическая терапия (в т.ч. ингибиторы ФНО или интерлейкина-6) могут быть использованы у детей с поражением ЦНС.

По данным некоторых исследователей описаны случаи успешной терапии ЮСД с неврологической симптоматикой в виде эпилептических приступов иммуносупрессантами: Метотрексат в комбинации с Преднизолоном [135].

Обзор литературы [32] описывает несколько случаев Парри-Ромберга и линейной склеродермии с улучшением неврологической симптоматики на фоне приема метотрексата. 20-летний мужчина с синдромом Парри-Ромберга, получал метотрексат и метилпреднизолон, впервые появились судороги после отмены метотрексата; судороги купировались после повторного введения метотрексата и противоэпилептических средств. У 7-летней девочки с синдромом Парри-Ромберга, у которой были изменения на МРТ. Отмечалась некоторая положительная динамика на МРТ после первоначального лечения с преднизолоном, а выраженное улучшение наступило после последующего лечения метотрексатом. У 13-летнего мальчика с синдромом Парри-Ромберга после начала приема метотрексата отмечено полное купирование судорожного синдрома на фоне приема топирамата. Однако через 1 год после прекращения приема препарата у него развился гемипарез, и по данным МРТ была обнаружена кавернома головного мозга.

# Глава II. МЕТОДЫ И ОБЪЕМ ИССЛЕДОВАНИЯ

## 2.1 Общая характеристика обследованных больных и дизайн исследования

На базе УДКБ Первого МГМУ имени И.М.Сеченова обследовано 102 ребенка с диагнозом "Ювенильная ограниченная склеродермия" (согласно критериям для диагностики ювенильной склеродермии PRES-ACR-EULAR 2007).

Клинические исследования проведены с учетом требований Положения «О юридических и этических принципах медико-биологических исследований у человека».

Проведено проспективное открытое сравнительное контролируемое исследование (описание, обследование и наблюдение выделенных групп пациентов по определенным характеристикам).

Все пациенты с ЮСД получали стационарное лечение в отделении психоневрологии, ревматологии или были консультированы на базе консультативно–диагностического центра Университетской детской клинической больницы Первого МГМУ им. И.М.Сеченова с 2018 по 2020 гг.

Исследование проводилось в три этапа (Рисунок 2) в период с 2018 по 2020 года. Первый этап заключался в наборе пациентов во время их нахождения на стационарном лечении в Университетской детской клинической больнице Первого МГМУ имени И.М. Сеченова Минздрава РФ, в случае их соответствия критериям включения в исследование (Таблица 2), проведение профильного неврологического обследования в рамках поставленных задач. Была дана оценка структуры неврологических нарушений у детей со склеродермией с локализацией поражения на голове и шее, характер прогрессирования заболевания. Второй этап был представлен анализом полученных данных, разработкой диагностических критериев оценки тяжести неврологических нарушений, алгоритма диагностики и коррекции терапии, анализом морфологических и клинических характеристик неврологического статуса

у детей с локализацией поражения на голове и шее. Осуществлялась разработка алгоритма диагностики и коррекции терапии у детей с склеродермией с локализацией процесса на голове и шее. Третий этап –контроль этих пациентов через год в динамике Университетской детской клинической больнице Первого МГМУ имени И.М. Сеченова Минздрава РФ .

Таблица 2 - Критерии включения, невключения и исключения из исследования

| Критерии включения | Критерии невключения | Критерии исключения |
|---|---|---|
| Возраст (до 18 лет на момент начала участия в исследовании) | Больные старше 18 лет | Отказ пациента от дальнейшего участия в исследовании |
| Наличие письменного информированного согласия пациента/законного представителя на участие в исследовании | Больные с отсутствием проявлений склеродермии на момент обследования | Досрочная выписка из стационара до окончания исследования |
| Наличие на момент обследования симптомов склеродермии с локализацией поражения на голове и шее и склеродермии другой локализации | | Больные с низкой комплаентностью |

Рисунок 2 - Алгоритм клинического исследования (по этапам обследования и медицинской помощи)

Проспективно обследовано 102 ребенка в возрасте от 3 до 18 лет: 60 детей с ЮЛСД с локализацией поражения на голове и шее, составивших основную группу. И 42 ребенка в возрасте от 3 до 18 лет с ЮЛСД с локализацией поражения на туловище и конечностях (Таблица 3).

Таблица 3 - Характеристика групп пациентов

| Характеристика групп пациентов | Терапевтическая группа проспективного наблюдения (Дети и подростки с ЮСД с локализацией поражения на голове и шее) 60 пациентов | Группа сравнения (Дети и подростки с ЮСД другой локализации) 42 пациента | p |
|---|---|---|---|
| Возраст дебюта ЮСД (годы) | 6,6±0,53 | 7.0 ± 4.3 | 0,048 |
| Длительность ЮСД до постановки диагноза (мес) | 14.5 ± 12.0 | 9.2 ± 9.6 | 0,008 |
| Длительность ЮСД до начала терапии (мес) | 24.9 ± 25.8 | 11.3 ± 12.0 | 0,0001 |
| Возраст на момент начала лечения (годы) | 8.3 ± 3.9 | 7.7 ± 4.2 | 0,0001 |

Средний возраст дебюта ЮСД в основной группе и группе контроля отличался в среднем на 6 мес, в основной группе, как видно из таблицы и рисунка 3, диагноз ЮСД ставился позже в среднем на 5 мес, а базисная терапия назначалась практически на год позже.

Рисунок 3 - Характеристика группы

Клиническая оценка неврологического и психологического статуса в динамике проводилась всем 102 проспективным пациентам с ЮСД. Все пациенты также были консультированы психологом и прошли оценку психо-эмоционального статуса и когнитивных функций с использованием стандартизированных шкал. Инструментальные методы исследования включали в себя динамическую магнитно–резонансную томографию головного мозга, ультразвуковые и электрофизиологические (электроэнцефалография, ультразвуковая допплерография) исследования. Лабораторные методы были представлены иммунологическим обследованием, динамическими клинико–биохимическими тестами.

## 2.2 Методы исследования

### 2.2.1 Критерии диагностики ювенильной склеродермии

В настоящее время для диагностики ювенильной склеродермии широко используются критерии, рекомендованные Международной экспертной группой PRES-ACR-EULAR 2007. Эти критерии учитывают клинические проявления и лабораторные показатели иммунологической активности заболевания.

Большие критерии:

- Склероз/индурация
- Склеродактилия (симметричное утолщение, уплотнение и индурация кожи пальцев)
- Синдром Рейно

Малые критерии (необходимо наличие как минимум двух):

1. Изменения капилляров ногтевого ложа по данным капилляроскопии
2. Дигитальные язвы
3. Дисфагия
4. Почечный криз

5. Появление артериальной гипертензии
6. Аритмия
7. Сердечная недостаточность
8. Легочный фиброз
9. Легочная гипертензия
10. Сгибательные сухожильные контрактуры
11. Артрит
12. Миозит
13. Нейропатия
14. Синдром карпального канала
15. АНФ
16. Специфические АТ (СКЛ-70, АЦА, РМ-СКЛ)

### 2.2.2 Методы оценки клинических характеристик ювенильной склеродермии

Клинический осмотр осуществлялся в соответствии со стандартными критериями педиатрического и неврологического осмотра. Анализ семиотики эпилептических приступов и установление формы заболевания проведен согласно Международной классификации эпилепсии (ILAE 2017). Динамическое изучение соматического и психоневрологического статуса проводилось с привлечением к осмотру специалистов: педиатра, ревматолога, невролога, офтальмолога и нейропсихолога. Лабораторные исследования: оценка биохимического, иммунологического статуса пациента.

Также оценивали следующие показатели течения ЮСД:

- возраст дебюта заболевания;
- возраст постановки диагноза;
- возраст начала терапии;
- клинические особенности дебюта заболевания;

- частоту обострений заболевания;
- длительность ремиссий;
- время появления неврологической симптоматики;
- тяжесть неврологической симптоматики.

### 2.2.3. Инструментальные методы обследования

В рамках исследования все пациенты в динамике, как минимум два раза, были обследованы с использованием МРТ, ЭЭГ, транскраниальной УЗДГ сосудов головы и шеи.

Для проведения МРТ использовался томограф «1,5 TE GE SIGNA Twin speed» (General Electrics, USA) с закрытым контуром и разрешающей способностью 1,5 Тесла в стандартных режимах T1, T2, FLAIR.

Исследовали в 100 % случаев головной мозг. Условно оценивали локализацию и количество гипо- и изоинтенсивных очагов на T1-взвешенных изображениях и гиперинтенсивных на T2-взвешенных изображениях, их размер, общий объем очагового поражения головного мозга.

Для проведения ЭЭГ использовался аппарат «Энцефалан-131-03». ЭЭГ проводилась в моно/биполярных отведениях с расположением электродов по международной системе «10-20». Обращали внимание на биоэлектрическую активность мозга, структуру и частоту волн, симметричность, наличие или отсутствие эпиактивности.

Транскраниальная УЗДГсосудов головы и ультразвуковая допплерография сосудов шеи с использованием сканера Sonix (Канада 2007 г.) с секторными датчиками 5–2 МГц и линейным датчиком 14–15Мгц. Ультразвуковые исследования проводились по стандартным методикам. Оценивались показатели скоростей кровотока магистральных сосудов.

### 2.2.4. Методики для оценки психологического состояния и когнитивных функций

В рамках исследования все пациенты были обследованы с использованием стандартизированных психодиагностических методик для оценки их психологического состояния, а также когнитивных функций (Таблица 4). Был разработан протокол обследования с учетом возраста пациентов.

Таблица 4 - Психодиагностические методики

| Возраст | Оценка уровня депрессии | Оценка уровня тревожность | Оценка уровня когнитивных нарушений |
|---|---|---|---|
| 3-7 лет | не проводилось | Тест тревожности Р.Тэммл, М.Дорки, В.Амен «Выбери нужное лицо» | С 5 лет тест Векслера |
| 8-13 лет | не проводилось | Детский вариант шкалы явной тревожности (*The Children's Form of Manifest Anxiety Scale,* CMAS) | Тест Векслера |
| 14-17 лет | Шкала депрессии Бека | Шкала тревоги Бека | Тест Векслера |

1. Шкала депрессии Бека (с 14 лет и старше) – для оценки уровня депрессии (удовлетворительное эмоциональное состояние, легкая депрессия, умеренная депрессия, тяжелая депрессия). Пациентам предлагалось ответить на 13 вопросов, касающихся наиболее распространенных признаков депрессии. Время выполнения теста около 10 минут [41].
2. Шкала тревоги Бека (с 14 лет и старше) – для оценки уровня тревоги (незначительный, средняя выраженность, очень высокий). Пациентам

предлагалось ответить на 21 вопрос, касающийся наиболее распространенных симптомов тревоги. Время выполнения теста 15 минут [42].

3. Детский вариант шкалы явной тревожности (The Children's Form of Manifest Anxiety Scale, CMAS, A. Castenada, B. R. McCandless, D. S. Palermo,1956 в адаптации А.М.Прихожан) – предназначена для выявления тревожности у детей 8–13 лет, включала 53 утверждения, на основании которых определялась степень тревожности (в диапазоне от полного осутствия до очень высокого уровня тревожности). Примерное время выполнения теста — 15–25 мин) [17].
4. Тест тревожности для детей 3 -7 лет (Р.Тэммл, М.Дорки, В.Амен, проективная методика «Выбери нужное лицо»). Тест исследует характерную для ребенка тревожность в типичных для него жизненных ситуациях. Ребенку предлагается 14 картинок и, соответственно, 14 вопросов, затрагивающих те или иные тревожные для него ситуации. На основании полученных данных вычисляется индекс тревожности и производится оценка уровня тревожности ребенка (высокий, средний, низкий) по шкалам [10].
5. Тест Векслера WISC-IV в адаптации А.Ю.Панасюк (с 5 лет и старше) – для оценки состояния когнитивной сферы пациента [4]. Применялся Субтест 4 «Сходство» (результаты его выполнения говорят о способности к логическому мышлению, обобщению и абстрагированию) и Субтест 6 «Повторение цифр». Последний субтест направлен на определение объема кратковременной памяти и уровня активного внимания. Пациентам предлагается воспроизвести ряд цифр в прямом порядке, затем в обратном. При выполнении данных методик задействуется вербально-логическое мышление, произвольное внимание и рабочая память. Данные субтесты были отобраны для выявления возможных функциональных нарушений со стороны лобных отделов мозга .

### 2.2.5 Статистическая обработка данных

Статистическая обработка полученных результатов проводилась с помощью программного комплекса SPSS/PASW Statistics (17 и 18 версии), SPSS Inc., Chicago, Illinois, USA.

Для сравнения парных выборок и для определения взаимосвязей между поло-возрастными характеристиками обследуемых и исследуемыми показателями использовались коэффициент ранговой корреляции Спирмана и V-Крамера. Числовые переменные проанализированы с помощью коэффициента корреляции Спирмана, ординальные с помощью коэффициента корреляции V-Крамера, корреляция числовых и ординальных с помощью коэффициента Спирмана.

Статистически достоверными считались различия при величине $p<0,05$, высоко достоверными - при $p<0,01$ и $p<0,001$, недостоверными при $p>0,05$.

Количественные признаки представлены в виде среднего арифметического значения со стандартным отклонением, медианы и межквартильного размаха, поскольку в основной группе распределение не нормальное (для анализа использован U критерий Манна-Уитни).

Категориальные данные представлены в виде числа пациентов с анализируемым признаком и доли от общего числа в группе, выраженной в процентах.

# Глава III. РЕЗУЛЬТАТЫ СОБСТВЕННЫХ ИССЛЕДОВАНИЙ: СОМАТИЧЕСКИЕ И НЕВРОЛОГИЧЕСКИЕ ОСОБЕННОСТИ ТЕЧЕНИЯ СКЛЕРОДЕРМИИ С ЛОКАЛИЗАЦИЕЙ ПОРАЖЕНИЯ НА ГОЛОВЕ И ШЕЕ У ДЕТЕЙ

## 3.1 Клинические характеристики склеродермии с локализацией поражения на голове и шее у детей

За период с 2018 по 2020 годы на базе Университетской клинической больницы Первого МГМУ им.И.М.Сеченова (Сеченовский Университет) проспективно в динамике было обследовано 102 ребенка (40 мальчиков (39,2%) и 63 девочки (61,8%)) с достоверным, согласно критериям для диагностики ювенильной склеродермии PRES-ACR-EULAR 2007, диагнозом ЮСД и с дебютом заболевания до 16 лет, в соответствии с концепцией о педиатрическом возрасте на территории Российской Федерации до 1999 года (Приказ Министерства здравоохранения РФ от 5 мая 1999 г. N 154).

Основную группу наблюдения составили 60 детей (23 мальчика (38,33%) и 37 девочек (61,67%)).

Средний возраст на момент осмотра составил 13.1 ± 3.1 лет, Me= 13.0 [11.0; 16.0]. Средний возраст дебюта ЮСД в этой группе больных составил 6,6±0,53 лет, Me= 6.0 [3.0; 10.0], самый ранний дебют ЮСД наблюдался у четырех девочек в возрасте 1 года (Рисунок 4).

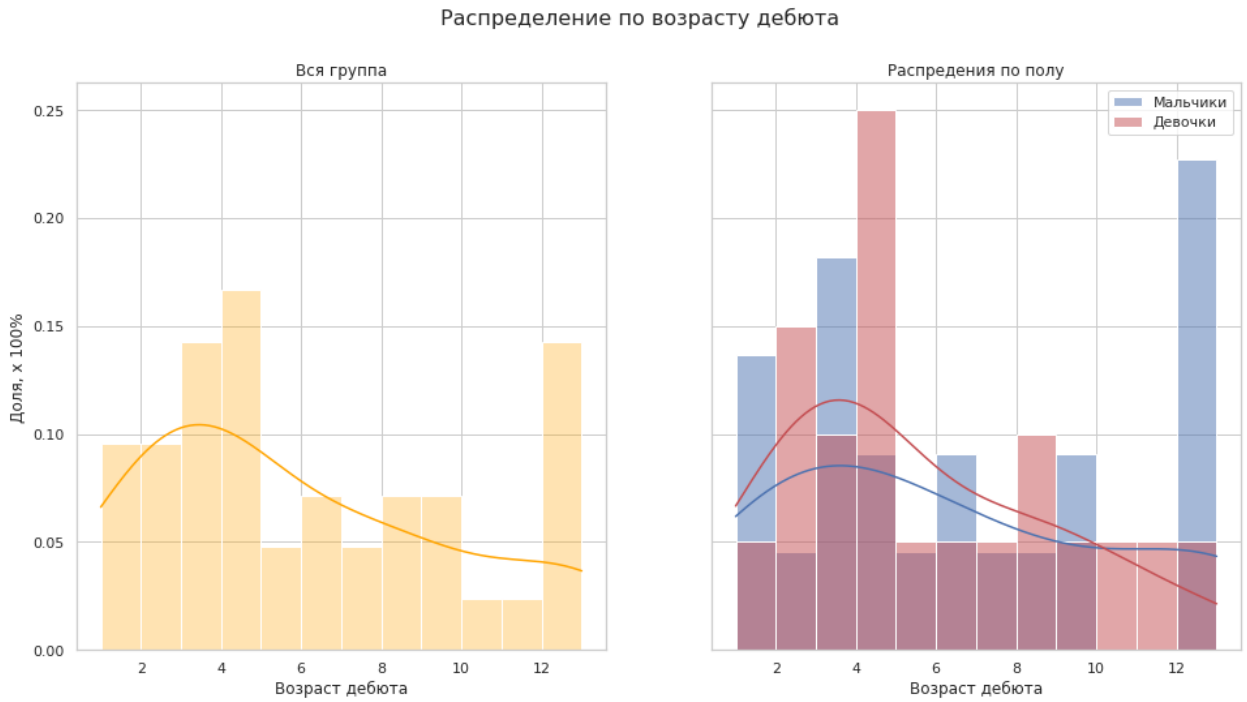


Рисунок 4 - Распределение возраста дебюта в зависимости от пола

Средний возраст начала терапии ЮСД составил 8.3 ± 3.9 лет, Me = 8.0 [5.0; 12.0]. Средняя продолжительность от момента дебюта заболевания до постановки диагноза составила 14.5 ± 12.0 месяцев, Me = 12.0 [4.5; 24.0]. Средняя продолжительность от момента дебюта заболевания до начала терапии составила 24.9 ± 25.8 месяцев, Me = 17.5 [9.0; 26.5].

Всех пациентов с ЮСД с локализацией поражения на голове и шее распределили по двумя группам: с неврологической симптоматикой и без.

Как видно из таблицы 5, неврологические нарушения были выявлены у половины пациентов (n=32; 53,3%). Так, значимых различий (p>0,001) по возрасту дебюта, среднему возрасту стартовой терапии, постановки диагноза и продолжительности болезни между группами с и без неврологической симптоматикой выявлено не было.

Таблица 5 - Клинические характеристики группы детей с ЮСД головы и шеи с и без неврологической симптоматики

| Характеристика группы пациентов | ЮСД голова невро n=32 | ЮСД голова без невро n=28 | p |
|---|---|---|---|
| Возраст дебюта ЮСД (годы) | 6,4±3,9 Me=6,5 [2,5; 9,0] | 6,7 ± 4.3 Me=5,5 [3,0; 10,0] | 0,732 |
| Длительность ЮСД до постановки диагноза (мес) | 13,2 ± 12.0 Me=12 [3,5; 22,0] | 16 ± 11 Me=13,5 [6,0; 23,0] | 0,296 |
| Длительность ЮСД на момент стартовой терапии (мес) | 28,7 ± 32.4 Me=17 [8,0; 36] | 20,6 ± 3.0 Me=18 [7,75; 24,5] | 0,947 |
| Возраст на момент стартовой терапии (годы) | 8.4 ± 3.5 Me=8,0 [5,0; 11,0] | 8,2 ± 4.4 Me=8,5 [4,0; 12,0] | 0,818 |
| Продолжительность заболевания | 6,7± 4,0 Me=6,5 [3,5; 8,75] | 5,6± 3.1 Me=5,0 [3,0; 8,0] | 0,475 |
| ПП ЦНС в анамнезе | 35% (n=21) | 32,1% (n=9) | 0,732 |

Самыми частыми симптомами дебюта заболевания у детей (Таблица 6) были кожные проявления (n=53, 88,3% случаев), реже эпилептические приступы (n=4, 6,7% случаев), головные боли (n=2, 3,3%), острое нарушение мозгового кровообращения (n=2, 3,3%), артралгии (n=1, 1,7%) (Рисунок 5).

Таблица 6 - Клинические симптомы дебюта заболевания у 60 детей с диагнозом ЮСД с локализацией поражения на голове и шее

| Клинические характеристики | Все дети с ЮСД головы и шеи (n = 60) | Дети с ЮСД головы и шеи и неврологической симптоматикой (n=32) | Дети с ЮСД головы и шеи без неврологической симптоматики (n = 28) |
|---|---|---|---|
| Кожные проявления | 53 (88,3%) | 26 (81,3%) | 27 (96,4%) |
| Эпилептические приступы | 4 (6,7%) | 4 (12,5%) | - |
| Головные боли | 2 (3,3%) | 2 (6,3%) | - |
| ОНМК | 2 (3,3%) | 2 (6,3%) | - |
| Артралгии | 1 (1,6%) | - | 1 (3,6%) |
| Алопеция | 1 (1,6%) | 1 (3,1%) | - |

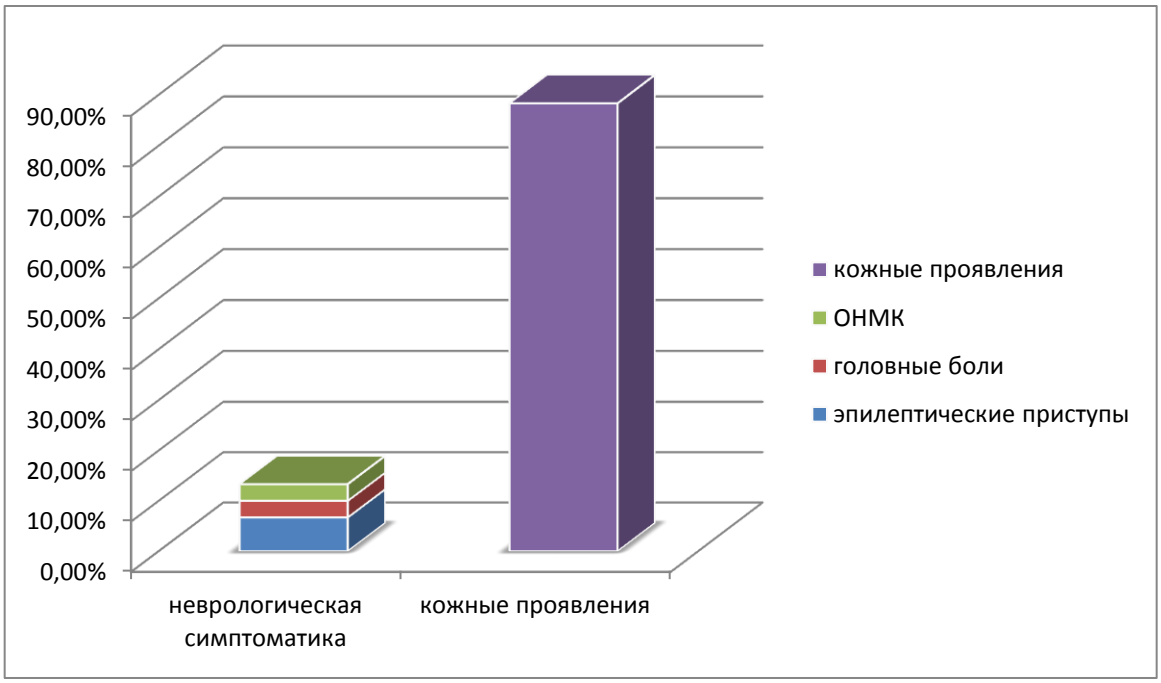


Рисунок 5 - Варианты клинического дебюта ЮСД в основной группе

Причем у одного ребенка в дебюте заболевания наблюдались одновременно и эпилептические приступы, и головные боли. Таким образом, в 13,3% случаев в дебюте заболевания была неврологическая симптоматика.

Таким образом, по нашим данным у детей с ЮСД головы и шеи с выявленной неврологической симптоматикой в 25% случаев заболевание дебютировало с неврологической симптоматики (головные боли, ОНМК, эпилептические приступы), в то время как у детей без выявленной неврологической симптоматики в дебюте всегда были кожные проявления.

Все дети наблюдались в динамике и были осмотрены до начала лечения и через 12 месяцев на фоне терапии.

За время динамического наблюдения оценивали характер дебюта заболевания, его течение, развитие и прогрессирование неврологических нарушений.

В соматическом статусе у детей с ЮСД головы и шеи на момент поступления наблюдалось состояние средней тяжести по основному заболеванию, катаральных явлений не отмечалось. У 30% отмечалась микропоиладения. Со стороны дыхательной системы патологии не выявлено. Со стороны сердечно-сосудистой системы при осмотре патологии выявлено не было. В кардиологическом статусе у 15% выявлялся систолический шум. Со стороны желудочно-кишечного тракта: выявлена умеренная болезненность в эпигастральной области у 25% (за счет реактивного гастрита вследствие длительного приема глюкокортикоидов). Стул регулярный, у 30% детей отмечается тенденция к запорам согласно Римским критериям III (на фоне дискинезии желчевыводящих путей).

В локальном статусе (Таблица 7) у 25 детей склеродермические очаги расположены слева, у 34 детей справа, у 1 ребенка на голове очаги расположены справа, в то врем как на спине слева. У 56 детей выявлены склеродермические очаги по типу «удар саблей» на голове, среди них у 6 детей очаги также распространялись на шею,  у 2 - на спину, у 1 - на конечности, у 3 - на туловище и конечности, у 4 - на

шею и туловище, в том числе и на спину. У 4 детей склеродермические очаги были расположены на шее, среди них у 2 детей очаги распространялись также на конечности и туловище.

Таблица 7- Характеристика локального статуса у детей с ЮСД головы и шеи

| | Локализация склеродермического очага | Дети с ЮСД головы и шеи, N=60 |
|---|---|---|
| Сторона поражения | Правая | 34 (56,7%) |
| | Левая | 25 (41,7%) |
| | Двустороннее | 1 (1,7%) |
| Локализация | Только голова | 40 (66,7%) |
| | Голова +шея | 6 (10%) |
| | Голова+ спина | 2 (3,3%) |
| | Голова +конечности | 1 (1,7%) |
| | Голова + туловище + конечности | 3 (5%) |
| | Голова + шея+ туловище | 4 6,7%) |
| | Только шея | 2 (3,3%) |
| | Шея + конечности +туловище | 2 (3,3%) |

В неврологическом статусе детей с ЮСД головы и шеи без выявленной неврологической симптоматики отсутствовали изменения, у детей с выявленной неврологической симптоматикой (Таблица 8) общемозговой симптоматики, менингельных знаков выявлено не было, эмоциональная лабильность, двигательная расторможенность регистрировалась у 4 детей (12,5%). При осмотре черепно-мозговых нервов у 28 детей (90,6%) определялась симметричность глазных щелей, у 3 (9,4%)- нистагм, у 25 детей (78,1%) симметричность мимической мускулатуры, у 3 детей (9,4%) - девиация языка. В двигательной сфере изменения мышечного тонуса и парезы наблюдались у 3 детей (9,4%), высокие сухожильные рефлексы - у 3 (9,4%). Атактические проявления отмечались у 4 детей (12,5%). Тазовые функции нарушены не были. Вегетативные проявления: у 23 детей (72%) доминирование тонуса вагуса, у 1 ребенка (3%) симпатико-тония, у 8 детей (25%) нормотония.

Таблица 8 - Оценка неврологического статуса у детей с ЮСД головы и шеи

| Неврологический статус | Дети с ЮСД головы и шеи и неврологической симптоматикой (n=32) | Дети с ЮСД головы и шеи без неврологической симптоматики (n = 28) |
|---|---|---|
| Сознание ясное. Ориентирован в месте и времени. | 32 (100%) | 28 (100%) |
| Эмоциональная лабильность, двигательная расторможенность | 4 (12,5%) | - |
| Менингеальные знаки | - | - |
| Очаговая глазная симптоматика | - | - |
| Симметричность глазных щелей | 28 (90,6%) | 28 (100%) |
| Нистагм | 3 (9,4%) | - |
| Симметричность мимической мускулатуры | 25 (78,1%) | 28 (100%) |
| Девиация языка | 3 (9,4%) | - |
| Нормотония | 29 (90,6%) | 28 (100%) |
| Парезы | 3 (9,4%) | - |
| Изменение сухожильных рефлексов | 3 (9,4%) | - |
| Координаторные пробы выполняет уверенно | 28 (87,5%) | 28 (100%) |
| Дисдиадохокинез | 4 (12,5%) | - |
| Проба Ромберга отсутствие координаторных нарушений | 32 (100%) | 28 (100%) |
| Отсутствие чувствительных нарушений | 31 (96,9%) | 28 (100%) |
| Отсутствие тазовых нарушений | 32 (100%) | 28 (100%) |

ПП ЦНС отмечалось в анамнезе у 21 ребенка из основной группы (35% случаев).

В одном случае заболевание носило семейный характер (мама одной девочки также страдала склеродермией линейной формы с локализацие й на голове).

Неврологическая палитра чаще всего была представлена головными болями (n=14, 23,3%), эпилептическими приступами (n=8, 13,3%), поражением ЧМН (n=4, 6,7%), ОНМК (n=3, 5%) (Таблица 9).

Таблица 9 - Спектр неврологических нарушений у 32 детей с диагнозом ЮСД с локализацией поражения на голове и шее

| Неврологические нарушения | Дети с ЮСД головы и шеи с неврологической симптоматикой (n = 32) | Мальчики (n = 23) | Девочки (n = 37) |
|---|---|---|---|
| Головные боли | 14 (23,3%) | 5 (21,74%) | 9 (24,32%) |
| Эпилептические приступы | 8 (13,3%) | 2 (8,7%) | 6 (16,22%) |
| Тики | 3 (5%) | 3 (13,04%) | - |
| ОНМК | 3 (5%) | 2 (8,7%) | 1 (2,7%) |
| Поражение ЧМН | 4 (6,7%) | 2 (8,7%) | 2 (5,41%) |
| Снижение слуха | 1 (1,7%) | 1 (4,35%) | - |
| Парасомнии | 3 (5%) | - | 3 (8,11%) |
| Астено-невротический синдром | 3 (5%) | 1 (4,3%) | 2 (5,4%) |
| Синдром дефицита внимания | 2 (3,3%) | 1 (4,3%) | 1 (2,7%) |
| Эмоциональная лабильность | 2 (3,3%) | 1 (4,3%) | 1 (2,7%) |

| | | | |
|---|---|---|---|
| Синкопальные состояния | 2 (3,3%) | - | 2 |
| Нарушение чувствительности | 1 (1,7%) | 1 (4,3%) | - |

На диаграмме ниже представлено процентное соотношение выявленных различных неврологических нарушений, n=32 (Рисунок 6).

Так головные боли составляли 43,8% среди всей неврологической симптоматики, эпилептические приступы 25%, поражение ЧМН 12,5%, ОНМК 9%.

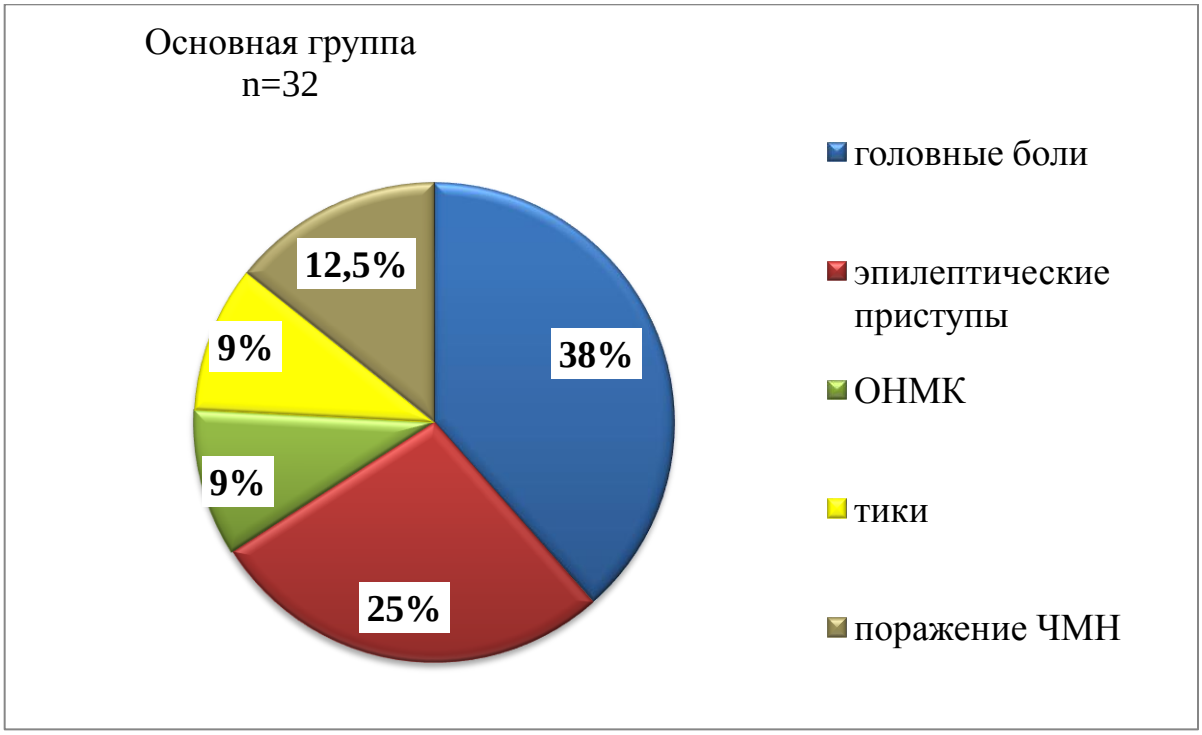


Рисунок 6 - Структура неврологических нарушений среди 32 детей основной группы (53,3%) с выявленной неврологической симптоматикой

Среди основной группы были выявлены 31 пациент (51,7%) с левосторонней локализацией склеродермических очагов и 29 (48,3%) с правосторонней. Корреляции сторонности поражения с наличием или отсутствием неврологической симптоматики и временем дебюта неврологической симптоматики получено не было. При левостороннем поражении дебют заболевания с кожных проявлений был в 83,9% случаев, при правостороннем - в 93,1%.

Развитие неврологической симптоматики не было достоверно связано с возрастом дебюта заболевания и длительностью заболевания на момент стартовой терапии. Корреляционный анализ по Спирману не выявил достоверной корреляции между неврологическими нарушениями, возрастом дебюта и длительностью заболевания на момент стартовой терапии в основной группе пациентов (p>0,5).

## 3.2 Нейроморфологические характеристики ЮСД с локализацией поражения на голове и шее

МРТ головного мозга было проведено у 53 детей (88,3%) с ЮСД с локализацией поражения на голове и шее, наблюдавшихся в УДКБ Первого МГМУ имени И.М.Сеченова с 2018 по 2020 годы.

Изменения на МРТ головного мозга были выявлены у 27 детей (50,94% случаев) из основной группы, причем у 24 детей с ЮСД с неврологической симптоматикой и у 3 с ЮСД без неврологической симптоматики. Среди них были: очаговые изменения в белом веществе головного мозга (n=24, 45,2%), глиозные изменения перивентрикулярной области (n=6, 11,3%), последствия ОНМК (n=3, 5,7%) (Рисунок 7).

Рисунок 7 - Структура изменений по данным МРТ в основной группе пациентов

По нашим данным, у детей с ЮСД головы и шеи без выявленной неврологической симптоматики изменения на МРТ встречались в два раза реже (10,7% случаев) и среди них не было таких тяжелых проявлений, как последствия перенесенного ОНМК (Таблица 10).

Таблица 10 - Изменения, выявленные на МРТ головного мозга в группе детей с диагнозом ЮСД с локализацией поражения на голове и шее

| Характер изменений на МРТ головного мозга | Все дети с ЮСД головы и шеи (n = 53) | Дети с ЮСД головы и шеи и неврологической симптоматикой (n=32) | Дети с ЮСД головы и шеи без неврологической симптоматики (n = 28) |
|---|---|---|---|
| Очаговые изменения в белом веществе головного мозга в виде атрофии | 24 (45,2%) | 20 (62,5%) | 4 (16%) |
| Глиозные изменения перивентрикулярной области | 6 (11,3%) | 5 (15,6%) | 2 (7,1%) |
| Последствия ОНМК | 3 (5,7%) | 3 (9,4%) | - |

Было проанализировано при каких именно неврологических нарушениях встречались те или иные поражения вещества головного мозга по данным МРТ (Таблица 11). Интересно, что при головных болях сторона поражения по данным МРТ в 71,4% совпадала со стороной склеродермического очага на лице, при эпилептических приступах в 87,5% случаев, при других неврологических нарушениях в 100% случаев. Самыми частыми изменениями вещества головного мозга при головных болях и эпилептических приступах были очаговые изменения в коре головного мозга. У трех пациентов (5,7% всех случаев) были выявлены изменения в веществе головного мозга по данным МРТ при отсутствии неврологической симптоматики: очаговые изменения в белом веществе головного мозга в виде атрофии, глиозные изменения перивентрикулярной области.

Таблица 11 - Спектр неврологических изменений и выявленные при этом изменения вещества головного мозга по данным МРТ головного мозга.

| Неврологические нарушения | Изменения на МРТ | Сторона поражения на МРТ совпадает с стороной склеродермического очага | Очаговые изменения в белом веществе головного мозга | Глиозные изменения перивентрикулярной области | Последствия ОНМК |
|---|---|---|---|---|---|
| Головные боли 14 (23,3%) | 11 (78,6%) | 10 (71,4%) | 11 (78,6%) | 3 (21,4%) | 1 (7,1%) |
| Эпилептические приступы 8 (13,3%) | 8 (100%) | 7 (87,5%) | 8 (100%) | 3 (37,5%) | 1 (12,5%) |
| Тики 3 (5%) | 2 (66,7%) | 2 (66,7%) | 2 (66,7%) | - | - |
| ОНМК 3 (5%) | 3 (100%) | 3 (100%) | 3 (100%) | 1 (33,3%) | 3 (100%) |
| Поражение ЧМН 4 (6,7%) | 3 (75%) | 3 (75%) | - | - | - |
| Снижение слуха 1 (1,7%) | 1 (100%) | 1 (100%) | 1 (100%) | - | - |
| Нет неврологических нарушений 29 (48,3%) | 3 (10,3%) | 3 (10,3%) | 3 (10,3%) | 2 (6,9%) | - |

Зачастую по данным клинического осмотра (осмотр ревматолога, невролога) не было признаков прогрессирования заболевания, однако по результатам МРТ головного мозга выявлялась отрицательная динамика патологического процесса, что требовало коррекции базисной терапии.

Выявлена статистически значимая корреляционная зависимость (по V-Крамеру) между наличием изменений по данным МРТ головного мозга и наличием неврологических нарушений (КК=0,62, p=0,0001), что также подтверждается данными о том, что в группе детей без неврологической симптоматики изменения на МРТ головного мозга встречаются реже, чем в группе детей с неврологической симптоматикой.

Верифицирована патогенетическая взаимосвязь между очаговым поражением вещества головного мозга по данным МРТ и наличием верифицированных эпилиптических приступов (КК=0,48, p<0,0001) и поражением черепно-мозговых нервов (КК=0,39, p=0,002).

Корреляционный анализ по Спирману показал статистически значимую прямую корреляционную зависимость между длительностью заболевания до стартовой терапии и выявлением очаговых изменений по данным МРТ головного мозга (КК= 0,27, p=0,037), соответственно чем позже начато лечение, тем выше была вероятность выявления изменений в веществе головного мозга в контексте основного заболевания (Рисунок 8).

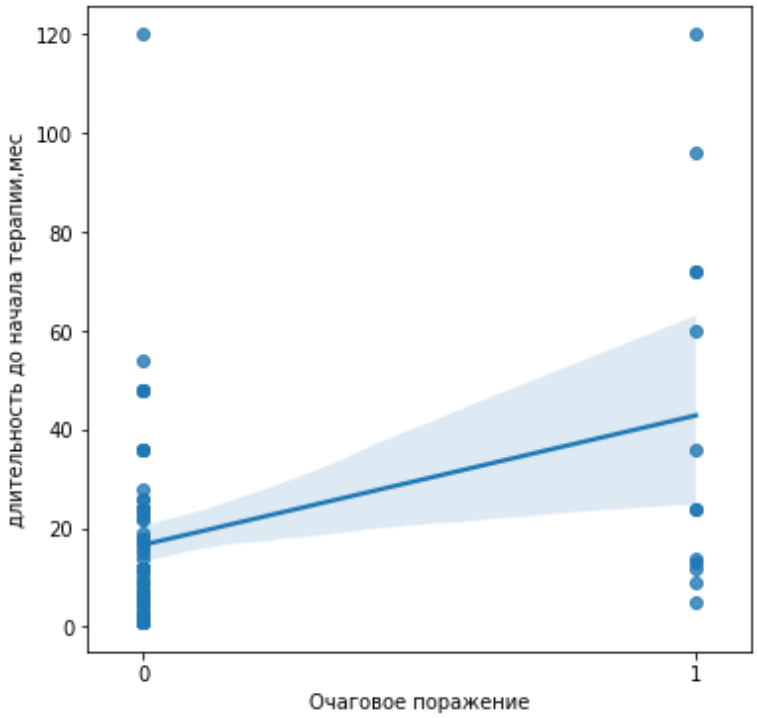


Рисунок 8 - Графическая взаимосвязь между длительностью заболевания до стартовой терапии и впоследствии выявленных очаговых изменений по данным МРТ головного мозга в основной группе

### 3.3 Электроэнцефалографические характеристики ЮСД с локализацией поражения на голове и шее

Электроэнцефалографическое исследование головного мозга было проведено у 60 детей с ЮСД с локализацией поражения на голове и шее, наблюдавшихся в УДКБ Первого МГМУ им.И.М.Сеченова с 2018 по 2020 годы.

Изменения по данным ЭЭГ были выявлены у 19 детей (31,7% случаев) из основной группы (Таблица 12). Самыми частыми изменениями были эпилептиформная активность на стороне склеродермичекого очага (n=14, 23,7%), функциональная незрелость коры головного мозга (n=4, 6,7%), замедление основного ритма (n=3, 5%).

Таблица 12 - Изменения, выявленные по данным ЭЭГ у 60 детей с диагнозом ЮСД с локализацией поражения на голове и шее.

| Характер изменений по данным ЭЭГ | Все дети с ЮСД головы и шеи (n = 60) | Дети с ЮСД головы и шеи и неврологической симптоматикой (n=32) | Дети с ЮСД головы и шеи без неврологической симптоматики (n = 28) |
|---|---|---|---|
| Функциональная незрелость коры головного мозга | 4 (6,7%) | 1 (3,1%) | 3 (10,7%) |
| Эпилептиформная активность на стороне склеродермического очага | 14 (23,7%) | 13 (40,6%) | 1 (3,6%) |
| Замедление основного ритма | 3 (5%) | 2 (6,3%) | 1 (3,6%) |

По нашим данным, изменения по данным ЭЭГ были выявлены у 16 детей (50% случаев) в группе детей с неврологической симптоматикой и у 3 детей (10,7%) в группе детей без выявленной неврологической симптоматики, причем во второй группе детей практически не выявлялась эпилептиформная активность.

Ниже представлены выявленные изменения ЭЭГ у детей с той или иной неврологической симптоматикой (Таблица 13). У пациентов с эпилептическими приступами или проявлениями ОНМК изменения по данным ЭЭГ были выявлены у 100% детей. При головных болях чаще всего выявлялась эпилептиформная активность на ЭЭГ (n=4, 28,6%). У 4 детей выявлены изменения по данным ЭЭГ при отсутствии неврологической симптоматики.

Таблица 13 - Спектр неврологических изменений у детей с ЮСД головы и шеи и выявленные изменения по данным ЭЭГ.

| Неврологические нарушения | Изменения на ЭЭГ | Функциональная незрелость коры головного мозга | Замедление основного ритма | Снижение реактивности | Дисфункция срединных структур | Эпилептиформная активность на стороне склеродермиического очага |
|---|---|---|---|---|---|---|
| Головные боли 14 (23,33%) | 6 (42,9%) | - | | - | 1 (7,1%) | 4 (28,6%) |
| Эпилептические приступы 8 (13,33%) | 8 (100%) | - | - | - | 1 (12,5%) | 8 (100%) |
| Тики 3 (5%) | 2 (66,7%) | - | - | - | 1 (33,3%) | 2 (66,7%) |
| ОНМК 3 (5%) | 3 (100%) | - | 1 (33,3%) | - | - | 2 (66,7%) |
| Поражение ЧМН 4 (6,67%) | 2 (50%) | 1 (25%) | - | 1 (25%) | - | 1 (25%) |
| Нет неврологических нарушений 29 (48,33%) | 4 (13,8%) | 1 (3,4%) | 1 (3,4%) | 1 (3,4%) | - | 2 (6,9%) |

Рассмотрим более детально группу пациентов с выявленными эпилептическими приступами (Таблица 14). Из 8 детей только у 3 заболевание дебютировало с кожной симптоматики, у остальных в дебюте эписиндром, односторонняя головная боль, ОНМК. У всех детей были выявлены изменения вещества головного мозга по данным МРТ: очаговые атрофические изменения, глиоз перивентрикулярной области, последствия ОНМК. По данным ЭЭГ у всех детей выявлялась эпилептиформная активность различной локализации, коррелирующая со стороной склеродермического очага и стороной поражения на МРТ головного мозга.

Таблица 14 - Клинико-инструментальная характеристика пациентов с выявленными эпилептическими приступами (n=8)

| Варианты дебюта | МРТ головного мозга |
|---|---|
| Кожный синдром 37,5% n=3 | Очаговые атрофические изменения в белом веществе на стороне склеродермического очага |
| Эписиндром 37,5%, n=3 | Глиоз перивентрикулярной области |
| Головная боль односторонняя 12,5%, n=1 | Очаговые атрофические изменения в белом веществе на стороне склеродермического очага |
| Сочетание эписиндром + головная боль 12,5%, n=1 | Последствия ОНМК |
| ОНМК 12,5%, n=1 | Последствия ОНМК, очаговые атрофические изменения в белом веществе на стороне склеродермического очага |

По данным ЭЭГ в основной группе эпилептиформная активность была выявлена в 24% случаев (n=14). В 10% случаев (n=6) - выявлена эпилептиформная активность без клинической картины эпилептических приступов. В данной группе у

всех детей в дебюте ЮСД был кожный синдром. У двоих в анамнезе указание на ПП ЦНС. Терапия в среднем назначалась на год позже дебюта заболевания, но практически одновременно с постановкой диагноза ЮСД (разница в 2 месяца), что говорит о возможном агрессивном течении болезни (Таблица 15).

Таблица 15 - Характеристика группы пациентов (n=6) с эпилептиформной активностью по данным ЭЭГ без клинических проявлений

| Характеристика группы пациентов (n=6) | возраст |
|---|---|
| Средний возраст дебюта ЮСД | 4,16±3г |
| возраст начала терапии ЮСД | 5,3±2,9 г |
| Длительность ЮСД до постановки диагноза | 13,5±11 мес |
| Длительность ЮСД на момент начала терапии | 15±9,7 мес |
| Длительность заболевания на момент осмотра | 7,3±3,8 г |

Также выявлено, что у 13,8% (n=3) из основной группы изменения на ЭЭГ не сопровождались неврологической симптоматикой. У всех этих детей по данным медицинской документации в анамнезе было указание на перенесенное ПП ЦНС. Длительность заболевания на момент первичного осмотра составила 4,4±0,6 г. Длительность заболевания до постановки диагноза и начала терапии 1,9±0,4 г, т.е. существенно не различались.

Ниже представлены результаты инструментального обследования данной группы пациентов (Таблица 16).

Таблица 16 - Результаты обследования группы пациентов с изменениями на ЭЭГ без неврологической симптоматики

| Пациент | ЭЭГ | МРТ |
|---|---|---|
| 1. Ж | Замедление основного ритма | Глиоз левой лобной доли |
| 2. Ж | Снижение реактивности | Нет изменений |
| 3. Ж | Эпилептиформная активность | Субатрофические изменения больших полушарий мозга |

В нашем исследовании показано, что чем раньше был дебют ЮСД с локализацией поражения на голове и шее, тем выше вероятность развития эпилептических приступов (КК по Спирману -0,391, p=0,022). Также в той же группе пациентов установлено, что чем меньше возраст ребенка на момент стартовой терапии, тем выше вероятность выявления эпилептиформной активности по данным ЭЭГ (КК=-0,391, p=0,022).

Корреляционный анализ по V-Крамеру выявил статистически достоверные ассоциации между изменениями на ЭЭГ и наличием неврологической симптоматики (КК=0,35, p=0,007), головных болей (КК=0,28, p=0,031), ОНМК (КК=0,34, p=0,009), тиков (КК=0,57, p<0,0001), в основной группе пациентов.

Корреляционный анализ по Спирману показал статистически значимую корреляционную зависимость между возрастом дебюта и развитием эпилептических

приступов (КК=-0,391, p=0,022). Т.е.чем раньше был дебют склеродермии, тем выше вероятность развития эпилептических приступов.

Корреляционная связь между возрастом начала терапии и выявлением эпилептиформной активности по данным ЭЭГ (КК=-0,391, p=0,022) выявила, что чем меньше возраст ребенка на момент стартовой терапии, тем выше вероятность выявлении эпилептиформной активности по данным ЭЭГ.

Корреляционный анализ по V-Крамеру показал статистически значимую взаимосвязь выявляемых изменений по данным ЭЭГ и изменений вещества головного мозга МРТ головного мозга (КК=0,57, p<0,0001). Взаимосвязь между наличием неврологической симптоматики и выявлением изменений по данным ЭЭГ (КК=0,35, p=0,007). Взаимосвязь между выявлением по данным анамнеза и неврологического осмотра головных болей и эпилептиформной активности по данным ЭЭГ (КК=0,28, p=0,031), наличия тиков и дисфункции срединных структур по данным ЭЭГ (КК=0,57, p<0,0001), ОНМК и изменений по данным ЭЭГ (КК=0,34, p=0,009).

## 3.4. Характеристики УЗДГ брахиоцефальных сосудов при ЮСД с локализацией поражения на туловище и конечностях

Ультразвуковое дуплексное сканирование экстракраниальных и интракраниальных отделов брахиоцефальных сосудов было проведено у 53 детей с ЮСД с локализацией поражения голове, наблюдавшихся в УДКБ Первого МГМУ им.И.М.Сеченова с 2018 по 2020 годы.

По данным УЗДГ были выявлены гемодинамически значимые изменения у 20,8% пациентов (n=11).

Общие, наружные и внутренние сонные артерии, позвоночные артерии (экстракраниальные отделы) визуализированы, проходимы, препятствий кровотоку не обнаружено. Аномалий развития и видимых деформаций не выявлено. По

позвоночным артериям скорость кровотока с обеих сторон снижена у 8 пациентов. Показатели периферического сопротивления в пределах нормы с обеих сторон. По внутренней сонной артерии с обеих сторон скорость кровотока снижена, значимая асимметрия кровотока (30%) у 9 пациентов. Периферическое сопротивление в пределах нормы с обеих сторон. По общей сонной артерии с обеих сторон скорость кровотока снижена, асимметрия кровотока незначимая, периферическое сопротивление в пределах нормы с обеих сторон у 8 пациентов. Диаметр и скорость кровотока по внутренней яремной вене симметричны.

По парным средним мозговым артериям, передним мозговым артериям и задним мозговым артериям линейная скорость кровотока в пределах нормативных данных. Индекс периферического сопротивления парных средних мозговых артерий, передних мозговых артерий и задних мозговых артерий повышен справа у 7 пациентов. По позвоночной артерии на интракраниальном уровне направление тока физиологическое, линейная скорость кровотока с обеих сторон в пределах нормативных данных; индекс периферического сопротивления повышен слева у 7 пациентов с гемодинамически незначимой асимметрией. По основной артерии линейная скорость кровотока в норме. Скорость кровотока по глубоким интракраниальным венам (по базальным венам) в пределах нормативных данных.

Таким образом, у 6 детей выявлены УЗ-признаки церебральной ангиодистонии по гипертоническому типу, у 3 - церебральной ангиодистонии по дистоническому типу, у 3 – нарушение кровотока по позвоночной артерии.

Вышеописанные изменения коррелировали со склонностью к синкопальным состояниям, парасомниям и астено-невротическим синдромом (КК=0,57, p=0,007). У одного ребенка с УЗ-признаками церебральной ангиодистонии по гипертоническому типу неврологической симптоматики выявлено не было.

## 3.5 Психо-эмоциональные и когнитивные характеристики ЮСД с локализацией поражения на голове и шее

Важным фактором оценки состояния пациентов с ЮСД с локализацией поражения на голове и шее, наблюдавшихся в УДКБ Первого МГМУ имени И.М.Сеченова с 2018 по 2020 годы, была оценка психо-эмоционального статуса и когнитивных функций. Исследование проведено у 60 детей с ЮСД головы и шеи.

Общий уровень выявленной тревожности (Таблица 17) составил 95% (n=57): в 33,3% (n=19) случаев отмечался низкий, 10,5% (n=6) – средний, а 56,1% (n=32) – высокий уровень тревожности.

Таблица 17 - Исследование уровня тревожности у детей с ЮСД с локализацией поражения на голове и шее

| Уровень тревожности | Все дети с ЮСД головы и шеи (n = 60) | Мальчики (n = 23) | Девочки (n = 37) |
|---|---|---|---|
| Повышенная тревожность | 57 (95%) | 31 (54,4%) | 26 (45,6%) |
| Низкий уровень тревожности | 23 (30,9%) | 21 (91,3%) | 2 (8,7%) |
| Средний уровень тревожности | 7 (11,7%) | 4 (57,1%) | 3 (42,9%) |
| Высокий уровень тревожности | 28 (46,7%) | 6 (21,4%) | 22 (78,6%) |

По данным статистического анализа по Спирману выявлена корреляция между уровнем тревожности у пациентов и полом (КК= 0,6 $p<0,0001$), таким образом, выявлено, что более высокий уровень тревожности чаще выявляется у девочек (Рисунок 9).

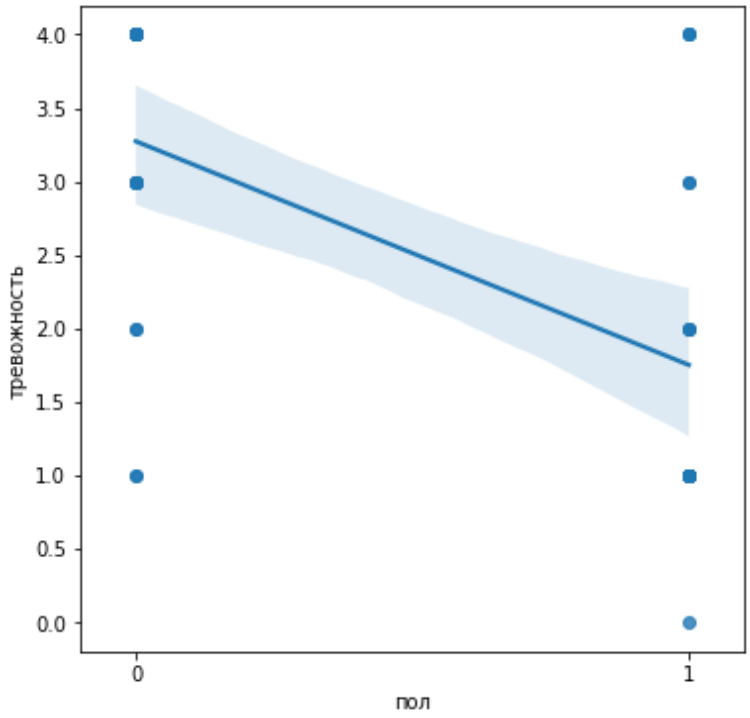


Рисунок 9 - Графическая взаимосвязь выявленного уровня тревожности и пола в основной группе

При исследовании уровня депрессии из 30 пациентов старше 14 лет (Таблица 18) у 60% (n=18) отмечалось стабильное настроение, у 40% (n=12) диагностирована легкая депрессия. У всех детей с легкой степенью депрессии отмечался высокий уровень тревожности.

Таблица 18 - Исследование уровня депрессии

| Уровень депрессии | Дети с ЮСД головы и шеи старше 14 лет (n = 30) | Мальчики n=12 | Девочки n=18 |
|---|---|---|---|
| Стабильное настроение | 18 (60%) | 10 (83,3%) | 8 (44,4%) |
| Легкая степень депрессии | 12 (40%) | 2 (16,7%) | 10 (55,6%) |

По данным статистического анализа по Спирману выявлена прямая корреляция между уровнем депрессии и тревожности (КК=0,955, p=0,0001), т.е. у пациентов с высоким уровнем тревожности наиболее часто встречаются депрессивные состояния.

Комплексная оценка интеллектуального развития с использованием теста Векслера показала (Таблица 19), что среди обследованных 59 детей старше 5 лет у 28,9% (17 больных) отмечалась сниженная способность к логическому мышлению, обобщению и абстрагированию (по результатам субтеста 4 «Сходство»). У 72,7% из этих пациентов (12 детей) по данным МРТ имелось поражение головного мозга (глиозные, очаговые и атрофические изменения) в контексте основного заболевания и у 47,1% (8 детей) были выявлены изменения о результатам ЭЭГ. У 71,4% (42 детей) результаты тестирования соответствовали возрастной норме. Из них у 42,9% (25 детей) имели место изменения по данным МРТ головного мозга и у 38,1% (16 детей) изменения по результатам ЭЭГ.

Таблица 19 - Результаты теста Векслера (субтест 4 и 6) у детей с ЮСД с локализацией поражения на голове и шее и выявленные изменения по данным МРТ головного мозга и ЭЭГ

| Тест Векслера (субтест 4 и 6) | Все дети с ЮСД головы и шеи старше 5 лет (n = 59) | Изменения по данным МРТ головного мозга | Изменения по данным ЭЭГ |
|---|---|---|---|
| Снижение логической памяти (субтест 4) | 17 (28,9%) | 12 (72,7%) | 8 (47,1%) |
| Нормальные показатели логической памяти | 42 (71,4%) | 25 (42,9%) | 16 (38,1%) |
| Снижение зрительной памяти (субтест 6) | 24 (40%) | 8 (33,3%) | 5 (20,8%) |
| Пограничные значения уровня зрительной памяти | 19 (33,3%) | 10 (52,6%) | 10 (52,6%) |
| Нормальные значения уровня зрительной памяти | 16 (26%) | 12 (80%) | 10 (62,5%) |

По данным статистического анализа по V-Крамеру выявлена корреляция между наличием головных болей у пациентов и выявлением снижения логической памяти (КК=0,38, p=0,013)

По результатам субтеста 6 «Повторение цифр» (Таблица 19) обнаружилось, что у 40,7% (24 детей) показатели были ниже возрастной нормы и наблюдалось снижение зрительной памяти, из них у 8 больных (33,3%) выявлялись изменения по данным МРТ головного мозга и у 20,8% (5 детей) изменения по результатам ЭЭГ. У 33,3% (19 детей) отмечались пограничные значения уровня зрительной памяти, из них у 52,6% (10 детей) выявлялись изменения по данным МРТ головного мозга и 52,6% (10 детей) изменения по результатам ЭЭГ. Нормативные показатели по данному субтесту наблюдались у 26% (16 пациентов), однако по результатам МРТ головного мозга у 80% (12 детей) выявлялись изменения вещества головного мозга и у 62,5% (10 детей) изменения по результатам ЭЭГ. Таким образом, результаты субтеста 6 не коррелировали с результатами МРТ и ЭЭГ.

По данным статистического анализа по V-Крамеру выявлена корреляция между наличием неврологической симптоматики у пациентов и выявлением снижения зрительной памяти (КК=0,46, p=0,012).

Достоверной корреляции между когнитивными нарушениями и наличием поражения лобных отделов по результатам МРТ головного мозга не получено, однако можно говорить о тенденции: у детей с наличием очаговых изменений в лобных долях чаще выявляется снижение когнитивных функций.

Сравнение результатов вышеописанных тестов в группе детей с выявленной неврологической симптоматикой и без нее представлено на Рисунке 10.

Рисунок 10 Характеристика психо-эмоционального статуса и когнитивных функций у детей в группе с ЮСД головы и шеи с неврологической симптоматикой и без нее

**Клинический случай 1**

Мальчик 9 лет (Рисунок 11), наблюдается в УДКБ в течение 4х лет. Жалобы при поступлении: на изменение кожи и подкожной клетчатки по типу «удар саблей» в стадии атрофии в левой лобной области с переходом на левую половину волосистой части головы и формированием очаговой алопеции и поверхностной атрофии.

Рисунок 11 - Мальчик, 9 лет

Из анамнеза известно, что с двухлетнего возраста у ребенка отмечаются судороги в виде правосторонних фокальных гемиклонические приступов с частотой до нескольких раз в неделю.

При обследовании по месту жительства на ЭЭГ региональная эпилептиформная активность в левых заднелобно-височно-центральных отведениях (Рисунок 12).

Рисунок 12 - ЭЭГ

Установлен диагноз: Криптогенная фокальная эпилепсия. Получал терапию: Карбамазепин без эффекта, вальпроат пролонгированного действия (снижение частоты приступов до 1 раза в месяц), леветирацетам (снижение частоты приступов до 1 раза в несколько месяцев в комбинации с вальпроатами).

Одновременно с дебютом эпилептических приступов и началом противосудорожной терапии в возрасте 2 лет появились изменения на коже волосистой части головы слева и в области лба. Вначале вышеописанные кожные изменения были расценены как аллергическая реакция на противосудорожную терапию. Позже был предложен диагноз: Болезнь Штурге-Вебера. Симптоматическая фокальная эпилепсия, резистентная к проводимой терапии.

Далее кожная симптоматика продолжала прогрессировать. Также не удавалось достичь полного купирования судорожных приступов. Очаговые изменения кожи распространились на теменную область, переносицу, появилась очаговая алопеция в левой височно-теменной области.

Поступил в УДКБ впервые через 5 лет после начала заболевания. Верифицирован диагноз Ограниченная линейная склеродермия головы по типу «удар саблей». Структурная фокальная эпилепсия, резистентная к проводимой терапии.

На МРТ головного мозга (Рисунок 13) глиозные изменения перивентрикулярного белого вещества. Атрофия мягких тканей левой лобной области, атрофия чешуи левой лобной кости.

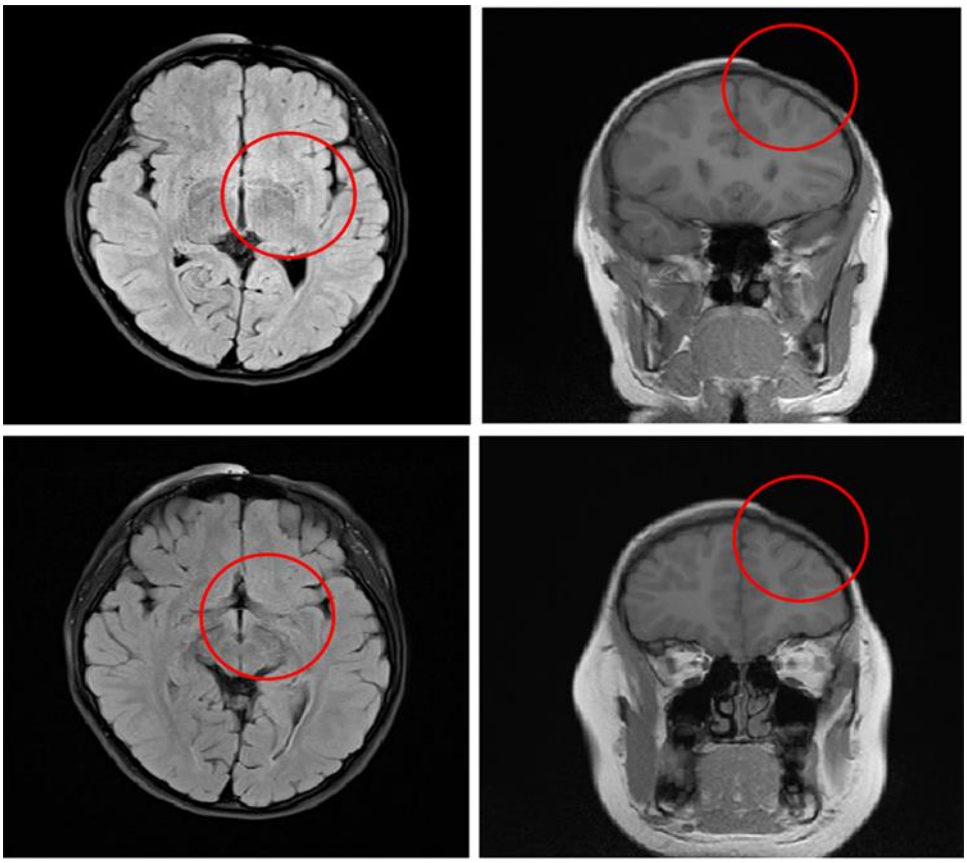

Рисунок 13 - МРТ головного мозга пациента 1: глиозные изменения перивентрикулярного белого вещества. Атрофия мягких тканей левой лобной области, атрофия чешуи левой лобной кости

Назначена комбинированная патогенетическая терапия: Преднизолон 15 мг/сут и Метотрексат 10 мг/нед, а также продолжена противосудорожная терапия. Достигнута ремиссия приступов, благодаря патогенетической терапии склеродермии, чего не удавалось достичь применением только антиконвульсантов.

Таким образом, от дебюта до постановки диагноза прошло 5 лет. На фоне патогенетической терапии отмечалась ремиссия склеродермии. На фоне комбинации патогенетической и противосудорожной терапии ремиссия эпилепсии достигнута в течение 3 лет.

## Клинический случай 2

Девочка Л., 9 лет (Рисунок 14) поступила в УДКБ впервые в возрасте 6 лет. Наблюдается с жалобами на очаги склеродермии на волосистой части головы, лбу, носу, области подбородка, тремор в правой руке, длительные эпизоды головной боли (72 часа), сопровождающиеся тошнотой и рвотой, снижением зрения на левый глаз.

Анамнез жизни.

Девочка от 2 беременности, протекавшей без патологии. 1 бер- искусственное прерывание на 24 нед. из-за порока головного мозга у плода. Роды 2 – экстренное кесарево сечение, родилась в асфиксии, проводились реанимационные мероприятия, мешок Амбу, ИВЛ, раннее развитие – по возрасту. Реакция Манту от 13.04.16г.- пап 5 мм. Привита по календарю без реакций. Аллергологический и семейный анамнез не отягощены. Перенесенные заболевания – ветряная оспа, средний отит, ОРВИ редко.

Рисунок 14 – Девочка, 9лет

Анамнез заболевания представлен в таблице 20.

Таблица 20 - Анамнез болезни пациента 2

| Возраст | Клиническая картина |
|---|---|
| 5л 9мес | эпизод ОНМК с потерей сознания, онемением и слабостью в конечностях слева |
| 5л 11мес | На фоне полного здоровья сильная головная боль, слабость в конечностях слева, дезориентация |
| 6л 3мес | После дневного сна дезориентация, слабость в конечностях слева, головная боль с тошнотой. Госпитализирована в неврологическое отделение по месту жительства. При обследовании:<br>МРТ головного мозга: ОНМК по геморрагическому типу в бассейне правой спиномозговой артерии.<br>ЭЭГ: данных за патологический очаг нет. |
| 6л 5мес | Выявлена генетическая тромбофилия: гетерозиготная мутация в гене коагуляционного фактора XII, PAI-1, MTR, MTRR , MTHFR, альфа2-интегрина. Антикоагулянтную терапию не получала.<br>Впервые приступ генерализованных судорог 2-3мин, приступы позывов на рвоту, фиксация взгляда вправо, обмякание, не реагировала на окружающие раздражители.<br>Назначен Депакин.<br>Далее был выявлен очаг алопеции в лобно-теменной области, затем появилась синюшность в области переносицы, уменьшение в объеме подбородочной области справа. Госпитализирована в УДКБ. Диагноз ЮСД. Назначен Метотрексат (МТХ) |
| 7л 9мес | 3 эпизод потери сознания. Госпитализирована в Тушинскую ДКБ. Рекомендовано снижение дозы Депакина на основании фармакомониторинга вальпроатов.<br>В терапии: Метотрексат, Тромбоасс |
| 7л 10мес | ОНМК по ишемическому типу (4 эпизод). Госпитализирована в Конаковскую ОДБ. Назначена патогенетическая и симптоматическая коррекция. |
| 7л 11 мес | Эпизод интенсивной головной боли, дезориентация, нарушение зрения, дизартиия,тремор. (3 эпизода в течение 3 недель)<br>На МРТ головного мозга (Рисунок 15) выявлены множественные участки глиозных изменений теменной и височной долей и хвостатого ядра справа, атрофические изменения правого гиппокампа, диагностирована артерио-венозной мальформация в базальных отделах правой височной области и области хвостатого ядра |

| | |
|---|---|
| | 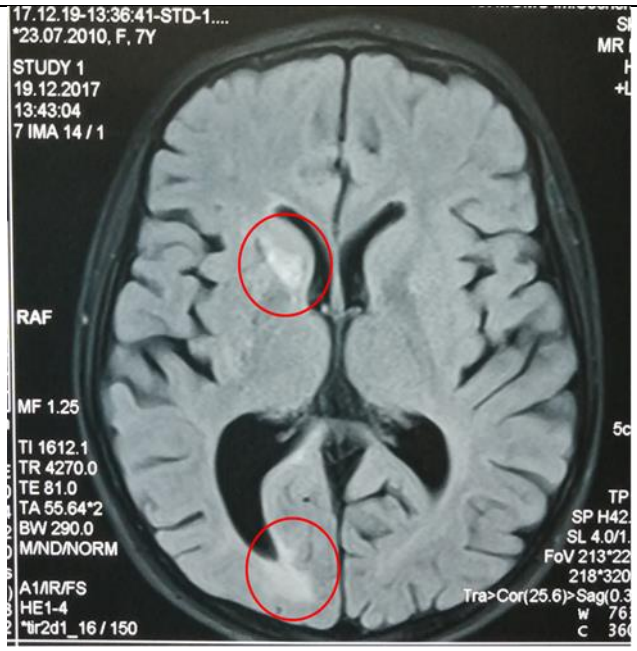 <br>Рисунок 15 - МРТ головного мозга, 7л 11 мес<br><br>ЭЭГ - эпиактивности нет.<br>Прием Депакина продолжен. Ноотропная терапия. Методжект. |
| 8л 8мес | В течение последнего года несколько раз эпизоды ОНМК. ЮСД клинически с улучшением. Госпитализирована в отделение неврологии 7 ДКБ имени Сперанского.<br>По данным ЭЭГ зарегистрирована эпилептиформная негрубая активность в затылочной области с акцентом справа. Депакин продолжен. Меторексат 12,5мг/нед |
| 9л 4мес | По данным мониторинга ЭЭГ эпиактивности не зарегистрировано. Депакин отменен. Во время игры получила травму в области подбородка справа, что спровоцировало появление очага индурации. Госпитализирована в УДКБ Первого МГМУ имени И.М.Сеченова.<br>МРТ головного мозга (Рисунок 16): МР-картина перивентрикулярной зоны глиоза правого полушария, очаговых изменений в теменно-височной области справа, в хвостатом ядре справа. Вентрикуломегалия. Атрофические изменения гиппокампа справа на фоне умеренного глиоза. Субатрофические изменения больших полушарий мозга. Дефект черепа в теменной области справа. |

| | |
|---|---|
| | 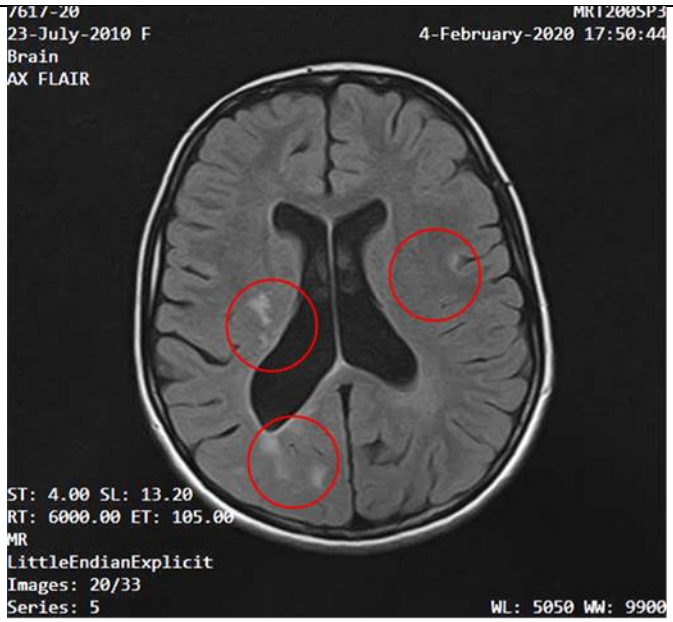 <br>Рисунок 16 - МРТ головного мозга 9л 4мес<br><br>Терапия: повышена доза Метотрексата 15мг/нед (13мг/м2/нед) |
| 10л | Кожный процесс без отрицательной динамики. Однако по данным ЭЭГ: Во время стандартных функциональных нагрузок по полушариям со значимой межполушарной асимметрией и особой заинтересованностью правого полушария зарегистрированы патологические изменения в виде регулярных острых колебаний, не позволяющих исключить их эпилептиформный характер в задне-височно - затылочном отделе правого полушария и вовлечением неспецифических срединных структур мозга (Рисунок 17). |

Рисунок 17 - ЭЭГ пациента 2

Ночной видеомониторинг ЭЭГ: В ходе записи сна и бодрствования в правой теменно-височной области периодически с распространением на прилежащие отделы ипсилатерального полушария регистрируется продолженное региональное замедление. За время исследования региональной, диффузной или генерализованной эпилептиформной активности не выявлено.
МРТ головного мозга: данные прежние.
Терапия продолжена в прежнем объеме. Рекомендовано наблюдение в динамике.

Таким образом, в данном случае ЭЭГ было наиболее чувствительным инструментальным методом обследования, позволявшим оценить динамику состояния головного мозга на фоне терапии.

**Клинический случай 3**

Мальчик С., 13 лет, поступил повторно с жалобами на головные боли, распространенные очаги склеродермии на голове, асимметрию лица, туловища, линейные распространенные очаги на левой нижней конечности, снижение силы в конечностях справа, нарушение походки.

Из анамнеза жизни известно, что ребёнок от 1 беременности, протекавшей на фоне угрозы прерывания на всем протяжении, эпизодами пресинкопального состояния у матери, преждевременных родов на сроке 34 недели. Масса при рождении 2150 г, рост 46 см, по Апгар 6/7. На грудном вскармливании до 1 года 8 мес. Со слов мамы, раннее физическое и психомоторное развитие– соответственно возрасту, у невролога не наблюдался.

Профилактические прививки по возрасту до 6 лет, в дальнейшем- мед.отвод.

Перенесённые заболевания: ОРВИ 1-2 раза в год, после 6 лет 4-5 раз в год, острый бронхит.

Аллергоанамнез: лекарственная аллергия на элькар в виде острой крапивницы, повышения температуры тела.

Семейный анамнез: у мамы хронический пиелонефрит, аутоиммунный тиреоидит, у прабабушки по отцовской линии сахарный диабет 2 типа, прабабушки по линии мамы- бронхиальная астма.

Анамнез болезни.

Дебют ЮСД в возрасте 4 лет с очагов склеродермии на коже спины. Высокая иммунологическая активность (СРБ до 30мг/л). Получал ГКС. Через 4 года (в возрасте 7,5 лет) выявлены очаги на волосистой части головы, формирование

асимметрии лица, языка, живота, уменьшение в объеме левой руки. Терапия усилена: ГКС 10мг/сут, МТХ 12,5мг/нед. Через 1,5г при повторном обследовании со стороны кожного процесса без отрицательной динамики, однако, на МРТ головного мозга выявлены очаговые изменения белого вещества левой гемисферы (что совпадало со стороной склеродермических очагов на коже). Однако, вследствие отсутствия активности кожного процесса, Преднизолон постепенно отменен. Получал только МТХ.

Через 2 месяца после полной отмены Преднизолона и через 5 лет после дебюта кожных проявлений системного склероза (9л 7мес) эпизод ОНМК (парез конечностей справа, нарушение походки). Госпитализирован по м/ж в нейрохирургическое отделение, Диагноз: Последствия ОНМК в бассейне левой спинномозговой артерии, кистозное образование головного мозга. Объемное образование таламуса? Правосторонний гемипарез. Церебральный васкулит? По данным МРТ головного мозга: признаки острого повреждения таламуса слева.

Через 2 мес МРТ в динамике: сохраняется зона неоднородного повышенного МР-сигнала без четких контуров, состоящая из мелких очагов, минимально накапливающая контраст, в области теменной доли определяется зона повышенного МР-сигнала на Т2 размерами 5.4х5.0 мм без признаков перифокального отека, после в/в введения контрастного вещества определяются мелкие единичные зоны накопления контраста размерами до 3.5 мм. Получал энцефабол, пирацетам.

Через 3 мес по результатам МРТ головного мозга с контрастированием выявлено очаговое поражение белого вещества левой гемисферы, что свидетельствует об ишемическом генезе изменений. В качестве антитромботической терапии назначен кардиомагнил, в качестве базисной терапии продолжен прием МТХ.

При исследовании на тромбофилии выявлена гомозиготная мутация в гене PAI-I.

Кожный процесс без отрицательной динамики (сохраняются очаги атрофии мягких тканей и костных структур в области волосистой части головы, асимметрия лица, выраженные асимметричные очаги атрофии в области живота, левой нижней конечности с уменьшением объема, жалобы на слабость, головные боли). По данным МРТ в 12л (Рисунок 18): очаговое поражение области подкорковых ядер левой гемисферы и паравентрикулярных отделов левой гемисферы может быть рассмотрено в контексте основного заболевания. Продолжает получать метотрексат. Доза скорректирована с учетом веса и возраста до 20мг/нед.

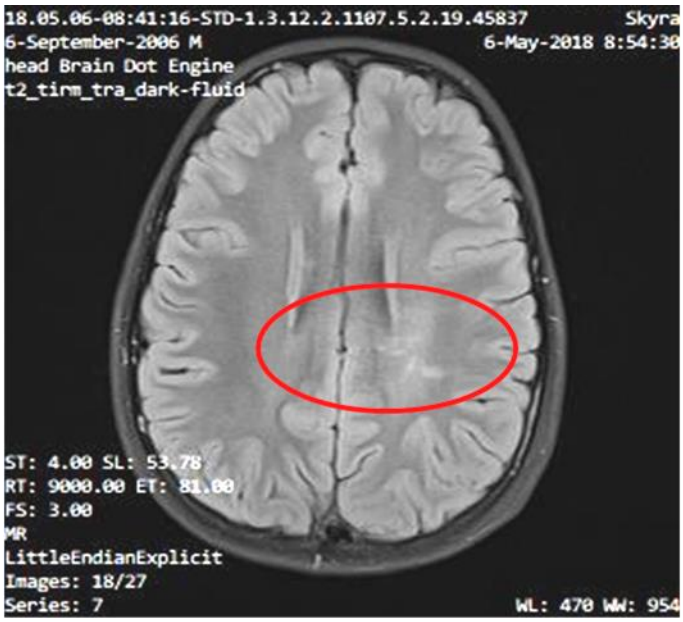


Рисунок 18 - МРТ головного мозга в 12л, через 2г после ОНМК

Данный клинический случай наглядно показывает, что при коррекции терапии необходимо ориентироваться не только на лабораторные показатели и степень выраженности кожного процесса, а также оценивать состояние нервной системы.

Учитывая высокую частоту вовлечения ЦНС в патологический процесс при склеродермии с локализацией на голове и шее вероятнее всего целесообразно относить данный вид к системной форме склеродермии.

# Глава IV. РЕЗУЛЬТАТЫ СОБСТВЕННЫХ ИССЛЕДОВАНИЙ: СОМАТИЧЕСКИЕ И НЕВРОЛОГИЧЕСКИЕ ОСОБЕННОСТИ ТЕЧЕНИЯ СКЛЕРОДЕРМИИ С ЛОКАЛИЗАЦИЕЙ ПОРАЖЕНИЯ НА ТУЛОВИЩЕ И КОНЕЧНОСТЯХ У ДЕТЕЙ

## 4.1 Клинические характеристики склеродермии с локализацией поражения на туловище и конечностях у детей

Контрольную группу наблюдения составили 42 ребенка (17 мальчиков (40,5%) и 26 девочек(59,5 %) с достоверным диагнозом ЮСД с локализацией поражения на туловище и конечностях.

Средний возраст на момент осмотра составил 11.2 ± 3.3 лет, Me= 11.0 [8.0; 13.8]. Средний возраст дебюта ЮСД в этой группе больных составил 7.0 ± 4.3лет, Me = 6.5 [3.2; 9.8], самый ранний возраст дебюта 8 месяцев.

Средний возраст начала терапии ЮСД составил 7.7 ± 4.2 лет, Me = 6.5 [5.0; 10.8]. Средняя продолжительность до постановки диагноза от момента дебюта заболевания составила 9.2 ± 9.6 месяцев, Me = 9.5 [1.0; 12.0]. Средняя продолжительность до начала терапии от момента дебюта заболевания составила 11.3 ± 12.0 месяцев, Me = 12.0 [1.2; 12.0].

Всех пациентов с ЮСД с локализацией поражения на туловище и конечностях распределили по двумя группам: с неврологической симптоматикой и без.

Как видно из Таблицы 21, неврологические нарушения были выявлены у 13 (31 %) пациентов. Значимых различий (p>0,001) по возрасту дебюта, среднему возрасту стартовой терапии, постановки диагноза между группами с выявленной неврологической симптоматикой и без выявлено не было. Группы значимо различались по наличию ПП ЦНС в анамнезе.

Таблица 21. Сравнение группы детей с ЮСД туловища и конечностей с неврологической симптоматикой и без по клиническим характеристикам

| Характеристика группы пациентов | ЮСД на туловище и конечностях с неврологической симптоматикой n=13 | ЮСД на туловище и конечностях без неврологической симптоматики n=29 | p |
|---|---|---|---|
| Возраст дебюта ЮСД (годы) | 5,9±3,9<br>Me=5,0 [2,5; 9,0] | 7,3 ± 4.5<br>Me=7,0 [3,0; 10,0] | 0,4 |
| Длительность ЮСД до постановки диагноза (мес) | 13,2 ± 12.0<br>Me=12 [3,5; 22,0] | 10,3 ± 11<br>Me=13,8 [6,0; 23,0] | 0,7 |
| Длительность ЮСД на момент стартовой терапии (мес) | 20,5 ± 29,4<br>Me=12 [8,0; 36] | 12,1 ± 15,7<br>Me=9 [7,75; 24,5] | 0,5 |
| Возраст на момент стартовой терапии (годы) | 7,2 ± 3.5<br>Me=7,0 [5,0; 11,0] | 8,0 ± 4.3<br>Me=7,0 [4,0; 12,0] | 0,6 |
| Продолжительность заболевания | 6,0± 4,0<br>Me=6,0 [3,5; 8,75] | 3,9± 3.4<br>Me=9,0 [3,0; 8,0] | 0,03 |
| ПП ЦНС в анамнезе | 38,5% (n=5) | 6,9% (n=2) | 0,01 |

У всех детей в дебюте заболевания были кожные проявления.

Все дети наблюдались в динамике и были осмотрены до начала и на фоне терапии через 12 месяцев.

За время динамического наблюдения оценивали характер дебюта заболевания, характер течения заболевания, развитие неврологических нарушений, скорость прогрессирования поражения органов нервной системы у пациентов.

В соматическом статусе у детей с ЮСД на туловище и конечностях на

момент поступления наблюдалось состояние средней тяжести по основному заболеванию. Кожные покровы розовые, чистые от сыпи у 80%, у 20% единичные акне (acne vulgaris). У 27% отмечалась микрополиадения. У всех обследованных детей в легких дыхание везикулярное, проводилось равномерно во все отделы. Со строны сердечно-сосулистой системы при осмотре патологии выявлено не было. Со стороны желудочно-кишечной системы: живот мягкий, доступен пальпации, умеренно болезненный в эпигастрии у 23%. Стул регулярный, у 20% со склонностью к запорам.

В локальном статусе (Таблица 22) у 19 детей склеродермические очаги расположены на туловище, в том числе среди них у 10 очаги распространяются и на конечности. У 5 детей очаги расположены на верхних конечностях, у 12 на нижних, у 2 детей на верхних и нижних одновременно, у 4 детей в аногенитальной области, причем у 3 в т.ч.и на конечностях, у 1 ребенка и на туловище.

Таблица 22 - Характеристика локального статуса у детей с ЮСД на туловище и конечностях

| Локализация склеродермического очага | Дети с ЮСД на туловище и конечностях, N=42 |
|---|---|
| Туловище | 9 (21,4%) |
| Туловище + нижние конечности | 10 (23,8%) |
| Верхняя конечность | 5 (11,9%) |
| Нижняя конечность | 12 (28,6%) |
| Верхняя и нижняя конечности | 2 (4,8%) |
| Аногенитальная область + туловище | 3 (7,1%) |
| Аногенитальная область + нижняя конечность | 1 (2,4%) |

В неврологическом статусе у детей с ЮСД головы и шеи без выявленной неврологической симптоматики отсутствовали изменения, у детей с выявленной неврологической симптоматикой при осмотре у 11 детей (84,6%) лабильный эмоциональный фон. Поведение было адекватным. Речь развита. Общемозговых и менингеальных знаков не было. Со стороны черепно-мозговых нервов: нарушений

не зарегистрировано. Когнитивных нарушений не выявлено. Речевое развитие по возрасту. Двигательная сфера: сухожильные рефлексы вызываются, у 5 детей (38,5%) резко повышены. Чувствительных и координаторных нарушений нет. Тазовые функции: энурез у 3 детей (Вегетативные проявления: у 8 детей (61,5%) доминирование тонуса вагуса, у 1 ребенка (7,7%) симпатикотония, у 1 (7,7%) ребенка нормотония.

ПП ЦНС отмечалось в анамнезе у 7 детей из группы контроля (16,7% случаев).

В одном случае заболевание носило семейный характер (брат и сестра страдали склеродермией).

Неврологическая палитра чаще всего была представлена эмоциональной лабильностью (n=11, 84,6 %), реже энурезом, синкопальными состояниями, головными болями и люмбалгией (Таблица 23). Последняя была вызвана скорее побочным действием гормональной терапии.

Таблица 23 - Спектр неврологических нарушений у 13 детей с диагнозом ЮСД с локализацией поражения на туловище и конечностях с выявленной неврологической симптоматикой

| Неврологические нарушения | Дети с ЮСД головы и шеи с выявленной неврологической симптоматикой (n = 13) |
|---|---|
| Головные боли | 2 (15,4 %) |
| Люмбалгия | 1 (7,7 %) |
| Синкопальные состояния неврологического генеза | 3 (23,1 %) |
| Парасомнии | 2 (15,4%) |
| Энурез | 3 (23,1 %) |
| Эмоциональная лабильность | 11 (84,6 %) |

Наличие неврологической симптоматики коррелировало с данными о наличии ПП ЦНС в анамнезе ($p<0,01$). Развитие неврологической симптоматики не было достоверно связано с возрастом дебюта заболевания и длительностью заболевания на момент стартовой терапии, что также позволяет рассматривать неврологические нарушения в контексте ПП ЦНС.

## 4.2. Нейроморфологические характеристики ЮСД с локализацией поражения на туловище и конечностях

МРТ головного мозга было проведено у 20 детей (47,6%) с ЮСД с локализацией поражения на туловище и конечностях, наблюдавшихся в УДКБ Первого МГМУ имени И.М.Сеченова с 2018 по 2020 годы, среди них 12 детей с выявленной неврологической симптоматикой и 8 детей без нее.

По данным МРТ головного мозга очаговых изменений в белом веществе головного мозга в рамках основного заболевания выявлено не было. Лишь у 3 детей (15% случаев) была зафиксирована резидуальная вентрикуломегалия.

Данные изменения встречались у детей, перенесших ПП ЦНС в анамнезе, а также страдающих от персистирующих головных болей, синкопальных состояний неврологического генеза. Другие неврологические нарушения не сопровождались какими-либо изменениями по результатам МРТ головного мозга.

У детей без выявленной неврологической симптоматики изменения на МРТ головного мозга выявлены не были.

Корреляционный анализ по Спирману не показал статистически значимой корреляционной зависимости между длительностью заболевания до стартовой терапии и выявлением изменений по данным МРТ головного мозга, что подтверждает гипотезу о том, что при склеродермии с локализацией на туловище и конечностях реже встречается поражение ЦНС.

## 4.3. Электроэнцефалографические характеристики ЮСД с локализацией поражения на туловище и конечностях

Электроэнцефалографическое исследование головного мозга было проведено у 20 детей с ЮСД с локализацией поражения на туловище и конечностях, наблюдавшихся в УДКБ Первого МГМУ им.И.М.Сеченова с 2018 по 2020 годы.

По результатам ЭЭГ изменения были выявлены у трех детей (15% случаев): замедление фоновой активности, персистирующая нерезкая низкого индекса регионарная эпилептиформная активность в переднем и теменном отделах правого полушария (Таблица 24). У всех троих данные изменения коррелировали с указанием на последствия ПП ЦНС в раннем возрасте, также у них была выявлена неврологическая симптоматика: головные боли и энурез.

Таблица 24 - Изменения, выявленные по данным ЭЭГ в группе детей с диагнозом ЮСД с локализацией поражения на туловище и конечностях

| Характер изменений по данным ЭЭГ | Дети с ЮСД на туловище и конечностях (n=20) | Неврологическая симптоматика |
|---|---|---|
| Замедление основного ритма | 2 | Головные боли; энурез |
| Эпилептиформная активность переднем и теменном отделах правого полушария | 1 | Энурез |

По результатам МРТ головного мозга структурной патологии у детей с изменениями по данным ЭЭГ выявлено не было.

Корреляционный анализ по Спирману не показал статистически значимой корреляционной зависимости между возрастом дебюта склеродермии, началом базисной терапии.

## 4.4. Характеристики УЗДГ брахиоцефальных сосудов при ЮСД с локализацией поражения на туловище и конечностях

Ультразвуковое дуплексное сканирование экстракраниальных и интракраниальных отделов брахиоцефальных сосудов было проведено у 20 детей с ЮСД с локализацией поражения на туловище и конечностях, наблюдавшихся в УДКБ Первого МГМУ им.И.М.Сеченова с 2018 по 2020 годы.

По данным УЗДГ были выявлены гемодинамически значимые изменения у 25% пациентов (n=5), а именно: УЗ-признаки церебральной ангиодистонии по гипертоническому типу, церебральной ангиодистонии по дистоническому типу, локальных сдвигов по позвоночной артерии, затруднение венозного оттока по левой вене Розенталя (Таблица 25).

Таблица 25 - Изменения, выявленные по данным транскраниальной УЗДГсосудов головы и шеи в группе детей с диагнозом ЮСД с локализацией поражения на туловище и конечностях

| Характер изменений по данным УЗДГ | Дети с ЮСД на туловище и конечностях (n=20) | Неврологическая симптоматика |
|---|---|---|
| УЗ-признаки церебральной ангиодистонии по гипертоническому типу | 3 | Головные боли; синкопальные состояния неврологического генеза; парасомнии |
| УЗ-признаки церебральной ангиодистонии по дистоническому типу | 2 | Эмоциональная лабильность; парасомнии |
| УЗ-признаки локальных сдвигов по позвоночной артерии | 3 | Парасомнии |
| УЗ-признаки затруднения венозного оттока по левой вене Розенталя | 1 | Синкопальные состояния неврологического генеза; парасомнии |

Вышеописанные изменения коррелировали со склонностью к синкопальным состояниям и головным болям. Вероятнее всего синкопальные состояния были связаны с пубертатным возрастом

## 4.5. Психо-эмоциональные и когнитивные характеристики ЮСД с локализацией поражения на туловище и конечностях

Важным фактором оценки состояния пациентов с ЮСД с локализацией поражения на туловище и конечностях, наблюдавшихся в УДКБ Первого МГМУ имени И.М.Сеченова с 2018 по 2020 годы, была оценка психо-эмоционального статуса и когнитивных функций. Исследование проведено у 42 детей с ЮСД на туловище и конечностях.

Общий уровень выявленной тревожности (Таблица 26) составил 71,4% (n=30): в 4,8% (n=2) случаев отмечался низкий, 28,6% (n=12) – средний, а 38,1% (n=16) – высокий уровень тревожности.

Таблица 26 - Исследование уровня тревожности у детей с ЮСД с локализацией поражения на туловище и конечностях

| Уровень тревожности | Все дети с ЮСД на туловище и конечностях (n = 42) | Мальчики (n = 17) | Девочки (n = 26) |
|---|---|---|---|
| Повышенная тревожность | 30 (71,4%) | 4 (23,5%) | 26 (100%) |
| Низкий уровень тревожности | 2 (4,8%) | 2 (11,8%) | - |
| Средний уровень тревожности | 12 (28,6%) | 1 (5,9%) | 11 (42,3%) |
| Высокий уровень тревожности | 16 (38,1%) | 1 (5,9%) | 15 (57,7%) |

По данным статистического анализа по Спирману выявлена корреляция между уровнем тревожности у пациентов и полом (КК= 0,57 $p<0,0001$), таким образом, выявлено, что более высокий уровень тревожности чаще выявляется у девочек.

При исследовании уровня депрессии у 12 пациентов старше 14 лет у всех обследованных отмечалось стабильное настроение.

Комплексная оценка интеллектуального развития с использованием теста Векслера (субтест 4 и субтест 6) показала, что все дети в данной группе имели возрастной уровень когнитивного развития.

**Клинический случай**

Девочка 6 лет поступила в УДКБ впервые в 2021г с жалобами на изменения кожи и подкожной клетчатки в области передней поверхности брюшной стенки справа (Рисунок 19), ягодичной области справа, задержку психоречевого развития, трудности с социальной адаптацией.

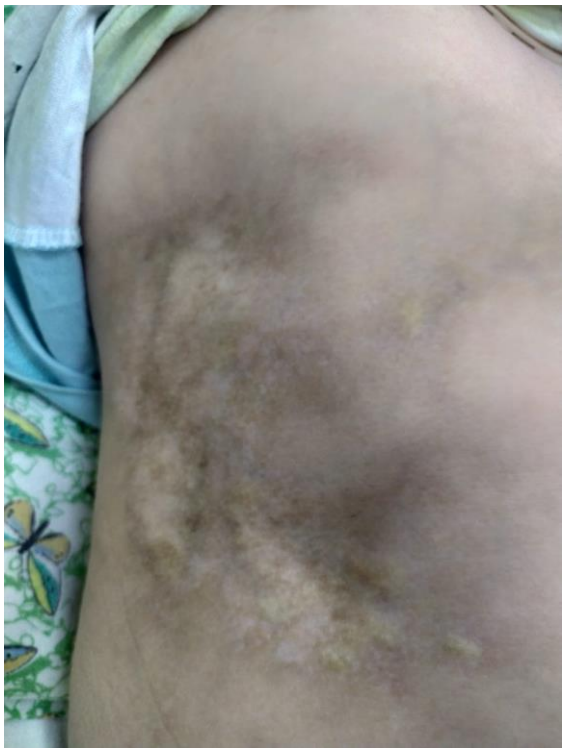

Рисунок 19 - Изменения кожи и подкожной клетчатки в области передней поверхности брюшной стенки справа

Анамнез жизни.

Девочка от 4 беременности, протекавшей с нефропатией в 3 триместре, 3 срочных самопроизвольных родов на 39 неделе. При рождении рост 53см, вес 3800. Закричала сразу. Вакцинация по календарю, без реакций.

Психоречевое развитие с задержкой, первые слова в 3 года. Говорила на выдуманном языке, не могла складывать слова в предложения. У невролога не наблюдались до осени 2020г. В настоящее время занимается с логопедом, дефектологом, психологом. Посещает детский сад.

Аллергоанамнез не отягощен.

В семье старшая сестра 16л, здорова, брат 8л – ревматоидный артрит.

Анамнез заболевания.

Из анамнеза известно, что впервые обратили внимание на появление очаговых изменений на коже передней брюшной стенки в августе 2020г. Обращались в КВД по месту жительства. Диагноз склеродермии установлен в декабре 2020г, т.е.спустя 4 месяца после дебюта. Базисную терапию не получала.

Объективно при осмотре рост 131 см, вес 37 кг, ЧСС 86/мин, АД 95/60. Распространенные очаги склеродермии на животе в стадии эритемы, индурации, поверхностный фиброз. Зев – гипертрофия миндалин. В легких дыхание везикулярное, хрипов нет. Тоны сердца звучные, ритмичные. Живот мягкий, безболезненный при пальпации. Печень, селезенка не увеличены. Стул со склонностью к запорам.

В неврологическом статусе: эмоционально – поведенческая сфера – лабильная, контакт затруднен, слегка напряжена, тревожна. Общемозговых, менингеальных симптомов нет. ЧМН без патологии. Зрачки D=S, фотореакции живые. Нистагма нет. Глотание, фонация не нарушены. Голос тихий, неуверенный. Когнитивная сфера – мышление, восприятие, внимание – с парциальным дефицитом, память – избирательная, речь – формирование вразы, но с «выпадением»

определенных букв и инверсией слогов, дисфазия, вербальное восприятие снижено, экспрессия – лексический запас ограничен, аналитико-синтетические процессы – с латенцией, инстуркции выполняетпосле повтора. Визуальное восприятие – хорошее. Обучаема.

Двигательная сфера: тонус дситоничен с тенденцией к легкой пирамидной недостаточности, дискоординирована. Амбидекстра. Крупная моторика с дефицитом справа, мелкая моторика диссиметрична.

Результаты лабораторных и инструментальных исследований предсатвлены в таблице 27.

Таблица 27 - Результаты обследования в отделении психоневрологии УДКБ Первого МГМУ имени И.М.Сеченова

| Исследование | Результат |
|---|---|
| Общий анализ крови | Показатели в пределах нормы |
| Исследование гормонов щитовидной железы | Показатели в пределах нормы |
| Биохимический анализ крови | Показатели в пределах нормы |
| Общий анализ мочи | Показатели в пределах нормы |
| МРТ головного мозга (Рисунки 20, 21) | Данных за наличие изменений диффузного характера не получено<br>Рисунок 20 - МРТ головного мозга (1)<br> <br> |

| | |
|---|---|
| | Рисунок 20 - МРТ головного мозга (1)<br> <br><br>Рисунок 21 -МРТ головного мозга (2) |
| Видео-ЭЭГ мониторинг с записью дневного сна | Основной ритм соответсвует возрасту. Сон модулирован на стадии. Физиологический паттерн сна визуализируется. За время исследования региональной диффузной или генерализованной эпилептиформной активности не выявлено. Эпилептических приступов не зарегистрировано. |
| Оценка уровня тревожности | Средний уровень тревожности |
| Оценка когнитивных функций (тест Векслера 4, 6) | Соответствует возрастной норме |
| Консультация психиатра | Другие расстройства социального функционирования в детском возрасте (F94.8)<br>Рекомендовано: постоянные занятия с психологом. Тералиджен 0,005 1/2т утром 2 недели |

Диагноз: Ювенильная ограниченная склеродермия, п/о течение. Задержка психоречевого развития резидульно-органического генеза. Общее недоразвитие речи II уровня. Особенности эмоционально-волевой сферы.

Терапия. Местно Дермовейт на очаги склеродермии. Физиотерапия (микрополяризация).

В данном случае имеют место два самостоятельных заболевания, не связанных друг с другом: патология со стороны нервной системы перинатального генеза и Ювенильная ограниченная склеродермия.

# Глава V. ОБСУЖДЕНИЕ ПОЛУЧЕННЫХ РЕЗУЛЬТАТОВ И ЗАКЛЮЧЕНИЕ

В структуре ревматических заболеваний среди детей, ювенильная склеродермия (ЮСД) занимает третье место по частоте после ювенильного идиопатического артрита и системной красной волчанки [130]. В России эта цифра колеблется от 3,3 до 3,7 человек на 100 тыс. детей [11]. Заболеваемость ограниченной склеродермией колеблется от 0,4 до 2,7 на 100 000 человек [105].

Ювенильная (юношеская) склеродермия (ЮСД) представляет собой хроническое аутоиммунное заболевание, с дебютом болезни до 16 летнего возраста, которое проявляется характерным фиброзно-склеротическим поражением кожи, опорно-двигательного аппарата, с возможным вовлечением в процесс внутренних органов, и синдромом Рейно, в основе которого лежит генерализованное поражение соединительной ткани с преобладанием фиброза и облитерирующего эндартериита [15]. ЮСД подразделяют на ювенильную системную склеродермию (ЮССД) и ювенильную локализованную склеродермию (ЮЛСД). ЮССД характеризуется фиброзно-склеротическим поражением кожи, опорно-двигательного аппарата, с возможным вовлечением в процесс внутренних органов [129].

Исходя из общепринятой международной классификации склеродермии, ЮСД линейной формы с локализацией поражения на голове относится к локализованной форме склеродермии [82]. По данным международных исследований ЮСД линейной формы с локализацией на голове представляет собой одну из тяжелых форм болезни и часто осложняется развитием неврологической патологии, такой, как эпилепсия, энцефалит Расмуссена, гемиплегическая мигрень, локальный неврологический дефицит, когнитивные и поведенческие нарушения [58, 110, 112, 113]. Подобные состояния, в случае несвоевременной диагностики и коррекции, могут приводить к ранней инвалидизации пациентов.

Известно, что кожа и все ее производные, а также центральная нервная система развиваются из эктодермы [2]. При гистологических исследованиях головного мозга пациентов была выявлена инфильтрация клетками воспаления как паренхимы головного мозга, так и стенок сосудов [66, 78, 115, 119]. Это говорит о воспалительной природе поражения нервной системы при данном заболевании. Также немаловажную роль играют аутоиммунная ангиопатия и склеротическая обструкция сосудов головного мозга в патогенезе неврологических нарушений [51, 66, 91].

В связи с этим, большой интерес вызывает прицельное неврологическое обследование пациентов с ЮСД линейной формы с локализацией поражения на голове и шее для превентирования и как можно более раннего выявления возможных неврологических нарушений.

Тем не менее, несмотря на большой объем опубликованных работ, не существует четкого понимания патогенетической связи поражения кожи и нервной системы, алгоритма диагностики и ведения пациентов с сочетанным дерматоневрологическим поражением.

В проведенном нами исследовании впервые детально была проанализирована структура неврологических нарушений у детей ЮСД с локализацией поражения на голове и шее в рамках обследования в одном лечебном учреждении, где есть как ревматологический, так и неврологический стационар. Был осуществлен процесс мультидисциплинарного сопровождения пациентов со склеродермией. Вся группа детей наблюдалась в течение нескольких лет одними и теми же специалистами, что позволило получить верифицированные данные в рамках единого врачебного подхода и курации этих детей.

На первом этапе работы все дети с ЮСД различной локализации были разделены на две группы:

1. Основная группа - с локализацией поражения на голове и шее;

2. Группа контроля - с локализацией поражения на туловище и конечностях (другая локализация).

Были проанализированы возраст дебюта ЮСД, длительность ЮСД до постановки диагноза, длительность ЮСД до начала терапии, возраст на момент начала лечения. Группы значимо различались по всем параметрам ($p<0,05$): средний возраст дебюта ЮСД в основной группе и группе контроля отличался в среднем на 6 мес, в основной группе, диагноз ЮСД ставился позже, больше интервал между временем постановки диагноза и назначением стартовой терапии.

При сравнении групп с и без неврологической симптоматики по вышеописанным параметрам значимых различий получено не было.

При анализе вариантов клинического дебюта заболевания (Таблица 28) было показано, что в группе детей с ЮСД головы и шеи с выявленной неврологической симптоматикой в 25% случаев заболевание дебютировало с неврологической симптоматики (головные боли, ОНМК, эпилептические приступы), в то время как у детей без выявленной неврологической симптоматики в дебюте всегда были кожные проявления или атралгии.

Таблица 28 - Сравнение клинических симптомов дебюта заболевания в группах детей с ЮСД различной локализации

| Клинические симптомы дебюта | Дети с ЮСД головы и шеи и неврологической симптоматикой (n=32) | Дети с ЮСД головы и шеи без неврологической симптоматики (n = 28) | Дети с ЮСД на туловище и конечностях с неврологической симптоматикой (n=13) | Дети с ЮСД на туловище и конечностях без неврологической симптоматики (n = 29) |
|---|---|---|---|---|
| Кожные проявления | 26 (81,3%) | 27 (96,4%) | 13 (100%) | 29 (100%) |
| Неврологическая симптоматика | 6 (18,8%) | - | - | - |
| Артралгии | - | 1 (3,6%) | - | - |
| Алопеция | 1 (3,1%) | - | - | - |

Оценка неврологического статуса производилась при помощи стандартного неврологического осмотра, а также при помощи инструментальных методов обследования: МРТ головного мозга, ЭЭГ, УЗДГ сосудов головы и шеи. Также всем детям была проведена оценка психо-эмоционального статуса при помощи шкалы депрессии Бека (дети старше 14 лет), теста тревожности Р.Тэммл, М.Дорки, В.Амен «Выбери нужное лицо» (3-7 лет), детский вариант шкалы явной тревожности (The Children's Form of Manifest Anxiety Scale, CMAS, 8-13 лет), шкала тревоги Бека (дети старше 14 лет). Оценка уровня когнитивных нарушений проводилась с 5 лет при помощи теста Векслера (Субтесты 4 и 6).

В основной группе неврологические нарушения были выявлены у 53,3% пациентов, в контрольной группе у 33%, что было достоверно выше, чем в работе авторов Zulian F et al.[135], где неврологические нарушения наблюдались у 19% обследованных детей (n=113) с ЮСД с локализацией поражения на голове.

Помимо большей частоты встречаемости неврологических нарушений в основной группе, отмечалась разная структура неврологических проявлений. Так в основной группе пациентов отмечались такие тяжелые состояния, как острое нарушение мозгового кровообращения, эпилептические приступы, поражение ЧМН (Таблица 29).

Таблица 29 - Структура неврологических нарушений у детей с ЮСД различной локализации

| Неврологические нарушения | Дети с ЮСД головы и шеи и неврологической симптоматикой (n=32) | Дети с ЮСД на туловище и конечностях с неврологической симптоматикой (n=13) |
|---|---|---|
| Головные боли | 14 (23,3%) | 2 (15,4 %) |
| Эпилептические приступы | 8 (13,3%) | - |
| Тики | 3 (5%) | - |

| | | |
|---|---|---|
| ОНМК | 3 (5%) | - |
| Поражение ЧМН | 4 (6,7%) | - |
| Снижение слуха | 1 (1,7%) | - |
| Парасомнии | 3 (5%) | 2 (15,4%) |
| Астено-невротический синдром | 3 (5%) | - |
| Синдром дефицита внимания | 2 (3,3%) | - |
| Эмоциональная лабильность | 2 (3,3%) | - |
| Синкопальные состояния неврологического генеза | 2 (3,3%) | 3 (23,1 %) |
| Нарушение чувствительности | 1 (1,7%) | - |
| Корешковый синдром | - | 1 (7,7 %) |
| Энурез | - | 3 (23,1 %) |

В нашем исследовании в основной группе было выявлено 13,3% случаев эпилептических приступов, что составило 25% всех случаев неврологической симптоматики. Это значительно больше, чем частота эпилепсии в детской популяции: 0,5-0,75% [28].

У 3 детей из основной группы наблюдались клинические проявления ОНМК (Таблица 30). У них всех была выявлена генетическая тромбофилия. У двоих ОНМК дебютировало раньше, чем кожные проявления заболевания и у них же наблюдалась эпилептиформная активность по данным ЭЭГ. По результатам МРТ головного мозга были выявлены как последствия перенесенного ОНМК, так и очаги в контексте основного заболевания, причем на стороне склеродермического очага на коже.

Таблица 30 - Характеристика группы пациентов с ОНМК

| Пациент | Дебют | МРТ головного мозга | ЭЭГ | Мутации в генах свертывания крови |
|---|---|---|---|---|
| 1. М, 11л | Кожные проявления, ОНМК через 2г | Последствия ОНМК в бассейне левой спино-мозговой артерии, кистозное образование головного мозга. Объемное образование таламуса. Очаговые изменения белого вещества левой гемисферы | Эпилептиформная активность в лобно-височном, центральном отделе левого полушария | гомозиготная мутация в гене PAI-I |
| 2. М, 16 л | ОНМК | Постинсультные изменения левой лобной, височной доле, постинсультная киста в базальных ядрах слева. | Без патологии | гетерозиготная мутация в гене коагуляционного фактора VII,XII, интергрина Альфа-2,метионин - синтазы-редуктазы. |
| 3. Ж, 8л | ОНМК | ОНМК по ишемическому типу в бассейне правой спинномозговой артерии. Картина перивентрикулярной зоны глиоза правого полушария, немногочисленных очагов в теменно-височной доле справа, очаговое изменение в хвостатом ядре | Эпилептиформная активность в задне-височно - затылочном отделе правого полушария | гетерозиготная мутация в гене коагуляционного фактора XII, PAI-1, MTR, MTRR , MTHFR, альфа2-интегрина |

| | | | | |
|---|---|---|---|---|
| | | справа. Вентрикуломегалия справа. Атрофические изменения гиппокампа справа на фоне умеренного глиоза. Субатрофические изменения больших полушарий мозга. | | |

В доступной литературе не удалось найти упоминания о ОНМК у детей со склеродермией, однако описаны клинические случаи ОНМК у взрослых пациентов со склеродермией, где склеротическое поражение сосудов рассмотрены как один из факторов развития ОНМК. Так, по данным общенационального когортного исследования среди взрослых пациентов со склеродермией в Тайвани [46] случаи развития ишемического инсульта составили 1,65% в год. Также авторы выявили, что склеродермия увеличивает риск развития ОНМК на 43%. В нашем исследовании мы получили данные о 5% случаях ОНМК в основной группе, что составило 9% от всех случаев выявления неврологической симптоматики. Это также выше, чем в другом исследовании [36] на группе взрослых пациентов с системной склеродермией (n=1239), гле случаи ОНМК составили 0,8% в год. Авторы сообщают, что чаще ОНМК развивалось в течение первого года после установки диагноза, что коррелирует с нашими данными.

По нашим данным у четырех пациентов из основной группы наблюдалось поражение ЧМН, что составило 6,7% от общего числа пациентов с ЮСД головы и шеи. Эти данные значительно выше, чем в популяции: частота поражения n.trigeminis составляет 1 случай на 25 000 населения и лишь 1% из них лица младше 20 лет [5]. Структура выявленных поражений ЧМН: n.facialis, тяжелая дисфункция по Хаусу Бракману (развилась через 3 мес после дебюта), n.trigeminis (развилось через 12 мес после дебюта), птоз века (через 1 г после дебюта). У всех детей в

дебюте ЮСД кожный синдром. По данным МРТ головного мозга: выявлены атрофические изменения, скоррелированные со стороной склеродермического очага, по данным ЭЭГ - у одного пациента незрелость и эпилептиформная активность.

При проведении ЭЭГ пациентам в основной группе изменения были выявлены у 19 детей (31,7% случаев) и у 3 детей (7,1%) в группе контроля (Рисунок 22).

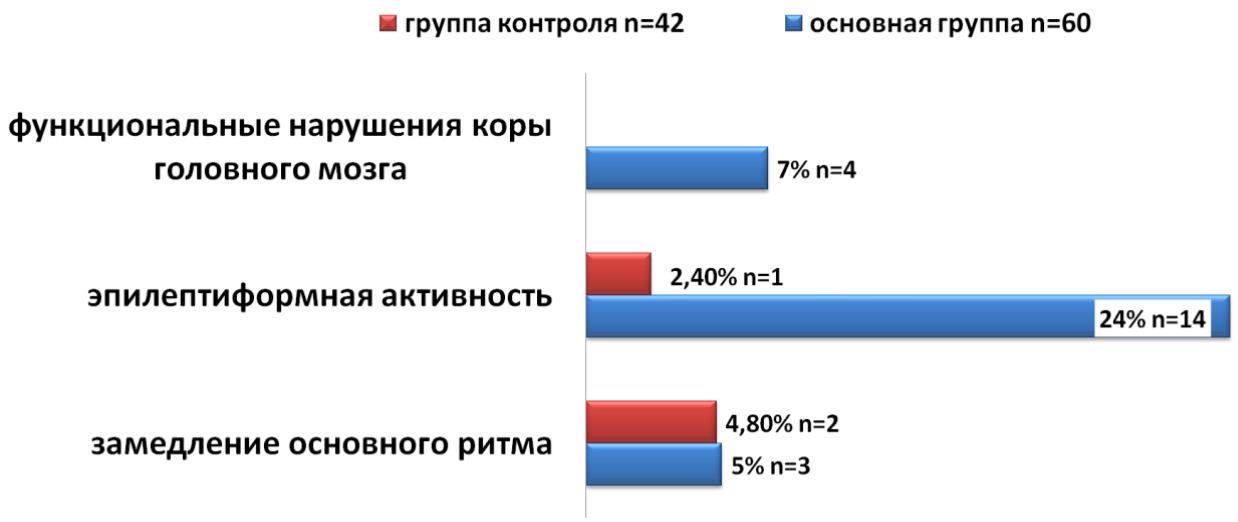


Рисунок 22 - Структура выявленных изменений по данным ЭЭГ

В 10% случаев (n=6) выявлена эпилептиформная активность без клинической картины эпилептических приступов. В данной группе у всех детей в дебюте ЮСД был кожный синдром. У двоих в анамнезе указание на ПП ЦНС. Терапия в среднем назначалась на год позже дебюта заболевания, но практически одновременно с постановкой диагноза ЮСД (разница в 2 месяца), что говорит о возможном агрессивном течении болезни. Вероятнее всего можно говорить о нейрофизиологическом дебюте заболевания раньше, чем клиническом.

В нашем исследовании показано, что чем раньше был дебют ЮСД с локализацией поражения на голове и шее, тем выше вероятность развития эпилептических приступов (КК по Спирману -0,391, p=0,022). Также в той же группе пациентов установлено, что чем меньше возраст ребенка на момент

стартовой терапии, тем выше вероятность выявления эпилептиформной активности по данным ЭЭГ (КК=-0,391, p=0,022).

Таким образом, ЭЭГ позволяет оценить тяжесть развившихся неврологических нарушений или же выявить их в случае бессимптомного течения.

На Рисунке 23 представлены результаты МРТ головного мозга пациентов. В основной группе изменения были выявлены у 27 детей (50,94% случаев), а именно очаговые изменения в белом веществе головного мозга в виде атрофии, глиозные изменения перивентрикулярной области, последствия ОНМК. У детей с ЮСД головы и шеи без выявленной неврологической симптоматики изменения на МРТ встречались в два раза реже. Среди них не было таких тяжелых проявлений, как последствия перенесенного ОНМК. У детей из группы контроля не было выявлено изменений в рамках основного заболевания. Все изменения носили резидуальный характер, что коррелировало с данными о ПП ЦНС в анамнезе.

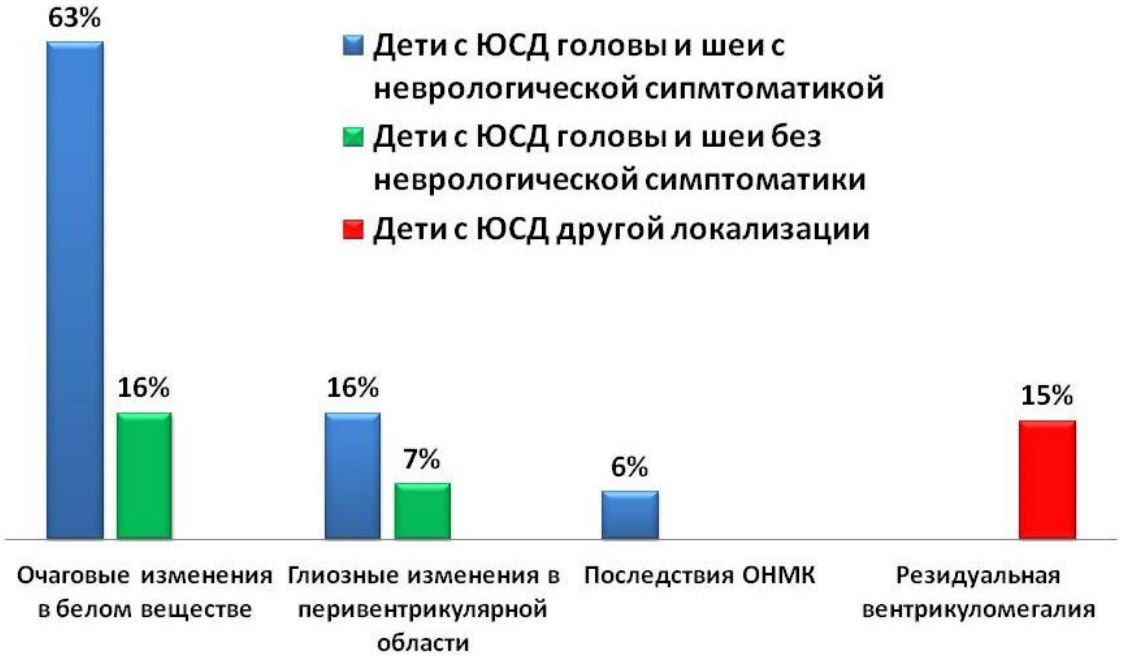


Рисунок 23 – Структура изменений по данным МРТ головного мозга в основной группе и группе контроля.

Анализ нашего исследования показал, что в основной группе в 21,4% случаев отмечались головная боль, в 33,3% тики и в 25% поражение ЧМН, которые не сопровождались какими-либо изменениями при нейровизуализации головного мозга, что коррелировало с данными других авторов [61, 92]. По нашим данным, такие тяжелые проявления как эпилептические приступы и ОНМК в 100% случаев сопровождаются изменениями на МРТ головного мозга, что сопоставимо с ранее опубликованными данными [56].

Интересно, что у 10,3% (n=3) детей без неврологической симптоматики были выявлены изменения при нейровизуализации: атрофические изменения (подкорковая атрофия), очаговые изменения в белом веществе головного мозга, глиозные изменения перивентрикулярной области при отсутствии изменений по данным ЭЭГ. Это совпадало с результатами ряда исследований [30, 57, 98, 99]. Авторы едины во мнении, что поражение белого вещества головного мозга может быть случайной находкой во время проведения МРТ и протекать бессимптомно, несмотря на тяжесть течения склеродермии.

Выявлена статистически значимая корреляционная зависимость (по V-Крамеру) между наличием изменений по данным МРТ головного мозга и длительностью заболевания на момент стартовой терапии, а также наличием неврологических нарушений. Сходные данные о корреляции изменений по данным МРТ головного мозга и длительностью заболевания получены другими исследователями [47].

Соответственно, чем позже начато лечение, тем больше вероятность выявления изменений в веществе головного мозга в контексте основного заболевания. Из этого можно сделать вывод, что терапия оказывает положительно влияние на профилактику формирование неврологического дефицита и верифицирует связь патогенетической коррекции изменений в нервной системе и в организме в целом.

При проведении транскраниальной УЗДГ сосудов головы и шеи были выявлены УЗ-признаки церебральной ангиодистонии по гипертоническому типу были выявлены у 20% в основной группе и у 14,6% в контрольной группе. Корреляционный анализ не показал достоверной связи между клиническими проявлениями и изменениями по данным УЗДГ.

Таким образом, по данным УЗДГ и МРТ головного мозга изменения чаще всего обнаруживаются при наличии клинической неврологической патологии. Наиболее чувствительным методом, позволяющим зафиксировать изменения на доклиническом этапе, является ЭЭГ.

Еще один важный аспект нашей работы касается психо-эмоционального статуса пациентов со склеродермией головы и шеи. Известно, что заболевания кожи часто влияют на качество жизни у детей, по мнению многих авторов [40, 55, 86, 89].

По нашим данным, в основной группе был выявлен повышенный уровень тревожности в 95% случаев (Рисунок 24), у 40% легкая степень депрессии, у 28,9% детей снижение логической памяти и у 40% снижение зрительной памяти по результатам теста Векслера.

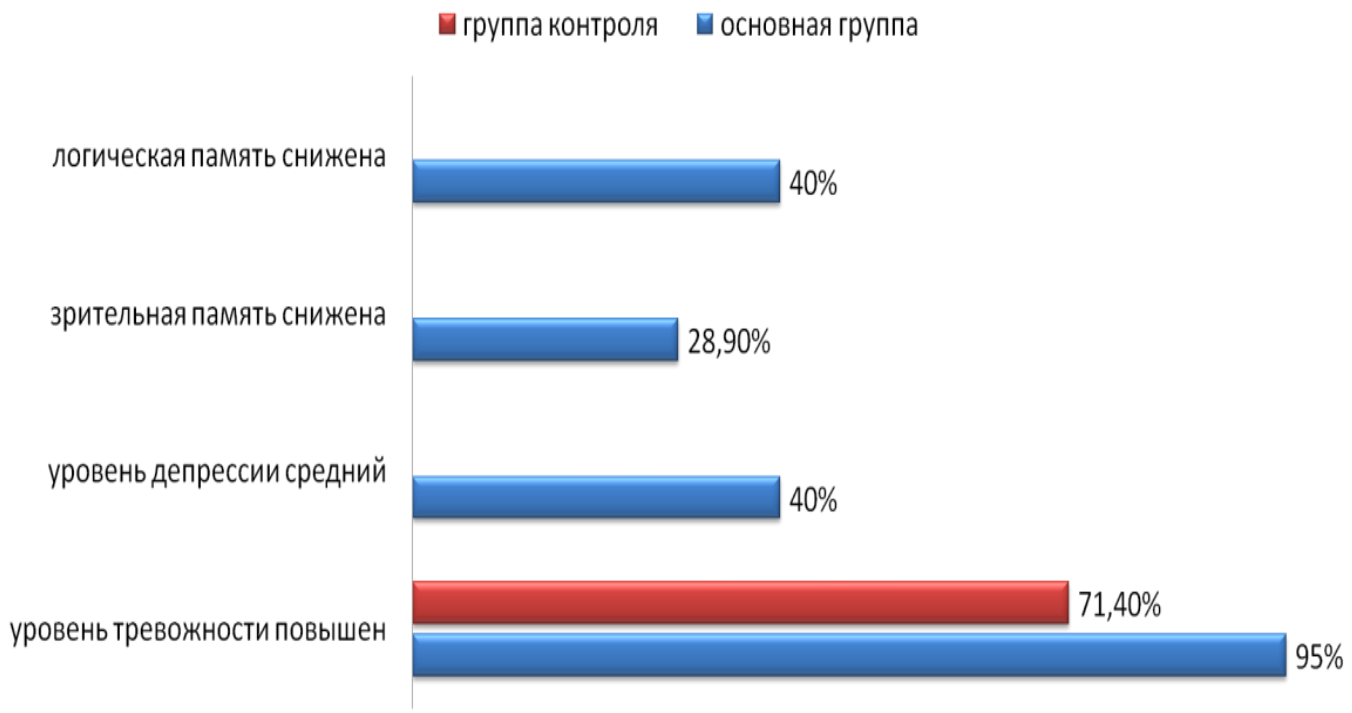


Рисунок 24 - Характеристика психо-эмоционального статуса и когнитивных функций

Эти данные подтверждаются результатами иранских исследователей [59] о повышенном уровне тревожности среди взрослых пациентов со склеродермией иранской популяции в 82,8% случаев. Отечественные ученые [7] у группы взрослых пациентов со склеродермией также выявили высокие уровни реактивной тревожности. По их данным у пациентов с подострым и острым течением системной склеродермии выявлена критически выраженная депрессия и у пациентов с хроническим течением – умеренно выраженная. По нашим данным, у 40% обследованных в основной группе выявлена легкая степень депрессии.

В нашем исследовании, у 28,9% детей из основной группы наблюдалось снижение логической памяти и у 40% снижение зрительной памяти по результатам теста Векслера. Эти значения выше, чем данные, полученные в группе взрослых пациентов [31]. Авторы сообщают о 8,47% случаев когнитивных нарушений.

Однако, четкой корреляции с клиническими проявлениями заболевания выявлено не было.

В группе контроля общий уровень выявленной тревожности составил 71,4%, однако не наблюдалось повышения уровня депрессии, нарушения когнитивных функций.

Корреляционный анализ по Спирману показал наличие корреляции между уровнем тревожности у пациентов и полом (КК= 0,6 $p<0,0001$), таким образом, можно достоверно утверждать, что более высокий уровень тревожности чаще выявляется у девочек.

Достоверной корреляции между когнитивными нарушениями и наличием поражения лобных отделов по результатам МРТ головного мозга не получено, можно говорить лишь о тенденции: у детей с наличием очаговых изменений в лобных долях чаще выявляется снижение когнитивных функций.

Таким образом, выявлено, что ЮСД с локализацией поражения на голове и шее чаще сопровождается неврологической симптоматикой, которая может носить прогредиентный характер и приводить к формированию психоневрологической инвалидности, что требует мультидисциплинарного подхода с включением методов неврологической диагностики.

## Выводы

1. У детей со склеродермией с локализацией поражения на голове и шее в 13,3% случаев заболевание дебютировало с неврологических нарушений, в 88,3% случаев – с кожного синдрома. Временной интервал между дебютом заболевания с кожных проявлений и появлением неврологических нарушений у детей составил в среднем два года. У детей со склеродермией другой локализации в 100% случаев дебют с кожного синдрома.
2. Результаты проведенного лонгитюдного наблюдательного исследования позволяют говорить о том, что неврологические нарушения у детей со склеродермией с локализацией поражения на голове и шее встречаются в 1,6 чаще, чем у детей со склеродермией другой локализации.
3. Определена структура наиболее частых неврологических нарушений у детей со склеродермией с локализацией поражения на голове и шее: это головные боли (n=14, 23,3%), эпилептические приступы (n=8, 13,3%), поражение черепено-мозговых нервов (n=4, 6,7%), острое нарушение мозгового кровообращения (n=3, 5%). У детей со склеродермией другой локализации самыми частыми неврологическими нарушениями были: эмоциональная лабильность (n=11, 26,2 %), энурез (n=3, 23,1 %), вегетативные нарушения (n=3, 23,1 %), головные боли (n=2, 15,4 %) и корешковый синдром (n=1, 7,7 %).
4. Верифицировано, что у детей со склеродермией с локализацией поражения на голове и шее неврологические нарушения имеют достоверно более тяжелый и инвалидизирующий характер. Это отражается на течении основного заболевания и влияет на прогноз.
5. Детальное изучение психоэмоционального статуса у детей со склеродермией с локализацией поражения на голове и шее выявило повышение уровня тревожности у 95%, легкую депрессию у 40%, снижение когнитивных функций у 40,7% детей.
6. Учитывая специфику и тяжесть течения склеродермии с локализацией поражения на голове и шее, а также наличие прямой корреляции между поздним началом базисной терапии склеродермии и наличием изменений структур головного мозга, необходимо применение дифференцированных протоколов терапии в соответствии с лечением системных форм склеродермии.

## Практические рекомендации

1. Учитывая высокую частоту неврологических нарушений при склеродермии с локализацией поражения на голове и шее, необходимо включить в диагностический комплекс параклинические методы исследования: МРТ, ЭЭГ, УЗДГ магистральных сосудов головы и шеи в динамике наблюдения.
2. Консультация невролога и проведение неврологического обследования должны осуществляться независимо от активности кожного склеродермического процесса.
3. Клинический фенотип ювенильной склеродермии с локализацией поражения на голове и шее требует исследования психо-эмоциональной сферы этих пациентов с обязательным сопровождением психолога.
4. Частые неврологические нарушения в структуре склеродермии с локализацией поражения на голове и шее у детей обуславливают необходимость рассмотрения протокола терапии системных форм склеродермии, т.е. с применением гормональной и иммуносупрессорной терапии.

# СПИСОК СОКРАЩЕНИЙ И УСЛОВНЫХ ОБОЗНАЧЕНИЙ

| | |
|---|---|
| КТ | компьютерная томография |
| ЛСД | Локализованная склеродермия |
| МРТ | магнитно-резонансная томография |
| ПП ЦНС | перинатальное поражение центральной нервной системы |
| ССД | системная склеродермия |
| ТИА | транзиторная ишемическая атака |
| УЗДГ | ультразвуковая допплерография |
| УЗ-признаки | ультразвуковые признаки |
| ЦНС | центральная нервная система |
| ЧМН | черепно-мозговые нервы |
| ЭЭГ | Электроэнцефалография |
| ЮЛСД | ювенильная локализованная склеродермия |
| ЮСД | ювенильная склеродермия |
| ЮССД | ювенильная системная склеродермия |

# СПИСОК ЛИТЕРАТУРЫ


1. Алиханов А. А., Генералов В. О., Демушкина А. А., Перепелова Е. М., Шимановский Н. Л., Чадаев В. А. /Визуализация эпилептогенных поражений мозга у детей// Москва, Видар-М. 2009. С.41
2. Афанасьев Ю.И., Юрина Н.А., Котовский Е.Ф. /Гистология, Эмбриология, Цитология// 6-е перераб. и доп. изд. м., Гэотар-Медиа, 2012, 798 С
3. Богмат Л.Ф., Никонова В.В. Ювенильная очаговая склеродермия:клиника, диагностика, современные подходы к терапии (обзор литературы и собственные наблюдения). Здоровье ребенка. 2019;14(4):270-277. doi: 10.22141/2224-0551.14.4.2019.174042
4. Векслер Д. /Шкала интеллекта Векслера для детей. WISC Wechsler Intelligence Scale for Children // Руководство. Челябинск 2003
5. Войтенков В.Б., Екушева Е.В. Нейропатическая орофациальная боль у детей. РМЖ. 2017;24:1775-1779
6. Грачев Ю.В. Нейроревматология – междисциплинарное клиническое направление. Характеристика и классификация неврологических проявлений системных ревматических заболеваний. Нейронауки, 2005; 1:54-7
7. Грехов Р.А., Сулейманова Г.П., Харченко С.А., Зборовская И.А. /Клинико-психологическая оценка эффективности структурно-резонансной электромагнитной терапии в комплексном лечении больных системной склеродермией // Фундаментальные исследования. – 2014. – № 7-4. – С. 675-679;
   URL: http://fundamental-research.ru/ru/article/view?id=34959
8. Гусева Н.Г. /Системная склеродермия и псевдосклеродермические синдромы// Русский медицинский журнал 2000; 8 (9): 383-8
9. Гусева Н.Г. /Системная склеродермия// М.: Медицина, 1975;271 с
10. Дерманова И.Б. /Тест тревожности (Р.Тэммл, М.Дорки, В.Амен) // Диагностика эмоционально-нравственного развития – СПб., 2002. С.19-28
11. Клинические рекомендации. Локализованная склеродермия [электронный ресурс] — М.: Российское общество дерматовенерологов и косметологов, 2016 – Режим доступа: http://kokb45.ru/wp-content/uploads/2018/06/Lokalizovannaya-sklerodermiya.pdf
12. Кубанова А.А., Кубанов А.А., Мелехина Л.Е., Богданова Е.В. Оценка состояния заболеваемости болезнями кожи и подкожной клетчатки в Российской Федерации за период 2003–2016 гг. // Вестник дерматологии и венерологии. — 2017. — № 6. — С. 22–33.

13. Лисицына Т.А., Вельтищев Д.Ю., Серавина О.Ф., Ковалевская О.Б., Дрождина Е.Н., Зелтынь А.Е., Марченко А.С., Шеломкова О.А., Ищенко Д.А. Психические расстройства при ревматических заболеваниях. Методические рекомендации. Национальный медицинский исследовательский центр психиатрии и наркологии имени В.П. Сербского -Москва, 2021.
14. Малахов А.Б., Давтян В.Г., Геппе Н.А., Осминина М.К./ Системная склеродермия: современные аспекты проблемы// Consilium Medicum. 2006; 2: 62-68
15. Осминина М.К., Геппе Н.А. / Вопросы классификации, клиническая картина и базисная терапия ювенильной склеродермии// Научно-практическая ревматология. 2015; 53: 2: 214-219
16. Осминина М.К., Геппе Н.А., Тугаринова Г.В. /Способ определения эффективности терапии ограниченной склеродермии// Патент на изобретение № 2331361
17. Прихожан А.М. пер.; отв. за выпуск В.Э. Пахальян./ Шкала явной тревожности для детей 8-12 лет (CMAS) //– Москва : Лаборатория научных основ детской практической психологии Психологического института РАО, 1994. – (Диагностический банк школьного психолога ; выпуск 9)
18. Раскина Т.А., Семенов В.А., Королева М.В., Летяева М.В. Неврологические проявления системных ревматических заболеваний. Возможности фармакологической коррекции. Современная ревматология. 2011;5(4):61-65. https://doi.org/10.14412/1996-7012-2011-701
19. Раупов Р. К., Имельбаев А. И., Костик М. М. Ювенильная локализованная склеродермия с позиции детского ревматолога. Вопросы диагностики. Вопросы современной педиатрии. 2020; 19 (2): 150–161. doi:10.15690/vsp.v19i2.2109
20. Раупов Р. К., Костик М. М. Ювенильная локализованная склеродермия. Вопросы лечения. Вопросы современной педиатрии. 2020; 19 (3): 228–234. doi: 10.15690/vsp.v19i3.2119
21. Романова Н. В. Иммунопатологические нарушения и цитокиновый профиль при системной и ограниченной склеродермии // Терапевтический архив. 2012. № 5. С. 28–31.
22. Старовойтова М.Н. /Поражение кожи при системной склеродермии // Научно-практическая ревматология. 2010. №2.

23. Старовойтова М.Н., Ананьева Л.П., Конева О.А., Десинова О.В., Гусева Н.Г. / Использование международного индекса для оценки активности системной склеродермии// Современная ревматология, 2013, № 1, стр.34-40.
24. Федеральные клинические рекомендации. Диагностика и лечение прогрессирующего системного склероза (системной склеродермии) [электронный ресурс] // Москва, 2016/ http://kokb45.ru/wp-content/uploads/2018/06/Progressiruyushhij-sistemnyj-skleroz-sistemnaya-sklerodermiya.pdf
25. Чижевская И. Д., Беляева Л. М. Психологические особенности детей с различными формами склеродермии // Научно-практическая ревматология. 2006. №2
26. Чотчаева Ф.Р., Зыкова А.С., Новиков П.И., Моисеев С.В. / Диагностика и лечение системной склеродермии// Клиническая фармакология и терапия, 2018, 27 (1), 66-73.
27. Шилкина Н. П., Н Спирин. Н., Дряженкова И. В. Диагностика и лечение поражений нервной системы при ревматических заболеваниях// Лечащий врач, 2009, N4
28. Шнайдер Н.А., Шаповалова Е.А., Шаравии Л.К., Садыкова А.В., Дмитренко Д.В. Детская эпилепсия: эпидемиология, особенности клинического течения // Вестник Клинической больницы № 51. — 2010. — Т. III, № 10. — С. 32-37
29. Юсупова Л. А., Филатова М. А. Локализованная склеродермия: диагностика, клиника, лечение/ Лечащий врач, 2014, N5
30. Allmendinger AM, Ricci JA, Desai NS, Viswanadhan N, Rodriguez D. / Atypical Neuroimaging Manifestations of Linear Scleroderma “en coup de sabre”// Iranian Journal of Child Neurology. Summer 2015;9(3):62-68.
31. Amaral T., Peres F., Lapa A., Marques-Neto J. F., Appenzeller S./ Neurologic involvement in scleroderma: a systematic review// Seminars in arthritis and rheumatism 43 3 (2013): 335-47 .
32. Anderson L. E., Treat J., Licht D., Kreiger P., Knight A. /Remission of seizures with immunosuppressive therapy in Parry- Romberg syndrome and en coup de sabre linear scleroderma: Case report and brief review of the literature// Pediatric Dermatology 35 (2018): e363 - e365.
33. Appenzeller S., Montenegro M., S. San Juan Dertkigil, P. Sampaio-barros, J. Marques-Neto, A. M. Samara, F. Andermann and F. Cendes. /Neuroimaging findings in scleroderma en coup de sabre// Neurology 62 (2004): 1585 - 1589.

34. Arkachaisri T., Vilaiyuk S., Li S., O'Neil K., Pope E., Higgins G., Punaro M., Rabinovich E., Rosenkranz M., D. Kietz A., Rosen P., Spalding S., Hennon Teresa R., Torok K., Cassidy E., Medsger T./The Localized Scleroderma Skin Severity Index and Physician Global Assessment of Disease Activity: A Work in Progress Toward Development of Localized Scleroderma Outcome Measures// The Journal of Rheumatology 36 (2009): 2819 - 2829.
35. Arkachaisri T., Vilaiyuk S., Torok K., Medsger T. /Development and initial validation of the localized scleroderma skin damage index and physician global assessment of disease damage: a proof-of-concept study// Rheumatology 49 2 (2010): 373-81 .
36. Aviña-Zubieta J. A., Man A., Yurkovich M., Huang K., Sayre E., Choi H. /Early Cardiovascular Disease After the Diagnosis of Systemic Sclerosis// The American journal of medicine 129 3 (2016): 324-31 .
37. Avouac J, Kowal-Bielecka O, Landewe R, Chwiesko S, Miniati I, Czirjak L, Clements P, Denton C, Farge D, Fligelstone K, Földvari I, Furst DE, Müller-Ladner U, Seibold J, Silver RM, Takehara K, Toth BG, Tyndall A, Valentini G, van den Hoogen F, Wigley F, Zulian F, Matucci-Cerinic M; EUSTAR Coauthors. /European League Against Rheumatism (EULAR) Scleroderma Trial and Research group (EUSTAR) recommendations for the treatment of systemic sclerosis: methods of elaboration and results of systematic literature research// Annals of the Rheumatic Diseases. 2009 May;68(5):629-34. doi: 10.1136/ard.2008.095299.
38. Baildam, E., Ennis H., Foster H., Shaw L., Chieng A., Kelly J., Herrick A. Richards H. /Influence of Childhood Scleroderma on Physical Function and Quality of Life// The Journal of Rheumatology 38 (2011): 167 - 173.
39. Baubet, T., Ranque B., Taïeb O., Bérézné A., Bricou Olivier, Salim Mehallel, Moroni C., Belin C., Pagnoux C., Moro M., Guillevin L., Mouthon L. /Mood and anxiety disorders in systemic sclerosis patients// Presse medicale 40 2 (2011): e111-9 .
40. Beattie PE, Lewis-Jones MS. /A comparative study of impairment of quality of life in children with skin disease and children with other chronic childhood diseases// British Journal of Dermatology 2006; 155: 145–151
41. Beck AT, Epstein N, Brown G, Steer RA (1988). /An inventory for measuring clinical anxiety: Psychometric properties// Journal of Consulting and Clinical Psychology. 56 (6): 893–897. doi:10.1037/0022-006x.56.6.893.
42. Beck, A., Ward C., Mendelson M., Mock J., Erbaugh J. /An inventory for measuring depression// Archives of general psychiatry 4 (1961): 561-71 .

43. Blaszczyk M, Krolicki L, Krasu M, Glinska O, Jablonska S. /Progressive facial hemiatrophy: central nervous system involvement and relationship with scleroderma en coup de sabre// The journal of Rheumatology 2003; 30(9):1997–2004 [Epub2003/09/11] r.
44. Bodemer, C., Belon M., Hamel-Teillac D., Amoric J., Fraitag S., Prieur A. de Prost Y. /Scleroderma in children: a retrospective study of 70 cases// Annales de dermatologie et de venereologie 126 10 (1999): 691-4 .
45. Chazen EM, Charles D, Cook CD, Cohen J. /Focal scleroderma// The journal of Pediatrics 1962;60:385-93.
46. Chiang Chia-Hung, Liu C., Huang Chin-Chou, Chan W., Huang Po-Hsun, Chen T., Chung Chia-Min, Lin S., Chen J., Leu Hsin-Bang. /Systemic sclerosis and risk of ischaemic stroke: a nationwide cohort study// Rheumatology 52 1 (2013): 161-5 .
47. Chiang K., Chang K., Wong T., Hsu T. (2009) /Linear scleroderma "en coup de sabre": initial presentation as intractable partial seizures in a child// Pediatrics and neonatology, 50 6, 294-8
48. Chiu YE, Vora S, Kwon EK, Maheshwari M. /A significant proportion of children with morphea en coup de sabre and Parry-Romberg syndrome have neuroimaging findings. // Pediatric Dermatology 29 (2012):738-48. doi: 10.1111/pde.12001
49. Christianson HB, Dorsey CS, Kierland RR, O'Leary PA. /Localized scleroderma: a clinical study of two-hundred and thirty-five cases// Arch Dermatol 1956;74:629-39.
50. Bogdanos D., Smyk D., Rigopoulou E., Mytilinaiou M., Heneghan M., Selmi C., Gershwin M. Twin studies in autoimmune disease: genetics, gender and environment. Journal of autoimmunity 38 2-3 (2012): J156-69
51. Das C., Prabhakar S., Lal V., Kharbanda P. S. /Scleroderma, stroke, optic neuropathy: a rare association.// Neurology India 50 4 (2002): 504-7 .
52. Das Shinjita, Bernstein I., Jacobe H. /Correlates of self-reported quality of life in adults and children with morphea.// Journal of the American Academy of Dermatology 70 5 (2014): 904-10 .
53. Dehen L, Roujeau JC, Cosnes A, Revuz J. /Internal involvement in localized scleroderma. //Medicine 1994;73:241-5.
54. Della Rossa A., Valentini G., Bombardieri S., Bencivelli W., Silman A., D'Angelo S., Cerinic M., Belch J., Black C., Bečvář R., Bruhlman P., Cozzi F., Czirják L., Drosos A., Dziankowska B., Ferri C., Gabrielli A., Giacomelli R., Hayem G., Inanç M., McHugh N., Nielsen H., Scorza R., Tirri E., Hoogen F. van den, Vlachoyiannopoulos P. /European multicentre study to define disease activity

criteria for systemic sclerosis.* I. Clinical and epidemiological features of 290 patients from 19 centres.// Annals of the Rheumatic Diseases 60 (2001): 585 - 591.

55. Dertlioğlu, S., Cicek D., Balcı D. D., Halisdemir N. /Dermatology life quality index scores in children with vitiligo: comparison with atopic dermatitis and healthy control subjects// International Journal of Dermatology 52 (2013): 96–101
56. Doolittle DA, Lehman VT, Schwartz KM, Wong-Kisiel LC, Lehman JS, Tollefson MM. /Neuroradiology CNS imaging findings associated with Parry-Romberg syndrome and en coup de sabre: correlation to dermatologic and neurologic abnormalities // Neuroradiology. 2015 Jan;57(1):21-34
57. Duman, I.E., Ekinci, G. /Neuroimaging and clinical findings in a case of linear scleroderma en coup de sabre// Radiology Case Reports, (2018). 13, 545 - 548.
58. English SW, Ho ML, Tollefson MM, Wong-Kisiel LC. /Focal Epilepsy in a Teenager With Facial Atrophy and Hair Loss// Semin Pediatr Neurol. 2018;26:68-73. doi:10.1016/j.spen.2017.03.009
59. Faezi S. T., Paragomi P., Ashraf Shahali M. Akhlaghkhah, Akbarian M., Maassoomeh Akhlaghi, Kheirandish M., Gharibdoost F. /Prevalence and Severity of Depression and Anxiety in Patients With Systemic Sclerosis: An Epidemiologic Survey and Investigation of Clinical Correlates// Journal of Clinical Rheumatology 23 (2017): 80–86.
60. Fett N., Werth V. /Update on morphea: part I. Epidemiology, clinical presentation, and pathogenesis// Journal of the American Academy of Dermatology 64 2 (2011): 217-28; quiz 229-30 .
61. Gambichler T., Kreuter A., Hoffmann K., Bechara F., Altmeyer P., T. Jansen. /Bilateral linear scleroderma "en coup de sabre" associated with facial atrophy and neurological complications// BMC Dermatology 1 (2001): 9 - 9. https://doi.org/10.1186/1471-5945-1-9
62. García-Romero M. T., Randhawa H., Laxer R., Pope E. /The role of local temperature and other clinical characteristics of localized scleroderma as markers of disease activity// International Journal of Dermatology 56 (2017): № 1. P. 63–67
63. Geirsson A.J., Wollheim F.A., Akesson A. /Disease severity of 100 patients with systemic sclerosis over a period of 14 years: using a modified Medsger scale. // Annals of the Rheumatic Diseases. 2001. Vol. 60, № 12. P. 1117–1122
64. Goldberg-Stern, H., Degrauw T., Passo M., Ball W. S. /Parry-Romberg syndrome: follow-up imaging during suppressive therapy// Neuroradiology 39 (1997): 873-876.
65. Graham, L., A. Paller and I. Foeldvari. “Juvenile Localized and Systemic Scleroderma.” (2017). DOI:10.1007/978-3-319-31407-5_7

66. Héron, E., Fornés, P., Rance, A., Emmerich, J., Bayle, O., Fiessinger, J.N. (1998). Brain involvement in scleroderma: two autopsy cases. Stroke, 29 3, 719-21
67. Herrick, A., Ennis H., Bhushan M., Silman A., Baildam E. /Incidence of childhood linear scleroderma and systemic sclerosis in the UK and Ireland// Arthritis Care & Research 62 (2010)
68. Hietaharju, A, S. Jääskeläinen, M. Hietarinta, Frey H. /Central nervous system involvement and psychiatric manifestations in systemic sclerosis (scleroderma): clinical and neurophysiological evaluation// Acta Neurologica Scandinavica 87 (1993): n. pag.
69. Holland Kristen E., Steffes B., Nocton J., Schwabe M., Jacobson R. D., Drolet B. /Linear Scleroderma en coup de sabre With Associated Neurologic Abnormalities// Pediatrics 117 (2006): e132 - e136. DOI:10.1542/peds.2005-0470
70. Holl-Wieden, A., Klink T., Klink J., Warmuth-Metz M., Girschick H. /Linear scleroderma 'en coup de sabre' associated with cerebral and ocular vasculitis// Scandinavian Journal of Rheumatology 35 (2006): 402 - 404.
71. Jager M. D. de, Jong E. D. de, Evers A., Kerkhof P. V. D. van de, Seyger M. /The Burden of Childhood Psoriasis.// Pediatric Dermatology 28 (2011): 736–737
72. Jewett Lisa, Razykov Ilya, Hudson M., Baron M., Thombs B. /Prevalence of current, 12-month and lifetime major depressive disorder among patients with systemic sclerosis// Rheumatology 52 4 (2013): 669-75 .
73. Kanzato N., Matsuzaki T., Komine Y., Saito M., Suehara M. /Localized scleroderma associated with progressing ischemic stroke// Journal of the Neurological Sciences 163 (1999): 86-89.
74. Kazushi A., Kawashima H., Kumada A., Kashiwagi Y., Hara H. /Clinical Usefulness of Magnetic Resonance Imaging in Four Children With Scleroderma// Archives of rheumatology 33 2 (2018): 230-235 .
75. Kelsey CE, Torok KS. /The localized scleroderma cutaneous assessment tool: responsiveness to change in a pediatric clinical population// Journal of the American Academy of Dermatology 2013; 69: 214–220
76. Kister, I., Inglese M., Laxer R., Herbert J. /Neurologic manifestations of localized scleroderma// Neurology 71 (2008): 1538 - 1545. DOI:10.1212/01.wnl.0000334474.88923.e3
77. Kowal-Bielecka, O., Fransen J., Avouac J., Becker M., Kułak A., Allanore Y., Distler O., Clements P., Cutolo M., Czirják L., Damjanov N., Del Galdo F., Denton C., Distler J., Foeldvari I., Figelstone Kim, Frerix M., Furst D., Guiducci S., Hunzelmann N., Khanna D., Matucci-Cerinic M., Herrick A., Hoogen F. V. D. van

den, Laar J. V. van, Riemekasten G., Silver R., Smith V., Sulli A., Tarner I., Tyndall A., Welling J., Wigley F., Valentini G., Walker U., Zulian F., Müller-Ladner U /Update of EULAR recommendations for the treatment of systemic sclerosis// Annals of the Rheumatic Diseases 76 (2017): 1327 - 1339.

78. Kraus, V., E. Lawson, E. Scheven, T. Tihan, Judith Garza, R. G. Nathan, K. Cordoro and E. Waubant. “Atypical Cases of Scleroderma en Coup de Sabre.” Journal of Child Neurology 29 (2014): 698 - 703.
79. Kupetsky, Erine A., Rincon F. /The Prevalence of Systemic Diseases Associated with Dermatoses and Stroke in the United States: A Cross-Sectional Study// Dermatology 227 (2013): 330 - 337.
80. Kurzinski K, Torok KS /Cytokine profiles in localized scleroderma and relationship to clinical features// Cytokine (2011) 55:157–164
81. Kwakkenbos L, Delisle VC, Fox RS, Gholizadeh S, Jewett LR, Levis B, Milette K, Mills SD, Malcarne VL, Thombs BD. /Psychosocial Aspects of Scleroderma// Rheumatic Diseases Clinics of North America. 2015 Aug;41(3):519-28. doi: 10.1016/j.rdc.2015.04.010. Epub 2015 May 27
82. Laxer RM, Zulian F. Localized scleroderma. Curr Opin Rheumatol. 2006;18(6):606–613. doi: 10.1097/01.bor.0000245727. 40630.c3
83. Leeuwen N.M. van, Boonstra M., Huizinga T., Kaptein A. Vries-Bouwstra. J D de /Illness perceptions, risk perceptions and worries in patients with early systemic sclerosis: A focus group study// Musculoskeletal Care 18 (2020): 177 - 186.
84. Leitenberger J. J., Cayce R. L., Haley R. W., Adams-Huet B., Bergstresser P. R., Jacobe H. T. /Distinct autoimmune syndromes in morphea: a review of 245 adult and pediatric cases// Archives of Dermatology, vol. 145, no. 5, pp. 545–550, 2009.
85. Leroy, C., R. Altman, J. Kirsner, J. Myers, D. McShane, D. Masi, G. Sharp, G. Rodnan, A. MacKenzie-Graham, T. Medsger and J. Fries. //Preliminary criteria for the classification of systemic sclerosis (scleroderma). Subcommittee for scleroderma criteria of the American Rheumatism Association Diagnostic and Therapeutic Criteria Committee// Arthritis and rheumatism 23 5 (1980): 581-90
86. Lewis-Jones S /Quality of life and childhood atopic dermatitis: the misery of living with childhood eczema// Int J Clin Pract 2006; 60: 984–992
87. Li S., Torok K., Pope E., Dedeoğlu F., Hong S., Jacobe H., Rabinovich C., Laxer R., Higgins G., Ferguson P., Lasky A., Baszis K., Becker M., Campillo S., Cartwright Victoria A, Cidon M., Inman C., Jerath R., O’Neil K., Vora S., Zeft A., Wallace C., Ilowite N., Fuhlbrigge R. /Development of consensus treatment plans for juvenile localized scleroderma: A roadmap toward comparative effectiveness

studies in juvenile localized scleroderma// Arthritis Care & Research 64 (2012): P.1175–1185

88. Li, S., Liebling M., Haines K., Weiss J., Prann A. /Initial evaluation of an ultrasound measure for assessing the activity of skin lesions in juvenile localized scleroderma// Arthritis Care & Research 63 (2011): № 5. P. 735–742
89. Lin VW. Tough-skinned kids: identifying psychosocial effects of psoriasis and helping pediatric patients and families cope. Journal for Specialists in Pediatric Nursing 2012; 27: 563–572
90. Lis-Swiety A, Brzezinska-Wcislo L, Arasiewicz H /Neurological abnormalities in localized scleroderma of the face and head: a case series study for evaluation of imaging findings and clinical course// Int J Neurosci (2017) 127:835–839 doi: 10.1080/00207454.2016.1244823
91. LuciveroV, Mezzapesa D M, Petruzzellis M, Carella A, Lamberti P, Federico F. /Ischaemic stroke in progressive systemic sclerosis// Neurol Sci 2004; 25(4): 230–233 [Epub2004/11/19]
92. Maloney, E., Menashe, S.J., Iyer, R., Ringold, S., Chakraborty, A.K., Ishak, G.E. /The central nervous system manifestations of localized craniofacial scleroderma: a study of 10 cases and literature review// Pediatric Radiology (2018), 48, 1642-1654.
93. Man A., Y. Zhu, Y. Zhang, M. Dubreuil, Y. Rho, C. Peloquin, R. Simms, Choi H. /The risk of cardiovascular disease in systemic sclerosis: a population-based cohort study// Annals of the Rheumatic Diseases 72 (2013): 1188 - 1193.
94. Manzoni, A., Langie Pereira Rita, Townsend Roberta Zaffari, Weber M. B., Nagatomi Aline Rodrigues da Silva, Cestari T. /Assessment of the quality of life of pediatric patients with the major chronic childhood skin diseases// Anais brasileiros de dermatologia 87 3 (2012): 361-8 .
95. Martini, G., Foeldvari I., Russo R., Cuttica R., Eberhard A., Ravelli A., Lehman T., Oliveira Sheila Knupp Feitosa de, Susic Gordana, Lyskina G., Němcová D., Sundel R., Falcini F., Girschick H., Lotito A. P., Buoncompagni A., Sztajnbok F., S. Al-Mayouf, Orbán I., Ferri C., Athreya B., Woo P., Zulian F.. /Systemic sclerosis in childhood: clinical and immunologic features of 153 patients in an international database //Arthritis and rheumatism 54 12 (2006): 3971-8 .
96. Marzano, A., Menni S., Parodi A., Borghi A., Fuligni A., Fabbri P., Caputo R. /Localized scleroderma in adults and children. Clinical and laboratory investigations on 239 cases// European journal of dermatology : EJD 13 2 (2003): 171-6 .

97. Medsger, T., S. Bombardieri, L. Czirják, R. Scorza, A. Della Rossa and W. Bencivelli /Assessment of disease severity and prognosis// Clinical and experimental rheumatology Vol. 21, № 3 Suppl 29 (2003): S42-6 .
98. Mohamed R., A. Nassef. /Brain magnetic resonance imaging findings in patients with systemic sclerosis// International Journal of Rheumatic Diseases 13 (2010): n. pag.
99. Mohammed, R., Yousriah Y. Sabry, A. Nasef /Brain MRI screening showing evidences of early central nervous system involvement in patients with systemic sclerosis// Rheumatology International 31 (2009): 667-671.
100. Murray KJ, Laxer RM./ Scleroderma in children and adolescents// Rheum Dis Clin North Am. 2002;28:603–624
101. Nicola L. Bragazzi, Abdulla Watadd, Alex Gizuntermang, Dennis McGonagle, Hussein Mahagnad, Doron Comaneshterh, Howard Amitald, Arnon D. Cohen, Daniela Amital/ The burden of depression in systemic sclerosis patients: a nationwide population-based study// Journal of Affective Disorders 243 (2019) 427–431
102. Orzechowski, N., D. Davis, T. Mason, C. Crowson and A. Reed /Health-related quality of life in children and adolescents with juvenile localized scleroderma// Rheumatology 48 6 (2009): 670-2 .
103. Paprocka J, Jamroz E, Adamek D, Marszal E, Mandera M. /Difficulties in differentiation entiation of Parry–Romberg syndrome, unilateral facial sclerodermia, and Rasmussen syndrome// ChildsNervSyst2006;22(4):409–15[Epub2005/10/26]. DOI:10.1007/s00381-005-1262-x
104. Peterson LS, Nelson AM, Su WPD, Mason T, O'Fallon WM, Gabriel SE. /Epidemiology of morphea (localized scleroderma) in Olmsted County 1960–1993// J Rheumatol. 1997;24:73–80
105. Peterson LS, Nelson AM, SuWP /Classification of morphea (localized scleroderma)// Mayo Clin Proc(1995) 70:1068–1076
106. Pichiecchio, A., C. Uggetti, Maria Grazia Egitto and F. Zappoli. /Parry-Romberg syndrome with migraine and intracranial aneurysm// Neurology 59 4 (2002): 606-8; discussion 481 .
107. Polcari, I.C., Moon, A., Mathes, E.F., Gilmore, E.S., & Paller, A.S. /Headaches as a Presenting Symptom of Linear Morphea en Coup de Sabre// Pediatrics, (2014).134, e1715 - e1719.
108. Poser CM, Brinar VV. /Epilepsy and multiple sclerosis// Epilepsy Behav 2003;4:6–12

109. Raynaud G. M. /De l'asphyxie locale et de la gangrène symétrique des extrémités. Doctoral thesis, published February 25, 1862. Paris, Rignoux. L. Leclerc, Libraire-Éditeur. Also, Paris, Rignoux, 1867: 15-20

110. Rocha R, Kaliakatsos M. /Epilepsy in paediatric patients with Parry-Romberg syndrome: A review of the literature// [published online ahead of print, 2020 Jan 28]. Seizure. 2020;76:89-95. doi:10.1016/j.seizure.2020.01.017

111. Sierakowska M, Doroszkiewicz H, Sierakowska J, Olesińska M, Grabowska-Jodkowska A, Brzosko M, Leszczyński P, Pawlak-Buś K, Batko B, Wiland P, Majdan M, Bykowska-Sochacka M, Romanowski W, Zon-Giebel A, Jeka S, Ndosi M. /Factors associated with quality of life in systemic sclerosis: a cross-sectional study.// Qual Life Res. 2019 Dec;28(12):3347-3354. doi: 10.1007/s11136-019-02284-9. Epub 2019 Sep 3.

112. Sharma, A., Mohammad Ali, V. Arya and Piyush Jain /Central nervous system vasculitis presenting as an ischaemic stroke in a young woman with systemic sclerosis// Rheumatology (2017)

113. Somer, L.D., Morren, M., Muller, P.C., Despontin, K., Jansen, K., Lagae, L., Wouters, C. /Overlap between linear scleroderma, progressive facial hemiatrophy and immune-inflammatory encephalitis in a paediatric cohort// European Journal of Pediatrics, (2015). 174, 1247-1254.

114. Stasiulis E, Gladstone B, Boydell K, O'Brien C, Pope E, Laxer RM. /Children with facial morphoea managing everyday life: a qualitative study// Br J Dermatol. 2018 Aug;179(2):353-361. doi: 10.1111/bjd.16449. Epub 2018 Jun 7

115. Stone, J., A. Franks, J. Guthrie and M. Johnson. "Scleroderma "en coup de sabre": pathological evidence of intracerebral inflammation." Journal of neurology, neurosurgery, and psychiatry 70 3 (2001): 382-5 .

116. Takehara, K., & Sato, S. (2005). Localized scleroderma is an autoimmune disorder. Rheumatology, 44 3, 274-9 .

117. TollefsonMM, Witman PM /En coup de sabre morphea and Parry-Romberg syndrome: a retrospective review of 54 patients// J Am Acad Dermatol (2007) 56:257–263

118. Torre F. La, Martini G., Russo R., Katsicas M. M., Corona F., Calcagno G., Falcini F., Vittadello F., Zulian F. /A preliminary disease severity score for juvenile systemic sclerosis// Arthritis and rheumatism 64 12 (2012): 4143-50

119. Ungprasert P., A. Sanguankeo and S. Upala. /Risk of ischemic stroke in patients with systemic sclerosis: A systematic review and meta-analysis// Modern Rheumatology 26 (2016): 128 - 131.

120. Unterberger, I., Trinka, E., Engelhardt, K., Muigg, A., Eller, P., Wagner, M., Sepp, N.T., & Bauer, G. /Linear scleroderma “en coup de sabre” coexisting with plaque-morphea: neuroradiological manifestation and response to corticosteroids// Journal of Neurology, Neurosurgery & Psychiatry, (2003). 74, 661 – 664

121. Uziel Y, Krafchik BR, Silverman ED, Thorner PS, Laxer RM. /Localized scleroderma in childhood: a report of 30 cases// Semin Arthritis Rheum 1994;23:328-40

122. Uziel, Y., R. Laxer, B. Krafchik, R. Yeung and B. Feldman /Children with morphea have normal self-perception// The Journal of pediatrics 137 5 (2000): 727-30 .

123. Vancheeswaran, R., C. Black, J. David, N. Hasson, J. Harper, D. Atherton, P. Trivedi and P. Woo. /Childhood-onset scleroderma: is it different from adult-onset disease// Arthritis and rheumatism 39 6 (1996): 1041-9 .

124. Walker, Kyle M., Pope J. /Treatment of systemic sclerosis complications: what to use when first-line treatment fails--a consensus of systemic sclerosis experts// Seminars in arthritis and rheumatism 42 1 (2012): 42-55 doi:10.1016/j.semarthrit.2012.01.003

125. Weber K. Is juvenile localized scleroderma related to lyme Borreliosis? J Am Acad Dermatol. 2009;61(5):901. doi: 10.1016/ j.jaad.2009.05.022.

126. Yamanaka C. T., Gibbs N. F. /Trauma-induced linear scleroderma// Cutis, vol. 63, no. 1, pp. 29–32, 1999

127. Ying D., M. Gianfrancesco, L. Trupin, J. Yazdany, E. Greidinger and G. Schmajuk /Increased Risk of Ischemic Stroke in Systemic Sclerosis: A National Cohort Study of US Veterans// The Journal of Rheumatology 47 (2020): 82 - 88.

128. Zannin, M. E., Martini G., Athreya B., Russo R., Higgins G., Vittadello F., Alpigiani M. G., Alessio M., Paradisi M., Woo P., Zulian F./ Ocular involvement in children with localised scleroderma: a multi-centre study// British Journal of Ophthalmology 91 (2007): 1311 - 1314.

129. Zulian F, Martini G, Vallongo C, Vittadello F, Falcini F, Patrizi A, Alessio M, La TF, Podda RA, Gerloni V, Cutrone M, Belloni-Fortina A, Paradisi M, Martino S, Perilongo G /Methotrexate treatment in juvenile localized scleroderma: a randomized, double-blind, placebo-controlled trial// Arthritis Rheum (2011) 63:1998–2006

130. Zulian F. /Scleroderma in children// Best Practice & Research Clinical Rheumatology, August 2017, Volume 31, Issue 4 Pages 439-610.

131. Zulian F., Balzarin M., Birolo C. /Recent advances in the management of juvenile systemic sclerosis // Expert Rev. Clin. Immunol. 2017. Vol. 13, № 4. P. 361–369.

132. Zulian F., Martini G. /Systemic sclerosis in children// Future Rheumatology 2 (2007): 51-60

133. Zulian F., R. Culpo, F. Sperotto, J. Antón, T. Avčin, E. Baildam, C. Boros, J. Chaitow, T. Constantin, O. Kasapcopur, Sheila Knupp Feitosa de Oliveira, C. Pilkington, R. Russo, N. Toplak, A. van Royen, C. Saad Magalhães, S. Vastert, N. Wulffraat and I. Foeldvari /Consensus-based recommendations for the management of juvenile localised scleroderma// Annals of the Rheumatic Diseases 78 (2019): 1019 - 1024.

134. Zulian F., Tirelli F. /Treatment in Juvenile Scleroderma // Curr. Rheumatol. Rep. 2020. Vol. 22, № 8. P. 45.

135. Zulian, F., B. Athreya, R. Laxer, A. Nelson, S. K. Feitosa de Oliveira, M. Punaro, R. Cuttica, G. Higgins, L. V. van Suijlekom-Smit, T. Moore, C. Lindsley, J. García-Consuegra, M. O. Esteves Hilário, L. Lepore, C. Silva, C. Machado, S. Garay, Y. Uziel, G. Martini, I. Foeldvari, A. Peserico, P. Woo and J. Harper /Juvenile localized scleroderma: clinical and epidemiological features in 750 children. An international study// Rheumatology 45 5 (2006): 614-20 .

136. Zulian, F., Culpo R., Sperotto F., Antón J., Avčin T., Baildam E., Boros C., Chaitow J., Constantin T., Kasapcopur O., Sheila Knupp Feitosa de Oliveira, Pilkington C., Russo R., Toplak N., A. van Royen, Magalhães C. Saad, Vastert S., Wulffraat N., Foeldvari I. “Consensus-based recommendations for the management of juvenile localised scleroderma.” Annals of the Rheumatic Diseases 78 (2019): 1019 - 1024.

137. Zulian, F., P. Woo, B. Athreya, R. Laxer, T. Medsger, T. Lehman, M. Cerinic, G. Martini, A. Ravelli, R. Russo, R. Cuttica, Sheila Knupp Feitosa de Oliveira, C. Denton, F. Cozzi, I. Foeldvari and N. Ruperto. /The Pediatric Rheumatology European Society/American College of Rheumatology/European League against Rheumatism provisional classification criteria for juvenile systemic sclerosis// Arthritis and rheumatism 57 2 (2007): 203-12 .

138. Zulian, F., Vallongo C., Sheila Knupp Feitosa de Oliveira, Punaro M., Ros J., Mazur-Zielińska H., Galea P., Dalt L. da, Eichenfield L./Congenital localized scleroderma// The Journal of pediatrics 149 2 (2006): 248-51 .

139. Zulian, F., Vallongo C., Woo P., Russo R., Ruperto N., Harper J., Espada G., Corona F., Mukamel M., Veselý R., Musiej-Nowakowska E., Chaitow J., Ros J.,

Apaz M., Gerloni V., Mazur-Zielińska H., Nielsen S., Ullman S., Horneff G., Wouters C., Martini G., Cimaz R., Laxer R., Athreya B./ Localized scleroderma in childhood is not just a skin disease// Arthritis and rheumatism 52 9 – 2005 : 2873-81 .

# ПРИЛОЖЕНИЕ

## Приложение А

Методики оценки степени тяжести течения ЮЛСД

| Методика | Описание |
|---|---|
| Шкала оценки кожи при локализованной склеродермии (LoSCAT, Localized Scleroderma Cutaneous Assessment Tool) | − Включает индекс повреждения кожи при ограниченной склеродермии<br>− индекс активности кожного поражения при ограниченной склеродермии<br>− не учитывает возможное поражение центральной нервной системы<br>− проводят для динамической оценки эффективности проводимого лечения |
| Оригинальный способ определения эффективности терапии ограниченной склеродермии | Включает:<br>− кожный счет<br>− плотность кожи<br>− площадь очага<br>− индекс активности<br>− индекс склероза<br>Применяется для оценки эффективности проводимой терапии |
| Инфракрасная термография | − определяет активность склеродермической бляшки<br>− обладает высокой чувствительностью |
| Ультразвуковое исследование с допплерометрией | − оценка активности кожного процесса<br>− усиление кровотока является маркером активности ЮОСД<br>− позволяет судить об эффективности проводимой терапии по результатам оценки степени васкуляризации в динамике |

# Приложение Б

## Шкала оценки кожи при локализованной склеродермии (LoSCAT, Localized Scleroderma Cutaneous Assessment Tool)

| | | mLoSSI, Localized Scleroderma Skin Activity Ind | | | LoSSD, Localized Scleroderma Skin Damage Ind | | |
|---|---|---|---|---|---|---|---|
| | | Индекс активности кожного поражения при локализованной склеродермии | | | Индекс повреждения кожи при локализованной склеродермии | | |
| Локализация | | Новый очаг/ увеличение размера очага 0=нет 3=да | Эритема 0=нет 1=бледно-розовая 3=темно-красная/ фиолетовая | Утолщение кожи 0=нет 1=легкая 2=умеренная 3=выраженная | Атрофия дермы 0=нет 1=блеск кожи 2=видимые сосуды 3=западение По типу «отвесной» скалы | Подкожная атрофия 0=нет 1=легкая (потеря 1/3 подкожно-жировой клетчатки) 2=очевидно западение (1/3-2/3 подкожно-жировой клетчатки) 3=глубокие впадины (>2/3) | Гипо- /гипер-пигментация 0=нет 1=легкая 2=умеренная 3=выраженная |
| Лицо | | | | | | | |
| Шея | | | | | | | |
| Грудь | | | | | | | |
| Живот | | | | | | | |
| Верхняя часть спины | | | | | | | |
| Нижняя часть спины | | | | | | | |
| Справа | Плечо | | | | | | |
| | Предплечье | | | | | | |
| | Кисть | | | | | | |
| | Бедро | | | | | | |
| | Голень | | | | | | |
| | Стопа | | | | | | |
| Слева | Плечо | | | | | | |
| | Предплечье | | | | | | |
| | Кисть | | | | | | |
| | Бедро | | | | | | |
| | Голень | | | | | | |
| | Стопа | | | | | | |

Общий балл _____ mLoSSI (активность)_____ LosDI (повреждение) _____

ВАШ активности по оценке врача

| | | | | | | | | | | | | | | | | | | | | | |
|---|---|---|---|---|---|---|---|---|---|---|---|---|---|---|---|---|---|---|---|---|---|
| 0 | | 1 | | 2 | | 3 | | 4 | | 5 | | 6 | | 7 | | 8 | | 9 | | 10 |

Активности нет Max активность

ВАШ повреждения по оценке врача

| | | | | | | | | | | | | | | | | | | | | |
|---|---|---|---|---|---|---|---|---|---|---|---|---|---|---|---|---|---|---|---|---|
| 0 | | 1 | | 2 | | 3 | | 4 | | 5 | | 6 | | 7 | | 8 | | 9 | | 10 |

Повреждения нет Max повреждение

Комментарий:

# Приложение В

## Алгоритм лечения пациентов с ювенильной локализованной склеродермией согласно консенсусу детских ревматологов Европы (2019) [20]

Примечание. LoSCAT – Localized Scleroderma Cutaneous Assessment Tool (шкала оценки кожи при локализованной склеродермии), МТТ – метотрексат, ГКС – глюкокортикостериоды, ММФ – микофенолата мофетил, ГИБП – генно-инженерные биологические препараты.