

**федеральное государственное автономное образовательное учреждение высшего образования  
Первый Московский государственный медицинский университет им. И.М. Сеченова  
Министерства здравоохранения Российской Федерации  
(Сеченовский Университет)**

Институт клинической медицины  
Кафедра кожных и венерических болезней им. В.А. Рахманова

**Методические материалы по дисциплине:  
Дерматовенерология**

Основная профессиональная образовательная программа высшего  
профессионального образования  
Программа специалитета

КОД. Наименование ОП: 31.05.01

## Тестовые задания для прохождения промежуточной аттестации

### Тесты по профессиональным заболеваниям:

1. К наиболее токсичным металлам относят все, кроме:
    - А. Мышьяк
    - В. Натрий +
    - С. Таллий
    - Д. Ртуть
  2. К профессиональным стигмам (приметам) не относят:
    - А. Окрашивание
    - В. Пузыри +
    - С. Производственные загрязнения
    - Д. Омозоленности
  3. К источникам мышьяка не относят:
    - А. Яды от грызунов
    - В. Антибиотики +
    - С. Фунгициды
    - Д. Растворы для изготовления стекла
  4. Хроническое отравление мышьяком на коже и придатках не сопровождается:
    - А. Эритродермией
    - В. Пузырями +
    - С. Появлением линии Aldrich — Mees на ногтях
    - Д. Себорейным дерматитом
  5. К профессиональным инфекционным дерматозам не относят:
    - А. Эризипеллоид
    - В. Гангренозную пиодермию +
    - С. Микозы
    - Д. Паравакцинию
- Наиболее частыми профессиональными дерматозами являются:
- А. Профдерматозы от физических причин
  - В. Профдерматозы химической природы +
  - С. Профдерматозы от биологических причин
  - Д. Паразитарные дерматозы
6. К первичным облигатным химическим раздражителям не относят:
    - А. Концентрированные кислоты, щелочи,
    - В. Фотодинамики (фурокумариновые) +
    - С. Органические растворители
    - Д. Детергенты
  7. Факультативными первичными раздражителями являются все, кроме:
    - А. Нефтепродукты,
    - В. Концентрированная серная кислота +
    - С. Фурокумариновые (фотодинамики)
    - Д. Смолы

8. Стадии контактного простого дерматита все, кроме:
- A. Эритематозная,
  - B. Папулезная +
  - D. Эрозивно-некротическая
  - C. Буллезная
9. Частые физические факторы профдерматозов все, кроме:
- A. Температурные факторы
  - B. *Trichofiton mentagrophytes* +
  - C. Ионизирующее излучение
  - D. Инсоляция
10. Хроническое поражение холодом все перечисленное, кроме:
- A. Ознобление (холодовой панникулит)
  - B. Буллезный эпидермолиз +
  - C. Холодовая крапивница
  - D. Криоглобулинемическая пурпура
11. Пациент жалуется на высыпания в области подбородка в течение нескольких месяцев, зуд. Связывает с работой пастухом на дальних пастбищах.  
О каком заболевании, вероятно, может идти речь:
- A. Вульгарный сикоз
  - B. Паразитарный сикоз +
  - C. Микробная экзема
  - D. Себорейный дерматит
12. Профессиональные дерматозы, обусловленные воздействием углеводов все, кроме:
- A. Фолликулиты (акне)
  - B. Буллезное импетиго +
  - C. Ограниченная кератодермия
  - D. Токсическая меланодермия
13. Какое заболевание связывают с воздействием некоторых фенолов и в производстве смол:
- A. Приобретенный буллезный эпидермолиз
  - B. Профессиональное витилиго +
  - C. Бляшечная скдеродермия
  - D. Мастоцитоз
14. Представители этих профессий страдают ложной оспой все, кроме:
- A. Доярки
  - B. Космонавты, художники +
  - C. Скотоводы
  - D. Работники скотобоев
15. Ознобление (холодовой панникулит) чаще бывает у этих специалистов, кроме:
- A. Строители, охранники,
  - B. Учитель +
  - C. Военные (траншейная стопа)
  - D. Рыбаки, моряки,
16. Для эпидермоза характерно всё, кроме:

- A. Выраженная сухость с наличием умеренного шелушения
- B. Язвенные дефекты +
- C. Легкая гиперемия
- D. Поверхностные трещины

17. При оценке вибрационной болезни, различают вибрации:

- A. Локальные (от ручных инструментов),
- B. Периодические +
- C. Комбинированные (влияние общей и локальной вибрации при виброуплотнении бетона)
- D. Общие (от станков, оборудования, движущихся машин)

18. Какой синдром превалирует при вибрационной болезни?:

- A. Синдром Бехчета
- B. Синдром Рейно +
- C. Синдром Вегенера,
- D. Синдром Вебера-Крисчена

19. Какая длительность воздействия вибрации позволяет заподозрить вибрационную болезнь:

- A. От 1 месяца
- B. Не менее 3 - 5 лет +
- C. От 1 недели
- D. Более полугода

20. Синонимами вибрационной болезни являются все, кроме:

- A. Синдром белых пальцев,
- B. Синдром лучезапястного канала +
- C. Сосудоспастическая болезнь руки от травм
- D. Псевдо-Рейно болезнь

21. Наиболее частая локализация Эризипелоида:

- A. Пальцы стоп
- B. Пальцы кистей рук +
- C. Голени
- D. Лицо

22. К особенностям воздействия холода на человека относят:

- A. Период распухания
- B. Скрытый дореактивный период +
- C. Период болей
- D. Период пузырей

23. Воздействие на организм низких температур приводит к следующим изменениям, кроме:

- A. Расстройству кровообращения,
- B. Появления бугорков +
- C. Гипоксии и некрозу тканей
- D. Длительному спазму сосудов,

24. Скрытый дореактивный период при воздействии холода на человека проявляется во всех признаках, кроме:

- A. Бледность кожи
- B. Появление сухой гангрены +
- C. Нарушение чувствительности кожи
- D. Парестезия

25. Стадии развития токсической меланодермии, кроме:

- A. Стадия гиперемии (эритродермии), пигментации,
- B. Стадия желтухи +
- C. Стадия пойкилодермии, псевдоатрофии, телеангиэктазии
- D. Стадия фолликулярного гиперкератоза и шелушения

26. Диагностика профессиональных дерматозов включает все, кроме:

- A. Осмотр больного (клинические проявления, локализация, субъективные ощущения)
- B. Исследование функции надпочечников пациента +
- C. Дополнительные методы исследования (аллергические, кожные пробы)
- D. Выявление профессиональных вредностей на основании санитарно- гигиенической характеристики рабочего места

27. Профессиональное заболевание кожи это:

- A. комбинированные кожные изменения, не имеющие специфических признаков
- B. заболевания кожи, возникающие исключительно от воздействия факторов производственной среды+
- C. рассеянная множественная эритемато-папулезная сыпь, не только на открытых, но и закрытых участках кожи
- D. поражение кожи после пребывания на открытом воздухе, после выхода из шахты

28. Для ложной оспы характерно все, кроме:

- A. Узелковые высыпания на коже кистей, предплечий у лиц, контактирующих с больными животными
- B. Тяжелое септическое состояние +
- C. Инкубационный период составляет 4-10 дней

29. Возбудителем коровьей оспы является:

- A. *Trichofiton verrucosum*
- B. Параоспенный вирус семейства *Poxviridae* +
- C. *Virus Herpes simplex I*
- D. *Yersinia pestis*

30. От кого может заразиться пациент ложной оспой?:

- A. От аквариумных рыбок
- B. От крупного рогатого скота +
- C. От волнистых попугайчиков
- D. Собак мелких пород

31. Инкубационный период ложной оспы составляет:

- A. До 6 месяцев
- B. 4-10 дней +
- C. 3 недели
- D. От 6 месяцев

32. На мясокомбинате при оценке заболеваемости наиболее часто определялись такие заболевания кожи, кроме:

- A. Дерматиты
- B. Инфильтративно-нагноительная трихофития +
- C. Эризипеллоид

D. Экземы

33. При работе с эпоксидными смолами к личным средствам защиты относят все, кроме:

- A. Спецодежды
- B. Использование вытяжных шкафов +
- C. Противопылевые респираторы
- D. Специальные перчатками

34. Алопеция может развиваться при производственной интоксикации всем кроме:

- A. Талий
- B. Натрий +
- C. Золото
- D. Мышьяк

35. Гингивиты развиваются при интоксикации металлами, кроме:

- A. Свинец
- B. Натрий +
- C. Ртуть
- D. Висмут

36. Больная 35 лет работает около 7 лет в цеху, где контактирует с синтетическими моющими средствами, парафиновыми соединениями, кислотами, щелочами. Высыпания на кистях сопровождаются зудом, появились около 3х лет назад и, первые два года регрессировали во время отпуска, но появлялись после выхода на работу. Настоящее обострение наиболее сильное и длительное. На коже кистей, предплечий на фоне гиперемии и отечности имеются обильные мелкие везикулы, очаги мокнутия, серозные корочки, по периферии беловатые чешуйки. Зуд. Какое заболевание можно предположить:

- A. Острый псориаз
- B. Профессиональная экзема +
- C. Буллезный дерматоз
- D. Герпетическая экзема Капоши

37. Какие дополнительные методы диагностики необходимы для постановки диагноза профессиональная экзема?

- A. Проба Ядассона
- B. Кожные аллергопробы +
- C. Проба Бальцера
- D. Двухстаканная проба

38. Действием химических факторов на производстве обусловлены все дерматозы, кроме

- A. Аллергический дерматит
- B. Эризипеллоид +
- C. Токсическая меланодермия
- D. Экзема кистей

39. Профессиональные дерматозы характеризуются:

- A. Сезонностью
- B. Возникновением и развитием поражения кожи только под воздействием производственных факторов +
- C. Обострением процесса на фоне рецидива Herpes simplex
- D. Наличием данного дерматоза у родственников

40. Профессиональные стигмы отличаются от профессиональных дерматозов тем, что:

- A. Приводят к нетрудоспособности

- В. Не мешают трудовой деятельности, а являются защитной, физиологической, приспособительной реакцией кожи в ответ на воздействие вредных производственных факторов +
- С. Свидетельствуют о начале развития патологического процесса
- Д. Кожные тесты с производственным аллергеном, как правило, положительны

41. Зоофильная (нагноительная трихофития) как профессиональное заболевание может возникать у таких специалистов, кроме:

- А. Зоотехники,
- В. Комбайнеры +
- С. Скотники
- Д. Доярки

42. Профилактика профессиональных дерматозов включает в себя мероприятия, кроме:

- А. Технологические и санитарно-технические
- В. Мероприятия обсервационного характера +
- С. Средства индивидуальной защиты кожи
- Д. Санитарно-гигиенические

43. Производственные вредности, которые могут быть причинами профессиональных дерматозов, это кроме:

- А. Химические
- В. Строительная пыль +
- С. Инфекционные
- Д. Физические

44. Производственные аллергены – соли тяжелых металлов, кроме

- А. Хром
- В. Вольфрам +
- С. Кобальт
- Д. Никель

45. Для возникновения профессиональных дерматозов неаллергического характера (токсическая меланодермия, рентгеновский дерматит и др.) необходимо :

- А. от 2х до 3х месяцев
- В. 5-10 лет и более +
- С. не более 1 года
- Д. более полугода

46. Один из наиболее характерных признаков профессиональных дерматозов

- А. Сезонность обострений
- В. Улучшение или полное исчезновение после прекращения контакта с производственным раздражителем +
- С. Связь с инсоляцией
- Д. Связь с переохлаждением

47. На прием обратился мужчина, 47 лет, художник, с жалобами на высыпания на кистях и зуд, беспокоят более 3х месяцев. Признаки заболевания отметил около 6 лет назад. Во время перерывов в работе с масляными красками высыпания полностью исчезали, однако после возобновления – возникали вновь. Кожа кистей и 3 предплечий гиперемирована, отёчна и шелушится. На пальцах кистей везикуляция и очаги мокнутия. О каком заболевании можно думать?

- A. Псориаз Барбера
- B. Профессиональная экзема +
- C. Кератодермия Хакс-Хаузена
- D. Кератодермия Унны-Тоста

48. На приём к врачу обратилась девушка 27 лет, медицинская сестра отделения психиатрии острых состояний, с жалобами на высыпания на кистях, предплечьях и лице, существующие более 2х недель. Работает медсестрой в процедурном кабинете около 8 лет, имеет контакт с аминазином и подобными препаратами. Около 6 лет отмечает периодически высыпания на кистях, которые исчезали при переходе на работу с документами или во время отпуска. На коже кистей, предплечьях очаги гиперемии, отёка, с везикуляцией, мокнутием и шелушением по краям. Зуд.

Предположите диагноз кожного заболевания.

- A. Острая крапивница
- B. Профессиональная экзема +
- C. Атопический дерматит
- D. Дисгидроз

#### ЧЕСОТКА. ВШИВОСТЬ

49 Больной В., 30 лет, обратился к дерматологу по месту жительства с жалобами на высыпания по всему кожному покрову, за исключением лица, волосистой части головы, межлопаточной области. При осмотре кожных покровов на переднебоковых поверхностях туловища, животе, груди, ягодицах, верхних и нижних конечностях, а также на половых органах отмечаются множественные папулы, пузырьки, кровянистые корочки, линейные расчесы. Субъективно беспокоит ночной зуд. Ваш диагноз:

- A. Кожный зуд
- B. Чесотка +
- C. Атопический дерматит
- D. Педикулез платяной

50 Больной Б., 35 лет, обратился в КВД по месту жительства с жалобами на наличие высыпаний на коже туловища и кистей. Считает себя больным около 3х недель, когда после командировки появился зуд, преимущественно в вечернее время, а затем пациент заметил высыпания в межпальцевых складках кистей и на туловище. Самостоятельно ничем не лечился. При осмотре кожи живота, груди высыпания представлены множественными папуловезикулами, экскориациями, покрытыми гнойными и геморрагическими корочками. На коже кистей имеются слегка возвышающиеся линии грязно-серого цвета. Ваш диагноз:

- A. Пруриго
- B. Чесотка+
- C. Вшивость
- D. Кожный зуд

51 Укажите нехарактерный для чесотки путь заражения:

- A. Во время детских игр
- B. Через животных +
- C. Через вещи и предметы общего пользования
- D. Во время полового акта

52 Укажите характерные для чесотки морфологические элементы:

- A. Пятна и чешуйки
- B. Папулы и везикулы
- C. Бугорки и рубцы
- D. Пузыри и эрозии



53 Высыпания при чесотке не локализуются в области:

- A. Боковых поверхностей пальцев кистей
- B. Лица +
- C. Половых органов у мужчин
- D. Молочных желез у женщин

54 Назовите патогномоничный признак чесотки:

- A. «Черные точки» волосистой части головы
- B. Слегка возвышающиеся над уровнем неизменной кожи прямые или извитые линии беловатого, грязно-серого цвета +
- C. Серо-голубые пятна округлых или овальных очертаний, не исчезающие при диаскопии
- D. Белые или сероватые точки и полоски папул, которые при смазывании поверхности водой или маслом становятся заметнее

55 У кого наблюдается чесотка «чистоплотных»:

- A. У детей
- B. В возрасте 30-40 лет+
- C. У пожилых
- D. У ВИЧ-инфицированных

56 В клинику обратился мужчина, 23 лет, с жалобами на появление распространенных высыпаний, сопровождающихся сильным ночным зудом. Из анамнеза известно, что с детства страдает atopическим дерматитом. До сих пор употребление citrusовых у него вызывает зуд и высыпания в локтевых сгибах и подколенных ямках. По роду своей профессиональной деятельности пациент является журналистом, часто бывает в командировках. Появление зуда и высыпаний больной связывает с плохими санитарно-гигиеническими условиями в гостинице по месту последней командировки. При осмотре: в межпальцевых складках кистей, на сгибательных поверхностях лучезапястных суставов, локтях, бедрах и животе имеются многочисленные папуловезикулезные элементы, величиной до 3-4 мм в диаметре, располагающиеся парами, а также точечные и линейные экскориации, в области локтей – точечные кровянистые корочки. Ваш диагноз:

- A. Атопический дерматит
- B. Чесотка+
- C. Пруриго
- D. Токсикодермия

57 Какой симптом характерен для чесотки:

- A. Симптом Никольского
- B. Симптом Арди-Горчакова+
- C. Симптом Пинкуса
- D. Симптом Бенъе-Мещерского

58 Какой признак чесотки является патогномоничным:

- A. Экскориации, кровянистые и гнойные корочки
- B. Чесоточные ходы с типичной локализацией+
- C. Аллергические реакции организма
- D. Утолщение кожи сгибательных поверхностей лучезапястных суставов

59 Ночной зуд характерен для:

- A. Экземы
- B. Чесотки+
- C. Атопического дерматита
- D. Токсикодермии

60 Чем обусловлена клиническая картина так называемой «чесотки без ходов»:

- A. Заражение происходит яйцами чесоточного клеща
- B. Заражение происходит личинками чесоточного клеща+
- C. Отсутствие зуда
- D. Множественные высыпания

61 Цикл развития чесоточного клеща от яйца до взрослой особи составляет:

- A. 3-4 дня
- B. Около 2х недель+
- C. Около 2х месяцев
- D. 20-40 дней

62 Длительность жизни клещей в коже составляет:

- A. 3-4 дня
- B. Около 2х месяцев+
- C. Около 2х недель
- D. 20-40 дней

63 Для неосложненной чесотки характерен следующий признак:

- A. Инфильтрация в очагах поражения
- B. Чесоточные ходы+
- C. Сгибательная лихенификация
- D. Болезненность кожных покровов

64 Какую функцию в развитии чесотки выполняют так называемые «вентиляционные шахты»:

- A. Способствуют уменьшению гиперкератоза
- B. Обеспечивают доступ воздуха к отложенным яйцам+
- C. Уменьшают сухость кожи
- D. Являются выходом для самца чесоточного клеща

65 Какое утверждение в отношении норвежской чесотки неверно:

- A. Кожный процесс создает картину сплошного рогового панциря
- B. Представляет географическую разновидность обычной чесотки+
- C. Высыпания локализуются в области кистей, стоп, ушных раковин, волосистой части головы, лица, шеи, разгибательных поверхностей верхних и нижних конечностей
- D. Очень контагиозная форма, у контактных лиц развивается типичная чесотка

66 Какое утверждение в отношении норвежской чесотки неверно:

- A. Развивается на фоне тяжелого иммунодефицита
- B. В основе патогенеза лежит реактивная гиперплазия лимфоидной ткани на внедрение чесоточного клеща+
- C. У лиц с психическими заболеваниями
- D. Зуд слабый или полностью отсутствует

67 Причина отсутствия чесоточных ходов на лице у взрослых:

- A. Соблюдение гигиенических процедур
- B. Закупорка «вентиляционных пор» чесоточных ходов кожным салом, что приводит к гибели клеща +
- C. Усиленная васкуляризация кожи лица
- D. Влияние климатических факторов на открытые участки кожного покрова

68 Для чесотки у детей грудного возраста характерны все признаки, кроме:

- A. Экссудативного характера сыпи (отечные папулы, волдыри, эритема с инфильтрацией)
- B. Отсутствия высыпаний на ладонях и подошвах+
- C. Поражения лица, шеи, волосистой части головы

#### D. Поражения ногтевых пластинок

69 В клинику обратился молодой человек с жалобами сильно зудящие, плотные на ощупь высыпания в области живота, ягодиц и мошонки. Из анамнеза известно, что 3 месяца назад больной лечился по поводу чесотки 20% эмульсией бензилбензоата. Однако, после окончания лечения зуд продолжал сохраняться, а через месяц в местах первых высыпаний появились уплотнения. Лечился по рекомендации дерматолога кортикостероидными мазями без эффекта. При осмотре: на коже вышеуказанных областей отмечаются папулы округлых очертаний, синюшно-розового цвета, размером до 1 см в диаметре, с гладкой поверхностью, плотной консистенции, сопровождающиеся мучительным зудом. Ваш предположительный диагноз:

- A. Узловатая почесуха
- B. Постскабиозная лимфоплазия+
- C. Папулезные сифилиды
- D. Педикулез

70 Что является входными воротами для пиогенной инфекции при чесотке:

- A. Чесоточные ходы
- B. Экскориации+
- C. «Вентиляционные шахты»
- D. Волосяные фолликулы

71 В каком слое кожи самка клеща прокладывает чесоточный ход:

- A. В шиповатом
- B. В роговом+
- C. В зернистом
- D. В блестящем

72 Какой эпидемиологический критерий не характерен для типичной чесотки:

- A. Наличие заболевания у контактных лиц (в семье, коллективе)
- B. Контакт с больным животным+
- C. Случай самостоятельного лечения противочесоточными препаратами
- D. Отсутствие эффекта от проведенного ранее лечения антигистаминными, десенсибилизирующими средствами, глюкокортикостероидными мазями

73 Какой лабораторный метод не требуется проводить больному чесоткой для подтверждения клинического диагноза:

- A. Микроскопическое исследование нативного препарата
- B. Определение IgE в сыворотке крови+
- C. Метод окрашивания анилиновыми красителями
- D. Дерматоскопия

74 Для чесотки, вызванной паразитами животных, не характерно:

- A. Локализация высыпаний соответствует тем участкам кожи, к которым прикасались больные животные
- B. Множество чесоточных ходов+
- C. Устранение источника заражения в большинстве случаев способствует самоизлечению
- D. Инкубационный период длится всего несколько часов

75 С каким дерматозом нет необходимости проводить дифференциальную диагностику чесотки:

- A. Кожный зуд
- B. Розовый лишай+
- C. Пруриго
- D. Атопический дерматит

76 Укажите неверный принцип обработки больных чесоткой:

- A. В вечернее время
- B. Ежедневная смена нательного и постельного белья+
- C. Обработка всего кожного покрова, за исключением головы
- D. Скабициды нужно втирать голыми руками

77 В качестве местной терапии неосложненной чесотки используют все, кроме:

- A. 20% эмульсия бензилбензоата
- B. 2% салициловая мазь+
- C. 33% серная мазь
- D. Аэрозоль «Спрегаль»

78 В качестве лечения постскабиозной лимфоплазии все, кроме:

- A. Топические глюкокортикостероиды под окклюзию
- B. Антибиотики широкого спектра действия+
- C. Внутрочаговое введение системных глюкокортикостероидов
- D. Фонофорез

79 Какое утверждение в отношении профилактики чесотки неверно:

- A. Ранняя диагностика и активное выявление больных чесоткой при профилактических осмотрах, обращении в поликлиники или госпитализации в лечебно-профилактические учреждения любого профиля
- B. При выявлении случая заболевания в соматическом отделении требуется срочный перевод пациента в специализированное дерматологическое отделение (стационар)+
- C. Одновременное лечение всех находившихся в контакте с больным лиц
- D. Своевременная тщательная дезинфекция одежды, нательного и постельного белья

80 Обработка по методу Демьяновича включает в себя одно из нижеперечисленных средств:

- A. 10% эмульсия бензилбензоата
- B. 60% раствор тиосульфата натрия+
- C. 20% эмульсия бензилбензоата
- D. 1% раствор ламизила в форме спрея

81 Симптом Арди-Горчакова — это:

- A. Кровянистые корочки и импетигиозные высыпания в межъягодичной складке с переходом на крестец
- B. Гнойные и кровянистые корочки в области локтевых суставов+
- C. Обнаружение чесоточного хода в виде легкого полосовидного возвышения при пальпации
- D. Экскориации вследствие расчесов

82 В клинику обратился молодой мужчина с жалобами на наличие зудящих высыпаний в области лобка, которые появились через несколько дней после полового акта. При осмотре: на коже в области лобка определяются серовато-бурые точки у корня волос, мелкие, беловатые, очень плотные узелки, а также серо-голубые пятна округлых очертаний, диаметром до 1 см. Ваш диагноз:

- A. Чесотка
- B. Лобковый педикулез+
- C. Герпес генитальный
- D. Контагиозный моллюск

83 Что не характерно для платяного педикулеза:

- a. Множественные высыпания
- b. Ночной зуд+
- c. Поражение участков кожи, тесно соприкасающиеся с одеждой

d. Папулы на местах укусов

84 Патогномоничный признак фтириаза:

- A. Слегка возвышающиеся над уровнем неизменной кожи прямые или извитые линии беловатого, грязно-серого цвета
- B. Серо-голубые пятна округлых или овальных очертаний, не исчезающие при диаскопии+
- C. «Черные точки» волос
- D. Гиперпигментация по типу меланодермии (кожа грязно-серого цвета)

86 Основной клинический признак головного педикулеза:

- A. Блефарит, конъюнктивит
- B. Зуд, экскориации на волосистой части головы, неприятный запах+
- C. Выпадение волос
- D. Шелушение волосистой части головы

87 Какое осложнение наиболее часто встречается у больных педикулезом:

- A. Дерматозойный бред
- B. Вторичная пиодермия+
- C. Крапивница
- D. Гиперпигментация

88 Какой лабораторный метод можно провести больному вшивостью для подтверждения клинического диагноза:

- A. Гистологическое исследование
- B. Дерматоскопия+
- C. Метод прокрашивания анилиновыми красителями
- D. Метод скотч-проб

89 Какое свечение дают живые гниды при осмотре под лампой Вуда:

- A. Зеленое
- B. Жемчужно-белое+
- C. Коралловое
- D. Желтое

90 Всем больным с лобковым педикулезом показано обследование на все заболевания, кроме:

91 С каким дерматозом нет необходимости проводить дифференциальную диагностику вшивости:

- A. Кожный зуд
- B. Розовый лишай+
- C. Чесотка
- D. Флеботодермия

92 К общим принципам терапии педикулеза не относят:

- A. Необходима повторная обработка через 7-10 дней
- B. Обработка в вечернее время суток+
- C. Дезинсекция белья, одежды, помещения
- D. Вычесывание гребнем вшей и гнид

93 В настоящее время для борьбы с педикулезом используют:

- A. Растительное масло
- B. Перметрин+
- C. Керосин

D. Уксусная кислота

94 Какое утверждение в отношении принципов лечения головного педикулеза верно:

- A. Сбривание волос и тщательное мытьё
- B. Мытьё специальными противопедикулезными средствами, вычесывание вшей и гнид частым гребешком+
- C. Изоляция больного в дерматологическое отделение
- D. Обязательное ношение головных уборов, ежедневное вычесывание паразитов и гнид

95 В лечении педикулеза, осложненном вторичной пиодермией, применяют:

- A. Антибиотики
- B. Системные глюкокортикостероиды+
- C. Анилиновые красители
- D. Антибактериальные мази

96 Фтириазом можно заразиться:

- A. При посещении бани
- B. При половом контакте+
- C. При посещении бассейна
- D. В парикмахерских

98 Важным для диагноза анамнестическим критерием у больного педикулезом является:

- A. Зуд, усиливающийся к ночи
- B. Визуальный осмотр не только больного, но и его одежды+
- C. Аллергические заболевания кожи
- D. Улучшение кожного процесса летом и ухудшение зимой

99 У ребенка 8 лет отмечается зуд в области волосистой части головы после отдыха в детском лагере. При осмотре: поражение преимущественно затылочной и височной областей, высыпания представлены множественными эскориациями, папулами, пустулами, корочками. Ваш диагноз:

- A. Чесотка
- B. Головной педикулез+
- C. Экзема
- D. Пиодермия

100 В клинику обратился больной с жалобами на зуд в области волосистой части головы. Из анамнеза известно, что пациент проживает в общежитии. При осмотре отмечаются многочисленные папулезные элементы, расчесы, пустулы, кровянистые корочки, у основания волос – серовато-белые гниды. Какое лечение не показано для данного пациента:

101 Анилиновые красители на пустулы:

- A. Перметрин
- B. Преднизолон+
- C. Антигистаминные препараты
- D. Тесты для студентов 4 курса

102 Примочки показаны при:

- A. лихенификации
- B. остром воспалении с мокнутием +
- C. шелушении
- D. зуде

103 В состав взбалтываемых смесей могут входить:

- A. вода

- B. окись цинка+
- C. вазелин
- D. йод

104. В мазевую основу входят:

- A. спирт
- B. вазелин+
- C. вода
- D. глицерин

105. В мазевую основу не входит:

- A. вазелин
- B. древесный уголь+
- C. свиное сало
- D. ланолин

106. Антибиотики могут применяться при следующих дерматологических заболеваниях

- A. Пиодермии
- B. Все вышеперечисленное верно+
- C. Лейшманиоз
- D. Акне

107. Биологическим эффектом системных глюкокортикостероидов является

- A. Противовоспалительный
- B. Все перечисленное верно +
- C. Иммуносупрессивный
- D. Противоаллергический

108. Какой препарат является химерным IgG-моноклональным антителом к ФНО-α?

- A. Этанерцепт
- B. Инфликсимаб+
- C. Устекинумаб
- D. Секукинумаб

109. Осложнением препаратов хинолинового ряда может быть

- A. Хронический гастрит
- B. Ретинопатия+
- C. Артериальная гипертензия
- D. Протеинурия

110. Витамин А используют для общей и местной терапии в случае

- A. Ксероза
- B. Все вышеперечисленное верно +
- C. Ониходистрофии
- D. Алопеции

111. Препаратом выбора для лечения тяжелых форм акне является

- A. Доксициклин
- B. Изотретиноин+
- C. Метронидазол
- D. Преднизолон

112. Ацитретин применяется в основном для лечения

- A. Псориаза
- B. 1, 3+
- C. Ихтиоза

D. Акне

113. На какие звенья патогенеза акне воздействует изотретионин?

- A. избыточная продукция кожного сала
- B. Все вышеперечисленное верно+
- C. комедоногенез
- D. фолликулярный гиперкератоз

114. Витамин В<sub>2</sub> может применяться в комплексной терапии

- A. Экземы
- B. 1, 3+
- C. Псориаза
- D. Микроспории

115. Витамины группы D применяют в комплексной терапии

- A. Псориаза
- B. Все вышеперечисленное верно+
- C. КПЛ
- D. Туберкулеза

116. На мокнущую поверхность можно наносить

- A. Кремы
- B. Примочки+
- C. Мази
- D. Пасты

117. Выберите жидкую лекарственную форму, получающуюся при растворении твердых и жидких веществ в воде

- A. Присыпка
- B. Раствор +
- C. Болтушка
- D. Крем

118. Выберите средство, состоящее из смеси жировых или жироподобных веществ

- A. Паста
- B. Мазь+
- C. Крем
- D. Пудра

119. Мелкодисперсные порошкообразные вещества, находящиеся во взвешенном состоянии в смеси воды и глицерина либо в растительном или минеральном масле это -

- A. Раствор
- B. Болтушка
- C. Паста
- D. Крем

120. Выберите лекарственную форму, представляющую собой водный раствор желатина (или крахмала) и глицерина?

- A. Паста
- B. Гель+
- C. Раствор
- D. Шампунь

121. Крем пимекролимус применяется для лечения

- A. Розацеа
- B. Все перечисленное верно+



- C. Витилиго
- D. Атопического дерматита

Тесты по псориазу:

122 Псориаз является дерматозом:

- A. Иммунозависимым
- B. Все перечисленное верно+
- C. Генетически детерминированным
- D. Аутовоспалительным

123 Клиническими формами псориаза являются:

- A. Гипертрофическая
- B. Интертригинозная+
- C. Веррукозная
- D. Кольцевидная

124 В течении псориаза выделяют стадии:

- A. Группировки высыпаний
- B. Стабилизации (стационарная)+
- C. Эпителизации
- D. Рубцевания

125 В патогенезе псориаза принимают участие:

- A. Дендритные клетки
- B. Все перечисленное верно+
- C. Интерлейкин 17
- D. Т-лимфоциты

126. В прогрессирующей стадии может быть:

- A. Симптом Бальзера
- B. Симптом Кебнера+
- C. Симптом Хачатуряна
- D. Симптом Никольского

127. Псориагическая триада включает:

- A. Симптом «яблочного желе»
- B. Симптом «терминальной пленки»+
- C. Симптом «дамского каблучка»
- D. Симптом «груши»

128. Для стационарной стадии характерно:

- A. Периферический рост папул
- B. Шелушение по всей поверхности папул+
- C. Появление новых папул
- D. Гиперемический ободок по периферии папул

129. Симптом Кебнера – это:

- A. Аллергическая реакция
- B. Изоморфная реакци+
- C. Холинергическая реакция
- D. Гиперергическая реакция

130. Каплевидный псориаз чаще всего развивается после:

- A. Стресса
- B. Перенесенной ангины+
- C. Приема  $\beta$ -блокаторов
- D. Травмирования кожи

131. Коморбидностями при псориазе являются:
- A. Ожирение
  - B. Все перечисленное верно +
  - C. Сахарный диабет
  - D. Сердечно-сосудистые заболевания
132. Кроме кожи, при псориазе поражаются:
- A. Волосы
  - B. Ногти+
  - C. Глаза
  - D. Кости
133. Вульгарный псориаз характеризуется наличием:
- A. Бляшек с фолликулярным гиперкератозом по периферии
  - B. Папул и бляшек с серебристо-белыми чешуйками+
  - C. Папул с полигональными очертаниями
  - D. Эритематозных очагов с отрубевидным шелушением
134. Какой клинической формы не бывает при псориазе?
- A. Экссудативной
  - B. Гипертрофической+
  - C. Эритродермической
  - D. Ладонно-подошвенной
135. Какие факторы могут ухудшить течение псориаза?
- A. Стрептококковая инфекция
  - B. Все перечисленное верно+
  - C. Коморбидности
  - D. Психотравмирующий фактор
136. В прогрессирующей стадии вульгарного псориаза отмечается:
- A. Отсутствие периферического роста высыпаний
  - B. Периферический рост высыпаний+
  - C. Псевдоатрофический ободок Воронова
  - D. Регионарный лимфаденит
137. Для экссудативной формы псориаза характерным признаком является наличие:
- A. Корок
  - B. Чешуе-корок+
  - C. Экскориаций
  - D. Чешуек
138. Что не встречается при генерализованном пустулезном псориазе?
- A. Лихорадка
  - B. Зуд+
  - C. Недомогание
  - D. Стерильные пустулы
139. Какие суставы поражаются в первую очередь при псориатическом артрите?
- A. Коленные
  - B. Дистальные межфаланговые кистей и стоп+
  - C. Тазобедренные
  - D. Голеностопные
140. Гистологическая картина псориаза включает следующие признаки, кроме:
- A. Паракератоза
  - B. Микроабсцессов Потрие+
  - C. Гиперкератоза
  - D. Микроабсцессов Мунро
141. Псориатическая эритродермия чаще возникает от:
- A. Использования высоких концентраций мазей в прогрессирующей стадии
  - B. Все перечисленное верно+
  - C. Избыточной инсоляции
  - D. Быстрого прогрессирования процесса

142. При псориазическом поражении ногтей может отмечаться все, кроме:

- A. Подногтевого гиперкератоза
- B. Борозд Бо+
- C. Симптома «наперстка»
- D. Симптома «масляного пятна»

143. При лечении псориаза применяют следующие методы фототерапии, кроме:

- A. Фотохимиотерапии
- B. Фотодинамической терапии+
- C. Узкополосной УФБ-терапии 311 нм
- D. Широкополосной УФБ-терапии

144. При рефрактерном псориазе наиболее эффективными являются:

- A. Системные глюкокортикостероидные препараты
- B. Генно-инженерные биологические препараты+
- C. Широкополосная УФБ-терапия
- D. Аналоги витамина Д3

145. В прогрессирующей стадии применяют:

- A. 5% салициловую мазь
- B. 1-2% салициловую мазь+
- C. 10% метилурациловую мазь
- D. 2% серно-дегтярную мазь

146. К базисным системным препаратам для лечения средне-тяжелого псориаза относят:

- A. Хинолиновые препараты
- B. Глюкокортикостероиды
- C. Цитостатики
- D. Витамины

147. Для лечения волосистой части головы при псориазе используют шампуни, содержащие:

- A. Деготь
- B. Все перечисленное верно+
- C. Клобетазол
- D. Цинк

148. При прогрессировании псориаза рекомендовано соблюдать следующие рекомендации, кроме:

- A. Не подвергать кожу механическим травмам
- B. Очищать кожу от чешуек скрабами и жесткими мочалками+
- C. Ограничить легкоусвояемые углеводы и жирную пищу
- D. Исключить раздражающие местные процедуры

149. При местном лечении псориаза применяют следующие комбинированные препараты, кроме:

- A. Дипросалик
- B. Целестодерм с гарамицином+
- C. Дайвобет
- D. Элоком С

150. Какой препарат при местном лечении псориаза регулирует рост и дифференцировку клеток?

- A. Ингибитор кальциневрина (протопик)
- B. Аналог витамина Д3 (дайвонекс)+
- C. Глюкокортикостероид (дипросалик)
- D. Препарат с пиритионом цинка (скин-кап)

151. Какие побочные эффекты могут возникнуть при лечении псориаза метотрексатом?

- A. Лейкоцитоз
- B. Повышение уровня печеночных трансаминаз +
- C. Тромбоцитоз

D. Повышение СОЭ

152. В клинику кожных болезней поступил пациент 49 лет с распространенными высыпаниями, сопровождающимися общим недомоганием, повышением температуры тела до 38, ознобом. Из анамнеза удалось выяснить, что сначала появились высыпания на туловище, увеличивающиеся по периферии, а после длительного пребывания на солнце в течение нескольких дней процесс быстро прогрессировал. В последние 10 лет периодически появлялись шелушащиеся бляшки на волосистой части головы, проходящие после использования лосьона дипросалик. При осмотре: поражение кожных покровов более 90%, кожа ярко-красного цвета, отекая, инфильтрированная, горячая на ощупь, покрыта крупными и среднепластинчатыми легко отпадающими чешуйками.

Поставьте диагноз:

- A. Эритродермия экзематозная
- B. Эритродермия псориатическая
- C. Эритродермия токсическая
- D. Эритродермическая форма грибовидного микоза

153. Назовите ключевой цитокин в развитии вульгарного псориаза:

- A. ИЛ-1 $\beta$
- B. ИЛ-17+
- C. ИЛ-6
- D. ИЛ-8

154. В развитии пустулезного псориаза ведущая роль принадлежит:

- A. Дендритным клеткам
- B. ИЛ-36+
- C. Интерферону-альфа
- D. ИЛ-4

155. При лечении псориаза генно-инженерными биологическими препаратами абсолютным противопоказанием является:

- A. Язвенная болезнь 12-п. кишки
- B. Туберкулез+
- C. Бронхиальная астма
- D. Псориатический артрит

156 В современную классификацию псориаза не входит:

- A. Аннулярный псориаз
- B. Рефрактерный псориаз+
- C. Инверсный псориаз
- D. Экссудативный псориаз

157. Развитию экссудативной формы псориаза особенно способствует:

- A. Работа в горячем цеху
- B. Ожирение+
- C. Наличие хронического фарингита
- D. Употребление экстрактивной пищи

158 При длительном местном лечении псориаза гормональными мазями возможно развитие:

- A. Телеангиоэктазий
- B. Все перечисленное верно+
- C. Гирсутизма
- D. Стрий

159. В гистологической картине псориаза одним из основных признаков является:

- A. Спонгиоз
- B. Акантоз+
- C. Гранулез
- D. Вакуольная дистрофия

160. Акантоз – это:

- A. Наличие в клетках рогового слоя ядер

- В. Увеличение и утолщение числа рядов шиповатого слоя+
- С. Потеря связи между клетками эпидермиса
- Д. Чрезмерное утолщение рогового слоя

161. Как часто можно проводить в год курсы ПУВА-терапии?

- А. Не чаще 3 раз
- В. Не чаще 2 раз +
- С. Ни разу (можно 1 раз в 2 года)
- Д. Постоянно

Тема: Болезни соединительной ткани.

162) 46-летняя женщина обратилась ко врачу с жалобами на повышенную утомляемость, боли в суставах, сыпь и гематурию. При физикальном обследовании у пациентки выявлена эритематозная сыпь в виде бабочки на щеках, носу. Лабораторное обследование выявило высокоположительные антинуклеарные, анти-двухцепочечные ДНК и анти-Sm аутоантитела. У нее также определяется низкий уровень комплемента. Ваш предполагаемый диагноз?

- А. дерматомиозит
- В. системная красная волчанка+
- С. системная склеродермия
- Д. себорейная экзема

163) У пациента с предположительным диагнозом дискоидная красная волчанка, была проведена диагностическая биопсия. При гистологическом исследовании биопсийного материала обнаруживается:

- А. эпидермис имеет вид множества близко расположенных друг к другу грушевидных выростов, в кератиоцитах содержатся крупные цитоплазматические включения
- В. атрофия мальпигиева слоя, вакуольная дегенерация базальноо слоя, выраженный гиперкератоз с роговыми пробками в волосяных фолликулах+
- С. в коже выявляют инфекционные гранулемы из эпителиоидных клеток, окруженные валом из лимфоцитов, характерно наличие гигантских клеток Пирогова-Лангханса, казеозного некроза
- Д. серозное воспаление преимущественно сосочкового слоя дермы и очаговый спонгиоз шиповатого слоя эпидермиса

164) Среди перечисленных, выберите клиническую форму кожной красной волчанки:

- А. кольцевидная форма
- В. дискоидная форма+
- С. линейная форма
- Д. пигментная форма

165) Укажите наиболее распространенную форму кожной красной волчанки:

- А. центробежная эритема Биетта
- В. дискоидная+
- С. глубокая КВ Капоши-Ирганга
- Д. диссеминированная форма

166) Кожная красная волчанка характеризуется фоточувствительными поражениями, которые могут привести к \_\_\_\_\_.

- А. Гиперпигментация
- В. верно 1 и 3+
- С. гипопигментация
- Д. рубцеванию

167) Что из нижеперечисленного является лучшим скрининговым тестом для диагностики СКВ?

- A. антитела к цитоплазматическому антигену SS-A(RO)
- B. флуоресцентный тест на ANA+
- C. тест на антифосфолипидные антитела
- D. уровень комплемента в сыворотке крови

168) Статистически, \_\_\_\_\_% всех случаев подострой кожной красной волчанки (ККВ) вызваны лекарственными препаратами.

- A. 10%
- B. 30%+
- C. 60%
- D. 80%

169) Какой препарат (препараты) может быть причиной лекарственной формы красной волчанки (КВ)?

- A. Гидралазин гидрохлорида
- B. Все перечисленное+
- C. Изониазид
- D. Фексофенадин гидрохлорид

170) 38-летний мужчина проходит обследование в связи с 18-месячной историей хронической кожной красной волчанки. У него имеются поражения на лице и коже головы. Он пользуется солнцезащитным кремом, иногда забывает нанести его перед уходом на работу. Он также лечится местными кортикостероидами, недавно начал принимать гидроксихлорохин. Несмотря на 4 месяца терапии, новые поражения продолжают развиваться, а старые поражения не заживают. Он признает, что выкуривает 2 пачки сигарет в день и злоупотребляет алкоголем. У него гипертония и гиперлипидемия. Помимо местных кортикостероидов и гидроксихлорохина, в настоящее время он принимает амлодипин, гидрохлортиазид, симвастатин и поливитамины. При физикальном осмотре выявлены множественные эритематозные поражения на лице и несколько на волосистой части головы, что соответствует диагнозу дискоидной красной волчанки. Что из нижеперечисленного является обязательным шагом в лечении кожного заболевания этого пациента?

- A. назначить метотрексат
- B. рекомендовать отказ от курения+
- C. прекратить прием амлодипина
- D. прекратить прием гидрохлортиазида

171) Характерная для красной волчанки сыпь в форме бабочки появляется:

- A. на груди или спине
- B. на носу и щеках+
- C. тазовая область
- D. между лопатками

172) Что из перечисленного ниже является сопутствующим заболеванием, которое повышает риск заболеваемости и смертности у пациентов с СКВ?

- A. воспалительное заболевание кишечника
- B. остеопороз+
- C. фибрилляция предсердий
- D. беременность

173) Какие из следующих кожных проявлений СКВ включены в диагностические критерии ACR?

- A. Алопеция
- B. сыпь на скулах: фиксированная эритема, с тенденцией к распространению на носогубную зону+
- C. сетчатое ливедо
- D. феномен Рейно

174) Лечение СКВ зависит от тяжести заболевания и его проявлений. Однако какая группа препаратов из перечисленных ниже относится к 1-ой линии терапии СКВ?

- A. Нестероидные противовоспалительные препараты
- B. Системные ГКС+
- C. Препараты ИФН
- D. Биологическая терапия

175) Синдром Роуэлла при СКВ включает в себя:

- A. уртикарный ангиит
- B. диссеминированные отечные эритематозные пятна по типу МЭЭ+
- C. усиленное ороговение кожи ладоней и подошв
- D. ониходистрофия

176) 53-летняя женщина с заболеванием щитовидной железы в анамнезе пришла на прием к врачу по поводу слабости. Она сообщила, что каждое утро чувствует слабость, ей трудно подниматься по лестнице и расчесывать волосы. Она также с трудом встает со стула. Физикальный осмотр выявил снижение силы, особенно в плечах. У нее также наблюдается интенсивная сиреневая периорбитальная сыпь и солнечный ожог на щеках. Укажите предполагаемый диагноз?

- A. системная красная волчанка,
- B. дерматомиозит+
- C. системная склеродермия,
- D. склередема взрослых Бушке

177) Симптом Готтрона это:

- A. попытки удаления чешуек с поверхности эритематозного очага сопровождаются болезненностью
- B. эритематозные папулы, возвышающиеся над межфаланговыми суставами кистей и шелушащиеся узелки над межфаланговыми суставами стоп.+
- C. при трении на коже, которая кажется здоровой, происходит легкое отторжение верхних слоев эпидермиса
- D. мелкоочечные углубления с фолликулярным гиперкератозом в области наружного слухового прохода

178) «Симптом шали» это:

- A. при повреждении или раздражении кожи на месте травмы появляются свежие высыпания
- B. часто зудящая, симметричная, сливная, макулярная фиолетовая эритема, поражающая кожу на разгибательных поверхностях пальцев, кистей и предплечий; кожу плеч, дельтовидных областей, задней поверхности лопаток и шеи;+
- C. феномен точечного кровотечения
- D. бледные и холодные пятна ангиоспастического характера на коже кистей

179) Выберите из перечисленного все характерные для дерматомиозита симптомы:

- A. симптомом «рубашки» (больной не может приподнять руки, когда одевается);
- B. все перечисленное+

- С. симптомом «лестницы» (больной не может подняться по лестнице из-за неуверенной, «утиной» походки)
- Д. симптом «очков» (периорбитальный отек и эритема, имеющая лиловый или вишнево-красный оттенок)

180) Гелиотропная сыпь это:

- А. папулы на слизистой оболочке языка
- В. лиловые периорбитальные кожные высыпания на верхних веках и пространстве между верхним веком и бровью (симптом «лиловых очков», который часто может сочетаться с периорбитальным отеком) +
- С. гиперемия и умеренная инфильтрация подошв с шелушением и трещинами
- Д. ничего из вышперечисленного

181) Сыпь при дерматомиозите может локализоваться на:

- А. коже локтевой области
- В. все вышперечисленное+
- С. коже головы
- Д. подногтевое пространство

182) Выберите правильные характеристики, соответствующие сосудистой («васкулитной») бабочке при красной волчанке:

- А. очаги дискоидного типа в средней зоне лица
- В. нестойкое пульсирующее разлитое покраснение с цианотичным оттенком, усиливающееся при волнении, инсоляции, воздействии жара, мороза, ветра+
- С. стойкие эритематозно-отечные пятна, иногда с легким шелушением на поверхности
- Д. насыщенно-красная разлитая плотная отечная эритема кожи лица, особенно век, иногда с пузырьками и эрозиями на поверхности

183) На прием к врачу обратилась женщина 45 лет с жалобами на уплотнение кожи живота, которое появилось месяц назад на месте травмы. Самостоятельно проводила массаж, смазывания персиковым кремом - без эффекта. Страдает гипертиреозом, хроническим тонзиллитом, вегетососудистой дистонией. При осмотре: на коже живота справа определяется очаг поражения около 6 см в диаметре с желтовато - восковидной блестящей поверхностью, по периферии окаймленный фиолетовым венчиком, плотный на ощупь (складку в очаге собрать не удастся). Субъективные ощущения отсутствуют. Ваш предположительный диагноз?

- А. линейная форма склеродермии
- В. очаговая склеродермия, бляшечная форма+
- С. идиопатическая атрофодермия Пазини-Пьерини
- Д. системная склеродермия

184) Больная 39 лет, поступила в клинику с жалобами на слабость, лихорадку, боли в мышцах и суставах. Из анамнеза известно, что в период второй беременности была слабopоложительная реакция Вассермана. После родов появились полиартралгии, эритема на лице, субфебрилитет. При поступлении: на лице эритема в «зоне бабочки», эритематозные очаги в верхней части спины и груди. СОЭ - 55 мм/час; протеинурия. Ваш предполагаемый диагноз?

- А. Псориаз
- В. Системная красная волчанка+
- С. Системная склеродермия
- Д. Дерматомиозит



185) При диффузной форме системной склеродермии поражается кожа следующих участков тела:

- A. лица, пальцев кистей и стоп
- B. все перечисленное верно+
- C. туловища и проксимальных отделов конечностей (до пястно-фаланговых и плюсне-фаланговых суставов)
- D. головы

186) Первая фаза синдрома Рейно проявляется:

- A. реактивной гиперемией кожи пальцев кистей
- B. "побелением" пальцев кистей и стоп за счет спазма сосудов+
- C. цианозом дистальных отделов конечностей
- D. парестезиями по всей руке, ноге

187) Для CREST-синдрома характерно все перечисленное, кроме:

- A. кальциноз и феномен Рейно
- B. узловатая эритема+
- C. эзофагит
- D. телеангиэктазии

188) Какой препарат из группы генно-инженерных биологических препаратов используется для лечения тяжелых форм как системной красной волчанки так и системной склеродермии?

- A. инфликсимаб (ремикейд)
- B. ритуксимаб (мабтера)+
- C. этанерцепт (энбрел)
- D. адалимумаб (хумира)

189) Больная 45 лет, обратилась к врачу с жалобами на зябкость пальцев кистей, бледность кожи кистей при выходе на холод, поперхивание при глотании твердой пищи. Больна около 2-х лет, когда после стресса впервые заметила бледность кожи пальцев на холоде и зябкость кистей и стоп. Через несколько месяцев появились чувство стягивания в области кожи лица и отек кистей, общая слабость, быстрая утомляемость, незначительная одышка на вдохе при подъеме на второй этаж., сухое покашливание. Объективно: вес сохранен. Кожные покровы диффузно гиперпигментированы с усилением в области спины (участок диаметром 5х6 см). Лимфатические узлы не увеличены. Лицо амимично. Складки лба отсутствуют, кожа лба и щек в складку не собирается. Со стороны внутренних органов – небольшое ослабление дыхания и крепитация над нижними отделами легких. Кожа кистей цианотична, кисти отечны. Отек носит плотный характер. Сгибание кистей в кулак – 75%. Ваш предположительный диагноз?

- A. ревматоидный артрит
- B. дебют системной склеродермии
- C. СКВ
- D. дерматомиозит

190) Какая группа пациентов наиболее подвержена склеродермии?

- A. Молодые мужчины в возрасте от 15 до 35 лет
- B. Женщины в возрасте от 30 до 50 лет+
- C. Мужчины в возрасте от 30 до 50 лет
- D. Молодые женщины в возрасте от 15 до 35 лет

191) Какое из этих утверждений об уровне С-реактивного белка (CRP) при системной склеродермии (СС) является точным?

- A. Повышение уровня CRP чаще встречается у женщин, чем у мужчин с СС
- B. Стойкое повышение уровня CRP связано с более тяжелым фенотипом заболевания+
- C. Повышение уровня CRP не связано с СС

D. Повышение уровня CRP не коррелирует с активностью заболевания

192) 50-летняя женщина обратилась на прием к дерматологу с жалобами на периодическое посинение пальцев, в особенности на холоде. Субъективно ощущает стягивание кожи на лице и руках, что затрудняет сжатие пальцев в кулак. Она также отмечает, что в последнее время у нее усилился рефлюкс-эзофагит. В анамнезе у нее аутоиммунное заболевание щитовидной железы и алопеция ареата. Физикальный осмотр выявляет склеродактилию, плотную, огрубевшую кожу и ограниченную подвижность пальцев. Какие дополнительные лабораторные исследования необходимо провести для уточнения диагноза?

- A. выявление антител к нативной ДНК
- B. обнаружение антинуклеарного фактора и антицентромерных АТ
- C. результаты лабораторных исследований неспецифичны
- D. исследование системы комплемента

193) Женщина 45 лет обратилась к врачу с отеками пальцев, болями в суставах и сухим кашлем. По ее словам, это началось год назад и до сих пор не улучшилось. В анамнезе у нее витилиго и первичный билиарный холангит. При физикальном обследовании выявлена натянута, блестящая кожа на лице и руках, склеродактилия и сухие хрипы в легких. На левой щеке также есть телеангиэктазии. Выберите группу препаратов, НЕ назначаемых при предполагаемом заболевании:

- A. антифибротические препараты
- B. НПВП+
- C. системные ГКС
- D. цитостатики

194) К клиническим вариантам ограниченной склеродермии относят:

- A. гипертрофическая
- B. бляшечная+
- C. атрофическая
- D. гиперкератотическая

195) На прием к дерматологу обратилась больная 32 лет с жалобами на высыпания на коже лица. Из анамнеза известно, что высыпания на коже лица появились месяц назад после длительного пребывания на солнце. Лечилась самостоятельно. Применяла различные кремы, мази, но эффекта от лечения не было. При осмотре кожный процесс локализуется на коже переносицы и щек «в виде бабочки». Высыпания представлены инфильтрированными эритематозными бляшками, покрытыми плотно сидящими роговыми чешуйками. Удаление чешуек сопровождается болезненностью. На обратной стороне чешуек обнаруживаются характерные шипики. Укажите, какой симптом описывается в задаче?

- A. симптом Никольского
- B. симптом Бенье-Мещерского+
- C. симптом Асбо-Хансена
- D. симптом Хачатуряна

196) На прием к врачу обратился больной 29 лет, с жалобами на появившиеся очаги на коже лица, груди и губ. В этих местах больной отмечает чувство покалывания, похолодание, напряженность кожи. Из анамнеза известно, что заболевание связывает с тем, что на работе часто переохлаждается и часто болеет ангиной и ОРЗ. Месяц спустя появилось округлое пятно синюшно-красного цвета на коже груди, а затем на лице. Кожа в очагах поражения была отечной, тестоватой консистенции. Через несколько недель кожа в очагах поражения приобрела деревянистую плотность, цвет стал бледно-синюшным, не лечился. В детстве перенес скарлатину. Сопутствующая патология-состоит на учете у эндокринолога по поводу заболевания щитовидной железы, у ЛОР-врача по поводу хронического тонзиллита. При осмотре на коже лица и груди сформированы очаги, по форме напоминающие удар сабли, гладкие, блестящие, плотной консистенции. Цвет восковидно-желтый, по периферии

имеется сиреневый венчик. При пальпации выявляется деревянистое затверждение кожи, она плотно прилегает к подлежащим тканям, не собирается в складки, рисунок её сглажен, волосы в очагах отсутствуют. Отмечается ригидность и уплотнение кожи и красной каймы губ. Чем характеризуется гистологическая картина предполагаемого заболевания на стадии склероза?

- A. отсутствие воспалительных явлений, гомогенизированные, гиалинизированные пучки коллагеновых волокон
- B. в дерме наблюдается отек коллагеновых волокон, воспалительная реакция с периваскулярным или диффузным инфильтратом, состоящим в основном из лимфоцитов с примесью плазмочитов, гистиоцитов и небольшого количества эозинофилов
- C. редукция капиллярной сети, отложение мембраноатакующего комплекса на капиллярах и вдоль дермально-эпидермального соединения;
- D. изменения эпидермиса в виде гиперкератоза, усиливающегося в области устьев волосяных фолликулов и потовых желез, атрофия, вакуольная дегенерация базального слоя, утолщение базальной мембраны; в дерме отмечается отек и расширение сосудов сосочкового слоя, образование преимущественно лимфоцитарных инфильтратов вокруг сосудов и придатков кожи, базофильная дегенерация коллагена

Тема: Красный плоский лишай.

197 На прием к дерматологу обратился пациент 65 лет с жалобами на зудящие высыпания в области голеней. При осмотре на переднебоковых поверхностях голеней симметрично располагаются очаги неправильных очертаний с гиперкератотической поверхностью, по периферии которых наблюдаются единичные мелкие полигональные папулы фиолетово-красного цвета с восковидным блеском при боковом освещении. Какая форма красного плоского лишая описана выше?

- A. пигментная форма
- B. гипертрофическая форма+
- C. атрофическая форма
- D. остроконечная форма

198 У больного 32 лет на коже верхних конечностей наблюдаются мелкие (1-2 мм в диаметре) остроконечные папулезные элементы насыщенного синюшно-красного цвета, связанные с фолликулярным аппаратом, чередующиеся с полигональными плоскими папулами фиолетово-красного цвета с западением в центре и восковидным блеском при боковом освещении. Какая форма красного плоского лишая описана выше?

- A. гипертрофическая форма
- B. остроконечная форма+
- C. пигментная форма
- D. линейная форма

199 На консультацию к дерматологу обратилась больная Н. 27 лет, с жалобами на пятна коричневого цвета в местах повышенной инсоляции на коже лица и шеи, сопровождающиеся выраженным зудом. При дерматоскопии определяется сетка Уикхема. Какая форма красного плоского лишая описана выше?

- A. эритематозная форма
- B. остроконечная форма+
- C. атрофическая форма
- D. линейная форма

200 В клинику поступил пациент с высыпаниями, локализованными на запястьях, внутренней поверхности предплечий, сопровождающиеся выраженным зудом, высыпания представлены полигональными пурпурными папулами, что может быть обнаружено при гистологическом исследовании биопсийного материала?

- A. субэпидермальный пузырь
- B. гранулез+
- C. папилломатоз
- D. вакуольная дистрофия

201 Мужчина 65 лет обратился на консультацию к дерматологу с жалобами на высыпания пурпурного цвета на сгибательных поверхностях запястий, сопровождающиеся зудом. При осмотре очаги представлены плоскими, полигональными папулами. Была проведена диагностическая биопсия, подтвердился диагноз красный плоский лишай. Какие из дополнительных лабораторных исследований следует провести?

- A. ОАК
- B. показатели функции печени+
- C. СОЭ
- D. ОАМ

202 Что из перечисленного ниже является терапией первой линии для лечения локализованного красного плоского лишая?

- A. иммуносупрессивная терапия
- B. местные ГКС+
- C. системные ретиноиды
- D. фототерапия

203 Красный плоский лишай чаще всего рефрактерен к лечению в случае локализации:

- A. волосистая часть головы
- B. вульвовагинальная область+
- C. запястья
- D. ногти

204 Какие из следующих областей тела могут вовлекаться в патологический процесс при красном плоском лишае?

- A. кожа
- B. все перечисленное+
- C. волосяные фолликулы
- D. слизистые оболочки

205 У 49-летней женщины с хроническим гепатитом С появились зудящие высыпания на предплечьях, голенях и слизистой оболочке полости рта. При осмотре на коже обнаруживаются множественные полигональные фиолетовые папулы. На слизистой оболочке рта виден кружевной сетчатый узор. Каков предположительный диагноз?

- A. псориаз
- B. красный плоский лишай|+
- C. розовый лишай
- D. узловатое пруриго

206 36-летняя женщина обратилась к своему лечащему врачу в связи с интенсивными зудящими высыпаниями на запястьях и голенях. Отмечает, что раньше такого никогда не было. В анамнезе – длительный прием препаратов, содержащих пара-аминосалициловую кислоту. При физикальном обследовании обнаружены полигональные папулы синюшного цвета, на голенях и внутренних поверхностях запястий. При дерматоскопии на них обнаруживается сетка Уикхема. Что используется для системной терапии данного заболевания?

- A. системные ГКС
- B. все перечисленное+
- C. циклоспорин А
- D. неотигазон

207 С какими заболеваниями может ассоциироваться красный плоский лишай?

- A. ревматоидный артрит
- B. язвенный колит, витилиго+
- C. псориаз
- D. все перечисленное

208 С каким заболеванием гепато-билиарной системы чаще всего ассоциируется красный плоский лишай?

- A. дисфункция сфинктера Одди
- B. первичный-билиарный цирроз+
- C. дискинезия желчевыводящих путей
- D. эхинококкоз печени

209 Для синдрома Гриншпана-Потекаева характерно:

- A. фолликулярная форма КПЛ, рубцовая алопеция в области головы и нерубцовая алопеция в области подмышечных впадин и лобка
- B. эрозивная форма КПЛ слизистой оболочки полости рта, сахарный диабет и артериальной гипертензией+
- C. перекрестный-синдром со склероатрофическим лихеном
- D. перекрестный-синдром с красной волчанкой

210 Для синдрома Грэхема-Литтла-Пиккарди-Лассауэра характерно:

- A. эрозивная форма КПЛ слизистой оболочки полости рта, сахарный диабет и артериальной гипертензией
- B. фолликулярная форма КПЛ, рубцовая алопеция в области головы и нерубцовая алопеция в области подмышечных впадин и лобка+
- C. перекрестный-синдром со склероатрофическим лихеном
- D. перекрестный-синдром с красной волчанкой

211 Выберите признак, характерный для высыпаний при красном плоском лишае:

- A. отрубевидное шелушение
- B. плоские папулы полигональной формы+
- C. везикулы
- D. эфемерность высыпаний

212 У пациента с предположительным диагнозом красный плоский лишай, была проведена диагностическая биопсия. При гистологическом исследовании биопсийного материала при красном плоском лишае, обнаруживается:

- A. Акантолиз
- B. гипергранулез+
- C. паракератоз
- D. вакуольная дистрофия

213 Что можно увидеть при исследовании биопсийного материала пациента с подтвержденным диагнозом красный плоский лишай?

- A. периваскулярный инфильтрат с примесью нейтрофильных и эозинофильных гранулоцитов
- B. гранулез, полосовидный инфильтрат, пилообразная форма эпидермально-дермального соединения+
- C. акантоз, папилломатоз, гиперкератоз, паракератоз, лимфогистиоцитарный воспалительный инфильтрат
- D. внутриэпидермальный пузырь, картина «надгробных камней» в базальном слое эпидермиса

214 Что является первой линией терапии красного плоского лишая?

- A. ароматические ретиноиды
- B. ГКС-препараты+
- C. иммуносупрессанты
- D. биологические препараты

215 Среди перечисленных, выберите атипичные формы красного плоского лишая:

- A. бляшечная форма
- B. эрозивно-язвенная форма+
- C. каплевидная форма
- D. ограниченная форма

216 Какова частота поражения слизистой оболочки при красном плоском лишае?

- A. менее 5%
- B. 25-30%+
- C. 50-80%
- D. более 80%

217 Поражаются ли ногти при красном плоском лишае, если да, чем характеризуется поражение ногтей?

- A. нет, не поражаются
- B. да, продольные борозды, углубления, участки помутнения, продольного расщепления, истончения, частичное или полное разрушение+
- C. да, точечные углубления, симптом «наперстка», подногтевой гиперкератоз, онихогрифоз
- D. да, эритематозно-сквамозные или везикуло-пустулёзные высыпания на концевых фалангах пальцев, ониходистрофия и остеолиз концевых фаланг

218 Какая клиническая форма характерна для поражения слизистых оболочек при красном плоском лишае?

- A. эритематозная форма
- B. эрозивно-язвенная форма+
- C. атрофическая форма
- D. полосовидная форма

219 С каким заболеванием чаще всего проводится дифф. диагностика КПЛ?

- A. лейшманиоз
- B. псориаз+
- C. буллезный пемфигоид Лёвёра
- D. экзема

220 С какой целью при лечении КПЛ используют противомаларийные средства?

- A. малая стоимость
- B. противомаларийные средства оказывают противовоспалительное, иммуносупрессорное, фотосенсибилизирующее действие+
- C. доступность
- D. отсутствие побочных эффектов

221 Выберите характерные особенности КПЛ при проведении дифф. диагностики с псориазом?

- A. симптом наперстка
- B. сетка Уикхема+
- C. периферический рост
- D. феномен Кебнера

222 Чем может осложниться поражение слизистой оболочки полости рта при красном плоском лишае?

- A. кандидоз
- B. плоскоклеточный рак+
- C. деминерализация эмали
- D. все перечисленное

223 Отметьте типичную локализацию поражений при красном плоском лишае:

- A. преимущественно кисти, стопы
- B. передняя поверхность предплечий, голени, область крестца, половых органов+
- C. разгибательные поверхности верхних и нижних конечностей, волосистая часть головы
- D. передняя и боковая поверхность туловища, конечности, располагаясь продольно вдоль линий натяжения кожи Лангера

224 Выберите характерные признаки папулы при красном плоском лишае:

- A. отсутствие субъективных ощущений
- B. выраженный зуд, полигональные очертания+
- C. склонность к периферическому росту
- D. наличие венчика гиперемии

225 Выберите факторы, предрасполагающие к развитию КПЛ:

- A. генетически детерминированные заболевания
- B. стресс, вирус гепатита С, хроническая инфекция, нейроэндокринные заболевания+
- C. гиподинамия, дислипидемия
- D. ничего из перечисленного

226 Каким первичным морфологическим элементом представлена клиническая картина красного плоского лишая?

- A. бугорок
- B. папула+
- C. пузырь
- D. волдырь

227 Каков риск малигнизации красного плоского лишая на слизистых оболочках?

- A. 12-25%
- B. менее 12%+
- C. 25-50%
- D. более 50 %

228 В местной терапии красного плоского лишая используют:

- A. примочки с борной кислотой
- B. мази с кортикостероидами+
- C. водные взбалтываемые взвеси
- D. растворы анилиновых красителей

229 Красный плоский лишай чаще поражает

- A. мужчин
- B. женщин +
- C. одинаковая распространенность
- D. мужчин в 2 раза чаще, чем женщин

230 У пациента с диагнозом красный плоский лишай в местах травматизации кожи появляются новые высыпания, данный признак носит название:

- A. Феномен Ауспитца
- B. феномен Кебнера +
- C. Симптом Никольского
- D. Признак Дарье-Унны

231 Изоморфная реакция Кебнера характерна для:

- A. экземы
- B. красного плоского лишая +
- C. атопического дерматита
- D. красной волчанки

### Буллезные дерматозы

232 Типичным для вульгарной пузырчатки является следующий первичный морфологический элемент:

- A. Узелок
- B. Напряженный мелкий пузырь+
- C. Пузырек
- D. Напряженный крупный пузырь

233. Первичный морфологический элемент кожи при дебюте вульгарной пузырчатки располагается

- A. По краю рубца
- B. На неизменной коже +
- C. На фоне эритемы
- D. На поверхности папулы

234. При истинной акантолитической пузырчатке поражение слизистой оболочки полости рта сопровождается следующими субъективными ощущениями:

- A. Жжением
- B. Болезненностью+
- C. Зудом
- D. Парестезиями

235. Паранеопластическая пузырчатка развивается у больных, страдающих следующей патологией:

- A. Сахарный диабет
- B. Рак внутренних органов+
- C. Болезнь Крона
- D. Синдром Шегрена

236. Больной, 49 лет, с предположительными диагнозами истинная акантолитическая пузырчатка, буллезный пемфигоид Лёвёра. При проведении реакции прямой иммунофлюоресценции была выявлена фиксация IgG в межклеточной субстанции преимущественно в шиповатом слое эпидермиса, незначительное количество – в базальном. Укажите диагноз.

- A. Герпетиформный дерматит Дюринга
- B. Истинная акантолитическая пузырчатка+
- C. Простой герпес
- D. Буллезный пемфигоид Лёвёра



237. Больная, 50 лет, обратилась с жалобами на появление мелких напряженных пузырей и эрозий. Субъективные ощущения отсутствуют. Больна в течение двух недель. Начало заболевания связывает со стрессом. При осмотре - на неизменной коже спины, грудной клетки, верхних конечностей выявляются мелкие напряженные пузыри с прозрачным содержимым; эрозии с ярко-розовым дном, резкими границами, некоторые покрыты корочками. При потягивании эпидермиса в сторону неизменной кожи наблюдается отслойка эпидермиса. Укажите предположительный диагноз.

- A. Герпетиформный дерматит Дюринга
- B. Истинная акантолитическая пузырчатка+
- C. Буллезный пемфигоид Левера
- D. Опоясывающий герпес

238. Больной Б., 50 лет, обратился с жалобами на высыпания, локализующиеся преимущественно на коже лица, волосистой части головы, грудной клетки, спины, рук. Субъективно: боль в области высыпаний. Болен около месяца. При осмотре: сыпи представлена преимущественно обширными эрозиями, покрытыми корками и чешуйками. На видимо неизменной коже единичные вялые пузыри до 1,5 см в диаметре и мелкие напряженные с прозрачным или гнойным содержимым. При обследовании больного диагноз истинной акантолитической пузырчатки был подтвержден, выявлена опухоль легкого с метастазами во внутригрудные лимфоузлы. Назовите клиническую разновидность истинной акантолитической пузырчатки у данного больного.

- A. Вульгарная
- B. Паранеопластическая +
- C. Листовидная
- D. Себорейная

239. Клинико-диагностический симптом, характерный для истинной акантолитической пузырчатки:

- A. Реакция Пирке
- B. Феномен Никольского +
- C. Проба Бальзера
- D. Проба Ядассона

240. В основе феномена Никольского лежит:

- A. Гранулез
- B. Акантолиз +
- C. Паракератоз
- D. Акантоз

241. При цитологическом исследовании акантолитические клетки обнаруживают при следующем заболевании:

- A. Герпетиформном дерматите Дюринга
- B. Истинной акантолитической пузырчатке +
- C. Буллезном пемфигоиде Левера
- D. Экземе

242. Основным патогистологическим признаком истинной акантолитической пузырчатки является:

- A. Спонгиоз
- B. Акантолиз+
- C. Акантоз
- D. Паракератоз

243. При патогистологическом исследовании биоптата кожи при вульгарной пузырчатке пузырь выявляют:

- A. На уровне базальной мембраны эпидермиса
- B. Над базальным слоем эпидермиса +
- C. В сосочках дермы
- D. В средних отделах дермы

244. При постановке реакции прямой иммунофлюоресценции при истинной акантолитической пузырчатке иммуноглобулины (Ig) определяют:

- A. к базальной мембране эпидермиса
- B. в межклеточной склеивающей субстанции шиповатого слоя эпидермиса +
- C. в виде гранул на верхушке сосочков дермы
- D. к мембране сосудов дермы

245. Наиболее эффективным препаратом для лечения истинной акантолитической пузырчатки является:

- A. Антибиотики цефалоспоринового ряда
- B. Системные глюкокортикоиды+
- C. Полусинтетическое производное природного рифамицина
- D. Препараты хинолинового ряда

246. Основными клиническими проявлениями буллезного пемфигоида Лёвера являются:

- A. вялые пузыри, расположенные на видимо здоровой коже
- B. крупные напряженные пузыри, расположенные на фоне эритемы +
- C. положительный симптом Никольского
- D. локализация сыпи на слизистой оболочке полости рта

247. Больная М., 65 лет, обратилась с жалобами на крупные напряженные пузыри и эрозии, расположенными на фоне эритемы. Субъективно: болезненность в области эрозий. При осмотре: локализация сыпи по всему кожному покрову. На фоне эритемы – крупные и мелкие напряженные пузыри до 5 см в диаметре, с прозрачным содержимым; эрозии с резкими границами, ярко-розовым дном. Феномен Никольского отрицательный. При обследовании у больной была выявлена фиксация IgG и C3 компонента комплемента в области базальной мембраны. Поставьте диагноз.

- A. Герпетиформный дерматит Дюринга
- B. Буллезный пемфигоид Лёвера +
- C. Опоясывающий герпес
- D. Истинная акантолитическая пузырчатка

248. При постановке реакции прямой иммунофлюоресценции при буллезном пемфигоиде Лёвера выявляется:

- A. фиксация IgG в межклеточном пространстве шиповатого слоя эпидермиса;
- B. фиксация IgG в базальной мембране эпидермиса;+
- C. фиксация IgG и IgA в сосочках дермы;
- D. фиксация IgM в стенках сосудов дермы.

249. “Золотым стандартом” для подтверждения диагноза аутоиммунных буллезных дерматозов следующее лабораторное исследование:

- A. Цитологическое исследование мазков-отпечатков
- B. Проведение реакции прямой иммунофлюоресценции для выявления уровня фиксации IgG +
- C. Посев содержимого пузыря на флору и чувствительность к антибиотикам

D. Цитологическое исследование содержимого пузыря

250. Пузырь при буллезном пемфигоиде Левера образуется за счет:

- A. папиллярных микроабсцессов;
- B. фиксации иммунных комплексов вдоль базальной мембраны; +
- C. акантолиза в шиповатом слое эпидермиса;
- D. фиксации иммунных комплексов на верхушках сосочков дермы.

250. Пузырь при буллезном пемфигоиде Левера образуется за счет:

- A. папиллярных микроабсцессов;
- B. фиксации иммунных комплексов вдоль базальной мембраны; +
- C. акантолиза в шиповатом слое эпидермиса;
- D. фиксации иммунных комплексов на верхушках сосочков дермы.

251. Больной К., 75 лет, обратился с жалобами на пузырьные высыпания по всему кожному покрову. Субъективно: болезненность в области высыпаний. Считает себя больным в течение месяца. Начало заболевания ни с чем не связывает. При осмотре: сыпь представлена крупными и мелкими пузырями, с напряженной покрывкой, и эрозиями, расположенными на эритематозном фоне. При проведении реакции прямой иммунофлюоресценции были выявлена фиксация IgG вдоль базальной мембраны. Поставьте диагноз.

- A. Герпетиформный дерматит Дюринга
- B. Буллезный пемфигоид Левера +
- C. Опоясывающий герпес
- D. Истинная акантолитическая пузырчатка

252. Больной С., 70 лет, обратился с жалобами на пузырьные высыпания по всему кожному покрову. Субъективно: болезненность в области высыпаний. Считает себя больным в течение месяца. Начало заболевания ни с чем не связывает. При осмотре: сыпь представлена крупными и мелкими пузырями, с напряженной покрывкой, и эрозиями, расположенными на эритематозном фоне. Гистологические изменения представлены субэпидермальными пузырями, редкими, умеренной плотности инфильтратами в дерме, состоящими преимущественно из лимфоцитов и лейкоцитов. Поставьте предположительный диагноз.

- A. Герпетиформный дерматит Дюринга
- B. Буллезный пемфигоид Левера +
- C. Экзема
- D. Истинная акантолитическая пузырчатка

253. При буллезном пемфигоиде Левера триггерными факторами могут быть:

- A. Лекарственные препараты с SH-группой в химической формуле
- B. Злокачественные новообразования +
- C. Пищевые продукты, содержащие в своем составе группу тиола или танины
- D. Инсоляция

254. Пузырь при герпетиформном дерматите Дюринга образуется в результате:

- A. акантолиза в шиповатом слое эпидермиса;
- B. фиксации иммунных комплексов на верхушках сосочков дермы; +
- C. аутоиммунного процесса в зоне между базальноклеточной плазматической мембраной и базальной пластинкой
- D. папиллярных микроабсцессов;

255. При постановке реакции прямой иммунофлюоресценции герпетиформном дерматите Дюринга выявляется:

- A. фиксация IgG в базальной мембране эпидермиса;
- B. зернистая фиксация IgA в сосочках дермы; +
- C. фиксация IgG в межклеточном пространстве шиповатого слоя эпидермиса;

D. фиксация IgM в стенках сосудов дермы.

256. Герпетиформный дерматит Дюринга характеризуют:

A. очаги лихенификации;

B. сгруппированные напряженные мелкие пузыри, папулы, расположенные как на отечном и гиперемизированном фоне, так и на неизменном фоне; +

C. бугорки и фиксированные рубчики;

D. папуло-везикулы

257. Больная С., 65 лет, обратилась с жалобами на распространенные высыпания, сопровождающиеся зудом. Начало заболевания ни с чем не связывает. При осмотре: сыпь полиморфна: представлена папулами, пузырьками, расположенными как на фоне эритемы, так и на видимо неизменной коже. Вторичные элементы сыпи представлены эрозиями, корочками, чешуйками. Феномен Никольского отрицательный. Сопутствующая патология: глютенная энтеропатия. При гистологическом исследовании выявляется пузырь в сосочках дермы, заполненный эозинофилами. Поставьте диагноз.

A. Истинная акантолитическая пузырчатка

B. Герпетиформный дерматит Дюринга +

C. Буллезный пемфигоид Лёвера

D. Многоформная эксудативная эритема

258. Больная Н., 68 лет, обратилась с жалобами на распространенные высыпания, сопровождающиеся зудом. Начало заболевания ни с чем не связывает. При осмотре: сыпь полиморфна. Представлена папулами, пузырьками, расположенными как на фоне эритемы, так и на видимо неизменной коже. Вторичные элементы сыпи представлены эрозиями, корочками, чешуйками. Феномен Никольского отрицательный. При обследовании выявлена глютенная энтеропатия. При проведении реакции прямой иммунофлюоресценции выявлена зернистая фиксация IgA в сосочках дермы. Поставьте предположительный диагноз.

A. Буллезный пемфигоид Лёвера

B. Герпетиформный дерматит Дюринга +

C. Истинная акантолитическая пузырчатка

D. Буллезная форма токсидермии

259. При лечении герпетиформного дерматита Дюринга наиболее эффективными являются:

A. Системные антибактериальные препараты

B. Сульфоновые препараты +

C. Препараты хинолинового ряда

D. Антигистаминные препараты

260. Цианоз губ и ногтевых фаланг во время приема дапсона является признаком:

A. агранулоцитоза;

B. образования метгемоглобина; +

C. периферической нейропатии;

D. лейкопении.

261. Больная Р., 50 лет, обратилась с жалобами на высыпания на слизистой оболочке полости рта, сопровождающиеся болезненностью. Начало заболевания связывает со стрессом. При осмотре: на слизистой оболочке полости рта (твердом небе, внутренняя поверхность щек, десны) множественные мелкие эрозии. Дно эрозий ярко-красного цвета, по периферии видны обрывки эпидермиса, некоторые покрыты белым налетом. Язык покрыт бело-желтым налетом. Ваш предположительный диагноз.

A. Листовидная пузырчатка

B. Вульгарная пузырчатка +

C. Буллезный пемфигоид Лёвера

D. Герпетиформный дерматит Дюринга

262. При истинной акантолитической пузырьчатке потягивании пинцетом за обрывки эпидермиса по периферии эрозии можно вызвать отслойку видимо неизменной кожи, расположенной около эрозии. Данный феномен носит название:

- A. Феномен Бальцера
- B. Феномен Никольского +
- C. Феномен Кебнера
- D. Феномен кровавой росы

263. При обследовании больных с предположительным диагнозом герпетиформный дерматит Дюринга информативным является следующее исследование:

- A. Исследование с помощью люминесцентной лампы Вуда
- B. Проба Ядассона +
- C. Дерматоскопия
- D. Витропрессия

264. Для подтверждения диагноза истинная акантолитическая пузырьчатка наряду с реакцией прямой иммунофлюоресценции проводят:

- A. Пробу Ядассона
- B. Иммуноферментный анализ +
- C. Исследование с помощью люминесцентной лампы Вуда
- D. Дерматоскопию

265. При истинной акантолитической пузырьчатке с помощью иммуноферментного анализа выявляют:

- A. циркулирующие антитела IgG к BPAG1 или BPAG2
- B. циркулирующие антитела IgG к ДСГ3 или ДСГ3 и ДСГ1 +
- C. циркулирующие антитела IgG к ламинину гамма-1
- D. циркулирующие антитела IgG к коллагену 7 типа

266. При буллезном пемфигоиде Левера с помощью иммуноферментного анализа выявляют:

- A. циркулирующие антитела IgG к ДСГ3 или ДСГ3 и ДСГ1
- B. циркулирующие антитела IgG к BPAG1 или BPAG2 +
- C. циркулирующие антитела IgG к ламинину гамма-1
- D. циркулирующие антитела IgG к коллагену 7 типа

### Морфологические элементы кожи

267. Больной, 50 лет, обратился в клинику с жалобами на возникновение распространенных высыпаний, на месте которых после разрешения остаются рубчики. Высыпания были представлены инфильтрированными, бесполостными, возвышающимися над уровнем кожи элементами желтоватого цвета, мягкой консистенции, полушаровидной формы, округлых очертаний. Была произведена биопсия одного из первичных элементов. Гистологически высыпания представляли собой инфекционную гранулему. Назовите первичный элемент:

- A. Узелок
- B. Бугорок +
- C. Волдырь
- D. Узел

268. Больная, 20 лет, предъявляет жалобы на зудящие высыпания, возвышающиеся над окружающей кожей, розового цвета, рассеянные на коже туловища, которые существуют в течение нескольких часов, самопроизвольно исчезают и появляются вновь. Больна 2 дня. Дайте определение морфологическому элементу.

- A. Узелок
- B. Волдырь +
- C. Бугорок

D. Узел

269. Мономорфная сыпь представлена:

- A. Несколькими видами вторичных элементов
- B. Одним видом первичных элементов +
- C. Первичными и вторичными элементами
- D. Несколькими видами первичных элементов

270. Лихенификация характеризуется всем перечисленным, кроме

- A. Уплотнения кожи
- B. Образования эрозий +
- C. Утолщения кожи
- D. Усиления кожного рисунка

271. В амбулаторию клиники обратился с жалобами на высыпания по всему кожному покрову, сопровождающиеся зудом. Начало заболевания связывает с приемом нестероидного противовоспалительного препарата в связи с головной болью, МИГ 100. Сыпь представлена первичными морфологическими элементами диаметром до 0,5 см, ярко-красного цвета с четкими границами, округлых очертаний, гладкой поверхностью. Назовите первичный элемент:

- A. пустула
- B. папула +
- C. волдырь
- D. бугорок

272. В амбулаторию клиники обратился больной с жалобами на появление ярко-розовых, отечных элементов, сопровождающихся зудом. Через 2-3 часа после появления элементы бесследно регрессируют. Назовите элемент:

- A. Узелок
- B. Волдырь +
- C. Бугорок
- D. Узел

273. Лихенификация формируется в результате:

- A. Механического повреждения кожи
- B. Длительного расчесывания +
- C. Заживления эрозий
- D. Вскрытия пузырей

274. Веснушки являются пятнами:

- A. Воспалительными
- B. Пигментными +
- C. Искусственными
- D. Геморрагическими

275. В амбулаторию обратился больной сахарным диабетом, 56 лет, с жалобами на болезненные конусовидные инфильтраты, проникающие глубоко в кожу, при вскрытии которых выделяется большое количество гнойно-некротических масс в виде стержня. Процесс заканчивается рубцеванием. Назовите морфологический элемент сыпи:

- A. Бугорок
- B. Узел +
- C. Папула
- D. Волдырь

276. К полостному первичному элементу относят:

- A. Бугорок

- В. Пузырек +
- С. Папула
- Д. Волдырь

277. Небольшое, резко отграниченное, плотное, слегка возвышающееся над поверхностью окружающей кожи, бесполостное образование. Назовите морфологический элемент сыпи:

- А. Бугорок
- В. Папула +
- С. Узел
- Д. Волдырь

278. Вследствие вскрытия пузырька первоначально формируется:

- А. Лихенификация
- В. Эрозия +
- С. Рубец
- Д. Атрофия

279. Язва – это:

- А. Дефект кожи в пределах эпидермиса
- В. Глубокий дефект кожи, достигающий дермы, подкожной жировой клетчатки +
- С. Изменение кожи, связанное с массивной инфильтрацией ее сосочкового слоя
- Д. Результат разрастания сосочкового слоя дермы с одновременным утолщением шиповатого слоя

280. Укажите клиническое отличие бугорка от папулы:

- А. Мягкая консистенция
- В. Изъязвление с исходом в рубец +
- С. Плоская форма
- Д. Неправильные очертания

281. Укажите клиническое отличие волдыря от папулы:

- А. Мягкая консистенция
- В. Эфемерность +
- С. Плоская форма
- Д. Изъязвление с исходом в рубец

282. Волдырь возникает вследствие:

- А. Спонгиоза
- В. Ограниченного островоспалительного отека сосочкового слоя кожи с одновременным расширением капилляров +
- С. Акантолиза
- Д. Отложения продуктов обмена

283. Эрозии предшествует следующий морфологический элемент:

- А. Бугорок
- В. Пузырек +
- С. Папула
- Д. Волдырь

284. Поверхностная не фолликулярная пустула называется

- А. Эктима
- В. Фликтена +
- С. Петехия
- Д. Экхимоза

285. Пациентка, 50 лет, обратилась в клинику с жалобами на стойкое расширение сосудов кожи лица. Выберите определение этих изменений

- A. Эктимы
- B. Телеангиэктазии +
- C. Петехии
- D. Экхимозы

286. Сосудистые невоспалительные пятна характеризуются тем, что

- A. при надавливании на кожу предметным стеклом (витропрессии) эти пятна исчезают, а затем появляются вновь
- B. при надавливании на кожу предметным стеклом (витропрессии) эти пятна не исчезают +
- C. при надавливании на кожу предметным стеклом (витропрессии) на месте пятен появляются петехии
- D. при надавливании на кожу предметным стеклом (витропрессии) на месте пятен появляются телеангиэктазии

287. Узелки, достигающие больших размеров, называются бляшками

- A. Очагами лихенификации
- B. Бляшками +
- C. Петехиями
- D. Экхимозами

288. В амбулаторию клиники обратилась женщина, 35 лет, с жалобами на высыпания на коже сгибательные поверхности предплечий. Субъективно беспокоит зуд. При осмотре на коже сгибательные поверхности предплечий выявляется мономорфная сыпь размером от 1-2 до 5 мм в диаметре, плоской формы, блестящая при боковом освещении, полигональных очертаний, розово-синюшного цвета с фиолетовым оттенком, с пупковидным вдавлением в центре. При гистологическом исследовании выявлялся гранулез и полосовидный субэпидермальный лимфоидный инфильтрат. Назовите первичный элемент:

- A. Бугорок
- B. Папула +
- C. Пузырек
- D. Волдырь

289. У пациентки, 24 лет, на коже кистей возникли высыпания диаметром - от 5 мм до 1 см, неправильных очертаний, молочно-белого цвета. Кожа в очагах поражения (кроме нарушения окраски) внешне не изменена, без признаков атрофии и шелушения.

Субъективные ощущения отсутствуют. Определите первичный морфологический элемент кожи:

- A. Бугорок
- B. Пятно +
- C. Папула
- D. Волдырь

290. Пациент, 25 лет, обратился к дерматологу с жалобами на высыпания ярко-розового цвета, диаметром от 1 см до 2 см, округлых очертаний, с четкими границами, покрытых серебристо-белыми чешуйками. Шелушение выражено особенно в центральной части высыпаний, а по периферии отмечается гиперемическая кайма. Определите первичный морфологический элемент кожи:

- A. Бугорок
- B. Бляшка +
- C. Пятно
- D. Волдырь



291. На прием к дерматологу обратилась больная Н., 23 года, с жалобами на неинфильтрированные высыпания на коже лица в области переносицы и щек овальных очертаний, розово-красного цвета, в центре очагов высыпания - единичные сухие серовато-белые чешуйки, плотно сидящие на поверхности очагов. При насильственном удалении чешуек отмечается болезненность, на их нижней поверхности - шипообразные выступы. Определите первичный морфологический элемент кожи:

- A. Бугорок
- B. Пятно +
- C. Бляшка
- D. Волдырь

292. Мужчина, 45 лет, наблюдается в туберкулезном диспансере по месту жительства. Обратился к дерматологу по поводу мелких, около 5 мм в диаметре высыпаний, локализующихся преимущественно на коже разгибательных поверхностях верхних конечностей, полушаровидной формы, красноватого цвета с синюшным оттенком, плотной консистенции. В центральной части некоторых высыпаний наблюдается некроз, на месте которого возникают мелкие язвочки с последующим образованием "штампованных" рубчиков. При гистологическом исследовании биоптата кожи были обнаружены гранулемы из эпителиоидных клеток, окруженных лимфоцитами, в центре гранулем – казеозный некроз. В инфильтрате выявляются единичные клетки Лангханса. Определите первичный морфологический элемент кожи:

- A. Бляшка
- B. Бугорок +
- C. Пятно
- D. Волдырь

293. У пациента, 30 лет, с диагнозом экзема наблюдалось обострение заболевания, покрышки пузырьков, расположенных на эритематозном фоне ладоней, в процессе развития заболевания пропитались серозным отделяемым пузырьков, в результате чего образовались:

- A. очаги лихенификации
- B. корочки +
- C. чешуйки
- D. экскориации

295. Укажите вторичные элементы сыпи

- A. Бляшка
- B. Экскориация +
- C. Пятно
- D. Волдырь

296. Укажите первичный элемент сыпи

- A. Лихенификация
- B. Папула +
- C. Чешуйка
- D. Экскориация

297. У пациентки с розацеа наблюдается стойкое расширение сосудов на коже лица, подобные сосуды называют

- A. Экхимозами
- B. Телеангиэктазиями +
- C. Гемангиомами
- D. Геморрагическими пятнами

298. В клинику кожных болезней обратилась пациентка с глубоким дефектом кожи, достигающим дермы, на подбородке. При опросе врач выяснил, что данный дефект кожи вызван самой пациенткой: после стресса у нее появилась маленькая пустула на подбородке; пациентка выдавила ее. Однако у больной появилось ощущение, что под кожей осталось гнойное отделяемое, которой она пыталась самостоятельно удалить чайной ложкой. Назовите элемент, который наблюдался на подбородке пациентки:

- A. Эрозия
- B. Язва +
- C. Лихенификация
- D. Телеангиэктазия

299. Пациент 45 лет обратился в клинику кожных болезней с жалобами на появление сгруппированных сосочковых разрастаний, напоминающих по внешнему виду цветную капусту, в подмышечной и паховой области. При проведении реакции прямой иммунофлюоресценции была выявлена фиксация IgG в межклеточной субстанции преимущественно в шиповатом слое эпидермиса, иммуноферментный анализ выявил циркулирующие антитела IgG к ДСГ3 или ДСГ3 и ДСГ1. Назовите морфологический элемент кожи, возникший у больного.

- A. Язва
- B. Вегетация +
- C. Лихенификация
- D. Папула

300. Укажите механизм образования внутриэпидермального пузыря:

- A. Баллонирующая дистрофия
- B. Акантолиз +
- C. Вакуольная дистрофия
- D. Спонгиоз

301. Гиперкератоз это:

- A. Нарушение связи между клетками шиповатого слоя
- B. Утолщение рогового слоя эпидермиса +
- C. Утолщение зернистого слоя эпидермиса
- D. Увеличение рядности клеток шиповатого слоя

302. В эпидермисе преобладают

- A. Лимфоциты
- B. Кератиноциты +
- C. Меланоциты
- D. Эозинофилы

303. При гистологическом исследовании кожи пациента с язвенно-некротическим ангиитом выявили «ядерную пыль». Данное определение характеризует

- A. дегрануляцию тучных клеток
- B. явление лейкоцитоклазии +
- C. разрушение эозинофилов
- D. гранулематозный процесс

304. Ангиоматоз - это

- A. утолщение сосудистой стенки
- B. пролиферация сосудов +
- C. разрушение сосудистой стенки
- D. пропитывание сосудистой стенки воспалительным инфильтратом

305. В дерматологическую клинику обратился больной с жалобами на высыпания, локализующиеся на коже стопы. При осмотре сыпь представлена бляшками диаметром 1-5 см, плоской формы, с резкими границами, округлых очертаний, плотноэластической консистенцией, синюшно-буроватой окраски, с гладкой поверхностью. Гистологически в дерме выявлен ангиоматоз, веретенообразные опухолевые клетки в виде тяжей и пучков; инфильтрат, содержащий лимфоциты и плазматические клетки, а также макрофаги, нагруженные гемосидерином. Поставьте диагноз на основании результатов гистологического исследования:

- A. Красный плоский лишай
- B. Саркома Капоши +
- C. Псориаз
- D. Экзема

306. Спонгиоз – это

- A. деструкция клеток базального слоя
- B. межклеточный отек в шиповатом слое +
- C. скопление клеток инфильтрата в эпидермисе
- D. потеря связи между эпидермальными клетками в результате фиксации аутоантител

307. Дискератоз – это

- A. увеличение рядности клеток шиповатого и зернистого слоев с удлинением эпидермальных отростков
- B. нарушение физиологического процесса ороговения эпидермальных клеток +
- C. чрезмерное утолщение рогового слоя эпидермиса
- D. пролиферация сосочков дермы

308. При красном плоском лишае появление “сетки Уикхема” связано с

- A. гиперкератозом
- B. гранулезом +
- C. акантозом
- D. акантолизом

309. Чешуйки образуются в результате

- A. акантоза
- B. гиперкератоза +
- C. паракератоза
- D. папилломатоза

310. При псориазе наблюдается паракератоз и гиперкератоз, которые клинически проявляются при поскабливании в виде феномена

- A. псориатической пленки
- B. стеаринового пятна +
- C. кровавой росы
- D. Никольского

311. При дисгидротической экземе пузырьки возникают преимущественно в результате

- A. спонгиоза
- B. эксфолиатоза +
- C. акантоза
- D. акантолиза

312. Гистологически при красном плоском лишае выявляется

- A. явление лейкокластического васкулита
- B. лимфоидный полосовидный инфильтрат +
- C. микроабсцессы Потрие
- D. эозинофильный инфильтрат

313. Назовите морфологическую основу бугорка:

- A. Периваскулярная инфильтрация
- B. Инфекционная гранулема +
- C. Вакуольная дистрофия
- D. Акантоз

314. Гистологически экзоцитоз характеризуется

- A. утратой связи между эпидермисом и дермой в области базальной мембраны
- B. проникновением клеток дермального инфильтрата в эпидермис +
- C. нарушением процесса ороговения, в результате чего в клетках рогового слоя сохраняются ядра
- D. небольшими скоплениями клеток в эпидермисе

315. Для псориаза характерны микроабсцессы Мунро, состоящие из:

- A. лимфоцитов
- B. лейкоцитов +
- C. эозинофилов
- D. тучных клеток

316. Микроабсцессы Мунро формируются

- A. в дерме
- B. в эпидермисе +
- C. в подкожно-жировой клетчатке
- D. в мышцах

317. При псориазе гистологически выявляется папилломатоз, который характеризуется

- A. изменением цвета соединительной ткани при окраске толуидиновым синим
- B. пролиферацией сосочков дермы +
- C. утолщением зернистого слоя
- D. утолщением и увеличением числа рядов клеток шиповатого слоя с удлинением эпидермальных отростков, проникающих глубоко в кожу

318. При красной волчанке одним из гистологических признаков является

- A. паракератоз
- B. вакуольная дистрофия клеток базального слоя +
- C. гранулез
- D. полосовидный лимфоидный инфильтрат

319. Симптом “дамского” каблучка при красной волчанке связан с

- A. вакуольная дистрофия клеток базального слоя
- B. фолликулярным гиперкератозом +
- C. мукоидной дистрофией коллагеновых волокон
- D. атрофией эпидермиса

320. Для выявления метахромазии, характеризующей изменение соединительной ткани при красной волчанке, желательно провести дополнительную окраску

- A. гематоксилин-эозином
- B. толуидиновым синим +
- C. суданом 3
- D. по методу Грама-Вейгерта

322. При очаговой склеродермии в эпидермисе гистологически выявляется:

- A. акантоз
- B. атрофия +
- C. акантолиз

D. паракератоз

323. Паракератоз возникает в результате

A. межклеточного отека в шиповатом слое

B. нарушения процесса ороговения +

C. небольших скоплений клеток инфильтрата в эпидермисе

D. утолщение и увеличение числа рядов шиповатого и зернистого слоев с удлинением эпидермальных отростков

324. При туберкулезе кожи регресс бугорков приводит к образованию рубчиков в результате гистологических особенностей в виде формирования

A. гранулем из эпителиоидных клеток без казеозного некроза

B. гранулем из эпителиоидных клеток с лимфоидным инфильтратом по периферии и казеозным некрозом +

C. микроабсцессов в дерме, содержащих большое количество нейтрофильных гранулоцитов, лимфоцитов и плазмоцитов

D. лейкокластического васкулита

325. Феномен “кровяной росы” при псориазе связан с гистологическими изменениями в виде

A. папилломатоза, акантоза, акантолиза

B. папилломатоза, акантоза, ангиоматоза +

C. ангиоматоза, микроабсцессов Мунро

D. гиперкератоза, паракератоза

326. При красной волчанке одним из важных гистологических признаков является изменение эпидермиса в виде

A. паракератоза

B. атрофии +

C. акантоза

D. акантолиза

327. При красной волчанке одним из важных гистологических признаков является следующее изменение в дерме

A. нейтрофильный инфильтрат, пропитывающий стенку сосудов

B. лимфоидный инфильтрат с тенденцией к расположению вокруг придатков кожи +

C. инфильтрат с преобладанием эозинофилов, образующих скопления в сосочках дермы

D. полиморфный инфильтрат с диффузным экзоцитозом клеток в эпидермисе

328. При рожистом воспалении гистологически выявляется

A. диффузный инфильтрат в дерме, состоящий преимущественно из лимфоцитов

B. диффузный инфильтрат в дерме, состоящий преимущественно из нейтрофилов +

C. гранулема без казеозного некроза

D. лимфоидоподобный инфильтрат

329. При гистологическом выявлении инфильтрата, состоящего преимущественно из нейтрофилов, следует назначить терапию для лечения заболевания из группы

A. болезней соединительной ткани

B. пиодермий +

C. аутоиммунных буллезных дерматозов

D. вирусных дерматозов

330. Укажите продолжительность заболевания при острой крапивнице:

A. Менее 2 недель

B. Менее 6 недель +

- C. Менее 4 недель
- D. Менее 8 недель

331. Укажите продолжительность заболевания при хронической спонтанной крапивнице:

- A. Более 2 недель
- B. Более 6 недель +
- C. Более 4 недель
- D. Более 8 недель

332. Укажите показания для биопсии кожи для пациентов с уртикарными высыпаниями:

- A. Боль в области уртикарных высыпаний
- B. Все выше перечисленное +
- C. Гиперпигментация при разрешении уртикарных высыпаний
- D. Гемосидериновое окрашивание при разрешении уртикарных высыпаний

333. Укажите медиатор/медиаторы, участвующий в патогенезе наследственных ангиоотечков:

- A. Серотонин
- B. Брадикинин +
- C. Ацетилхолин
- D. Все выше перечисленное

334. Выберите лабораторные тесты для диагностики наследственных ангиоотечков является:

- A. Количественный уровень C1-ингибитора в периферической крови
- B. Все выше перечисленное +
- C. Генетическое исследование гена, кодирующего C1 ингибитор
- D. Функциональная активность C1-ингибитора в периферической крови

335. Выберите препарат выбора для пациента с холодовой крапивницей, потерявшего сознание при купании в водоеме:

- A. Дупилумаб
- B. Адреналин +
- C. Дапсон
- D. Даназол

336. Выберите триггеры уртикарных высыпаний при холинергической крапивнице:

- A. Стресс
- B. Все выше перечисленное +
- C. Горячий душ
- D. Физическая нагрузка

337. Укажите первичный морфологический элемент высыпаний при крапивнице:

- A. Папула
- B. Волдырь +
- C. Везикула
- D. Бугорок

338. Препараты первой линии терапии для лечения хронической крапивницы:

- A. Препараты цинка
- B. Неседативные антигистаминные препараты +
- C. Ингибиторы кальциневрина
- D. Топические кортикостероиды

339. Выберите провокационные тесты, используемые для диагностики хронических индуцированных крапивниц

- A. Тест с кубиком льда
- B. Все выше перечисленное +
- C. Тест с подвешенным грузом
- D. Велоэргометрия

340. Укажите неседативные антигистаминные препараты:

- A. Эбастин
- B. Все выше перечисленное +
- C. Биластин
- D. Фексофенадин

341. Аллергический дерматит возникает при воздействии:

- A. высоких температур
- B. стиральных порошков +
- C. концентрированных кислот и щелочей
- D. низких температур

342. Простой контактный дерматит может возникнуть на воздействие:

- A. стиральных порошков
- B. кислот, щелочей +
- C. косметических средств
- D. продуктов питания

343. Проявление аллергического дерматита:

- A. язвы
- B. эритема +
- C. узлы
- D. бугорки

344. Проявление простого контактного дерматита:

- A. вегетации
- B. пузыри +
- C. папулы
- D. волдыри

345. Простой контактный дерматит возникает через:

- A. несколько дней
- B. несколько минут +
- C. несколько недель
- D. месяц

346. Аллергический дерматит возникает через:

- A. несколько минут
- B. несколько дней +
- C. несколько часов
- D. через месяц

347. При развитии аллергического контактного дерматита кистей от стирального порошка необходимо:

- A. обрабатывать настойкой календулы
- B. прекратить пользование стиральным порошком +

- C. использовать латексные перчатки
- D. наносить салициловую мазь

348. Причинами развития аллергического дерматита могут быть:

- A. Щелочи
- B. Моющие средства +
- C. Кислоты
- D. Борщевик

349. Причинами развития простого дерматита являются:

- A. Декоративная косметика
- B. Механическое трение +
- C. Стиральный порошок
- D. Продукты питания

350. Причинами развития аллергического дерматита могут быть:

- A. УФ-лучи
- B. Тени для век +
- C. Щелочь
- D. Низкая температура

351. Для аллергического контактного дерматита характерны следующие признаки:

- A. Выраженность воспаления кожи зависит от концентрации раздражителя
- B. Воспаление кожи выходит за пределы участка, подвергнувшегося воздействию раздражителя +
- C. Возникает при первичном контакте с раздражителем
- D. Четкие границы, очагов поражения

352. Простой контактный дерматит характеризуется следующими признаками:

- A. Нечеткими границами
- B. Выраженностью воспаления в зависимости от силы раздражителя +
- C. Воспаление кожи выходит за пределы участка, подвергнувшегося воздействию раздражителя
- D. Образованием волдырей

353. Для истинной экземы характерны следующие клинические признаки:

- A. Четкие границы очагов поражения
- B. Мокнувшие эрозии – «серозные колодцы» +
- C. Мономорфность сыпи
- D. Асимметричность

354. Назовите признаки, не характерные для микробной экземы:

- A. Асимметричность
- B. Географические очертания +
- C. Локализация вокруг трофических и пиококковых язв
- D. Четкие границы

355. Для себорейной экземы не характерно:

- A. Мокнутие
- B. Слабо инфильтрированные бляшки +
- C. Шелушение жирными чешуйками
- D. Локализация в зонах с усиленным салоотделением

356. Для профессиональной экземы НЕхарактерным клиническим признаком является:



- A. Поражение кистей
- B. Рецидивы во время отпуска +
- C. Быстрый регресс при назначении терапии
- D. Симметричность

357. Назовите патогномоничные патогистологические признаки экземы:

- A. Субэпидермальные пузыри
- B. Спонгиоз +
- C. Акантолиз
- D. Гранулез

358. Назовите признаки, характерные для дисгидротической экземы:

- A. ассиметричность
- B. локализация высыпаний на ладонях и подошвах +
- C. везикулы с вялыми покрышками
- D. локализация высыпаний в локтевых и подколенных ямках

359. Системную кортикостероидную терапию при экземе назначают в случаях:

- A. присоединении грибковой инфекции
- B. резистентности к обычной терапии +
- C. наличия кожных заболеваний у близких родственников в анамнезе
- D. присоединения вторичной инфекции.

360. При хронической экземе вне обострения НЕ назначают:

- A. теплые ванночки
- B. примочки +
- C. пасты
- D. окклюзионные повязки с редуцирующими мазями

361. Укажите первичные морфологические элементы, характерные для экземы?

- A. Бугорок
- B. Везикула +
- C. Узел
- D. Волдырь

362. Для клинической картины экземы характерно:

- A. Моноомфность сыпи
- B. Истинный полиморфизм сыпи +
- C. Наличие только первичных элементов
- D. Наличие только вторичных элементов

363. Назовите физиопроцедуры, назначаемые больным экземой

- A. Общие ванны
- B. Фонофорез с гидрокортизоном +
- C. ПУВА-ванны
- D. Лазеротерапия

364. Для профессиональной экземы характерно:

- A. Поражение кистей и предплечий
- B. Всё вышеперечисленное +
- C. Моновалентная сенсibilизация
- D. Ремиссия во время отпуска

365. Назовите клинические формы экземы

- A. Истинная
- B. Все перечисленные +

- C. Микробная
- D. Себорейная

366. Назовите клинические признаки, НЕ характерные для истинной экземы:

- A. Упорное течение с частыми рецидивами
- B. Четкие границы очагов +
- C. Обострение после стрессовых ситуаций
- D. Сильный зуд

367. Какие признаки характерны для дисгидротической экземы?

- A. Симметричность
- B. Все перечисленное +
- C. Локализация на ладонях и подошвах
- D. Упорное течение

368. В стадии шелушения и корок в наружной терапии экземы используют:

- A. Присыпки
- B. Мази и кремы +
- C. Растворы для примочек
- D. Пасты

369. В патогенезе экземы важную роль играют:

- A. Иммунный дисбаланс
- B. Все перечисленное +
- C. Генетическая предрасположенность
- D. Психоэмоциональные факторы

370. Патогномоничными для экземы высыпными элементами являются:

- A. Пустулы
- B. Микровезикулы +
- C. Чешуйки
- D. Волдыри.

371. Для микробной экземы НЕ характерно:

- A. Симметричность
- B. Географические очертания +
- C. Локализация вокруг ран, трофических и язв
- D. Четкие границы

372. Разновидностями истинной экземы НЕ являются:

- A. Пруригинозная
- B. Нуммулярная +
- C. Дисгидротическая
- D. Тилотическая

373. Назовите стадию экзематозного процесса, отсутствующую при себорейной экземе:

- A. Эритематозная
- B. Везикулёзно-мокнущая +
- C. Корковая
- D. Папулёзная

374. Назовите клинические разновидности микробной экземы:

- A. Тилотическая
- B. Нуммулярная +
- C. Истинная
- D. Дисгидротическая

375. На приеме у дерматолога пациентка 65 лет, у которой после использования косметического крема на коже лица появились эритема и отечность, сопровождающая легким зудом и жжением. Данная клиническая картина характерна для:

- A. Микробной экземы
- B. Аллергического дерматита +
- C. Простого дерматита
- D. Токсидермия

376. К вам обратилась больная 24 лет, по профессии - медицинская сестра, с жалобами на высыпания и зуд кожи кистей и предплечий. По ее наблюдениям, высыпания появляются всякий раз после того, как ей приходится готовить раствор фурациллина. После прекращения контакта с этим препаратом сыпь и зуд быстро исчезают. При осмотре на коже кистей и предплечий – разлитая гиперемия и отечность. Субъективно: зуд, и жжение. О каком заболевании можно думать?

- A. Истинная экзема
- B. Аллергический дерматит +
- C. Медикаментозная токсикодермия
- D. Простой дерматит

377. Простой дерматит может развиваться вследствие:

- A. Косметических процедур
- B. УФ-лучей +
- C. Контакта со стиральным порошком
- D. Использования декоративной косметики

378. Назовите факторы, которые НЕ вызывают аллергический контактный дерматит:

- A. Косметические средства
- B. Пищевые продукты +
- C. Моющие средства
- D. Бижутерия

379. . Для постановки диагноза какой формы экземы обязательно проводится кожно-аллергическое тестирование:

- A. Микробной
- B. Профессиональной +
- C. Себорейной
- D. Истинной

380. У больного 36 лет после сильного нервного переживания на тыле кистей появились участки покраснения и отечности с последующим образованием на этом фоне мелких воспалительных узелков, пузырьков, эрозий с обильным выделением серозной жидкости. Процесс сопровождается сильным зудом. О каком заболевании можно думать?

- A. Аллергическом дерматите
- B. Истинной экземе +
- C. Микробной экземе
- D. Простом дерматите

381. К облигатными раздражителям, вызывающим дерматиты, НЕ относятся:

- A. Механические
- B. Инфекционные +
- C. Химические
- D. Физические

382. Простой контактный дерматит характеризуется следующими признаками:

- A. Четким границам
- B. Образованием волдырей +
- C. Выраженностью воспаления в зависимости от силы раздражителя
- D. Локализацией в местах контакта с раздражителем

383. Для истинной экземы патогноманичными симптомами НЕ являются:

- A. Симметричность
- B. Мономорфность сыпи +
- C. Мокнувшие эрозии – «серозные колодцы»
- D. Зуд

384. Назовите симптом, НЕ характерный для клинической картины микробной экземы:

- A. Четкие границы
- B. Симметричность +
- C. Локализация вокруг трофических и пиококковых язв
- D. Импетигиозные корки.

385. Для себорейной экземы характерными признаками являются:

- A. Локализация в зонах с усиленным салоотделением
- B. Все перечисленные +
- C. Шелушение жирными чешуйками
- D. Розовато-желтый оттенок высыпаний

386. Симптомы, характерные для дисгидротической экземы являются:

- A. ассиметричность
- B. локализация высыпаний на ладонях и подошвах +
- C. везикулы с плотными крышками
- D. локализация высыпаний в локтевых и подколенных ямках

387. При хронической экземе вне обострения НЕ назначают:

- A. кремы и мази
- B. примочки +
- C. окклюзионные повязки с редуцирующими мазями
- D. тепловые физиопроцедуры.

388. При простом остром дерматите не существует стадии:

- A. эритематозная
- B. инфильтративная +
- C. некротически-язвенная
- D. везикуло-буллезная

389. Какие лекарственные препараты назначают при острой экземе?

- A. антигистаминные
- B. все перечисленные +
- C. кортикостероиды
- D. диуретики

390. При обострении экземы в стадии мокнутия назначают:

- A. парафиновые аппликации
- B. примочки +
- C. окклюзионные повязки с редуцирующими мазями
- D. болтушки

391. Какие наружные средства целесообразно назначать при микробной экземе:

- A. комбинированные ГКС-средства
- B. всё вышеперечисленное +

- C. анилиновые красители
- D. кремы и мази с антибиотиками

392. Для истинной экземы характерно:

- A. Быстро вскрывающиеся пузыри на слизистой оболочке рта
- B. Наличие микровезикул, «серозных колодцев», мокнутия +
- C. Лихенификация в области локтевых и коленных сгибов
- D. Парно расположенные узелки и везикулы

393. К вариантам клинического течения экземы НЕ относят:

- A. Острый
- B. Скрытый +
- C. Хронический
- D. Подострый

394. Выберите наружную лекарственную форму для лечения острой экземы:

- A. Мазевая повязка
- B. Примочка +
- C. Паста
- D. Болтушка

395. Укажите признак, характерный для истинной экземы:

- A. Начинается с формирования пустул
- B. Нечеткие границы очагов поражения, поливалентная сенсibilизация +
- C. Заболевание возникает в результате профессиональной деятельности
- D. Поражаются ушные раковины, волосистая часть головы

396. Укажите дермографизм, характерный для экземы:

- A. Белый
- B. Красный +
- C. Уртикарный
- D. Все вышеперечисленное

397. Первичные элементы при истинной экземе:

- A. бугорки
- B. везикулы +
- C. папулы
- D. пятна

398. В основе экземы лежат патогистологические изменения:

- A. паракератоз
- B. спонгиоз +
- C. акантолизис
- D. вегетация

399. Для лечения микробной экземы применяют:

- A. витамины
- B. кортикостероидные кремы с антибиотиком +
- C. цитостатики
- D. противогрибковые препараты

400. Себорейная экзема локализуется на:

- A. животе
- B. голове и верхней части туловища +
- C. ягодицах
- D. ладонях

401. Основной клинический признак хронической экземы:

- A. отек кожи
- B. лихенизация +
- C. мокнутие
- D. везикулы

402. Экзему следует дифференцировать с:

- A. красным плоским лишаем
- B. аллергическим контактным дерматитом +
- C. герпесом
- D. псориазом

403. Профессиональная экзема локализуется на:

- A. коже груди
- B. открытых участках кожи +
- C. коже спины
- D. ногах

404. Для наружного лечения больного хронической экземой наиболее адекватно применение:

- A. болтушки
- B. мази +
- C. пасты
- D. примочки

405. Формирование пузырька при экземе обусловлено:

- A. гиперкератозом
- B. спонгиозом +
- C. акантозом
- D. акантолизом

406. Клиническая разновидность экземы:

- A. типичная
- B. истинная +
- C. экссудативно-гиперемическая
- D. вульгарная

407. Излюбленной локализацией микробной экземы является область:

- A. волосистой части головы
- B. вокруг трофических язв +
- C. вокруг суставов
- D. по ходу крупных нервно-сосудистых пучков

408. Эволюционный полиморфизм сыпи характерен для:

- A. псориаза
- B. экземы +
- C. красного плоского лишая
- D. многоформной экссудативной эритемы

409. Для лечения профессиональной экземы необходимо:

- A. назначение антибиотиков
- B. устранение контакта с производственными аллергенами +
- C. назначение цитостатиков
- D. назначение диеты

410. Простой контактный дерматит вызывают:

- A. лаки
- B. кислоты и щелочи +
- C. краски
- D. стиральный порошок

411. Клиническая картина первичного периода сифилиса характеризуется следующим признаком:

- A. Длительной лихорадкой
- B. Твердым шанкром +
- C. Розеолезной сыпью на туловище
- D. Атралгией

412. Для типичного твердого шанкра не характерны:

- A. Правильные округлые или овальные очертания
- B. Болезненность +
- C. Гладкое, блестящее дно
- D. Блюдцеобразные края

413. Для типичного твердого шанкра характерно:

- A. Болезненность
- B. Правильные округлые или овальные очертания +
- C. Обильное гнойное отделяемое
- D. Розеола

414. К разновидностям твердого шанкра относится:

- A. Шанкр амигдалит
- B. Экстрагенитальный шанкр +
- C. Туберкулезная язва
- D. Базалиома

415. К разновидностям твердого шанкра относится:

- A. Лепрозная язва
- B. Язвенный шанкр +
- C. Язвенная пиодермия
- D. Карбункул

416. К разновидностям твердого шанкра относится все, кроме:

- A. Язвенный шанкр
- B. Туберкулезная язва +
- C. Гангренозный шанкр
- D. Гигантский шанкр

417. Твердый шанкр может локализоваться на любом участке кожи и слизистых оболочек, но реже всего он встречается на:

- A. Внутреннем листке крайней плоти
- B. Стенках влагалища +
- C. Головке полового члена
- D. Шейке матки

418. Регионарный лимфаденит при первичном сифилисе характеризуется следующим клиническим признаком:

- A. Лимфатические узлы спаяны с окружающей тканью
- B. Лимфатические узлы безболезненны +
- C. Кожа над лимфатическими узлами гиперимирована, инфильтрирована
- D. Лимфатические узлы спаяны между собой

419. Регионарный лимфаденит при первичном сифилисе характеризуется следующим клиническим признаком:

- A. Лимфатические узлы спаяны между собой
- B. Лимфатические узлы подвижны при пальпации +
- C. Лимфатические узлы спаяны с окружающей тканью
- D. Лимфатические узлы болезненны при пальпации

420. Какого клинического симптома не бывает при первичном сифилисе:

- A. Язвенный твердый шанкр
- B. Папулы ладоней и подошв +
- C. Регионарный лимфаденит
- D. Полиаденит

421. Какого клинического симптома не бывает при первичном сифилисе:

- A. Язвенный твердый шанкр
- B. Розеолезная сыпь на туловище +
- C. Регионарный лимфаденит
- D. Полиаденит

422. Какого клинического симптома не бывает при первичном сифилисе:

- A. Язвенный твердый шанкр
- B. Лабиринтная глухота +
- C. Регионарный лимфаденит
- D. Полиаденит

423. К атипичной форме твердого шанкра относится:

- A. Гангренозный шанкр
- B. Шанкр-амедалит +
- C. Язвенный шанкр
- D. Экстрагенитальный шанкр

424. К атипичной форме твердого шанкра относится:

- A. Гангренозный шанкр
- B. Шанкр-панариций +
- C. Язвенный шанкр
- D. Экстрагенитальный шанкр

425. К атипичной форме твердого шанкра относится:

- A. Гангренозный шанкр
- B. Индуративный отек +
- C. Язвенный шанкр
- D. Экстрагенитальный шанкр

426. Какой метод применяют для исключения или подтверждения диагноза первичного сифилиса:

- A. Анализ ликвора на антитела к бледной трепонеме
- B. Реакцию пассивной гемагглютинации (РПГА) +
- C. Полимерезную цепную реакцию к простому герпесу
- D. Проимеразную цепную реакцию к цитомегаловирусу

427. Какой метод применяют для исключения или подтверждения диагноза первичного сифилиса:

- A. Анализ ликвора на антитела к бледной трепонеме
- B. Иммуно-ферментный анализ на бледную трепонему (ИФА) +
- C. Полимерезную цепную реакцию к простому герпесу



D. Проимеразную цепную реакцию к цитомегаловирусу

428. Эрозивный твердый шанкр в первую очередь следует дифференцировать с:

- A. Пузырчаткой
- B. Простым герпесом +
- C. Псориазом
- D. Остроконечными кондиломами

429. Какой из перечисленных признаков характерен для типичного твердого шанкра:

- A. Пульсирующая боль язвы
- B. Пластинчатый инфильтрат в основании язвы +
- C. Фестончатые края язвы
- D. Склонность к аутоинакуляции

430. Какой клинический симптом не бывает у больных первичным сифилисом:

- A. Регионарный лимфаденит
- B. Сифилитическая алопеция +
- C. Субфебрильная температура
- D. Регионарный лимфангит

431. Твердый шанкр это:

- A. Бугорок
- B. Язва +
- C. Папула
- D. Телеангиоэктазия

432. При первичном сифилисе бледная трепонема может быть обнаружена:

- A. В спинномозговой жидкости
- B. При исследовании в темном поле тканевой жидкости с шанкра +
- C. В печени
- D. В волосяных фолликулах

433. В первичном периоде сифилиса у больных могут встречаться все перечисленные признаки, кроме:

- A. Твердый шанкр
- B. Широкие кондиломы +
- C. Отрицательный комплекс серологических реакций
- D. Положительный комплекс серологических реакций

434. Диагноз вторичного папулезного сифилиса следует дифференцировать:

- A. Простым герпесом
- B. Геморроем +
- C. Аллопецией
- D. Микотической экземой

435. Диагноз вторичного папулезного сифилиса следует дифференцировать:

- A. Простым герпесом
- B. Псориазом +
- C. Аллопецией
- D. Микотической экземой

436. Диагноз вторичного папулезного сифилиса следует дифференцировать:

- A. Простым герпесом
- B. Остроконечными кондиломами +
- C. Аллопецией
- D. Микотической экземой

437. Какой диагноз может быть выставлен пациенту с резко положительными серологическими реакциями на сифилис при отсутствии клинических проявлений:

- A. Первичный сифилис
- B. Ранний скрытый сифилис +
- C. Вторичный сифилис
- D. Третичный сифилис

438. У больных вторичным сифилисом на коже могут встречаться следующие высыпания, кроме:

- A. Розеолезные
- B. Телеангиоэктазии +
- C. Папулезные
- D. Пустулезные

439. Укажите заболевание, с которым необходимо проводить дифференциальный диагноз пустулезного сифилида:

- A. Микроспория
- B. Вульгарные угри +
- C. Опоясывающий лишай
- D. Отрубевидный лишай

440. Для вторичных сифилидов характерно все, кроме:

- A. Самопроизвольное исчезновение
- B. Болезненность высыпаний +
- C. Отсутствие высыпаний на верхних конечностях
- D. Полиморфизм сыпи

441. Для эритематозной сифилитической ангины характерно все, кроме:

- A. Резкие границы
- B. Наличие гнойных пробок +
- C. Отсутствие болезненности
- D. Синюшный оттенок

442. Какой признак свидетельствует о возможном наличии у пациента вторичного сифилиса:

- A. Твердый шанкр
- B. Широкие кондиломы +
- C. Выделения из уретры
- D. Спиная сухотка

443. Какой признак свидетельствует о возможном наличии у пациента вторичного сифилиса:

- A. Твердый шанкр
- B. Мелкоочаговая алопеция +
- C. Выделения из уретры
- D. Спиная сухотка

444. Какой признак свидетельствует о возможном наличии у пациента вторичного сифилиса:

- A. Твердый шанкр
- B. Лейкодерма +
- C. Выделения из уретры
- D. Спиная сухотка

445. Заразными высыпаниями при вторичном сифилисе являются:

- A. Лейкодерма шеи
- B. Эрозивные папулы половых органов +
- C. Мелкоочаговая алопеция
- D. Розеолы туловища

446. Укажите признак вторичного сифилиса:

- A. Чесоточные ходы
- B. Папулы ладоней и подошв +
- C. Стоматит
- D. Выделения из уретры

447. Какое сочетание клинических проявлений характерно для вторичного сифилиса:

- A. Уретрит, регионарный лимфаденит
- B. Папулы ладоней и подошв, мелкоочаговая алопеция +
- C. Пузырьковые высыпания на туловище, боли по ходу межреберных нервов
- D. Очаги алопеции на голове, с «пеньками» волос на них

448. Больному О., 35 лет, выставлен диагноз раннего скрытого сифилиса. Какие признаки могут быть у пациента:

- A. Обильная мелкая розеола, полиаденит
- B. Кожа и видимые слизистые свободны от специфических высыпаний +
- C. Гуммозные язвы голеней, ИФА резко положительна
- D. Папулезная сыпь на туловище, остатки твердого шанкра.

449. Сифилиды при вторичном сифилисе имеют следующие признаки:

- A. Высыпания сопровождаются болезненностью
- B. Высыпания не сопровождаются, как правило, субъективными ощущениями +
- C. Высыпания склонные к группированию на отдельных участках кожного покрова
- D. Высыпания медленно регрессируют под воздействием специфической терапии

450. Сифилиды при вторичном сифилисе имеют следующие признаки:

- A. Высыпания сопровождаются болезненностью
- B. Высыпаниям свойственен полиморфизм +
- C. Высыпания склонные к группированию на отдельных участках кожного покрова
- D. Высыпания медленно регрессируют под воздействием специфической терапии

451. Сифилиды при вторичном сифилисе имеют следующие признаки:

- A. Высыпания сопровождаются болезненностью
- B. В элементах сыпи отсутствуют признаки острого воспаления +
- C. Высыпания склонные к группированию на отдельных участках кожного покрова
- D. Высыпания медленно регрессируют под воздействием специфической терапии

452. Папулезные высыпания при вторичном сифилисе имеют следующие разновидности, кроме:

- A. Себорейные
- B. Зостериформные +
- C. Псориазиформные
- D. Широкие кондиломы

453. Пустулезные высыпания при вторичном сифилисе имеют следующие разновидности, кроме:

- A. Угревидные
- B. Сифилитическая гумма +
- C. Сифилитическая рупия
- D. Сифилитическая эктима

454. Сифилитическая алопеция при вторичном сифилисе имеет следующие разновидности, кроме:
- A. Мелкоочаговая
  - B. Себорейная +
  - C. Диффузная
  - D. Смешанная
455. При вторичном сифилисе может отмечаться поражение всех органов, кроме:
- A. Почек
  - B. Трубчатых костей +
  - C. Сердечно-сосудистой системы
  - D. Нервной системы
456. Третичный сифилис может проявляться следующими элементами, кроме:
- A. Бугорком
  - B. Розеолой +
  - C. Мозаичным рубцом
  - D. Гуммой
457. Сифилитический бугорок является:
- A. Папулезным доброкачественным новообразованием
  - B. Инфекционной гранулемой +
  - C. Отеком сосочкового слоя дермы
  - D. Специфическим васкулитом
458. Сифилитическая гумма является:
- A. Не воспалительным узлом
  - B. Инфекционной гранулемой +
  - C. Отеком сосочкового слоя дермы
  - D. Папулезным доброкачественным новообразованием
459. Исходом сгруппированного бугоркового сифилида является:
- A. Гипопигментация
  - B. Мозаичный рубец +
  - C. Гиперпигментация
  - D. Келоидный рубец
460. К сифилидам третичного периода относится:
- A. Папулы
  - B. Бугорки +
  - C. Лейкодерма
  - D. Розеола
461. К сифилидам третичного периода относится:
- A. Папулы
  - B. Узлы +
  - C. Лейкодерма
  - D. Розеола
462. В клинической картине третичного сифилиса должны наблюдаться:
- A. Мелкоочаговая алопеция
  - B. Бугорки +
  - C. Папулы ладоней и подошв
  - D. Обильная розеолезная сыпь
463. В клинической картине третичного сифилиса должны наблюдаться:

- A. Мелкоочаговая алопеция
  - B. Узлы +
  - C. Папулы ладоней и подошв
  - D. Обильная розеолезная сыпь
464. В клинической картине третичного сифилиса должны наблюдаться:
- A. Мелкоочаговая алопеция
  - B. Мозаичные рубцы +
  - C. Папулы ладоней и подошв
  - D. Обильная розеолезная сыпь
465. К причине развития третичного сифилиса относят:
- A. Сопутствующие урогенитальные инфекции
  - B. Отсутствие или недостаточность специфического лечения +
  - C. Вакцинопрофилактику
  - D. Тонзилит
466. Поздние формы сифилиса это, кроме:
- A. Нейросифилис
  - B. Ранний скрытый сифилис +
  - C. Третичный сифилис
  - D. Висцеральный сифилис
467. К особенностям третичного сифилиса следует отнести:
- A. Положительный результат турбекулиновой пробы
  - B. Отрицательный результат микрореакции у 1/3 больных +
  - C. Наличие сопутствующих инфекций, передаваемых половым путем.
  - D. Длительную субфебрильную температуру
468. Суперинфекция при сифилисе возможна:
- A. В первичном серопозитивном периоде
  - B. В инкубационном периоде +
  - C. Во вторичном периоде
  - D. В первичном серонегативном периоде
469. Суперинфекция при сифилисе возможна:
- A. В первичном серопозитивном периоде
  - B. В позднем третичном периоде +
  - C. Во вторичном периоде
  - D. В первичном серонегативном периоде
470. Обследование больных третичным сифилисом обязательно включает консультацию:
- A. Уролога
  - B. Невропатолога +
  - C. Гинеколога
  - D. Фтизиатора
471. К причине, препятствующей заражению сифилисом, относят:
- A. Прием противозачаточных средств
  - B. Использование презерватива +
  - C. Профилактическую вакцинацию
  - D. Прием препаратов метронидазола
472. К причине, препятствующей заражению сифилисом, относят:
- A. Прием противозачаточных средств
  - B. Использование дезинфицирующих средств +

- C. Профилактическую вакцинацию
  - D. Прием препаратов метронидазола
473. Для проявлений третичного сифилиса характерна следующая особенность:
- A. Наличие генерализованных высыпаний
  - B. Склонность проявлений к распаду с обширной деструкцией +
  - C. Выделения из уретры
  - D. Длительная субфебрильная температура
474. Для проявлений третичного сифилиса характерна следующая особенность:
- A. Наличие генерализованных высыпаний
  - B. Продуктивный характер воспаления +
  - C. Выделения из уретры
  - D. Длительная субфебрильная температура
475. К особенности проявлений третичного сифилиса можно отнести:
- A. Острое начало заболевания
  - B. Ничтожная заразительность +
  - C. Большое число бледных трепонем
  - D. Молниеносное течение с распадом образований
476. К особенности проявлений третичного сифилиса можно отнести:
- A. Острое начало заболевания
  - B. Незначительное число бледных трепонем +
  - C. Сильная заразность
  - D. Молниеносное течение с распадом образований
477. К особенности проявлений третичного сифилиса можно отнести:
- A. Острое начало заболевания
  - B. Волнообразное течение +
  - C. Сильная заразность
  - D. Молниеносное течение с распадом образований
478. Суперинфекция при сифилисе может проявляться:
- A. Шанкрами-отпечатками
  - B. Последовательными твердыми шанкрами +
  - C. Бугорками и гуммой внутренних органов
  - D. Розеолезно-папулезной сыпью
479. Суперинфекция при сифилисе может проявляться:
- A. Шанкрами-отпечатками
  - B. Гуммой голени и генитальным твердым шанкром +
  - C. Бугорками и гуммой внутренних органов
  - D. Розеолезно-папулезной сыпью
480. Для сифилитических бугорков характерно:
- A. Резкая болезненность при пальпации
  - B. Изъязвление с последующим рубцеванием +
  - C. Симптом «яблочного желе» при диаскопии
  - D. Генерализованность высыпаний
481. Для сифилитических гумм характерно:
- A. Генерализованный характер высыпаний
  - B. Вскрытие с последующим образованием язвы +
  - C. Резкая болезненность при пальпации

D. Плотнoэластический инфильтрат в основании

482. Врожденный сифилис передается:

- A. Через гены
- B. Через плаценту +
- C. Через хромосомы
- D. Через сперму

483. Плацентарную теорию врожденного сифилиса обосновал:

- A. Парацельс
- B. Матцентауэр +
- C. Рикор
- D. Фурнье

484. Инфицирование плода бледными трепонемами происходит:

- A. На 1-м месяце беременности
- B. На 5-м месяце беременности +
- C. На 2-м месяце беременности
- D. На 9-м месяце беременности

485. При врожденном сифилисе наблюдаются:

- A. Специфические панваскулиты плаценты
- B. Все перечисленное верно +
- C. Проникновение трепонем в организм плода через пупочную вену
- D. Обязательное поражение печени плода

486. Признаком раннего врожденного сифилиса у грудных детей является:

- A. Пузырчатка
- B. Все перечисленное верно +
- C. Инфильтрации Гокзингера
- D. Ринит

487. Диффузная инфильтрация Гокзингера формируется из:

- A. Розеол
- B. Папул +
- C. Пустул
- D. Бугорков

488. Исходом диффузной инфильтрации Гокзингера является:

- A. Гладкий рубец
- B. Радиарные рубцы Робинсона-Фурнье +
- C. Мозаичный рубец
- D. Язвы

489. Вероятные признаки позднего врожденного сифилиса включают:

- A. Сифилитический хориоретинит
- B. Все перечисленное верно +
- C. Седловидный нос
- D. Саблевидные голени

490. Исходом беременности у женщины, больной сифилисом, при отсутствии специфического лечения, может быть:

- A. Мертворождение
- B. Все перечисленное верно +
- C. Рождение здорового ребенка

D. Поздний выкидыш

491. Классификация врожденного сифилиса включает все, кроме:

- A. Сифилис грудного возраста
- B. Третичный сифилис +
- C. Поздний врожденный сифилис
- D. Сифилис раннего детского возраста

492. Особенностью розеолы при раннем врожденном сифилисе грудного возраста является:

- A. Зернистая
- B. Обильная +
- C. Слабо выраженная
- D. Зудящая

493. Папулы при раннем врожденном сифилисе грудного возраста отличаются:

- A. Склонностью к ороговению
- B. Частой локализацией на слизистой оболочке носа +
- C. Обильным шелушением
- D. Рецидивирующим течением

494. В результате расположения папул при раннем врожденном сифилисе на слизистой оболочке носа и его перегородке возможно:

- A. Истощение ребенка
- B. Все перечисленное верно +
- C. Формирование усеченного (бараньего) носа
- D. Разрушение хрящевой части перегородки носа

495. Для элементов сыпи при сифилитической пузырьчатке новорожденных характерно:

- A. Не содержат бледных трепонем
- B. Содержат много бледных трепонем +
- C. Склонность к изъязвлению, с последующим рубцеванием
- D. Единичность высыпаний

496. Среди признаков позднего врожденного сифилиса выделяют:

- A. Абсолютные
- B. Все перечисленное верно +
- C. Дистрофии
- D. Вероятные

497. Абсолютные признаки позднего врожденного сифилиса включают все, кроме:

- A. Гетчинсоновы зубы
- B. Аксифоидию Кейра +
- C. Паренхиматозный кератит
- D. Лабиринтную глухоту

498. К вероятным признакам позднего врожденного сифилиса относят все, кроме:

- A. Сифилитический хориоретинит
- B. Лабиринтная глухота +
- C. Саблевидные голени
- D. «щучий зуб» Фурнье

499. К вероятным признакам позднего врожденного сифилиса относят все, кроме:

- A. Седловидный или «козлиный» нос
- B. Лабиринтная глухота +
- C. Радиарные рубцы Робинсона-Фурнье
- D. «почкообразный» зуб Муна



500. К дистрофиям при позднем врожденном сифилисе относят все, кроме:
- A. Признак Авситидийского
  - B. «Гетчинсоновские зубы» +
  - C. Высокое «готическое» небо
  - D. «Олимпийский» лоб
501. К дистрофиям при позднем врожденном сифилисе относят все, кроме:
- A. Инфантильный мизиниц Дюбуа-Гиссара
  - B. Сифилитический хориоретинит +
  - C. Аксифоидия Кейра
  - D. Диастема Гаше.
502. К дистрофиям при позднем врожденном сифилисе относят все, кроме:
- A. Бугорок Корабелли
  - B. «Щучий зуб» Фурнье +
  - C. Гипертрихоз Тарновского
  - D. Признак Авситидийского
503. Какой характерный симптом раннего врожденного сифилиса не встречается при вторичном приобретенном сифилисе:
- A. Сифилитическая розеола
  - B. Диффузная инфильтрация Гокзингера +
  - C. Широкие кондиломы
  - D. Сифилитическая папула
504. Какой характерный симптом раннего врожденного сифилиса не встречается при вторичном приобретенном сифилисе:
- A. Сифилитическая папула
  - B. Сифилитический насморк +
  - C. Сифилитическая розеола
  - D. Широкие кондиломы
505. Какой характерный симптом раннего врожденного сифилиса не встречается при вторичном приобретенном сифилисе:
- A. Сифилитическая розеола
  - B. Сифилитическая пузырьчатка +
  - C. Сифилитическая папула
  - D. Широкие кондиломы
506. К специфическим препаратам, применяемым для лечения больных сифилисом в настоящее время, относятся:
- A. Препараты мышьяка
  - B. Препараты пенициллина +
  - C. Препараты висмута
  - D. Все перечисленное верно
507. К специфическим препаратам, применяемым для лечения больных сифилисом в настоящее время относятся все, кроме:
- A. Препараты пенициллина
  - B. Препараты висмута +
  - C. Цефалоспорины
  - D. Тетрациклины

508. При снятии больного сифилисом с клинико-серологического учета необходимо заключение об отсутствии специфической патологии от:

- A. Терапевта
- B. Все перечисленное верно +
- C. Невропатолога
- D. Окулиста

509. Какие препараты обладают трепонемоцидным действием:

- A. Препараты висмута
- B. Антибиотики пенициллинового ряда +
- C. Препараты мышьяка
- D. Пирогенные препараты

510. Какой препарат применяется для индивидуальной профилактики инфекций, передаваемых половым путем:

- A. Перманганат калия
- B. Хлоргикседина биглюконат +
- C. Перекись водорода
- D. Все перечисленное верно

511. Основным принципом противосифилитического лечения является:

- A. Интенсивность
- B. Достаточная продолжительность +
- C. Комплексность
- D. Комбинированность

512. Критериями излеченности сифилиса является все, кроме:

- A. Проведенное полноценное лечение
- B. Отрицательное значение реакции пассивной гемагглютинации (РПГА) +
- C. Благополучный период клинико-серологического контроля
- D. Отсутствие признаков сифилиса по всем органам и системам

513. Критерием излеченности от раннего сифилиса является:

- A. Отрицательное значение реакции пассивной гемагглютинации (РИБТ)
- B. Отрицательное значение микрореакции (МР) +
- C. Отрицательное значение иммуноферментного анализа (ИФА)
- D. Все перечисленное верно

514. Мужчина 35 лет обратился на прием к дерматовенерологу в связи с тем, что 2 недели назад у него был контакт с женщиной, больной вторичным сифилисом. При осмотре специфических высыпаний на коже и слизистых не обнаружено. Комплекс серологических реакций на сифилис отрицателен. Какие меры следует предпринять:

- A. Проводить клинико-серологический контроль за пациентом в течение 2-х месяцев.
- B. Провести превентивное лечение +
- C. Оставить без наблюдения
- D. Провести специфическое лечение по схемам вторичного сифилиса

515. Какое из осложнений может быть чаще при лечении больных пеницилинами:

- A. Эмболия легкого
- B. Анафилактический шок +
- C. Нефропатия
- D. Полиневриты

516. Какие антибиотики обладают трепонемоцидным действием:

- A. Пенициллин
- B. Все перечисленное верно +
- C. Тетрациклин

D. Цефтриаксон

517. Превентивное лечение пациенту, имевшему половой контакт с больным сифилисом назначается, если после полового контакта прошло:

- A. Не более 1 месяца
- B. Не более 2 месяцев +
- C. Не более 4 месяцев
- D. Не более 6 месяцев

518. Какова интенсивность введения больному сифилисом бензилпенициллина натриевой соли по 1 млн. ЕД, чтобы поддерживать его трепонемицидную концентрацию:

- A. Каждые 2 часа
- B. Каждые 4 часа +
- C. Каждые 12 часов
- D. Каждые 24 часа

519. Индивидуальная профилактика венерических болезней наиболее эффективна, если она проведена после полового контакта не позднее:

- A. 6 часов
- B. 2-х часов +
- C. 12 часов
- D. 24 часа

520. Для лечения сифилиса не используют:

- A. Цефтриаксон
- B. Метронидазол +
- C. Доксициклин
- D. Эритромицин

521. В случае непереносимости препаратов пенициллина назначают лечение сифилиса:

- A. Метронидазолом
- B. Цефтриаксоном +
- C. Препаратом висмута
- D. Пирогеналом

522. На прием обратился пациент 20 лет с жалобами на гнойные выделения из уретры. При микроскопическом исследовании отделяемого на фоне значительного лейкоцитоза обнаружены внутриклеточные диплококки и жгутиковые простейшие. Ваш диагноз:

- A. Гонорейный уретрит
- B. Гонорейно-трихомонадный уретрит +
- C. Трихомонадный уретрит
- D. Бактериальный уретрит

523. Какая тактика лечения гонорейно-трихомонадного уретрита может быть применена:

- A. Лечение только гонореи
- B. Вначале лечение трихомониаза, затем гонореи +
- C. Вначале лечение гонореи, затем трихомониаза
- D. Лечение только трихомониаза

524. Укажите препарат, который может быть использован при лечении трихомонадного уретрита:

- A. Доксициклин
- B. Метронидазол +

- C. Флюконазол
- D. Тербинафин

525. Укажите препарат, который может быть использован при лечении трихомонадного уретрита:

- A. Доксициклин
- B. Орнидазол +
- C. Флюконазол
- D. Тербинафин

526. Укажите препарат, который может быть использован при лечении гонорейного уретрита:

- A. Орнидазол
- B. Цефтриаксон +
- C. Флюконазол
- D. Тербинафин

527. Укажите препарат, который может быть использован при лечении хламидийного уретрита:

- A. Орнидазол
- B. Азитромицин +
- C. Цефтриаксон
- D. Тербинафин

528. Укажите препарат, который может быть использован при лечении хламидийного уретрита:

- 1. Орнидазол
- 2. Джозамицин +
- 3. Цефтриаксон
- 4. Тербинафин

529. Клиническую картину уретрита у мужчин не зависимо от этиологии составляет:

- A. Выделения из уретры
- B. Все перечисленное верно +
- C. Гиперемия и отечность губок уретры
- D. Жжение при мочеиспускании

530. Хламидийная инфекция нижних отделов мочеполового тракта у женщин может приводить к следующим патологиям:

- A. Вагинит
- B. Все перечисленное верно +
- C. Уретрит
- D. Цервицит

531. К возбудителям инфекций, передаваемых половым путем относят все, кроме:

- A. Гонококк
- B. Лямблия +
- C. Хламидия трахоматис
- D. Трихомонада

532. Какая уrogenитальная инфекция чаще передается не половым путем:

- A. Хламидиоз
- B. Вирус простого герпеса +
- C. Трихомониаз

D. Гонорея

533. При лечении смешанного гонорейно-хламидийного уретрита наиболее эффективен:
- A. Пенициллин
  - B. Доксициклин +
  - C. Цефалоспорин
  - D. Метронидазол
534. При гонорейном уретрите эффективны препараты перечисленных групп, кроме:
- A. Макролидов
  - B. Имидазола +
  - C. Фторхинолонов
  - D. Цефалоспоринов
535. Лечение трихомонадного уретрита следует проводить следующим препаратом:
- A. Тетрациклином
  - B. Метронидазолом +
  - C. Джозамицином
  - D. Цефалосорином
536. Осложнением при хроническом гонорейном уретрите у мужчин может быть:
- A. Уретрит
  - B. Бесплодие +
  - C. Аднексит
  - D. Проктит
537. Без лечения хронический гонорейный уретрит у мужчин может приводить к:
- A. Аднекситу
  - B. Простатиту +
  - C. Проктиту
  - D. Эндометриозу
538. Для диагноза трихомонадного уретрита верно все, кроме:
- A. Схожесть клинических признаков с клиникой гонореи
  - B. Поражение только мужчин +
  - C. Эффективность в лечении препаратов имидазола
  - D. Возможное длительное бессимптомное течение
539. Наиболее эффективное средство для лечения хламидийного уретрита:
- A. Пенициллин
  - B. Азитромицин +
  - C. Метронидазол
  - D. Валцикловир
540. Вторичный период сифилиса развивается от момента заражения через:
- A. Один месяц
  - B. Три – четыре месяца +
  - C. Один год
  - D. Два – три года
541. Какие методы применяются для исключения или подтверждения диагноза первичного сифилиса:
- A. Реакцию микропреципитации с кардиолипидным антигеном
  - B. Все перечисленное верно +
  - C. Конфронтацию
  - D. Исследование тканевой жидкости эрозивно-язвенных поражений на бледную

трепонему

542. Первичный период сифилиса заканчивается с:

- A. Развитием полиаденита
- B. Появлением розеолезной сыпи +
- C. Рубцеванием твердого шанкра
- D. Позитивацией реакции пассивной гемагглютинации (РПГА)

543. Укажите признак, характерный для не осложненного твердого шанкра:

- A. Болезненность
- B. Плотно-эластический инфильтрат в основании +
- C. Подрытые края
- D. Полициклические очертания

544. Первичный период сифилиса начинается с:

- A. Внедрения бледной трепонемы в организм
- B. Появления твердого шанкра +
- C. Регионарного лимфаденита
- D. Позитивации КСР

545. Для болезни Рейтера характерно:

- A. Уретрит
- B. Все перечисленное верно +
- C. Конъюнктивит
- D. Артрит

546. Возбудителем урогенитального хламидиоза является:

- A. Трепонема паллидум
- B. Хламидия трахоматис +
- C. Трихомонас вагиналис
- D. Уреаплазма уреалитикум

547. Инфекции, передаваемые половым путем вызываются:

- A. Гонококками
- B. Все перечисленное верно +
- C. Хламидиями
- D. Трихомонадами

548. Контроль излеченности хламидийного уретрита методом полимеразной цепной реакции может осуществляться:

- A. Сразу после окончания курса лечения
- B. Через месяц после окончания антибиотикотерапии +
- C. Через три месяца после окончания антибиотикотерапии
- D. Через три дня после окончания антибиотикотерапии

549. Обязательному обследованию на гонорею подлежат все контингенты, кроме:

- A. Беременные
- B. Пациенты страдающие псориазом +
- C. Женщины, страдающие бесплодием
- D. Доноры спермы

550. Обязательному обследованию на хламидийную инфекцию подлежат все контингенты, кроме:

- A. Беременные

- В. Пациенты, страдающие псориазом +
- С. Женщины, страдающие бесплодием
- Д. Доноры спермы

551. Chlamidia trachomatis серотипы D-K тропны к:

- А. Лимфоидной ткани
- В. Цилиндрическому эпителию +
- С. Кубическому эпителию
- Д. Многослойному плоскому эпителию

552. Chlamidia trachomatis серотипы D-K обладает тропизмом к:

- А. Лейкоцитам
- В. Моноцитам +
- С. Лимфоцитам
- Д. Эритроцитам

553. После инкубационного периода при ВИЧ инфекции начинается:

- А. Стремительная стадия
- В. Бессимптомная стадия +
- С. Первичная стадия
- Д. Синдром приобретенного иммунодефицита

554. Вертикальный путь передачи ВИЧ инфекции – это передача вируса:

- А. При половом контакте
- В. От матери ребенку +
- С. От отца ребенку
- Д. Через дыхательные пути

555. ВИЧ-инфекция это:

А. Зоонозное заболевание с контактным путем передачи, вызываемое вирусом иммунодефицита человека, медленно прогрессирующее и характеризующееся поражением иммунной системы с развитием СПИДа

В. Антропонозное заболевание с контактным путем передачи, вызываемое вирусом иммунодефицита человека, медленно прогрессирующее и характеризующееся поражением иммунной системы с развитием СПИДа +

С. Зоонозное заболевание с контактным путем передачи, вызываемое вирусом иммунодефицита человека, медленно прогрессирующее и характеризующееся поражением иммунной системы с развитием сифилиса

Д. Антропонозное заболевание с воздушно-капельным путем передачи, вызываемое вирусом иммунодефицита человека, медленно прогрессирующее и характеризующееся поражением иммунной системы с развитием СПИДа

556. Доминирующим путем заражения ВИЧ-инфекцией является:

- А. Парентеральный
- В. Половой +
- С. Транспланцентарный
- Д. Трансфузионный

557. Источником ВИЧ-инфекции являются:

- А. Млекопитающие
- В. Человек +
- С. Птицы
- Д. Насекомые

558. Какое злокачественное новообразование развивается при ВИЧ-инфекции в стадии вторичных заболеваний:
- A. Гемангиома
  - B. Саркома Капоши +
  - C. Меланома
  - D. Базалиома
559. Продолжительность инкубационного периода при ВИЧ-инфекции составляет:
- A. 1-2 недели
  - B. от 4 недель до 3 месяцев +
  - C. 1 месяц
  - D. 3-4 недели
560. Инкубационный период при ВИЧ-инфекции это:
- A. Период активной регенерации ВИЧ
  - B. Период от момента заражения до появления реакции организма +
  - C. Период активной регрессии ВИЧ
  - D. Период медленного прогрессирования иммунодефицита
561. Клинические показания для обследования на ВИЧ-инфекцию:
- A. Необъяснимая лихорадка более 1 месяца
  - B. Все перечисленное верно +
  - C. Вторая атака опоясывающего лишая
  - D. Необъяснимое увеличение двух и более групп лимфоузлов
562. Какой путь передачи ВИЧ-инфекции является в настоящее время ведущим в России:
- A. Половой
  - B. Внутривенное введение наркотиков +
  - C. Гомосексуальные контакты
  - D. Трансфузионный
563. Симптоматический зуд кожи не наблюдается при ...
- A. Сахарном диабете
  - B. Красной волчанке +
  - C. Лейкозах
  - D. Глистной инвазии
564. Диагнозу «атопический дерматит» может противоречить:
- A. Указание на начало заболевания в детстве
  - B. Развитие везикуляции в очагах поражения +
  - C. Наличие лихенификации в локтевых и подколенных сгибах
  - D. Улучшения в летнее время
565. При постановки диагноза стромбулоза первостепенную роль играет:
- A. Контакт со стиральным порошком
  - B. Детский возраст +
  - C. Нервные факторы
  - D. Памперсы
566. С каким диагнозом нет нужды дифференцировать хроническую крапивницу?



- A. Укусами насекомых
- B. Экземой +
- C. Токсидермией
- D. Дерматитом Дюринга

567. Какой элемент сыпи не встречается в клинической картины атопического дерматита взрослых?

- A. Экскориация
- B. Узел +
- C. Лихенификация
- D. Эритема

568. Какой элемент сыпи наиболее характерен для клинической картины пруриго взрослых?

- A. Папула
- B. Экскориация +
- C. Волдырь
- D. Пустула

569. Каким действием не обладает кортикостероидная мазь?

- A. Вазоконстрикторным
- B. Дезодорирующим +
- C. Противовоспалительным
- D. Противозудным

570. Какое утверждение неверно в отношении антигистаминных препаратов?

- A. Являются H1 блокаторами
- B. Являют H3 блокаторами +
- C. Оказывают противозудное действие
- D. Являются H2 блокаторами

571. Обострения атопического дерматита не ассоциируются с:

- A. Сезонностью
- B. Знаком Зодиака +
- C. Погрешностями в диете
- D. Наследственностью

572. Зуд кожи как симптом не характерен для следующего заболевания:

- A. Сахарного диабета
- B. Опоясывающего герпеса +
- C. Болезней печени
- D. Глистной инвазии

573. Какому заболеванию зуд кожи может не сопутствовать в качестве симптома?

- A. СПИДу
- B. Пузырчатке +
- C. Гепатитам
- D. Болезням почек

574. Какое утверждение противоречит общепринятым представлениям о зудящих дерматозах?

- A. Кожный зуд может быть как нозологией, так и симптомом
- B. Крапивница характеризуется полиморфизмом высыпаний +
- C. Строфулюс – это детская почесуха
- D. Экзема не относится к нейродерматозам

575. Что не является целью наружная терапия при атопическом дерматите?

- A. Противозудное действие
- B. Полное избавление от заболевания +
- C. Противовоспалительное действие
- D. Барьерстабилизирующее действие

576. Какие изменения лабораторных параметров не характерны для больных атопическим дерматитом?

- A. Повышенный уровень сывороточных IgE антител
- B. Выявление акантолитических клеток +
- C. Эозинофилия крови
- D. Повышение цитокинов 2-го типа

577. Отметьте нетипичную локализацию высыпаний при атопическом дерматите у взрослых:

- A. Лицо
- B. Ягодицы +
- C. Шея
- D. Локтевые сгибы

578. Какой обычно дермографизм в норме?

- A. Белый
- B. Красный +
- C. Смешанный
- D. Отсутствует

579. Каков обычно исход волдыря?

- A. Эрозия
- B. Исчезает бесследно +
- C. Пятно
- D. Корка

580. Волдырь образуется в результате:

- A. Акантоза
- B. Острого отека сосочков дермы +
- C. Спронгиоза

D. Акантолиза

581. Больной обратился с жалобами на зудящие высыпания, рассеянные на верхних конечностях и коже туловища, розового цвета размером 5-7 мм, самопроизвольно исчезающие через 2-3 часа, и появляющиеся вновь. Назовите элемент сыпи.

- A. Везикула
- B. Волдырь +
- C. Пустула
- D. Бугорок

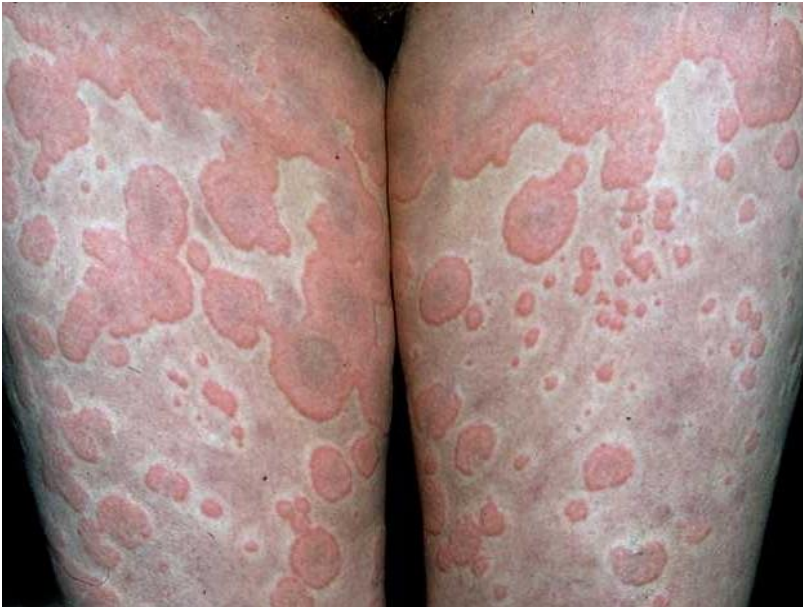582. Для лихенификации не характерно:

- A. Утолщение кожи
- B. Образование бугорков +
- C. Усиление кожного рисунка
- D. Уплотнение кожи

584. Лихенификация образуется в результате:

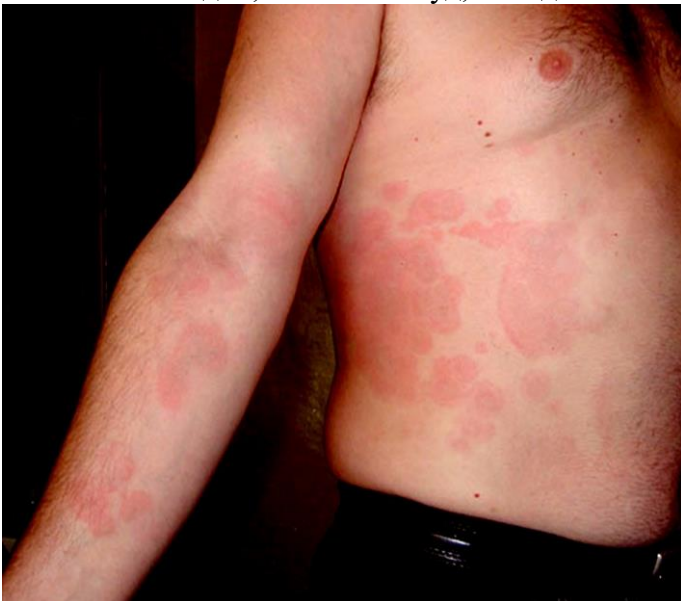- A. Слияния бугорков
- B. Длительного расчесывания +
- C. Заживления эрозий
- D. Вскрытия пузырей

585. На фото уртикарный васкулит. Как называется первичный морфологический элемент при этом заболевании:



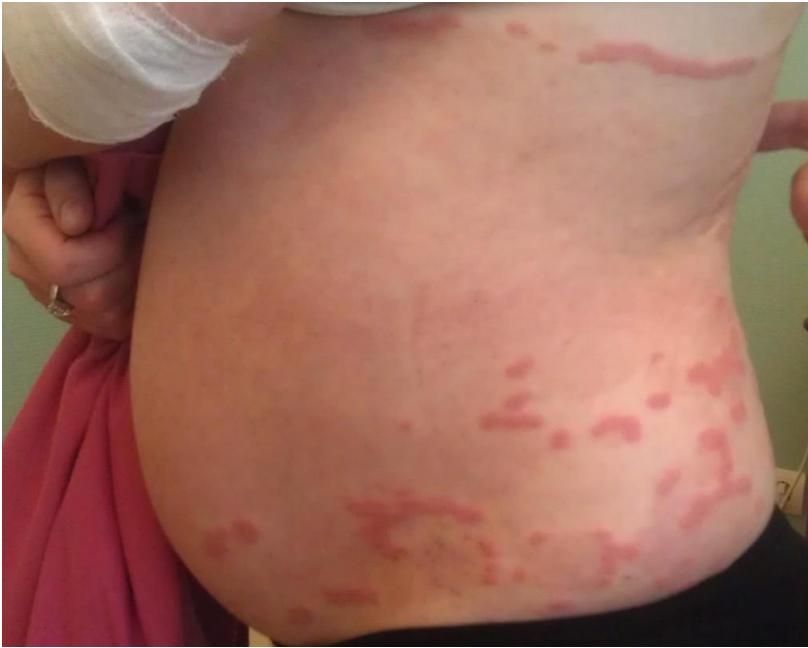- A. Пятно
- B. Волдырь +
- C. Папула
- D. Бугорок

586. Больной К., 35 лет, болен около месяца, высыпания рецидивируют, то появляясь, то исчезая бесследно, беспокоит зуд, иногда жжение. Ваш предположительный диагноз:



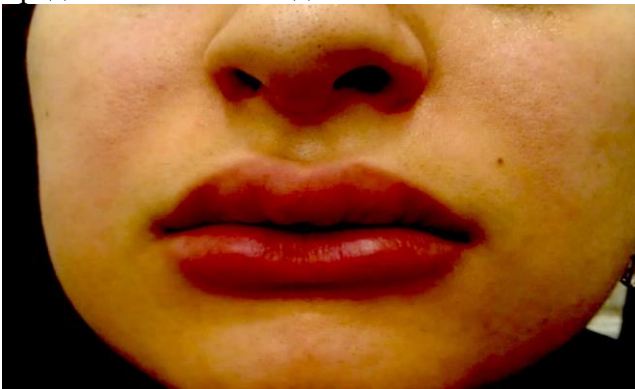- A. Экзема
- B. Острая крапивница +
- C. Атопический дерматит
- D. Хроническая спонтанная крапивница

587. Вторая беременность 5 мес, протекает без патологии, уртикарные высыпания появились 2 месяца назад, носят стойкий характер, сопровождаясь зудом, из-за чего сон нарушен. При первой беременности было тоже самое. Ваш возможный диагноз:



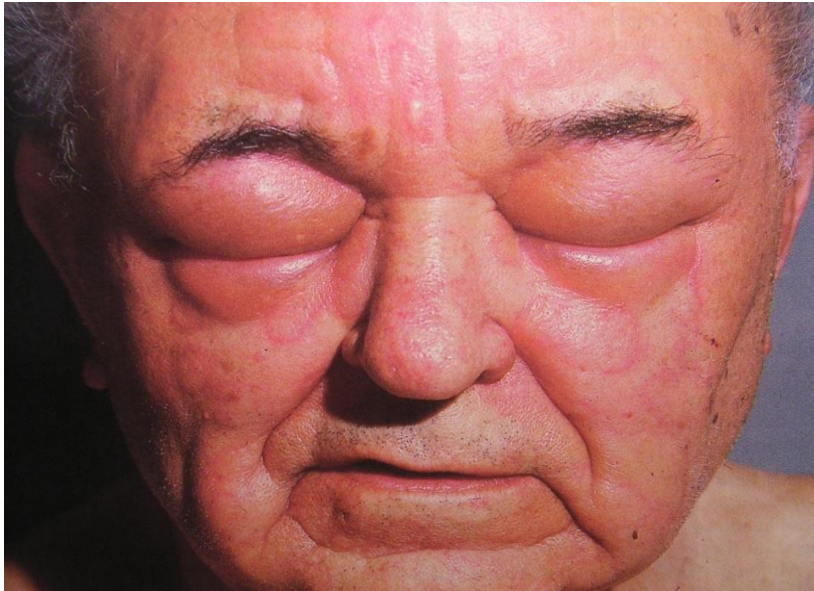
- A. Острая крапивница
- B. Уртикарный васкулит +
- C. Уртикарно папулезный дерматит беременных
- D. Токсикоз беременных

588. Больная проснулась сегодня утром с уплотненной отекшей верхней губой, испытывает чувство жжения и покалывания в очаге поражения. Со слов больной это уже третий случай за последние две недели, с каждым разом становясь все более выраженным. Ваш предположительный диагноз:



- A. Осложнение после обкалывания ботоксом
- B. Отек Квинке +
- C. Рецидивирующий герпес
- D. Фиксированная эритема

589. Эти изменения появились у больного три часа назад, беспокоят жжения и зуд, Вы выставили диагноз острая крапивница, ангиоотек. Ваша тактика первой линии терапии:

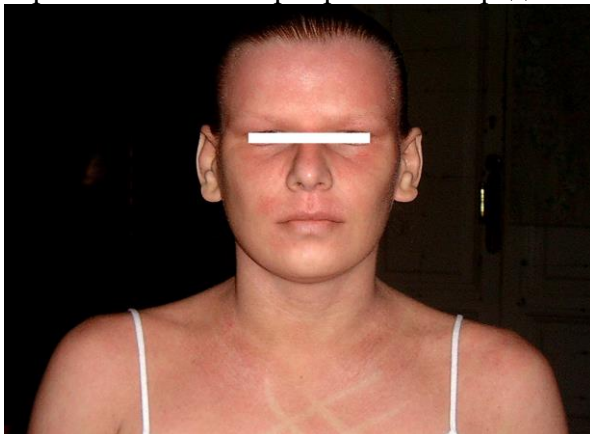


- A. Наружные ингибиторы кальциневрина
- B. Антигистамины второго поколения +
- C. Наружный кортикостероиды
- D. Фототерапия лучами спектра В

590. Девушка 15 лет, больна с детства, обострения частые, обычно в межсезонье, беспокоит сухость кожи, воспаление в локтевых сгибах, постоянный часто мучительный зуд, упорный к антигистаминовой терапии. Выберите подходящие диагнозы:

- A. Ограниченный нейродермит
- B. Атопический дерматит
- C. Хроническая экзема
- D. Экссудативный диатез

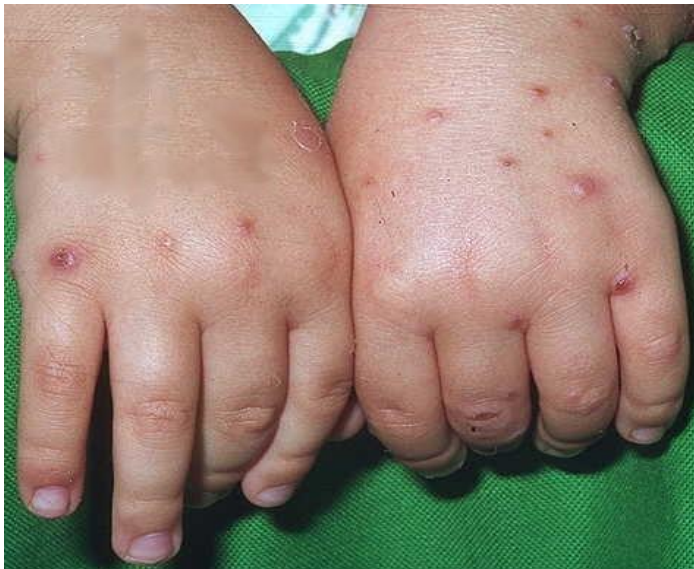591. Больная П., 25 лет, диагноз Атопический дерматит, тяжелой степени. Выберите терапевтические мероприятия из предложенных:



- A. Хлористый кальций внутривенно
- B. Циклоспорин А +**
- C. Антигистамины второго поколения
- D. Антигистамины первого поколения

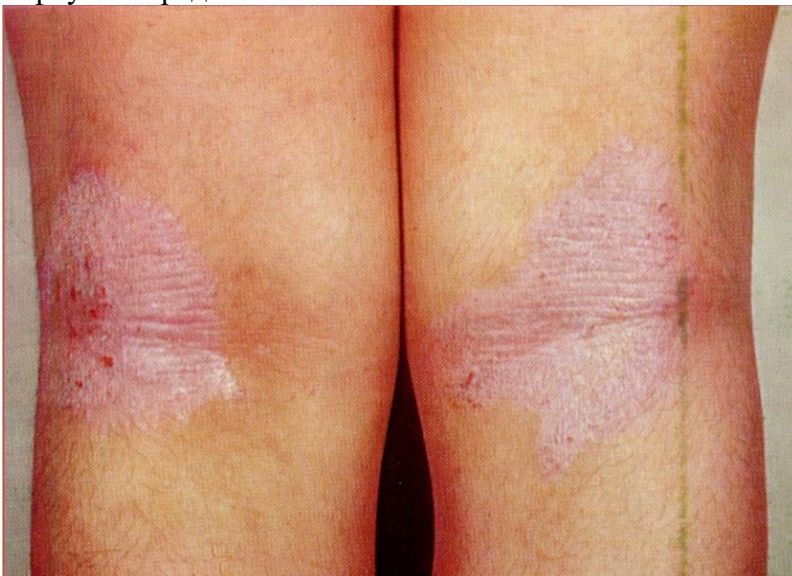592. Ребенку 1,5 года. Периодически появляются сильно зудящие папуло-везикулы преимущественно на кистях и стопах. Обострения зависят от погрешностей в диете. Выберите правильные диагнозы:





- A. Пищевая аллергия
- B. Строфулюс +
- C. Чесотка
- D. Детский диатез

593. О каком заболевании такая локализация очагов лихенификации позволяет думать в первую очередь:



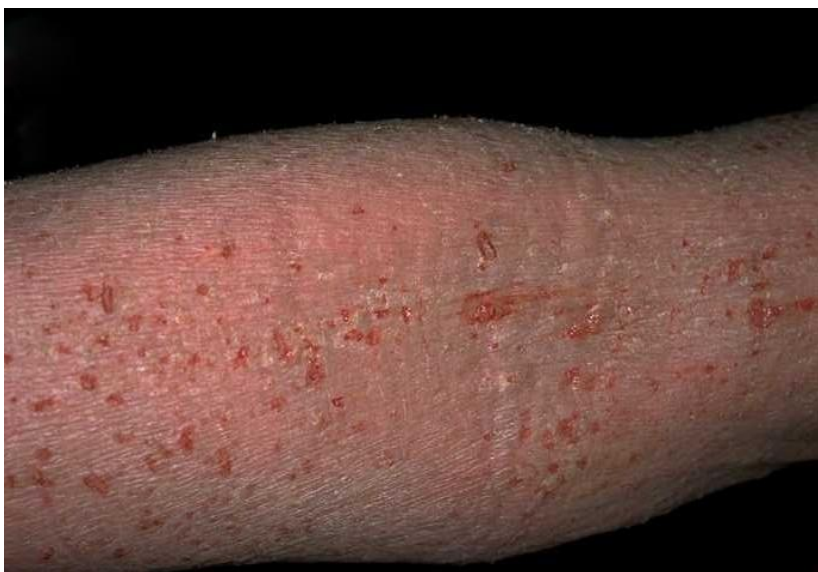- A. Экзема сгибов
- B. Атопический дерматит +
- C. Псориаз
- D. Эпидермофития складок

594. На рисунке белый дермографизм. Вопрос: при каком кожном заболевании типично наличие белого дермографизма:



- A. Пруриго взрослых
- B. Атопический дерматит +
- C. Псориаз
- D. Герпетиформный дерматит Дюринга

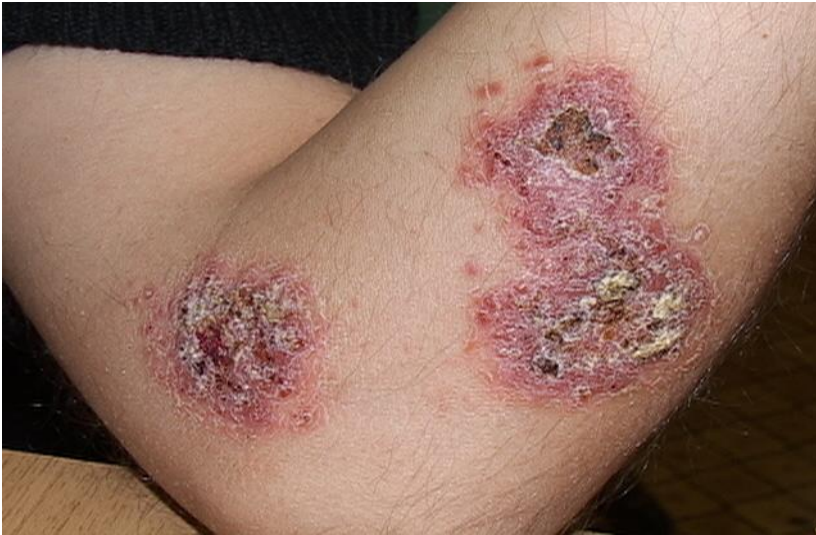595. На рисунке изменения кожи в локтевом сгибе в виде лихенизации. Для какого кожного заболевания характерны эти изменения:



- A. Лишай золотушных
- B. Атопический дерматит +
- C. Отрубевидный лишай
- D. Чешуйчатый лишай

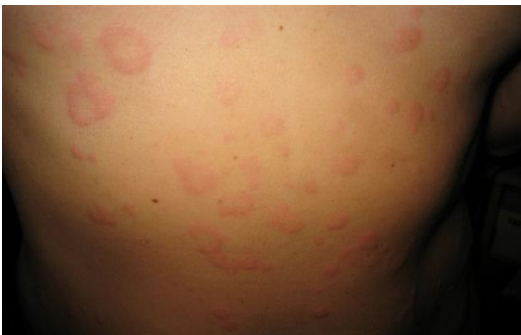596. После отпуска в Тунисе спустя три месяца у больного появились представленные на рисунке язвы. После лечения антибиотиками по месту жительства эффекта не наступило. Какие из предложенных диагнозов клинически наиболее вероятны:





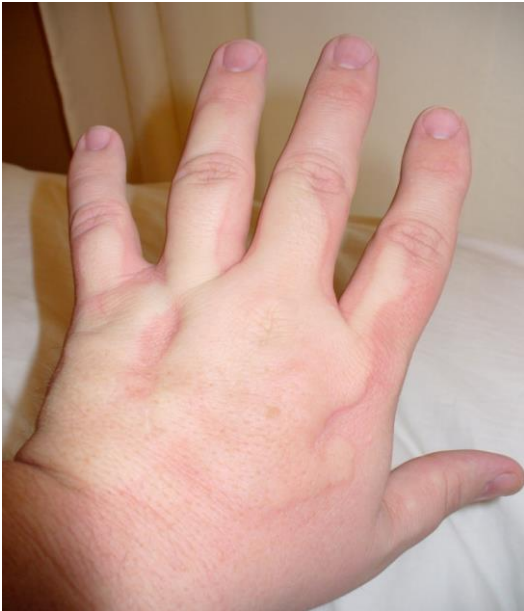- A. Лепроматозная лепра
- B. Кожный лейшманиоз +
- C. Глубокий микоз
- D. Сифилис

597. Больная К., 22 года. После возвращения из отпуска и стрессовой ситуации на работе две недели назад заметила появление и исчезновение высыпания по всему телу приступообразного характера с частотой в 2-3 дня, сопровождающиеся зудом и жжением. К врачам не обращалась, самостоятельно принимала успокаивающие средства без видимого эффекта. Фотография сделана на высоте приступа. Ваш предположительный диагноз:



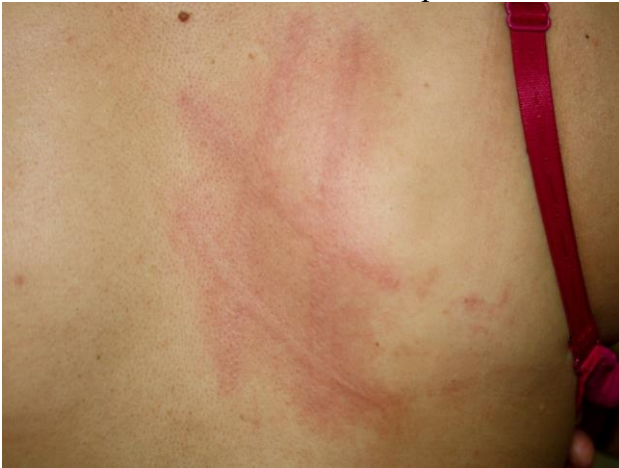- A. Нейродермит
- B. Острая крапивница +
- C. Токсидермия
- D. Васкулит

598. Мужчина 43 лет после мытья рук в лунке для подледного лова по возвращении домой заметил изображенные на фотографии изменения на коже кистей, сопровождающиеся онемением и покалыванием. Обратился к Вам за помощью. Ваш диагноз:



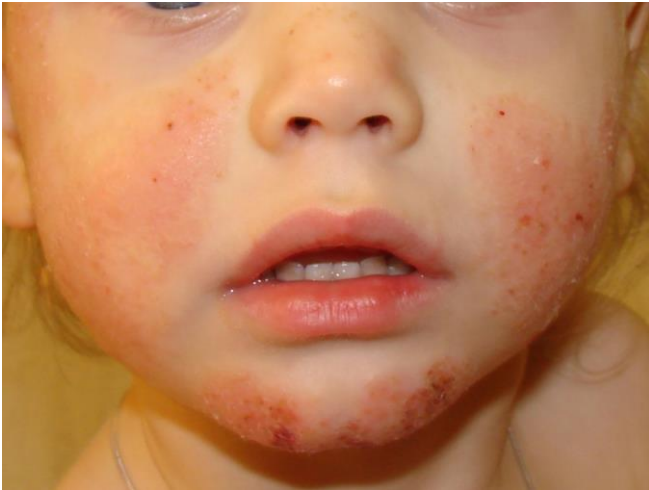- A. Обморожение
- B. Холодовая крапивница +
- C. «Рыбий» дерматит
- D. Холодовая экзема

599. Как называется подобная реакция на коже:



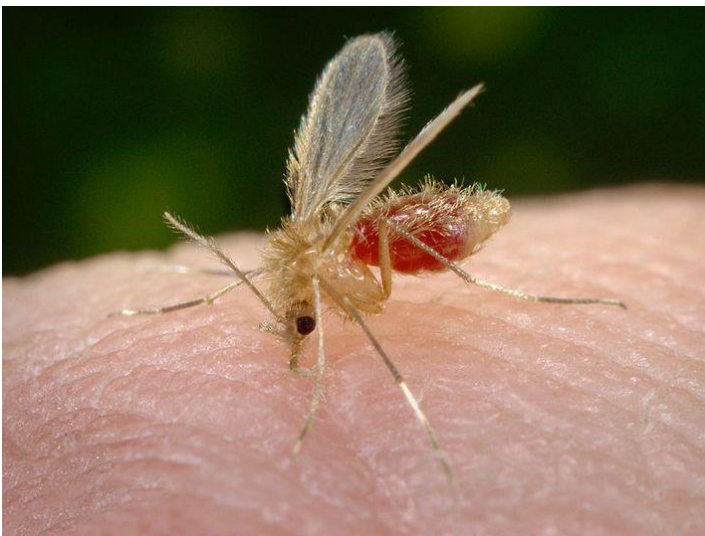- A. Смешанный дермографизм
- B. Дермографическая крапивница +
- C. Крапивница от давления
- D. Тактильная крапивница

600. Ребенку 1,5 года. Периодически появляются зудящие эритематозно-сквамозные очаги преимущественно на лице, иногда на коже голеней и плеч. При соблюдении гипоаллергенной диеты наступает частичное улучшение. Мать страдает бронхиальной астмой. Выберите наиболее вероятный диагноз:



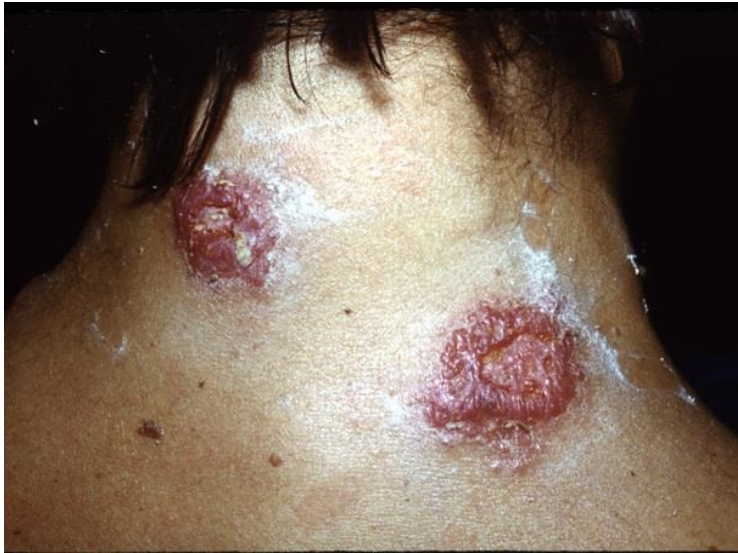- A. Пищевая аллергия
- B. Атопический дерматит +
- C. Экссудативный диатез
- D. Аллергический дерматит

601. *Phlebotomus paratasi* – какую болезнь его укус сейчас возможно передает человеку:



- A. Болезнь Лайма
- B. Лейшманиоз +
- C. ВИЧ инфекцию
- D. Ветряную оспу

602. На рисунке изображены язвы кожного лейшманиоза. С какого первичного элемента начинается развиваться клиническая картина этого заболевания:

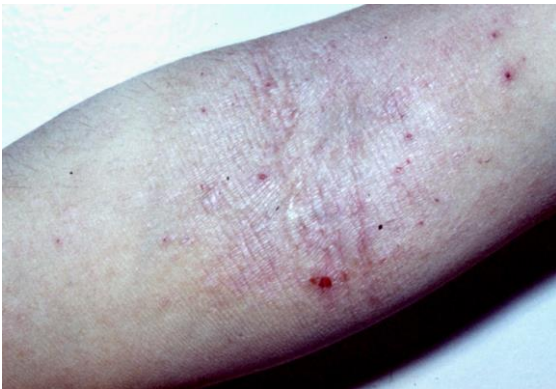

- A. Пузырек
- B. Бугорок +
- C. Папула
- D. Пустула

603. Белый дермографизм встречается при:

- A. Псориазе
- B. Атопическом дерматите +
- C. Розацеа
- D. Красном плоском лишае

604. Какой морфологический элемент представлен в клинической картине:



- A. Язвы
- B. Лихенификация +
- C. Пузырьки
- D. Склероз

605. Лихенификация образуется в результате:

- A. Разрастания соединительной ткани
- B. Слияния узелков хронического воспаления +
- C. Высыхания отделяемого мокнущей поверхности
- D. Нарушения целостности кожи.

606. Герпетиформная экзема Капоши обычно возникает у больных, страдающих:

- A. Псориазом
- B. Атопическим дерматитом +
- C. Истинной акантолитической пузырчаткой

D. Рецидивирующим герпесом

607. Какого диагноза крапивницы не бывает?

- A. Острой
- B. Подострой +
- C. Хронической
- D. Гигантской

608. Что относится к первой линии терапии при хронической спонтанной крапивнице?

- A. Антигистамины первого поколения
- C. Антигистамины второго поколения +
- D. Антигистамины третьего поколения
- C. Циклоспорин А

609. Что из наружных средств может назначаться всем больным атопическим дерматитом?

- A. Глюкокортикоиды
- B. Увлажняющие средства +
- C. Подсушивающие средства
- D. Ингибиторы кальциневрина

610. Атопический дерматит это:

- A. Аллергическое заболевание
- B. Иммуновоспалительное заболевание +
- C. Прогрессирующее заболевание
- D. Вирусное заболевание

611. Выберите правильный ответ про высыпания при диагнозе кожный зуд:

- A. Папулы
- B. Экскориации +
- C. Эритема
- D. Пузырьки

612. Какой основной первичный элемент в составе сыпи при детской крапивнице?

- A. Волдырь
- B. Серопапула +
- C. Папула
- D. Бугорок

613. Выберите коморбидную пару:

- A. Крапивница и сифилис
- B. Атопический дерматит и астма +
- C. Гонорея и хламидиоз
- D. Пруриго и пиодермия

614. Какая болезнь входит в группу зудящих дерматозов?

- A. Чесотка
- B. Пруриго +
- C. Экзема
- D. Красный плоский лишай

615. Какой основной первичный элемент сыпи при лепре?

- A. Папула
- B. Бугорок +

- C. Пустула
- D. Бляшка

616. Современная терапия больного лепрой включает:

- A. Клофазимин
- B. Полихимиотерапия +
- C. Рифампицин
- D. Диаминодифенисульфон

617. Какой международный индекс применяется для оценки тяжести клинической картины атопического дерматита?

- A. PASI
- B. SCORAD +
- D. DLQI
- C. FRCP

618. Укажите нетипичную локализацию кожной сыпи при атопическом дерматите:

- A. Лицо
- B. Волосистая часть головы 86216 +
- C. Подколенные ямки
- D. Тыл кистей

619. Что такое гигантская крапивница?

- A. Уртикарные высыпания, покрывающие больше 75% тела
- B. Ангионевротический отек +
- C. Уртикарные высыпания, покрывающие больше 95% тела
- D. Крупные уртикарные бляшки

620. Отличительной особенностью нормотрофического типа онихомикоза является:

- A. Утолщение ногтевой пластинки
- B. Нормальная форма и толщина ногтя, изменение окраски ногтя +
- C. Отслоение ногтя с проксимального края
- D. Истончение ногтя

621. К какому роду грибов относится возбудитель руброфитии гладкой кожи?

- A. *Fusarium* spp.
- B. *Trichophyton* spp. +
- C. *Candida* spp.
- D. *Penicillium* spp.

622. Отличительной особенностью поражения ногтевых пластин при эпидермофитии является:

- A. Поражение всех ногтей
- B. Поражение ногтевых пластин I и V пальцев стоп +
- C. Поражение ногтевых пластин II и III пальцев стоп
- D. Поражение ногтевых пластин II и IV пальцев стоп

623. Назовите возбудителя трихофитии волосистой части головы:

- A. *Candida tropicalis*
- B. *Trichophyton tonsurans* +
- C. *Microsporum ferrugineum*
- D. *Fusarium* spp.

624. Назовите возбудителя микроспории гладкой кожи:

- A. *Trichophyton rubrum*
- B. *Microsporum canis*+
- C. *Trichophyton tonsurans*
- D. *Aspergillus niger*

625. Назовите клиническую форму трихофитии волосистой части головы:

- A. Стертая
- B. Инфильтративно-нагноительная +
- C. Сквамозно-гиперкератотическая
- D. Интертригинозная

626. Какой вид грибов является условно-патогенным?

- A. *Epidermophyton floccosum*
- B. *Malassesia furfur* +
- C. *Microsporum canis*
- D. *Trichophyton tonsurans*

627. Назовите метод диагностики разноцветного лишая:

- A. Бактериологический посев
- B. Проба Бальцера +
- C. Проба Ромберга
- D. Биопсия очага поражения

628. Назовите возбудителя разноцветного лишая:

- A. *Trichophyton rubrum*
- B. *Malassesia furfur* +
- C. *Microsporum canis*
- D. *Candida albicans*

629. Что такое дерматофитии?

- A. Гнойничковые заболевания кожи
- B. Грибковые заболевания кожи +
- C. Вирусные заболевания кожи
- D. Аутоиммунные заболевания кожи:

630. Назовите путь заражения микроспорией?

- A. Воздушно-капельный
- B. При контакте с кошками +
- C. Половой
- D. При контакте с насекомыми

631. Какая группа препаратов может способствовать развитию и прогрессированию микоза?

- A. Витамины
- B. Цитостатики +
- C. Антигистаминные



D. Диуретики

632. При поверхностных микозах поражаются:

- A. Мышцы
- B. Волосы +
- C. Головной мозг
- D. Печень

633. Онихомикозом называют поражения:

- A. Кожи
- B. Ногтей +
- C. Волос
- D. Гиподермы

634. Какой клинический тип онихомикоза характеризуется утолщением ногтевой пластины:

- A. Нормотрофический
- B. Гипертрофический +
- C. Атрофический
- D. Онихолитический

635. Какое заболевание относится к псевдомикозам?

- A. Микроспория
- B. Эритразма +
- C. Трихофития
- D. Отрубевидный лишай

636. При кандидозных поражениях в процесс не вовлекаются:

- A. Углы рта
- B. Волосы +
- C. Слизистая языка
- D. Головка полового члена

637. Отличительной особенностью поражения ногтевых пластин при руброфитии является:

- A. Поражение ногтя I пальца стоп
- B. Поражение всех ногтей стоп +
- C. Поражение ногтей I и V пальцев стоп
- D. Поражение ногтей IV и V пальцев стоп

638. Дифференциальный диагноз микроспории волосистой части головы проводят с:

- A. Отрубевидным лишаем
- B. Очаговой алопецией +
- C. Кандидозом
- D. Пиодермией

639. В клиническую классификацию микозов входят:

- A. Малассезиозы
- B. Все перечисленное верно +
- C. Дерматофитии
- D. Кандидозы



640. Какой противогрибковый препарат чаще всего используется для лечения кандидоза?

- A. Тербинафин
- B. Флуконазол +
- C. Валацикловир
- D. Римфапицин

642. Какой первичный морфологический элемент наиболее часто обнаруживается при микозе гладкой кожи:

- A. Волдырь
- B. Пятно +
- C. Папула
- D. Узел

643. Какой вторичный морфологический элемент наиболее часто обнаруживается при микозе гладкой кожи:

- A. Эрозия
- B. Шелушение +
- C. Язва
- D. Лихенификация

644. Какой клинической формы микоза стоп не существует?

- A. Стертая
- B. Нормотрофическая +
- C. Сквамозно-гиперкератотическая
- D. Интертригинозная

645. При интертригинозной форме микоза стоп поражаются:

- A. Ногтевые пластины
- B. Межпальцевые складки +
- C. Пальцы
- D. Свод стопы

646. Чем характеризуется сквамозно-гиперкератотическая форма микоза стоп?

- A. Появлением сгруппированных пузырьков с толстой покрышкой и прозрачным содержимым
- B. Утолщением рогового слоя, появлением омокелелостей и трещин, шелушением +
- C. Поражением межпальцевых складок в виде мацерированных и эрозивных очагов с резкими границами и узкой бахромкой отслоившегося белесоватого эпидермиса
- D. Появлением красноватых лентикулярных папул, плотноэластической консистенции на фоне застойной эритемы

647. Чем характеризуется интертригинозная форма микоза стоп?

- A. Утолщением рогового слоя, появлением омокелелостей и трещин, шелушением
- B. Поражением межпальцевых складок в виде мацерированных и эрозивных очагов с резкими границами и узкой бахромкой отслоившегося белесоватого эпидермиса +
- D. Появлением сгруппированных пузырьков с толстой покрышкой и прозрачным содержимым
- C. Появлением красноватых лентикулярных папул, плотноэластической консистенции на

фоне застойной эритемы

648. Чем характеризуется дисгидротическая форма микоза стоп?

- A. Утолщением рогового слоя, появлением омокостей и трещин, шелушением
- B. Появлением сгруппированных пузырьков с толстой покрывкой и прозрачным содержимым +
- C. Поражением межпальцевых складок в виде мацерированных и эрозивных очагов с резкими границами и узкой бахромкой отслоившегося белесоватого эпидермиса
- D. Наблюдаются четко очерченные эритематозные очаги, ярко-красного цвета, в пределах которых наблюдаются

649. Чем характеризуется стертая форма микоза стоп?

- A. Утолщением рогового слоя, появлением омокостей и трещин, шелушением
- B. Проявляется в виде незначительного шелушения между пальцами и на коже подошв +
- C. Появлением сгруппированных пузырьков с толстой покрывкой и прозрачным содержимым
- D. Поражением межпальцевых складок в виде мацерированных и эрозивных очагов с резкими границами и узкой бахромкой отслоившегося белесоватого эпидермиса

650. Какой микроорганизм вызывает паховую эпидермофитию?

- A. *Malassezia furfur*
- B. *Epidermophyton floccosum* +
- C. *Trichophyton violaceum*
- D. *Candida albicans*

651. Назовите клинический признак, не характерный для руброфитии

- A. Эритематозно-сквамозный очаг
- B. В центре очага – явления атрофии +
- C. На поверхности очага – мелкие чешуйки
- D. Четкие границы поражения

652. Назовите клинический признак, не характерный для разноцветного лишая

- A. Пятна цвета «кофе с молоком»
- B. Зуд +
- C. Отрубевидное шелушение
- D. Локализация высыпаний на коже зоны декольте

653. Какое заболевание не относится к дерматофитиям?

- A. Руброфития
- B. Кандидоз +
- C. Трихофития
- D. Микроспория

654. Назовите типичную локализацию разноцветного лишая

- A. Нижние конечности
- B. Плечи +
- C. Ягодичная складка

D. Волосистая часть головы

655. Инfiltrативно-нагноительная форма трихофитии характеризуется:

- A. появлением милиарных папул, розового цвета, плотной консистенции
- B. появлением плоских инfiltrативных бляшек с резкими границами, округлых очертаний, покрытые чешуйками и фолликулярными пустулами +
- C. светло-розовыми шелушащимися пятнами без четких границ, которые достаточно быстро приобретают светло-коричневый или бурый цвет
- D. появлением однокамерных пузырьков с дряблой покрывкой и серозно-гнойным содержимым

656. Какая питательная среда используется для культивирования грибов?

- A. Мясо-пептонный агар
- B. Сабуро +
- C. Вильсона-Блера
- D. Мак-Конки

657. Какое свечение в лучах лампы Вуда имеет микроспория?

- A. Желтое
- B. Зеленое +
- C. Кораллово-красное
- D. Белое

658. Какое свечение в лучах лампы Вуда имеет эритразма?

- A. Желтое
- B. Кораллово-красное +
- C. Розовое
- D. Белое

659. Какое свечение в лучах лампы Вуда имеет разноцветный лишай?

- A. Белое
- B. Тускло- желтое +
- C. Розовое
- D. Кораллово-красное

660. Серологические методы используются для диагностики:

- A. Руброфитии
- B. Глубоких и инвазивных микозов +
- C. Микроспории
- D. Эритразмы

661. При каком заболевании наблюдается положительная проба Бальцера?

- A. Кандидоз
- B. Разноцветный лишай +
- C. Руброфития
- D. Микроспория

662. Какой вид микроскопии используется для диагностики микоза гладкой кожи?

- A. Темнопольная микроскопия
- B. Прямая микроскопия +
- C. Микроскопия с окрашиванием по методу Циля-Нильсена
- D. Рентгеновская микроскопия

663. Назовите признак, не характерный для дерматофитий:

- A. Кератофильность
- B. Поражение внутренних органов +
- C. Контагиозность
- D. Возрастная зависимость

664. При лечении микозов показано применение

- A. Антибиотиков
- B. Итраконазола +
- C. Кортикостероидов
- D. Иглорефлексотерапии

665. Какой триггерный фактор не относится к риску развития микозов?

- A. Иммунодефицитные состояния
- B. Психопатии +
- C. Сахарный диабет
- D. Потливость

666. Прием каких препаратов может спровоцировать развитие кандидоза?

- A. Ингибиторы АПФ
- B. Цитостатики +
- C. НПВС
- D. Антигистаминные

667. Для чего необходимо проведение культурального исследования при микозах?

- A. Для изучения ответной реакции тканей
- B. Для выделения и идентификации возбудителя, определения чувствительности к антимикотикам +
- D. Для обнаружения морфологических элементов гриба – мицелий/псевдомицелий/спор/конидий
- C. Для определения наличия антител и антигенов

668. Тербинафин относится к препаратам:

- A. Антибактериальным
- B. Противогрибковым +
- C. Пробиотикам
- D. Системным кортикостероидам

669. Назначение системных антимикотиков показано при:

- A. Пиодермиях
- B. Онихомикозах +
- C. Красной волчанке
- D. Актиномикозе

670. Какой препарат используется для лечения микоза гладкой кожи?

- A. Амоксициллин
- B. Итраконазол +
- C. Цефтриаксон
- D. Дезлоратадин

671. Какой препарат не используется для лечения микозов?

- A. Тербинафин
- B. Доксициклин +
- C. Кетоконазол
- D. Итраконазол

672. Назовите клинический признак, не характерный для микроспории волосистой части головы:

- A. Зеленоватое свечение в лучах лампы Вуда
- B. Интенсивный зуд +
- C. Шелушение
- D. Обломанные волосы

673. При эритразме применяют:

- A. Антимикотики
- B. Антибиотики +
- C. Глюкокортикостероиды
- D. Противопротозойные препараты

674. Дифференциальный диагноз микоза стоп проводят со следующими заболеваниями, кроме:

- A. Ладонно-подошвенного псориаза
- B. Розового лишая +
- C. Опрелости
- D. Дисгидротической экземы

675. Дифференциальный диагноз микоза гладкой кожи проводят со следующими заболеваниями, кроме:

- A. Нуммулярной экземы
- B. Дерматографической крапивницы +
- C. Вульгарного сикоза
- D. Псориаза

676. Дифференциальный диагноз дерматофитии крупных складок проводят со следующими заболеваниями, кроме:

- A. Эритразмы
- B. Розацеа +
- C. Кандидоза
- D. Псориаза

677. Дифференциальный диагноз микроспории проводят со следующими заболеваниями, кроме:

- A. Трихофитии
- B. Гагренозной пиодермией +
- C. Очаговой алопеции
- D. Псориаза

678. Актиномикоз относится к:

- A. Грибковым заболеваниям
- B. Бактериальным заболеваниям +
- C. Врожденным метаболическим заболеваниям
- D. Аутоиммунным заболеваниям

679. Дифференциальный диагноз разноцветного лишая проводят со следующими заболеваниями, кроме:

- A. Розового лишая
- B. Псориаза +
- C. Витилиго
- D. Вторичных форм сифилиса

680. Грибы могут поражать:

- 1. Эпидермис
- 4. Все перечисленное верно +
- 3. Слизистые оболочки
- 2. Дерму

681. Что такое онихолизис?

- A. Утолщение ногтевой пластины
- B. Отслоение ногтевой пластины с дистального края +
- C. Отслоение ногтевой пластины с проксимального края
- D. Истончение ногтевых пластин

682. При каком заболевании чаще всего встречается симптом точечных углублений на поверхности ногтя?

- A. Экзема
- B. Псориаз +
- C. Крапивница
- D. Болезнь Дарье

683. Что такое онихорексис?

- A. Продольное расщепление ногтя
- B. Поперечное расщепление ногтевой пластины +
- C. Отслоение ногтевой пластины с проксимального края
- D. Отслоение ногтевой пластины с дистального края

684. Что такое подногтевой гиперкератоз?

- A. Поперечное расщепление ногтевой пластины
- B. Избыточное развитие кератотической зоны ногтевого ложа +
- C. Продольное расщепление ногтя
- D. Отслоение ногтевой пластины с проксимального края

685. При каком заболевании наблюдается симптом масляного пятна в ногтевой пластине?

- A. Склеродермия
- B. Псориаз +
- C. Розовый лишай
- D. Красная волчанка

686. Что такое онихоматрикома?

- A. Злокачественная опухоль матрицы ногтя
- B. Доброкачественная опухоль матрицы ногтя +
- C. Патологическое ороговение матрицы ногтя
- D. Расщепление ногтевой пластины в поперечном направлении

687. Какой симптом говорит о возможном появлении меланомы в ногте?

- A. Болезненность
- B. Все верно +
- C. Переход пигментации на ранее здоровую кожу
- D. Увеличение ширины черной линии в ногте

688. Какое заболевание часто встречается у пациентов с ногтями Терри?

- A. Легких
- B. Печени +
- C. Костей
- D. Селезенки

689. Какой возбудитель чаще всего встречается при острой паронихии?

- A. Грибы
- B. Бактерии +
- C. Вирусы
- D. Простейшие

690. При каких сопутствующих заболеваниях встречается онихомикоз?

- A. Сахарный диабет
- B. Все перечисленное верно +
- C. ВИЧ-инфекция
- D. Гипергидроз

691. Какого вида истинной лейконихии не бывает?

- A. полосовидная
- B. диагональная +
- C. тотальная
- D. субтотальная

692. Что такое меланонихия?

- A. Появление белых пятнышек в ногтевой пластине
- B. Полосовидная пигментация ногтевой пластины +
- C. Отслоение ногтя

D. Поверхностный дефект ногтя

693. Что такое линии Бо-Рейля:

- A. Продольные линии
- B. Поперечные борозды +
- C. Расщепление ногтя с проксимальной области
- D. Появление розовой линии в ногте

694. При каком заболевании часто поражаются ногти?

- A. Вульгарная пузырчатка
- B. Псориаз +
- C. Идиопатическая крапивница
- D. Каплевидный гипомеланоз

695. Где быстрее растут ногти?

- A. Стопа
- B. Кисть +
- C. 1ые пальцы
- D. 5ые пальцы

Анатомия и гистология кожи:

696 Преобладающие клетки эпидермиса

- A. Меланоциты
- B. Кератиноциты +
- C. Клетки Лангерганса
- D. Фибробласты

697 Базальном слое кроме базальных кератиноцитов также присутствуют:

- A. Тучные клетки
- B. Меланоциты +
- C. Макрофаги
- D. Фибробласты

698 Назовите правильный порядок слоев эпидермиса, начиная с нижнего:

- A. Базальный, зернистый, блестящий, шиповатый, роговой
- B. Базальный, шиповатый, зернистый, блестящий, роговой +
- C. Шиповатый, сетчатый, сосочковый, базальный, блестящий
- D. Роговой, зернистый, базальный, шиповатый

699 Какой из слоев эпидермиса присутствует только на ладонях и подошвах:

- A. Базальный
- B. Блестящий +
- C. Роговой
- D. Шиповатый

700 Кератиноциты рогового слоя:

- A. Имеют протоплазматические отростки с десмосомами
- B. Безъядерные содержат большое количество кератина +



- C. С овальными гиперхромными ядрами
- D. Содержат большое количество кератогиалина

701 Дерма состоит из

- A. сосочкового слоя и подкожной клетчатки
- B. сосочкового и сетчатого слоев +
- C. Базальной мембраны и сетчатого слоя
- D. Базального, сосочкового и сетчатого слоя

702 Ткань сетчатого слоя дермы в основном представлена

- A. Сосудами и нервными волокнами
- B. Коллагеновыми и эластическими волокнами +
- C. Гладкомышечными клетками
- D. Адипоцитами

703 К придатками кожи относят

- A. Подкожно-жировую клетчатку
- B. Волосы +
- C. Кровеносные и лимфатические сосуды
- D. Нервные волокна

704 Большое количество эккринных потовых желез встречается на

- A. Красной кайме губ
- B. Ладонях и подошвах +
- C. Головке полового члена
- D. Внутренней листке крайней плоти

705 Максимальная митотическая активность клеток эпидермиса происходит в слое эпидермиса

- A. Шиповатом
- B. Базальном +
- C. Роговом
- D. Блестящем

706 При обширных повреждениях кожи митозы встречаются в слое эпидермиса

- A. Роговом
- B. Шиповатом +
- C. Зернистом
- D. Блестящем

707 Тельца Одланда присутствуют в цитоплазме клеток слоя

- A. Зернистого
- B. Шиповатый +
- C. Базального
- D. Рогового

708 Основной белок кератиноцитов рогового слоя

- A. Ретикулин
- B. Кератин +
- C. Эластин
- D. Коллаген

709 Структура, отделяющая эпидермис от дермы

- A. Гиподерма
- B. Базальная мембрана +
- C. Шиповатый слой

D. Блестящий слой

710 Дерма состоит из

- A. 5 слоев и базальной мембраны
- B. Волокон, основного вещества, немногочисленных клеток +
- C. Адипоцитов и коллагеновых волокон
- D. Меланоцитов, клеток Лангерганса

711 Терминальные артериолы и вены питающие эпидермис находятся в

- A. Эпидермисе
- B. Сосочковом слое дермы +
- C. Гиподерме
- D. Сетчатом слое дермы

712 Где не встречаются сальные железы

- A. Веки
- B. Ладони и подошвы +
- C. Волосистая часть головы
- D. Крайняя плоть

713 По строению сальные железы относятся к

- A. Простые трубчатые
- B. Простые альвеолярные +
- C. Простые клубочковые
- D. Сложные трубчатые

714 По типу секреции сальные железы относятся к

- A. Эккриновым
- B. Голокриновым +
- C. Микроапкриновым
- D. Макроапкриновым

715 По строению потовые железы относятся к

- A. Простые клубочковые
- B. Простые трубчатые +
- C. Простые альвеолярные
- D. Сложные альвеолярные

716 В эпидермисе различают все слои, кроме

- A. Базального
- B. Сетчатого +
- C. Шиповатого
- D. Зернистого

717 В волосе различают все перечисленные структуры, кроме

- A. Стержня
- B. Стекловидного вещества +
- C. Корень
- D. Матрикс

718 Правильный порядок строения кожи

- A. Эпидермис, гиподерма, дерма
- B. Эпидермис, дерма, гиподерма +
- C. Дерма, эпидермис, гиподерма
- D. Гиподерма, дерма, эпидермис

719 Меланин, придающий цвет волосам образуется в клетках

- A. Стержня
- B. Луковицы +
- C. Волосяного фолликула
- D. Наружного корневого влагалища

720 Клетки, образующие пигмент кожи

- A. Клетки Меркеля
- B. Меланоциты +
- C. Клетки Лангерганса
- D. Кератиноциты

721 Стволовые клетки для кератиноцитов расположены в

- A. Блестящем слое
- B. Базальном +
- C. Роговом слое
- D. Зернистом

722 В базальном слое эпидермиса, все определения верны, кроме

- A. Клетки связаны между собой при помощи десмосом
- B. Содержит артериолы и вены +
- C. Есть меланоциты
- D. Состоит из одного ряда клеток цилиндрической формы

723 В каком процессе участвуют потовые железы

- A. Удалении органических веществ
- B. Охлаждении организма +
- C. Окислении минеральных веществ
- D. Накоплении органических веществ

724 Глубокое артериальное сплетение кожи находится

- A. В эпидермисе
- B. На границы ПЖК и собственно дермы +
- C. В подкожно-жировой клетчатке
- D. В сосочковом слое дермы

725 Значительная часть сетчатого слоя дермы представлена

- A. Сосудами
- B. Пучками коллагеновых и эластических волокон +
- C. Кератиноцитами
- D. Лейкоцитами и лимфоцитами

726 Где расположены сальные железы

- A. В эпидермисе
- B. В дерме и подкожной жировой клетчатке +
- C. В дерме
- D. В подкожной жировой клетчатке

727 Эпидермис представлен

- A. Переходным эпителием
- B. Многослойным плоским ороговевающим эпителием +
- C. Многослойный плоский неороговевающий эпителий
- D. Многорядный призматический эпителий

728 В тонкой коже отсутствует слой

- A. Роговой
- B. Блестящий +

- C. Зернистый
- D. Шиповатый

729 Отросчатые клетки в эпидермисе, содержащие меланосомы называются

- A. Кератиноциты
- B. Меланоциты +
- C. Клетки Меркеля
- D. Корнеоциты

730 Клетки сальной железы называются

- A. Сероциты
- B. Себоциты +
- C. Мукоциты
- D. Меланоциты

731 Защитную функцию кожи реализуют

- A. Роговой слой
- B. Все слои кожи +
- C. Собственно дерма
- D. Подкожно-жировая клетчатка

732 Защитная функция кожи в дерме осуществляется посредством

- A. Обильной капиллярной сети
- B. Коллагеновых и эластических волокон +
- C. Выраженного рогового слоя
- D. Амортизирующей функции жирового слоя

733 От воздействия химического агента кожу защищает

- A. Кератиноциты
- B. Протеиновый барьер +
- C. Роговой слой
- D. Потовые железы

734 За счет чего реализуется защитная от ультрафиолетового излучения функция кожи

- A. Клеток Меркеля
- B. Наличия в ней меланина и его увеличении от УФО +
- C. Утолщения жирового слоя
- D. Теплообменной функции

735 К иммунокомпетентным клеткам кожи относятся

- A. Меланоциты
- B. Клетки Лангерганса +
- C. Адипоциты
- D. Себоциты

736 Наиболее важная роль в реализации защитных механизмов кожи принадлежит

- A. ПЖК
- B. Эпидермису +
- C. Сосочковому слою дермы
- D. Роговому слою

737 Ультрафиолет спектра В является причиной

- A. Перегревания
- B. Солнечных ожогов +
- C. Повышенной функции сальных желез
- D. Повышенного потоотделения

738 Способность кожи противостоять микробной инвазии снижается при

- A. Воздействию УФО спектра А
- B. Травматизации кожи +
- C. Повышение температуры окружающей среды
- D. Понижение температуры окружающей среды

739 Механорецепторы в коже воспринимают

- A. Боль
- B. Прикосновение +
- C. Изменение температуры
- D. Зуд

740 Тельца Руффини расположены в

- A. Эпидермисе
- B. В В дерме и ПЖК +
- C. В сосочковом слое дермы
- D. В ПЖК

741 К механорецепторам относятся

- A. Тельца Мейснера
- B. Все перечисленное верно +
- C. Тельца Руффини
- D. Рецепторы Меркеля

742 За восприятия боли и зуда ответственны

- A. Тельца Руффини
- B. Ноцицепторы +
- C. Тельца Мейснера
- D. Терморецепторы

743 Температура свыше 45С воспринимается

- A. Тепловыми рецепторами
- B. Ноцицепторами +
- C. Рецепторами Меркеля
- D. Все ответы верны

744 Порогом восприятия боли от тепла является температура

- A. 40С
- B. 45С +
- C. 60С
- D. 37С

745 Наиболее эффективным путем отдачи тепла с поверхности кожи является

- A. Повышение выработки кожного сала
- B. Испарение выделяемого пота +
- C. Уменьшению локального кровотока
- D. Сужение сосудов кожи

746 Функция, не свойственная кожи

- A. Обменная
- B. Зрительная +
- C. Дыхательная
- D. Экскреторная

747 Функция, свойственная кожи

- A. Защитная
- B. Все ответы верны +
- C. Экскреторная
- D. Резорбционная

748 При повышении температуры окружающей среды теплоотдача с поверхности кожи увеличивается благодаря

- A. Уменьшению потоотделения
- B. Расширению кровеносных сосудов +
- C. Выделению кожного сала
- D. Сужению кровеносных сосудов

749 Функции сальных желез

- A. Отвечают за терморегуляцию
- B. Обеспечивают смазку кожи +
- C. Уничтожают бактерии
- D. Охлаждают кожу

750 Какие раздражители воспринимают рецепторы кожи

- A. Вкусовые
- B. Тепловые +
- C. Звуковые
- D. Обонятельные

751 К функциям кожи относят все, кроме

- A. Синтез витаминов
- B. Двигательная +
- C. Защитная
- D. Иммунная

752 Липидный барьер легко преодолевают

- A. Водорастворимые соединения
- B. Жирорастворимые соединения +
- C. Коллаген
- D. Гиалуроновая кислота

753 К особенностям дыхательной функции кожи относят

- A. Кислород не способен поглощаться через кожу
- B. Через кожу поглощается около 1% от общего поглощения кислорода организмом +
- C. Через кожу поглощается 25% от общего поглощения кислорода организмом
- D. Через кожу поглощается 10% от общего поглощения кислорода организмом

754 Площадь кожного покрова взрослого человека около

- A. 0.6-1.0 м<sup>2</sup>
- B. 1.5 – 2 м<sup>2</sup> +
- C. 2.5 – 3.5 м<sup>2</sup>
- D. 1 м<sup>2</sup>

755 Укажите функции эпидермиса

- A. Барьерная
- B. Все перечисленное верно +
- C. Защита от УФО
- D. Иммунологическая

756 Что воспринимают тельца Фатера \_ Пачини и Гольджи – Маццони

- A. Чувство тепла
- B. Чувство глубокого давления +

- C. Чувство холода
- D. Боль

757 Что воспринимают клубочки Краузе

- A. Боль
- B. Чувство холода +
- C. Чувство глубокого давления
- D. Чувство тепла

758 Защитные свойства кожи от микроорганизмов осуществляется всем, кроме

- A. Потоотделения
- B. Щелочной реакции +
- C. Слущивания эпителия
- D. Кислой реакции

759 При помощи чего из кожи удаляются соль, вода и мочевины

- A. рецепторов
- B. потовых желез +
- C. волосяного фолликула
- D. сальных желез

760 Функции кожи все, кроме

- A. Терморегуляция
- B. Двигательная +
- C. Иннервация кожи
- D. Механическая защита

761 Для эккринных потовых желез характерно то, что они

- A. Выделяют вязкий белковый секрет
- B. Принимают активное участие в терморегуляции +
- C. Выделяют жидкий щелочной секрет
- D. Становятся активными в период полового созревания

762 Основными составляющими гидролипидной мантии кожи являются

- A. Исключительно кожное сало
- B. Кожное сало и пот +
- C. Исключительно пот
- D. Секрет слюнных желез

763 Какая функция не свойственна коже?

- A. Терморегуляторная
- B. Образование токсинов +
- C. Секреторная
- D. Выделительная

764 С какой функцией кожи связана ее чувствительность?

- A. Выделительной
- B. Защитной +
- C. Терморегуляторной
- D. Секреторной

765 Какова функция пигмента кожи меланина?

- A. Антибактериальная
- B. Поглощает ультрафиолетовое излучение +
- C. Придает эластичность коже
- D. Теплопродукция

## ВИРУСНЫЕ БОЛЕЗНИ КОЖИ

766 К вирусным заболеваниям относится все кроме:

- A. Узелки доильщик
- B. Пузырчатка новорожденных +
- C. Экзема Капоши
- D. Контагиозный моллюск

767 Какое заболевание не относится к вирусным болезням:

- A. Болезнь «кошачьих царапин»
- B. Герпетиформный дерматит Дюринга +
- C. Герпетиформная экзема Капоши
- D. Опоясывающий герпес

768 Вирус, вызывающий опоясывающий герпес:

- A. Коксовирус
- B. Вирус ветряной оспы +
- C. Вирус простого герпеса типа 1
- D. Вирус простого герпеса типа 2

769 Для клинической картины простого герпеса наиболее характерными элементами сыпи являются:

- A. Гнойнички, язвы, гнойные корки
- B. Пузырьки, эрозии, серозные корки +
- C. Узелки, чешуйки, гиперпигментация
- D. Бугорки, язвы, геморрагические корки

770 На прием к дерматологу обратился пациент с жалобами на болезненные эрозии на половом члене. В анамнезе выявлено частое появление подобных высыпаний в течение года. При осмотре: на головке полового члена сгруппированные пузырьки полициклических очертаний, на отечном основании, мягком при пальпации. Наиболее вероятный диагноз:

- A. Шанкриформная пиодермия
- B. Рецидивирующий герпес +
- C. Первичный герпес
- D. Первичный сифилис

771 Какая форма не характерна для опоясывающего герпеса:

- A. Геморрагическая
- B. Рецидивирующая +
- C. Буллезная
- D. Гангренозная

772 Для опоясывающего герпеса не характерно:

- A. Поражение ЦНС
- B. Поражение детей +
- C. Болевой синдром
- D. Геморрагически-некротические проявления

773 Что не характерно для простого герпеса:

- A. Наличие «предвестников»
- B. Связь рецидивов с приёмом сульфаниламидов +
- C. Сгруппированность везикул
- D. Склонность к рецидивированию

774 Больная, 36 лет, обратилась с жалобами на регулярное, совпадающее с месячными,



появление сыпи на коже ягодиц. Высыпания сопровождаются легким зудом. Они существуют около недели и самостоятельно исчезают. При осмотре – на коже ягодиц сгруппированные пузырьковые высыпания на отечном гиперемизированном фоне.

- A. Первичный сифилис
- B. Простой герпес +
- C. Вульгарная пузырчатка
- D. Опоясывающий герпес

775 К атипичным формам простого герпеса не относятся:

- A. Отечная
- B. Веррукозная +
- C. Рупиоидная
- D. Эрозивно-язвенная

776 Что из перечисленного не верно в отношении вируса простого герпеса

- A. ДНК – содержащий вирус
- B. РНК-содержащий вирус +
- C. Короткий цикл репродукции
- D. Высокая тропность к клеткам эпителия и нервной системы

777 К атипичным формам простого герпеса не относятся:

- A. Геморрагическую форму
- B. Ожоговая форма +
- C. Геморрагически-некротическая форма
- D. Abortивная форма

778 Кто выделил вирус простого герпеса

- A. В.Lipschutz
- B. W.Gruter +
- C. T. Morton
- D. И.И. Мечников

779 Для герпетиформной экземы Капоши не является типичным:

- A. Диссеминированное поражение кожи и слизистых
- B. Отсутствие предшествующих дерматозов +
- C. Тяжелое общее состояние
- D. Поражение детей

780 Abortивную форму простого герпеса поможет диагностировать:

- A. РПГА
- B. ПЦР-тест +
- C. Световая микроскопия
- D. Реакция преципитации

781 Возникновению остроконечных кондилом способствует наличие:

- A. Воспалительные заболевания мочеполового тракта
- B. Все перечисленное верно +
- C. Интертриго
- D. Хронический проктит

782 Укажите неэффективный препарат для купирования рецидива простого герпеса:

- A. Ацикловир
- B. Трихопол +
- C. Завиракс

783 Пациент с жалобами на появление высыпаний, сопровождающихся зудом. При осмотре

- в области угла рта справа на эритематозном, отёчном фоне сгруппированные мелкие пузырьки, наполненные серозным содержимым, и мелкие эрозии. О каком диагнозе следует думать в первую очередь:

- A. Первичный сифилис
- B. Простой герпес +
- C. Вульгарная пузырчатка
- D. Опоясывающий герпес

784 Эффективный метод лечения контагиозного моллюска:

- A. 5% салициловая мазь
- B. Механическое удаление +
- C. Крем Тридерм
- D. Мазь Зовиракс

785 Для лечения больных простым герпесом не применяют:

- A. Интерферон
- B. Кортикостероиды +
- C. Ацикловир
- D. Специфическая герпетическая поливакцина

786 Для клинической картины простого герпеса у больных с недостаточностью иммунитета характерно:

- A. Эрозивно-язвенные формы простого герпеса
- B. Все перечисленное +
- C. Генерализованное поражение кожи
- D. Нетипичная локализация высыпаний

787 Баллонирующая дегенерация характерна для:

- A. Экземы
- B. Простого герпеса +
- C. Витилиго
- D. Онихомикоза

788 Субъективное ощущение, наиболее характерное для опоясывающего герпеса:

- A. Зуд
- B. Болевой синдром +
- C. Жжение
- D. Чувство стягивания кожи

789 Для клинических проявлений дерматозов, вызванных папилломавирусной инфекцией у ВИЧ больных характерно:

- A. Генерализованность поражений
- B. Все перечисленное верно +
- C. Резистентность к терапии
- D. Необычность клинических проявлений

790 К клиническим формам опоясывающего герпеса относятся все перечисленные, кроме:

- A. Буллезной
- B. Уртикарной +
- C. Генерализованной
- D. Гангренозной

791 Для опоясывающего герпеса характерны все перечисленные признаки, кроме

- A. Резкой болезненности
- B. Диссеминации высыпания по всему туловищу +

- C. Нарушения общего состояния
- D. Отсутствия рецидивов

792 Больным часто рецидивирующим простым герпесом в ремиссии назначается:

- A. Антибиотики
- B. Герпетическая вакцина +
- C. Аутогемотерапия
- D. Противовирусные мази

793 Маркером каких системных заболеваний может быть язвенная форма простого герпеса:

- A. Артериальной гипертонии
- B. Инфекция ВИЧ на стадии СПИДа +
- C. Метаболического синдрома
- D. Глистной инвазии

794 Методы лечения рецидивирующего герпеса включают:

- A. Специфическую и неспецифическую иммунотерапию
- B. Все перечисленное +
- C. Лечение индукторами интерферона
- D. Симптоматическую терапию

795 Больным рецидивирующим герпесом в фазу обострения назначается все перечисленное, кроме

- A. Интерферона
- B. Поливалентной герпетической вакцины +
- C. Противовирусных препаратов
- D. Иммуноглобулина

796 Специфическая иммунотерапия больных рецидивирующим герпесом проводится:

- A. Интерфероном
- B. Поливалентной герпетической вакциной +
- C. Пирогеналом
- D. Иммуноглобулином

797 Противовирусное действие ацикловира обусловлено:

- A. Замедлением репликации вирусной РНК
- B. Замедлением репликации вирусной ДНК +
- C. Повреждением клеточной стенки

798 Повышением иммунологической реактивности организма

При «reg os» применении ацикловира следует:

- A. Придерживаться монотерапии
- B. Обеспечить адекватную гидратацию +
- C. Сочетать с другими противовирусными средствами
- D. Соблюдать постельный режим

799 В комплексное лечение опоясывающего герпеса включается:

- A.  $\gamma$ -глобулин
- B. Все перечисленное +
- C. Интерферон
- D. Витамины группы В

800 Какой разновидности бородавок не существует:

- A. Плоские
- B. Псориазиформные +
- C. Подошвенные

D. Остроконечные

801 Ребенок 9 лет, на коже лица, шеи и тыльной поверхности кистей появились множественные округлые и овальные невоспалительные папулы с гладкой поверхностью, цвет их практически не отличается от цвета здоровой кожи. Величина колеблется от 1 до 3 мм. Субъективно без особенностей. Наиболее вероятный диагноз:

- A. Атопический дерматит
- B. Бородавки +
- C. Контагиозный моллюск
- D. Строфулюс

802 Рецидивы опоясывающего герпеса могут быть маркером:

- A. Артериальной гипертонии
- B. Инфекция ВИЧ на стадии СПИДа +
- C. Метаболического синдрома
- D. Глистной инвазии

803 Остроконечные кондиломы следует в первую очередь дифференцировать с:

- A. Веррукозной формой красного плоского лишая
- B. Широкими кондиломами +
- C. Генитальным герпесом
- D. Плоские бородавки

804 Преимущественно половым путем передается:

- A. Синдром Ханта
- B. Остроконечные кондиломы +
- C. Подошвенный бородавки
- D. Контагиозный моллюск

805 Целью симптоматической терапии при герпетической инфекции является:

- A. Противорецидивное действие
- B. Ограничить распространение очагов инфекции и предупредить их нагноение +
- C. Достичь иммунотерапевтического эффекта
- D. ротивовирусное действие

806 У ребенка, 5 лет, страдающего атопическим дерматитом, повысилась температура тела до 39,2° С, резко ухудшилось общее состояние. На фоне очагов атопического дерматита на лице и в локтевых сгибах появились множественные пузырьки, часть из которых носит вариолиформный характер. Центральная зона некоторых везикул некротизируется, образуя геморрагические корки.

- A. Пузырчатка новорожденных
- B. Герпетиформная экзема Капоши +
- C. Герпетиформный дерматит Дюринга
- D. Болезнь «кошачьих царапин»

807 Целью симптоматической терапии при герпетической инфекции является:

- A. Противорецидивное действие
- B. Ограничить распространение очагов инфекции и предупредить их нагноение +
- C. Санировать очаг вирусной инфекции
- D. Достичь иммунотерапевтического эффекта

808 Какой стадии нет в развитии рецидива простого герпеса:

- A. Предвестников
- B. Шелушения +
- C. Везикулезная
- D. Эрозивная

809 К разновидностям простого герпеса в зависимости от локализации относится:

- A. Все перечисленное
- B. Герпес лица (губ, носа и т.д.)
- C. Герпес гениталий
- D. Герпетический гингвостоматит

810 К эффективным методам вторичной профилактики рецидивов простого герпеса относится:

- A. Аутогемотерапия
- B. Герпетическая поливакцина +
- C. Инъекции антибиотиков
- D. Витаминотерапия

811 В детском саду при профилактическом осмотре у многих воспитанников обнаружены множественные гладкие, блестящие розовые или серовато-желтые узелки величиной до мелкой горошины, в центре которых имеются вдавления. При надавливании из узелков выделяется кашицеобразная масса. Локализация высыпаний различна. Субъективные ощущения отсутствуют.

- A. Экзема Капоши
- B. Контагиозный моллюск +
- C. Красный плоский лишай
- D. Бородавki

812 Какие из перечисленных симптомов не характерны для опоясывающего герпеса:

- A. Пузырьковые высыпания
- B. Симптом Никольского +
- C. Суруппированность элементов
- D. Боли по ходу нервных стволов

813 Поливалентная герпетическая вакцина назначается больным:

- A. Простым герпесом в остром периоде
- B. Рецидивирующим герпесом в период полной ремиссии +
- C. Простым герпесом в период обратного развития высыпаний
- D. Во всех перечисленных случаях

814 Для простого герпеса характерны все перечисленные признаки, кроме:

- A. Эритемы

- В. Пузырей +
- С. Отека
- Д. Группы пузырьков

815 Пациент, 65 лет, обратился на прием с жалобами на появления сыпи на левой половине грудной клетки и боли в этой области. Заболевание началось с болевых ощущений в левой половине груди 6 дней назад. Боли постепенно усиливались, а два дня назад появилась сыпь. При осмотре по ходу межреберных нервов располагаются обильные высыпания в виде множества тесно прилегающих друг к другу везикул на отечно-гиперемированном фоне.

- А. Буллезный пемфигоид
- В. Опоясывающий герпес +
- С. Простой герпес
- Д. Вульгарная пузырчатка

816 Какие морфологические элементы характерны для простого герпеса:

- А. Узелки, чешуйки
- В. Пузырьки, эрозии, корки +
- С. Узелки, волдыри
- Д. Гнойнички, язвы

817 Клинические проявления опоясывающего лишая:

- А. Безболезненность
- В. Пузырьки на эритематозном фоне +
- С. Ночной зуд
- Д. Уртикарная сыпь

818 Для опоясывающего лишая характерно:

- А. Сгруппированная сыпь
- В. Все перечисленное верно +
- С. Боли по ходу нервных стволов
- Д. Общее недомогание

819 Назовите первичный морфологический элемент при контагиозном моллюске:

- А. Бугорок
- В. Папула +
- С. Пузырек
- Д. Волдырь

820 Противовирусным эффектом обладает мази:

- А. Серная
- В. Завиракс +
- С. Ихтиоловая
- Д. Тридерм

821 Пациент, 25 лет, обратился с жалобами на слегка болезненные эрозии в заголовочной борозде полового члена. Подобные изменения появлялись и в прошлом с интервалами в 1-2 месяца. Они самостоятельно разрешались в течение 7-10 дней. При осмотре заголовочной борозды полового члена отмечаются эрозии с фестончатыми очертаниями, на слегка отечном фоне. Паховые лимфатические узлы справа несколько увеличены и болезненны.

Поставьте диагноз.

- A. Сифилис
- B. Простой герпес +
- C. Вульгарная пузырчатка
- D. Опоясывающий герпес

822 Какой лабораторный показатель является наиболее важным при коррекции дозы ацикловира:

- A. СОЭ
- B. Клиренс креатинина +
- C. Уровень эритроцитов и гемоглобина
- D. Концентрация IgG

823 Основной фактор, способствующий появлению подошвенных бородавок:

- A. Применение антибиотиков
- B. Травматические повреждения +
- C. Гипергидроз
- D. Микоз стоп

824 Больная 26 лет, при осмотре в области преддверия влагалища и заднего прохода имеются массивные дольчатые образования, представляющие собой множественные сосочковые разрастания. Поверхность их мацерирована, имеет розово-белесоватый цвет, местами эрозирована. Укажите наиболее вероятный клинический диагноз:

- A. Вегетирующая пузырчатка
- B. Остроконечные кондиломы +
- C. Шанкриформная пиодермия
- D. Веррукозная форма красного плоского лишая

825 Противовирусные препараты наиболее эффективна в следующих случаях:

- A. При назначении их в комплексе с другими препаратами
- B. При назначении их в первые часы (дни) заболевания +
- C. При длительном применении
- D. При сочетании разных лекарственных форм

826 Вирус опоясывающего герпеса является одновременно возбудителем:

- A. Парагриппа
- B. Ветряной оспы +
- C. Моноуклеоза
- D. Краснухи

827 При остроконечных кондиломах наиболее эффективным способом лечения является:

- A. Криотерапия
- B. Диатермокоагуляция +
- C. Противовирусные мази
- D. Иссечение

828 При контагиозном моллюске у ребенка следует провести следующие мероприятия:

- A. Гормональная терапия
- B. Изоляция от здоровых детей +
- C. УЗИ внутренних органов
- D. Антибиототерапия

829 Пути заражения остроконечными кондиломами:

- A. Трансфузионный
- B. Половой +
- C. Воздушно-капельный
- D. Трансплацентарный

830 Остроконечные кондиломы необходимо дифференцировать с:

- A. Простым герпесом
- B. Широкими кондиломам +
- C. Кандидозом складок
- D. Эпителиомой

831 У больного, 13 лет, на тыльной поверхности кистей имеются множественные, четко отграниченные, плотные, безболезненные, возвышающиеся над уровнем кожи полушаровидные невоспалительные узелки грязно-серого цвета, с желтоватым оттенком, около 5 мм в диаметре, с неровной шероховатой поверхностью. Наиболее вероятный клинический диагноз:

- A. Герпес
- B. Бородавки +
- C. Красный плоский лишай
- D. Контагиозный моллюск

832 Инфицированность вирусом простого герпеса в популяции составляет:

- A. 50%
- B. 100% +
- C. 80%
- D. 10%

833 К abortивным формам простого герпеса не относится:

- A. Зудящая
- B. Геморрагическая +
- B. Эритематозная
- C. Папулезная

834 Первичное инфицирование вирусом простого герпеса происходит в возрасте:

- A. В возрасте до 5ти лет
- B. В возрасте до 3х лет +
- C. В возрасте до 10ти лет
- D. В возрасте до 18ти лет

835 Первичным морфологическим элементом, характерным для простого герпеса является:



- A. Пузырь
- B. Пузырек +
- C. Волдырь
- D. Все перечисленное

836. Что такое генно-инженерные биологические препараты?

- A. Поликлональные антитела
- B. Моноклональные антитела +
- C. Ингибиторы Янус-киназ
- D. Ингибиторы фосфодиэстераз

837. Какие препараты называют малыми молекулами?

- A. Моноклональные антитела
- B. Ингибиторы Янус-киназ +
- C. Ингибиторы кальцийневрина
- D. Антигистамины

838. На основании какой характеристики клинической картины может быть выставлен диагноз кожного зуда?

- A. Полиморфизм сыпи
- B. Присутствие эксфолиаций +
- C. Мономорфизм сыпи
- D. Отсутствие первичных элементов сыпи

839. При каком кожном заболевании боль бывает ведущим симптомом?

- A. Простой герпес
- B. Опоясывающий герпес +
- C. Герпетиформная экзема Капоши
- D. Саркома Капоши

840. Больному поставлен диагноз хроническая спонтанная крапивница. Выберите наиболее оптимальную и эффективную рекомендацию.

- A. Левоцетиризин 15 мг в сутки
- B. Циклоспорин А +
- C. Соблюдением гипоаллергенной диеты
- D. Бетаметазон дипропионат 1,0 в/м №1

841. Что безусловнее в наружной терапии атопического дерматита?

- A. Стероиды
- B. Эмоленты +
- C. Ингибиторы кальцийневрина
- D. Ингибиторы фосфодиэстеразы

842. Какой разновидности клинических проявлений атопического дерматита не бывает?

- A. Лихеноидной
- B. Паракератотической +
- C. Папуло-сквамозной
- D. Эритематозной

843. Какой препарат показан при упорной распространенной форме крапивнице?

- A. Инфликсимаб
- B. Омализумаб +
- C. Эфлейра
- D. Устекинумаб

844. Какое течение атопического дерматита не является классическим?

- A. Рецидивирующее
- B. Длительное +
- C. Прогрессирующее
- D. Хроническое

845. Укажите нетипичную локализацию проявлений атопического дерматита у взрослых.

- A. Межягодичная складка
- B. Задняя поверхность нижних конечностей +
- C. Задняя поверхность шеи
- D. Передняя поверхность верхних конечностей

846. На какой возраст приходится самая высокая популяционная частота атопического дерматита?

- A. 60 лет
- B. 2-3 года +
- C. 20 лет
- D. 40 лет

847. При каком заболевании развитие симптоматики может привести к трагическому исходу?

- A. Атопический дерматит
- B. Гигантская крапивница +
- C. Нодулярное пруриго
- D. Универсальный кожный зуд

848. Какая форма наружного лекарственного средства наиболее приемлема при атопическом дерматите у взрослых?

- A. Мазь
- B. Крем +
- C. Паста
- D. Лосьон

849. Какого диагноза крапивницы не бывает согласно МКБ?

- A. Острая крапивница
- B. Карликовая крапивница +
- C. Гигантская крапивница
- D. Хроническая крапивница

850. Каков временной предел для диагноза острая крапивница?

- A. 5 недель
- B. 4 недели +
- C. 6 недель
- D. 7 недель

851. Что такое Омализумаб?

- A. Анти TNF антитела
- B. Анти IgE антитела +
- C. Анти II 23 антитела
- D. Анти II 17 антитела

852. Какой возрастной фазы атопического дерматита не существует?

- A. Младенческой
- B. Юношеской +

- C. Детской
- D. Взрослой

853. Каких первичных элементов сыпи в клинической картине нодулярного пруриго не бывает?

- A. Папул
- B. Бугорков +
- C. Пузырьков
- D. Эритемы

854. Что из перечисленного не является коморбидным состоянием при атопическом дерматите?

- A. Сенная лихорадка
- B. Бронхиальная астма +
- C. Аллергический конъюнктивит
- D. Экзема Капоши

855. Что, с точки зрения пациент-ориентированной медицины, является первостепенным при организации лечения больного атопическим дерматитом?

- A. Противовоспалительный эффект
- B. Иммуносупрессивный эффект +
- C. Противозудный эффект
- D. Цитотоксический эффект

856. При витропрессии основного элемента сыпи у больного крапивницей наблюдается:

- A. Сохранение окраски
- B. Исчезновение окраски +
- C. Появление геморагий
- D. Усиление зуда

857. После регресса высыпаний у больного крапивницей наблюдается:

- A. Остаточные явления в виде гиперпигментации
- B. Полное восстановление нормального кожного покрова +
- C. Остаточные явления в виде гипопигментации
- D. Субатрофия на месте бывших высыпаний

858. Что может быть частым побочным эффектом иммуносупрессивной терапии больного атопическим дерматитом?

- A. Гастрит
- B. Вторичная пиодермия +
- C. Гепатит
- D. Бессонница

859. Что надо делать в первую очередь больному атопическим дерматитом в период полной клинической ремиссии?

- A. Соблюдать строгую гипоаллергенную диету
- B. Регулярно использовать эмолиенты +
- C. Избегать стрессогенных ситуаций
- D. Профилактически принимать антигистаминные препараты

860. Какой интерлейкин признан ассоциированным с зудом при атопическом дерматите?

- A. ИЛ-31
- B. ИЛ-13
- C. ИЛ-1
- D. ИЛ-4

861. Псевдолейкодерма это:

- A. Геморрагическое невоспалительное пятно
- B. Участки депигментации на месте бывших высыпаний +
- C. Воспалительное пятно
- D. Очаг лихенификации

862. При лечении пиодермий противопоказано применение:

- A. Сухого тепла
- B. Водных процедур +
- C. УФО
- D. УВЧ

863. Показаниями для наложения ихтиоловой «лепешки» являются:

- A. Импетиго вульгарное
- B. Фурункул +
- C. Заеда
- D. Фолликулит

864. Норвежская чесотка встречается:

- A. У больных с сахарным диабетом
- B. На фоне длительного приема цитостатиков +
- C. У больных атопическим дерматитом
- D. У нечистоплотных людей

865. Укажите среди нижеперечисленных глубокую форму стрептодермии:

- A. Стрептококковое импетиго
- B. Эктима вульгарная +
- C. Околоногтевая фликтена
- D. Буллезное импетиго

866. Укажите наиболее характерные признаки чесотки:

- A. Инфильтрация в очагах поражения
- B. Ночной зуд +
- C. Импетигинизация в очагах поражения
- D. Локализация в области волосистой части головы

867. Укажите, какие из нижеперечисленных средств необходимы для лечения неосложненной чесотки:

- A. Гидрокортизоновая мазь
- B. 33% серная мазь +
- C. 2% борная мазь
- D. 5% салициловая мазь

868. В стадии мокнутия при дисгидротической форме эпидермофитии для наружной терапии необходимо применять:

- A. Присыпки
- B. Взбалтываемые взвеси («болтушки») +

- C. Мази
- D. Примочки

869. Укажите наиболее характерную локализацию интертригинозной формы эпидермофитии:

- A. Передняя поверхность голеней
- B. Межпальцевые складки стоп +
- C. Паховые складки
- D. Подмышечные области

870. Возбудителем эритразмы является:

- A. *Trichophyton violaceum*
- B. *Corynebacterium minutissimum* +
- C. *Candida albicans*
- D. *Trichophyton rubrum*

871. Орунгал является препаратом:

- A. Противовоспалительным
- B. Фунгистатическим +
- C. Противопротозойным
- D. Противовирусным

872. На прием к дерматологу обратилась больная 42 лет с жалобами на появление после нервного потрясения обильной сыпи, сопровождающейся зудом. Больна 10 дней. При осмотре: на туловище, передней поверхности предплечий и голеней имеются многочисленные плоские папулезные высыпания размером от булавочной головки до горошины синюшно-красного цвета, с гладкой блестящей поверхностью и пупкообразным вдавлением в центре. Описанная клиническая картина соответствует диагнозу:

- A. Псориаз
- B. Красный плоский лишай +
- C. Пруриго
- D. Вторичный сифилис

873. Розовый лишай начинается с появления:

- A. Волдыря
- B. Воспалительного пятна +
- C. Папулы
- D. Везикулы

874. Выберите симптом, патогномоничный для красного плоского лишая:

- A. Симптом Никольского
- B. Симптом Уикхема +
- C. Симптом Бенъе-Мещерского
- D. Симптом Горчакова-Арди

875. Для экссудативной формы псориаза наиболее характерными признаками являются:

- A. Наличие муковидных чешуек
- B. Наличие серозных чешуе-корок +

- C. Наличие гнойных корок
- D. Наличие геморрагических корок

876. Для лечения псориаза эффективными физиотерапевтическими методами являются:

- A. Озонотерапия
- B. Фотохимиотерапия (ПУВА) +
- C. Оксигенотерапия
- D. Криотерапия

877. Процессы, лежащие в основе клинических проявлений склеродермии:

- A. Акантоз
- B. Дерматосклероз +
- C. Паракератоз
- D. Спонгиоз

878. Укажите препараты, обычно применяемые в местной терапии кожной формы красной волчанки:

- A. Кортикостероидные мази с антибиотиками
- B. Фторсодержащие кортикостероидные мази +
- C. Антибактериальные мази
- D. Кератолитические мази

879. Укажите наиболее частую локализацию бляшечной склеродермии:

- A. Волосистая часть головы
- B. Туловище +
- C. Предплечья, голени
- D. Гениталии

880. Укажите заболевания, триггерным фактором которого является злоупотребление кортикостероидными мазями:

- A. Масляные угри
- B. Перiorальный дерматит +
- C. Ринофима
- D. Атерома

881. Укажите заболевание, вызываемое клещом железница угревая:

- A. Зерновая чесотка
- B. Демодикоз +
- C. Некротические угри
- D. Ринофима

882. Для простого герпеса наиболее характерными элементами сыпи являются:

- A. Гнойнички, язвы, гнойные корки
- B. Пузырьки, эрозии, серозные корки +
- C. Бугорки, язвы, геморрагические корки
- D. Узелки, чешуйки, гиперпигментация

883. Укажите наиболее эффективные методы лечения контагиозного моллюска:

- A. 5% салициловая мазь

- B. Механическое удаление +
- C. Мазь Зовиракс
- D. УФО

884. Укажите субъективное ощущение, наиболее характерное для опоясывающего герпеса:

- A. Жжение
- B. Болевой синдром +
- C. Чувство покалывания в коже
- D. Чувство стягивания кожи

885. Наиболее тяжелой разновидностью первичного герпеса (нередко с летальным исходом) является:

- A. Первичный герпетический гингивостоматит
- B. Первичный герпес новорожденных +
- C. Герпетический панариций
- D. Первичный герпетический вульво-вагинит

886. У больной 53 лет без видимой причины на слизистой рта появились крупные пузыри с вялой покрышкой и ярко-красные эрозии. Процесс сопровождается болезненностью, затрудняющей прием пищи. Ваш наиболее вероятный клинический диагноз:

- A. Опоясывающий лишай
- B. Вульгарная пузырчатка +
- C. Сифилитическая пузырчатка
- D. Токсикодермия

887. Признак, характерный для герпетиформного дерматита Дюринга:

- A. Развитие стойкого иммунитета после лечение
- B. Полиморфизм сыпи +
- C. Положительный симптом Кебнера
- D. Положительный симптом Никольского

888. Для подтверждения диагноза вульгарной пузырчатки необходимо провести следующее лабораторное исследование:

- A. Анализ крови на сахар
- B. Мазки-отпечатки на акантолитические клетки +
- C. Клинический анализ крови
- D. Посев содержимого пузыря на флору

889. Симптом груши обнаруживают при:

- A. Герпетиформном дерматите Дюринга
- B. Истинной пузырчатке +
- C. Экземе
- D. Опоясывающем лишае

890. Для подтверждения диагноза герпетиформного дерматита Дюринга необходимо провести кожную пробу для определения повышенной чувствительности к:

- A. Сульфаниламидам
- B. Иодидам +
- C. Новокаину

D. Антибиотикам

891. Акантолитические клетки обнаруживают при:

- A. Герпетиформном дерматите Дюринга
- B. Истинной пузырчатке +
- C. Сифилитической пузырчатке
- D. Экземе

892. Клинико-диагностический прием, характерный для истинной пузырчатки:

- A. Проба Ядассона
- B. Симптом Никольского +
- C. Проба Бальзера
- D. Реакция Пирке

893. Назовите первичный морфологический элемент, типичный для вульгарной пузырчатки:

- 1. Пятно
- 2. Бугорок
- 3. Узелок
- 4. Пузырь

894. Для лечения герпетиформного дерматита Дюринга применяются:

- A. Витамины
- B. Препараты сульфонового ряда +
- C. Антигистаминные препараты
- D. Антибиотики

895. Повышенное содержание эозинофилов в пузыре обнаруживают при:

- A. Экземе
- B. Герпетиформном дерматите Дюринга +
- C. Истинной пузырчатке
- D. Опоясывающем лишае

896. Поражение слизистой оболочки полости рта при истинной пузырчатке сопровождается:

- A. Зудом
- B. Болезненностью +
- C. Жжением
- D. Парестезиями

897. Наиболее важным лабораторным исследованием для подтверждения диагноза вульгарной пузырчатки является:

- A. Клинический анализ крови
- B. Исследование мазков-отпечатков на акантолитические клетки +
- C. Исследование содержимого пузыря на эозинофилы
- D. Посев содержимого пузыря на флору

898. К клиническим формам пузырчатки относятся все, кроме:

- A. Себорейной
- B. Импетигиозной +



- C. Листовидной
- D. Вегетирующей

899. Повышенная чувствительность к глютену нередко обнаруживается при:

- A. Герпесе
- B. Герпетиформном дерматите Дюринга +
- C. Пузырчатке
- D. Синдроме Стивенса-Джонсона

900. Какой слой эпидермиса присутствует только на ладонях и подошвах:

- A. Базальный
- B. Блестящий +
- C. Шиповатый
- D. Зернистый

901 Дермографизм в норме:

- A. Белый
- B. Красный +
- C. Смешанный
- D. Отсутствует

902. Исход волдыря:

- A. Эрозия
- B. Исчезает бесследно +
- C. Язва
- D. Пятно

903. Волдырь образуется в результате:

- A. Акантоза
- B. Острого отека сосочков дермы +
- C. Акантолиза
- D. Спронгиоза

904. При осмотре больного сахарным диабетом в правой аксиллярной области выявлены конусовидные, болезненные инфильтраты размером с крупную вишню, багрово-синюшного цвета, с выделением гнойно-некротических масс.

Назовите морфологический элемент:

- A. Бугорок
- B. Фурункул +
- C. Волдырь
- D. Воспалительный узел

905. Мономорфная сыпь представлена:

- A. Первичными и вторичными элементами сыпи
- B. Несколькими видами первичных элементов +
- C. Всеми видами первичных элементов
- D. Одним видом первичных элементов

906. Полиморфная сыпь представлена:

- A. Одним видом первичных элементов
- B. Несколько видов первичных элементов +
- C. Наличием и первичных и вторичных элементов
- D. Несколько видов вторичных элементов сыпи

907. Каков механизм образования внутриэпидермального пузыря:

- A. Гипергранулез
- B. Акантолиз +
- C. Баллонизирующая дистрофия
- D. Экзоцитоз

908. На месте вскрывшегося пузырька формируется:

- A. Корочка
- B. Эрозия +
- C. Экскориация
- D. Чешуйка

909. В клинику обратилась девушка, которая после употребления «морского коктейля». Отметила появление выступающих над кожей безполостных элементов розового цвета, размером 4-6 мм, сопровождающихся зудом, исчезающие через 2-3 часа. Назовите элементы сыпи:

- A. Вегетация
- B. Волдырь +
- C. Папула
- D. Пустула

910. Ночной зуд характерен для:

- A. Экземы
- B. Чесотки +
- C. Атопического дерматита
- D. Простого дерматита

911. Какой элемент возникает в результате островоспалительного отёка сосочкового слоя дермы:

- A. Лихенификация
- B. Волдырь +
- C. Вегетация
- D. Папула

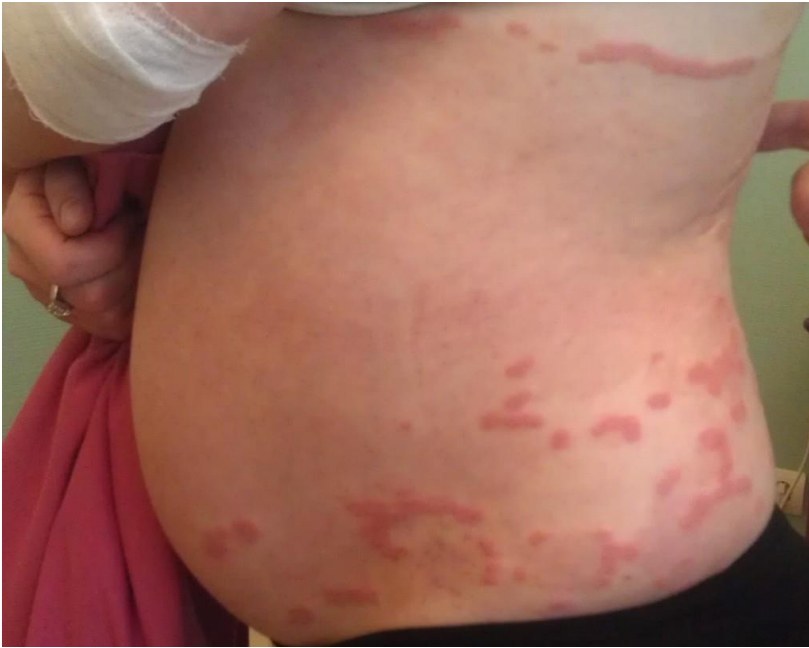912. Что такое лихенификация:

- A. Истончение кожи
- B. Уплотнение кожи и усиление кожного рисунка +
- C. Глубокий дефект кожи
- D. Линейное нарушение целостности кожи

913. Спонгиоз это:

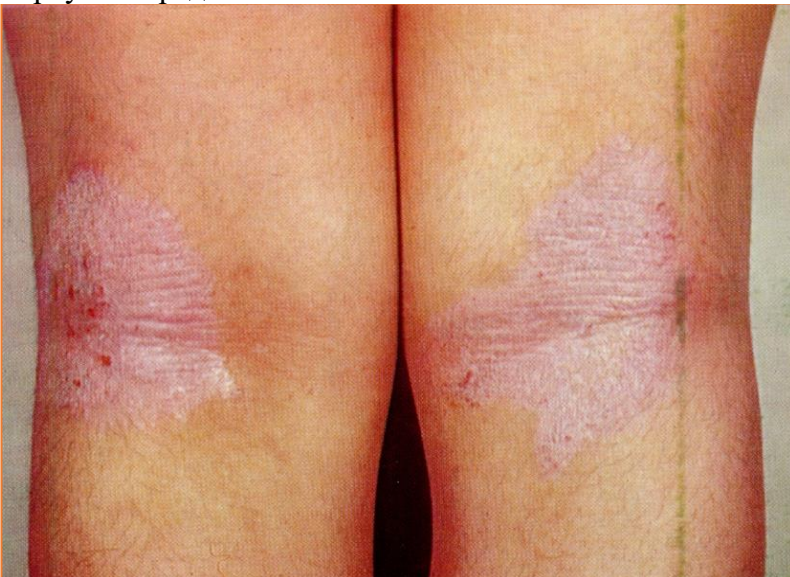- A. Утолщение рогового слоя
- B. Межклеточный отёк +
- C. Утолщение шиповатого слоя
- D. Утолщение зернистого слоя

914. Вторая беременность 5 мес, протекает без патологии, уртикарные высыпания появились 2 месяца назад, носят стойкий характер, сопровождаясь зудом, из-за чего сон нарушен. При первой беременности было тоже самое. Ваш возможный диагноз:



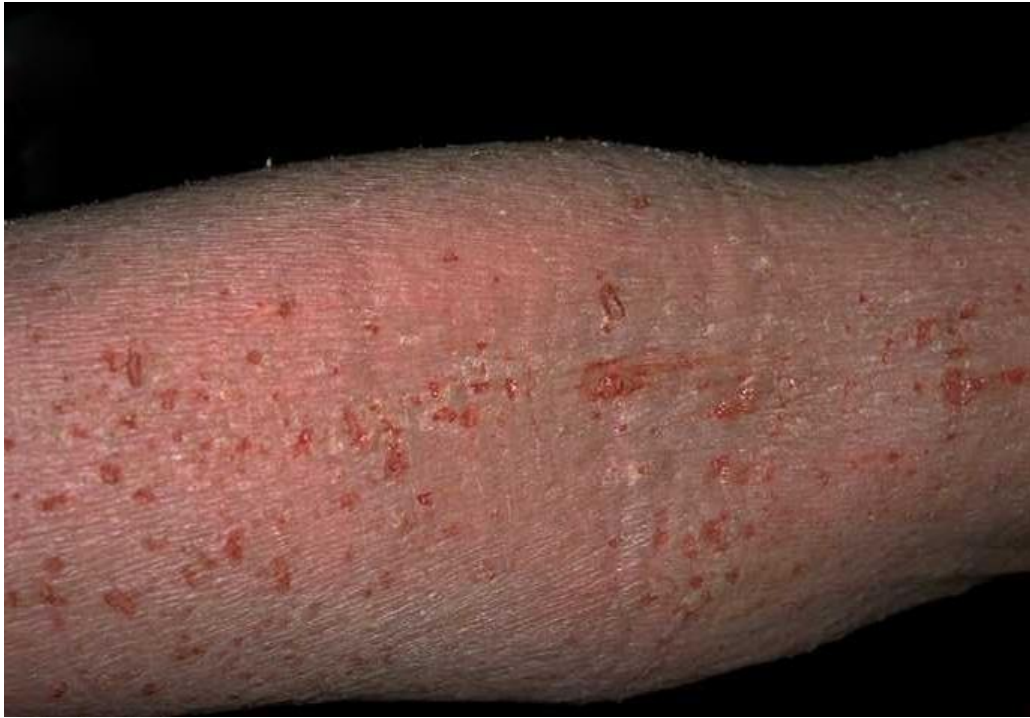- A. Острая крапивница
- B. Уртикарный васкулит +
- C. Уртикарно-папулезный дерматит беременных
- D. Токсикоз беременных

915. О каком заболевании такая локализация очагов лихенификации позволяет думать в первую очередь:



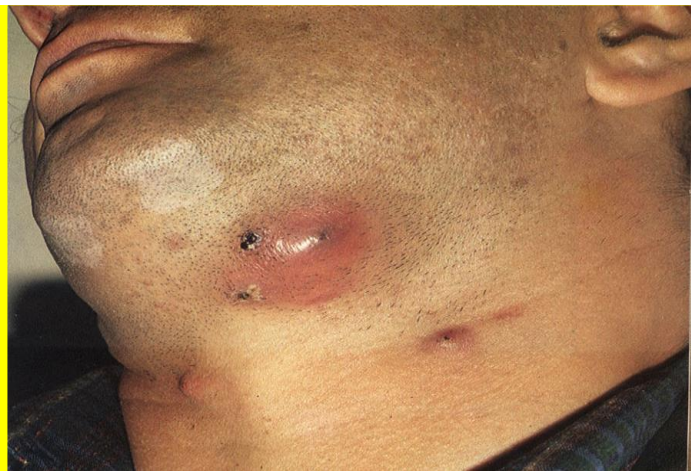- A. Экзема сгибов
- B. Атопический дерматит +
- C. Экссудативный диатез
- D. Псориаз

916. На рисунке изменения кожи в локтевом сгибе в виде лихенизации. Для какого кожного заболевания характерны эти изменения:



- A. Лишай золотушных
- B. Атопический дерматит +
- C. Чешуйчатый лишай
- D. Красный плоский лишай

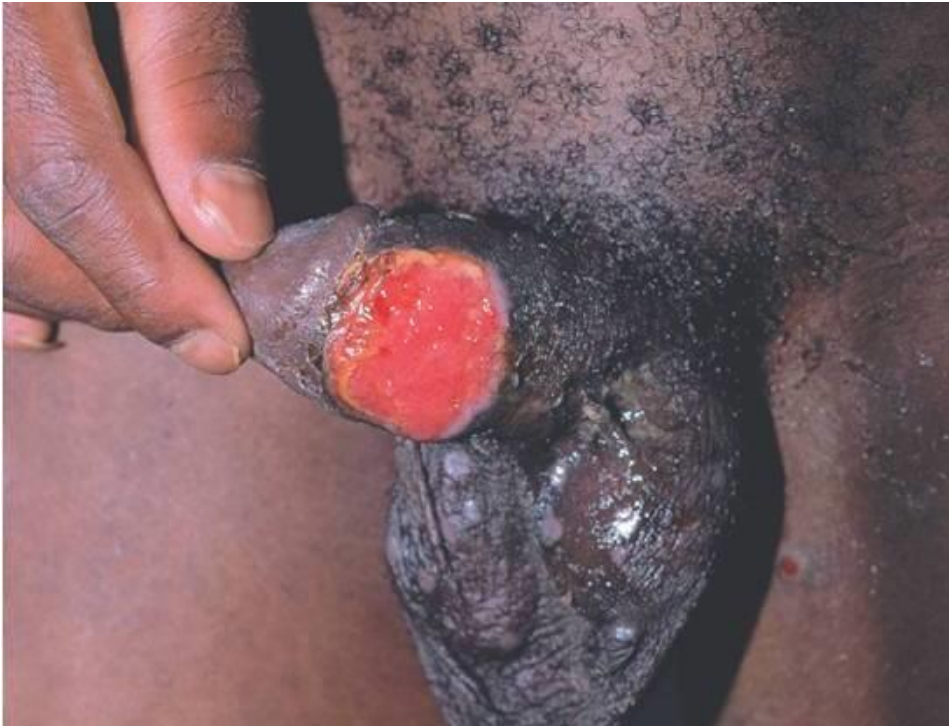917. Изображенный на рисунке очаг поражения появился три дня назад. Быстро прогрессирует. В настоящее время больного беспокоит боль при пальпации, флюктуация не определяется, подчелюстной лимфоузел увеличен, слегка болезненный. Выберите правильные терапевтические мероприятия:



- A. Влажно высушающие повязки
- B. Ихтиоловая лепешка +
- C. Примочки с антибиотиками
- D. Хирургическое вскрытие

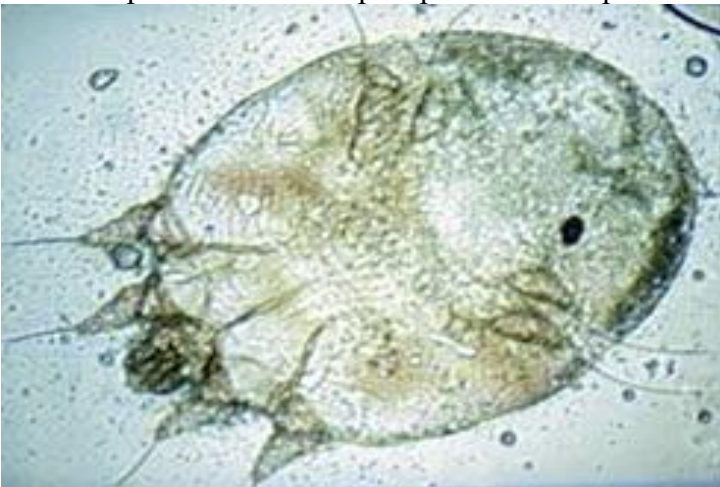
918. При профилактическом карантинном осмотре мигранта из Центральной Африки выявлена такая клиническая картина: язвенный дефект полового члена, мокнущие папулы мошонки, папуло-пустулезные высыпания на туловище и конечностях. Предположите наиболее вероятный диагноз:





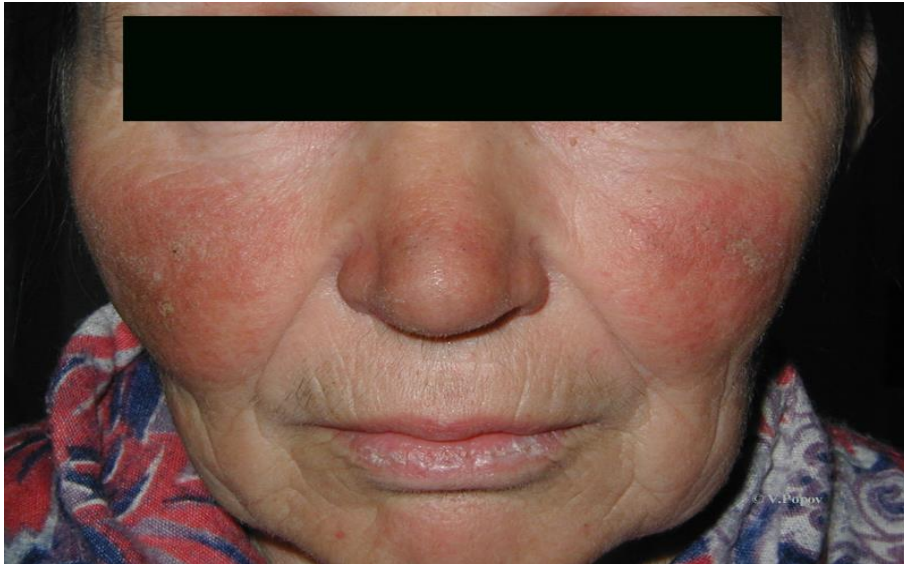- A. Вторичный сифилис
- B. Первичный сифилис +
- C. Венерическая гранулема
- D. Мягкий шанкр

919. Микроскопический препарат какого паразита изображен на рисунке:



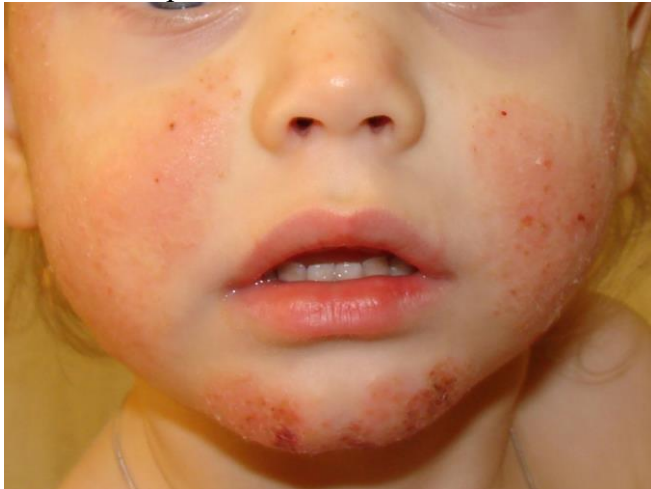- A. Демодекс фолликулерум
- B. Чесоточный клещ +
- C. Лобковая вошь
- D. Платяная вошь

920. Больная В., 60 лет. Больна около 5 лет. Постепенно стали появляться краснота и скопление плотно сидящих чешуек на коже щек, затем носа, а последнее время изменились губы в виде плотноватых белесоватых пятен. Ухудшение состояния больная наблюдает в летнее время года. К врачам не обращалась, самостоятельно не лечилась. Укажите предположительный диагноз:



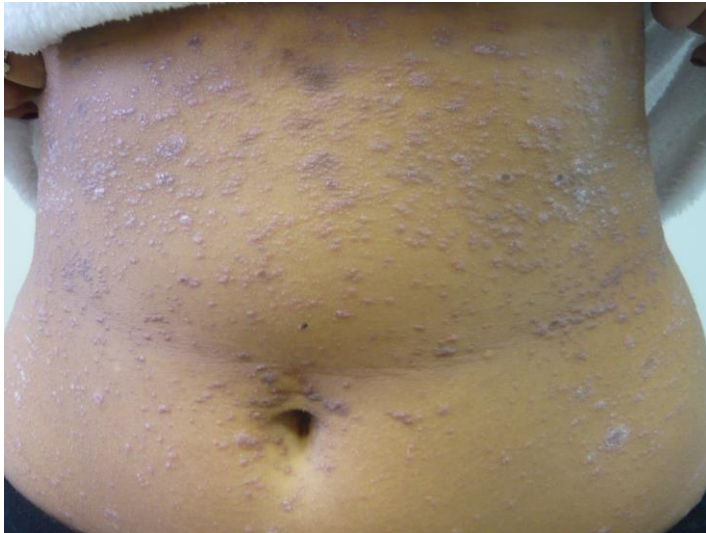- A. Розацеа
- B. Эритематоз +
- C. Хейлит
- D. Себорейная экзема

921. Ребенку 1,5 года. Периодически появляются зудящие эритематозно-сквамозные очаги преимущественно на лице, иногда на коже голеней и плеч. При соблюдении гипоаллергенной диеты наступает частичное улучшение. Мать страдает бронхиальной астмой. Выберите наиболее вероятный диагноз:



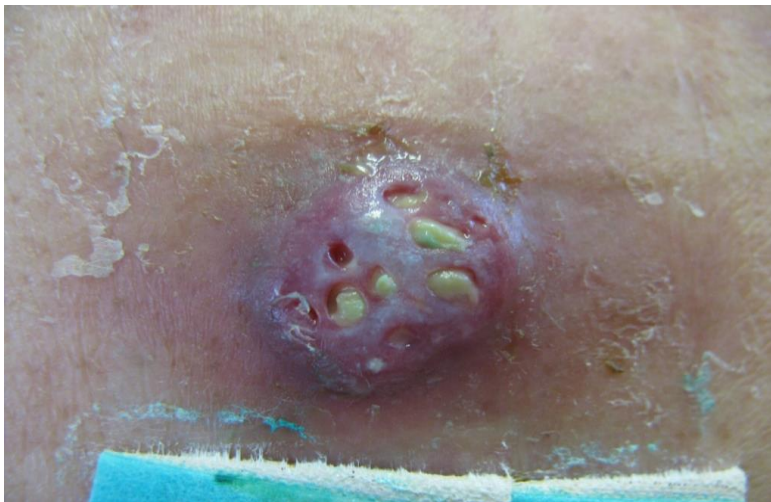
- A. Детская экзема
- B. Экссудативный диатез +
- C. Пищевая аллергия
- D. Атопический дерматит

922. Больная В., 30 лет. Страдает кожным заболеванием около 3-х лет. На коже туловища, в подмышечных и паховых складках многочисленные мелкие изолированные папулы с плоской блестящей поверхностью розовато-фиолетового цвета. В складках испытывает зуд. Сопутствующее заболевание сахарный диабет. Предположите диагноз:



- A. Блестящий лишай
- B. Плоский лишай +
- C. Простой лишай
- D. Розовый лишай

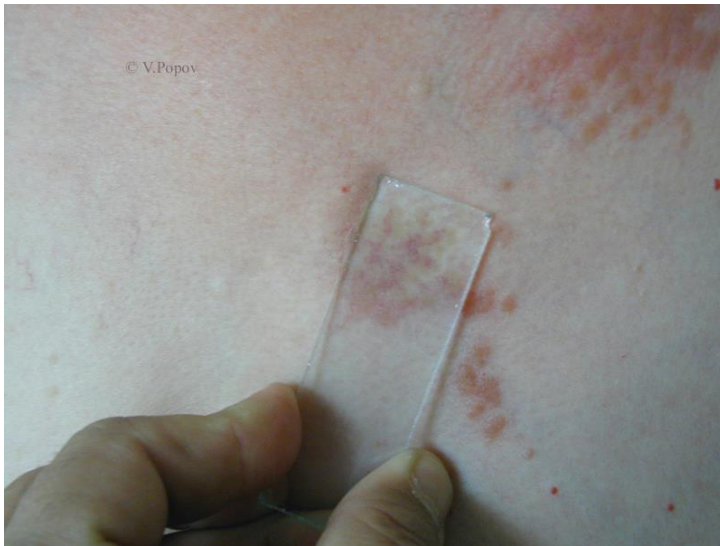923. Больной К., 25 лет. Три недели назад в области пояснице возникло болезненное образование, представленное на рисунке. Что это может быть:



- A. Бугорковый сифилид
- B. Карбункул +
- C. Туберкулезный бугорок
- D. Лейшманиозный бугорок

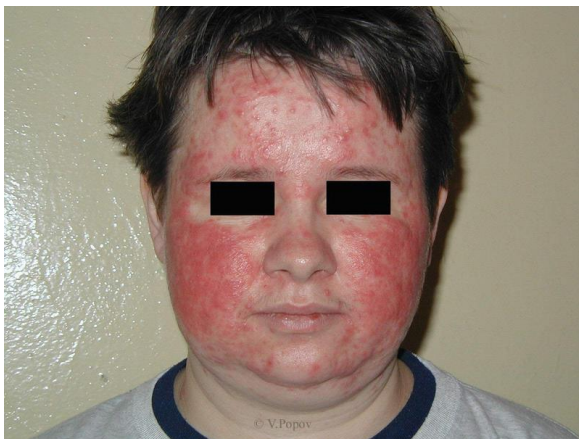924. При диаскопии бугорков туберкулезной волчанки наблюдается желтовато-коричневая окраска исследуемых элементов. Как называется это явление:





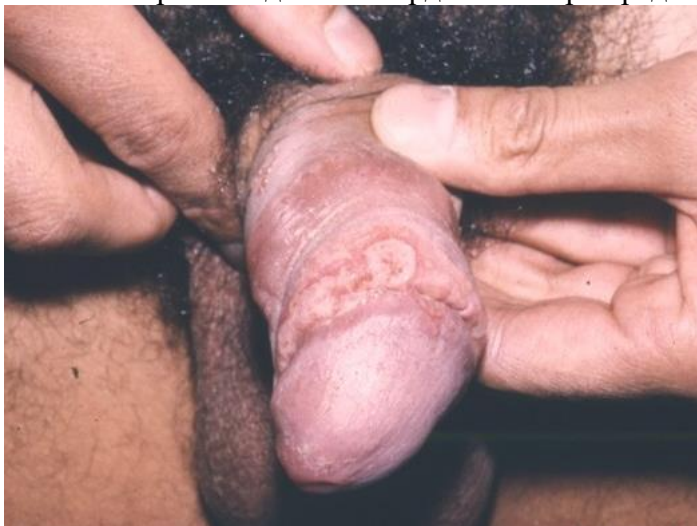- A. Феномен Кебнера
- B. Феномен яблочного желе +
- C. Феномен стеаринового пятна
- D. Феномен груши

925. На этом рисунке представлена типичная клиническая картина распространенного кожного заболевания, наблюдаемого преимущественно у женщин. Как называется это заболевание:



- A. Себорейный дерматит
- B. Розовые угри +
- C. Красная волчанка
- D. Вульгарные угри

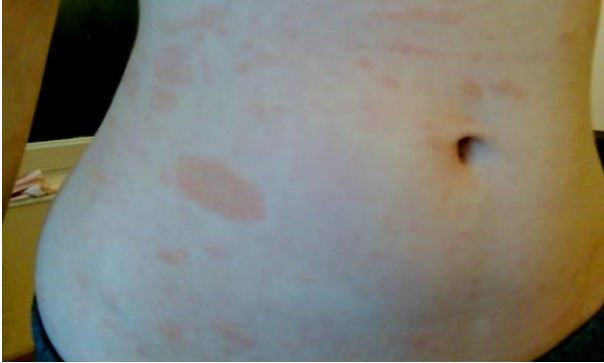926. Какая разновидность твердого шанкра представлена на рисунке:





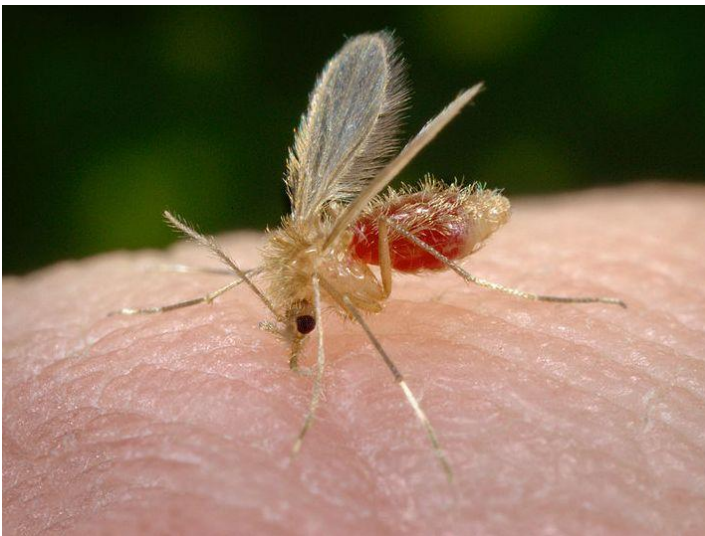- A. Эрозивный
- B. Отпечаток +
- C. Язвенный
- D. Гигантский

927. Девушка 18 лет больна неделю. Вначале появилось первое большое пятно, затем остальные, преимущественно на туловище. Субъективных ощущений нет. Поставьте диагноз:



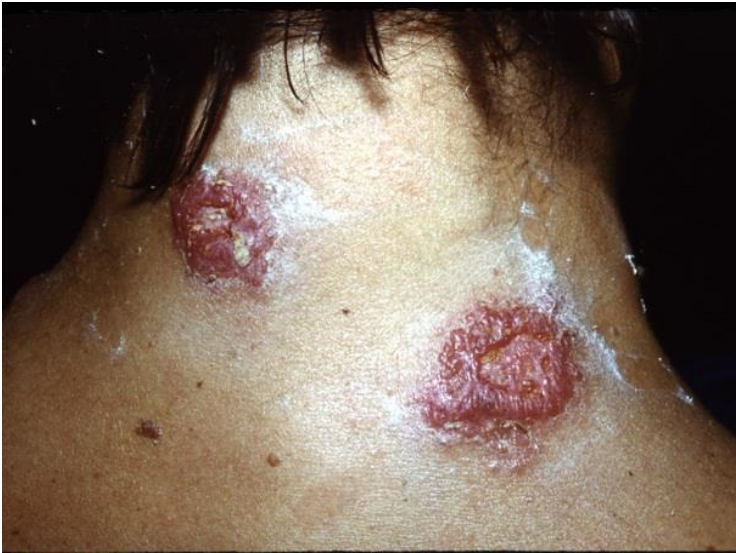- A. Плоский лишай
- B. Розовый лишай +
- C. Красный лишай
- D. Чешуйчатый лишай

928. *Phlebotomus paratasi* – какую болезнь его укус сейчас возможно передает человеку:



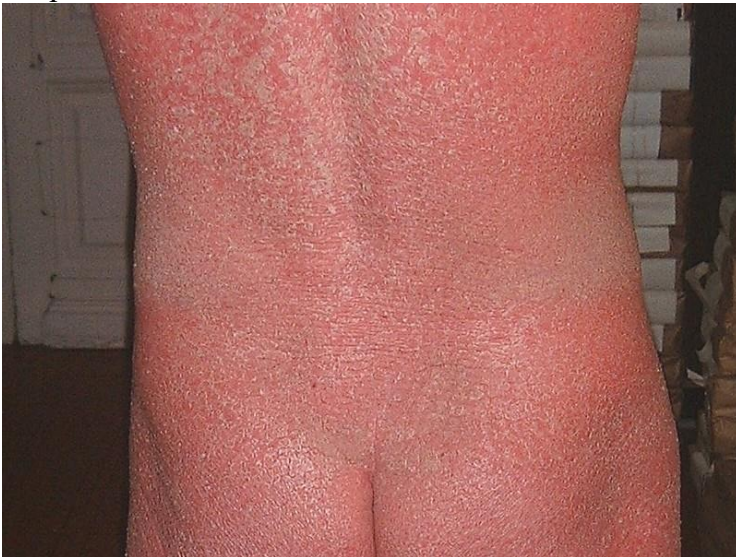- A. Мигрирующий миаз
- B. Лейшманиоз +
- C. Болезнь Лайма
- D. ВИЧ инфекцию

929. На рисунке изображены язвы кожного лейшманиоза. С какого первичного элемента начинает развиваться клиническая картина этого заболевания:



- A. Узел
- B. Бугорок +
- C. Пузырек
- D. Папула

930. Псориатическое поражение всего кожного покрова. Как называется такая разновидность псориаза:



- A. Распространенный псориаз
- B. Псориатическая эритродермия +
- C. Инверсный псориаз
- D. Артропатический псориаз

931. Сколько слоев выделяют в эпидермисе тыльной поверхности кисти?

- A. 5
- B. 4 +
- C. 3
- D. 10

932. Какому морфологическому элементу сыпи соответствует следующее определение: уплотнение кожи, возникающее чаще в результате слияния узелков и длительного расчесывания; проявляется чрезмерным усилением кожного рисунка?

- A. Атрофия
- B. Лихенификация +
- C. Корка
- D. Vegetация

933. Какому патоморфологическому процессу соответствует следующее определение: «наличие в клетках рогового слоя ядер, отсутствующих в норме»?

- A. Гиперкератоз
- B. Паракератоз +
- C. Акантоз
- D. Спонгиоз

934. При каком заболевании основным патоморфологическим процессом является акантолиз?

- A. Острая экзема
- B. Вульгарная пузырчатка +
- C. Простой герпес
- D. Красная волчанка

935. Какой вид дермографизма наблюдается в здоровой коже:

- A. Белый
- B. Красный +
- C. Смешанный
- D. Отечный

936. Для каких заболеваний характерен гранулез:

- A. Фурункулез
- B. Красный плоский лишай +
- C. Псориаз
- D. Истинная экзема

937. Какое вещество в большом количестве содержится в кератиноцитах:

- A. Меланин
- B. Кератин +
- C. Элеидин
- D. Кератогиалин

938. Для каких элементов сыпи характерно ослабление или исчезновение окраски при витропрессии:

- A. Экхимозы
- B. Воспалительные пятна +
- C. Петехии
- D. Гиперпигментные пятна

939. Какие лекарственные формы применяют при острых воспалительных процессах с явлениями мокнутия?

- A. Мази, пасты
- B. Примочки, влажные повязки
- C. Пудры, болтушки
- D. Лаки, пластыри

940. За какой период времени происходит полное обновление клеток эпидермиса:

- A. Более 30 дней
- B. 26-28 дней +
- C. 20-25 дней
- D. 10-16 дней

941. Какие клетки относятся к основным в дерме:

- A. Меланоциты
- B. Фибробласты и фиброциты +
- C. Клетки Лангерганса
- D. Клетки Меркеля

942. Какое определение соответствует понятию «дискератоз»:

- A. Снижение митотической активности клеток эпидермиса
- B. Преждевременное и неполноценное ороговение кератиноцитов +
- C. Истончение шиповидного слоя
- D. Утолщение всех слоев кожи

943. Какое осложнение может возникать в результате длительного наружного применения глюкокортикостероидных средств:

- A. Гиперпигментация кожи
- B. Атрофия кожи +
- C. Келоидные рубцы
- D. Гиперкератоз

944. Какие стадии различают в цикле роста волоса:

- A. Анаген, телоген
- B. Анаген, катаген, телоген +
- C. Анаген
- D. Телоген, катаген

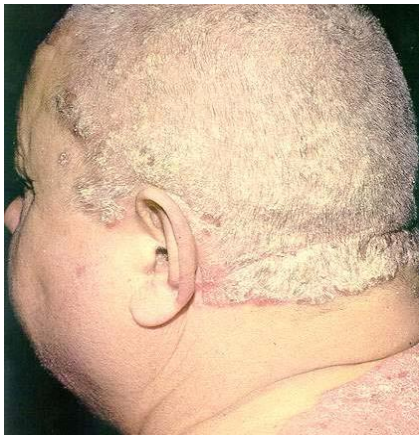
945. Эфемерным морфологическим элементом является:

- A. Пузырь
- B. Волдырь +
- C. Узелок
- D. Узел

946. Белый дермографизм встречается при:

- A. Экземе
- B. Атопическом дерматите +
- C. Псориазе
- D. Красном плоском лишае

947. О каком заболевании можно подумать:



- A. Себорейный дерматит
- B. Псориаз +
- C. Красная волчанка
- D. Трихофития

948. Какие морфологические элементы составляют клиническую картину псориаза:

- A. Папулы и пустулы

- В. Папулы и бляшки +
- С. Папулы и пузырьки
- Д. Папулы и волдыри

949. Глубокая форма стрептодермии это:

- А. Буллезное импетиго
- В. Эктима вульгарная +
- С. Заеда
- Д. Околоногтевая фликтена

950. Для местного лечения пиодермий используют:

- А. Кератолитические средства
- В. Анилиновые красители +
- С. Болтушки
- Д. Кортикостероидные мази

951. Целлюлит это:

- А. Поверхностная стрептостафилодермия
- В. Глубокая стрептодермия +
- С. Глубокая стафилодермия
- Д. Поверхностная стафилодермия

952. При каких формах пиодермий целесообразно назначение глюкокортикостероидов и цитостатиков:

- 1. Фурункул
- 2. Язвенно-вегетирующая пиодермия +
- 3. Гидраденит
- 4. Карбункул

953. Женщина 48 лет обратилась к врачу с жалобами на сильный озноб, повышение температуры тела до 39 градусов, болезненность в области левой голени. Из анамнеза выяснилось, что накануне посещала баню. Сопутствующие заболевания: сахарный диабет, грибковое поражение кожи стоп. При осмотре: левая голень резко отечна, гиперемирована по типу «языков пламени», выражена болезненность. Отмечается увеличение паховых лимфоузлов. Диагноз:

- А. Тромбофлебит
- В. Рожистое воспаление +
- С. Целлюлит
- Д. Экзема

954. Мужчина 25 лет обратился к врачу с жалобами на появление болезненного очага поражения в области подбородка, повышение температуры тела до 37,8°. Из анамнеза: 4 дня назад во время бритья поранил кожу подбородка. Не обратил на это внимание. Постепенно стал отмечать появление уплотнения, гиперемии, отека, болезненности в месте травмы. При осмотре: в области подбородка имеется инфильтрат размером до 2,5 см в диаметре, красно-синюшного цвета, с конусовидным выпячиванием в центре, с пустулой на поверхности. Субъективно: сильная болезненность, общее недомогание, головная боль. В анализе крови: лейкоцитоз, повышение СОЭ. Диагноз:

- А. Вульгарный сикоз
- В. Фурункул +
- С. Абсцесс
- Д. Везикулопустулез

955. На прием к врачу обратилась мама с ребенком 5 лет с жалобами на появление высыпаний у ребенка на коже лица, кистей. Высыпания появились 3 дня назад. Из анамнеза: ребенок посещает детский сад. В группе у детей имеются подобные высыпания. При осмотре: на коже лица и кистей имеются красные пятна размером до 0,5 см в диаметре, с плоскими тонкостенными пузырьками на поверхности некоторых пятен с мутноватым содержимым и венчиком гиперемии по периферии. На местах вскрывшихся пузырей ярко-розовые эрозии, некоторые из которых покрыты светло-желтыми тонкими корочками.

Диагноз:

- |    |                                |
|----|--------------------------------|
| A. | Импетиго стрептококковое       |
| B. | Сухая стрептодермия            |
| C. | Везикулопустулез               |
| D. | Стрептодермия острая диффузная |

956. Женщина 30 лет обратилась к врачу с жалобами на появление болезненности в правой подмышечной области, которая появилась 7 дней назад после бритья подмышечной впадины, повышение температуры тела до 38, общее недомогание, слабость, ограничение движения. При осмотре: в правой подмышечной области имеются узлы багрово-синюшного цвета, конической формы, плотной консистенции, спаянные с окружающими тканями. Субъективно: выражена болезненность и ограничение движения. В ан. крови лейкоцитоз, повышение СОЭ.

Диагноз:

- |    |                   |
|----|-------------------|
| A. | Абсцесс           |
| B. | Гидраденит +      |
| C. | Фурункул          |
| D. | Эктима вульгарная |

957. В стадии шелушения и корок в наружной терапии экземы используют:

- A. Растворы для примочек
- B. Пасты +
- C. Взбалтываемые взвеси
- D. Мази и кремы

958. В патогенезе экземы важную роль играют:

- A. Иммунный дисбаланс
- B. Генетическая предрасположенность +
- C. Психоэмоциональные факторы
- D. Вегетативные нарушения

959. Назовите стадию экзематозного процесса, отсутствующую при себорейной экземе:

- A. Эритематозная
- B. Везикулёзно-мокнущая +
- C. Папулёзная
- D. Корковая

960. На приеме у дерматолога пациентка 65 лет, у которой после использования косметического крема на коже лица появились эритема и отечность, сопровождающая легким зудом и жжением. Данная клиническая картина характерна для:

- A. Микробной экземы
- B. Аллергического дерматита +
- C. Простого дерматита
- D. Токсидермия

961. К вам обратилась больная 24 лет, по профессии - медицинская сестра, с жалобами на высыпания и зуд кожи кистей и предплечий. По ее наблюдениям, высыпания появляются всякий раз после того, как ей приходится готовить раствор фурациллина. После прекращения контакта с этим препаратом сыпь и зуд быстро исчезают. При осмотре на коже кистей и

предплечий – разлитая гиперемия и отечность. Субъективно: зуд, и жжение. О каком заболевании можно думать?

- A. Истинная экзема
- B. Аллергический дерматит +
- C. Простой дерматит
- D. Медикаментозная токсикодермия

962. По поводу ангины больному был назначен доксициклин, который он неоднократно принимал ранее. На второй день лечения явления ангины стали разрешаться, общее состояние нормализовалось, температура снизилась, однако на коже появилась обильная сыпь в виде розовых пятен, сопровождающаяся жжением.

Появление сыпи можно рассматривать как проявление:

- A. Аллергического контактного дерматита
- B. Медикаментозной токсикодермии +
- C. Простого контактного дерматита
- D. Истинной острой экземы

963. Клинические проявления токсикодермий характеризуются разнообразными высыпаниями, за исключением:

- A. Папул
- B. Бугорков +
- C. Узлов
- D. Волдырей

964. Фиксированная эритема - это медикаментозная токсидермия, обусловленная приемом:

- A. Антибиотиков
- B. Сульфаниламидов +
- C. Витаминов группы В
- D. Оральных контрацептивов

965. Для постановки диагноза какой формы экземы обязательно проводится кожно-аллергическое тестирование:

- A. Микробной
- B. Профессиональной +
- C. Себорейной
- D. Истинной

966. У больного 36 лет после сильного нервного переживания на тыле кистей появились участки покраснения и отечности с последующим образованием на этом фоне мелких воспалительных узелков, пузырьков, эрозий с обильным выделением серозной жидкости. Процесс сопровождается сильным зудом. О каком заболевании можно думать?

- A. Аллергическом дерматите
- B. Истинной экземе +
- C. Простом дерматите
- D. Микробной экземе

967. Простой контактный дерматит не характеризуется следующими признаками:

- A. Локализацией в местах контакта с раздражителем
- B. Нечеткими границами
- C. Выраженностью воспаления в зависимости от силы раздражителя
- D. Тремя стадиями появления высыпаний

968. Какие наружные средства целесообразно назначать при микробной экземе:

- A. анилиновые красители
- B. всё вышеперечисленное +
- C. кремы и мази с антибиотиками
- D. примочки с антисептиками

969. Отличие поражения ногтевых пластинок при руброфитии:

- A. Поражаются ногти I и V пальцев стоп
- B. Поражаются все ногти стоп +
- C. Поражается ноготь I пальца стоп
- D. Поражаются ногти IV и V пальцев стоп

970. При нормотрофическом типе онихомикоза наблюдается:

- A. ногти становятся тусклыми, желтовато-серого цвета
- B. нормальная форма и толщина ногтя +
- C. разрушение и истончение ногтя
- D. отслойка ногтевой пластинки от ложа

971. Отличие поражения ногтевых пластинок при эпидермофитии:

- A. Поражаются все ногти стоп
- B. Поражаются ногти I и V пальцев стоп +
- C. Поражается ноготь I пальца стоп
- D. Поражаются ногти IV и V пальцев стоп

972. Возбудителем руброфитии гладкой кожи является:

- A. *Trichophyton violaceum*
- B. *Trichophyton rubrum* +
- C. *Trichophyton tonsurans*
- D. *Microsporum ferrugineum*

973. Какой из перечисленных возбудителей вызывает разноцветный лишай:

- A. *Microsporum canis*
- B. *Epidermophyton floccosum* +
- C. *Malassesia furfur*
- D. *Candida albicans*

974. Тербинафин (ламизил) относится к препаратам:

- A. Антибактериальным
- B. Фунгистатикам +
- C. Системным кортикостероидам
- D. Пробиотикам

975. Назовите микоз, который встречается наиболее часто при поражении стоп:

- A. Руброфития
- B. Эпидермофития +
- C. Микроспория
- D. Актиномикоз

976. У пациента на подошвах наблюдается муковидное шелушение, преимущественно по ходу кожных борозд, образуя «утрированный» рисунок изменённой кожи (см. фото I). Все ногти стоп серовато-жёлтого цвета, утолщены и частично разрушены. На других участках кожа не изменена. О каком заболевании может идти речь в данном случае?

- A. Псориаз
- B. Руброфития +



- C. Эпидермофития
- D. Экзема

977. Пациентка в возрасте 63 лет страдает сахарным диабетом средней тяжести. При осмотре выявляются заеды углов рта и губ (см. фото III). В глубине складок - розово-красные трещины, имеющие четкие границы. Субъективно: небольшое жжение, болезненность. Для какого заболевания характерна данная клиническая картина?

- A. Вульгарная пузырчатка
- B. Кандидозная заеда +
- C. Перiorальный дерматит
- D. Импетиго

978. Какая атипичная форма не характерна для красного плоского лишая:

- A. Веррукозная
- B. Некротическая +
- C. Атрофическая
- D. Кольцевидная

979. Какая локализация не характерна для красного плоского лишая:

- A. Сгибательная поверхность предплечий
- B. Боковые поверхности шеи +
- C. Передняя поверхность голени
- D. Пояснично-крестцовая область

980. Красный плоский лишай относится к:

- A. Воспалительным полиморфным дерматозам
- B. Воспалительным мономорфным дерматозам +
- C. Микозам гладкой кожи
- D. Вирусным дерматозам

981. Синдром Гриншпана-Потекаева это:

- A. Красный плоский лишай + ишемическая болезнь сердца
- B. Красный плоский лишай +сахарный диабет + гипертоническая болезнь +
- C. Красный плоский лишай + псориаз +артрит
- D. Красный плоский лишай + сахарный диабет + гипотиреоз

982. Какая из атипичных форм красного плоского лишая характерна для синдрома Гриншпана – Потекаева:

- A. Линейная
- B. Эрозивно-язвенная +
- C. Пемфигоидная
- D. Атрофическая

983. Характерная локализация высыпаний при розовом лишае:

- A. На волосистой части головы
- B. Туловище (по линиям Лангера) +
- C. На лице
- D. На стопах

984. Какое осложнение характерно для розового лишая:

- A. Некротизация
- B. Экзематизация +
- C. Малигнизация
- D. Атрофия кожи

985. С какого образования дебютирует розовый лишай Жибера:

- A. С пузыря
- B. С «материнской бляшки» +
- C. С папулы
- D. С волдыря

986. На приём к врачу-дерматовенерологу обратился мужчина, 31 года, с жалобами на высыпания в области разгибательных поверхностей предплечий и голени, без субъективных ощущений. При осмотре выявлены инфильтрированные бляшки, покрытые сухими чешуйками (см. фото). Ваш диагноз:

- A. Красный плоский лишай
- B. Псориаз +
- C. Розовый лишай
- D. Разноцветный лишай

987. Какие патоморфологические изменения наиболее характерны для прогрессирующей стадии псориаза:

- A. Гиперкератоз
- B. Акантоз +
- C. Микроабсцессы Мунро
- D. Папилломатоз

988. Какой препарат наиболее показан в лечении псориатического артрита:

- A. Неотигазон
- B. Метотрексат +
- C. Преднизолон
- D. Циклоспорин А

989. Какой метод терапии противопоказан при влечении летней формы псориаза:

- A. Терапия ретиноидами
- B. ПУВА-терапия +
- C. Терапия цитостатиками
- D. Бальнеотерапия

990. Что из нижеперечисленного характерно для псориаза в стадии ремиссии:

- A. Милиарные папулы
- B. «Дежурные» бляшки +
- C. Интенсивный зуд
- D. Артралгии

991. Какая локализация псориаза в наибольшей степени снижает индекс качества жизни больного:

- A. Предплечья
- B. Волосистая часть головы +
- C. Голени
- D. Пояснично-крестцовая область

992. В местной терапии псориаза применяются все действующие вещества, кроме:

- A. Салициловой кислоты
- B. Кетоконазола +
- C. Нафталана
- D. Кальципотриола

993. Псориатическую эритродермию необходимо дифференцировать с:

- A. Синдромом Лайелла
- B. Лимфомой кожи +

- C. Атопическим дерматитом
  - D. Красным плоским лишаем
994. Сетка Уикхема при красном плоском лишае появляется в результате:
- A. Гиперкератоза
  - B. Очагового гранулеза +
  - C. Папилломатоза
  - D. Вакуольной дистрофии
995. Каплевидный псориаз развивается часто после:
- A. Стресса
  - B. Чрезмерной инсоляции +
  - C. Употребления в пищу большого количества цитрусовых
  - D. Травмирования кожных покровов
996. Укажите вирус, вызывающий орофациальный герпес:
- A. ВПГ - 2
  - B. ВПГ - 1 +
  - C. Вирус Varicella Zoster
  - D. ВПЧ - 2, 3
997. Резервуаром вируса простого герпеса у человека являются:
- A. Слезные железы
  - B. Ганглий тройничного нерва +
  - C. Конъюнктура
  - D. Сальные железы
998. Какие морфологические элементы, характерны для простого герпеса:
- A. Волдыри, узлы
  - B. Везикулы, эрозии, корки +
  - C. Пустулы, вегетации
  - D. Папулы, лихенификация
999. Для контагиозного моллюска первичным элементом является:
- A. Узел
  - B. Узелок +
  - C. Вегетация
  - D. Пятно
1000. Герпетиформная экзема Капоши возникает у больных, страдающих:
- A. Псориазом
  - B. Атопическим дерматитом +
  - C. Истинной акантолитической пузырчаткой
  - D. Розовым лишаем
1001. Какой вирус приводит к возникновению вульгарных бородавок:
- A. ВПЧ 2, 3
  - B. ВПЧ 1, 4 +
  - C. ВПЧ 6
  - D. ВПЧ 11, 16
1002. Сколько длится инкубационный период при первичном герпесе:
- A. 2 недели
  - B. 1-8 дней +
  - C. 1 месяц
  - D. 1.5 месяца

1003. У больной 15 лет, страдающей атопическим дерматитом, повысилась температура тела до 39,2° С, резко ухудшилось общее состояние. На фоне очагов атопического дерматита на лице и в локтевых сгибах появились множественные пузырьки, часть из которых носит вариолиформный характер. Центральная зона некоторых везикул некротизируется, образуя геморрагические корки. Дерматологом по месту жительства выставлен диагноз герпетическая экзема Капоши. Какие препараты следует назначить в данном случае:

- A. Системные антимикотики
- B. Синтетические нуклеозиды +
- C. Системные глюкокортикостероиды
- D. Цитостатики

1004. Какой вирус вызывает генитальный герпес:

- A. ВПГ 1
- B. ВПГ 2 +
- C. Molluscum contagiosum virus
- D. ВПЧ 2, 3

1005. Что необходимо назначить больному простым герпесом:

- A. Мазь Элоком
- B. Мазь Ацикловир +
- C. Серно-салицил-резорциновая паста
- D. Крем Ламизил

1006. Какой вирус является причиной возникновения опоясывающего герпеса:

- A. ВПЧ 2, 3
- B. Virus varicella zoster +
- C. ВПЧ 3, 5
- D. ВПГ 1

1007. Каким путем происходит передача вируса контагиозного моллюска:

- A. Воздушно-капельным
- B. Половым +
- C. Алиментарным
- D. Контактно-бытовым

1008. Какой первичный элемент характерен для клинической картины контагиозного моллюска:

- A. Везикула
- B. Папула +
- C. Вегетация
- D. Лихенификация

1009. Какое лечение необходимо провести ребенку, больному контагиозным моллюском:

- A. Гормональная терапия
- B. Изоляция от здоровых детей +
- C. УЗИ внутренних органов
- D. Антибиотикотерапия

1010. Клиническими разновидностями акне являются все нижеперечисленные, кроме:

- A. Медикаментозные акне
- B. Себорейные акне +
- C. Юношеские акне
- D. Поздние акне у женщин

1011. Розацеа характеризуется всем перечисленным, кроме:

- A. Пустул
- B. Комедонов +
- C. Локализации на лице
- D. Телеангиэктазии

1012. Для себорейного дерматита характерны признаки:

- A. Везикул и пузырей
- B. Шелушения жирными чешуйками в очагах эритемы +
- C. Лихенификации и лихеноидных полигональных папул
- D. Депигментации

1013. В патогенезе розацеа имеют значение следующие факторы, кроме:

- A. Ангионевротических расстройств
- B. Непереносимости глютена +
- C. Заболеваний желудочно-кишечного тракта
- D. Эндокринопатий

1014. Вместной терапии акне целесообразно использование всех нижеперечисленных средств, кроме:

- A. Местных антибиотиков
- B. Местных стероидов +
- C. Местных ретиноидов
- D. Средств, содержащих азелаиновую кислоту

1015. Больной 17 лет предъявляет жалобы на высыпания на лице, спине. Субъективные ощущения отсутствуют. Сопутствующие заболевания отрицает. В анамнезе у отца в переходном возрасте была угревая болезнь. Считает себя больным с 13 лет, когда без видимой причины появились множественные мелкие высыпания на лице. Постепенно процесс принял более распространенный характер. Из опроса больного выяснено, что он злоупотребляет шоколадными конфетами и булочками. Лечился амбулаторно, применял клерасил, спиртовые лосьоны, с незначительным эффектом. При осмотре на коже лица и спины наблюдаются множественные поверхностные элементы сыпи, имеют конусовидную форму, многие пронизаны волосом в центральной части, где просвечивает гнойное содержимое, диаметр их составляет 1-5 мм. На месте бывших элементов не остается стойких изменений кожи. Дайте определение первичному морфологическому элементу сыпи.

- A. Фликтена
- B. Фолликулярная пустула +
- C. Пузырек
- D. Эктима

1016. Укажите какая локализация сыпи характерна для розацеа?

- A. На коже лица и верхней части груди и спины
- B. Исключительно на коже лица +
- C. На коже лица и волосистой части головы
- D. В складках кожи

1017. При тяжелых формах акне, а также в случае неэффективности лечения используют системные ретиноиды (изотретиноин), которые обычно назначают на срок:

- A. 2-3 месяца
- B. 6-12 месяцев +
- C. 2-3 недели
- D. 3-4 недели

1018. Укажите типичный возраст появления вульгарных угрей:

- A. Пожилой
- B. Юношеский +
- C. Зрелый
- D. Младший школьный

1019. Акне представляет собой:

- A. Гнойное воспаление апокринной потовой железы
- B. Гнойное воспаление сальной железы +
- C. Гнойное воспаление эккринной потовой железы
- D. Гнойное воспаление устья волосяного фолликула

1020. В патогенезе вульгарных угрей существенное значение имеют все факторы, кроме:

- A. Микробной обсемененности
- B. Паралитического расширения мелких сосудов +
- C. Изменения количества кожного сала
- D. Изменения качества сала

1021. К тяжелым осложнениям вульгарных угрей относятся все, кроме:

- A. Келоидных рубцов
- B. Гипертрихоза +
- C. Стойкой пигментации
- D. Психоэмоциональных расстройств

1022. Перiorальным дерматитом чаще страдают:

- A. Мужчины после 60 лет
- B. Женщины в возрасте 40-60 лет +
- C. Женщины в возрасте 20-30 лет
- D. Дети, первый год жизни

1023. Выберите заболевания (одно или несколько), где провоцирующим фактором является злоупотребление стероидными мазями:

- A. Масляные угри
- B. Перiorальный дерматит +
- C. Атерома
- D. Атопический дерматит

1024. Среди провоцирующих факторов в развитии перiorального дерматита важную роль играет использование:

- A. Наружных антимикотических средств
- B. Фторированных топических ГКС +
- C. Наружных ретиноидов
- D. Наружных антибиотиков

1025. Клиническая картина перiorального дерматита представлена:

- A. Комедонами
- B. Нефолликулярными милиарными папулами +
- C. Фолликулярными пустулами
- D. Пузырьками

1026. Наиболее эффективно патогенетическое лечение перiorального дерматита:

- A. Дипросаликом
- B. Азелаиновой кислотой +
- C. Кетоконазолом
- D. Метронидазолом

1027. Типичным для вульгарной пузырчатки является следующий первичный морфологический элемент:
- A. Узелок
  - B. Пузырь +
  - C. Пузырек
  - D. Пятно
1028. Первичный морфологический элемент кожи при дебюте вульгарной пузырчатки располагается
- A. По краю рубца
  - B. На неизменной коже +
  - C. На фоне эритемы
  - D. На поверхности папулы
1029. При истинной акантолитической пузырчатке поражение слизистой оболочки полости рта сопровождается следующими субъективными ощущениями:
- A. Жжением
  - B. Болезненностью +
  - C. Зудом
  - D. Парестезиями
1030. При вегетирующей пузырчатке типа Аллопо первичным морфологическим элементом сыпи является:
- A. Везикула
  - B. Пустула +
  - C. Папула
  - D. Бугорок
1031. В основе феномена Никольского лежит:
- A. Гранулез
  - B. Акантолиз +
  - C. Паракератоз
  - D. Акантоз
1032. При цитологическом исследовании акантолитические клетки обнаруживают при:
- A. Герпетиформном дерматите Дюринга
  - B. Истинной акантолитической пузырчатке +
  - C. Сифилитической пузырчатке
  - D. Экземе
1033. Основным патогистологическим признаком истинной акантолитической пузырчатки является:
- A. Спонгиоз
  - B. Акантолиз +
  - C. Акантоз
  - D. Гиперкератоз
1034. При патогистологическом исследовании биоптата кожи при вульгарной пузырчатке пузырь выявляют:
- A. На уровне базальной мембраны эпидермиса
  - B. Над базальным слоем эпидермиса +
  - C. Под роговым слоем эпидермиса
  - D. В средних отделах дермы

1035. При постановке реакции прямой иммунофлюоресценции при истинной акантолитической пузырьчатке иммуноглобулины (Ig) определяют:

- A. В базальной мембране эпидермиса
- B. В межклеточных мостиках шиповатого слоя эпидермиса +
- C. В виде гранул на вершукке сосочков дермы
- D. В мембране сосудов дермы

1036. Наиболее эффективным препаратом для лечения истинной акантолитической пузырьчатки является:

- A. Эритромицин
- B. Преднизолон +
- C. Бисептол
- D. Рифампицин

1037. Наиболее эффективным препарат для лечения буллезного пемфигоида Левера является:

- A. Эритромицин
- B. Преднизолон +
- C. Бисептол
- D. Рифампицин

1038. Цианоз губ и ногтевых фаланг во время приема дапсона является признаком:

- A. агранулоцитоза
- B. образования метгемоглобина +
- C. лейкопении
- D. периферической нейропатии

1039. При потягивании пинцетом за обрывки эпидермиса по периферии эрозии можно вызвать отслойку видимо неизменной кожи, расположенной около эрозии. Данный феномен носит название:

- A. Феномен Бальцера
- B. Феномен Никольского +
- C. Феномен Кебнера
- D. Феномен кровавой росы

1040. При обследовании больных с предположительным диагнозом герпетиформный дерматит Дюринга информативным является следующее исследование:

- A. Исследование дермографизма
- B. Проба Ядассона +
- C. Дерматоскопия
- D. Витропрессия



## Ситуационные задачи для прохождения промежуточной аттестации

### ПИОДЕРМИИ. ЧЕСОТКА. ВШИВОСТЬ

#### Задача №1

В районном родильном доме у одного из новорожденных на спине, волосистой части головы и в пахово-бедренных складках обнаружены различных размеров (от 0,5 до 1,5 см) пузыри с вялой тонкой покрывкой и воспалительным венчиком по периферии. Часть пузырей вскрылась с образованием эрозий розового цвета и остатками покрывок по периферии. Температура тела 38,0° С. Ребенок беспокоен, отказывается от кормления, постоянно плачет, дважды отмечалась рвота. В клиническом анализе крови лейкоцитоз со сдвигом лейкоцитарной формулы влево и увеличение СОЭ. Мать ребенка здорова, ее кожные покровы и слизистые свободны от высыпаний.

1. Наиболее вероятный клинический диагноз и возможные осложнения?
2. Предложите план по обследованию и лечению ребенка.
3. Кто мог явиться источником заражения?
4. С какими заболеваниями нужно провести дифференциальный диагноз?
5. Какие эпидемиологические мероприятия следует провести в роддоме?

Ответ:

1. Эпидемическая пузырчатка новорожденных.
2. Диагноз устанавливают на основании клинической картины, в сомнительных случаях дополненной микробиологическим исследованием.
3. Патогенные стафилококки могут попадать на кожу новорожденного от медицинского персонала роддомов и рожениц через плохо обработанную

пупочную ранку. В результате развивается омфалит, и в дальнейшем наступает генерализация инфекции.

4. Сифилитическая пузырчатка новорожденных.
5. Соблюдение противоэпидемических мероприятий в родильных домах.

#### **Задача №2**

На прием к врачу пришел мужчина, 25 лет, с жалобами на появление распространенных высыпаний, сопровождающихся сильным ночным зудом. Из анамнеза известно, что в детстве страдал детской экземой. До сих пор употребление цитрусовых у него вызывает зуд и высыпания в локтевых сгибах и подколенных ямках. Больной по роду своей профессиональной деятельности (журналист) часто бывает в командировках. Появление распространенного зуда больной связывает с плохими санитарно-гигиеническими условиями в гостинице по месту последней командировки. При осмотре: на сгибательных поверхностях лучезапястных суставов, локтях, бедрах и животе имеются многочисленные папуло-везикулезные элементы, величиной до 3 - 4 мм в диаметре, располагающиеся парами, а также точечные и линейные экскориации, в области локтей - точечные кровянистые корочки. На боковых поверхностях пальцев определяются несколько пузырьков, расположенных линейно в виде цепочки длиной до 1 см. Субъективно: выраженный ночной зуд.

1. Ваш предположительный диагноз?
2. Какие данные анамнеза необходимо уточнить?
3. Какое обследование нужно провести больному для подтверждения клинического диагноза?
4. Назначьте и обоснуйте лечение.
5. Нужно ли проводить противоэпидемические мероприятия при этом заболевании? Если да, то какие?

#### **Ответы:**

1. Чесотка.
2. Соблюдает ли правила личной гигиены. Уточнить какими вещами и предметами, он пользовался (постельные принадлежности, одежда, полотенце, мочалка, предметы обихода).

3. Дерматоскопическое обнаружение чесоточных ходов. Микроскопическое обнаружение клеща, его яиц и продуктов их жизнедеятельности в соскобах с поверхности высыпаний. Материал извлекают иглой под лупой, вскрывая конец чесоточного хода в месте, где видна темная точка - самка.

4. Обработку кожного покрова лучше проводить в вечернее время, что связано с активностью клещей. Перед началом лечения целесообразно принять горячий душ с использованием мочалок для механического удаления с поверхности кожи клещей и разрыхления рогового слоя эпидермиса, что способствует лучшему проникновению противопаразитарных средств. Во время лечения мытье запрещается; повторный душ проводится после окончания лечения. Одно из наиболее эффективных противочесоточных средств - бензилбензоат в виде 20% водно-мыльной эмульсии для взрослых и 10% - для детей. Можно использовать также аэрозол Спрегаль и Ивермектин.

5. В профилактике чесотки важны ее ранняя диагностика, выявление и одновременное лечение всех находившихся в контакте с больным лиц; своевременная тщательная дезинфекция одежды, нательного и постельного белья, мебели и других предметов обстановки.

### **Задача №3**

К дерматологу на прием пришла женщина, 40 лет, по профессии парикмахер, с жалобами на высыпания в области ладоней и подошв. Из анамнеза удалось выяснить, что данным кожным заболеванием страдает в течение 3 лет. Лечилась самостоятельно кортикостероидными мазями с незначительным терапевтическим эффектом. Летом отмечается улучшение. Аллергологический анамнез не отягощен. После контакта с водой ухудшения не отмечает. По роду своей профессиональной деятельности во время работы постоянно находится на ногах. При осмотре: процесс носит симметричный характер, локализуется на обеих ладонях и подошвах. Кожа в указанных областях инфильтрирована, розово-красного цвета с крупнопластинчатым шелушением и трещинами на поверхности. Границы поражения резко подчеркнуты и имеют фестончатые края, выходящие на боковые поверхности ладоней и подошв. Ногтевые

пластинки рук немного утолщены, нормального цвета, на многих из них точечные углубления, располагающиеся рядами. Субъективно: болезненность при ходьбе.

1. Наиболее вероятный клинический диагноз?
2. С какими заболеваниями следует проводить дифференциальный диагноз?
3. Какие дополнительные методы обследования помогут в этом?
4. Предложите современные методы лечения.

**Ответы:**

1. Ладонно-подошвенный псориаз.
2. Сквамозно-гиперкератотическая форма микоза стоп и ладоней, экзема кистей и стоп, псориазиформный сифилид ладоней и подошв.
3. Гистологическое исследование, лампа Вуда.
4. Использование топических ГКС с кератолитиками (салициловая кислота). При выраженном зуде - использование антигистаминных и седативных препаратов. Проведение ежевечерних теплых ванночек для ладоней и подошв с последующим применением ожиривающих индифферентных мазей. Физиотерапевтическое лечение - проточная газация «перчатки» + «сапожок», ПУВА-терапия локальная.

Задача №4

Мужчина, 45 лет, по профессии маляр, обратился к дерматологу с жалобами на высыпания на лице в области усов и бороды. Из анамнеза известно, что болен около года, лечился самостоятельно различными спиртовыми протираниями без существенного эффекта. После применения горячего компресса количество сыпи резко увеличилось. Сопутствующие заболевания: хронический гайморит. При осмотре: на коже лица в области бороды и усов на фоне незначительной гиперемии и инфильтрации множественные рассеянные фолликулярные папулы и пустулы, эрозии, покрытые гнойным отделяемым и корочками, местами за счет перифолликулярного воспаления образующие сливные очаги, покрытые гнойными корками. Субъективных ощущений нет.

1. Ваш предположительный диагноз?

2. Объясните возможные причины заболевания и причину последнего обострения.
3. С каким заболеванием следует проводить дифференциальный диагноз?
4. Какое исследование необходимо провести для его исключения?
5. Назначьте лечение.

**Ответ:**

1. Предположительный диагноз: Вульгарный сикоз
2. Развитию заболевания способствуют несоблюдение гигиенических правил, раздражение и инфицирование кожи при бритье, загрязнение кожи. Имеют значение также эндокринные нарушения, иммунодефицит, авитаминоз и очаги хронической инфекции (ринит, синусит, хронический тонзиллит, кариозные зубы, зубные гранулемы). В данном случае у пациента причиной последнего обострения является горячий компресс и сопутствующие заболевания (хр. гайморит).
3. Дифференциальный диагноз проводят с паразитарным сикозом (инфильтративно-нагноительной трихофитией).
4. Для исключения следует провести микроскопическое и культуральное исследование возбудителя паразитарного сикоза — элементов гриба в волосах по периферии очагов.
5. Диета: регулярное, полноценное, богатое витаминами питание; ограничение соли и углеводов; исключение алкоголя. Рациональный уход за кожей: не рекомендуется мыть кожу вблизи очага поражения, волосы в области пиодермических элементов необходимо состричь (не брить!). Местно: на неповрежденную кожу обрабатывают (особенно тщательно в окружности очага поражения) дезинфицирующими растворами: 1–2% спиртовым раствором салициловой кислоты, 0,1% водным раствором перманганата калия и др., мази, содержащие антибиотики и сульфаниламиды. Лечение системными антибактериальными препаратами должно основываться на результатах бактериологического анализа с определением чувствительности к ним микрофлоры. Иммунотерапия (стафилококковый анатоксин (нативный и адсорбированный) и стафилококковый антифагин, стафилопротектин,

представляющий собой смесь цитоплазматического стафилококкового антигена и анатоксина).

#### Задача №5

К врачу обратилась молодая женщина, 24 лет, по профессии повар, с жалобами на резкую болезненность в правой подмышечной области. Заболевание началось остро 2 дня назад. Страдает повышенным потоотделением. Сопутствующие заболевания: ожирение II степени. При осмотре: в правой подмышечной области отмечаются несколько плотных болезненных узлов, размеров до 1,5 см в диаметре, спаянных с кожей, багрово-красного цвета, конической формы, с определяющейся флюктуацией в центре. Температура тела  $37,3^{\circ}\text{C}$ . В клиническом анализе крови - лейкоцитов  $12,8 \times 10^9/\text{л}$ , СОЭ - 16 мм/час.

1. Назовите клинический диагноз.
2. Какие причины способствовали развитию заболевания?
3. С какими заболеваниями нужно проводить дифференциальный диагноз?
4. Дайте необходимые лечебные рекомендации.
5. В чем заключается профилактика данного заболевания?

#### Ответы:

1. Гидраденит
2. Повышенное потоотделение, ожирение 2 ст.
3. Фурункул, лимфаденит, туберкулез, инверсное акне.
4. Исключить мытье кожи, состричь волосы в очаге поражения (не брить!), ограничить в питании соль и углеводы. Местно: необходимо использовать р-ры анилиновых красителей, топические антисептические и антибактериальные препараты. После первичной обработки возможно назначение рассасывающих средств и мазей, ускоряющих репаративные процессы (ихтиол, трипсин, химотрипсин, левосин, актовегин, солкосерил, цинка гиалуронат). По результату бактериального исследования назначаем системные

антибиотики.

5. Соблюдение санитарно-гигиенических норм, исключение микротравм, а также необходимо проводить лечение имеющихся сопутствующих заболеваний.

Задача №6

На приеме у дерматолога женщина с дочерью 5 лет. У девочки два дня назад на лице после укусов комаров и расчесывания стали появляться пузыри, быстро подсыхающие в корки. Умывание горячей водой с мылом вызвало увеличение высыпаний. При осмотре: в носогубных складках, на верхней губе, щеках и на лбу - единичные плоские пузыри с тонкой покрывкой и мутным содержимым, размером до 5 - 10 мм в диаметре, а также большое количество светло-желтых корочек на месте сохшихся пузырей. Общее состояние ребенка хорошее. Девочка посещает детский сад.

1. Назовите клинический диагноз.
2. К какой группе заболеваний относится. Назовите первичный морфологический элемент.
3. Что явилось причиной заболевания?
4. Подберите эффективный метод лечения данного заболевания.
5. Определите меры профилактики в детском коллективе.

**Ответы:**

1. Стрептококковое импетиго.
2. Поверхностная стрептодермия. Пузырь.
3. В результате нарушения водно-липидной мантии из-за расчёсывания кожи.
4. Исключить мытье кожи, ограничить в питании соль и углеводы. Местно необходимо использовать топические антисептические и антибактериальные препараты. После первичной обработки возможно назначение рассасывающих средств и мазей, ускоряющих репаративные процессы (ихтиол, трипсин, химотрипсин, левосин, актовегин, солкосерил, цинка гиалуронат).
5. Соблюдение санитарно-гигиенических норм, исключение микротравм.

## ПСОРИАЗ, КРАСНЫЙ ПЛОСКИЙ ЛИШАЙ, РОЗОВЫЙ ЛИШАЙ

### Задача №7

На прием к врачу обратилась женщина, 23 лет, с жалобами на высыпания на верхних и нижних конечностях, сопровождающиеся выраженным зудом. Больна около 3 месяцев. Появление сыпи связывает с сильным эмоциональным стрессом. Принимала антигистаминные препараты без эффекта. При осмотре: высыпания на сгибательной поверхности предплечий, в области запястий и поясницы представлены многочисленными мелкими папулами полигональных очертаний, розовато-сиреневого цвета, размером 0,3-0,4 см в диаметре, с восковидным блеском и пупковидным вдавлением в центре. На передней поверхности голени сыпь представлена крупными гипертрофированными папулами синевато-красного и коричневатого цвета, с бородавчатыми наслоениями на их поверхности. Субъективно: выраженный зуд.

1. Какое заболевание и его формы можно предположить?
2. Где еще могут локализоваться высыпания при этом дерматозе?
3. Какой диагностический феномен может подтвердить предполагаемый диагноз?
4. Каковы основные гистологические признаки этого заболевания?
5. Какую терапию вы назначите больной?

### Ответы:

1. Красный плоский лишай. Веррукозная форма.
2. На слизистой оболочке полости рта, а также на волосистой части головы.
3. Феномен Кебнера, сетка Уикхема.
4. Гипергранулез. Лимфоцитарный периваскулярный инфильтрат в сосочковом слое дермы.



5. Гидроксихлорохин 200 мг по 1 т 2 раза в день или системные глюкокортикостероиды (ГКС), местно: топические ГКС, в область очагов на голенях можно применить внутриочаговое введение раствора триамцинолон ацетонида 40 мг/мл.

### **Задача №8**

У больного 32 лет в течение 2 лет в области коленей и локтей существуют крупные бляшки красного цвета, покрытые легко отпадающими белесоватыми чешуйками. Зимой они становятся более яркими, летом после пребывания на солнце исчезают. Месяц назад после перенесенной респираторной вирусной инфекции стали беспокоить ноющие боли в мелких суставах правой кисти, а по утрам отмечается их скованность. Ничем не лечился. При осмотре: на коже локтей и коленей располагаются бляшки, ярко-розового цвета, с четкими границами, размером 3х4 см, покрытые белесоватыми, легко отпадающими чешуйками. Дистальные межфаланговые суставы II, III и V пальцев правой кисти отечны, кожа в этих местах с красновато-синюшным оттенком. Субъективно: болезненность и скованность суставов. В клиническом анализе крови: лейкоцитов  $15,2 \times 10^9/\text{л}$ , СОЭ – 23 мм/час. Реакция Ваалера-Розе отрицательная, С-реактивный белок ++, антитела к ДНК отсутствуют.

1. Ваш предположительный диагноз?
2. Какие дополнительные методы обследования необходимо провести?
3. С какими заболеваниями следует проводить дифференциальный диагноз?
4. Какие эффективные методы лечения вы можете предложить?

### **Ответы:**

1. Псориаз. Псориатический артрит.
2. Провести псориатическую триаду, а также оценить феномен Кебнера
3. Розовый лишай, красный плоский лишай, токсидермия, вторичный сифилис, Т-клеточные лимфомы кожи.

4. Системная терапия метотрексатом, топические ГКС, в стационарную стадию псориаза можно использовать ПУВА-терапию.

### **Задача №9**

На прием к дерматологу обратилась женщина, 27 лет, с жалобами на зудящие высыпания, которые появились около месяца назад после аппендэктомии сначала на месте послеоперационного рубца, а затем распространились на другие участки кожного покрова. Со слов пациентки, подготовка к операции и сама операция явились для нее очень сильным стрессом. При осмотре: высыпания локализуются на сгибательной поверхности лучезапястных суставов и предплечий, передней поверхности голеней, на животе и линейно в области послеоперационного рубца. Представлены полигональными блестящими красновато-сиреневыми папулами, диаметром 2-5 мм, с пупковидным вдавлением в центре элементов. На некоторых более крупных папулах имеются беловато-серые точки и полосы. На слизистой оболочке щек – белесоватые папулы, не возвышающиеся над уровнем окружающей слизистой и имеющие сетчатый характер. Субъективно: выраженный зуд.

1. Ваш предполагаемый диагноз?
2. Какие диагностические симптомы описаны в задаче?
3. Что могло спровоцировать начало заболевания?
4. Какие изменения вы обнаружите при гистологическом исследовании?
5. Наметьте план лечения.

### **Ответ:**

1. Красный плоский лишай.
2. Локализация (на сгибательной поверхности лучезапястных суставов и предплечий, передней поверхности голеней, на животе и линейно в области послеоперационного рубца.). Феномен Кебнера (изоморфная реакция) - появление элементов сыпи на месте травматизации кожи

Первичный морфологический элемент - папула. Типичная форма представлена

мономорфной сыпью в виде полигональных блестящих красновато-сиреневых папул, диаметром 2-5 мм, с пупковидным вдавлением в центре. На некоторых более крупных папулах имеются беловато-серые точки и полоски. На слизистой оболочке щек – белесоватые папулы, не возвышающиеся над уровнем окружающей слизистой и имеющие сетчатый характер.

Субъективные ощущения- выраженный зуд.

3. Сильный стресс, связанный с операцией.

4. Гистологическое исследование:

В эпидермисе гиперкератоз, участки гранулеза клиновидной формы, удлинение эпидермальных выростов по типу зубьев. В области дермо-эпидермального соединения наблюдаются много апоптозных клеток. В сосочковом слое дермы выявляются полосовидный лимфоцитарный инфильтрат, расположенный на границе с эпидермисом. Плазматические клетки обнаруживаются в очагах слизистой оболочки.

5. План лечения:

Антигистаминные препараты: цетиризин 10 мг/сут. Хинолиновые препараты: плаквенил 200 мг х 2раза. Глюкокортикоидные препараты: преднизолон 20-30 мг/сут 1-2 мес. Наружно: ГКС мази (клобетазол), Ингибиторы кальциневрина (такролимус). Фототерапия: УФБ-311.

### **Задача №10**

У мужчины, 56 лет, повара, страдающего ожирением II ст., наблюдается поражение паховых и межъягодичной складок в виде пятен розового цвета полициклических очертаний, с чёткими границами, незначительным шелушением на поверхности и выраженным отечным валиком по периферии, состоящим из папул и чешуек. Субъективно отмечается зуд.

1. Назовите предположительный диагноз.
2. Что способствует данному заболеванию?
3. Наметьте план обследования больной с целью уточнения диагноза.
4. Рекомендуйте лечение и меры профилактики.

**Ответ:**

1. Эпидермофития паховая

2. Способствует высокая температура окружающей среды, большая влажность, повышенное потоотделение, ожирение, при котором затруднителен гигиенический уход за кожей в крупных складках.

3. План обследования:

Микроскопическое исследование

Культуральное исследование (посев на среду Сабуро)

Свечение в лучах лампы Вуда.

4. Лечение:

Итраконазол 200 мг/сут 7 дней, затем 100 мг/сут 2 недели.

Наружно: кремы, гели, шампуни с противогрибковыми препаратами.

Профилактика:

Использование своей одежды, предметов обихода.

Соблюдение правил гигиены, уход за кожей.

Устранение триггерных факторов (устранение гипергидроза, снижение массы тела).

### **Задача №11**

К дерматологу обратился молодой человек, 28 лет, тренер по спортивной гимнастике, с жалобами на сыпь на туловище без субъективных ощущений. Сыпи предшествовала перенесенная 2 недели назад острая респираторная вирусная инфекция, по поводу чего больной получал самостоятельно антибиотики. На фоне лечения появилось крупное яркое пятно на груди, которое было расценено участковым врачом как аллергическая реакция на лекарство. Назначены антигистаминные препараты и энтеросорбенты, однако через 1 неделю сыпь распространилась на другие участки туловища. При осмотре: множественные пятнистые высыпания локализуются на груди, животе и спине по линиям натяжения кожи (линиям Лангера). Пятна розового цвета с желтоватым оттенком в центральной части, размером до 1-2 см в диаметре, округлых и овальных очертаний. Некоторые пятна имеют более интенсивную розовую окраску по периферии, что придает им сходство с медальонами. В центре высыпаний отмечается нежная складчатость и шелушение мелкими чешуйками. На груди располагается также пятно ярко-розовой окраски,

размером около 4 см в диаметре, округлых очертаний с шелушением по всей поверхности. Субъективные ощущения отсутствуют.

1. Ваш клинический диагноз?
2. Какие причины способствовали развитию заболевания?
3. С какими заболеваниями необходимо проводить дифференциальный диагноз?
4. Дайте рекомендации больному по режиму и лечению заболевания.

### **Ответы:**

1. Розовый лишай (болезнь Жибера).
2. Острая вирусная инфекция, а также прием антибактериальных препаратов.
3. Себорейная экзема, псориаз, мелкобляшечный параспориоз, сифилис, токсидермия, трихофития.
4. Исключить водные процедуры, прием ванн, посещение бань и саун, использование мочалок, ношение одежды из шерсти и синтетики, а также физические нагрузки и занятия спортом, способствующие сильному потоотделению. Ограничить употребление в пищу алкоголя, маринадов, копчености, соленья, кофе. Возможно назначение десенсибилизирующих средств, топических гормональных мазей средней силы действия. Также возможно назначение физиолечения – УФБ-311нм 5-10 процедур.

### **Задача №12**

Больной Н., 52 лет, в течение 10 лет страдает кожным заболеванием. Высыпания локализуются на локтях, коленях и волосистой части головы. Периодически в осенне-зимнее время высыпания распространяются на кожу туловища и конечностей. Последнее обострение, наступившее около 3 недель назад, больной связывает с перенесенной тяжелой ангиной. Сопутствующие заболевания – хр. гайморит, хр. Гастрит. Объективно: на коже туловища, конечностей и волосистой части головы имеется обильное количество свежих милиарных папул и небольших бляшек ярко-розового цвета округлых очертаний, с четкими границами, покрытых серебристо-белыми чешуйками.

Шелушение выражено особенно в центральной части высыпаний, а по периферии отмечается гиперемическая кайма. При поскабливании папул шелушение усиливается, а после полного удаления чешуек с поверхности дальнейшим поскабливанием появляется тончайшая просвечивающаяся пленка, покрывающая весь элемент, после отторжения которой в месте поскабливания появляются капельки крови. Субъективно: непостоянный легкий зуд.

1. Назовите развернутый диагноз.
2. Какие факторы могли способствовать данному заболеванию?
3. Какие диагностические феномены описаны в задаче? Чем они обусловлены?
4. Что можно обнаружить при осмотре ногтей?
5. Что следует назначить больному в этой стадии заболевания?

**Ответы:**

1. Распространенный вульгарный псориаз, прогрессирующая стадия, зимняя форма.
2. Перенесенная ангина, а также наличие очагов хронической инфекции – гайморит.
3. Псориатическая триада – стеариновое пятно, терминальная пленка, кровавая роса (феномен Ауспитца). Ободок Пильнова – гиперемическая кайма.
4. Симптом наперстка – точечные углубления, симптом масляного пятна – желто-бурые пятна вблизи околоногтевых валиков или лунки. Гиперкератоз с развитием онихогрифоза.
5. Исключить алкоголь, жирную и жареную пищу, острую пищу, легкоусвояемые углеводы. Исключить мочалки, травматизацию кожи. Необходимо назначить антигистаминные препараты, гепатопротекторы, витамины, местные увлажняющие средства, кератопластические средства и противовоспалительные, гкс-средства (комбинированные с салициловой к-той), а также препараты с кальципотриолом.

## МИКОЗЫ

### Задача №13

К Вам обратился больной, у которого на подошвах и ладонях имеется муковидное шелушение преимущественно по ходу кожных борозд. Все ногти стоп и кистей серовато-жёлтого цвета, утолщены и частично разрушены.

1. Поставьте предположительный диагноз.
2. Какие методы исследования помогут в постановке диагноза?
3. Наметьте план лечения больного.
4. Ответьте на вопрос пациента: нужно ли его жене выделить отдельную посуду, полотенце, может ли она пользоваться общей ванной?

### Ответы:

1. Руброфития стоп.
2. Микроскопическое исследование чешуек, ПЦР диагностика для выявления ДНК возбудителя, посев чешуек на питательные среды.
3. Общее лечение в виде системных антимикотиков (пульс-терапия Итраконазолом 400 мг/сутки в течение 7 дней, затем 3 недели перерыв после чего повторить еще 2 цикла; топические антимикотики (Тербинафин, Кетоконазол).

### Задача №14

У восьмилетнего мальчика в течение последнего месяца наблюдается очаговое поредение волос в правой височной области. При осмотре выявляются слегка гиперемизированные «плешины», размером 2-4 см в диаметре, с нечеткими границами, округлых и неправильных очертаний. Волосы в них обломаны на высоте 1-2 мм в виде «черных точек». На поверхности очагов отмечается средне- и мелкопластинчатое шелушение. Очаги поражения имеют тенденцию к центробежному росту.

1. Поставьте предположительный клинический диагноз.
2. Что бы Вы хотели уточнить в анамнезе?
3. Рекомендуйте обследование и лечение ребёнка.

4. Предложите профилактику заболевания.

**Ответы:**

1. Поверхностная трихофития волосистой части головы.
2. Посещал ли ребенок парикмахерские (использовалась ли машинка для стрижки волос), пользовался ли чужими головными уборами, щетками, гребенками.
3. Проведение микроскопического исследования пораженных волос, осмотр головы под люминисцентной лампой Вуда.
4. Проведение осмотров детей в детских учреждениях с целью выявления случаев трихомикозов, лечение больных и обследование контактных лиц с применением лампы Вуда, дезинфекция в очагах микроспории и трихофитии с установлением карантина, выявление и лечение больных животных, санитарно-просветительная работа с населением.

**Задача №15**

Во время диспансеризации у 49-летнего мужчины в пахово-бедренных складках и подмышечных областях обнаружены резко отграниченные невоспалительные пятна красно-коричневого цвета, округлых очертаний с фестончатыми контурами, склонные к слиянию. На их поверхности отмечается слабое шелушение мелкими чешуйками. Субъективные ощущения отсутствуют.

При собеседовании с пациентом удалось выяснить, что процесс имеет тенденцию к обострениям в летнее время и в периоды несоблюдения личной гигиены (во время командировок больного).

1. Ваша тактика по установлению диагноза данного дерматоза.
2. Перечислите лечебные мероприятия.
3. Дайте рекомендации по профилактике заболевания.

**Ответы:**

1. Эритразма.
2. Применяют 5% эритромициновую мазь дважды в день в течение 10–14 дней. При распространенных формах назначают эритромицин внутрь (по 1,0



г/сут) в течение 5–7 дней. Для устранения присоединившейся опрелости используют водные растворы анилиновых красителей.

3. Соблюдение правил личной гигиены, тщательное осушивание кожи, особенно складок, после водных процедур, устранении гипергидроза. При рецидивирующем течении рекомендовано протирание складок 2% борно-салициловым спиртом.

### **Задача №16**

У больного ногтевые пластинки I и V пальцев утолщены, жёлто-серого цвета. В складке между III и IV пальцами левой стопы имеется опрелость с трещиной в глубине складки, окруженной бахромкой отслаивающегося эпидермиса белесоватого цвета. Субъективно: зуд и жжение.

Сопутствующие заболевания: варикозное расширение вен нижних конечностей.

1. Поставьте клинический диагноз.
2. Обоснуйте необходимость лабораторного исследования.
3. Назовите принципы лечения.
4. Рекомендуйте меры профилактики.

### **Ответы:**

1. Микоз стоп: интертригинозная форма (интертригинозная эпидермофития).
2. Результаты микроскопического и культурального исследования необходимы для проведения дифференциальной диагностики с ладонно-подошвенным псориазом, дисгидротической экземой, опрелостью и роговым сифилидом при вторичном сифилисе.
3. При мокнущих и островоспалительных явлениях - примочки с 0,25% раствором нитрата серебра, 1% раствором резорцина, тушированием анилиновыми красителями, антигистаминные препараты для приема внутрь. После ликвидации мокнутия - противовоспалительные и фунгистатические пасты с дегтем, серой, затем антимикотические мази и кремы. При гиперкератозе - проведение отслойки кератолитическими средствами, а при присоединении бактериальной инфекции используют местные комбинированные препараты, содержащие антибиотики, ГКС и

противогрибковые средства. В качестве патогенетической терапии используют сосудистые препараты, витамины группы В, проводят лечение сопутствующей патологии. При недостаточной эффективности - назначение системных антимикотических препаратов.

4. Соблюдение правил личной гигиены, правильный уход за кожей стоп, борьба с сухостью или повышенной потливостью кожи, лечение заболеваний нижних конечностей (плоскостопие, варикозный симптомокомплекс, облитерирующий эндартериит), обработка обуви дезинфицирующими средствами (10% р-р формалина+25% р-р хлорамина).  
Общественная профилактика микозов стоп заключается в дезинфекции полов бань, душевых, раздевалок при плавательных бассейнах и спортивных залах).

### **Задача №17**

В течение последних трёх недель на голове 8-летнего ребенка появились очаги облысения. При осмотре: в теменной области два очага выпавших волос величиной до 10-копеечной монеты, округлых очертаний. В очагах облысения кожа шелушится мелкопластинчатыми чешуйками, волосы обломаны на высоте 6-8 мм. На шее, туловище и правой щеке округлые эритематозно-сквамозные очаги, с периферическим валиком, состоящим из мелких пузырьков и папул. Субъективных ощущений нет. В квартире у больного имеется кошка с котятками.

1. При каком заболевании может наблюдаться описанная клиническая картина?
2. Какова должна быть тактика врача в данном случае?
3. Какие исследования уточнят диагноз данного пациента?
4. Предложите леченые мероприятия.

### **Ответы:**

1. Микроспория.
2. необходимо ограничить посещение детского сада, а также врачу нужно сообщить в дошкольное учреждение о заболевании для проведения осмотров детей, а также для проведения дезинфекции с установлением

карантина. Домашних животных необходимо направить на лечение в ветеринарное учреждение.

3. микроскопическое и культуральное исследование, а также зеленое свечение в лучах лампы Вуда.

4. учитывая поражение волосистой части головы, необходимо назначение системных антимикотических препаратов (тербинафин, итраконазол). На гладкую кожу местно наносить 2-5% спиртовой р-р йода, серно-салициловая мазь, тербинафин мазь.

### **Задача №18**

На приём к дерматологу обратилась пациентка, 32 лет, с жалобами на пятнистые высыпания желтоватого цвета различной насыщенности. Сыпь большая наблюдается в течение 4 лет, связывает с повышенной потливостью. Аналогичным заболеванием страдает мать пациентки. Объективно: в области шеи, груди, спины, плеч располагаются многочисленные пятна цвета «кофе с молоком», склонные к слиянию, имеющие округлые очертания и резко очерченные границы. Поверхность элементов покрыта отрубевидными чешуйками, выявляемыми при лёгком поскабливании.

1. Для какого заболевания характерна описанная выше клиническая картина?
2. Какой феномен можно увидеть при этом заболевании?
3. Какие методы диагностики Вы предложите для уточнения диагноза?
4. Назовите лечебные мероприятия.
5. В чем заключается профилактика заболевания?

### **Ответы:**

1. Отрубевидный лишай (разноцветный лишай).
2. Симптом Бенъе – при легком поскабливании поверхность очагов начинает шелушиться.

3. Микроскопическое исследование, проба Бальцера (окрашивание пятен интенсивнее здоровой кожи при нанесении 5% р-ра йода), свечение в лампе Вуда (желтым цветом).
4. Нанесение местно кератолитических и фунгицидных средств (тербинафин). При склонности к рецидивированию необходимо назначение системных антимикотических средств.
5. Необходимо лечить сопутствующие заболевания, потливость, а также обрабатывать нательное и постельное белье.

## ДЕРМАТИТЫ. ТОКСИДЕРМИЯ. ЭКЗЕМА

### Задача №19

Больной, 27 лет, по профессии менеджер, обратился к дерматологу с жалобами по поводу высыпаний в периумбиликальной области и передней поверхности живота, сопровождающиеся жжением, горением и лёгким зудом. Болен 4 недели, высыпания появились во время отдыха в Турции. Консультирован местным дерматологом, который назначил наружно крем, от которого в течение 5 дней сыпь полностью регрессировала. Однако спустя неделю после прекращения применения препарата процесс возобновился и стал более распространённым. Объективно: на коже периумбиликальной области с переходом на кожу передней поверхности живота наблюдаются ярко-розовые отёчные пятна округлых и неправильных очертаний размером от 0,5 до 2-х см в диаметре в области пупка, сливающиеся с образованием очага эритемы размером с ладонь взрослого. На поверхности высыпаний в пупочной складке видны единичные микровезикулы, частично превратившиеся в микроэрозии. Границы высыпаний резкие.

1. Ваше мнение по поводу диагноза?
2. Какие дополнительные анамнестические сведения необходимы для уточнения диагноза?
3. Какие диагностические процедуры будут полезны для подтверждения диагноза?
4. Назовите причины рецидива?

5. Какова терапевтическая программа лечения и меры профилактики?

**Ответы:**

1. Аллергический контактный дерматит.
2. Носил ли он ремень с пряжкой из никеля или брюки с пуговицей из никеля?
3. Капельное и компрессионное кожное тестирование, иммунологические или цитохимические исследования, позволяющие обнаружить сенсibilизацию к профессиональным аллергенам.
4. Вероятно, у пациента отмечался повторный контакт с аллергеном.
5. Антигистаминные препараты, ограничить контакт с аллергеном, топические кортикостероиды.

Задача №20

Больной, 24 лет, по профессии водитель такси, обратился к врачу по поводу покраснения, отёка кожи полового члена и мошонки, сопровождающиеся жжением, горением и зудом. Заболевание развилось на следующий день после полового акта с женой. При осмотре: кожа полового члена и мошонки ярко красного цвета, резко отёчна. На этом фоне видны многочисленные мелкие везикулы, микроэрозии, отделяющие серозную жидкость, часть эрозий покрыта серовато-жёлтыми корочками. Границы очагов нечёткие, выходят за пределы области полового члена и мошонки.

1. Поставьте и обоснуйте клинический диагноз
2. Что могло явиться причиной заболевания?
3. Какие лечебные мероприятия необходимо провести?
4. Каковы меры профилактики возможных обострений заболевания?

**Ответы:**

1. Аллергический контактный дерматит.
2. Вероятно, причиной заболевания было использование презерватива.
3. Необходимо полностью устранить контакт с аллергеном, антигистаминные препараты второго поколения, внутримышечное введение раствора Дипроспана 2 мл в/м (при распространении кожного

процесса), местно: примочки раствором хлоргексидина, топические ГКС средней силы действия).

4. Избегать контакта с выявленным аллергеном.

Задача №21

К врачу-окулисту обратилась больная, 65 лет, по поводу покраснения, шелушения и легкого зуда кожи век. Больная наблюдается у данного врача в течение 5 лет с диагнозом катаракты правого глаза. Постоянно закапывает в глаза витаминные капли по назначению врача. В последние два месяца стала ощущать дискомфорт в виде жжения и покраснения кожи век и конъюнктивы, что связывает с ухудшением зрения и недостаточной коррекцией его очками. Объективно: кожа век слегка отёчна и гиперемирована. На этом фоне имеются немногочисленные мелкие чешуйки. Слизистая поверхность век и глазного яблока гиперемирована, отмечается инъекция сосудов склер.

1. Ваше мнение относительно диагноза?
2. Что могло явиться причиной заболевания?
3. Какие дополнительные методы обследования надо провести, чтобы подтвердить или опровергнуть предположительный диагноз?
4. Назначьте необходимое лечение больной.
5. Какова профилактика возможных рецидивов?

Ответы:

1. Аллергический дерматит.
2. Витаминные капли.
3. Проведение аллергической кожной пробы с предполагаемым аллергеном после регресса клинических изменений кожи.
4. Необходимо выявить и исключить контакт с аллергеном. Следует устранить воздействие неспецифических раздражителей: трение одеждой, мытье мочалкой, использование косметических средств, избыточное потоотделение. Прием антигистаминных препаратов I и II поколения. В острой стадии - применение примочек или влажно-высыхающих повязок с противовоспалительными средствами (2% р-р борной кислоты, 2% р-р танина, отвар ромашки). После прекращения мокнутия применяют пасты (2% борно-

нафталановую, 2% дерматоловую). Применение топических ГКС (на веках использовать не более 5 дней).

5. Осторожное обращение со средствами, вызывающими облигатное поражение кожи. Исключение контакта с химическими средствами, которые спровоцировали клинические проявления заболевания.

#### Задача №22

Врач-педиатр был вызван на дом к больному ребёнку 10 лет. Со слов матери, накануне вечером после возвращения с прогулки сын почувствовал себя плохо. К вечеру поднялась температура до 37,8° С, появилась боль при глотании, недомогание. В связи с этим мать стала давать мальчику сумамед, который неоднократно назначался в прошлом по поводу аналогичных ситуаций с хорошим эффектом. Утром температура поднялась до 38,8° С, появилась мелкая, слегка зудящая сыпь на туловище и руках. При осмотре: состояние средней тяжести. Кожные покровы влажные, горячие на ощупь. На туловище в области груди и живота, а также на предплечьях имеется мелкая яркая розовато-синюшная розеолёзная сыпь с гладкой поверхностью. Границы элементов чёткие, очертания округлые. При осмотре полости рта - явления лакунарной ангины. Из всех групп лимфатических узлов пальпируются подчелюстные и шейные лимфатические узлы. В лёгких дыхание везикулярное, хрипов нет. Живот мягкий, безболезненный.

1. О каких заболеваниях можно думать в данном случае?
2. Какие данные анамнеза будут полезны для уточнения диагноза?
3. Какие дополнительные методы обследования необходимы для уточнения диагноза?
4. Какое лечение следует назначить ребёнку?

#### Ответы:

1. Розеолёзная токсидермия. Инфекционные заболевания (скарлатина, сыпной и брюшной тифы, корь, краснуха, инфекционный мононуклеоз). Розовый лишай

Жибера.

2. Исключены ли инфекционные причины сыпи? Сколько времени прошло от начала лечения препаратом до появления симптомов?

3. Иммунологические пробы, подтверждающие повышенную чувствительность организма к данному аллергену (реакция бласт-трансформации лимфоцитов, тест дегрануляции лейкоцитов). Для исключения инфекционной природы заболевания - бак посев отделяемого.

4. Отменить лекарственный препарат или заменить на препарат другой группы. Патогенетическое лечение - детоксикация (обильное питье, энтеросорбенты). Противоаллергическая терапия - антигистаминные препараты. Местно: противозудные и противовоспалительные кремы, топические ГКС.

### **Задача №23**

На приёме у врача-дерматолога больной, 38 лет, с жалобами на поражение кожи лица, сопровождающееся чувством жжения. Данные изменения пациент заметил сразу после утреннего пробуждения в день обращения к врачу. Аналогичные высыпания с той же локализацией ранее наблюдались дважды, но были менее выраженными и самостоятельно исчезали через несколько дней. Интервал между рецидивами составлял несколько недель. Своё заболевание больной ни с чем связать не может. При осмотре: кожа лица резко гиперемирована, отёчна. На этом фоне видны многочисленные микровезикулы, единичные точечные эрозии, отделяющие серозную жидкость.

1. Поставьте клинический диагноз и назовите, какие дополнительные анамнестические данные необходимы для уточнения диагноза.
2. Каким методом можно подтвердить предположительный диагноз?
3. Какой режим необходимо назначить пациенту?
4. Какое лечение необходимо назначить в данном случае?
5. Назовите меры профилактики возможных обострений.

**Ответ:**

1. Клинический диагноз: Истинная экзема.



Анамнестические данные: наследственность (на фоне генетической предрасположенности при воздействии различных экзо- и эндогенных факторов в коже больного развивается иммунное воспаление с нарушением клеточного иммунитета и неспецифических факторов защиты), хронические заболевания, контакт с аллергенами (металлы, моющие средства, продукты бытовой химии, косметические средства, лекарства, синтетические материалы, красители одежды и обуви), приём лекарственных средств. Уточнить место работы.

**2.** Диагноз экземы устанавливают на основании клинической картины, анамнестических данных и гистологической картины (в сомнительных случаях).

**3.** Необходимо устранить контакты пациентов с аллергенами и неспецифическими раздражающими факторами окружающей среды. В острый период важно соблюдать строгую гипоаллергенную диету. В питании следует использовать преимущественно кисломолочные продукты и пищу растительного происхождения.

**4.** Антигистаминные препараты I и II поколений. Системные ГКС (преднизолон 20–60 мг/сут с последующим постепенным снижением дозы и отменой препарата). В острый период для быстрого купирования симптомов воспаления и зуда ГКС вводят внутримышечно. Наружные средства: антисептические растворы, цинковая паста при мокнутии, ГКС мази и кремы в стадию образования корок и в стадию разрешения.

**5.** Щадящий режим мытья, рациональный выбор средств лечебной косметики для ухода за кожей, активная санация очагов инфекции, устранение контактов с бытовыми и профессиональными аллергенами и ирритантами, а также лечение фоновых заболеваний. Больным экземой рекомендуется молочно-растительная диета. Запрещается употребление алкоголя, соленых и острых продуктов, консервов, цитрусовых.

Не рекомендуется носить синтетическое и шерстяное белье, пользоваться декоративной косметикой. Профилактика профессиональной экземы предусматривает улучшение санитарно-технических и санитарно-гигиенических условий труда на производстве, обеспечение рабочих средствами индивидуальной защиты кожи. Больные экземой подлежат диспансерному наблюдению у дерматолога.

#### Задача №24

В кожно-венерологический диспансер обратился больной, 26 лет, по профессии краснодеревщик, с жалобами на покраснение, отёчность кожи лица, кистей, появление обильных мелких пузырьков, резкий зуд кожи, усиливающийся к вечеру и в связи с этим плохой сон. Первые признаки заболевания отметил 2 года назад, когда впервые заметил появление покраснения и шелушения на кистях, которые быстро проходили после смазывания мазью «Целестодерм». Летом во время отпуска высыпания исчезали полностью, а затем после возвращения на работу постепенно появлялись вновь. За два дня до обращения в диспансер в связи с производственной травмой больному в травмпункте была сделана противостолбнячная сыворотка. При осмотре: кожа лица резко отёчна, гиперемирована. Глазные щели значительно сужены за счёт периорбитального отёка. Кожа кистей уплотнена, застойно-красного цвета, в области тыльной поверхности лихенифицирована, покрыта чешуйками. На этом фоне в большом количестве располагаются мелкие пузырьки, точечные эрозии, выделяющие серозный экссудат, серозные и геморрагические корки.

1. О каком заболевании следует думать в первую очередь?
2. Назовите причины, спровоцировавшие рецидив.
3. Следует ли проводить дополнительные исследования для подтверждения диагноза?
4. Какое лечение необходимо назначить пациенту?
5. Какие меры необходимо предпринять для профилактики рецидивов?

**Ответы:**

1. Профессиональная Экзема.

2. Возникает вследствие контакта с раздражающими ее веществами в условиях производства.

3. Диагноз устанавливает профпатолог на основании анамнеза, клинических проявлений, течения заболевания, выяснения условий работы и этиологического фактора болезни, а также результатов кожно-аллергических проб. Проводят дифференциальный диагноз в зависимости от формы экземы с аллергическим дерматитом, токсидермией, АТД, псориазом, микозами.

4. Необходимо устранить контакты пациентов с аллергенами и неспецифическими раздражающими факторами окружающей среды В острый период важно соблюдать строгую гипоаллергенную диету (преимущественно кисломолочные продукты и пищу растительного происхождения) Проводится гипосенсибилизирующая терапия (внутривенные инъекции растворов тиосульфата натрия и хлорида кальция, внутримышечные вливания растворов глюконата кальция, магния сульфата). в острый период, антигистаминные препараты I и II поколений. В острый период для быстрого купирования симптомов воспаления и зуда ГКС вводят внутримышечно. Предпочтительно использовать препараты пролонгированного действия, которые вводят 1 раз в 7–10 дней. В острой стадии экземы назначают внутривенные вливания реополиглюкина, гемодеза, озонированного физиологического раствора, мочегонные средства. В тяжелых случаях показан плазмаферез. Назначают препараты, улучшающие микроциркуляцию. При острой мокнущей экземе применяют примочки с 2% борной кислотой, 0,1% хлоргексидином, 0,025% нитратом серебра, отваром трав. После прекращения мокнутия — пасты, затем кремы и мази с ихтиолом, нафталаном, дегтем. На любом этапе применяются топические ГКС в виде аэрозолей, кремов и мазей. При выраженной инфильтрации и лихенификации используют мази с кератопластическими средствами.

5. Больного профессиональной экземой необходимо перевести на работу, исключая контакт с производственными аллергенами, раздражающими кожу веществами, с неблагоприятными физическими факторами; при упорном течении профессиональной экземы больного освидетельствуют для

определения инвалидности по профзаболеванию.

Задача №25

На приёме у дерматолога больная, 47 лет, по профессии воспитательница детского сада с жалобами на периодическое покраснение, сухость и зуд кожи кистей. Считает себя больной в течение 2-х лет, когда после сильного нервного стресса отметила красноту и жжение кожи тыла кистей. Лечилась самостоятельно детской присыпкой, косметическими кремами для рук без особого эффекта. При осмотре кожа тыла кистей больше справа буровато-красного цвета, сухая, шершавая, местами покрыта мелкими чешуйками. В области боковых поверхностей 1 и 2-го правой кисти имеются неглубокие поверхностные трещины. Границы очагов поражения кожи четкие и не выходят за пределы тыла кистей.

1. Ваш предположительный диагноз?
2. Какие дополнительные анамнестические данные необходимы для уточнения диагноза?
3. Назовите возможные причины заболевания кожи?
4. Составьте и обоснуйте план лечения дерматоза?
5. Какие рекомендации вы дадите пациентки на будущее?

**Ответы:**

1. Истинная экзема.
2. имеются ли у родственников аллергические заболевания, становится ли хуже кожный процесс после контакта с водой.
3. Возникновению экземы способствуют психоэмоциональные перегрузки, эндокринные дисфункции, заболевания органов ЖКТ, нарушение обменных процессов.
4. Требуется коррекция психоэмоциональных нарушений. В острый период соблюдать строгую гипоаллергенную диету. В питании следует использовать преимущественно кисломолочные продукты и пищу растительного происхождения. С целью устранения психоэмоциональных расстройств назначают седативные средства, транквилизаторы, нейролептики, антидепрессанты, ганглиоблокаторы. Проводится гипосенсибилизирующая

терапия (внутривенные инъекции растворов тиосульфата натрия и хлорида кальция, внутримышечные вливания растворов глюконата кальция, магния сульфата). Широко применяют антигистаминные препараты I и II поколений. Для быстрого купирования симптомов воспаления и зуда ГКС вводят внутримышечно. Предпочтительно использовать препараты пролонгированного действия, которые вводят 1 раз в 7–10 дней. Назначают внутривенные вливания реополиглюкина, гемодеза, озонированного физиологического раствора, мочегонные средства. Назначают препараты, улучшающие микроциркуляцию. При мокнущей экземе применяют примочки с 2% борной кислотой, 0,1% хлоргексидином, 0,025% нитратом серебра, отваром трав. После прекращения мокнутия — пасты, затем кремы и мази с ихтиолом, нафталаном, дегтем. На любом этапе применяются топические ГКС в виде аэрозолей, кремов и мазей. При выраженной инфильтрации и лихенификации используют мази с кератопластическими средствами.

5. Для профилактики экземы важное значение имеют соблюдение щадящего режима мытья, рациональный выбор средств лечебной косметики для ухода за кожей, активная санация очагов пиодермии, лечение микозов стоп, выявление и устранение контактов с бытовыми и профессиональными аллергенами и раздражителями и лечение фоновых заболеваний. Рекомендуется молочно-растительная диета. Запрещается употребление алкоголя, соленых и острых продуктов, консервов, цитрусовых. Не рекомендуется носить синтетическое и шерстяное белье, пользоваться декоративной косметикой.

## **ЗУД И БОЛЕЗНИ КОЖИ. НЕЙРОДЕРМАТОЗЫ. АТОПИЧЕСКИЙ ДЕРМАТИТ**

### **Задача №26**

Больная, 70 лет, в течение года страдает практически постоянным, иногда с мучительными приступами зудом кожи туловища и частично конечностей. Объективно: кожа сухая, субатрофичная, местами с явлениями лихенификации, незначительным шелушением и довольно большим количеством линейных расчесов и геморрагических корочек. На местах особо сильного расчесывания

имеются геморрагические пятна в различных стадиях развития.

1. Предложите клинический дерматологический диагноз.
2. Наметьте тактику обследования больной.
3. Возможные причины зуда.
4. Предложите средства ухода за сухой зудящей кожей.

**Ответы:**

1. Атопический дерматит.
2. Диагностика основывается на развитии процесса в раннем детском возрасте, наличии трех возрастных периодов течения заболевания, основных клинических проявлениях (зуд, лихенификация, типичная локализация, улучшение в летнее время), на наследственной отягощенности, наличии других проявлений атопии (ринит, бронхиальная астма и др.), специфических нарушениях иммунитета с увеличением уровня сывороточных IgE-антител и гиперактивности Т-клеточного иммунитета. В перспективе можно провести тест на аллергены (аллерго-чип Immunosar).
3. Недостаточная продукция антимикробных пептидов в коже при, а также дефект белка филлагрина, приводящие к выраженной сухости кожи.
4. Ежедневное применение эмоленов: Липикар крем, Барьердерм, Ксемоз, Топикрем. Наносить 5-6 раз в сутки.

**Задача №27**

У мальчика, 6 месяцев, находящегося на искусственном вскармливании, с первого месяца жизни периодически возникают эритематозно-сквамозные высыпания в области щек, иногда с тенденцией к мокнутию, сопровождающиеся приступообразным зудом. Подобные высыпания, меньшей степени выраженности в виде умеренной гиперемии, сухости и шелушения появляются на коже боковых поверхностей голени. Отец ребенка страдает бронхиальной астмой.

1. Каков предположительный диагноз заболевания?

2. Ваши рекомендации по питанию ребенка?
3. Назначьте необходимую терапию.
4. Назовите возможные варианты прогноза развития заболевания.

**Ответы:**

1. Атопический дерматит (атопическая экзема) - младенческая фаза (экссудативный диатез).
2. Ограничить прием молока. Исключить возможные аллергены - куриные яйца и мясо, рыбу, злаки (особенно пшеницу и овес), овощи (томаты), фрукты и ягоды (цитрусовые, виноград, клубнику), орехи, соки, пюре и смеси.
3. Диета. Избегать расчесываний кожи. Местно - примочки с ментолом/камфорой. Применение увлажняющих и ожиряющих средств для восстановления барьерной функции кожи. Климатотерапия - летнее время в условиях сухого морского климата.
4. С возрастом проявления заболевания стихают - к 3-5 годам большинство детей выздоравливает. Однако у 1/3 больных заболевание продолжается или проявляется вновь после ремиссии. При переходе из детской фазы во взрослую - экссудативный характер воспаления сменяется сухостью, инфильтрацией и лихенизацией. У 30-35% развивается в последующем бронхиальная астма или поллиноз.

Задача №28

У 25-ти летнего больного атопическим дерматитом с типичными клиническими проявлениями заболевания в виде очагов лихенификации, застойной гиперемии в локтевых и коленных сгибах, многочисленных следов расчесов при выраженной общей сухости кожных покровов и сильным зудом необходимо определить тактику наружной терапии.

1. Какие мази или кремы Вы назначите в качестве препаратов выбора в фазе обострения заболевания и при улучшении процесса?
2. Ваши рекомендации больному по снижению общей сухости кожных покровов.
3. Дайте рекомендации больному по режиму.

**Ответы:**

1. Наружные ГКС (Целестодерм-В мазь, белодерм мазь/крем, элоком - крем/мазь/лосьон) и наружные ингибиторы кальциневрина (Пимекролимус «Элидел», Такролимус «Протопик» крем). После купирования обострения - базовая терапия (эмолиенты, масла для ванн).
2. Увлажняющие и смягчающие средства не менее 2 раз в день (эмоленты в форме бальзамов, эмульсий, гелей, лосьонов, кремов, мазей. Подбор осуществляется индивидуально с учетом предпочтений пациента) - Топикрем, Атодерм, Липикар.
3. Уменьшение влияния провоцирующих факторов - ограничение использования мыла, наружных средств, содержащих детергенты и ароматические добавки избегать ношения одежды из грубых тканей и шерсти (рекомендована х/б одежда светлых тонов), избегать переохлаждения/перегревания кожи, в солнечную погоду использовать крема с SPF, использовать жидкие средства для стирки на основе натурального мыла, без отбеливания и использования кондиционеров для белья, с дополнительным полосканием, после душа - кожу не вытирать, а промакивать с последующим использованием увлажняющих средств, соблюдение режима питания (исключить аллергены).

**Задача №29**

У больного, 30 лет, геолога по профессии, недавно возвратившегося из командировки в тропическую Африку, где он работал по профессии в течение года, при обследовании по поводу возникающих в последнее время приступов крапивницы в периферической крови выявлено 12% эозинофилов. В периоды высыпаний крапивницы больной испытывает сильный зуд и жжение.

1. Возможные причины приступов крапивницы и эозинофилии.
2. Предложите план обследования больного.
3. Назначьте лечение.

**Ответы:**

1. Возможно, у больного аллергическая крапивница, связанная с сенсibilизацией к профессиональным аллергенам.



2. Общий анализ крови и мочи, биохимия и анализ крови на общий IgE для подтверждения аллергической природы заболевания, эозинофильный катионный белок. Кожные провокационные пробы для выявления аллергена (или группы аллергенов), вызывающих развитие крапивницы.

3. 4-х кратная доза антигистаминных препаратов, местно: топические глюкокортикостероиды.

#### Задача №30

Девочка, 3 лет, посещающая детский сад, со слов матери последние несколько недель жалуется на зуд в области промежности, что сформировало стойкую привычку расчесывать эту область. При осмотре кожа промежности и в межъягодичной складке вокруг ануса умеренно гиперемирована, имеются немногочисленные следы расчесов, трещины. Кроме того, последнее время у девочки отмечается нарушение стула и эпизодические боли в животе.

1. Назовите Ваш предварительный клинический диагноз.
2. Определите тактику обследования больной.
3. Какая симптоматическая противозудная терапия на период обследования может быть назначена?

#### **Ответ:**

1. Энтеробиоз? Почесуха детская?
2. ОАК, исследование крови и мочи на скрытый диабет, анализ кала на яйца гельминтов. Если процесс длится дольше, то гистологическое, иммуногистохимическое, кровь на антитела к гельминтам.
3. антигистаминные препараты 1 и 2 поколения, седативные препараты, наружно ГКС мази.

#### Задача №31

На прием к дерматологу пришел мужчина, 29 лет, с жалобами на повышенную сальность кожи головы, лица, груди, которая появилась еще в юношеском возрасте. Последнее время отмечает значительное усиление сальности. Из анамнеза: любит острую, пряную пищу, сладости. Много курит, часто употребляет алкогольные напитки. Работа связана с нервно-психическими

перегрузками.

При осмотре кожа лица, особенно Т-образной зоны, повышенной сальности, блестит, утолщенная, тусклая, с сероватым оттенком, пористая, на носу многочисленные комедоны. Кожа верхней части груди и головы также жирная.

1. Ваш предполагаемый диагноз.
2. Какое обследование вы считаете необходимым?
3. Тактика лечения (общего и местного).
4. Дайте рекомендации по уходу за кожей, при необходимости рацион питания, режим мытья и меры профилактики.

**Ответ:**

1. Себорейный дерматит.
2. Осмотр под лампой Вуда, общий клинический анализ крови и мочи, биохимический анализ крови
3. Лечение – диета с ограничением жиров, углеводов, соли, алкоголя. Много клетчатки, витаминов, кисломолочных продуктов. Вит. А, С, Е, В, микроэлементы.

Антимикотические препараты

Местно: противогрибковые шампуни, ГКС мази средней и слабой степени активности (не наносить на кожу лица), такролимус, противогрибковые средства.

Фототерапия

4. Рекомендации: режима питания – исключение или минимальное употребление высокоуглеводной пищи в пользу белковой, введение в рацион кисломолочные продукты, достаточный объем жидкости; исключение из рациона жирной, копченой, острой, жареной пищи. Уход за кожей: Ежедневное умывание лица очищающим гелем и волосистой части головы шампунем - уменьшение жирности, удаление роговых чешуек эпидермиса, снижение риска рецидива. Очищение кожи головы необходимо проводить не менее 2-3 раз в неделю, при повышенной жирности - по потребности.

### Задача №32

На прием к дерматологу обратился больной атопическим дерматитом с универсальным поражением кожных покровов в виде общей сухости и шелушения; в местах сгибов (локтевые, коленные) - выраженная лихенификация, расчесы, геморрагические корочки. Больного беспокоит практически постоянный, мучительный зуд. Прежде проводимая обычная антигистаминная и седативная терапия и наружное применение стероидных препаратов были малоэффективны.

### Ответы:

1. Предложите возможные методы системной медикаментозной терапии такого тяжелого случая.
2. Дайте рекомендации по снижению сухости кожных покровов.
3. Предложите противозудную терапию.
  1. Возможно назначение Циклоспорина А или Метотрексата, а также возможны кратковременные курсы системных ГКС, и плазмаферез.
  2. Необходимо использование на постоянной основе различных увлажняющих и ожиряющих средств для восстановления барьерной функции кожи (эмољенты, кремы, мази) 2-3-5 раз в сутки (по мере необходимости).
  3. Необходимо назначение антигистаминных препаратов 2го и 3го поколения – лоратадин, дезлоратадин, фексофенадин, цетиризин, эбастин.

### Задача №33

Больной, 45 лет, обратился к дерматологу с жалобами на приступообразный зуд в области задней поверхности шеи. При осмотре в указанной области отмечаются следы расчесов на умеренно лихенифицированном участке кожи, вокруг которого имеется зона гиперпигментации.

1. Ваш предположительный диагноз.
2. Дифференциально-диагностическая тактика.

3. Предложите терапевтические мероприятия.

**Ответы:**

1. Нейродермит.
2. Атопический дерматит, экзема, аллергический дерматит. Диагноз ставится на основании клинической картины.
3. Необходимо назначение гипоаллергенной диеты. Соблюдать режим – полноценный сон, отдых, избегать стрессов. Проведение санации очагов хронической инфекции, отказ от синтетической и шерстяной одежды. Из препаратов – назначение седативных средств, траквилизаторов, нейролептиков. При развитии у пациента депрессивного состояния – психотропные средства. Также назначаются антигистаминные препараты, витамина группы А, В, С. Местно используют мази и кремы с ГКС средней и высокой активности. Дополнительно возможно назначение физиолечения – УФ-облучение, селективная фототерапия, магнитотерапию, рефлексотерапию, сероводородные и радоновые ванны.

## **ПРОФЕССИОНАЛЬНЫЕ БОЛЕЗНИ КОЖИ**

### Задача №34

При обследовании рабочих шарикоподшипникового и автомобильного производства выявлено, что ингибиторы атмосферной коррозии металлов (ациклические аминоксоединения) нередко являются причиной поражения кожи. Для него характерна следующая клиническая картина: высыпания локализируются главным образом на коже межпальцевых складок кистей, ладоней и предплечий, реже – на лице. При этом отмечается выраженная сухость кожи, эритематозные, сгруппированные папуло-везикулезные высыпания, единичные эрозии, серозные корочки, мелкопластинчатое шелушение, поверхностные трещины. Субъективно: выраженный зуд.

1. Какой диагноз можно поставить больному при такой клинической картине?
2. Какое лечение целесообразно провести при данном заболевании?
3. Что может подтвердить или опровергнуть диагноз данного дерматоза?

4. Что является важнейшим мероприятием для профилактики рецидивов данного заболевания?

**Ответ:**

1. Профессиональная экзема.

2. Антигистаминные препараты 1 и 2 поколения по 1 таб 2 раза в сутки в течение 10 дней.

Системные ГКС - преднизолон 20-60 мг/сут внутрь в течение 7-ми дней

Транквилизатор с антигистаминным действием - гидроксизин 25 мг 2 раза в сутки в течение 3-х недель

Местно: на очаги мокнутия - влажно-высыхающие повязки с раствором 1% раствором танина, на эритематозные очаги (кроме лица) гкс мази высокой активности. На лицо - такролимус мазь.

3.Лабораторная диагностика:

Определение уровня общего IgE, эозинофилия в общем анализе крови

Аллергологическое исследование сыворотки крови

Гистологическое исследование кожи.

4.Устранить контактов с профессиональными аллергенами. Перевод на работу, исключаящую контакт с производственными аллергенами.

## **СЕБОРЕЯ. УГРИ. РОЗАЦЕА**

### **Задача №35**

К вам на прием обратился мужчина, 27 лет, профессиональный спортсмен, с жалобами на высыпания на лице, спине и груди. Подобные высыпания возникли впервые в юношеском возрасте, не лечился, заболевание самостоятельно прошло. Из анамнеза удалось выяснить, что во время тренировок и перед соревнованиями по совету тренера использовал пищевые добавки для увеличения мышечной массы. Ухудшение отмечает после соревнований и связывает их с нервно-психическими перегрузками.

Данные осмотра: пациент крупного телосложения, грудные мышцы и мышцы плечевого пояса сильно развиты. Кожа лица, груди и всей спины повышенной сальности, блестит, жирная на ощупь. Некоторые устья волосяных фолликулов закупорены комедонами, имеются перифолликулярные папулы,

пустулы, единичные глубокие фолликулярные пустулы, атрофические рубчики, пигментные пятна. Субъективных ощущений нет.

1. Ваш диагноз.
2. Какие факторы способствовали появлению заболевания?
3. Тактика обследования и лечения.
4. Профилактика рецидивов.

#### **Ответы:**

1. Акне bodybuilding.
2. Применение пищевых добавок по поводу наращивания мышечной массы.
3. Исследовать уровень ДГЭА-сульфата, пролактина, ГСПГ, свободного тестостерона. Диагноз ставят на основании анамнестических данных и клинической картины: дебют заболевания в начале пубертатного периода, эволюционный полиморфизм (особое значение придается наличию открытых и закрытых комедонов). Для подтверждения диагноза можно использовать результаты патогистологического исследования. В данном случае могут понадобиться системные ретиноиды в течение 6-12 месяцев. Из местной терапии стоит отдать предпочтение комбинированным препаратам (клиндамицин+адапален).
4. Прекратить прием анаболических стероидов и гормональных БАДов, исключить употребление пресного молока, углеводов и острой пищи. Соблюдение правил личной гигиены.

#### **Задача №36**

К дерматологу обратилась женщина, 35 лет, с жалобами на высыпания на коже лица, которые появились 2 года назад. По совету соседки, медсестры по профессии, в течение длительного времени периодически смазывала пораженные участки лица мазью «Лоринден С», после чего отмечала улучшение: кожа бледнела, становилась более гладкой. Последние полгода отметила отсутствие эффекта от «Лориндена С», пробовала использовать другие кортикостероидные мази, однако состояние прогрессивно ухудшалось.

При осмотре: кожа лица гиперемирована, немного отечна. В пределах ярко-

розовой, с синюшным оттенком эритемы с размытыми границами заметно много телеангиэктазий, мелких папул, единичные пустулы. Субъективно: чувство жжения и стягивания кожи.

1. Предположите диагноз с указанием формы и обоснуйте.
2. Что способствовало развитию такой клинической формы заболевания?
3. Какова тактика местного и общего лечения.
4. Укажите прогноз заболевания.

### **Ответы:**

1. Розацеа-подобный стероидный дерматит. Папуло-пустулезный подтип.
2. Длительное применение мази Лоринден С, которую пациентке посоветовала соседка.
3. Отменить мазь Лоринден С. Внутрь: Доксидиклин 100 мг по 1 т 2 раза в день (1 месяц) под контролем антимикотиков и пробиотиков. Местное лечение: гель Ивермектин утром наносить точечно на высыпания, вечером – Бримонидина тартрат гель.
4. Прогноз благоприятный. Однако, заболевание может при воздействии инсоляции, горячей пищи и напитков рецидивировать.

### **Задача №37**

К вам обратился мужчина, 25 лет, с жалобами на высыпания на коже груди и спины. Заболевание началось в возрасте 17 лет, лечился самостоятельно различными спиртовыми лосьонами с временным улучшением. Отмечает положительный эффект от УФО. Последние 3 года состояние значительно ухудшилось. Из анамнеза: часто употребляет алкоголь, ест много, обычно вечером, предпочтение отдает жирной, пряной пище, любит сладкое, в связи с чем отметил увеличение веса на 16 кг.

При осмотре: пациент повышенного питания. Кожа верхней части груди и всей спины сальная, блестит, жирная на ощупь. На этом фоне – многочисленные комедоны, фолликулярные папулы, пустулы и кисты, болезненные при пальпации, при вскрытии которых выделяется гной с примесью крови, после чего остаются кровянисто-гнойные корочки. Кроме того, имеются

многочисленные беловатые западающие рубчики, гиперпигментированные пятна.

1. Ваш предположительный диагноз и его обоснование.
2. Какое еще заболевание необходимо исключить?
3. Тактика лечения и профилактика рецидивов.

**Ответы:**

1. Вульгарные угри. Диагноз установлен на основании данных анамнеза - нарушение диеты - употребление избыточного количества жиров и углеводов, дебют заболевания в начале пубертатного периода; характерной клинической картины - развитие угрей на себорейных зонах, высыпания характеризуются эволюционным полиморфизмом и четкой стадийностью в эволюции элементов.
2. Необходимо исключить сахарный диабет, гиперандрогению.
3. Ежедневный уход за кожей с помощью средств противougревой лечебной косметики с бережным очищением и увлажнением кожи, не содержащих спирт и не обладающих комедогенными свойствами. При легкой степени тяжести - местная терапия (наружными ретиноидами, азелаиновой кислотой, топическими антибиотиками). При средней степени тяжести - присоединение системных АБ-препаратов (доксциклин, тетрациклин). При тяжелых формах и в случае неэффективности терапии используют системные ретиноиды (изотретионин). После 6-12 месячного курса - поддерживающая терапия топическими ретиноидами.

**Задача №38**

К врачу обратилась женщина, 54 лет, с жалобами на высыпания на коже лица, которые впервые появились около 1 года назад и через некоторое время самостоятельно разрешились. Через полгода осенью после длительной инсоляции во время пребывания на даче отметила появление нарастающего стойкого покраснения кожи лица, а затем элементов, выступающих над поверхностью кожи. Из анамнеза: с детства легко и быстро краснела. Постменопауза в течение 2 лет.

При осмотре: высыпания представлены застойно-синюшной эритемой с большим количеством телеангиэктазий, которые локализуются только на коже



лица, преимущественно в области щек, носа и подбородка, где, кроме того, имеются довольно многочисленные плоские лентикулярные папулы и единичные нефолликулярные пустулы. Субъективно: легкий зуд и чувство жжения.

1. Ваш диагноз и его обоснование.

2. Какие факторы способствуют развитию данного заболевания?

3. Тактика лечения (включая диету, режим, общую и местную терапию и физиопроцедуры).

### **Ответы:**

1. Розацеа. Диагноз установлен на основании данных анамнеза: длительная инсоляция (способствует нарушению соединительнотканного каркаса дермы, что влечет за собой пассивное расширение сосудов и застой в них крови), появление симптоматики в период менопаузы; характерной клинической картины – застойная эритема с синюшным оттенком, телеангиэктазии, сгруппированные воспалительные розово-красные папулы, акнеформные элементы; жалоб – на умеренный зуд, жжение, жар.

2. Внешние провоцирующие факторы – алиментарные: употребление горячих напитков  $>60^{\circ}\text{C}$ , алкоголя, кофе, шоколада, острой и пряной пищи (способствуют рефлекторному расширению сосудов кожи лица); физические – инсоляция, перегревание, низкая температура, их перепад, различные тепловые воздействия – баня, сауна; длительное применение фторированных ГКС-мазей и кремов – стероидная форма розацеа.

Внутренние провоцирующие факторы – заболевания ЖКТ (гипо- и анацидный гастрит, язвы желудка и 12пк), эндокринопатии (заболевания щитовидной железы, СД, гормональные нарушения – овариальная и гипофизарная недостаточность, беременность), предклимактерический и климактерический периоды; психоэмоциональные факторы.

3. Избегать инсоляции (ношение широкополых шляп, использование кремов с SPF), не посещать сауну, баню, солярий. Диета – воздержаться от приема горячих напитков и пищи, исключить алкоголь, острые и пряные блюда. Провести коррекцию гормональных, нервно-психических нарушений, лечение

заболеваний ЖКТ. На начальной стадии (эритематозной) – использование холодных примочек 1-2% борной кислоты, 1-2% р-ром резорцина, растительных примочек, ротационный массаж с целью устранения отека и усиления лимфодренажа. Традиционная терапия – акарицидные препараты на основе метронидазола, ивермектин, азелаиновая кислота, пасты с 2% нафталаном, ихтиолом, серой, ингибиторы кальциневрина (крем пимекролимус и мазь такролимус). Проводятся курсы метронидазола, орнидазола. Для системной терапии используют системные ретиноиды (изотретиноин). При тяжелом течении – курс плазмафереза. ФТЛ: криомассаж снегом угольной кислоты или жидким азотом, микрофоковая терапия, электрокоагуляция телеангиэктазий и папулезных элементов.

### **Задача №39**

К дерматокосметологу обратилась девушка, 17 лет, с жалобами на высыпания на коже лица, которые впервые появились в возрасте 15 лет. Лечилась различными косметическими средствами для проблемной кожи лица с временным эффектом. Часто посещала солярий, в последнее время после него отмечает ухудшение кожного процесса. Из семейного анамнеза: у отца в юношеском возрасте имелись аналогичные, но более многочисленные высыпания.

При осмотре: кожа лица на ощупь жирная, шероховатая, имеет желтоватый оттенок за счет нежных прозрачных чешуек в Т-образной зоне и на висках. На носу, подбородке, в межбровье – многочисленные открытые комедоны, в области щек закрытые комедоны, мелкие папулы и пустулы, единичные рубчики, пигментированные пятна. Немногочисленные подобные высыпания имеются в верхней части груди и спины. Субъективных ощущений нет.

1. Ваш диагноз и его обоснование.
2. Какова тактика лечения?
3. Укажите меры профилактики.

### **Ответы:**

1. Акне. На основании жалоб, анамнеза заболевания, клинического осмотра.
2. Антибиотики тетрациклиновой группы 50-100 мг/сут 2-4 мес. Системные

ретиноиды-изотретиноин 0.5-1,0мг/кг длительным курсом. Местно: топические ретиноиды- адапален 0,1% крем +бензоила пероксид 5%. Фототерапия.

Комбинированные оральные контрацептивы Диане-35 при гинекологических заболеваниях.

3. Питание (исключить из рациона молока, продуктов с высоким гликемическим профилем).

### **Задача №40**

К дерматологу обратился мужчина, 55 лет, банщик по профессии, с жалобами на увеличение в размерах и покраснение носа. Болен 5 лет, во время работы отмечает ухудшение. Из анамнеза: ранее злоупотреблял алкоголем, последние 5 лет страдает язвенной болезнью желудка.

При осмотре: нос инфильтрирован, увеличен в размерах. Кожа носа и медиальных участков щек жирная, застойно-синюшного цвета, с большим количеством крупнопетлистых телеангиэктазий. На этом фоне имеются единичные узелки и гнойнички. Периодически беспокоит зуд и жжение.

- 1.Ваш предполагаемый диагноз и его обоснование.
- 2.Какие факторы способствовали развитию заболевания?
- 3.Какие методы лечения можно предложить?

### **Ответы:**

1 Розацеа. Ринофима. На основании жалоб (увеличение в размерах и покраснение носа, зуд, жжение), анамнеза заболевания (банщик, ранее злоупотреблял алкоголем), клинического осмотра (нос инфильтрирован, увеличен в размерах. Кожа носа и медиальных участков щек жирная, застойно-синюшного цвета, с большим количеством крупнопетлистых телеангиэктазий. На этом фоне имеются единичные узелки и гнойнички).

2. Тепловой фактор- банщик, злоупотребление алкоголя, язвенная болезнь желудка.

3. Лечение: антибиотики тетрациклиновой группы 50-200 мг/сут 21 дней. Противопрозоидные средства- метронидазол 1,0-1,5 г/сут 4-8 нед. Ксантинола никотинат 300 мг 2 раза 4 нед. При неэффективности, резистентной к лечению розацеа - изотретиноин 0,1-0,3 мг/кг 1 раз в сут. Местно: метронидазол гель 1%,

азелаиновая кислота 15%, клиндамицин фосфат 1%, такролимус мазь 1%.

## **ВИРУСНЫЕ БОЛЕЗНИ КОЖИ**

### Задача №41

На прием к дерматологу обратилась больная, 25 лет, у которой после перенесенной пневмонии появились высыпания на верхней губе. Их появлению предшествовало общее недомогание, озноб и чувство жжения. При осмотре: на красной кайме верхней губы на фоне эритематозно-отечного пятна имеются сгруппированные, величиной от 2 до 3 мм в диаметре пузырьки, заполненные серозным содержимым.

1. Ваш диагноз?
2. Какой фактор способствовал развитию кожного заболевания?
3. Какова тактика лечения?

### **Ответы:**

1. Простой герпес
2. Перенесенная пневмония способствовала развитию рецидива заболевания.
3. Противовирусные системные препараты в течение 5 дней. Валтрекс 500 мг по 1 таблетке 2 раза в день.

### Задача №42

На прием к гинекологу обратилась пациентка, 18 лет, с жалобами на появление болезненных высыпаний на гениталиях. При осмотре: на левой большой половой губе имеется эрозия мелкофестончатых очертаний, около 1 см в диаметре. Вокруг эрозии кожа отечна и гиперемированна.

Пальпаторно эрозия болезненна и практически не отличается по плотности от окружающей ткани. У больной повышена температура тела до 37,5° С, озноб.

1. Ваш диагноз?
2. С какими заболеваниями и какими методами необходимо проводить дифференциальный диагноз?

### 3. Какова тактика лечения?

#### Ответы:

1. Генитальный простой герпес.
2. Первичный сифилис, пузырьчатка, многоформная экссудативная эритема. Можно использовать микро-реакцию преципитации, темнопольную микроскопию, ИФА для обнаружения увеличения титра anti-Dsg3 антител.

#### Задача №43

Больная, 36 лет, обратилась с жалобами на регулярное, совпадающее с месячными, появление сыпи на коже ягодиц. Высыпания сопровождаются легким зудом. Они существуют около недели и самостоятельно исчезают. При осмотре – на коже ягодиц сгруппированные пузырьковые высыпания на отечном гиперемизированном фоне.

1. Поставьте диагноз.
2. Что является провоцирующим фактором?
3. Дайте возможные варианты лечения.

#### Ответы:

1. Рецидивирующий герпес (типичная форма).
2. Активация ВПГ происходит при иммунном дисбалансе, который возникает во время менструации, которая и является триггером.
3. Для купирования острых симптомов используют противовирусные препараты в течение 7-10 дней (Ацикловир 1% крем на очаги поражений каждые 2 часа в течение 4 дней, в более тяжелых случаях - Ацикловир внутрь 200-400 мг 5 раз в сутки в течение 5 дней). Лечение стоит начинать в первые 24-48 часов с момента манифестации заболевания. Средствами для рецидивирующего герпеса являются Ацикловир 200 мг 5 раз в день или 800 мг 2 раза в день; Фамцикловир 125 мг 2 раза в день (длительность лечения - 5 дней). Валацикловир можно использовать в дозе 500 мг 2 раза в день в течение 3 дней. Пациентам с очень частыми рецидивами (6-12 в год) - показана супрессивная терапия Ацикловир 400 мг 2 раза в день, 200 мг 3 раза в день или 800 мг в сутки. При количестве

рецидивов >10 - показан: Валацикловир 500 мг/день. Для профилактики герпеса рекомендуют смазывать места возможного возникновения герпеса гелем аллостатин 2-4 раза в день 2 недели.

#### Задача №44

Больной, 76 лет, обратился на прием с жалобами на появления сыпи на левой половине грудной клетки и боли в этой области. Заболевание началось с болевых ощущений в левой половине груди 6 дней назад. Боли постепенно усиливались, а два дня назад появилась сыпь. При осмотре по ходу межреберных нервов располагаются обильные высыпания в виде множества тесно прилегающих друг к другу везикул на отечно-гиперемизированном фоне.

В течение последних 2-3 месяцев больной значительно потерял в весе, отмечает ухудшение аппетита, общую слабость. При осмотре обращает на себя внимание бледность кожных покровов.

1. Поставьте диагноз.
2. Определите необходимый объем обследования.
3. Определите тактику лечения.

#### Ответы:

1. Опоясывающий герпес.
2. Цитологическая диагностика (обнаружение гигантских многоядерных клеток и внутриядерных включений), иммуногистохимическое исследование (выявление антигенов вируса *Varicella zoster*), культуральное исследование (выделение возбудителя из элементов сыпи или спинномозговой жидкости), ПЦР (идентификация вирусной ДНК в биопсийном материале).
3. Ацикловир 200-400 мг 5 раз/сут. Кортикостероиды с целью уменьшения постгерпетической невралгии. При болях - анальгетики, внутримышечные инъекции витаминов группы В, НПВП. Очаги поражения обрабатывают спиртовыми растворами анилиновых красителей, ФТЛ - УФ-облучение.

#### Задача №45

Врач-анестезиолог, 28 лет, обратился с жалобами на появление

болезненного образования на коже концевой фаланги второго пальца правой кисти. Процесс начался 2 дня назад. При осмотре кожа около ногтя резко отечна, имеет розовый цвет. На этом фоне располагаются группа пузырьков, наполненных серозной жидкостью. Кубитальные и подмышечные лимфоузлы увеличены до размеров лесного ореха, умеренно болезненны при пальпации. Субъективно: болезненность в области поражения. Температура тела 37,6°С.

1. Поставьте предположительный диагноз.
2. Проведите дифференциальный диагноз.
3. Назначьте лечение.

**Ответ:**

1. Герпетический (панариций).
2. Бактериальный панариций, лисидротическая экзема, контактный дерматит.
3. Валацикловир 500 мг 3 раз в сутки 5 дней, наружно: раствор бриллиантового зеленого 2 раза в сутки, мазь ацикловир 2 раза в сутки.

Задача №46

Больной, 32 лет, обратился с жалобами на слегка болезненные эрозии в заголовочной борозде полового члена. Подобные изменения появлялись и в прошлом с интервалами в 1-2 месяца. Они самостоятельно разрешались в течение 7-10 дней. При осмотре заголовочной борозды полового члена отмечаются эрозии с фестончатыми очертаниями, на слегка отечном фоне. Паховые лимфатические узлы справа несколько увеличены и болезненны.

1. Поставьте диагноз.
2. С какими заболеваниями необходимо проводить дифференциальный диагноз?
3. Наметьте план обследования.
4. Назначьте лечение.

**Ответы:**

1. Простой генитальный герпес.
2. твердым и мягким шанкром.
3. серологическое исследование для идентификации и определения титра герпесвирусных антител, а также для исключения сифилиса.

4. системные противовирусные препараты – валтрекс 1000мг в сутки – 7 дней. Местно: противовирусные мази (ацикловир) и анилиновые красители.

Задача №47

На прием к участковому терапевту обратилась женщина, 56 лет, с жалобами на боли в правой половине головы, которые появились три дня назад и, несмотря на прием анальгетиков, имеют тенденцию к усилению.

При осмотре на коже лба справа имеются розовые, слегка отечные пятна. На фоне некоторых из них отмечается появление мелких сгруппированных пузырьков.

1. Поставьте диагноз.
2. Консультация какого специалиста необходима дополнительно?
3. Предложите наиболее эффективное лечение.

**Ответы:**

1. Опоясывающий герпес
2. Невролога
3. Противовирусные препараты – валтрекс 1000мг 1 табл 3 раза в сутки – 7 дней, противосудорожные препараты от болей, так как анальгетики не эффективны. Местно растворы анилиновых красителей и противовирусные мази и кремы (ацикловир).

## **ЭРИТЕМАТОЗ. СКЛЕРОДЕРМИЯ**

Задача №48

Больной, 47 лет, строитель, обратился с жалобами на наличие пятен розового цвета на коже лица, верхней трети груди, спине, кистях. Болен в течение года. Высыпания появились после длительной работы на улице в солнечную погоду. Обратился к дерматологу, был поставлен диагноз «фотодерматит» и проведена десенсибилизирующая терапия, однако высыпания увеличивались в размерах, и окраска их становилась ярче. На поверхности некоторых очагов появилось шелушение.

При осмотре: на коже лица, верхней трети груди, на спине и на тыле кистей – симметричные ярко-розовые пятна, размером от 1х1 см до 3х3 см,



округлых очертаний, с четкими границами, слегка возвышающиеся над окружающей здоровой кожей. На поверхности некоторых пятен – серовато-белые, с трудом удаляемые чешуйки, на нижней поверхности которых – шипообразные выступы. Субъективных ощущений нет. При клиническом и лабораторном обследовании больного патологических изменений не выявлено.

1. Диагноз и его обоснование.
2. Тактика ведения больного.
3. Профилактика рецидивов.

Ответы:

1. Кожная форма красной волчанки.
2. Назначают средние дозы системных ГКС (30 мг/сут в преднизолоновом эквиваленте) или пролонгированные ГКС - суспензия бетаметазона (дипроспан). Одновременно с системными ГКС или в виде монотерапии используют противомаларийные препараты хинолинового ряда. При их применении эффект становится заметным через 3–6 нед. лечения. Препаратами хинолинового ряда являются хлорохин дифосфат (делагил), гидроксихлорохин (плаквенил). Их применяют в течение 4–6 мес.: начальную дозу (максимальную) назначают на 1–1,5 мес. Из местной терапии можно назначить топические стероиды высокой фармакологической активности.

Задача №49

Больной, 45 лет, по профессии ветеринар, обратился к дерматологу с жалобами на очаги облысения в теменной области волосистой части головы. Считает, что мог заболеть 6 месяцев назад после контакта с больной микроспорией кошкой.

При осмотре: в теменной области – два очага бледно-розового цвета округлых очертаний, размерами 3х3 см, с четкими границами, с нерезко выраженным периферическим валиком более интенсивной окраски. Волосы в очаге отсутствуют, шелушения нет. Субъективно: периодический слабый зуд. При исследовании лампой Вуда свечение отсутствует. При культуральном исследовании роста патогенных грибов нет. Проведена диагностическая биопсия.

Результаты патоморфологического исследования: в эпидермисе – незначительный акантоз, на отдельных участках – вакуолизация клеток. В дерме – изменения сосудов в виде продуктивно-деструктивного васкулита,

инфильтрация стенок сосудов и капилляров плазматическими клетками, лимфоцитами и нейтрофилами; местами склероз и гиалиноз стенок с сужением просвета.

1. Сформулируйте диагноз с его обоснованием.
2. К какой группе относится данное заболевание?
3. Лечение и его обоснование.
4. Профилактика рецидивов.

### **Ответы:**

1. За кожную форму красной волчанки говорят отсутствие мицелия патогенных грибов при проведении посева, а также специфические патогистологические признаки.
2. Красная волчанка является заболеванием соединительной ткани, в основе которой лежат аутоиммунные механизмы.
3. Назначают средние дозы системных ГКС (30 мг/сут в преднизолоновом эквиваленте) или пролонгированные ГКС - суспензия бетаметазона (дипроспан). Одновременно с системными ГКС или в виде монотерапии используют противомаларийные препараты хинолинового ряда. При их применении эффект становится заметным через 3–6 нед. лечения. Препаратами хинолинового ряда являются хлорохин дифосфат (делагил), гидроксихлорохин (плаквенил). Их применяют в течение 4–6 мес.: начальную дозу (максимальную) назначают на 1–1,5 мес. Из местной терапии можно назначить топические стероиды высокой фармакологической активности. С целью повышения эффективности и переносимости препаратов хинолинового ряда целесообразно одновременно назначать витамины (В6 и В12 внутримышечно, пантотенат кальция, никотиновую кислоту внутрь).
4. Больные с кожной формой красной волчанки должны находиться под диспансерным наблюдением дерматолога. В весенне-летний период показан профилактический прием хинолиновых препаратов (делагил по 1 таблетке через день или плаквенил по 1 таблетке ежедневно). Необходимо

проводить санацию выявленной хронической фокальной инфекции. Следует исключить воздействие УФ-облучения на кожу больных красной волчанкой, т. к. при этом возможна трансформация кожной формы в системную. Больным рекомендуют фотозащитные кремы с SPF (фактор солнечной защиты) 50; шляпы, закрывающие лицо от солнечных лучей; одежду с длинными рукавами. Наиболее опасным периодом в средней полосе России считается март–июль, когда в УФ-спектре преобладают жесткие лучи.

#### Задача №50

На прием обратился больной 50 лет, строитель, с жалобами на высыпания на лице, очаги облысения на голове. Болен четыре года. Начало заболевания связывает с частыми ангинами. Процесс на лице обостряется в летнее время, носит прогрессирующий характер. При осмотре: на коже щек, ушных раковин располагаются эритематозные очаги, резко отграниченные от окружающей кожи, округлых очертаний, покрытые серовато-белыми, сухими, плотно сидящими чешуйками. При насильственном удалении на нижней поверхности чешуек отмечаются шипообразные выступы, приуроченные к расширенным фолликулам кожи. На некоторых бляшках со слабо выраженным шелушением видны роговые пробочки в виде серовато-белых точек, закрывающих устья фолликулов. На волосистой части головы в теменной области имеются два небольших очага поражения округлых очертаний, в центре их — гладкий, слегка синюшный нежный участок рубцовой атрофии, вокруг него — ободок плотно прилегающих бело-серых чешуек и снаружи узкий венчик гиперемии; волосы в очагах отсутствуют. Субъективно: болезненность при насильственном удалении чешуек с очагов поражения.

1. Сформулируйте и обоснуйте клинический диагноз.
2. Отметьте главные клинические признаки данного дерматоза.
3. Наметьте план лечения, мероприятия по профилактике рецидивов заболевания.

#### **Ответ:**

1. Красная волчанка. На основании жалоб, анамнеза, клинического осмотра.

2. Связано с частыми ангинами, сезонность (связана с воздействием УФ-лучей). На коже щек эритематозные очаги, имеющие вид «бабочки», Симптом Бенъе-Мещерского, симптом дамского каблучка, канцелярской кнопки, симптом Хачатуряна. Поражение волосистой части головы с формированием рубцовой алопеции.

3. Препараты хинолинового ряда хлорохин 250-500 мг по 1-2 таб в сут в течение 3-х мес. ГКС преднизолон 0,5-1,0 мг/кг/сут 2-4 нед со снижением дозы

Наружно: гкс мази высокой степени клобетазол, такролимус.

Профилактика рецидивов: тонзиллэктомия.

#### Задача №51

На прием обратилась больная, 32 лет, с жалобами на высыпания на коже груди, спины и волосистой части головы, сопровождающиеся умеренным зудом. Больна в течение 4-х лет, когда впервые заметила появление розового пятна на коже груди. Постепенно количество пятен увеличивалось. Обратилась к дерматологу, был поставлен диагноз: «розовый лишай» и назначена местная терапия водно-цинковой взвесью. Улучшения не отмечалось. Появились аналогичные пятна на коже спины и плеч. После пребывания на солнце отмечалось ухудшение процесса: появились новые высыпания, усиливались интенсивность окраски пятен и зуд, появилось шелушение. При очередном обращении к дерматологу был поставлен диагноз: «псориаз». Больной были назначены инъекции вит. В<sub>6</sub>, В<sub>12</sub>, УФО, местно: 2% салициловая мазь. На фоне проведенной терапии увеличились размеры и интенсивность окраски очагов.

При осмотре: на коже верхней трети груди, в области спины, а также на коже плеч имеются очаги розового цвета округлых или овальных очертаний с четкими границами, слегка возвышающиеся над уровнем окружающей здоровой кожи, размером от 1х1 см до 3х3 см. В центре некоторых очагов серовато-белые чешуйки, при насильственном отделении которых возникает болезненность. На поверхности эритематозных пятен на груди и некоторых на спине определяется центральная поверхностная атрофия кожи в виде нежного, с синюшным оттенком рубчика. Субъективно: умеренный зуд.

1. Сформулируйте диагноз.

2. Назначьте клинические и лабораторные исследования.
3. Назначьте общее и местное лечение.
4. Ваши предложения по профилактике заболевания?

**Ответы:**

1. Дискоидная красная волчанка.
2. Гистологическое исследование, иммуногистохимическое исследование.
3. Системно гкс – преднизолон 30мг в сутки, с соответствующей корригирующей терапией. Также возможно назначение противомаларийных препаратов (плаквенил, делагил) – необходимо проводить контроль ОАК 1 раз в 7-10 дней. Местно: на высыпания топические фторсодержащие ГКС средства средней или высокой активности.
4. Санация очагов хронической инфекции. Профилактический прием противомаларийных препаратов по 1 таблетке в весенне-летний период. Исключить воздействие УФ-облучения на кожу – необходимо использовать кремы с SPF защитой, носить шляпы, одежду с длинными рукавами.

Задача №52

**Больная, 42 лет, поступила в клинику с жалобами на слабость, лихорадку, боли в мышцах и суставах. Из анамнеза известно, что в период второй беременности были однократно отмечен слабоположительный КСР (2+ с кардиолипидным антигеном). После родов появились полиартралгии, эритема на лице, субфебрилитет. В кожном статусе при поступлении: на лице эритема «в виде бабочки», эритематозные очаги в верхней части спины и груди. СОЭ — 55 мм/час; протеинурия.**

1. Ваш предположительный диагноз и его обоснование?
2. Наметьте план обследования и лечения больной.

**Ответы:**

1. Системная красная волчанка, учитывая жалобы, анамнез и клиническую картину.

2. Гистологическое и иммуногистохимическое исследования, серологическое исследование крови, общий анализ крови, обследование органов и систем.

Для лечения необходимо использовать системные ГКС. При резистентности к данной терапии назначают иммуносупрессивную терапию цитостатическими препаратами (циклоsporин А). Также возможно назначение противомаларийных препаратов и НПВП. Местная терапия с использованием топических ГКС. Больные пожизненно должны находиться под диспансерным наблюдением ревматологов.

## АКНЕ. СЕБОРЕЯ. РОЗАЦЕА

### Задача №53

На прием к врачу обратилась женщина 30 лет, фотомодель, с жалобами на появление резко болезненного образования в области левого предплечья. Из анамнеза удалось выяснить, что постоянно соблюдает изнуряющие диеты для поддержания профессиональной формы. При осмотре на разгибательной поверхности левого предплечья имеется конусовидно возвышающийся узловатый инфильтрат, 2 см в диаметре, багрово-красного цвета, резко болезненный при пальпации. В окружности его кожа отечна. При пальпации в центре узла определяется флюктуация.

1. Назовите клинический диагноз.
2. Что могло быть причиной заболевания?
3. Ваши предложения по лечению данного заболевания?
4. В каком случае при такой локализации Вы назначите антибиотики внутрь?

### Ответы:

1. Глубокая стафилодермия. Фурункул.
2. Фурункул у данной пациентки мог возникнуть под влиянием эндогенных предрасполагающих факторов: пониженного питания, гиповитаминоза, длительного физического переутомления.

3. Наружная терапия: в стадии инфильтрата - применение сухого тепла, УВЧ-терапия, ультразвук, соллюкс; перифокальные участки обработать 2% салициловым спиртом. В стадии абсцедирования - вскрытие фурункула, дренирование с помощью турунды, смоченной гипертоническим раствором натрия хлорида. После отторжения некротического стержня - применение мазей с антибиотиками, аргосульфан.
4. При нарушении общего состояния (повышение температуры), возникновении осложнений (лимфангоит, лимфаденит), опасной локализации фурункула (носогубный треугольник), иммунодефицитном состоянии.

#### Задача №54

На прием к дерматологу обратилась больная, 26 лет с жалобами на высыпания на коже лица в области переносицы и щек, не сопровождающиеся субъективными ощущениями. Считает себя больной в течение 1,5 лет, когда впервые заметила появление красных пятен размером 0,5x0,5 см в области переносицы. Высыпания не сопровождались субъективными ощущениями. Больная расценила данные высыпания как следствие постоянного ношения очков и к врачу не обращалась, самостоятельно не лечилась. Постепенно пятна увеличивались в размерах, а после пребывания на юге высыпания распространились на щеки, спинку носа, появилось незначительное шелушение. При попытках снять чешуйки с поверхностей возникала болезненность.

При осмотре: на коже переносицы с переходом на щеки и спинку носа располагаются сливающиеся между собой пятна, резко отграниченные и слегка приподнятые над уровнем окружающей кожи. Пятна имеют овальные очертания, розово-красный цвет, в центре пятен - единичные сухие серовато-белые чешуйки, плотно сидящие на поверхности очагов. При насильственном удалении чешуек отмечается болезненность, на их нижней поверхности - шипообразные выступы. В центре пятен в области переносицы расположены гладкие, белые участки рубцовой атрофии. По периферии очагов - узкий венчик гиперемии.

1. Сформулируйте диагноз.
2. Какие клинические и лабораторные исследования необходимо провести для окончательного диагноза?
3. Ваши предложения по лечению и профилактике?

**Ответы:**

1. Дискоидная красная волчанка.
2. Общий анализ мочи (выявление протеинурии), Эхо-КГ (признаки перикардита), КТ легких (плеврит), ОАК (гемолитическая анемия, лейкопения, тромбоцитопения), осмотр (стойкая эритема, язвы во рту), консультация невролога. Иммунологические изменения: антитела к двуспиральной ДНК, анти-SM, антифосфолипидные антитела (Ig G и Ig M антикардиолипидные антитела), положительный тест на антиядерные антитела.
3. Наружная терапия - мази с ГКС под окклюзию 2 раза/день в течение 2 недель с последующим перерывом на 2 недели.

Препараты первой линии - антималярийные препараты (гидроксихлорохина сульфат 400 мг/день на 2 приема, хлорохина фосфат 250 мг/день). Лечение необходимо проводить под контролем ОАК 1 раз в 7-10 дней. С целью повышения активности терапии - назначение витаминов В6 и В12 в/м. НПВС рекомендуется применять при наличии лихорадки, артралгий и серозитов.

Профилактика обострений: в весенне-летний период - прием хинолиновых препаратов (Делагил по 1 таб через день или Плаквенил по 1 таблетке ежедневно). Необходимо проводить санацию хронической фокальной инфекции. Следует исключить воздействие УФ-облучения на кожу (рекомендовано использование фотозащитных кремов с SPF >50); шляпы, закрывающие лицо и одежда с длинным рукавом.

Задача №55

На прием к дерматологу обратилась больная, 42 лет, с жалобами на высыпания на коже лица (в области щек), ушных раковин, а также на очаги облысения на волосистой части головы. Считает себя больной в течение двух



лет, когда впервые заметила покраснение кожи ушных раковин. На поверхности очагов отмечалось незначительное шелушение. Субъективных ощущений не было. К врачу не обращалась, так как причиной высыпаний сочла ношение серег из простого металла. Применяла самостоятельно увлажняющий косметический крем, однако высыпания увеличивались в размерах, появилось аналогичное покраснение кожи щек. Полгода назад заметила появление очагов выпадения волос на волосистой части головы. В связи с прогрессированием заболевания обратилась к дерматологу.

При осмотре: на коже щек, ушных раковин располагаются очаги гиперемии, округлых очертаний, резко отграниченные от окружающей здоровой кожи и слегка возвышающиеся над ее уровнем. Цвет высыпаний ярко-розовый. На поверхности - немногочисленные плотно сидящие серовато-белые сухие чешуйки, при насильственном удалении которых отмечается болезненность. На нижней поверхности чешуек имеются шипообразные выступы.

На волосистой части головы в, теменной области имеются два очага поражения размером 1,5x1,5 см, округлых очертаний, бледно-розового цвета, в центре которых - гладкий, нежный атрофический рубец, окруженный ободком плотно прилегающих серых чешуек и узким венчиком гиперемии по периферии. Волосы в очагах отсутствуют.

1. Сформулируйте диагноз.
2. Назначьте клинические и лабораторные исследования.
3. Назначьте лечение: общее и местное.
4. Ваши предложения по профилактике заболевания?

**Ответы:**

1. Дiskoидная красная волчанка.
2. Общий анализ мочи (выявление протеинурии), Эхо-КГ (признаки перикардита), КТ легких (плеврит), ОАК (гемолитическая анемия, лейкопения, тромбоцитопения), осмотр (стойкая эритема, язвы во рту), консультация невролога. Иммунологические изменения: антитела к двуспиральной ДНК, анти-SM, антифосфолипидные антитела (Ig G и Ig M антикардиолипидные антитела), положительный тест на антиядерные антитела.

3. Наружная терапия - мази с ГКС под окклюзию 2 раза/день в течение 2 недель с последующим перерывом на 2 недели. Препараты второй линии - макролактамы.

Системная терапия - прием препаратов никотиновой кислоты и инъекций глюконата кальция. Препараты первой линии - антималярийные препараты (гидроксихлорохина сульфат 400 мг/день на 2 приема, хлорохина фосфат 250 мг/день). Препараты второй линии - ретиноиды (изоретиноин 80 мг/сут).

4. Профилактика обострений: в весенне-летний период - прием хинолиновых препаратов (Делагил по 1 таб через день или Плаквенил по 1 таблетке ежедневно). Необходимо проводить санацию хронической фокальной инфекции. Следует исключить воздействие УФ-облучения на кожу (рекомендовано использование фотозащитных кремов с SPF >50); шляпы, закрывающие лицо и одежда с длинным рукавом.

## ПУЗЫРНЫЕ ДЕРМАТОЗЫ

Задача №56

Больной, 23 года, поступил в клинику с жалобами на высыпания на слизистой полости рта. Внутриназально применяет кокаин.

При осмотре: на твердом небе, слизистой оболочке щек, языка и красной кайме нижней губы – многочисленные местами сливающиеся эрозии; в полости рта они имеют сочную розово-красную окраску и по периферии окаймлены обрывками беловатого эпителия; на нижней губе покрыты толстыми геморрагическими корками. Кожные покровы свободны от высыпаний. Субъективно: боль во время принятия пищи, особенно горячей, острой и соленой. В эрозиях полости рта обнаружены акантолитические клетки.

1. Назовите предположительный клинический диагноз?
2. Что может быть провоцирующим фактором?
3. Опишите акантолитические клетки и механизм их образования.
4. Выберите тактику обследования и лечения.

**Ответ:**

1. Вульгарная пузырчатка

2. Наркотики (кокаин)
3. Акантолитические клетки (клетки Тцанка) - изменившиеся клетки – кератиноциты шиповатого слоя, круглые, ядра клеток интенсивно окрашены, в увеличенном ядре 2-3 крупных ядрышка, цитоплазма клеток базофильна, более темной по периферии клетки и более светлой вокруг ядра. **Механизм их образования:** Отложение IgG на десмосомах кератиноцитов шиповатого слоя эпидермиса приводит к активации межклеточных протеаз и разрушению межклеточной субстанции, акантолизу и формированию внутриэпителиальной щели.
4. Обследование: биопсия кожи для проведения гистологического исследования, прямой и непрямой РИФ, исследование крови на антитела к десмоглинами 1 и 3.

#### **Лечение:**

Системные ГКС (преднизолон 80-100 мг/сут) до эпителизации эрозий с последующим постепенным снижением дозы + корригирующая терапия (ингибиторы протонной помпы, препараты кальция, препараты калия и магния. Системные антибиотики и противогрибковые средства для предотвращения присоединения вторичной инфекции. Полоскание полости рта антисептиками после каждого приема пищи.

## **ВЕНЕРИЧЕСКИЕ БОЛЕЗНИ**

### **ОБЩЕЕ ТЕЧЕНИЕ СИФИЛИСА**

#### Задача №57

В КВД обратился мужчина, 35 лет, с жалобами на появление 3 дня назад «язвочки» на головке полового члена. При осмотре: в области головки полового члена - язвенный дефект с ровными краями 7 мм в диаметре, мясо-красного цвета с плотноэластическим, пластинчатым инфильтратом в основании, безболезненный при пальпации. Паховые лимфоузлы справа увеличены до грецкого ореха, плотноэластической консистенции, безболезненные, не спаяны между собой и подлежащими тканями. Из отделяемого язвенного дефекта бледная трепонема не выделена. Реакция микропреципитации отрицательная. Жена пациента - домохозяйка по уходу за сыном 2-х лет.

1. Какой диагноз можно предположить у пациента?
2. Какие методы обследования следует предпринять для

подтверждения диагноза у мужчины?

3. Каковы ваши рекомендации для жены, если она здорова?
4. Какие мероприятия необходимы в отношении ребенка?

**Ответ:**

1. Первичный период сифилиса, серонегативный период.
2. Повторить микроскопию в темном поле и реакцию микропреципитации. Серологические методы обследования через 3 недели (Определение антител к бледной трепонеме (*Treponema pallidum*) в реакции пассивной гемагглютинации (РПГА);
  - Определение антител к бледной трепонеме (*Treponema pallidum*) иммуноферментным методом (ИФА);
  - Определение антител к *Treponema pallidum* методом иммуноблоттинга;
  - Определение антител к бледной трепонеме (*Treponema pallidum*) реакцией иммунофлюоресценции (РИФ), в том числе в модификациях РИФа<sub>бс</sub> и РИФ<sub>200</sub>);
  - Реакция иммобилизации (бледных) трепонем (РИБТ, РИТ);
  - Иммунохемилюминесцентное исследование;
  - Иммунохроматографическое исследование.
3. Обследование, превентивное лечение.
4. Личная гигиена (отдельное полотенце, белье, мыло, мочалка)

## **ПЕРВИЧНЫЙ СИФИЛИС**

Задача №58

При медицинском осмотре при поступлении на работу мужчины, 32 лет, хирургом обнаружены увеличенные паховые лимфатические узлы и язва на головке полового члена. Жалоб мужчина не предъявлял. Направлен на консультацию к дерматовенерологу. Из анамнеза установлено, что месяц назад имел случайную половую связь в нетрезвом виде с малознакомой женщиной (может показать дом, где она живет). Спустя месяц после полового контакта появилась небольшая «ранка» на головке полового члена. Ничем не лечился.

Разведен. Живет с родителями.

При осмотре: на головке полового члена имеется безболезненная язва размером до 1,5 см в диаметре без островоспалительных явлений, правильных округлых очертаний, с четкими границами, приподнятая над окружающими здоровыми тканями. Дно язвы гладкое, блестящее, мясо-красного цвета; края пологие (блюдецобразные); скудное серозное отделяемое; в основании - «хрящевидный» плотноэластический инфильтрат. Паховые лимфатические узлы увеличены с обеих сторон примерно до 1 см в диаметре, имеют плотноэластическую консистенцию, не спаяны между собой и кожей, подвижные, безболезненны, при пальпации слегка пружинят, кожа над ними не изменена.

Из сопутствующих заболеваний у пациента хронический гастрит.

При исследовании тканевого сока язвы в темном поле микроскопа обнаружены спиралевидные микроорганизмы с 10-14 завитками, обладающие подвижностью, совершающие 4 основных вида движений: поступательное, вращательное, сгибательное и волнообразное. Плохо окрашиваются анилиновыми красителями в розовый цвет.

1. О каком диагнозе можно думать?
2. Какой микроорганизм обнаружен в тканевом соке язвы?
3. С каким заболеванием надо проводить дифференциальный диагноз?
4. Какое лечение следует назначить больному?
5. Как поступить с родителями больного?

**Ответ:**

1. Первичный сифилис.
2. Бледная трепонема.
3. Генитальный герпес, механическая травма, токсидермия, мягкий шанкр, венерическая лимфогранулема, баланит, баланопостит, шанкриформная пиодермия, плоскоклеточный рак кожи.
4. если нет аллергии к пенициллинам – бензатинбензилпенициллин 2,4 млн ед в/м однократно (1,2 млн ед в каждую ягодицу). Есть аллергия – тетрациклин 500 мг внутрь 4 раза в сутки или доксициклин 100 мг внутрь 2 раза в сутки в течение

2 недель.

5. Обследование, Превентивное лечение – бициллин-5 в/м по 1 500 00 ЕД 2 раза в неделю, всего 4 инъекции.

#### Задача №59

На приём к врачу-дерматологу обратился мужчина 32 лет, у которого несколько дней назад появилась сыпь на туловище без субъективных ощущений. При осмотре на коже туловища обильная, беспорядочно расположенная, мелкая, розеолезная сыпь и многочисленные лентикулярные папулы розового цвета, с чёткими границами, округлых очертаний. В заголовочной борозде полового члена — эпителизирующаяся эрозия с пластинчатым инфильтратом в основании. Раньше больной ничем не болел и не лечился. 3 месяца назад была случайная половая связь с малознакомой женщиной.

1. Для какого заболевания наиболее характерна данная клиническая картина?
2. Назовите исследования, которые необходимо провести в первую очередь для подтверждения диагноза?
3. Какие симптомы можно выявить у данного больного при осмотре видимых слизистых?
4. Какова предположительно длительность заболевания у данного пациента?
5. С чем необходимо дифференцировать данные изменения?

#### Ответ:

1. Вторичный сифилис, свежий.
2. Определение антител к бледной трепонеме (*Treponema pallidum*) в реакции пассивной гемагглютинации (РПГА).
  - Определение антител к бледной трепонеме (*Treponema pallidum*) иммуноферментным методом (ИФА).
  - Определение антител к *Treponema pallidum* методом иммуноблоттинга.
  - Определение антител к бледной трепонеме (*Treponema pallidum*) реакцией иммунофлюоресценции (РИФ), в том числе в модификациях РИФа<sub>бс</sub> и РИФ<sub>200</sub>).

3. эритематозно-папулезные сифилиды.
4. 2 месяца.
5. КПЛ, псориаз, парапсориаз.

## ТРЕТИЧНЫЙ СИФИЛИС

### Задача №60

Больной 25 лет, боксер, 6 лет назад лечился у частнопрактикующего врача по поводу первичного сифилиса. В течение 1 недели принимал сумамед по 0,5 г 1 раз в день. Эрозия на половом члене вскоре зажила. В последующем врачом не наблюдался, считал себя вылечившимся.

Месяц назад на спинке носа появилась группа плотных, синюшно-красных, полушаровидных лоснящихся образований величиной с вишневую косточку каждый. Элементы сыпи располагались изолированно, не сливаясь друг с другом. Некоторые из них начали изъязвляться. Субъективных ощущений не отмечал. Лечился мазью «левомеколь», без эффекта. Направлен в стационар.

При серологическом обследовании реакции микропреципитации и связывания комплемента с кардиолипидным антигеном 2+. По органам патологии не выявлено.

1. Ваш предположительный диагноз.
2. Тактика по уточнению диагноза.
3. С какими заболеваниями надо проводить дифференциальный диагноз.
4. С какими специалистами необходимо проконсультировать пациента.
5. Особенности последующего лечения.

### Ответ:

1. Третичный сифилис, бугорковый сифилид.
2. КСР. РИБТ. РИФ. Исследование спинномозговой жидкости: цитологическое исследование клеток спинномозговой жидкости и исследование уровне белка в спинномозговой жидкости, а также иммунологические тесты для выявления антител к *T. pallidum*: РМП, VDRL, РИФ<sub>ц</sub> (РИФ с цельным ликвором), РПГА,

ИФА<sub>IgM+IgG</sub>, иммуноблоттинг.

3. Туберкулезная волчанка, лепра.

4. Фтизиатр, хирург, инфекционист.

5. В отсутствии изменений СМЖ, бензатинбензилпенициллин, 2,4 млн ед в/м 1 раз в нед в течение 3 недель. При изменениях СМЖ, лечение нейросифилиса (бензилпенициллин 18-24 млн ед/сут в/в в теч 10-14 сут, или прокаинбензилпенициллин 2,4 млн ед/сут в/м, 500 мг внутрь 4 раза в сутки, в течение 10-14 сут.). При аллергии к пенициллинам – в отсутствии изменений СМЖ – тетрациклин 500 мг внутрь 4 раза в сут, доксициклин 100 мг внутрь 2 раза в сут, в теч 4 нед. При изменениях в СМЖ – десенсебилизация и лечение пенициллинами.

## ПРИНЦИПЫ ЛЕЧЕНИЯ СИФИЛИСА

Задача №61

На прием к врачу обратился пациент по поводу полового контакта с малознакомой женщиной, который был 2 недели назад. Вчера пациент узнал, что женщина больна сифилисом.

1. Ваша тактика?

**Ответ:**

Инкубационный период длится обычно 20-40 дней. Серология будет отрицательна, следовательно - превентивное лечение – бициллин-5 в/м по 1 500 00 ЕД 2 раза в неделю, всего 4 инъекции.

Задача №62

**В КВД обратился пациент, 28 лет, с жалобами на выделения из уретры, сопровождающиеся незначительным чувством жжения при мочеиспускании, появившиеся 2 дня назад. Из анамнеза: постоянной половой партнерши нет. Последний половой контакт, носивший «случайный» характер, 2 недели назад. Объективно: губки уретры слегка гиперемированы, отечны, выделения слизистые, скудные.**

1. Клинической картине какого заболевания соответствуют вышеперечисленные симптомы?



2. Можно ли, исходя из клинической картины и анамнеза заболевания, говорить об этиологии развития уретрита?
3. Что необходимо сделать для уточнения диагноза?

**Ответ:**

1. Инфекционный уретрит.
2. Нельзя однозначно говорить об этиологии, так клиническая картина гонококковых и негонококковых уретритов схожа.
3. Для уточнения диагноза необходимо взять мазка, отделяемого из уретры для качественной и количественной ПЦР диагностик.

**Задача №63**

Два месяца назад пациенту во время полостной операции была перелита кровь донора, который оказался инфицированным сифилисом.

1. Ваша тактика в отношении прооперированного пациента?

**Ответ:**

1. Обследование КСР и проведение лечения по схеме профилактической терапии.

**Задача №64**

У молодого человека случаются половые связи с незнакомыми женщинами, которые могут болеть венерическими болезнями.

1. Какими средствами личной профилактики можно пользоваться в подобной ситуации?

**Ответ:**

1. Средства барьерной контрацепции, орошение р-ром мирамистина.

## **ГОНОРЕЯ И НЕГОНОКОККОВЫЕ УРЕТРИТЫ**

**Задача №65**

К венерологу обратился мужчина, 31 года, по поводу гнойных выделений из уретры и резкой болезненности при мочеиспускании. Со слов больного

явления уретрита развились остро, спустя 5 дней после случайного полового контакта. При осмотре - выделения из уретры обильные, желтовато - зеленого цвета, сливкообразного характера, губки уретры воспалены. Пациент женат, имеет одного ребенка.

1. Ваш наиболее вероятный клинический диагноз?

**Ответ:** острый гонорейный уретрит

2. Что необходимо для его подтверждения?

**Ответ:** взятие отделяемого уретры для обнаружения гонококков при окраске по Романовскому-Гимзе

3. Какова будет Ваша тактика по отношению к членам семьи?

**Ответ:** сбор жалоб, физикальный осмотр, взятие мазка при наличии выделений из глаз, носоглотки и/или половых органов/

4. Ваша тактика ведения пациента?

**Ответ:** цефтриаксон 500мг однократно внутримышечно

#### Задача №66

Дерматовенеролог был приглашен в отделение гастроэнтерологии для консультации больного с язвенной болезнью 12-ти перстной кишки в связи с жалобами больного на дискомфорт при мочеиспускании. При исследовании отделяемого из уретры были обнаружены внеклеточные диплококки. Из анамнеза удалось выяснить, что примерно 6 месяцев назад больной отмечал появление выделений из мочеиспускательного канала, которые носили более выраженный характер. К врачу не обращался, лечился самостоятельно ципрофлоксацином.

1. Наиболее вероятный клинический диагноз?

**Ответ:** Хронический гонорейный уретрит

2. Что послужило причиной развития данной формы заболевания?

**Ответ:** отсутствие адекватного лечения ранее.

3. Тактика ведения пациента?

**Ответ:** Азитромицин 1г в первые сутки, затем по 0,5 г в сутки – 7 дней.

Задача №67

**При обследовании больного уретритом, который развился через 7 дней после случайного полового контакта, лабораторно была выявлена следующая картина: грамтрицательные диплококки, имеющие бобовидную структуру, частично расположенные внутри простейших овальной или неправильной формы с эксцентрически расположенным круглым ядром, ячеистой протоплазмой и жгутиком.**

1. Какой клинический диагноз в этом случае?

**Ответ:** смешанный гонорейно-трихомонадный уретрит.

2. Какова должна быть терапевтическая тактика врача?

**Ответ:** Метронидазол 2,0 г однократно с присоединением на 2-е сутки цефтриаксон 500мг в/м 1 раз в сутки – 3 дня.

3. Что обуславливает эту тактику?

**Ответ:** в первые сутки происходит иррадикация гонококка из погибающих трихомонад и далее проводится специфическая терапия

Задача №68

У беременной женщины на передней губе шейки матки имеется эрозия с четкими границами, существующая около 5 дней. Паховые лимфатические узлы в пределах нормы. Половая связь с неизвестным мужчиной была месяц назад. При серологическом исследовании крови комплекс серологических реакций (КСР) – отрицательный. При микроскопическом исследовании слизистого отделяемого из уретры и шейки матки гонококки и трихомонады не обнаружены. Акушер-гинеколог назначил лечение эрозии обработками раствором перманганата калия и тампоны с солкосерилом.

1. Правильна ли тактика врача в отношении данной пациентки?

**Ответ:** тактика не правильная, не проведено обследование лоя исключения сифилиса

Задача №69

На прием к врачу обратилась женщина, 28 лет, с жалобами на высыпания на коже туловища. При осмотре на коже туловища, больше на боковых

поверхностях, имеются множественные розеолы. На малой половой губе справа отмечается рубцующаяся язвочка около 1 см в диаметре. При пальпации паховых лимфатических узлов отмечается их небольшое увеличение до размера горошины, безболезненность. Половая жизнь неразборчива. При исследовании крови: МР – 4+, ИФА – 4+, РПГА – 4+.

1. Ваш диагноз и тактика лечения?

**Ответ:** Вторичный свежий сифилис, лечение проводится Бензилпенициллин 1 млн.ЕД каждые 4 часа в/м – 28 дней.

Задача №70

На прием к дерматологу обратилась женщина, 40 лет, с жалобами на очаговое выпадение волос. При осмотре кожи волосистой части головы видны множественные мелкие очажки облысения, округлых очертаний, беспорядочно разбросанных. Кожа в очагах облысения не изменена. Брови и ресницы не поражены. Остальные кожные покровы и видимые слизистые оболочки свободны от высыпаний. Из анамнеза удалось установить, что 2 месяца назад на коже туловища была пятнистая сыпь, которую пациентка расценила как проявление аллергической реакции на красное вино. Просуществовав около 2-3 недель, сыпь самостоятельно разрешилась. При серологическом исследовании: МР – 4+, ИФА – 4+, РПГА – 4+.

1. Ваш диагноз и тактика лечения?

**Ответ:** вторичный рецидивный сифилис, обследование у терапевта, невролога, окулиста и оториноларинголога, рентген грудной клетки. Проведение лечения по схеме Бензилпенициллин 1 млн.ЕД каждые 4 часа в/м – 28 дней.

Задача №71

На прием к врачу обратился пациент, 18 лет, с жалобами на «потертость» на головке полового члена. При осмотре на головке полового члена выявлена эрозия до 1 см в диаметре, в основании которой пальпируется плотный безболезненный листовидный инфильтрат. Отмечается правосторонний лимфаденит. При исследовании крови: МР – 3+, ИФА – 4+, РПГА – 3+.

1. Ваш диагноз и тактика лечения, учитывая, что у пациента имеется непереносимость антибиотиков пенициллинового ряда?

**Ответ:** первичный серопозитивный сифилис, лечение Цефтриаксон 1,0г – 1 раз в сутки внутримышечно – 10 дней.

#### Задача №72

В клинику кожных и венерических болезней направлен пациент, у которого при обследовании в отделении торакальной хирургии было выявлено единичное округлое образование в правом легком размером 3х4 см, с четкими границами, а при серологическом исследовании: МР – 3+, ИФА – 4+, РПГА – 4+. Наличие сифилитической инфекции в анамнезе полностью отрицает. При осмотре кожные покровы и видимые слизистые свободны от специфических высыпаний.

1. Ваш диагноз и тактика ведения пациента?

**Ответ:** поздний неуточненный сифилис. Дообследование пациента для выявления поражения сердечно-сосудистой и нервной системы, назначение терапии антибиотиками резерва в течении 2 недель

2. Есть ли необходимость назначения специфического лечения?

**Ответ:** обязательно проведение специфической терапии и симптоматической терапии в зависимости от состояния пациента.

#### Задача №73

На консультацию в клинику кожных и венерических болезней из клиники акушерства и гинекологии направлена женщина, 25 лет, с беременностью 16 недель. При обследовании серологические реакции на сифилис: МР – отрицательная, ИФА – 3+, РПГА – 4+. Из анамнеза известно, что три года назад получала лечение в кожно-венерологическом диспансере по поводу вторичного свежего сифилиса. Курс лечения прошла полностью.

1. Ваше заключение?

**Ответ:** возможно наличие серорезистентности.

2. Требуется ли дообследование беременной?

**Ответ:** необходимо дообследование с целью исключения позднего сифилиса с проведением трепонемных тестов, обследование

специалистов, ЭХО-КГ.

3. Есть ли необходимость назначения специфического лечения?

**Ответ:** при подтверждении серорезистентности проведение профилактического лечения с 20 недели гестации длительностью 10 дней бензилпеницилина новокаиновой соль 600тыс ЕД 2 раза в сутки.

Задача №74

При медицинском осмотре при поступлении на работу мужчины, 32 лет, хирургом обнаружены увеличенные паховые лимфатические узлы и язва на головке полового члена. Жалоб мужчина не предъявлял. Направлен на консультацию к дерматовенерологу. Из анамнеза установлено, что месяц назад имел случайную половую связь в нетрезвом виде с малознакомой женщиной (может показать дом, где она живет). Спустя месяц после полового контакта появилась небольшая «ранка» на головке полового члена. Ничем не лечился. Разведен. Живет с родителями.

При осмотре: на головке полового члена имеется безболезненная язва размером до 1,5 см в диаметре без островоспалительных явлений, правильных округлых очертаний, с четкими границами, приподнятая над окружающими здоровыми тканями. Дно язвы гладкое, блестящее, мясо-красного цвета; края пологие (блюдецобразные); скудное серозное отделяемое; в основании - «хрящевидный» плотноэластический инфильтрат. Паховые лимфатические узлы увеличены с обеих сторон примерно до 1 см в диаметре, имеют плотноэластическую консистенцию, не спаяны между собой и кожей, подвижные, безболезненны, при пальпации слегка пружинят, кожа над ними не изменена.

Из сопутствующих заболеваний у пациента хронический гастрит.

При исследовании тканевого сока язвы в темном поле микроскопа обнаружены спиралевидные микроорганизмы с 10-14 завитками, обладающие подвижностью, совершающие 4 основных вида движений: поступательное, вращательное, сгибательное и волнообразное. Плохо окрашиваются анилиновыми красителями в розовый цвет.

6. О каком диагнозе можно думать?

7. Какой микроорганизм обнаружен в тканевом соке язвы?

8. С каким заболеванием надо проводить дифференциальный диагноз?
9. Какое лечение следует назначить больному?
10. Как поступить с родителями больного?

**Ответ:**

1. Первичный сифилис.
2. Бледная трепонема.
3. Генитальный герпес, механическая травма, токсидермия, мягкий шанкр, венерическая лимфогранулема, баланит, баланопостит, шанкриформная пиодермия, плоскоклеточный рак кожи.
4. если нет аллергии к пенициллинам – бензатинбензилпенициллин 2,4 млн ед в/м однократно (1,2 млн ед в каждую ягодицу). Есть аллергия – тетрациклин 500 мг внутрь 4 раза в сутки или доксициклин 100 мг внутрь 2 раза в сутки в течение 2 недель.
5. Обследование, Превентивное лечение – бициллин-5 в/м по 1 500 00 ЕД 2 раза в неделю, всего 4 инъекции.

Задача №75

На приём к врачу-дерматологу обратился мужчина 32 лет, у которого несколько дней назад появилась сыпь на туловище без субъективных ощущений. При осмотре на коже туловища обильная, беспорядочно расположенная, мелкая, розеолезная сыпь и многочисленные лентикулярные папулы розового цвета, с чёткими границами, округлых очертаний. В заголовочной борозде полового члена — эпителизирующаяся эрозия с пластинчатым инфильтратом в основании. Раньше больной ничем не болел и не лечился. 3 месяца назад была случайная половая связь с малознакомой женщиной.

6. Для какого заболевания наиболее характерна данная клиническая картина?
7. Назовите исследования, которые необходимо провести в первую очередь для подтверждения диагноза?
8. Какие симптомы можно выявить у данного больного при осмотре видимых слизистых?

9. Какова предположительно длительность заболевания у данного пациента?

10. С чем необходимо дифференцировать данные изменения?

**Ответ:**

1. Вторичный сифилис, свежий.

2. Определение антител к бледной трепонеме (*Treponema pallidum*) в реакции пассивной гемагглютинации (РПГА).

- Определение антител к бледной трепонеме (*Treponema pallidum*) иммуноферментным методом (ИФА).

- Определение антител к *Treponema pallidum* методом иммуноблоттинга.

- Определение антител к бледной трепонеме (*Treponema pallidum*) реакцией иммунофлюоресценции (РИФ), в том числе в модификациях РИФа<sub>бс</sub> и РИФ<sub>200</sub>).

3. эритематозно-папулезные сифилиды.

4. 2 месяца.

5. КПЛ, псориаз, парапсориаз.

ДОКУМЕНТ ПОДПИСАН  
ЭЛЕКТРОННОЙ ПОДПИСЬЮ

Сертификат: 00D9618CDA5DBFCD6062289DA9541BF88C  
Владелец: Глыбочко Петр Витальевич  
Действителен: с 13.09.2022 до 07.12.2023